



UNIVERSIDAD NACIONAL AUTÓNOMA DE MÉXICO

---

---



FACULTAD DE ODONTOLOGÍA

EVALUACIÓN DE LA CALIDAD DEL SELLADO APICAL  
DE LOS CEMENTOS BIOCERÁMICOS EN LA  
OBTURACIÓN DE CONDUCTOS RADICULARES

T E S I N A

QUE PARA OBTENER EL TÍTULO DE

**C I R U J A N A   D E N T I S T A**

P R E S E N T A:

MARIANA LIZETH ROMO GARCÍA

TUTOR: C.D.E.E. DAVID CARMONA HERRERA

*[Firma manuscrita]*  
Vob. 5/12/22

MÉXICO, Cd. Mx.

2022



Universidad Nacional  
Autónoma de México



**UNAM – Dirección General de Bibliotecas**  
**Tesis Digitales**  
**Restricciones de uso**

**DERECHOS RESERVADOS ©**  
**PROHIBIDA SU REPRODUCCIÓN TOTAL O PARCIAL**

Todo el material contenido en esta tesis esta protegido por la Ley Federal del Derecho de Autor (LFDA) de los Estados Unidos Mexicanos (México).

El uso de imágenes, fragmentos de videos, y demás material que sea objeto de protección de los derechos de autor, será exclusivamente para fines educativos e informativos y deberá citar la fuente donde la obtuvo mencionando el autor o autores. Cualquier uso distinto como el lucro, reproducción, edición o modificación, será perseguido y sancionado por el respectivo titular de los Derechos de Autor.



## AGRADECIMIENTOS

*A Dios*

Por su gran amor y guiarme siempre en mi camino.

*A mis padres Mariana y Rafael*

Por brindarme incondicionalmente su apoyo, amor y confianza para concluir mis estudios profesionales.

*A mi hermano Rafael*

Por ser mi cómplice siempre en las buenas y en las malas.

*A mi familia*

Por creer en mí y darme su cariño.

*A mi tutor David Carmona*

Por su tiempo y enseñanzas.

Con amor:

**-Lizeth**



## ÍNDICE

INTRODUCCIÓN .....	5
<i>Objetivo general</i> .....	5
<i>Objetivos específicos</i> .....	5
1. MORFOLOGÍA DENTAL.....	6
1.1 <i>Esmalte</i> .....	6
1.2 <i>Dentina</i> .....	7
1.3 <i>Cemento</i> .....	9
1.4 <i>Pulpa</i> .....	11
1.5 <i>Anatomía del ápice radicular</i> .....	16
2. MORFOLOGÍA RADICULAR.....	21
2.1.1 <i>Incisivo central superior</i> .....	21
2.1.2 <i>Incisivo central inferior</i> .....	21
2.1.3 <i>Incisivo lateral superior</i> .....	22
2.1.4 <i>Incisivo lateral inferior</i> .....	22
2.1.5 <i>Variaciones anatómicas incisivos</i> .....	23
2.2.1 <i>Canino superior</i> .....	24
2.2.2 <i>Canino inferior</i> .....	24
2.2.3 <i>Variaciones anatómicas caninos</i> .....	25
2.3.1 <i>Primer premolar superior</i> .....	26
2.3.2 <i>Segundo premolar superior</i> .....	26
2.3.3 <i>Variaciones anatómicas premolares superiores</i> .....	27
2.4.1 <i>Primer premolar inferior</i> .....	28
2.4.2 <i>Segundo premolar inferior</i> .....	28
2.4.3 <i>Variaciones anatómicas premolares inferiores</i> .....	29
2.5.1 <i>Primer molar superior</i> .....	30
2.5.2 <i>Variaciones anatómicas primer molar superior</i> .....	31
2.6.1 <i>Primer molar inferior</i> .....	32
2.6.2 <i>Variaciones anatómicas primer molar inferior</i> .....	33
2.7.1 <i>Segundo molar superior</i> .....	34
2.7.2 <i>Variaciones anatómicas segundo molar superior</i> .....	34
2.8.1 <i>Segundo molar inferior</i> .....	35
2.8.2 <i>Variaciones anatómicas segundo molar inferior</i> .....	35
3. OBTURACIÓN DE LOS CONDUCTOS RADICULARES.....	36
3.1 <i>Objetivos de la obturación</i> .....	36
3.2 <i>Niveles de la obturación</i> .....	37
3.2.1 <i>Clasificación de los materiales de obturación</i> .....	38
3.2.1.1 <i>Materiales de obturación en estado sólido</i> .....	38
3.2.1.2 <i>Materiales de obturación en estado plástico</i> .....	38



4. TIPOS DE CEMENTOS SELLADORES ENDODÓNTICOS .....	39
4.1 <i>Requisitos de un cemento sellador</i> .....	39
4.2 <i>Sellado apical y microfiltración</i> .....	40
4.3 <i>Métodos de evaluación de la filtración apical</i> .....	42
5. CEMENTOS BIOCERÁMICOS.....	43
5.1 <i>Cementos basados en silicato tricálcico hidráulico</i> .....	44
5.2 MTA FILLAPEX.....	46
5.2.1 <i>Composición</i> .....	46
5.2.3 <i>Ventajas</i> .....	47
5.3 BIOROOT™ RCS (ROOT CANAL SEALER).....	48
5.3.1 <i>Composición</i> .....	48
5.3.2 <i>Ventajas</i> .....	48
5.4 ENDOSEQUENCE BC® (BIOCERAMIC) .....	50
5.4.1 <i>Composición</i> .....	50
5.4.2 <i>Ventajas</i> .....	51
5.4.3 <i>Endosequence BC Sealer Hi Flow</i> .....	51
5.4.3.1 <i>Composición</i> .....	51
5.5 BIO-C SEALER®.....	52
5.5.1 <i>Composición</i> .....	52
5.5.2 <i>Ventajas</i> .....	53
6. ESTUDIOS COMPARATIVOS DE CEMENTOS ENDODÓNTICOS.....	54
7. CONCLUSIONES:.....	60
8. REFERENCIAS BIBLIOGRÁFICAS .....	61



## **Introducción**

El tratamiento de conductos históricamente ha tenido como objetivo lograr una correcta limpieza y conformación del sistema de conductos radiculares, actualmente se han desarrollado múltiples protocolos de irrigación e instrumentación para dejar el escenario ideal para una posterior obturación tridimensional y lo más hermética posible.

El estudio constante de la anatomía radicular y sus variaciones anatómicas es vital para poder lograr un sellado adecuado y evitar que el espacio de los conductos radiculares signifique una fuente de contaminación hacia los tejidos periapicales.

Algunos estudios se han encargado de evaluar el sellado de los diferentes materiales utilizados para obturación, siendo el tercio apical el de mayor relevancia relacionado con el fracaso endodóntico. Actualmente con el advenimiento de los cementos biocerámicos supone una mejora sustancial en temas de sellado apical, incrementando el éxito en endodoncia a largo plazo.

### **Objetivo general**

Evaluar la capacidad del sellado de los cementos biocerámicos en el tercio apical del sistema de conductos radiculares.

### **Objetivos específicos**

Comparar y determinar que cementos biocerámicos tienen mejores propiedades biológicas.

## 1. Morfología dental

### 1.1 Esmalte

Es la sustancia protectora dura que recubre la corona del diente siendo el tejido biológico más duro del organismo, proporciona forma y contorno a las coronas de los dientes recubriendo la parte del diente que está expuesta al ambiente bucal, siendo capaz de resistir a la fractura durante el estrés masticatorio.

Está compuesto por 96% de mineral inorgánico (hidroxiapatita), 4% de agua y sustancia orgánica (proteína enamalina) que ayuda a la permeabilidad del esmalte. <sup>(1)</sup>

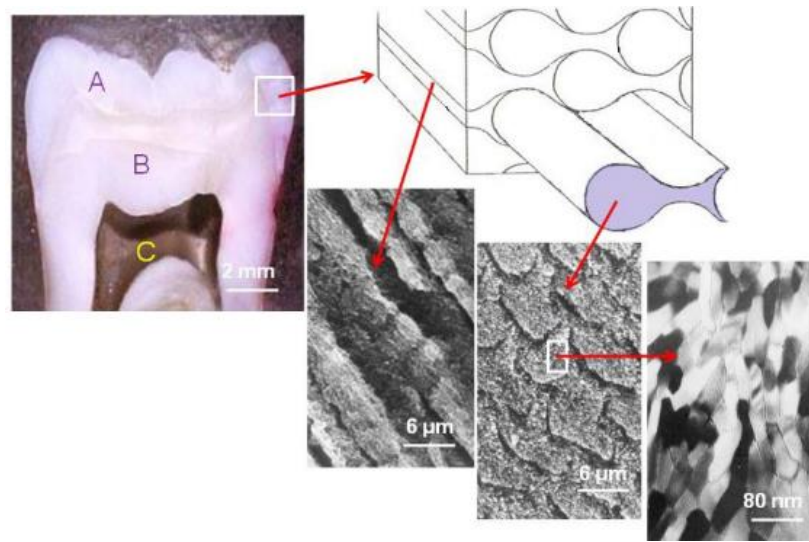


Fig.1 Elementos que conforman el diente humano. a) Esmalte, b) Dentina, c) Pulpa <sup>(2)</sup>

La parte inorgánica de un diente humano se conforma principalmente de un fosfato cálcico llamado hidroxiapatita ( $\text{Ca}_{10}(\text{PO}_4)_6(\text{OH})_2$ ); sin embargo, no es pura ya que se encuentra con impurezas de sodio, magnesio y cloro, principalmente. <sup>(1)</sup>

Es translúcido, su color varía entre blanco-amarillento y blanco-grisáceo; sin embargo, este color no es propio, depende de la dentina. <sup>(2)</sup>

Su transparencia puede atribuirse a variaciones en el grado de calcificación y homogeneidad: a mayor mineralización, mayor translucidez. <sup>(1)</sup>

## 1.2 Dentina

Es el tejido duro que constituye el cuerpo del diente, es un tejido vivo y sensible que no se encuentra expuesto normalmente al ambiente bucal. Es flexible y ligeramente elástica, debido a la presencia de la matriz de túbulos que se extienden desde la unión amelodentinaria hasta la pulpa, lo que permite que el impacto de la masticación se realice sin que se fracture el esmalte suprayacente.

Está compuesta por 70% de cristales inorgánicos de hidroxiapatita, 20% de fibras orgánicas de colágeno y 10% de agua

La dentina que forma la mayor parte del diente es amarillenta en contraste con el esmalte de color blanco. <sup>(1)</sup> (Fig.2) <sup>(38)</sup>

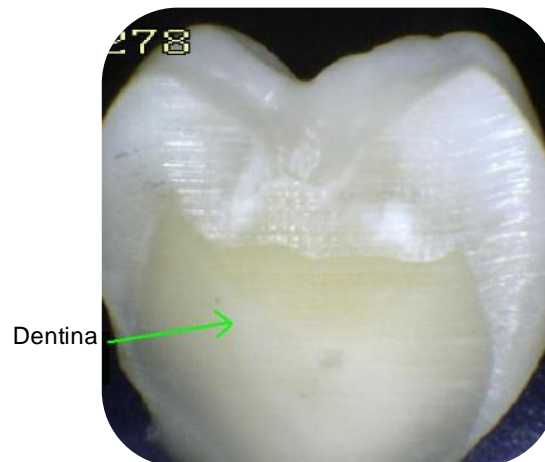


Fig.2 Dentina dental <sup>(38)</sup>



Se le clasifica según el período de su desarrollo y las características histológicas del tejido: <sup>(1)</sup> (Fig.3) <sup>(39)</sup>

**1.2.1 Dentina primaria:** Se forma desde los primeros estadios del desarrollo embriológico hasta que el diente se pone en contacto con el antagonista y entra en oclusión. En ella se distingue la dentina del manto en su superficie y la dentina circumpulpar que rodea toda la cámara pulpar. <sup>(3)</sup>

**1.2.2 Dentina secundaria, fisiológica o regular:** Se forma durante toda la vida del diente una vez estando en oclusión; aunque también se puede observar en dientes incluidos. Condiciona progresivamente la disminución de la cámara pulpar y los conductos radiculares y se caracteriza por poseer túbulos dentinarios rectos y paralelos. <sup>(3)</sup>

**1.2.3 Dentina terciaria, reparativa o irregular:** Se forma tras agresiones externas (caries, procesos destructivos no cariogénicos fracturas, etc.), y su espesor depende de la duración e intensidad del estímulo, los que condiciona la disminución irregular de la cámara pulpar y se caracteriza por poseer túbulos dentinarios irregulares y tortuosos. <sup>(3)</sup>

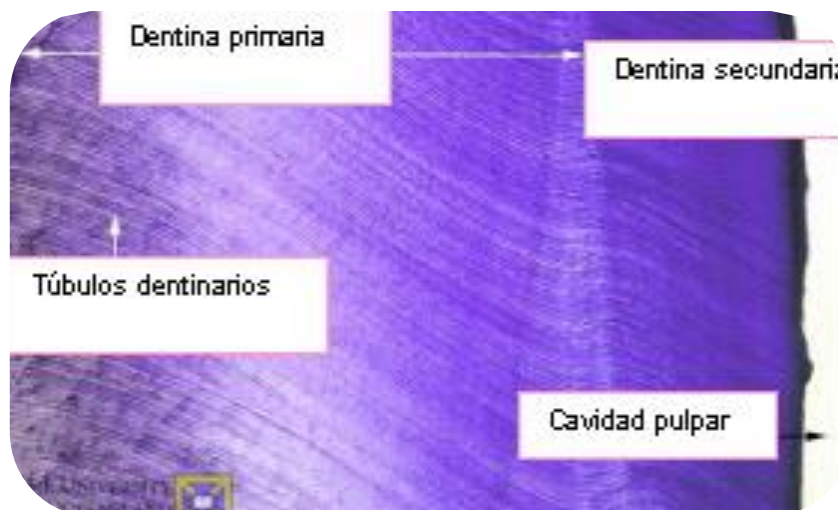

Fig.3 Cambio de dirección de los túbulos dentinarios en dentina secundaria. <sup>(39)</sup>



### 1.3 Cemento

Es el tejido duro que cubre toda la superficie de la raíz, sella la superficie de la dentina radicular y cubre las terminaciones de los túbulos dentinarios abiertos, éste contiene ligeramente menos mineral que la dentina y el hueso.

Las fibras perforantes del ligamento periodontal al incluirse en el cemento se insertan a la raíz del diente y ayudan al mantenimiento del diente en su alvéolo.

Es amarillento y a diferencia del esmalte no tiene brillo; es ligeramente más claro y blando que la dentina.<sup>(1)</sup>

Tiene las siguientes funciones:

- Anclaje de las fibras cementosas del ligamento periodontal.
- Control de la anchura del ligamento periodontal mediante la aposición o reabsorción de cemento manteniendo las fibras colágenas.
- Transmisión de las fuerzas oclusales por el impacto masticatorio al ligamento periodontal.
- Reparación de la superficie radicular, cuando se produce fractura o reabsorción.
- Compensación del desgaste del diente debido a la atricción, produciendo formación de cemento para compensar la pérdida.

El cemento se forma por ciclos, y existen fases de formación y de reposo, lo que da lugar a líneas de imbricación o incrementales.<sup>(1)</sup>

Se distingue en 3 tipos: (Fig.4) <sup>(39)</sup>

**1.3.1 Cemento acelular o primario:** Se forma antes de que el diente erupcione, se deposita lentamente y se localiza en los dos tercios coronales de la raíz.

**1.3.2 Cemento celular o secundario:** Comienza a depositarse cuando el diente entra en oclusión, se forma con mayor rapidez y engloba a los cementoblastos en su interior, transformándolos en cementocitos y se sigue depositando durante toda la vida.

**1.3.3 Cemento fibrilar y afibrilar:** Depende de la existencia o no de fibras colágenas. El cemento afibrilar se localiza en el cuello del diente, cuando el cemento cubre al esmalte. <sup>(3)</sup>

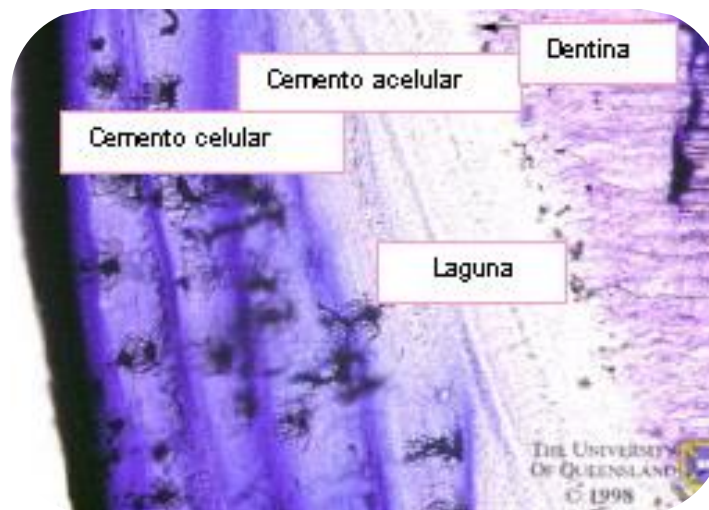


Fig.4 Imagen histológica del cemento dentario. <sup>(39)</sup>



## 1.4 Pulpa

La cavidad pulpar es el espacio existente en el interior del diente, revestido en casi toda su extensión por la dentina, excepto junto al foramen apical. Es un tejido conectivo blando y laxo especializado, que contiene vasos sanguíneos de pared delgada y terminaciones nerviosas. <sup>(1)</sup>

Está constituida por un 25% de materia orgánica y un 75% de agua. Su materia orgánica está compuesta por células (dentinoblastos, fibroblastos, fibrocitos, macrófagos o histiocitos, células dendríticas, linfocitos, células mesenquimatosas indiferenciadas y mastocitos), fibras (colágenas, reticulares y de oxitalano) y sustancia fundamental (glucosaminoglucanos, proteoglucanos, colágeno, elastina, interleucina-1, fibronectina). <sup>(3)</sup>

### 1.4.1 Funciones de la pulpa

- Inductora: Mediante la amelogénesis; es necesario el depósito de dentina para que se produzca la síntesis y el depósito de esmalte.
- Formativa: La función esencial de la pulpa es formar dentina durante toda su vida, mientras mantenga su vitalidad pulpar. La elaboración de dentina está a cargo de los odontoblastos y según el momento de formación surgen los distintos tipos de dentina:
  - a) Primaria: Es la primera que se forma, delimita la cámara pulpar de los dientes ya formados.
  - b) Secundaria o adventicia: Se produce después que se ha completado la formación de la raíz del diente. Su deposición es mucho más lenta que la deposición de la dentina primaria, pero su producción es continúa durante toda la vida del diente. <sup>(4)</sup>

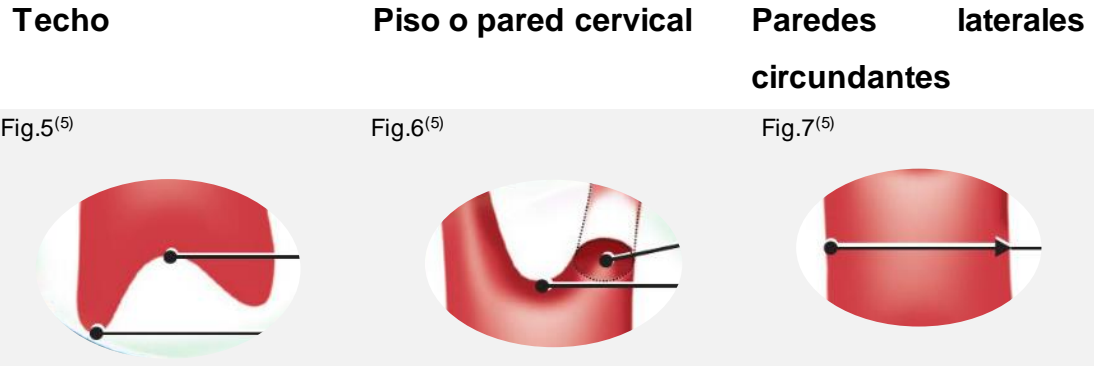

- Defensiva o Reparadora: Formando dentina ante las agresiones.
- Formación de dentina peritubular: Se produce un estrechamiento en los conductillos dentinarios para impedir la penetración de microorganismos hacia la pulpa. Es el mecanismo de defensa ante la presencia de caries.
- Formación de dentina terciaria, reparativa o de irritación: Se forma a partir de nuevos odontoblastos.
- Nutritiva: La pulpa nutre la dentina a través de las prolongaciones odontoblásticas y metabolitos que provienen del sistema vascular pulpar.
- Sensitiva: La pulpa tiene una función sensitiva ya que es un órgano sensorial único. Responde mediante los nervios sensitivos ante los diferentes estímulos y agresiones con dolor dentario o pulpar. El dolor dentinal es agudo y de corta duración, mientras que el dolor pulpar es sordo, pulsátil y persistente. <sup>(4)</sup>

La pulpa consta de una porción coronal y porción radicular. En la región cervical la pulpa coronal se une a la pulpa radicular. <sup>(5)</sup>

### 1.4.2 Porción coronal

Ocupa la corona del diente; siguiendo el contorno de su superficie externa y está conformada por:



Es la pared oclusal o inicial de la cavidad pulpar, tiene forma cóncava hacia la cara oclusal y prominencias dirigidas hacia las puntas cúspideas (divertículos), donde se alojan los cuernos pulpares. El número de astas o cuernos pulpares depende del número de cúspides. <sup>(5)</sup>

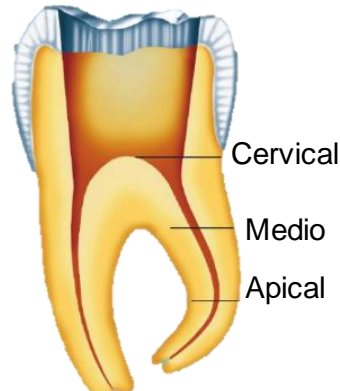
Es la cara opuesta al techo de forma convexa y donde se localiza la entrada de los conductos. No existe en los dientes unirradiculares en los cuales hay continuidad natural entre la cámara pulpa y el conducto radicular. <sup>(5)</sup>

Reciben el nombre correspondiente a las caras hacia las cuales se encuentran orientadas (vestibular, lingual o palatino, mesial o distal). <sup>(5)</sup>

### 1.4.3 Porción radicular

El conducto radicular es la parte de la que cavidad pulpar correspondiente a la porción radicular de los dientes. Inicia en el piso y termina en el foramen apical, es de forma cónica, con la base orientada hacia el piso y el vértice hacia la porción apical, similar a la forma externa de la raíz. Se divide en tercios: <sup>(5)</sup>

Fig.8 <sup>(5)</sup>



El volumen de la cámara pulpar no es constante, debido a continuos cambios fisiológicos de la dentina; podemos observar una retracción del techo cameral en aquellos dientes cuyas cúspides presentan contactos prematuros en la oclusión o en pacientes bruxistas, por la aposición aumentada de dentina reactiva. <sup>(5)</sup>

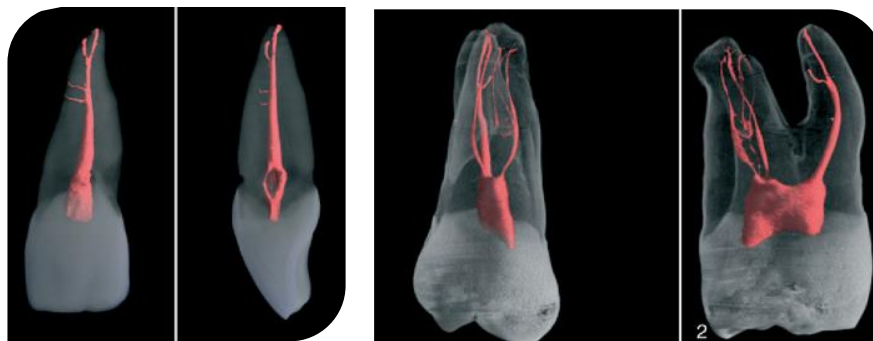
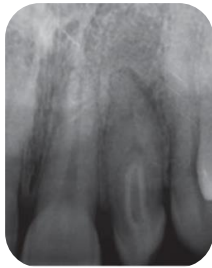

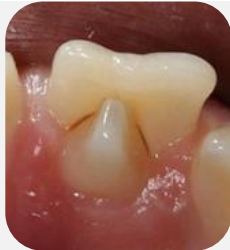Fig.9 Volumen cameral de un incisivo central y un primer molar superior. <sup>(7)</sup>

El volumen cameral en dientes jóvenes es mucho mayor que en dientes adultos debido a la constante aposición de dentina en las paredes camerales a medida que aumenta la edad. <sup>(5)</sup>

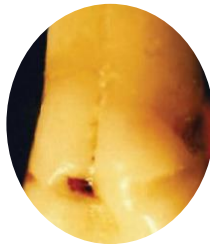#### 1.4.4 Variaciones en la anatomía pulpar radicular



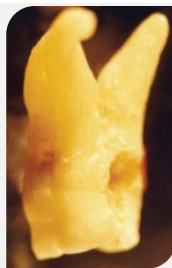Dens invaginatus: (dens in dente) es el resultado del doblado interno del órgano de esmalte durante la proliferación, es una anomalía morfodiferencial. <sup>(6)</sup>  
Fig. 10 <sup>(41)</sup>



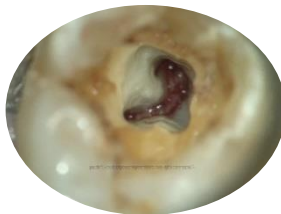Dens evaginatus: prominencia pequeña abierta en la superficie oclusal. <sup>(6)</sup> Fig. 11<sup>(42)</sup>



Surco lingual: el surco lingual es un pliegue interno superficial de dentina orientado desde la región cervical en dirección apical. Se producen principalmente en los incisivos laterales superiores. <sup>(6)</sup> Fig. 12 <sup>(6)</sup>

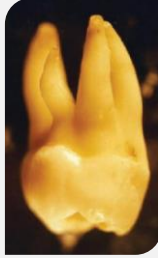

Dilaceración radicular: curvatura radicular compleja o severa que es el resultado de la deflexión del diafragma epitelial provocada por la cortical ósea del seno maxilar, o del conducto mandibular o de la fosa nasal. <sup>(6)</sup> Fig. 13 <sup>(6)</sup>

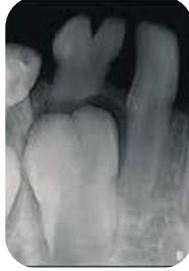

Conductos en forma de "C": raíces y conductos que presentan una sección transversal en forma de C. En lugar de que la cámara coronal presente los tres o cuatro orificios de entrada a los conductos, presenta una entrada que sigue un arco de 180° desde mesiolingual hacia distal pasando por vestibular. <sup>(6)</sup> Fig. 14 <sup>(6)</sup>





Fusión: la fusión es la unión de dos gérmenes dentarios, que se caracterizan por la presencia de dos cámaras pulpares. <sup>(6)</sup> Fig. 15 <sup>(6)</sup>



Geminación: la geminación es la unión de dos gérmenes dentarios. Se caracterizan por la presencia de una sola cámara pulpar. <sup>(6)</sup> Fig. 16 <sup>(43)</sup>

### 1.5 Anatomía del ápice radicular

Se basa en tres límites anatómicos e histológicos presentes en la región apical de una raíz: la constricción apical (CA), la unión cemento dentinaria (UCD) y el foramen apical (FA).

La constricción apical se considera la parte del conducto radicular con menor diámetro; es el punto de referencia usado por los clínicos como terminación apical para la conformación, limpieza y obturación, generalmente está situada a menos de 0,5 a 1,5 mm del foramen apical.

Los vasos sanguíneos de la pulpa en esta zona son estrechos, lo que dificulta el éxito del tratamiento. Las molestias postratamiento son en mayores cuando esa zona es sobrepasada por los instrumentos o los materiales de obturación comprometiendo el proceso de reparación. <sup>(7)</sup>

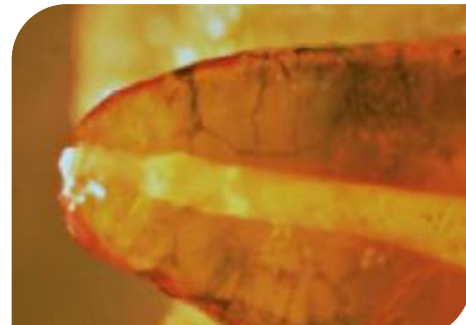

Fig.17 Zona apical de una raíz diafanizada <sup>(3)</sup>

La UCD es la zona donde el cemento se une con la dentina; también es el punto donde termina el tejido pulpar y comienzan los tejidos periodontales. Generalmente la localización de la unión cemento dentinaria en el conducto radicular no se encuentra en la misma zona que la constricción apical y suele estar situada aproximadamente a 1 mm desde el foramen apical.

Desde la constricción apical (diámetro apical menor) el conducto se ensancha conforme se aproxima al foramen apical (diámetro apical mayor).

La distancia media entre los diámetros mayor y menor apicales es de 0,5 mm en las personas jóvenes y de 0,67 mm en los ancianos debido a la acumulación de cemento. El espacio entre los diámetros se observa en forma de embudo o hiperbólica. <sup>(7)</sup> (Fig.18) <sup>(7)</sup>

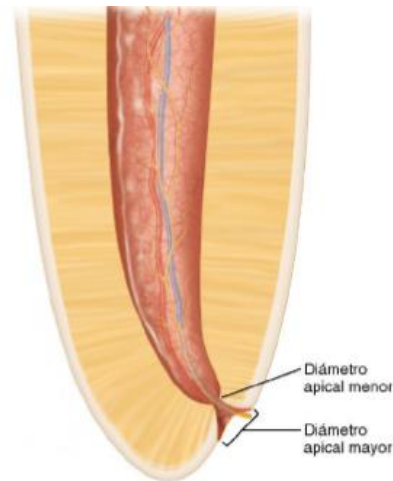


Fig.18 Morfología del ápice radicular <sup>(7)</sup>

El foramen es la circunferencia o el borde redondeado que separa la terminación del conducto de la superficie externa de la raíz. (Fig.19) <sup>(5)</sup>

Su diámetro midió 502  $\mu$ m en los individuos de 18 a 25 años y 681  $\mu$ m en aquellos con más de 55 años, lo que demuestra el crecimiento del foramen apical con la edad.

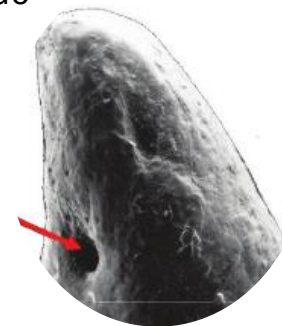


Fig. 19 Aspecto del tercio apical visto al microscopio electrónico <sup>(5)</sup>

La morfología apical radicular es variable; puede incluir numerosos conductos accesorios; áreas de reabsorción, cálculos pulpaes adheridos, embebidos o libres, y cantidades variables de dentina secundaria irregular. <sup>(5)</sup>

El conducto principal (a) puede presentar numerosas ramificaciones, que reciben su nombre de acuerdo con su posición o características: <sup>(5)</sup>

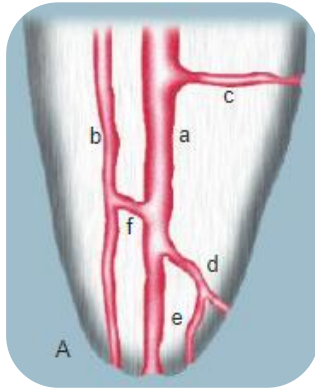


Fig.20 <sup>(5)</sup>

Colateral: Corre casi paralelo al conducto principal, con un diámetro menor, y puede terminar en un foramen único o por separado. (A,b)

Lateral o adventicio: localizado en el tercio medio o cervical de la raíz, El conducto principal y alcanza el periodonto lateral. (A,c)

Secundario: localizado en el tercio apical de la raíz, sale del conducto principal y alcanza el periodonto lateral. (A,d)

Accesorio: ramificación del conducto secundario que llega a la superficie externa del cemento apical. (A,e)

Interconductor (A,f) (Fig.20)<sup>(5)</sup>

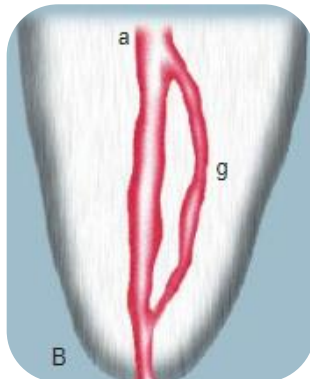


Fig.21 <sup>(5)</sup>

Recurrente: sale del conducto principal, recorre parte de la dentina y vuelve al principal sin exteriorizarse. (B,g) (Fig.21)<sup>(5)</sup>

Delta apical: numerosas terminaciones del conducto principal, que origina la aparición de varios forámenes. (C,h)

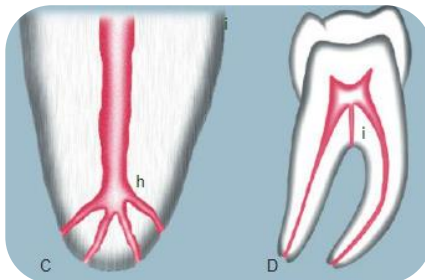


Fig.22 <sup>(5)</sup>

Cavo-interradicular: sale del piso de la cámara pulpa y termina en la bifurcación o trifurcación radicular. (D,i) (Fig.22)<sup>(5)</sup>

El sistema de conductos de la pulpa es complejo y los conductos se pueden ramificar, dividir y volver a juntar. Weine y col. clasificaron los sistemas de conductos radiculares de cualquier raíz en cuatro tipos básicos.

Posteriormente, Vertucci utilizando dientes diafanizados y tiñendo los conductos radiculares con colorante hematoxilina, encontraron un sistema de conductos mucho más complejo: identificando ocho configuraciones del espacio pulpar. <sup>(8)</sup>

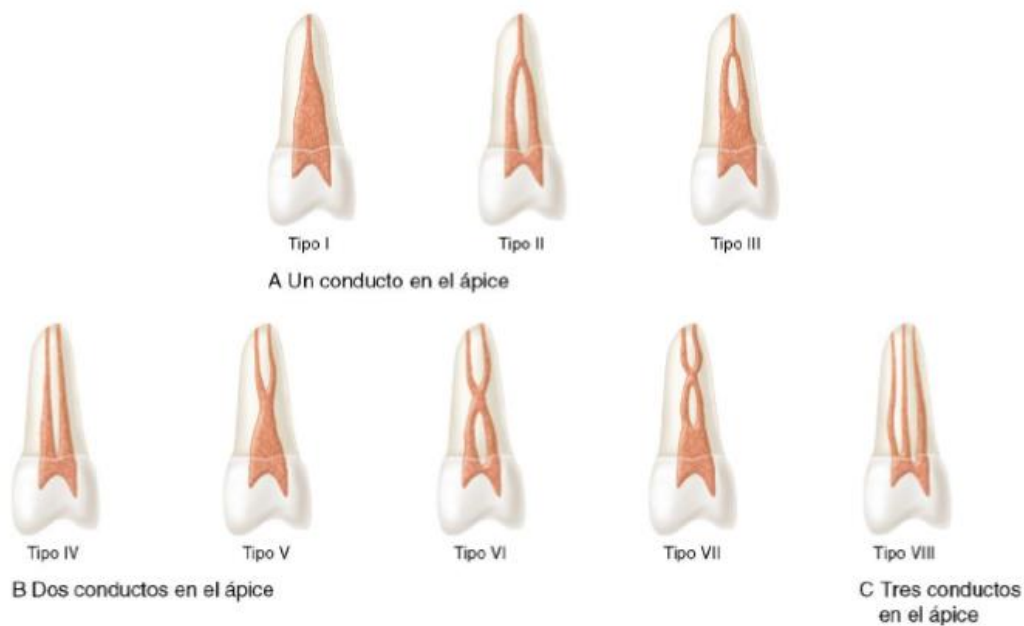


Fig.23 Clasificación del sistema de conductos según Vertucci <sup>(7)</sup>

- Tipo I: un conducto único se extiende desde la cámara pulpar hasta el ápice.
- Tipo II: dos conductos separados salen de la cámara pulpar y se unen cerca del ápice para formar un conducto.
- Tipo III: un conducto sale de la cámara pulpar y se divide en dos en la raíz; los dos conductos se funden después como uno solo.
- Tipo IV: dos conductos distintos y separados se extienden desde la cámara pulpar hasta el ápice.

- Tipo V: un conducto sale de la cámara pulpar y se divide cerca del ápice en dos conductos distintos, con forámenes apicales separados.
- Tipo VI: dos conductos separados salen de la cámara pulpar, se funden en el cuerpo de la raíz y vuelven a dividirse cerca del ápice para salir como dos conductos distintos.
- Tipo VII: un conducto sale de la cámara pulpar, se divide y después vuelve a unirse en el cuerpo de la raíz, y finalmente se divide otra vez en dos conductos distintos cerca del ápice.
- Tipo VIII: tres conductos distintos y separados se extienden desde la cámara pulpar hasta el ápice.

Posteriormente, Sert y Bayirli complementaron la clasificación de Vertucci: (7)

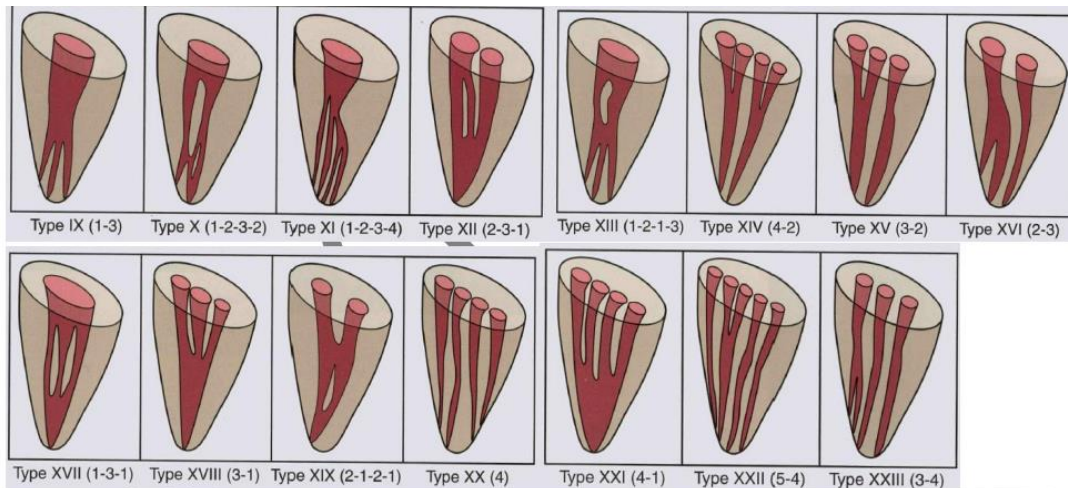


Fig.24 Clasificación del sistema de conductos según Sert y Bayirli (7)

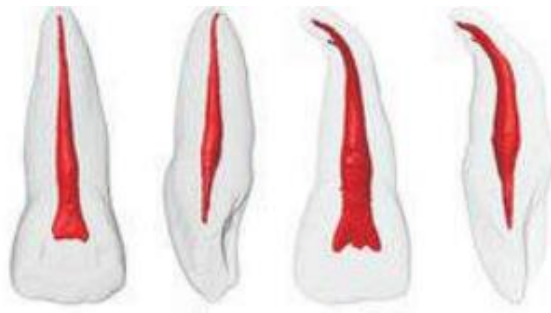El objetivo principal del tratamiento endodóntico es la limpieza, conformación y obturación del sistema de conductos radiculares, para ello es importante el conocimiento de la anatomía dentaria interna para lograr el éxito. (9)

## 2. Morfología radicular

### 2.1.1 Incisivo central superior

La cámara pulpar de estos dientes es menor en sentido vestibulopalatino y mayor en sentido mesiodistal, puede presentar dos o tres cuernos pulpares. La forma de la cámara pulpar coronal es triangular con la base mayor hacia incisal.

Presenta una raíz de forma cónica, con un conducto radicular único, amplio, central y recto.



Inclinación promedio en la arcada es de  $3^\circ$  en sentido mesiodistal y  $15^\circ$  en sentido vestibulolingual. Su longitud promedio es de 22mm. <sup>(6)</sup> (Fig.25) <sup>(10)</sup>

### 2.1.2 Incisivo central inferior

Tienen una cámara pulpar semejante a la de su homólogo superior, sin embargo, con dimensiones bastante menores, achatada en sentido proximoproximal.

Presentan una raíz con un conducto fuertemente achatado en sentido mesiodistal; pueden presentar una bifurcación con dos conductos terminando casi siempre en un foramen único.

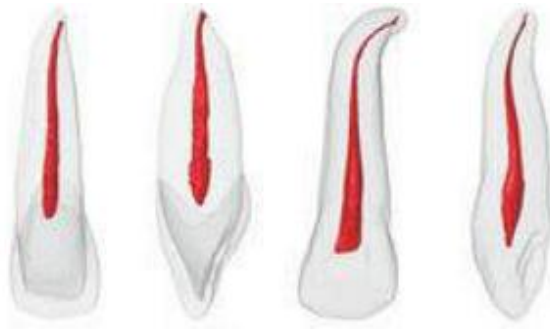

Inclinación promedio en la arcada es de  $0^\circ$  en sentido mesiodistal y  $15^\circ$  en sentido vestibulolingual. Su longitud promedio es de 20,5mm. <sup>(6)</sup> (Fig.26) <sup>(10)</sup>

### 2.1.3 Incisivo lateral superior

Su anatomía interna es semejante a la del incisivo central superior solo que con diámetros menores. La cámara pulpar tiene forma triangular, con la diferencia de que es aguda con base mayor hacia incisal.

Presenta una raíz cónica ligeramente achatada en sentido mesiodistal, con un conducto radicular único. La porción apical de la raíz es normalmente curva en sentido disto palatino, que puede ser bastante acentuada y, muchas veces no visible en el análisis radiográfico.



Inclinación promedio en la arcada es de 5° en el sentido mesiodistal y de 20° en el sentido vestibulolingual.

· Su longitud promedio es de 22,5mm. (Fig.27)<sup>(10)</sup>

Posibles variaciones anatómicas:

- Presencia de un segundo conducto (vestibular y palatino) posiblemente terminando en un foramen único
- Dens in dente en la cavidad pulpar o de igual forma
- Presencia de un surco en la porción palatina de la raíz. <sup>(6)</sup>

### 2.1.4 Incisivo lateral inferior

Se asemeja en el todo al incisivo central inferior, no obstante, sus dimensiones son algo superiores. Al igual puede presentar dos conductos, pero suelen aparecer con menor frecuencia. Inclinación promedio en la arcada es de 0° en sentido mesiodistal y 10° en sentido vestibulolingual. Su longitud promedio es de 21 mm. <sup>(6)</sup>

### 2.1.5 Variaciones anatómicas incisivos

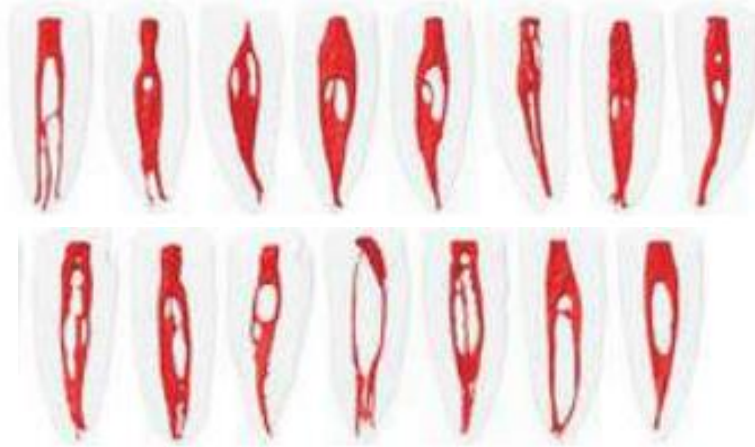


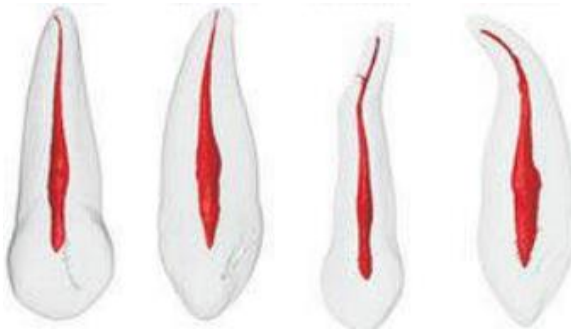Fig. 28 Vistas frontal y lateral de representaciones tridimensionales de los conductos radiculares y sus variaciones, formas de canales en sección transversal en los tercios cervical, medio y apical. <sup>(10)</sup>



### 2.2.1 Canino superior

Es el diente más largo de la arcada dentaria. Su cámara pulpar es la más voluminosa de los dientes anteriores, en la forma de una llama de vela, tiene un mayor diámetro en sentido vestibulolingual, es mayor en el cuello dentario y es cónico en dirección incisal.

Presenta una raíz cónica con un conducto único, es amplio y recto, ya que la porción final de la raíz es fina y elongada, pudiendo presentar una curvatura del tercio apical distal, o también tomar una dirección vestibulodistal. Presenta una concrescencia en la porción apical debido a la proyección del cíngulo.



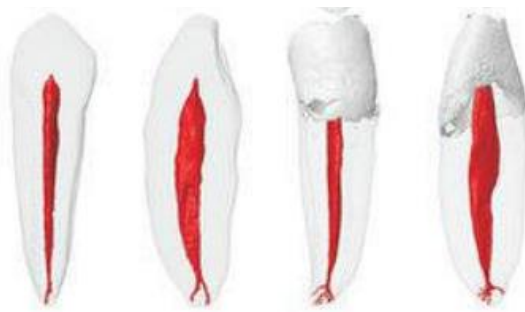Inclinación promedio en la arcada es de  $6^\circ$  en sentido mesiodistal y  $17^\circ$  en sentido vestibulolingual.

Su longitud promedio es de 27mm.  
(6) (Fig.29) (10)

### 2.2.2 Canino inferior

Tiene semejanza con el canino superior con dimensiones menores y mayor achatado mesiodistal.

Normalmente presenta una raíz con un conducto, pudiendo presentar dos conductos o dos raíces, donde una es vestibular y otra lingual.



Inclinación promedio en la arcada es de  $3^\circ$  en sentido mesiodistal y  $2^\circ$  en sentido vestibulolingual.

Su longitud promedio es de 25mm. (6) (Fig.30) (10)

### 2.2.3 Variaciones anatómicas caninos

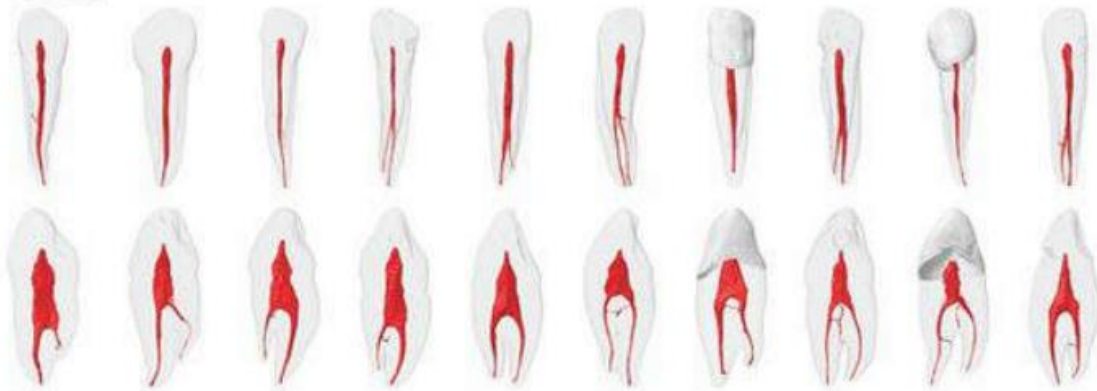


Fig.31 Vistas frontal y lateral de representaciones tridimensionales de los conductos radiculares y sus variaciones, formas de canales en sección transversal en los tercios cervical, medio y apical. <sup>(10)</sup>

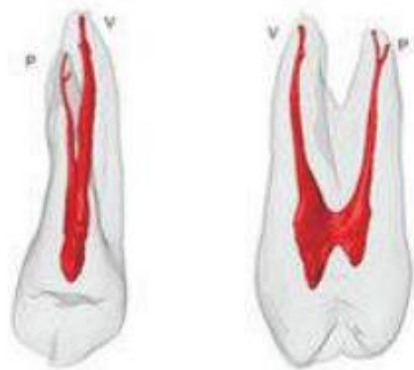### 2.3.1 Primer premolar superior

La cámara pulpar sigue la forma externa de la corona con un gran achatamiento en sentido mesiodistal. Tiene normalmente, dos cuernos pulpares (vestibular y palatino).

Presenta 3 variaciones radiculares:

- Dos raíces con forma cónica y dos conductos,
- Una raíz achatada en sentido mesiodistal con dos conductos redondeados o
- Una raíz con un conducto único con dos conductos fuertemente achatados en sentido mesiodistal.

La ubicación del piso puede estar en los tres niveles radiculares: cervical, medio o apical.



Inclinación promedio en la arcada es de 7° en sentido mesiodistal y 11° en sentido vestibulopalatino.

Su longitud promedio es de 21mm. <sup>(6)</sup>

(Fig.32) <sup>(10)</sup>

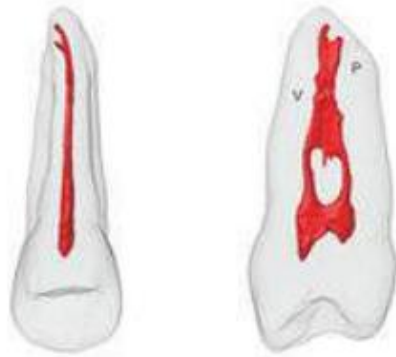Variaciones anatómicas:

- Presencia de tres raíces (dos vestibulares y una palatina). <sup>(6)</sup>

### 2.3.2 Segundo premolar superior

Su anatomía es semejante a la del primer premolar superior.

Presenta una raíz única, con uno o dos conductos. Ante la presencia de dos conductos estos pueden terminar totalmente independientes o pueden converger en un foramen único; esto se debe a la presencia de una isla de dentina que termina dividiendo el conducto en dos.



Inclinación promedio en la arcada es  $7^\circ$  en sentido mesiodistal y de  $7^\circ$  en sentido vestibulolingual.

Su longitud promedio es de 21,5mm. (6)  
(Fig.33) <sup>(10)</sup>

### 2.3.3 Variaciones anatómicas premolares superiores

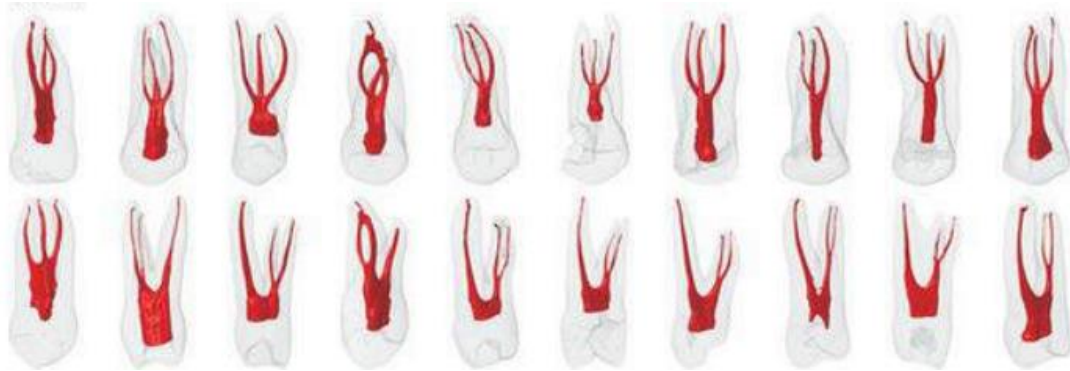


Fig. 34 Vistas frontal y lateral de representaciones tridimensionales de los conductos radiculares y sus variaciones, formas de los canales en sección transversal en los tercios cervicales, medio y apical. <sup>(10)</sup>

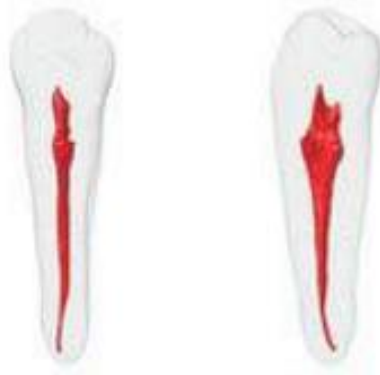### 2.4.1 Primer premolar inferior

La sección transversal su conducto varía de ovoide a circular.

Presenta 2 variaciones radiculares:

- Una raíz con un conducto amplio en sentido vestibulolingual, pero achatado en sentido mesiodistal ó
- Dos raíces donde una es vestibular y otra lingual.

En la presencia de bifurcación de sus conductos podemos encontrar dificultades para el acceso y detectar únicamente la presencia de dos conductos.



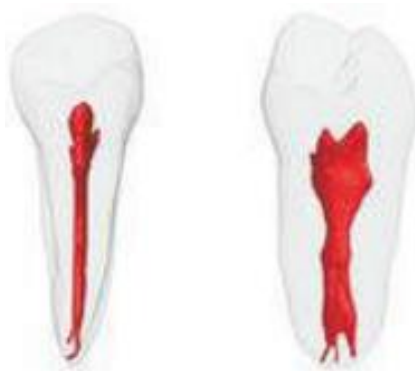Inclinación promedio en la arcada es de 5° en sentido mesiodistal y de 3° en sentido vestibulopalatino.

Su longitud promedio es de 21,5mm. <sup>(6)</sup>

(Fig.35) <sup>(10)</sup>

### 2.4.2 Segundo premolar inferior

Anatómicamente es muy semejante al primer premolar inferior, pero con menos probabilidades de poseer más de una raíz.



Inclinación promedio en la arcada es de 5° en sentido mesiodistal y 9° en sentido vestibulolingual.

Su longitud es de 22mm. <sup>(6)</sup>

(Fig.36) <sup>(10)</sup>

La inclinación entre la corona y la raíz hace que la cámara pulpar y el conducto radicular no se ubiquen en el mismo eje. Esto podría llevar a desviaciones o perforaciones durante la instrumentación. <sup>(6)</sup>

### 2.4.3 Variaciones anatómicas premolares inferiores

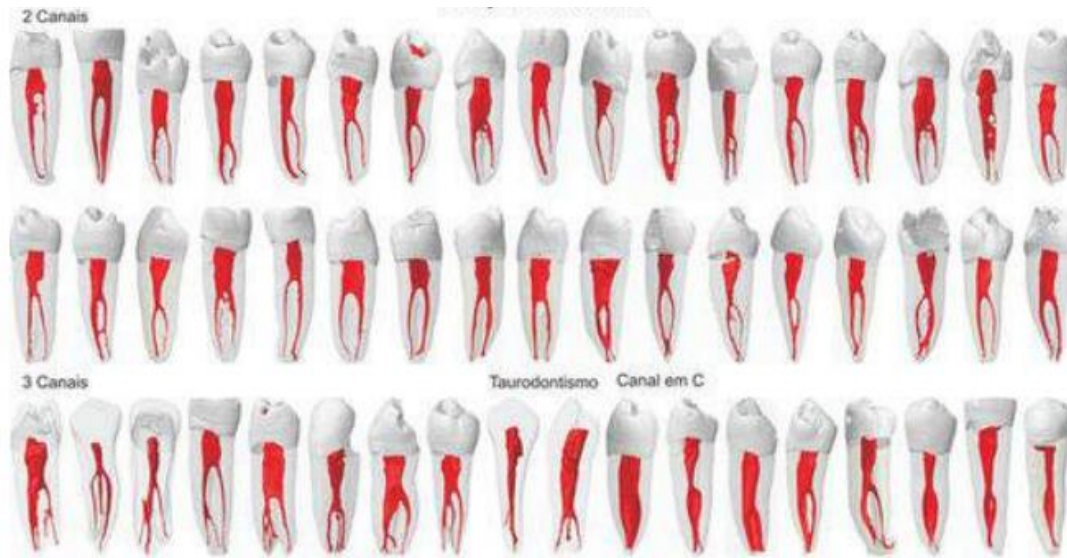

Fig.37 Vista frontal y lateral de representaciones tridimensionales de los conductos radiculares y sus variaciones, formas de los canales en sección transversal en los tercios cervicales, medio y apical. <sup>(10)</sup>

### 2.5.1 Primer molar superior

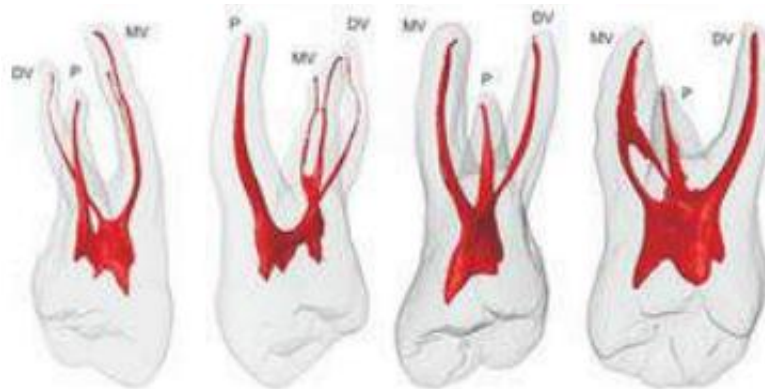La cámara pulpar es amplia y mayor en sentido vestibulopalatino con un ligero achatado en sentido mesiodistal.

Presenta normalmente tres raíces, la mayoría de las veces bien diferenciadas (dos vestibulares y una palatina). La raíz mesiovestibular es mayor en sentido vestibulopalatino que la raíz distovestibular y bastante achatada en sentido mesiodistal, razón por la cual pueden presentarse dos conductos.

- El conducto palatino es el más voluminoso ya que su sección transversal está ligeramente achatada o es circular.
- El conducto distovestibular presenta una sección transversal semejante a la del conducto palatino solo que con diámetros bastante menores. Debido al achatado de la raíz mesiovestibular, podemos encontrar uno o dos conductos, ya que esta condición es la más frecuente.

Ante la presencia de dos conductos, uno está hacia vestibular y el otro hacia palatino, pudiendo terminar en un foramen único o en forámenes diferentes.

Es posible encontrar conductos de fondo ciego, es decir, apéndices pulpares que se adentran en la raíz en solo 4 o 5mm. <sup>(6)</sup> (Fig.38) <sup>(10)</sup>



Inclinación promedio en la arcada es de 0° en sentido mesiodistal y 15° en sentido vestíbulo palatino. La longitud promedio de sus raíces vestibulares es de 19 mm y de la raíz palatina es de 21mm. (6)

### 2.5.2 Variaciones anatómicas primer molar superior

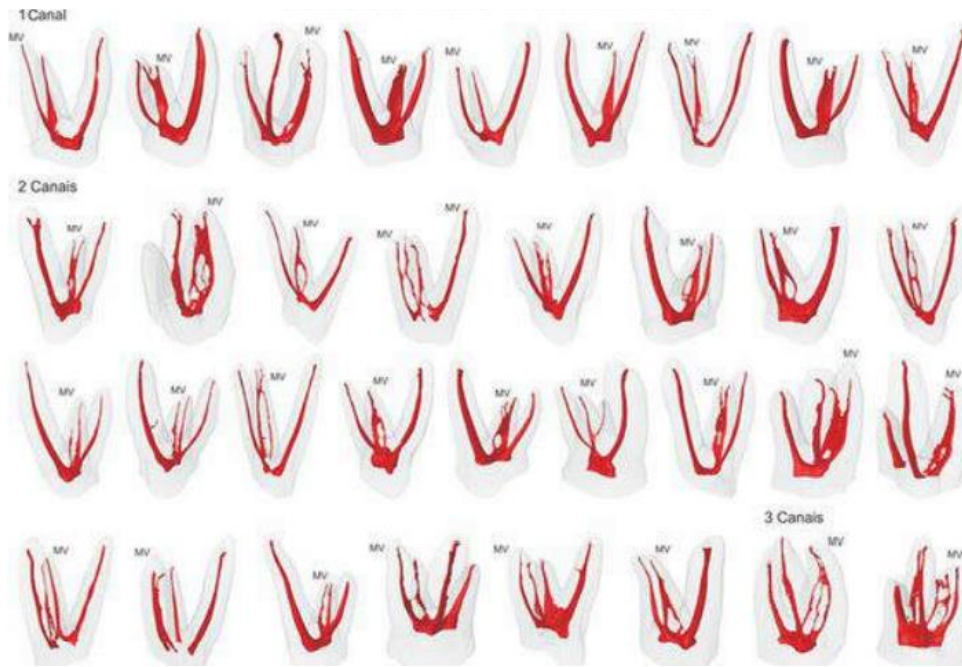
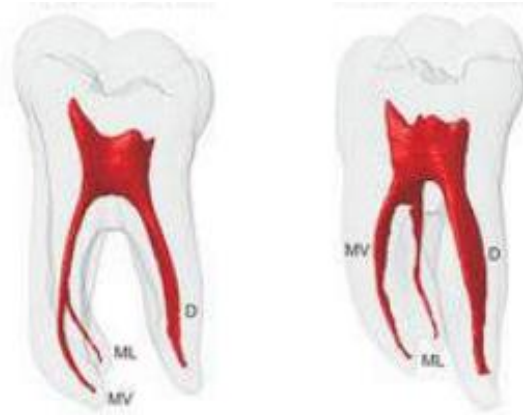

Fig.39 Vista frontal y lateral de representaciones tridimensionales de los conductos radiculares y sus variaciones, formas de los canales en sección transversal en los tercios cervical, medio y apical. (10)



### 2.6.1 Primer molar inferior

Por lo general, presenta dos raíces, una mesial y otra distal.



En la mayoría de los casos posee tres conductos, estando ubicados dos en la raíz mesial denominados mesiovestibular y mesiolingual y un conducto distal, achatado en sentido mesiodistal bastante amplio. (Fig.40) <sup>(10)</sup>

Presenta distintas variaciones radiculares:

- Dos conductos en la misma raíz, estos pueden terminar independientemente o en el foramen único.
- Dos conductos, uno en la raíz mesial y otro en la raíz distal los cuales resultan amplios en sentido vestibulolingual.
- Cuatro conductos, dos en la raíz mesial y dos en la raíz distal denominado distolingual y distovestibular que terminan en un foramen único o diferente. Ante la presencia de un cuarto conducto, este asume una posición distolingual y es de fácil observación.
- Una tercera raíz de posición mesial.

Su inclinación promedio en la arcada es de 10° en sentido mesiodistal y 13° en sentido vestibulolingual.

Su longitud promedio es de 21mm. <sup>(6)</sup>

### 2.6.2 Variaciones anatómicas primer molar inferior

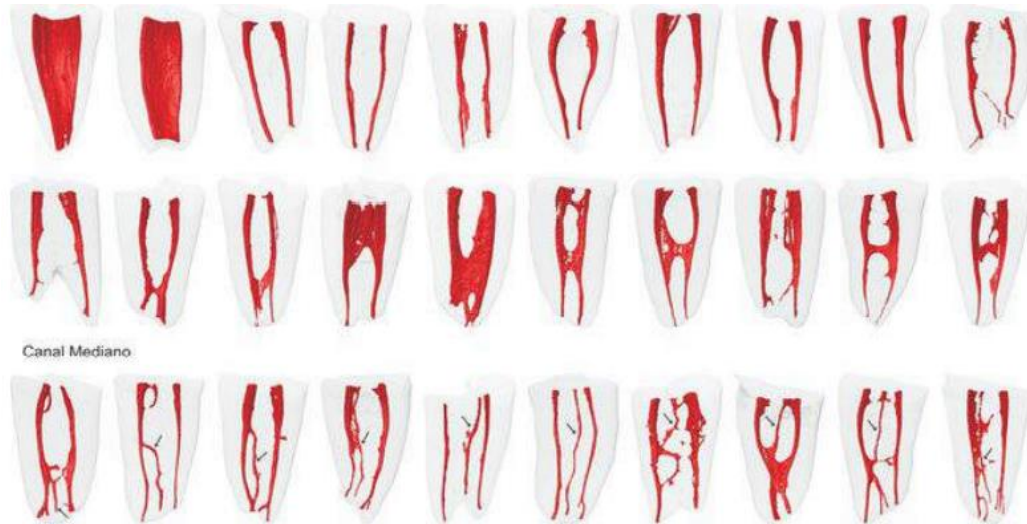
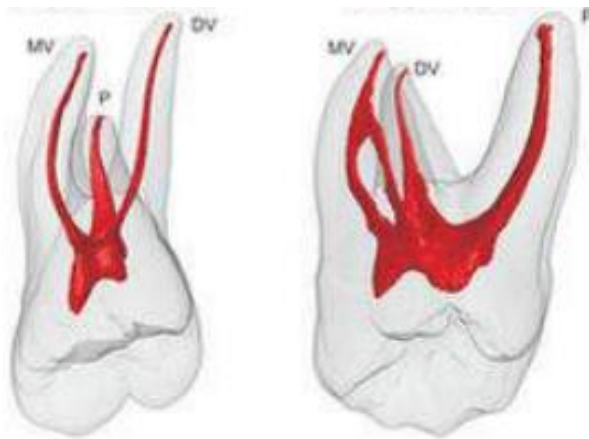


Fig.41 Vista frontal y lateral de representaciones tridimensionales de los conductos radiculares y sus variaciones, formas de los canales en sección transversal en los tercios cervicales, medio y apical. <sup>(10)</sup>

### 2.7.1 Segundo molar superior

Posee una anatomía semejante a la del primer molar superior con dimensiones menores. Su corona tiene una gran achatado mesiodistal.

Sus raíces están más cercanas unas de las otras, pudiendo estar presente la fusión entre las mismas, principalmente entre las raíces mesiovestibular y la palatina, aunque puede producirse entre las tres raíces, originando un conducto único. En ese caso, el conducto será bastante amplio en los tercios



cervical y medio y más cerrado en el apical.

Inclinación promedio en la arcada es de 5° en sentido mesiodistal y 11° en sentido vestibulopalatino.

Su longitud promedio es de 20mm. <sup>(6)</sup> (Fig.42) <sup>(10)</sup>

### 2.7.2 Variaciones anatómicas segundo molar superior

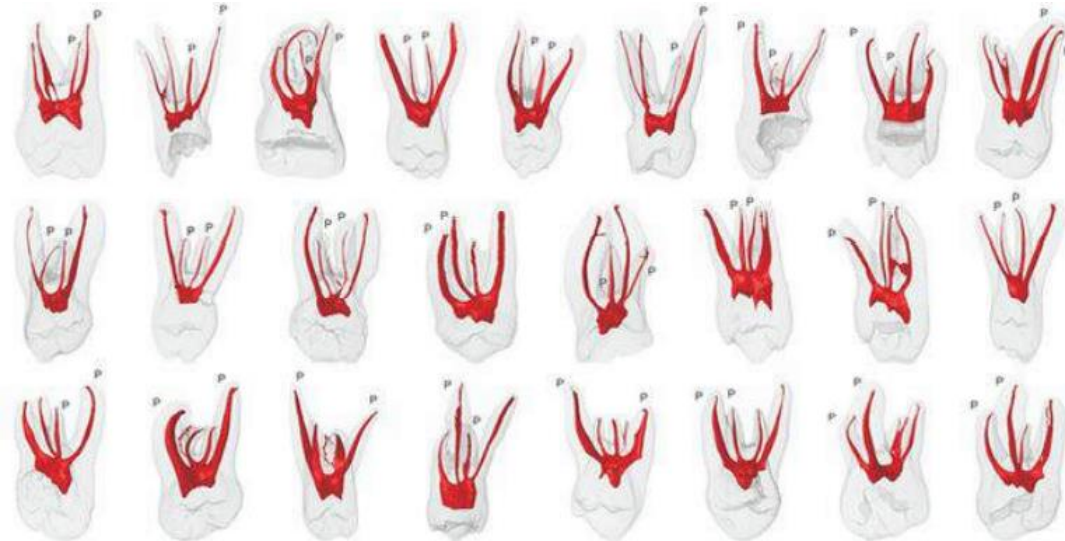
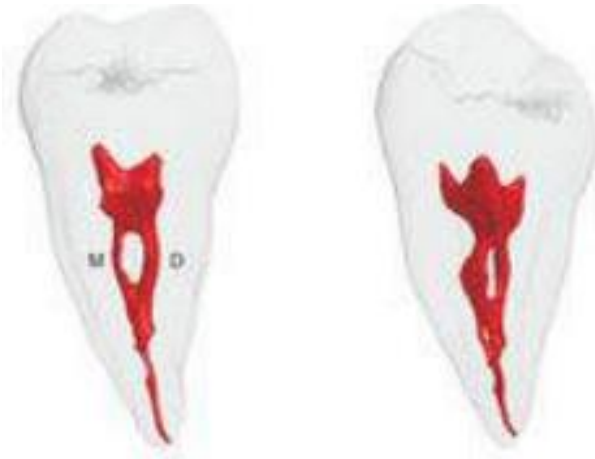
Fig.43 Vista frontal y lateral de representaciones tridimensionales de los conductos radiculares y sus variaciones, formas de los canales en sección transversal en los tercios cervicales, medio y apical, datos morfológicos más significativos y anomalías dental.<sup>(10)</sup>

### 2.8.1 Segundo molar inferior

La anatomía es semejante a la del primer molar, pudiendo presentar una fusión parcial o total de las raíces.



Inclinación promedio en la arcada es de  $15^\circ$  en sentido mesiodistal y  $12^\circ$  en sentido vestibulolingual.

Su longitud promedio es de 20mm. <sup>(6)</sup> (Fig.44) <sup>(10)</sup>

### 2.8.2 Variaciones anatómicas segundo molar inferior

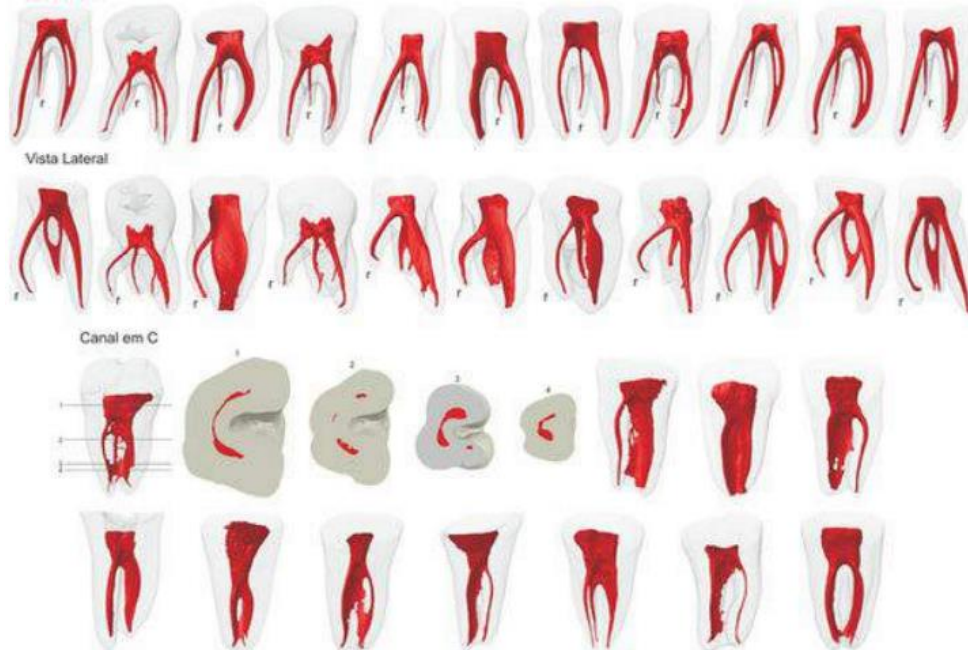


Fig.45 Vista frontal y lateral de representaciones tridimensionales de los conductos radiculares y sus variaciones, formas de los canales en sección transversal en los tercios cervicales, medio y apical. <sup>(10)</sup>



### **3. Obturación de los conductos radiculares**

La obturación del espacio radicular es necesaria para eliminar las filtraciones; previene la filtración coronal y la contaminación bacteriana, sellando el ápice de los fluidos tisulares periapicales y de irritantes que permanecen en el conducto.<sup>(7)</sup>

Constituye la última fase del tratamiento y se caracteriza por el llenado tridimensional de los conductos radiculares lo más cercano posible de la unión cemento-dentinaria.

Tiene valor fundamental en el éxito a mediano y largo plazo, por lo que su objetivo final es lograr la preservación del diente como una unidad funcional sana.<sup>(11)</sup>

#### **3.1 Objetivos de la obturación**

##### **3.1.1 Objetivo técnico**

Consiste en rellenar de manera hermética la totalidad del sistema de conductos radiculares mediante un sellado coronapical (a lo largo de toda la extensión del conducto), con un material estable y que se mantenga de forma permanente en él, sin sobrepasar sus límites, ya que la posibilidad de penetración de fluidos y bacterias hacia el interior del conducto es más elevada desde la cavidad bucal que desde el periodonto.

El sellado en el tercio apical es importante, ya que junto al orificio apical pueden existir bacterias que pueden penetrar de nuevo en un conducto mal obturado y reanudar la inflamación. También pueden quedar bacterias en la zona final del conducto, y su crecimiento es estimulado por la llegada de fluidos periapicales que suministran el sustrato necesario para desarrollarse.<sup>(3)</sup>



### 3.1.2 Objetivo biológico

Al no llegar productos tóxicos al periápice debido a un buen sellado apical, se dan las condiciones apropiadas para que los propios medios de defensa del organismo eliminen las bacterias, componentes antigénicos y restos hísticos necróticos que hayan quedado junto al ápice y completar la reparación hística.

El material ideal debería, además de sellar el conducto, favorecer la reparación del tejido periapical y la aposición de cemento en las zonas reabsorbidas del ápice, aunque la aposición de cemento es un fenómeno comprobado en la reparación apical, raras veces se oblitera totalmente el orificio apical. <sup>(3)</sup>

### 3.2 Niveles de la obturación

**Sobreextensión:** es el nivel alcanzado por el material de obturación con respecto al nivel elegido como límite de la preparación y de la obturación.

**Sobreobturación:** se refiere a la calidad de la condensación que se consigue con el material de obturación.

**Subextensión:** se refiere a una obturación que no alcanza el límite apical elegido

**Subobturación:** falta de condensación adecuada del material de obturación entre las paredes del conducto

La mayoría de los autores sitúan el límite apical de la preparación y obturación de los conductos entre 0,5 y 1 mm del ápice radiográfico, y en dientes con la pulpa vital, entre 1 y 2 mm de este.

El mejor resultado histológico se consiguió limitando el tratamiento a la constricción apical, con independencia del diagnóstico pulpar y periapical inicial. <sup>(3)</sup>



El peor resultado se obtuvo instrumentando y obturando más allá de la constricción, hasta el ápice radiográfico, debido a que los conductos laterales no pueden limpiarse correctamente. <sup>(3)</sup>

### **3.2.1 Clasificación de los materiales de obturación**

#### **3.2.1.1 Materiales de obturación en estado sólido**

- Gutapercha
- Plata (Actualmente no se utiliza)
- Resilon

#### **3.2.1.2 Materiales de obturación en estado plástico**

- Pastas
- Cementos selladores <sup>(12)</sup>



## 4. Tipos de cementos selladores endodónticos

Los cementos selladores del conducto radicular son necesarios para sellar los espacios existentes como son los conductos laterales y accesorios e irregularidades del conducto radicular con la finalidad de conseguir una obturación óptima tridimensional, de forma hermética y estable. <sup>(3,7)</sup>

Debido a su habilidad para penetrar en los túbulos dentinarios, logran un sellado impermeable entre las paredes dentinarias y el material de obturación central, reduciendo las filtraciones potenciales y aumentando la resistencia a la fractura. <sup>(13)</sup> y evitando que los patógenos orales colonicen el canal radicular y los tejidos periodontales, controlando que se presente nuevamente la lesión periapical. <sup>(14)</sup>

### 4.1 Requisitos de un cemento sellador

Grossman enumeró 11 requisitos que debe reunir un buen sellador de conductos, a los que Ingle y West añadieron 2 más.

1. Debe ser pegajoso una vez mezclado, para adherirse tanto al material de núcleo como a las paredes de la dentina.
2. Ha de proporcionar un sellado hermético a los conductos obturados.
3. Radiopaco para poder visualizarse en las radiografías.
4. Las partículas del cemento deben ser muy finas para poder mezclarse bien con el líquido.
5. No debe contraerse al endurecer o fraguar.
6. No teñir los tejidos dentales.
7. Debe ser bacteriostático.
8. Debe fraguar con suficiente lentitud, para poder realizar la técnica de obturación con los ajustes necesarios.





9. Ha de ser insoluble en los fluidos hísticos.
10. Debe ser biocompatible; tolerado por los tejidos vitales.
11. Tiene que poder solubilizarse en los solventes habituales, para poder eliminarlo de los conductos radiculares si fuera necesario.
12. No generar una reacción inmunitaria al ponerse en contacto con el tejido periapical.
13. No debe ser mutagénico, ni carcinogénico.

Es razonable pensar que ninguno de los cementos en la actualidad cumple todos estos requisitos en su totalidad. <sup>(3)</sup>

#### **4.2 Sellado apical y microfiltración**

La obturación endodóntica limita el intercambio de fluidos entre el canal y el área perirradicular, el sellado apical se explica en función de la filtración, sellando la brecha entre paredes del canal radicular y el relleno endodóntico, promoviendo la curación periapical y evitando que el material de obturación se vuelva soluble en el área apical.

El proceso de microfiltración es el paso de fluidos, bacterias y sustancias a través del relleno radicular, esto se debe a una adaptación deficiente de los materiales, a la solubilidad de cemento sellador, o a la contracción del relleno radicular durante la reacción de fraguado. Siendo así la principal causa de fracaso en los tratamientos de endodoncia, al existir contaminación en el canal radicular que puede iniciar o reactivar un proceso inflamatorio.

Para evitar estos problemas lo ideal es realizar un buen tratamiento siguiendo el protocolo, desde la instrumentación del conducto radicular hasta la obturación de este utilizando materiales de obturación y cementos selladores que ayudan a conseguir un buen sellado hermético apical, dando un pronóstico favorable al tratamiento realizado. <sup>(15)</sup>



Se ha demostrado que no es posible conseguir un sellado hermético de los conductos radiculares sin la participación de un cemento sellador, por lo que es imprescindible su uso al momento de obturar los conductos radiculares. Se han desarrollado una gran variedad de cementos selladores basados en diferentes mezclas de sustancias como: óxido de zinc y eugenol, hidróxido de calcio, ionómeros, resinas, etc. Con el propósito de mejorar su capacidad de sellado, hacerlos fáciles de manipular, brindar un mayor tiempo de trabajo y aumentar su biocompatibilidad.

(16)

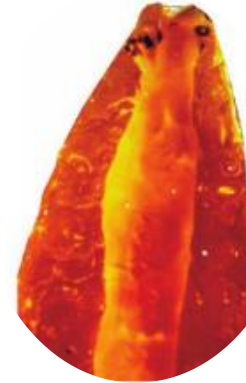


Fig.46 Difanización de un diente con el conducto obturado de forma tridimensional.<sup>(6)</sup>

### 4.3 Métodos de evaluación de la filtración apical

- Filtración de un colorante hacia el interior del conducto (azul de metileno, fucsina) la observación del grado de microfiltración se puede realizar ya sea mediante una técnica de diafanización o realizando un corte longitudinal en la estructura radicular, para su posterior medición.

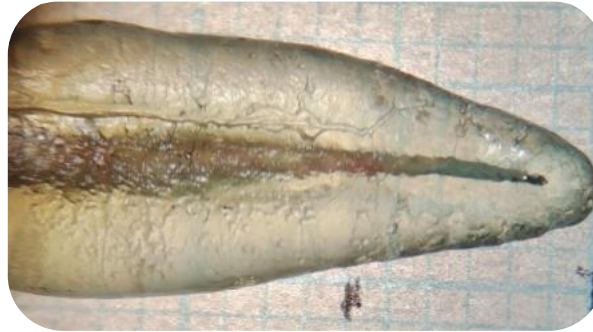


Fig.47 Diafanización de estructura radicular. (17)

- Microscopio electrónico de barrido, en el cual se puede evidenciar el ingreso bacteriano; con una espectrometría del ingreso de
- radioisótopos mediante una técnica de detección externa y con una cromatografía para evaluar la penetración de iones y el gas capaz de desplazarse al interior del conducto. (17)




Fig.48 Conductos laterales observados con MEB en corte longitudinal de la raíz. (40)



## 5. Cementos biocerámicos

Los biocerámicos, con el prefijo “bio” refiriéndose a su biocompatibilidad; son materiales cerámicos biocompatibles u óxidos metálicos con mejor capacidad de sellado, debido a su actividad antibacteriana y antimicótica son utilizados en el ámbito de la medicina y la odontología, debido a la capacidad que tienen de reabsorberse o funcionar como tejidos humanos, estimulando su regeneración.<sup>(18)</sup>

Se distinguen tres tipos básicos:

1. Cerámicas bioenergéticas de alta resistencia (alúmina, zirconio y carbono)
2. Cerámicas bioactivas.
3. Cerámica biodegradable o reabsorbible, reemplazado o incorporado en el tejido (fosfato tricálcico).<sup>(18)</sup>

Los biocerámicos son materiales especialmente diseñados para el uso clínico, que incluyen alúmina, zirconio, vidrio bioactivo, vidrios cerámicos, hidroxiapatita y fosfatos de calcio reabsorbibles.

Existen tres categorías de biocerámicos:

- Bioinertes: capaces de rellenar tejidos y ser tolerados por el organismo.
- Bioactivos: tolerados por el organismo con capacidades de osteoconducción. Dentro de este grupo podemos encontrar los cementos selladores endodónticos.
- Biodegradables: con capacidad de ser degradados en ambiente biológico y reemplazado por hueso.<sup>(19)</sup>



## 5.1 Cementos basados en silicato tricálcico hidráulico

Los cementos basados en silicato de calcio hidráulico involucran a los cementos similares al Mineral Trióxido Agregado (MTA) y cementos en base a silicato tricálcico puro. El cemento Portland es el componente principal del MTA, compuesto de 67– 75% de silicato tricálcico. <sup>(20)</sup>

El término “hidráulico” se refiere a que cuando se mezclan con agua se observa la reacción de curado y endurecen en ambiente húmedo. Debido a la absorción de agua se expanden 0,2 a 6% del volumen inicial, mejorando sus propiedades al entrar en contacto con fluidos, de esta forma contribuyen de manera importante a la capacidad de sellado dando retención al cemento microquímico en las paredes internas adaptándose a la interfaz. <sup>(18)</sup>

El MTA es un material que contiene un radio-opacador frecuentemente óxido de bismuto ocasionando pigmentación de la dentina coronaria:

- café en presencia del hipoclorito de sodio
- gris en presencia de clorhexidina
- negra en presencia de glutaraldehído

Debido a esto, el radio-opacador se ha reemplazado por otros materiales como dióxido de zirconia u óxido de tantalio en algunas fórmulas, ya que sin radio-opacador, el MTA no sería distinguible en la radiografía. <sup>(21)</sup>

Estos materiales se caracterizan por liberar iones  $\text{Ca}^{2+}$  tiempo después del fraguado garantizando una liberación continua en contacto con dentina y huesos húmedos. Esta reactividad da como resultado porosidad que afecta la capacidad de sellado y/o la adaptación marginal creando canales interconectados con espacios de filtración, los cuales pueden disminuir con el paso del tiempo debido a la expansión hidráulica formando una capa interfacial sobre la dentina llamada “zona de infiltración mineral”. <sup>(18)</sup>



### 5.1.1 Propiedades de los cementos a base de silicato tricálcico

- Fraguado hidráulico
- pH alcalino (7-12)
- Liberación de iones de calcio
- Bioactivo
- Fraguado más lento en comparación con muchos materiales dentales
- Fortalecimiento gradual por hidratación durante aproximadamente 4 semanas. <sup>(22)</sup>

### 5.1.2 Propiedades de los materiales bioactivos

- Antimicrobiano
- Biocompatible
- Bioactividad
- Estabilidad dimensional
- Fácil manipulación
- Capacidad de sellado
- Carece de sensibilidad a la humedad
- No reabsorbible
- No tóxico, no cancerígeno, no genotóxico
- Radiopaco <sup>(23)</sup>

Los selladores a base de silicato de calcio deben cumplir con la norma ISO 6876:2001 en su composición química y solubilidad con la norma ANSI/ADA57:

- Radiopacidad >3 mm aluminio
- Flujo >17 mm.
- Espeso de la película <50 micras de mm.
- Solubilidad y desintegración <3 %. <sup>(24)</sup>

## 5.2 MTA Fillapex

(Angelus Indústria de Produtos Odontológicos S / A, Londrina, Brasil) 2010

Presentación:

- Pasta base y pasta catalizador
- Jeringa automezclable



Fig.49 Presentación MTA Fillapex automezclable (26)

### 5.2.1 Composición

Pasta A

- Resina de salicilato
- Trióxido de bismuto
- Sílice pirógena

Pasta B

- MTA (40%)
- Resina natural
- Dióxido de tantalio (25)

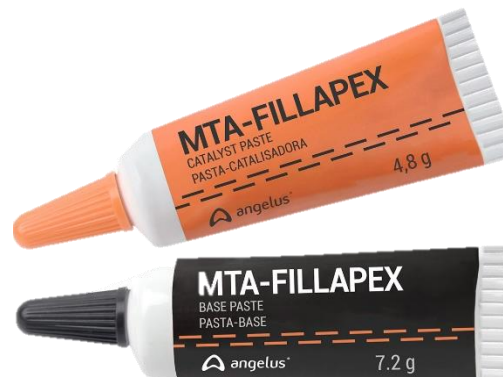

Fig.50 Presentación MTA-Fillapex pasta base y pasta catalizador (26)

Propiedades según el fabricante

- Radiopacidad alta
- Liberación de iones  $Ca^{2+}$
- pH alcalino
- Baja solubilidad en contacto con los fluidos de los tejidos
- Viscosidad
- No pigmenta



### 5.2.3 Ventajas

- Sus dos componentes principales garantizan biocompatibilidad: MTA, el material endodóntico de mayor compatibilidad biológica, comprobado científicamente y la resina de salicilato, siendo la resina más orgánica para cementos endodónticos
- Presenta baja solubilidad, es de fácil manejo, además de una fluidez adecuada lo que permite obturar los conductos laterales, expansión de fraguado y fácil eliminación en caso de retratamiento
- Permite la obturación de canales accesorios, obteniendo un buen sellado del conducto
- Rápida recuperación ósea y formación de cemento, por lo que la recuperación de las lesiones periapicales es más rápida y sin causar reacciones inflamatorias

Tiempo de trabajo: 60 min

Tiempo de fraguado: 23 min <sup>(26,27)</sup>



### 5.3 Bioroot™ RCS (Root Canal Sealer) (Septodont, Saint-Maur-des Fosses, Francia) 2015

Presentación: polvo / líquido

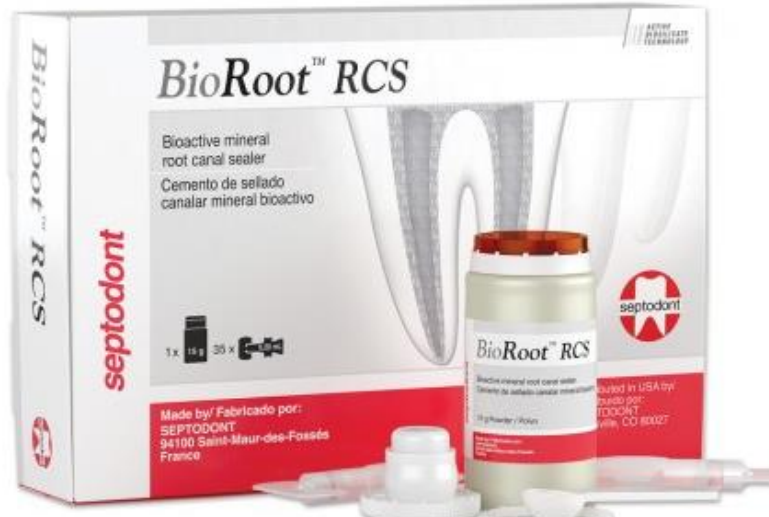

Fig.51 Presentación polvo líquido de BioRoot RCS. (29)

#### 5.3.1 Composición

Polvo

- Silicato tricálcico de alta pureza
- Povidona
- Óxido de zirconio

Líquido

- Solución acuosa de cloruro de calcio y policarboxilato (28)

#### 5.3.2 Ventajas

- Es biocompatible, no presenta un efecto citotóxico en contacto directo o indirecto y la genotoxicidad resultó negativa
- Liberación de  $\text{Ca}^{2+}$ : durante 28 días (18)



- Potencial de hidrógeno: El valor promedio del pH es de 9,63 a 11,7 durante un período de 8 días, 11-12 a los 14 días <sup>(28)</sup>
- Sellado de alto grado garantizado por una estrecha interfaz entre gutapercha/sellador/dentina y la mineralización de la estructura de la dentina
- Propiedades antimicrobianas gracias a la liberación de hidróxido de calcio para reducir el riesgo de fracaso del tratamiento
- Propiedades bioactivas para estimular la cicatrización periapical
- Inserción rápida y fácil en el conducto radicular con cualquier método de obturación en frío
- Radiopaco para facilitar el seguimiento
- Fácil de retirar del conducto radicular en caso de que un nuevo tratamiento sea necesario

Tiempo de trabajo: 10 min. aprox.

Tiempo de fraguado: menor a las 4 hrs. <sup>(29)</sup>

## 5.4 Endosequence BC® (BioCeramic)

(Brasseler USA) 2009

- Bioactivo
- Radiopaco
- Estabilidad dimensional
- Hidrófilo
- Forma hidroxiapatita al fraguar
- Necesita la humedad natural del conducto en los túbulos dentinarios para fraguar <sup>(23)</sup>

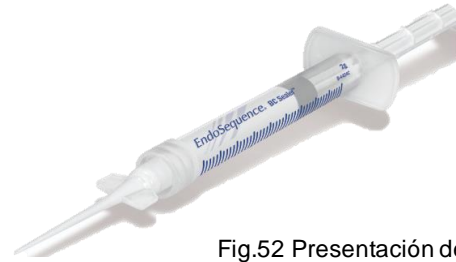

Fig.52 Presentación de Endosequence BC Sealer <sup>(31)</sup>

### 5.4.1 Composición

- Silicato de calcio
- Fosfato monocálcico (forma hidroxiapatita in situ)
- Óxido de circonio y óxido de tantalio (cargas radiopacas) <sup>(30)</sup>

Presentación:

- Premezclado en forma de pasta o masilla
- Impregnado en conos para una obturación en monobloque
- RRM consistencia putty
- Hi Flow en jeringa inyectable (sellador) <sup>(23)</sup>

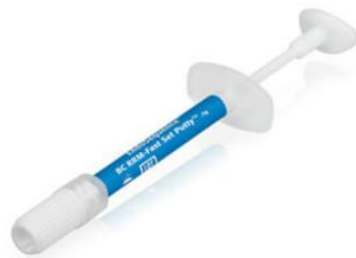

Fig. 53 EndoSequence® BC RRM- Pasta (Masilla de fraguado rápido) <sup>(31)</sup>

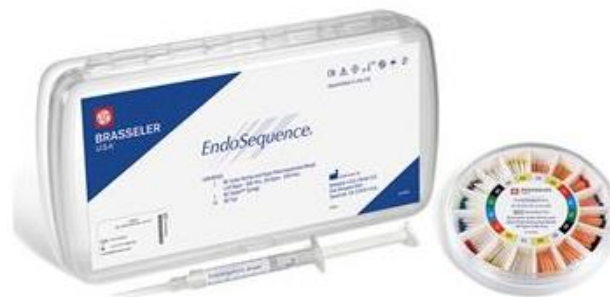

Fig.54 Sistema de obturación BC: obturación adherida de biocerámica con puntas BC EndoSequence <sup>(31)</sup>

## 5.4.2 Ventajas

- Biocompatible y osteogénico
- Se adhiere a la dentina
- 100% hidrofílico
- Contracción cero <sup>(31)</sup>

## 5.4.3 Endosequence BC Sealer Hi Flow

### 5.4.3.1 Composición

- Óxido de zirconio
- Silicatos de calcio
- Fosfatomonocálcico
- Hidróxido de calcio
- Agentes de relleno
- Espesantes

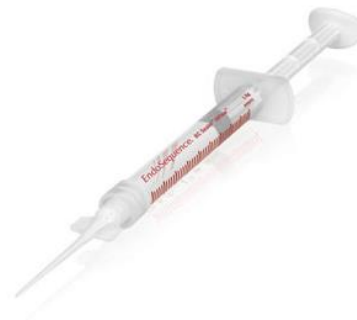

Fig.55 Presentación de  
Endosequence BC Sealer Hi Flow <sup>(31)</sup>

Tiempo de trabajo: 4 hrs.

Tiempo de fraguado: 4 hrs. <sup>(32)</sup>

Liberación de Ca<sup>2+</sup>: es mayor después de 168 hrs. <sup>(24)</sup>

**Endosequence BC** ® se comercializa con la misma composición y presentaciones, pero con diferentes nombres según su casa comercial

- iRoot SP (Innovative Bioceramix Inc), en Canadá
- Totalfill BC Sealer (FKG Dentaire) en Suiza <sup>(33)</sup>

## 5.5 Bio-C Sealer®

(Angelus Indústria de Produtos Odontológicos S / A, Londrina, Brasil)

Presentación: sellador biocerámico premezclado, para la obturación de los conductos radiculares. (34)

### 5.5.1 Composición

- Silicato de calcio
- Aluminato de calcio
- Óxido de calcio
- Óxido de zirconia
- Óxido de hierro
- Dióxido de silicio
- Agente de dispersión (35)

Propiedades según el fabricante

- Biocompatible
- Bioactivo
- Alta fluidez
- No contiene resina
- Fácil de limpiar
- Fácil aplicación
- Radiopaco
- Hidrofílico (34)



Fig.56 Presentación de Bio-C Sealer (34)



### 5.5.2 Ventajas

- Bioactividad con liberación de iones de calcio: reparación acelerada
- Alta radiopacidad: excelente visualización radiográfica
- No mancha debido a que contiene zirconio
- Fluidez adecuada
- Alcalino: acción bactericida
- Interacción con la dentina: previene la infiltración bacteriana (34)

Tiempo de trabajo: 60 min.

Tiempo de fraguado: 120 min. (35)

## 6. Estudios comparativos de cementos endodóncicos

### 6.1 Evaluar la filtración apical de conductos radiculares obturados con 2 cementos selladores. <sup>(16)</sup>

60 dientes unirradiculares, instrumentados con sistema Protaper Next, irrigados con NaOCl 5,25% + EDTA 18% y obturados con conos de gutapercha y técnica de condensación lateral.

Los dientes fueron cortados a 3mm de apical horizontalmente para observarlos y medir la microfiltración en el microscopio electrónico de barrido (MEB).

Grupo A obturado con cemento sellador a base de MTA-Fillapex	Grupo B obturado con cemento sellador base de resina Topseal
--	--

Resultado: promedio de 7.44 micras de microfiltración	Resultado: promedio de 13.65 micras de microfiltración
---	--

Conclusión: El cemento sellador a base de MTA-Fillapex ha presentado menor filtración apical.

Fig.57 MTA Fillapex visto desde MEB<sup>(16)</sup>





Fig. 58 Topseal visto desde MEB<sup>(16)</sup>



**6.2 Comparar in vitro la microfiltración apical en premolares unirradiculares obturados con cemento a base de resina epóxica y cemento biocerámico. (36)**

40 piezas dentales unirradiculares fueron seleccionadas y divididas en dos grupos para ser obturadas esperando el tiempo de fraguado de acuerdo con las instrucciones del fabricante.


Para análisis de microfiltración se utilizó el método de difusión del colorante, se sumergieron en azul de metileno al 2 % por 6 días, posteriormente los especímenes fueron sometidos en una bomba de vacío. Los dientes fueron cortados longitudinalmente para ser evaluados mediante el estereomicroscopio.

Grupo A se obturó con cemento biocerámico Endosequence BC:	Grupo B, con cemento a base de resina epóxica AH-Plus:
--	--

Resultados: microfiltración 0,55mm	Resultados: microfiltración 1,20mm
------------------------------------	------------------------------------

Conclusión: El análisis de ambos cementos de obturación demostró que Endosequence posee menor microfiltración apical que AH-Plus.

Fig.59 Observación de las muestras (36)







**6.3 Evaluar las propiedades fisicoquímicas de Endosequence BC Sealer, comparando los resultados con AH Plus. (24)**

La radiopacidad y el flujo se evaluaron según las normas ISO 6876/2001.

Para el análisis de radiopacidad se rellenaron con cemento anillos metálicos de 10 mm de diámetro y 1 mm de espesor. El valor de radiopacidad se determinó según la densidad radiográfica (mm Al).

La prueba de flujo se realizó con 0,05 mL de cemento colocado sobre una placa de vidrio

La liberación de Ca<sup>2+</sup> y el pH se midieron en períodos de 3, 24, 72, 168 y 240 horas con espectrofotómetro y medidor de pH, respectivamente. Los datos se analizaron mediante análisis de varianza y prueba de Tukey (p < 0,05).

Endosequence BC Sealer	AH Plus
Radiopacidad: (3,84 mm Al)	Radiopacidad: (6,90 mm Al)
pH y liberación de Ca <sup>2+</sup> mayor que AH Plus (P < 0,05)	pH y liberación de Ca <sup>2+</sup> menor que Endosequence BC (P < 0,05)
Prueba de flujo: 26,96 mm	Prueba de flujo: 21,1 mm

Conclusión: Endosequence BC Sealer mostró radiopacidad y flujo de acuerdo con las recomendaciones ISO 6876/2001. Las demás propiedades fisicoquímicas analizadas demostraron valores favorables para un sellador de conductos radiculares.



**6.4 Comparar la calidad de sellado de obturación entre dos cementos: resinoso y biocerámico a 1mm y 4mm del ápice radicular. (37)**

40 primeros premolares unirradiculares, se dividieron en dos grupos de 20 dientes cada uno, se estandarizó la porción radicular a 16 mm y se conformó endodónticamente con el sistema rotatorio MTwo (VDW).

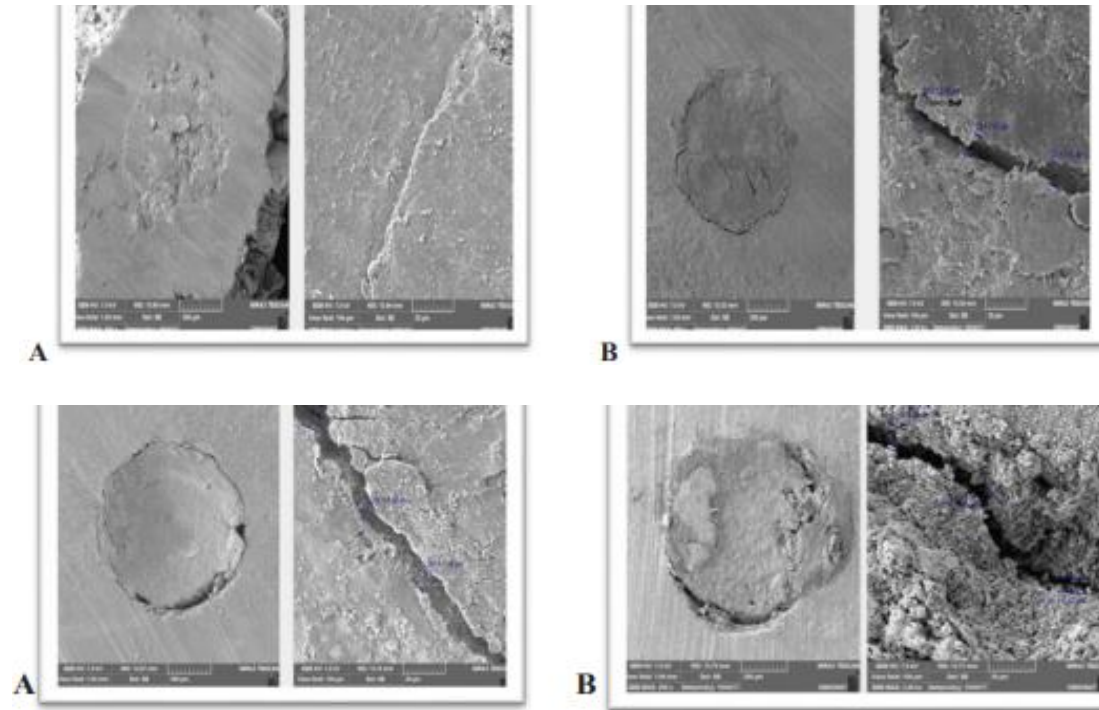
Se seccionaron transversalmente las raíces con un micrótopo a 1 y 4 mm del ápice, la calidad del sellado de los cortes se evaluó con Microscopio Electrónico de Barrido (MEB).

La obturación fue por la técnica de cono único con diferentes cementos siendo:

G1: Cemento biocerámico Total Fill BC Sealer (FKG)	G2: Cemento resinoso Top Seal (Dentsply)
Resultados: Calidad del sellado del tercio apical radicular: <ul style="list-style-type: none"> <li>· 4,70 ± 1,54 μm μm en la distancia de 1 mm del ápice radicular (p=0.003)</li> <li>· 8,50 ± 4,54 μm en la distancia de 4 mm del ápice radicular (p=0.383).</li> </ul>	Resultados: Calidad del sellado del tercio apical radicular: <ul style="list-style-type: none"> <li>· 6,95 ± 2,69 μm en la distancia de 1 mm del ápice radicular (p=0.003)</li> <li>· 9,70 ± 3,24 μm en la distancia de 4 mm del ápice radicular (p=0.383).</li> </ul>

Conclusión: La calidad del sellado fue mejor a 1 mm de apical en el cemento biocerámico. Sin embargo, a 4 mm no se observó diferencia estadísticamente significativa entre los cementos.

Fig. 60 Imagen del microscopio electrónico de barrido (2000x) del corte transversal a 1 mm y 4 mm del ápice de los cementos biocerámico (A) y resinoso (B) <sup>(37)</sup>





**6.5 Evaluar mediante microscopía electrónica de barrido (MEB) la penetración de MTA Fillapex, Cemento de Grossman y Top Seal a lo largo del conducto radicular. <sup>(13)</sup>**

36 dientes premolares humanos divididos aleatoriamente en 3 grupos

Cada grupo se dividió en 2 subgrupos utilizando como irrigante NaOCl al 2,5%, al igual que NaOCl al 2,5% + EDTA al 17%.

Los canales fueron obturados con técnica de condensación lateral, seccionados longitudinalmente para observar mediante MEB a nivel de los tercios cervical, medio y apical, la penetración del cemento al interior de los túbulos dentinarios.

MTA Fillapex	Top Seal	Cemento de Grossman
--------------	----------	---------------------

**Prueba de Mann Whitney**

tercio medio= 2,0000, tercio apical= 1,0000	tercios medio y apical= 4,0000	tercios medio y apical= 4,0000.
--	-----------------------------------	------------------------------------

**Prueba Kruskal-Wallis**

Valor de mediana de NaOCl= 3,0000, NaOCl + EDTA= 1,0000.

p= 0,031 tercio apical	p= 0,025 tercio medio y p= 0,002 tercio apical	p= 0,025 tercio medio y p= 0,002 tercio apical
------------------------	---	---

Conclusiones:

Al usar como irrigante NaOCl + EDTA

- Se observó mayor penetración del cemento de Grossman.
- A nivel del tercio apical se observó mayor penetración con el cemento Top seal.

Al usar como irrigante NaOCl.

- El cemento obturador MTA Fillapex presentó mayor penetración a nivel del tercio apical.



## 7. Conclusiones:

Para optimizar el proceso de obturación es necesario utilizar cementos con mejores propiedades físicas que los convencionales que nos ayuden a tener un mejor sellado tridimensional impidiendo la microfiltración de bacterias al sistema de conductos radiculares, lo que nos brindará una mayor tasa de éxito.

En la última década los biocerámicos se han establecido como cementos altamente biocompatibles, bioactivos e hidrofílicos de alta fluidez lo que facilita su manipulación y aplicación, además de presentar un pH alcalino con acción bactericida.

De acuerdo con los estudios revisados, los cementos resinosos se posicionaron como el estándar de oro al presentar características similares. En la actualidad los cementos biocerámicos han mostrado mejores propiedades de acuerdo con las recomendaciones de la norma ISO 6876/2001 y solubilidad según la ANSI/ADA57.

- Al comparar el cemento MTA Fillapex vs el cemento Top Seal, se observó menor filtración apical y mayor penetración en el mismo tercio al utilizar el cemento biocerámico.
- Al comparar el cemento Endosequence BC vs el cemento AH Plus, se observaron mejores propiedades fisicoquímicas y menor filtración en el tercio apical al utilizar el cemento biocerámico.
- Al comparar el cemento Total Fill BC vs el cemento Top Seal, se observó mejor sellado en el tercio apical al utilizar el cemento biocerámico.

Después de esta revisión bibliográfica en los artículos citados, se ha demostrado que en la actualidad resulta de suma importancia implementar el uso de cementos biocerámicos para mejorar la calidad del sellado apical siendo este tercio el de mayor relevancia para un adecuado tratamiento endodóncico.



## 8. Referencias bibliográficas

1. Chiego DJ. Principios de histología y embriología bucal : con orientación clínica [Internet]. Cuarta edición. Elsevier; 2014 [cited 2022 Oct 24]. Available from: <https://search-ebshost-com.pbidi.unam.mx:2443/login.aspx?direct=true&db=cat02025a&AN=lib.MX001002116975&lang=es&site=eds-live>
2. JOSÉ, Reyes-Gasga. Observación del esmalte dental humano con microscopia electrónica. Rev Tamé, 2013, vol. 1, no 3, p. 90-96.
3. Canalda Sahli, Carlos, et al. ENDODONCIA. TÉCNICAS CLÍNICAS Y BASES CIENTÍFICAS. Masson. Barcelona. 3 ed. 2014
4. GÓMEZ, Cleotilde; MAREGA, Gabriela; CROSA, Marta. Histofisiología y patología del complejo pulpo-dentinario. 2013.
5. Soares IJ, Goldberg F, González M, Soares IJ. Endodoncia: técnica y fundamentos [Internet]. Segunda edición. Editorial Médica Panamericana; 2012 [cited 2022 Oct 17]. Available from: <https://search-ebshost-com.pbidi.unam.mx:2443/login.aspx?direct=true&db=cat02025a&AN=lib.MX001001703567&lang=es&site=eds-live>
6. Machado Manoel Eduardo De Lima. Endodoncia Ciencia y Tecnologia. 3 Tomos [En Línea]. 2020 [consultado 6 Nov 2022]. Disponible en: <https://ebooks.amolca.com/reader/endodoncia-ciencia-y-tecnologia?location=396>
7. Cohen. VÃas de la Pulpa + ExpertConsult, edited by Kenneth M. Hargreaves, et al., Elsevier, 2014. ProQuest Ebook Central, <http://ebookcentral.proquest.com/lib/unam/detail.action?docID=172292>  
9. Created from unam on 2022-11-08 20:54:58.
8. Cardona-Castro Jaime Adrián, Fernández-Grisaies Rafael. Anatomía radicular, una mirada desde la microcirugía endodóntica: Revisión. CES odontol. [Internet]. diciembre de 2015 [citado el 16 de octubre de



- 2022]; 28(2): 70-99. Disponible en:  
[http://www.scielo.org.co/scielo.php?script=sci\\_arttext&pid=S0120-971X2015000200007&lng=en](http://www.scielo.org.co/scielo.php?script=sci_arttext&pid=S0120-971X2015000200007&lng=en).
9. Chaintiou Piorno, R., Consoli Lizzi, E. P., Lenarduzzi, A., & Rodriguez, P. A. (2021). Reto de la Endodoncia: Conducto en "C". Revista De La Facultad De Odontologia De La Universidad De Buenos Aires. Recuperado a partir de <https://revista.odontologia.uba.ar/index.php/rfouba/article/view/2>
10. LOPES Y SIQUERA Endodoncia. Biología y Técnica Autor: Pereira Páginas: 848 Edición: 4 Año: 2020
11. García, Andrea Giudice, and John Torres Navarro. "Obturación en endodoncia-Nuevos sistemas de obturación: revisión de literatura." Revista Estomatológica Herediana 21.3 (2011): 166-174.
12. Compendio de endodoncia. (PDF) ResearchGate. <https://doi.org/10.13140/RG.2.1.1772.5041> (2016, junio).
13. Alvear Pérez, J., Pupo Marrugo, S., Flórez, J. E., Díaz Caballero, A., Pérez Ospino, L., & Velasquez Álvarez, A. Evaluación de la penetración de cementos obturadores de canales mediante microscopía electrónica de barrido. Avances en Odontoestomatología. (2017).
14. Zúñiga, P. G., Palomino, J. P. O., Orozco, S. G., Jaramillo, A. P., & Cardona, J. A. T. Evaluación de la estabilidad dimensional del cemento endodóntico sellador Adseal®. Rev Cubana Estomatol. (2019).
15. Monardes Cortés Héctor, Abarca Revecó Jaime, Castro Hurtado Patricia. Apical Microfiltration of Two Cement Sealers: An in vitro Study. Int. J. Odontostomat. [Internet]. 2014 [cited 2022 Nov 28] Available from: [http://www.scielo.cl/scielo.php?script=sci\\_arttext&pid=S0718-381X2014000300012&lng=en](http://www.scielo.cl/scielo.php?script=sci_arttext&pid=S0718-381X2014000300012&lng=en). <http://dx.doi.org/10.4067/S0718-381X2014000300012>.



16. Pérez, M. F. B., Rivadeneira, P. A. N., & Peñaherrera, M. S. Microfiltración apical después de la obturación, utilizando dos cementos selladores, MEB. Dominio de las Ciencias. (2017).
17. Álvarez, C., Alejandro, A. Eficacia del sellado apical con la técnica termomecánica y condensación lateral fría en presencia de instrumentos fracturados. (2019).  
<http://www.dspace.uce.edu.ec/handle/25000/18398>
18. Llanos M. Evolución de los cementos biocerámicos en endodoncia. Conocimiento para el Desarrollo. 2019
19. Yáñez B. Cementos de Obturación Biocerámicos: Una nueva alternativa en Endodoncia. Canal Abierto Revista de la sociedad de endodoncia en Chile. 2015 abril
20. Corral C, Fernández-Godoy E, Casielles JM, Estay J, Bersezio-Miranda C, Cisternas-Pinto P, et al. Revisión del estado actual de cementos de silicato de calcio en odontología restauradora. Rev Fac Odontol Univ Antioquia. 2016
21. Chapple Gil, Alain Ensaldo Fuentes, Eduardo. Medicamentos intraconductos. MTA. (internet) <http://www.iztacala.unam.mx/rrivas>
22. Primus C, Tay F, Niu Ln. Cementos bioactivos de silicato tri/dicálcico para el tramiento de tejidos pulpares y periapicales. [Internet].; 2019 [cited 2022 Nov.18. Disponible en: DOI:10.1016/j.actbio.2019.05.050.
23. Zafar K, Jamal S. Cementos bioactivos-Trióxido mineral Agregado a base de materiales de silicato de calcio: una revisión narrativa. Dep Cirugía, Hosp Univ Aga khan. 2020
24. Candeiro G, Moura-Netto C, D'Almeida-Couto RS, Azambuja-Júnior N, Marques MM, Cai S, et al. Cytotoxicity, genotoxicity and antibacterial effectiveness of a bioceramic endodontic sealer. Int Endod J. 2016





25. Zhou HM, Shen Y, Zheng W, Li L, Zheng YF, Haapasalo M. Propiedades físicas de 5 selladores de conductos radiculares. J Endod Internet]. 2013 Disponible en: <http://dx.doi.org/10.1016/j.joen.2013.06.012>
26. Angelus. MTA FILLAPEX. (internet) <https://angelus.ind.br/produto/mta-fillapex/?lang=es>
27. Wang Z. Materiales biocerámicos en endodoncia. Endod Top. 2015
28. Siboni F, Taddei P, Zamparini F, Prati C, Gandolfi MG. Propiedades de bioroot RCS, un sellador endodóntico de silicato tricálcico modificado con povidona y policarboxilato. Int Endod J. 2017
29. Septodont. BIOROOT <https://www.septodont.es/productos/bioroot-rs>
30. Jitaru S, Hodisan I, Timis L, Lucian A, Bud M. El uso de biocerámicos en endodoncia, revisión de la literatura. Clujul Med. 2016
31. Brassler. ENDOSEQUENCE  
<https://brasselerusadental.com/products/endosequence-bc-sealer/>
32. Benetti F, de Azevedo Queiroz ÍO, de Oliveira PHC, Conti LC, Azuma MM, de Oliveira SHP, et al. Citotoxicidad y biocompatibilidad de un nuevo sellador endodóntico biocerámico que contiene hidróxido de calcio. Braz Oral Res. 2019
33. Puljak L. Eficacia antimicrobiana de los selladores de conducto radicular biocerámicos endodónticos disponibles comercialmente : una revisión sistemática. PLoS One. 2019
34. Angelus. BIO-C SEALER  
<https://www.angelusdental.com/products/details/id/213>
35. Espinoza F, Lizana A. Biocerámicos en odontología, una revisión de literatura. Canal abierto. 2020
36. Fajardo Loaiza, C. K., Martini García, I., Mena Silva, P. A., Guillén Guillén, R. E. Microfiltración apical entre dos cementos de obturación: Biocerámico y resinoso en premolares unirradiculares preparadas con



- protaper, y obturadas con condensación lateral. *Odontología Vital*. (2019).
37. Puebla Erazo MD, Terán Ayala SB. Dialnet [Internet]. Calidad del sellado apical del conducto radicular comparando dos cementos endodónticos mediante microscopio electrónico de barrido; 2019 [consultado el 29 de noviembre de 2022]. Disponible en: <https://dialnet.unirioja.es/servlet/articulo?codigo=7050281>
38. Di Giacomo N, Pavón M, Marín R, Rodríguez ML, Irtegeyena M. Salud Escolar. 2020 Septiembre. Ciudad Autónoma de Buenos Aires. [Internet]. <https://www.sdpt.net/rd/cpm.ht29.jpg>
39. Sansano Magnani Sandra, Cambios Histológicos Inducidos por la Edad en la Pulpa, Dentina y Cemento Dental. Odontólogo invitado, Carlos Bóveda Z. (2002) [https://www.carlosboveda.com/Odontologosfolder/odontoinvitadoold/odontoinvitado\\_22.htm](https://www.carlosboveda.com/Odontologosfolder/odontoinvitadoold/odontoinvitado_22.htm)
40. Martinelli Baumgartner, S Consideraciones morfológicas del ápice radicular vinculadas a la clínica. Limite apical. [Internet]. Montevideo, Uruguay: Universidad de la República ; 2012. [citado: 2022, noviembre]
41. López Hernández Ruth Nayeli, Campos Ibarra Paola, Dávila García Gabriela, Camacho Hernández Alejandro, Tenorio Rocha Fernando. Dens invaginatus: reporte de un caso clínico. *Rev. Odont. Mex* [revista en la Internet]. 2018 Sep [citado 2022 Dic 09] ; 22( 3 ): 165-169. Disponible en: [http://www.scielo.org.mx/scielo.php?script=sci\\_arttext&pid=S1870-199X2018000300165&lng=es](http://www.scielo.org.mx/scielo.php?script=sci_arttext&pid=S1870-199X2018000300165&lng=es).
42. Ayub K, Khan S, Kelleher M. Dens evaginatus – ‘addition beats subtraction’. *Dent Update* [Internet]. 2020;47(9):706–12. Disponible en: <http://dx.doi.org/10.12968/denu.2020.47.9.706>



43. Alves Nilton, Nascimento Carlos Manuel de Oliveira, Patriarca Juvenal João. Dental Geminación in the Inferior Canine in Both Dentition: Case Report. *Int. J. Morphol.* [Internet]. 2010 Sep [citado 2022 Dic 08]; 28(3): 873-874. Disponible en: [http://www.scielo.cl/scielo.php?script=sci\\_arttext&pid=S0717-95022010000300033&lng=es](http://www.scielo.cl/scielo.php?script=sci_arttext&pid=S0717-95022010000300033&lng=es). <http://dx.doi.org/10.4067/S0717-95022010000300033>.