



UNIVERSIDAD NACIONAL AUTÓNOMA DE
MÉXICO



FACULTAD DE ODONTOLOGÍA

ENFOQUE BIOMIMÉTICO EN RESTAURACIONES CON
RIESGO A FRACTURA.

T E S I N A

QUE PARA OBTENER EL TÍTULO DE

C I R U J A N A D E N T I S T A

P R E S E N T A:

LUCERO ISABEL SÁNCHEZ CASTRO

TUTOR: Esp. JOSUÉ RUBÉN CRUZ GONZÁLEZ

ASESOR: Mtro. ALEJANDRO SANTOS ESPINOZA



Universidad Nacional
Autónoma de México

Dirección General de Bibliotecas de la UNAM

Biblioteca Central



UNAM – Dirección General de Bibliotecas
Tesis Digitales
Restricciones de uso

DERECHOS RESERVADOS ©
PROHIBIDA SU REPRODUCCIÓN TOTAL O PARCIAL

Todo el material contenido en esta tesis esta protegido por la Ley Federal del Derecho de Autor (LFDA) de los Estados Unidos Mexicanos (México).

El uso de imágenes, fragmentos de videos, y demás material que sea objeto de protección de los derechos de autor, será exclusivamente para fines educativos e informativos y deberá citar la fuente donde la obtuvo mencionando el autor o autores. Cualquier uso distinto como el lucro, reproducción, edición o modificación, será perseguido y sancionado por el respectivo titular de los Derechos de Autor.

DEDICATORIAS

A mis padres, por hacer posible este logro, por dedicarme todo su esfuerzo y cansancio con tal de que llegara hasta donde estoy ahora, sin su apoyo no hubiera sido posible, todo lo que soy se lo debo a ustedes, los amo con todo mi ser.

A mí familia, por darme aliento y ánimos para no rendirme, por alentarme, confiar en mí y por siempre recordarme que están orgullosos de mí, los amo.

A mí incondicional, por acompañarme en los desvelos, por siempre creer en mí, por apoyarme siempre, por hacerme sentir segura de mí misma, te amo millones.

A mis ángeles, por siempre cuidar de mí desde donde sea que estén, los extraño y quiero, siempre.

A Maf y Bere, por siempre apoyarnos entre nosotras, por nunca dejar que alguna se rindiera, por ser nuestros propios conejillos de indias, porque siempre podemos contar unas con otras, las quiero.

ÍNDICE

Resumen.....	iii
Introducción.....	4
1. Fundamentos de biomimética dental.....	5
1.1 Protocolos biomiméticos.....	6
1.1.1 Protocolos de reducción de estrés.....	6
1.1.2 Protocolos de maximización de adhesión.....	7
2. Fibra de polietileno (RIBBOND).....	8
2.1. Protocolo de colocación de fibra Ribbond.....	8
2.1.1 Técnica básica para restauraciones de resina compuesta. (Cavidades clase 1).....	8
2.1.2 Técnica para reforzar restauraciones directas de resina compuesta clase II y dientes con ausencia de paredes vestibulares, linguales o palatinas.....	9
2.1.3 Técnica para restauraciones clase IV con fractura de borde incisal reforzadas.....	9
2.2 Formas de colocación.....	10
3. Resinas compuestas reforzadas con fibras.....	10
3.1 Orientación de las fibras.....	11
3.2 Clasificación de composites con relleno.....	11
3.3 Resina Ever X posterior.....	11
Descripción del caso clínico.....	12
Discusión.....	18
Conclusiones.....	19
Referencias bibliográficas.....	20
Bibliografía.....	21

RESUMEN

Actualmente existe una gran demanda en cuanto a restauraciones estéticas por parte de los pacientes, ya sea por estética o por moda en la sociedad, también ha aumentado el interés de los profesionales de la salud bucodental por realizar restauraciones mínimamente invasivas con el uso de materiales adhesivos al esmalte y a la dentina que brinden al paciente resultados altamente estéticos, duraderos y funcionales, ya sea en sectores anteriores o posteriores. Todo esto se ha logrado gracias a las diferentes habilidades, técnicas y materiales que se han ido implementando hoy en día con la Odontología biomimética.

En la Odontología restauradora convencional se han estado manejando principios de tallados y de preparaciones de cavidades específicos para cada tipo de restauración, es por ello que la odontología biomimética pone como una de las prioridades la mínima invasión de los tejidos dentales con la finalidad de solo eliminar el tejido del diente contaminado sin dañar al tejido sano adyacente, debido a que con esto no se obtiene retención para el material restaurador, está indicado el uso de materiales adhesivos como lo son, por ejemplo, las restauraciones a base de resina compuesta convencional, que tienen gran éxito como tratamiento restaurativo en cavidades de un tamaño considerable, sin embargo, cuando se trata de casos en los que se ve comprometida una o más paredes existe un alto riesgo a que se presente una fractura debido a que no hay una adecuada distribución de estrés y no exista un módulo de elasticidad y resistencia necesario. Esto se evita con materiales novedosos como lo son los compuestos reforzados con fibra de vidrio, compuestos micro/nano híbridos o las fibras de polietileno (Ribbond).

Palabras clave: biomimética, estética, adhesión, Ribbond, resinas, resistencia.

INTRODUCCIÓN

Según la RAE, el biomimetismo se define como la imitación de los diseños y procesos de la naturaleza en la resolución de problemas técnicos. Por lo tanto, podemos decir que la odontología biomimética se enfoca en emular la naturaleza del diente apegándose lo mayor posible a su anatomía, teniendo dos parámetros fundamentales que son preservar la mayor cantidad de tejido sano y la adhesión.

Dentro de los objetivos de la odontología biomimética está el llevar una técnica mínimamente invasiva durante la eliminación de tejido cariado evitando dejar fisuras en la dentina. Un objetivo más es resistir el desgaste y la erosión a través de una preparación conservadora del diente para posteriormente tener una adecuada adhesión entre tejido- restauración y obtener un correcto funcionamiento y armonía oclusal.

En algunas ocasiones aunque queramos respetar dichos objetivos, el grado de caries no permite mantener gran cantidad de estructura dental sana, es por ello que la odontología biomimética hace uso de compuestos reforzados con fibra de vidrio, compuestos microhíbridos y nano híbridos y fibra de polietileno (Ribbond) que combinadas con la resina compuesta convencional, se ha comprobado que en cavidades de gran tamaño o que abarcan caras proximales de dientes posteriores brindan una mayor resistencia a fracturas. Dichas fracturas se pueden presentar en dos patrones, el primero como una fractura favorable en la cual se presenta por encima de la unión cemento-esmalte, mientras que la fractura desfavorable. Los diversos materiales que se emplean para dar un enfoque biomimético a las restauraciones están compuestos de materiales que son capaces de distribuir la tensión previniendo el agrietamiento.

Los composites microhíbridos contienen partículas de relleno de vidrio, zirconia o cerámica con sílice amorfa teniendo mayor cantidad de relleno que de resina con la finalidad de brindar mejores propiedades mecánicas. A diferencia de ésta, los composites nano híbridos contienen partículas de

vidrio pero combinadas con sílice coloidal, el tamaño de las partículas permite que exista mayor capacidad de relleno obteniendo así la resistencia buscada, siendo así este material más efectivo que los composites microhíbridos.

En cuanto a los compuestos reforzados con fibra de vidrio, se clasifican en dos tipos, las fibras largas continuas y las fibras cortas discontinuas, ambas tienen alta resistencia a la tracción y son de apariencia transparente, reemplaza la estructura de dentina faltante imitando estructuralmente, estas fibras pueden ser colocadas en la pared pulpar de las cavidades o proximalmente cuando se trata de cavidades MOD. Los materiales EverX y EverStick son los ejemplos más comunes de estos tipos de fibras de vidrio.

La fibra de polietileno más común es la fibra Ribbond, estas fibras tienen una organización en un tejido reticulado para mantener una integridad estructural, tiene un nivel alto de flexibilidad, así como una excelente adhesión con las resinas compuestas por lo que puede ser combinado con éstas para reforzarlas al momento de restaurar cavidades de gran tamaño. (1,2,3)

1. FUNDAMENTOS DE BIOMIMÉTICA DENTAL

Según Alleman y col. (4) la odontología biomimética tiene 4 fundamentos básicos:

1. **Máxima fuerza de unión:** la fuerte unión que brinda la dentina permite que el órgano dentario que es restaurado de manera biomimética funcione y soporte las cargas de masticación a las que son sometidos los dientes naturales sin restauraciones.
2. **Sello marginal a largo plazo:** una unión fuerte mantiene un sellado marginal ideal ante cargas funcionales que reciben los dientes.
3. **Aumento de vitalidad pulpar:** se logra manteniendo un buen sellado restauración-tejido dental, ya que disminuye el riesgo a fracturas y la

recidiva de caries, quedando vitalidad dental protegida obteniendo mayor resistencia.

4. Disminución de estrés residual: estrés que lleva a la deformación cuspídea, a la presencia de grietas, dolor, sensibilidad.

1.1 Protocolos biomiméticos.

Existen dos protocolos para obtener los resultados que tiene como objetivo la odontología biomimética, dividiéndose en dos rubros.

1.1.1 Protocolos de reducción de estrés.

-Uso de restauraciones indirectas o semidirectas, siendo las primeras las que brindan mayor disminución del estrés.

-Desajustarse con el tiempo: debe existir una disminución del estrés por contracción post polimerización.

-Restaurar la dentina con capas horizontales de compuesto de 1mm o menos.

-Colocar fibras en el piso de cavidades de gran tamaño y en las paredes axiales de ser necesario en estas últimas para minimizar la tensión durante la adhesión de la capa híbrida.

-Utilizar técnicas de polimerización de inicio lento.

-En el caso de restauraciones en dientes no vitales, emplear un compuesto de curado dual, esto permitirá que durante los 5 minutos en que comienza la polimerización química el sistema de unión dentinaria tenga una capa híbrida resistente.

-Eliminar las grietas dentinarias en el sellado periférico de la cavidad ya que si se dejan bajo la restauración los micro movimientos funcionales ocasionarán que estas grietas crezcan, tomando en cuenta que las grietas largas se extienden ante cargas más pequeñas.

-Límite cuspídeo de los recubrimientos a menos de 2 mm después de la remoción del deterioro y la dentina agrietada.

-Verificar las fuerzas de oclusión con el fin de reducir la tensión en la restauración.

1.1.2 Protocolos de maximización de adhesión.

-Sellado periférico libre de caries.

-Arenado de las superficies con óxido de Al⁺ de 27 o 30 micras.

-Esmalte biselado y continuo.

-Desactivar matriz de las metaloproteinasas evita que el 30% de la fuerza unión se degrade, se puede hacer uso de clorhexidina al 2% o con cloruro de benzalconio, el cual está presente en el ácido grabador de la marca BISCO.

-Uso de adhesivos Gold standard, siendo los más recomendados los sistemas de adhesión de grabado total en tres pasos o de autograbado en dos pasos.

-Usar agentes adhesivos en el momento de la preparación de la cavidad aumenta la fuerza de adhesión y la micro retención.

-Colocar resina fluida de alta carga o relleno, o un compuesto de viscosidad con un módulo de elasticidad de aproximadamente 12 GPa en el sellado inmediato de la dentina, da la seguridad que el sistema de adhesión de la dentina se polimeriza correctamente además de crear lo que se conoce como unión segura, en la que se plantea que, si la restauración de resina se llegara a separar del recubrimiento dentinario, este último se mantendrá unido a la dentina sellada.

-Elevar el margen profundo a supragingival con el objetivo de tener una fuerza de micro tensión biomimética mayor que 30 MPa no más de 2 mm. (Pascal Magne)

A la elevación del margen, el sellado dentinario inmediato, el recubrimiento de resina y el reemplazo de la dentina se le denomina “biobase”, dicho término es empleado para definir a la base reducida de estrés y altamente adherida que recibirá la restauración definitiva. (2,5,6)

2. FIBRA DE POLIETILENO (RIBBOND)

La fibra Ribbond es una fibra elaborada con polietileno de alta resistencia que superan a la que brinda la fibra de vidrio, dicha fibra está diseñada como un tejido de gasa de manera que permite transmitir las fuerzas de carga eficazmente evitando que estas lleguen a la resina, siendo así una de sus funciones principales reducir las fuerzas de tensión.

2.1 Protocolo de colocación de fibra Ribbond.

2.1.1 Técnica básica para restauraciones de resina compuesta. (Cavidades clase 1)

- 1) Analizar y si es necesario modificar la oclusión en relación a los dientes antagonistas corrigiendo cúspides que puedan interferir debido a un exceso de contacto oclusal con la restauración final, poniendo en riesgo la exposición de la fibra y ser dañada al desgastar la cara oclusal durante el ajuste oclusal.
- 2) La preparación de la cavidad debe tener todos los ángulos internos redondeados, recontornear las paredes para no tener irregularidades internas eliminando así zonas de concentración de estrés y permitiendo una mejor adaptación de la fibra Ribbond.
- 3) Preparar la cavidad para la posterior colocación del sistema adhesivo.
- 4) Cortar uno o varios fragmentos de fibra, de modo que su medida permita ser colocada en el piso de la cavidad, así como en las paredes. En algunos casos pueden colocarse varios fragmentos siempre y cuando se cubran las paredes de la cavidad si llega a ser irregular.
- 5) Impregnar la fibra con resina humectante Ribbond o con un adhesivo de esmalte sin carga, eliminar exceso colocando la fibra en una loseta seca y presionando con un microbrush.

- 6) Colocar una capa de resina de alta carga en el piso y paredes donde será colocada la fibra.
- 7) Colocar la fibra en el piso y paredes de la cavidad presionándola sobre la resina de modo que termine directamente sobre el diente, la fibra debe estar mínimo 1 mm bajo el margen cavo superficial de la cavidad, después colocar resina Ever X post sobre la fibra Ribbond para evitar la contracción por polimerización.
- 8) Colocar incrementos de resina compuesta.

2.1.2 Técnica para reforzar restauraciones directas de resina compuesta clase II y dientes con ausencia de paredes vestibulares, linguales o palatinas.

El objetivo principal es convertir una restauración clase II en clase I.

- 1) Con uso de banda matriz reconstruir la pared faltante de la cavidad con la técnica convencional de adhesión y resina compuesta con un espesor mínimo de 1 mm.
- 2) Colocar el recubrimiento de fibra Ribbond empleando la técnica de cavidades clase I.

2.1.3 Técnica para restauraciones clase IV con fractura de borde incisal reforzadas.

- 1) Realizar la restauración con la técnica estándar.
- 2) Revisar oclusión y guía incisal con el objetivo de que no se exponga la fibra al terminar la restauración.
- 3) Preparar una cavidad superficial en la fosa palatina que abarque el esmalte y la restauración previa.
- 4) Cortar e impregnar con resina la fibra.
- 5) Preparar el diente para la adhesión, después colocar resina compuesta para cubrir la base del surco.

- 6) Colocar la fibra sobre el piso de la cavidad, con orientación vertical.
- 7) Cubrir con resina compuesta.
- 8) Ajustar y verificar que la fibra no quede expuesta.

2.2 Formas de colocación.

Existen diversas maneras de colocar la fibra de polietileno dentro de la cavidad. Las más empleadas son colocarla de manera que la fibra se extienda desde la pared bucal a la lingual pasando por el piso de la cavidad y en forma de barril de manera que se adose a las paredes de la cavidad, esto ya que las fuerzas de tensión se distribuyen de la cara oclusal a las caras vestibular y lingual/palatina, reduciendo la concentración de tensión en la interfaz del material con la que fue restaurada, de esta manera la fibra brinda la resistencia a la tensión necesaria en restauraciones de gran amplitud. (8) (Figura 1)

Figura1. Formas de colocación.



Fuente: Revista Brasileña de Desarrollo, Curitiba, v.7, n.10, p. 100286-100300 oct. 2021

3. RESINAS COMPUESTAS REFORZADAS CON FIBRAS.

El uso de resinas compuestas es básico para la odontología, debido a sus propiedades físicas y que brindan mayor estética. Como bien sabemos, estos composites tienen un tiempo de vida en boca de alrededor de 5 años ya que con el paso del tiempo puede haber presencia de fracturas de la restauración, así como microfiltraciones que al no ser detectadas a tiempo

conllevar a la aparición de caries recidivante. El uso de este material está principalmente indicado para realizar restauraciones que reciben un estrés mínimo, por ello es que, a lo largo de los años, se han ido creando composites reforzados, siendo las primeras a base de vidrio termo plastificado, sin embargo, su eficacia varía dependiendo la longitud de las fibras, su orientación y posición, existen fibras largas y la impregnación de las fibras en la resina. Las fibras que más se emplean son las fibras de vidrio, ya que brindan cualidades más estéticas.

Este material tiene el objetivo de cumplir la función de ser un sustituto dentinario, dando mayor fuerza, resistencia y evitar el riesgo a fracturas cuando la estructura dentaria es sometida a estrés durante la masticación, ya que las fibras evitan que las grietas de la estructura crezcan.

3.1 Orientación de las fibras

- a) Carácter anisotrópico: fibras posicionadas unidireccionalmente
- b) Carácter isotrópico: fibras establecidas en diferentes direcciones a la vez.

3.2 Clasificación de composites con relleno.

Este tipo de composites se dividen en dos grupos:

- 1) Materiales de alta viscosidad: pueden ser expuestos al ambiente bucal, suelen brindar mejores propiedades mecánicas, gracias a su baja fluidez.
- 2) Materiales de baja viscosidad: deben ser usados como revestimiento, se recomienda después de su colocación, cubrir con una capa de resina convencional. (9)

3.3 Resina Ever X posterior

Actualmente es una de las mejores resinas reforzadas empleadas para realizar restauraciones directas, fue lanzada al mercado en el año 2013, sus

principales componentes son vidrio de aluminio -borosilicato, relleno particulado inorgánico, matriz de bis-GMA, TEGDMA y PPMA que entre si crean una red polimérica semi-interpenetrable.

El uso de la resina Ever X post está indicado para restaurar cavidades de gran extensión, sin embargo, esta debe ser cubierta por una capa de resina compuesta convencional de manera que las fibras de la resina de refuerzo queden protegidas del estrés y de humedad evitando así que exista una contaminación.

Este tipo de restauración recibe el nombre de “restauración biomimética directa de dos capas” ya que imita la estructuración de esmalte-dentina en el órgano dentario. (9)

DESCRIPCIÓN DEL CASO CLÍNICO

Paciente femenino de 24 años de edad, refiere haber tenido una incrustación en el órgano dentario 36, ésta sufrió una fractura y fue cambiada por una resina convencional. En la inspección clínica, presenta desajuste en el sellado de la restauración y presenta recidiva de caries.

Método diagnóstico: Se realizan pruebas de percusión y pruebas térmicas resultando ambas negativas. Se realiza revisión de los márgenes de la restauración.

Se decide eliminar la restauración con el objetivo de colocar una restauración directa que brinde mayor resistencia a la tensión, empleando materiales biomiméticos como son la fibra de polietileno Ribbond y resina Ever X post, complementando con el uso de materiales convencionales para que sea posible llevar a cabo un protocolo biomimético.

A continuación, se describe el protocolo de restauración:

1. Eliminación de restauración y lesión cariosa.

Se realizó aislamiento absoluto del órgano dentario 36 (Figura 1), se procedió a retirar restauración desajustada (Figura 2), se colocó indicador de caries en la cavidad (Figura 3) con la finalidad de ser conservada la mayor estructura dental posible eliminando únicamente el tejido cariado con fresa de diamante de bola #4. Finalmente se biselaron los ángulos internos de la cavidad con fresa de diamante de forma de balón. (Figura 4).

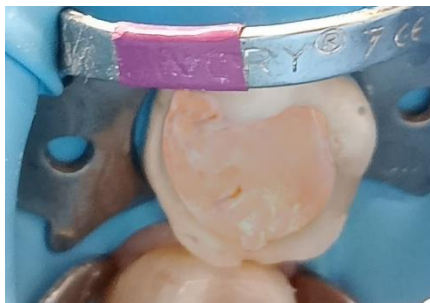


Figura 1. Órgano dentario 36 con restauración desajustada.

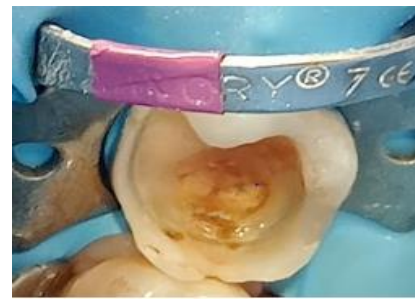


Figura 2. Eliminación total de restauración en malas condiciones.

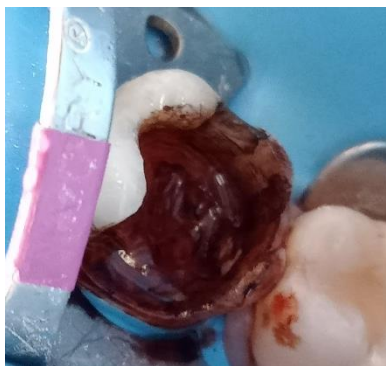

Figura 3. Cavidad con detector de caries.

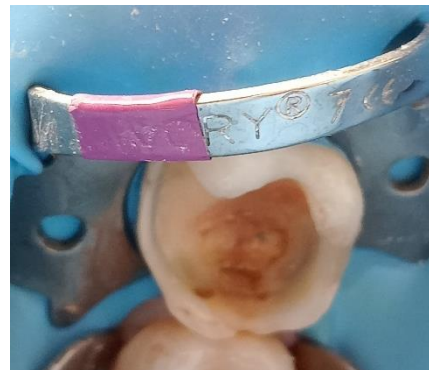

Figura 4. Preparación terminada, lista para recibir restauración.

2. Adhesión

Se realizó técnica de grabado total con ácido ortofosfórico (Ultradent) durante 15 segundos (Figura 5), se lavó durante 1 minuto la cavidad con abundante agua para eliminar restos de ácido grabador y se eliminó exceso de agua con eyector quirúrgico dejando la dentina húmeda. Posteriormente se desinfectó la cavidad con clorhexidina al 2% y se retiran excedentes con eyector quirúrgico (Figura 6).

Se utilizó Optibond FL (Kerr, con 48% de relleno) de 3 pasos llevando a cabo la técnica de sellado dentinario inmediato, se inició frotando primer por toda la cavidad de manera vigorosa durante 60 segundos (ya que al ser hidrofílico penetrará en los túbulos dentinarios) para luego volatilizarlo 5 segundos (Figura 7 y 8). Posteriormente se colocó adhesivo sobre toda la cavidad sin ser frotado, para luego ser fotopolimerizado 20 segundos. (Figura 9 y 10).

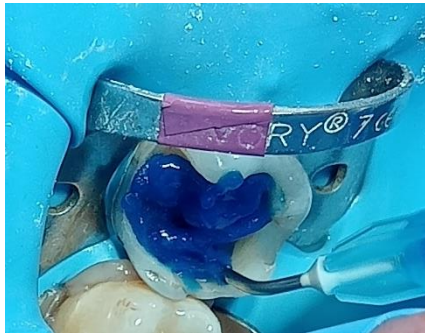


Figura 5. Grabado total con ácido ortofosfórico.

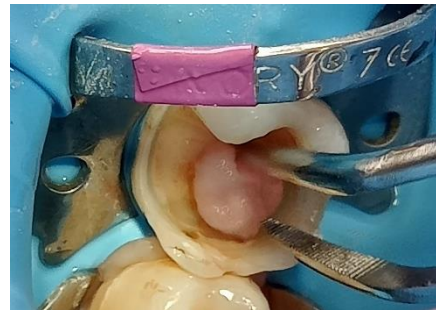


Figura 6. Desinfección de la cavidad con clorhexidina para desactivar la matriz de las metaloproteinasas.

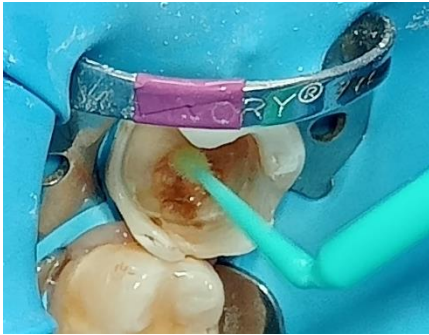

Figura 7. Colocación de primer Optibond FL frotándolo en toda la cavidad.

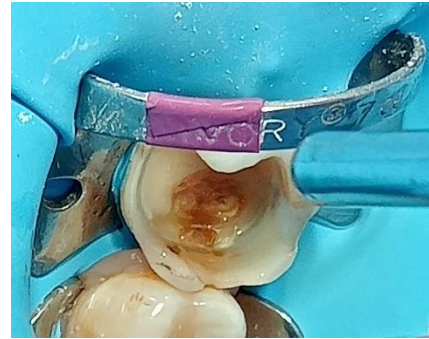


Figura 8. Volatilización de primer hidrofílico.

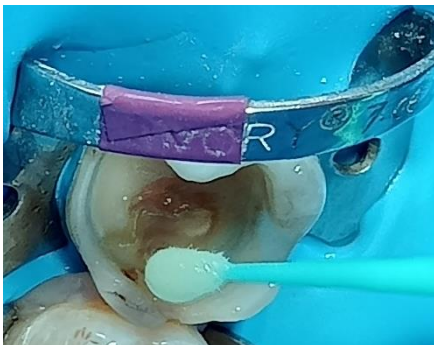


Figura 9. Aplicación de adhesivo paso 2 Optibond.



Figura 10. Fotopolimerización de adhesivo por 20 segundos.

3. Reconstrucción

Se reconstruye pared vestibular con incrementos de resina compuesta (3M) tono A1 de un espesor aproximado de 1 mm y se fotopolimerizó por 20 segundos. Se colocó una banda matriz en la cara distal del molar para reconstruir una ligera irregularidad en dicha pared, se colocó resina compuesta A1 (3M) y se fotopolimerizó 20 segundos (Figura 11 y 12).

Posteriormente se colocó resina fluida sin fotopolimerizar en el piso de la cavidad de un espesor de 0.5 a 1mm para ir adosando la fibra. Una pequeña porción de fibra Ribbond (5 mm) se impregnó de adhesivo sin carga (resina

modeladora) sobre una loseta, se eliminó excedente y fue llevada a la cavidad colocándola en sentido vestibulo- lingual sobre el piso de la cavidad (Figura 13, 14 y 15).

Se colocó otro fragmento de fibra Ribbond en forma de anillo sobre las paredes de la cavidad, respetando 1 mm bajo el ángulo cavo superficial de la cavidad y se fotopolimerizó durante 20 segundos (Figura 16).

Luego, se colocó un bloque de resina Ever X post dentro de la cavidad sin llegar al ángulo cavo superficial y se fotopolimeriza 40 segundos (Figura 17), finalmente se fueron colocando incrementos de resina compuesta (3M) A1 dando la anatomía del molar.

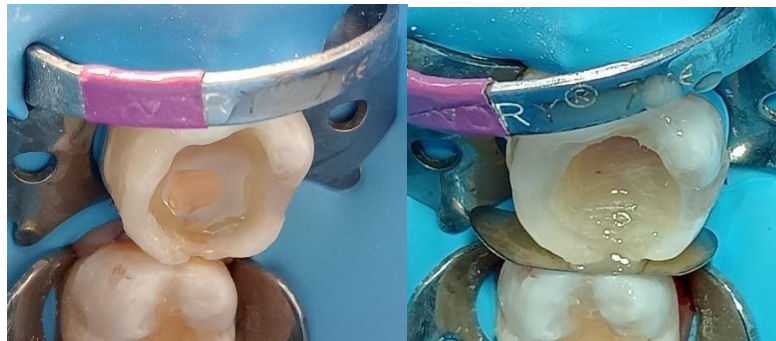

Figura 11 y 12. Reconstrucción de pared vestibular y distal con incrementos de resina y colocación de resina fluida en piso de cavidad sin fotopolimerizar.

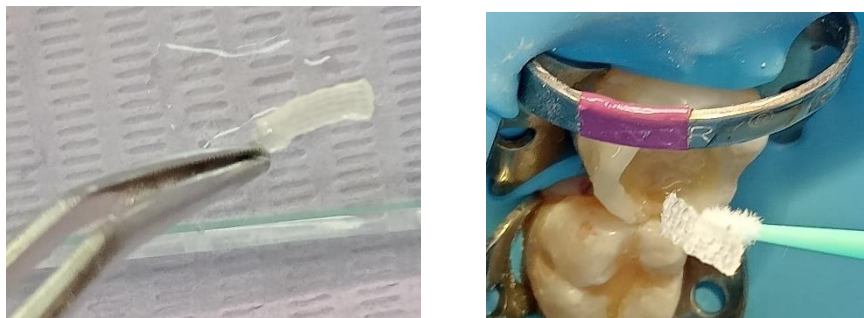
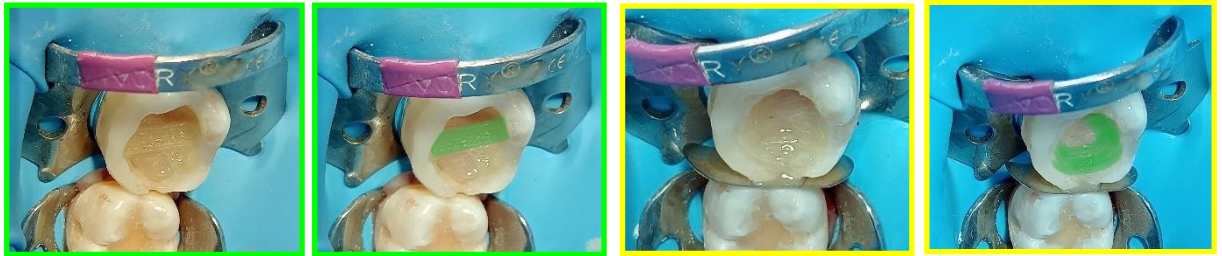

Figura 13 y 14. Fibra Ribbond impregnada de adhesivo para que pueda ser adaptada a la cavidad de manera sencilla.



Figuras 15 y 16. Fibra Ribbond colocada en piso de cavidad en sentido vestibulo-lingual y en forma de barril adosada a las paredes de la cavidad.



Figura 17. Colocación de bloque de resina con relleno Ever X post.

4. Acabado y pulido

Idealmente la oclusión debe ser cúspide fosa, con papel de articular de 40 micras se analiza oclusión, se verificó que no existieran puntos de interferencia durante los movimientos de lateralidad y protrusivos, así como en céntrica. Con fresas de diamante punta de lápiz y de balón se eliminan puntos de contacto, con fresas de grano fino, kit de pulido de resinas, discos soflex y pasta adiamantada se pule restauración (Figura 18).

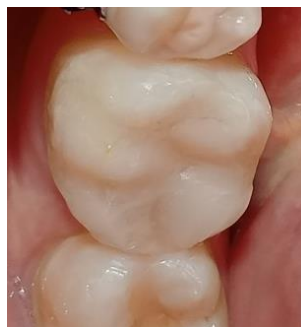

Figura 18. Restauración terminada

DISCUSIÓN

La Odontología Biomimética se enfoca en mantener la mayor parte de estructura dental natural, así como restaurarlo con materiales de alta resistencia a la tensión y estrés con el objetivo de evitar que los órganos dentarios lleguen al conocido “ciclo de la muerte” en el que el diente después de pasar por algún fracaso de restauración llega a tratamiento de conductos, endoposte y corona, fractura, extracción y colocación de prótesis o en el mejor de los casos un implante dental. (2)

Diversos autores coinciden en que para llegar a una restauración biomimética exitosa, se deben tomar en cuenta principios básicos y protocolos que llevan de la mano al operador a realizar una restauración que brinde resistencia, funcionalidad y estética.

Uno de los principios más importantes en la biomimética es la potencialización de la adhesión, se considera necesaria una fuerza de adhesión de entre 30 y 60 MPa para llegar al mismo rango de tensión que hay entre el esmalte, unión amelo-dentinaria y dentina, de esta forma la restauración biomimética permitirá que el diente maneje las tensiones de la carga masticatoria como si fuera un diente natural. (4)

Otro de los principios fundamentales es disminuir el estrés en la capa híbrida mientras se realiza la restauración y durante su tiempo de vida en la cavidad oral, esto se logra con el apoyo de materiales como la fibra de polietileno y resinas de alta carga. (4)

Dentro de la importancia de la adhesión se encuentra el sellado inmediato dentinario, que consiste en cubrir la dentina preparada con un material resinoso inmediatamente después de la preparación de la cavidad con el fin de proteger al complejo dentino-pulpar disminuyendo el riesgo a la sensibilidad y la invasión bacteriana. (3)

El sellado inmediato de la dentina, la elevación del margen en cavidades que involucran alguna pared, y el revestimiento de resina es llamada “biobase” la

cual se encuentra altamente adherida y reducida al estrés lista para recibir la restauración definitiva. (4)

El uso de fibras de polietileno en combinación con resinas de alta carga da resistencia a la tensión ya que brindan mayor flexibilidad. La fibra de polietileno permite que las cargas que recibe el diente se muevan y dispersen en diferentes direcciones a través de micro desplazamientos en ella. (1)

CONCLUSIONES

En dientes posteriores que han recibido restauraciones directas e indirectas y que han fracasado no es necesario optar por realizar una restauración más invasiva como lo son las coronas con la finalidad de que no vuelva a fracasar la restauración. Hoy en día gracias a la odontología Biomimética existen materiales reforzados que brindan mayor resistencia a la tensión en cavidades amplias y profundas, el uso de estos materiales como lo son la fibra de polietileno (Ribbond) y la resina de alta carga Ever X post implica llevar a cabo un protocolo que permita asegurar que las cargas de masticación que reciba esta nueva restauración sean distribuidas de una manera en la que no se exponga a la estructura dental remanente a sufrir una fractura.

El uso de ácidos grabadores que contienen cloruro de benzalconio, como por ejemplo de la marca BISCO nos permite desactivar la matriz de las metaloproteinasas de una manera más sencilla y rápida ya que al momento de realizar el grabado de la cavidad nos estamos asegurando de que se evite la degradación de la fuerza de unión en un solo paso haciendo la comparación con el uso de clorhexidina al 2%.

El restaurar dientes llevando un enfoque biomimético es bastante complejo en cuanto a los puntos que hay que considerar antes de decidir si será la opción más conveniente para el caso, sin embargo, los resultados siempre

terminan siendo satisfactorios tanto para el operador como para el paciente, ya que se obtiene una alta estética, un sellado adecuado y una resistencia a las fuerzas de masticación que dará comodidad y seguridad al paciente teniendo un menor riesgo a sufrir una fractura, así como será un tratamiento más rápido a comparación de lo que conlleva restaurar con coronas y con prácticamente el mismo resultado. Además, siguiendo este enfoque, le damos mayor tiempo de vida al diente en boca ya que generalmente cuando se realizan restauraciones con corona los dientes se terminan perdiendo a causa de filtraciones que el paciente no percibe a tiempo, cosa que en el caso de las restauraciones biomiméticas se controla más porque tenemos la seguridad de que se creó una biobase de protección en caso de que haya un desajuste de la reconstrucción superficial de resina convencional.

REFERENCIAS BIBLIOGRÁFICAS

1. Ruprai S, Shin S, Dang J, Vijay H, Freitas C, Obregon F. Biomimetic Approach in Tooth Conservation and Fracture Resistance: A Short Descriptive Review of Current Bio-materials and Techniques. Rev. International Journal on Oral Health. 2022;2(1):1-6.
2. Espinoza J, Delgado A, Astudillo D, Maldonado K. INTRODUCCIÓN A UNA ODONTOLOGÍA BIOMIMÉTICA: REPORTE DE UN CASO. Rev. OACTIVA UC Cuenca. 2022;7(2):89-97.
3. Calatrava O, L.A. BIOMIMÉTICA: UNA VÍA PARA ROMPER PARADIGMAS. Rev. Acta Odont. Venez. 2016;54(1).
4. Starr Alleman D, Nejad M, Scott Alleman D. Los Protocolos de la Biomimética Odontología Restauradora: 2002 to 2017. Rev. INSIDE DENTISTRY. 2017.64-73
5. Ganesh M, Tandon S. Versatility of Ribbond in Contemporary Dental Practice. Rev.Trends Biomater.

6. Mangoush E, Garoushi S, Lassila L. Effect of Fiber Reinforcement Type on the Performance of Large Posterior Restorations: A Review of In Vitro Studies. *Rev. Polymers*. 2021;13(3682):1-12.
7. Piola F, Alves J, Húngaro M, Col. Polymerization shrinkage, microhardness and depth of cure of bulk fill resin composites. *Rev. Dental Materials Journal*. 2019;38(3): 403–410.
8. Xue J. Factores que influyen en la aplicación clínica de la resina de obturación a granel. [Internet] 2020 [Consultado el 27 octubre 2022] ;38(3):233-239. Disponible en:<http://www.hxkqyxzz.net>

BIBLIOGRAFÍA

1. De Moraes F, Martim L, Oliveira J, Lima I, Col. Abordagens biomiméticas para dentes tratados endodóticamente: Revisão de literatura. *Rev. Brazilian Journal of Development*. 2021;7(10):100286-100300.