



UNIVERSIDAD NACIONAL AUTÓNOMA DE
MÉXICO



FACULTAD DE ODONTOLOGÍA

RESTAURACIONES ATORNILLADAS, CEMENTADAS Y
CEMENTO-ATORNILLADAS EN IMPLANTOLOGÍA ORAL.

T E S I N A

QUE PARA OBTENER EL TÍTULO DE

C I R U J A N A D E N T I S T A

P R E S E N T A:

MARIANA OLIVARES ÁLVAREZ

TUTOR: Esp. YAZMÍN MARTÍNEZ CARRILLO



Universidad Nacional
Autónoma de México



UNAM – Dirección General de Bibliotecas
Tesis Digitales
Restricciones de uso

DERECHOS RESERVADOS ©
PROHIBIDA SU REPRODUCCIÓN TOTAL O PARCIAL

Todo el material contenido en esta tesis esta protegido por la Ley Federal del Derecho de Autor (LFDA) de los Estados Unidos Mexicanos (México).

El uso de imágenes, fragmentos de videos, y demás material que sea objeto de protección de los derechos de autor, será exclusivamente para fines educativos e informativos y deberá citar la fuente donde la obtuvo mencionando el autor o autores. Cualquier uso distinto como el lucro, reproducción, edición o modificación, será perseguido y sancionado por el respectivo titular de los Derechos de Autor.

Agradecimientos

A mis padres Mariana y Sergio por ser pilares y guías en mi formación personal, gracias a ustedes me he convertido en la persona que soy hoy en día. Gracias por fomentar en mí el deseo de superación personal y profesional, gracias por motivarme a estudiar esta gran carrera a pesar del enorme sacrificio, esfuerzo y trabajo que esto significó para ustedes. Sin ustedes nada sería posible, los amo.

Mamá, gracias por cada mañana de despertar tan temprano para hacerme el desayuno y llevarme a la facultad, gracias por tu compañía y ayuda en algunas de las noches de trabajo o estudio. Gracias también por salir de tu trabajo en varias ocasiones para poder ser mi paciente a la hora que te necesitaba. Gracias por tu apoyo y amor incondicional, sin duda eres mi ejemplo de mujer a seguir.

Papá, gracias por insistir en que entrara a la UNAM desde la prepa, fue el punto de partida para mi formación profesional y para descubrir mi vocación. Gracias por siempre creer en mí, por ser de mis primeros pacientes, por permitir que fueras mi primer paciente en anestesiar a pesar de tu miedo al dolor y por ir a cada una de mis clínicas, aunque no estuvieras muy seguro de lo que te iba a hacer.

Hermano, gracias por haber sido clave en que aprobara la carrera, fuiste mi paciente desde la primera hasta la última clínica y lo agradezco de todo corazón. Gracias por ser mi incondicional y por el cariño que nos tenemos, que sólo nosotros entendemos.

A mis abuelos Nini y Chato, por su infinito amor, enseñanzas, consejos y motivación para seguir adelante, por siempre permitir que su casa fuera la mía también. Nini, gracias por todas tus atenciones y compañía en las noches de tareas y estudio durante el tiempo que viví con ustedes,

gracias por ser mi más grande amor e inspiración aún sin tenerte ya físicamente. Chato gracias por transmitirme tu amor por la Universidad y las ciencias de la salud, por tu amor y disposición para apoyarme incondicionalmente y darme las facilidades para terminar la carrera, siempre serás mi mentor más importante.

A mi abuela Martha, por su cariño y apoyo como mi paciente en la que para mí fue una de las clínicas más complejas, gracias por no desistir y esperar a que termináramos el tratamiento. Por abrirme las puertas de tu casa cuando comencé a trabajar en mi profesión, gracias a eso logré estudiar y trabajar al mismo tiempo. En fin, gracias por ser mi fan número uno.

Gracias a cada uno de los profesores que formaron parte de mi camino dentro de la facultad, gracias por transmitir sus conocimientos y experiencia. Por supuesto gracias también a mis pacientes.

Gracias infinitas a la Esp. Yazmín Martínez Carrillo, por la oportunidad de realizar este trabajo con ella como mi tutora, por su disposición, entrega y tiempo dedicado, así como por brindarme las herramientas y conocimiento necesario resolviendo cada una de mis dudas.

A mis amigas Zaira, Anahí y Karime por compartir conmigo la vida universitaria, por los momentos de risa, estrés y estudio. Gracias por juntas ser siempre el mejor equipo, por motivarnos en momentos difíciles y por llegar juntas a la meta, sin ustedes no habría sido tan bonito el paso por la facultad.

A la máxima casa de estudios, la Universidad Nacional Autónoma de México y la Facultad de Odontología por ser mi alma máter, por todos los conocimientos y experiencias brindadas a lo largo de estos años.

“Por mi raza hablará el espíritu”

ÍNDICE

INTRODUCCIÓN.....	1
OBJETIVO.....	2
CAPÍTULO 1. IMPLANTOLOGÍA ORAL.....	3
1.1 IMPLANTE DENTAL.....	3
1.1.2 ANTECEDENTES HISTÓRICOS.....	3
1.1.3 INDICACIONES.....	6
1.1.4 CONTRAINDICACIONES.....	7
1.1.5 FACTORES DE RIESGO EN IMPLANTOLOGÍA ORAL.....	11
1.1.6 VENTAJAS DE LOS IMPLANTES.....	14
1.1.7 PARTES Y COMPONENTES DE UN IMPLANTE.....	14
1.2 FASES DEL TRATAMIENTO.....	17
1.2.1 <i>Evaluación, diagnóstico y planeación</i>	18
1.2.2 <i>Fase quirúrgica</i>	21
1.2.3 <i>Fase protésica</i>	23
1.2.4 <i>Mantenimiento</i>	23
CAPÍTULO 2. ASPECTOS PROTÉSICOS EN IMPLANTOLOGÍA.....	24
2.1 TIPOS DE PRÓTESIS SOBRE IMPLANTES.....	24
2.2 PERFIL DE EMERGENCIA EN IMPLANTOLOGÍA.....	26
2.3 TOMA DE IMPRESIÓN.....	28
2.4 ADITAMENTOS PROTÉSICOS TRANSEPITELIALES.....	34
2.4.1 <i>Clasificación de los pilares en prótesis fija</i>	35
2.5 RETENCIÓN EN PRÓTESIS FIJA.....	38
CAPÍTULO 3. PRÓTESIS ATORNILLADAS.....	40
3.1 INDICACIONES.....	40
3.2 VENTAJAS.....	41
3.3 DESVENTAJAS.....	41
3.4 SELECCIÓN DEL PILAR PROTÉSICO.....	42
3.5 PROCEDIMIENTO CLÍNICO PARA SU COLOCACIÓN.....	42
3.6 COMPLICACIONES POSTERIORES.....	43

CAPÍTULO 4. PRÓTESIS CEMENTADAS.....	44
4.1 INDICACIONES.....	44
4.2 VENTAJAS.....	45
4.3 DESVENTAJAS.....	45
4.4 SELECCIÓN DEL PILAR PROTÉSICO	45
4.5 PROCEDIMIENTO CLÍNICO PARA LA CEMENTACIÓN.....	46
4.5.1 <i>Tipos de cementos utilizados</i>	49
4.6 COMPLICACIONES POSTERIORES	49
CAPÍTULO 5. PRÓTESIS CEMENTO-ATORNILLADAS.....	51
5.1 INDICACIONES.....	52
5.2 VENTAJAS.....	53
5.3 DESVENTAJAS.....	53
5.4 SELECCIÓN DEL PILAR PROTÉSICO	53
5.5 PROCEDIMIENTO CLÍNICO PARA SU COLOCACIÓN.	54
5.5.1 <i>Tipos de cementos utilizados</i>	58
5.6 COMPLICACIONES POSTERIORES	58
CONCLUSIONES	59
REFERENCIAS BIBLIOGRÁFICAS.....	61

INTRODUCCIÓN

La odontología rehabilitadora ocupa el primer lugar en la demanda de servicios odontológicos a nivel mundial, siendo la caries y la enfermedad periodontal las enfermedades bucales de mayor incidencia según los datos publicados en el estudio sobre la morbilidad mundial de 2019 (*Global Burden of Disease Study*) como lo menciona la Organización Mundial de la Salud, alrededor de 3500 millones de personas en el mundo las padecen.¹

Según los resultados del Sistema de Vigilancia Epidemiológica de Patologías Bucles (SIVEPAB) 2020, en México la prevalencia de caries dental en adultos es de aproximadamente 93.3%, mientras que la enfermedad periodontal se encontró presente en 4 o 5 de cada 10 pacientes. Dichas enfermedades provocan a largo plazo pérdida dental, los centrales superiores permanentes y molares inferiores son los que se pierden con mayor frecuencia provocando disminución en la calidad de vida de los pacientes.² Por lo anterior es necesario conocer las opciones protésicas para rehabilitar a los pacientes con edentulismo total o parcial. Dentro de las opciones están la prótesis fija dentosoportada, prótesis removible y prótesis fija implantosoportada; cada una teniendo sus indicaciones, contraindicaciones, ventajas, desventajas y complicaciones. El paso de los años ha hecho que las técnicas protésicas evolucionen con el objetivo principal de obtener mejores propiedades biológicas, mecánicas y estéticas semejando las características naturales de los dientes y tejidos circundantes, buscando reducir en la medida de lo posible la utilización de técnicas en las cuales se preparan dientes sanos para ser utilizados como pilares protésicos. De aquí el aumento en la popularidad de los implantes dentales al ser una alternativa de tratamiento que cumple más acertadamente el objetivo planteado anteriormente.

La implantología oral también ha evolucionado brindando un mayor número de opciones para la rehabilitación con prótesis fija como lo son las prótesis atornilladas, cementadas y cemento-atornilladas.

Objetivo: Conocer las indicaciones y características de las prótesis fijas sobre implantes atornilladas, cementadas y cemento-atornilladas; identificar sus ventajas, limitaciones y complicaciones.

CAPÍTULO 1. IMPLANTOLOGÍA ORAL

1.1 Implante dental

Es un dispositivo médico hecho de materiales aloplásticos biocompatibles generalmente de titanio con superficies modificadas, el cual es implantado quirúrgicamente debajo de la capa mucosa y dentro del maxilar o mandíbula como raíces artificiales con el objetivo protésico de proporcionar retención y soporte para una prótesis dental fija o removible, restaurando la función y estética de uno o varios dientes perdidos. La mayoría de los implantes dentales utilizados actualmente son dispositivos endoóseos (colocados dentro del hueso) enroscados con forma cilíndrica o cónica.^{3,4,5,6,7}



Figura 1. Implante dental cilíndrico y cónico.⁸

1.1.2 Antecedentes históricos

Con el propósito de sustituir dientes a lo largo de los años se han utilizado diversos materiales con el objetivo de lograr recuperar la función y estética propia de los dientes. Los sucesos que destacan en la historia de los implantes dentales como los conocemos actualmente son:^{9,10}

- Siglo XIX - Comenzaron diseños de implantes hechos con metales como oro y plomo.
- 1806 - Fonzi ideó la fabricación de dientes individuales, los cuales se implantaron en el alveolo mediante ganchos de platino

- 1809 - Primer intento de implante metálico endoóseo diseñado por Maggiolo

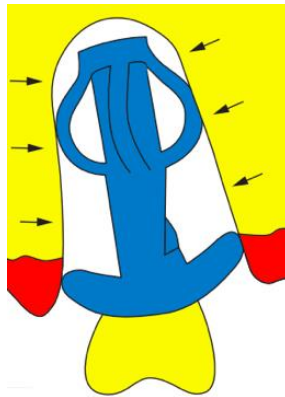


Figura 1. Diseño del implante de Maggiolo colocado en el alveolo post-extracción.¹⁰

- 1913 - Greenfield desarrolló el primer implante endoóseo de iridio con soldadura de oro y forma de canasta cilíndrica, el cual fue cargado posteriormente con una corona individual.

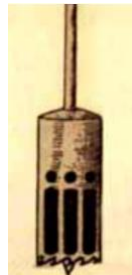

Figura 2. Torno/Drill utilizado para la preparación del lecho.¹⁰

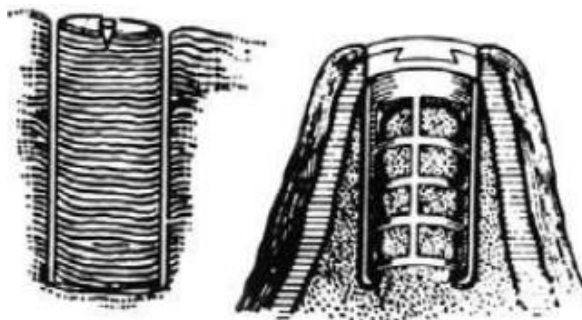


Figura 3. Hueso preparado para recibir el implante dejando un núcleo de este e implante endoóseo en forma de canasta cilíndrica colocado.¹⁰

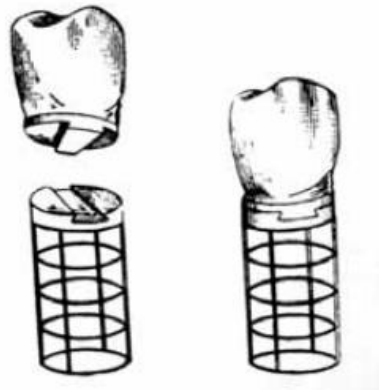


Figura 4. Técnica protésica del implante de Greenfield. ¹⁰

- 1938 - Adams desarrolló y patentó un implante cilíndrico roscado con una porción gingival lisa y un pilar de cicatrización, aunque en su momento no tuvo éxito, el principio de los implantes actuales es muy similar a éste.
- 1939 - Los hermanos Strock pusieron a prueba en humanos los implantes de cobalto-cromo-molibdeno antes usados en perros. Implantes roscados y cubiertos con hueso autólogo que resultaron exitosos.



Figura 5. Las dos formas de implantes Strock. ¹⁰

- 1940-1960 - Siguieron desarrollándose implantes endoóseos de distintos materiales y formas de retención sin embargo, no existía osteointegración.
- 1952 - Descubrimiento de la osteointegración por Brånemark, al trabajar en conejos utilizó este concepto para conseguir sustituir dientes perdidos mediante el anclaje de estructuras de titanio en las cuales se pudiera colocar nuevos dientes artificiales fijos. ^{11,12}
- 1965 - Primer paciente con implante dental de titanio en Suecia. ¹²

- Mediados 1970's - Implante transóseo utilizado como soporte de sobredentadura, colocado bajo anestesia general y mediante una incisión extraoral por lo cual no continuó utilizándose.
- 1982 - Se introdujeron a Estados Unidos los implantes osteointegrados de Brånemark, explicando este concepto como “la conexión estructural y funcional directa entre hueso vivo y la superficie de un implante de soporte”.¹⁰ Se dio a conocer su trabajo y seguimiento realizados durante 15 años y se estableció el éxito de dichos implantes evaluando el nivel óseo mediante radiografías (pérdida ósea), la salud gingival y comodidad expresada por el paciente.⁹

Brånemark, es considerado el padre de la implantología oral, por lo que hoy en día se siguen tomando en cuenta algunos de sus principios tales como:⁹

1. El material de los implantes es generalmente de titanio puro.
2. Implante de superficie rugosa e irregular por tratamiento dado al titanio.
3. Trauma óseo mínimo, uso de kits quirúrgicos con fresas de diferentes calibres.
4. Aunque existen hoy en día diversos tipos de conexiones, se sigue utilizando la conexión de hexágono externo.
5. Se da un tiempo de osteointegración que va de 3 a 6 meses, aunque existen también protocolos de carga inmediata.

1.1.3 Indicaciones

Los implantes dentales están indicados en el área quirúrgico-protésica como tratamiento para el edentulismo parcial o total, pudiendo utilizarse como soporte de:

- Prótesis fija unitaria
- Prótesis fija de tres o más unidades
- Sobredentaduras

- Prótesis híbridas

Para poder considerar a un paciente como candidato ideal a este tipo de tratamiento, además de tomar en cuenta la edad y estado sistémico, este deberá ser comprometido y cooperador ante el tratamiento, puesto que para lograr su éxito la higiene oral y citas de mantenimiento serán clave.

1.1.4 Contraindicaciones

La única contraindicación absoluta que existe para la colocación de implantes es en pacientes cuyo crecimiento óseo no ha finalizado (13 a 17 años dependiendo el género del paciente), es posible valorar la maduración ósea con una radiografía carpal.

Sin embargo, es importante saber que existen factores de riesgo que pueden comprometer el éxito del tratamiento, afectando la osteointegración y por ende la estabilidad de los implantes pudiendo provocar la pérdida de los mismos.

- Enfermedad periodontal

La estabilidad del implante puede verse afectada por la pérdida de tejidos de soporte de los dientes contiguos a la colocación del implante. Sin embargo, una vez tratada la enfermedad periodontal y logrando un adecuado control personal de biopelícula dental, podría realizarse la colocación de implantes.¹³

- Tabaquismo

La osteointegración de los implantes puede verse afectada debido a que la nicotina inhibe la expresión génica de ciertos factores de crecimiento en los osteoblastos, los cuales son de importancia en la formación y remodelación ósea. Así como también, la nicotina produce vasoconstricción disminuyendo el flujo sanguíneo.

Por otro lado, contribuye a un ambiente oral anaerobio generando un mayor crecimiento o reproducción de patógenos periodontales. Se ha reportado en múltiples estudios que el riesgo de fracaso implantológico en pacientes fumadores es de alrededor de dos

veces más que en no fumadores, observándose mayor incidencia de infecciones postoperatorias y pérdida de hueso marginal. La tasa de éxito se reduce considerablemente cuando los pacientes fuman más de 10 cigarrillos al día.^{13,14}

- Bruxismo

Factor de riesgo para fracaso o fractura de los implantes debido al exceso de fuerzas, se ha demostrado que el riesgo es el doble que en paciente no bruxistas.¹³

- Trastornos hemorrágicos

El riesgo de hemorragia es mayor, es necesaria la interconsulta con el médico tratante quien determinará si es posible o no someter al paciente al procedimiento quirúrgico, así como el protocolo o indicaciones a seguir con la medicación del mismo. La cirugía no debe ser realizada en casos donde la hemostasia no sea posible.¹³

- Enfermedades cardiovasculares

Existe la posibilidad de que modifiquen el flujo sanguíneo provocando isquemia y por tanto la cicatrización y osteointegración de los implantes. En este tipo de pacientes es recomendable prescribir una profilaxis antibiótica.¹⁴

- Diabetes Mellitus

Los niveles de glucosa fuera del rango ideal provocan una respuesta inmune alterada, afectando la cicatrización y en este caso la osteointegración. A pesar de que no hay estudios que comprueben un mayor riesgo de fracaso en este tipo de pacientes, es recomendable asegurarse de que se encuentren controlados previo al procedimiento quirúrgico.^{13,14}

- Osteoporosis

Aunque la osteoporosis como tal no representa una contraindicación para la colocación de implantes, es posible que el tiempo de osteointegración en este tipo de pacientes sea mayor, por lo que no es recomendable la carga inmediata de los implantes.

Es importante considerar que los pacientes, sobre todo mujeres con dicho padecimiento frecuentemente están en tratamiento con bifosfonatos.^{13,14}

- **Bifosfonatos**

Son los fármacos administrados por vía oral o intravenosa utilizados como tratamiento de diversas enfermedades que alteran la calidad y metabolismo del hueso como osteoporosis, osteítis deformante, metástasis ósea de cáncer de próstata, mama y pulmón, entre otras. Algunos actúan alterando los marcadores de remodelado óseo y otros tienen efectos directos sobre los osteoclastos.^{13,14,15}

En pacientes que estén o hayan recibido este tipo de fármacos (principalmente por vía intravenosa) existe riesgo de osteonecrosis^{13,14,15,16} (Fig.6), de aquí la necesidad de consultar con el médico tratante si es posible realizar el procedimiento quirúrgico, así como evaluar el riesgo quirúrgico con el estudio de laboratorio C-Telopéptidos (marcador bioquímico de remodelado óseo) en plasma, el cual mide los valores de dicha proteína. El riesgo se clasifica de acuerdo con su concentración en plasma en:

- Alto: <100 pg/mL
- Moderado: 100-150 pg/mL
- Bajo: >150 pg/mL

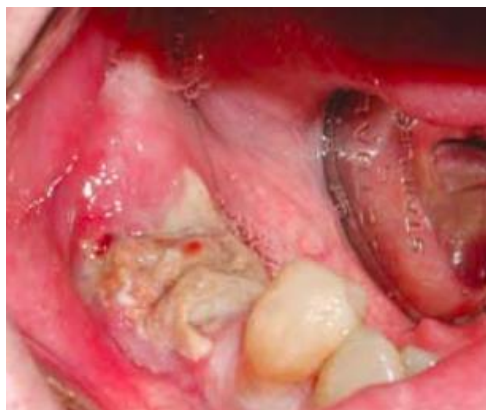

Figura 6. Osteonecrosis mandibular.¹⁷

En caso de decidir llevar a cabo el procedimiento (de preferencia

únicamente cuando exista un riesgo bajo) se recomienda con la finalidad de disminuir el riesgo de osteonecrosis:

- Realizar enjuagues de clorhexidina al 0.12% desde una semana antes hasta una semana después del procedimiento.
- Suspender el medicamento tres meses antes del procedimiento y retomarlos tres meses después del mismo, únicamente si la condición del paciente y el médico lo permiten.
- Iniciar profilaxis antibiótica 3 días antes con antibiótico de amplio espectro y continuarlos después del procedimiento.
- Revisiones clínicas y radiográficas constantes, al inicio semanal y posteriormente al menos una vez cada tres meses.¹⁶

BIFOSFONATOS DISPONIBLES EN MÉXICO	
Principio activo	Nombre comercial
Alendronato / Ácido Alendrónico	Fosamax, Fosamax Plus, Bonferol
Ibandronato / Ácido ibandrónico / Ibandronato de sodio	Fosfonat, Solidenat, Bonviva
Risedronato / Ácido risedrónico / Risedronato sódico	Tecnodron
Zoledronato / Ácido zoledrónico / Ácido zoledrónico monihidratado	Aclasta, Lezomiv, Nuzolmet, Zometa, Zolnic
Denosumab	Prolia, Xgeva
Axitinib	Inlyta
Bevacizumab	Avastin
Everolimus	Certican, Afinitor
Lenalidomida	Revlimid
Pazopanib	Votrient
Ramucirumab	Cyramza
Regorafenib	Stivarga

Tabla 1. Bifosfonatos disponibles en México. (Fuente: elaboración propia)

- Radioterapia de cabeza y cuello

Este tratamiento reduce el crecimiento celular y vascular, pudiendo alterar la osteointegración de los implantes dentales, aumentando el riesgo de complicaciones como la osteoradionecrosis (Fig.7),

aumentando el riesgo de fracaso hasta 12 veces. Lo ideal es esperar 9 meses después de concluida la radioterapia sin embargo, en este caso también es esencial conocer el punto de vista del médico tratante y en su caso obtener su autorización.^{13,14}

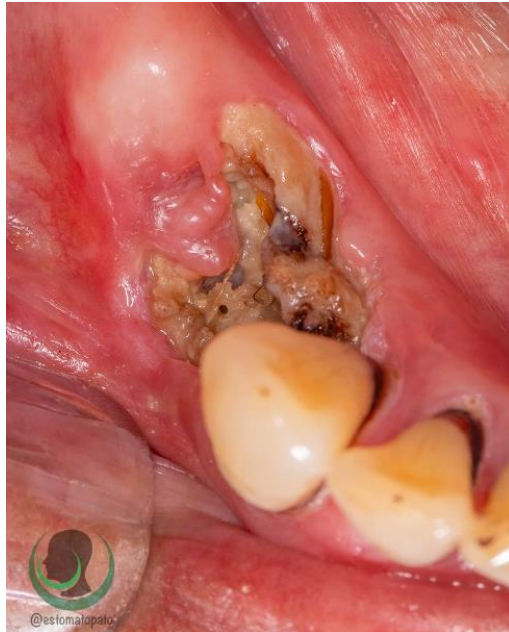

Figura 7. Osteoradionecrosis en maxilar.¹⁸

1.1.5 Factores de riesgo en implantología oral

Los factores de riesgo son aquellos que pueden modificar los resultados esperados, pueden ser relativos o absolutos. En implantología oral los factores de riesgo se clasifican en:¹⁹

- Generales
- Estéticos
- Biomecánicos

<p>Factores de riesgo generales</p>	<ul style="list-style-type: none"> • Salud general • Etiología del edentulismo (enfermedad periodontal y trauma oclusal) • Apertura bucal • Higiene • Presencia de infecciones orales • Relación intermaxilar • Reabsorción ósea • Distancia entre cresta ósea y antagonista • Espacio mesiodistal • Oclusión • Parafunciones • Lesiones crónicas radiográficas • Enfermedad Periodontal tratada o activa
<p>Factores de riesgo estéticos</p>	<p><u>Gingivales:</u></p> <ul style="list-style-type: none"> • Línea de la sonrisa gingival • Encía o biotipo periodontal fino • Grosor de encía queratinizada <2mm • Papilas festoneadas de dientes adyacentes <p><u>Dentales:</u></p> <ul style="list-style-type: none"> • Dientes triangulares • Punto de contacto interproximal • Contacto interproximal a una distancia de >5mm de la cresta ósea <p><u>Óseos:</u></p> <ul style="list-style-type: none"> • Concavidad vestibular • Implantes adyacentes • Reabsorción ósea vertical • Ausencia de crestas óseas interproximales <p><u>Propios del paciente:</u></p> <ul style="list-style-type: none"> • Requerimientos estéticos altos • Higiene oral deficiente • Tratamiento provisional inestable

<p style="text-align: center;">Factores de riesgo biomecánicos</p>	<p><u>Geométricos:</u></p>
	<ul style="list-style-type: none"> ● Número de implantes ● Posición de implantes ● Diseño de prótesis ● Forma de plataforma del implante ● Prótesis con pilares de implantes y dientes naturales ● Implantes en línea recta en sector posterior ● Prótesis no alineadas al centro del implante ● Altura excesiva de la restauración
	<p><u>Oclusales:</u></p>
	<ul style="list-style-type: none"> ● Hábitos parafuncionales como bruxismo ● Fractura de dientes por sobrecarga oclusal ● Contactos laterales únicos sobre prótesis implantosoportada ● Ausencia de dientes distales a los implantes
	<p><u>Del hueso e implantes:</u></p> <ul style="list-style-type: none"> ● Ausencia de estabilidad primaria ● Implantes de diámetro menor al indicado
	<p><u>Técnicos:</u></p> <ul style="list-style-type: none"> ● Falta de ajuste de la prótesis ● Prótesis cementadas
<p><u>Signos de alarma que indican sobrecarga:</u></p> <ul style="list-style-type: none"> ● Aflojamiento recurrente de la prótesis o los tornillos de los pilares ● Fractura recurrente del recubrimiento de la prótesis ● Fractura de la prótesis o de tornillos de retención ● Reabsorción ósea por debajo de la primera cuerda del implante 	

Tabla 2. Factores de riesgo en implantología oral.¹⁹

1.1.6 Ventajas de los implantes

Las principales ventajas de la colocación de implantes son: ²⁰

- Preservación del hueso alveolar

Los implantes ayudan a preservar tejido óseo, siempre y cuando las cargas que reciban sean las adecuadas; esto es relevante ya que tras una extracción la ausencia de estímulo provoca la pérdida de hueso. Por el contrario, con la adecuada colocación del implante se promueve un aumento de trabéculas y mayor densidad ósea una vez que esté cargado con su respectiva prótesis definitiva y en función.

Siempre y cuando el paciente en conjunto con su odontólogo logre mantener en salud los tejidos periimplantarios, es posible conservar el hueso en ancho y altura.

- Estabilidad oclusal

Al ser colocadas prótesis fijas implantosoportadas sin movimiento, el paciente puede tener estabilidad oclusal.

- Calidad de vida

Permiten al paciente optimizar las funciones del sistema estomatognático, como la masticación y por tanto la nutrición, fonética, promueve la tonicidad muscular y fuerza oclusal.

Es un tratamiento benéfico para la salud mental o psicológica, en particular cuando se colocan prótesis fijas ya que los pacientes no las perciben como algo ajeno a su cuerpo y les proporciona mayor seguridad y confianza.

1.1.7 Partes y componentes de un implante

Un implante dental se compone de: ²⁰

- Estructura o cuerpo del implante

Tienen forma de tornillo cilíndrico o cónico, con la intención de aumentar la estabilidad inicial mecánica en el hueso, es decir que exista cierta unión o retención al momento de su colocación

(estabilidad primaria), así como para darle una forma anatómica más similar a las raíces.

El objetivo del diseño es promover una colocación lo más precisa posible.

- Cuerdas

Es la configuración dada a la superficie de rosca con la que cuentan los implantes con la intención de que corten el hueso al ser colocados y tengan cierta retención. La distancia entre dichas cuerdas habla de que tan agresivo o no es el corte que se realiza, entre mayor sea la distancia entre ellas, el corte será mayor. Están pensadas para distribuir de mejor manera las fuerzas alrededor del implante.




Figura 8. Tipos de cuerdas. ²⁰

- Superficie del implante

Se refiere a la rugosidad de la estructura del implante después de su tratamiento, es importante ya que es donde las células óseas comienzan la remodelación y osteointegración. Los posibles tratamientos que se les dan a los implantes son:

1. Grabado con ácido
2. Arenado abrasivo
3. Láser
4. Revestimiento de hidroxiapatita
5. Rociado con plasma de titanio

6. Anodizado para engrosar la superficie de óxido de titanio

- Conexión con la parte interna

Se refiere a la forma geométrica que tiene la plataforma (la parte más superficial o superior) del implante y es donde se conectan los demás elementos al implante.

Existen dos tipos de conexiones:

- Conexión externa

La conexión se encuentra por encima de la plataforma del implante, por lo que este tipo de pilares quedan fijos sobre los implantes.

- Hexágono externo

- Conexión interna

Quedan fijos dentro del implante

- Hexágono interno
- Octágono interno
- Trilobular
- Cono Morse - Mecanismo de encaje o engranaje



Figura 9. Conexión externa (izquierda) y conexión interna (derecha).²¹



Figura 10. Diversos tipos de formas de conexión.²⁰

- Tornillo de cierre

También conocido como tornillo tapa, es un tornillo plano utilizado al terminar la colocación quirúrgica del implante con la finalidad de cubrir y proteger la conexión del implante durante el periodo de osteointegración.



Figura 11. Tornillo de cierre.²²

- Tornillo o pilar de cicatrización

Sustituye al tornillo de cierre en la fase II del tratamiento quirúrgico, es más alto por lo que sale a través del tejido blando. Se colocan de manera transitoria para permitir la cicatrización del tejido blando y así comenzar la etapa protésica.



Figura 12. Pilar de cicatrización.²⁰

1.2 Fases del tratamiento

El tratamiento implantológico se divide en diversas fases:

1. Evaluación, diagnóstico y planeación.
2. Fase quirúrgica
3. Fase protésica
4. Mantenimiento

1.2.1 Evaluación, diagnóstico y planeación

Es necesario evaluar las condiciones generales de cada paciente empezando por su historia clínica, si es necesario algún estudio complementario de laboratorio y posteriormente evaluar factores clínicos como la fuerza de su mordida, existencia de hábitos parafuncionales, dinámica oclusal o masticatoria, condiciones de los antagonistas.

- Evaluación y diagnóstico clínico

Para la sustitución de dientes con prótesis fijas implantosoportadas es importante considerar el espacio o distancia mesiodistal de la brecha desdentada y así saber si es una medida adecuada para la colocación del implante y de qué diámetro deberá ser el mismo. La distancia a respetar en diente-implante es de mínimo 1.5 mm para lograr una adecuada remodelación del espacio biológico, no perder altura de la cresta ósea y por ende obtener una papila adecuada (Fig.13). En el caso de tener un implante adyacente o exista la necesidad de colocar dos o más implantes contiguos, será necesario respetar una distancia igual o de preferencia mayor a 3 mm (Fig.14).²³

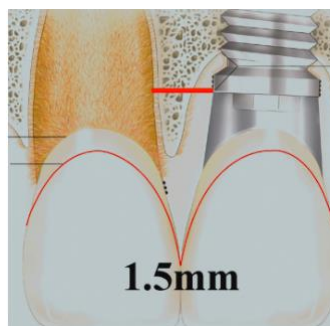


Figura. 13 Distancia mínima diente-implante para la adecuada conservación de los tejidos.¹³




Figura 14. Distancia mínima entre implante-implante (izquierda), tejido peri e interimplantarario adecuado debido a la distancia entre los implantes.¹³

En caso de no contar con estos espacios mínimos, los resultados y el pronóstico del tratamiento pueden verse alterados y es importante hacérselo saber al paciente.

Para sobredentaduras y prótesis híbridas, es necesario tomar en cuenta la altura y grosor del reborde alveolar para así determinar con mayor exactitud en qué zonas es posible colocar los implantes, conociendo que el número de implantes a colocar debe permitir la retención y estabilidad bilateral adecuada.

- Evaluación y diagnóstico radiográfico

La evaluación radiográfica es clave no solo en la planificación del tratamiento con implantes, sino durante y después del tratamiento. Los recursos imagenológicos utilizados en implantología oral son: radiografía dentoalveolar, radiografía panorámica (ortopantomografía), resonancia magnética, tomografía computarizada y tomografía Cone Beam.

En el diagnóstico y planeación del tratamiento es muy importante contar con los recursos necesarios para observar las estructuras anatómicas circundantes al sitio o sitios donde se requiere colocar implantes, con la finalidad de no perjudicar ninguna de estas estructuras y planear los procedimientos necesarios de acuerdo con las condiciones de cada paciente.

Otra ventaja de las tomografías es que permiten una planeación con mayor exactitud tomando en cuenta el sitio, posición y tamaño de los implantes a colocar para la posterior impresión de guías quirúrgicas.²⁰

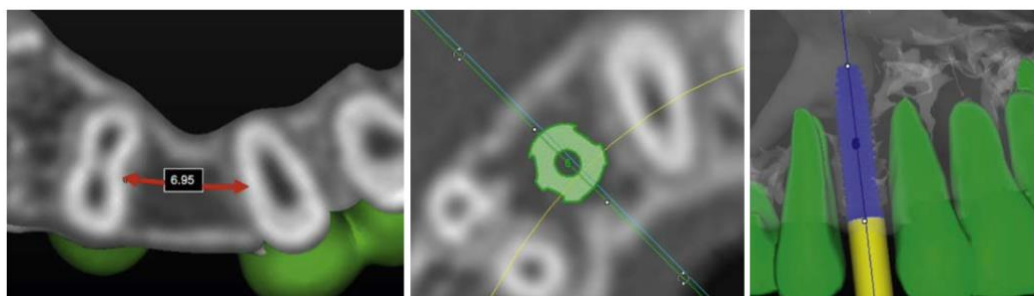


Figura 15. Colocación virtual - Planeación de la colocación del implante.²⁰



Figura 16. Guía quirúrgica.²⁰

- Evaluación y diagnóstico óseo

Uno de los aspectos más importantes que se deben tomar en cuenta es el hueso disponible en altura y grosor (Fig. 18), así como también la densidad ósea (Tabla 1) pues de esto dependerá el tipo o tamaño tanto en diámetro como en longitud del implante a colocar.

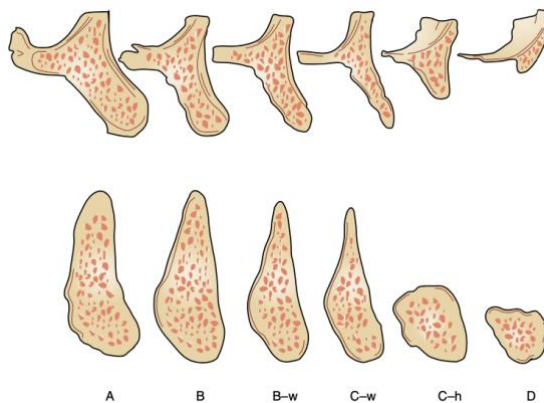


Figura 17. 1985 - Clasificación de Misch y Judy del hueso remanente disponible (ancho y altura).²⁰


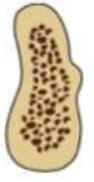


D1	<p>Hueso cortical denso</p> <p>Ubicación: zona anterior de la mandíbula</p>	
D2	<p>Hueso cortical denso a poroso en la cresta, hueso trabecular grueso</p> <p>Ubicación: mandíbula y zona anterior del maxilar</p>	
D3	<p>Cresta cortical porosa y delgada, hueso trabecular fino</p> <p>Ubicación: maxilar y zona posterior de la mandíbula</p>	
D4	<p>Muy poco o nada de hueso cortical crestal, el hueso trabecular fino compone prácticamente el volumen total</p> <p>Ubicación: maxilar</p>	

Tabla 3. Clasificación de la densidad ósea de Misch.²⁰

1.2.2 Fase quirúrgica

La fase quirúrgica se divide en dos etapas, la primera consiste en la colocación del implante mientras que la segunda se realiza después del tiempo de osteointegración con el objetivo de cambiar el tornillo de cierre por el pilar de cicatrización, permitiendo así continuar con la fase protésica.

La colocación quirúrgica del implante puede ser realizada mediante un colgajo o sin él (flapless), los pasos para su colocación son: ²⁰

1. Preparación de la osteotomía para posteriormente recibir el implante
 - Debe irrigarse con una solución salina estéril
 - Los pasos con las fresas dependerán de la densidad ósea y por ende del diámetro del implante a colocar

- La profundidad o largo a la que se utilice la fresa será dada por la longitud del implante a colocar.
- Es importante tener en cuenta que cada casa comercial maneja distintos kits operatorios de acuerdo a cada tipo de implante, por lo cual la secuencia entre los diversos kits puede variar.

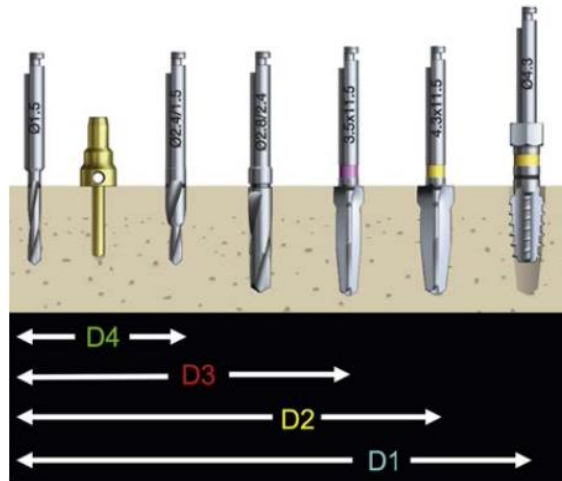


Figura 18. Conformación de la osteotomía de acuerdo a la densidad ósea. ²⁰

- La velocidad utilizada en el motor de implantes se determinará con la densidad ósea sin embargo, es recomendable utilizar 2500rpm para mantener una adecuada temperatura del hueso.
2. Colocación del implante
 - Debe colocarse con torque medido en N/cm, será lo que indique el protocolo de carga
 - El torque determina la estabilidad primaria o inicial
 - El torque ideal promedio es de 35-45 N/cm
 3. Fijación del tornillo de cierre
 4. En el caso de haber realizado colgajo, es necesario reposicionarlo y colocar puntos de sutura.

Una vez cumplido el tiempo de osteointegración dependiendo de la estabilidad primaria (3-6 meses), se lleva a cabo la segunda etapa

quirúrgica en la cual se coloca el pilar de cicatrización y si mejoran las condiciones del tejido blando periimplantario en caso de ser necesario.

1.2.3 Fase protésica

Es la etapa del tratamiento en la que después de la osteointegración, el implante puede ser cargado rehabilitando con la prótesis definitiva para que así el implante sea funcional.

Existen diferentes tipos de prótesis sobre implantes, los diversos métodos de retención son: atornillada, cementada y cemento-atornillada. Cada técnica con sus indicaciones, ventajas y desventajas.

Los procedimientos clínicos realizados durante la fase protésica dependerán del tipo de retención deseada para la restauración.

1.2.4 Mantenimiento



De esta fase dependerá el éxito a largo plazo del tratamiento con implantes dentales, se recomienda realizarlo al menos dos veces al año para que el odontólogo evalúe los tejidos periimplantarios, prevenga o en su caso haga un diagnóstico oportuno de cualquier afección. En dicha cita de mantenimiento, se realiza una profilaxis ultrasónica, puntas especiales para implantes, se sugiere en algunas de estas citas el retiro de las prótesis para lograr una adecuada limpieza y mantenimiento de estas.

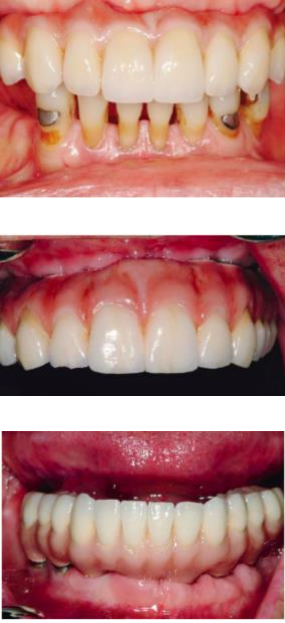

En esta etapa se identifica si el paciente tiene problemas con la higiene y se hace hincapié en la educación para llevarla a cabo de manera correcta.²⁰

CAPÍTULO 2. ASPECTOS PROTÉSICOS EN IMPLANTOLOGÍA

2.1 Tipos de prótesis sobre implantes

En 1989 Misch postuló la clasificación de prótesis sobre implantes, dividiéndola en tres tipos de prótesis fija (PF) y dos de prótesis removible (PR).²⁴

PF-1	<p>Prótesis fija que reemplaza únicamente la corona clínica (7-12 mm de largo dependiendo el diente a sustituir), con contornos ideales. Existe pérdida mínima de tejidos duros y blandos.</p>	 
PF-2	<p>Prótesis fija que reemplaza la corona clínica y una porción de la raíz, los contornos de la corona parecen normales en el tercio incisal/oclusal, pero hacia el tercio cervical se observa sobrecontorneado. Existe pérdida ósea y recesión gingival.</p>	 

<p>PF-3</p>	<p>Prótesis fija que reemplaza la corona clínica faltante y se le agrega algún material restaurador del color de la encía (acrílico o porcelana rosa) con el objetivo de reemplazar también una porción de tejido blando, principalmente en la zona de las papilas interdentes. Existe una reabsorción ósea grave.</p>	
<p>PR-4</p>	<p>Prótesis total removible implantosoportada: sobredentadura la cual generalmente cuenta con una barra como estructura con aditamentos de retención. No hay soporte de tejido blando.</p>	


PR-5	<p>Prótesis removible con soporte en tejido blando e implantes (mucoimplantosoportada), sobredentadura que puede o no tener barra como estructura. Debido a que el soporte es también mucoso, requiere menor número de implantes.</p>	 <p style="text-align: center;">Figuras PR-5²⁵</p>
------	---	---

Tabla 4. Clasificación de prótesis sobre implantes.²⁴

2.2 Perfil de emergencia en implantología

El perfil de emergencia es el contorno de un diente o restauración, en relación con la emergencia de los tejidos blandos que lo rodean.³

En implantología para que la restauración sea estética, es necesario que emerja como un diente natural, sin notarse la transición entre la restauración y los tejidos blandos. En implantología el perfil de emergencia puede verse favorecido o afectado por la posición tridimensional del implante, la cantidad y la calidad de los tejidos blandos que lo rodean.²⁶

Las áreas del contorno subgingival del perfil de emergencia son: ²⁶

- Zona E: zona estética
Se encuentra 1 mm apical al margen gingival libre, su forma debe ser igual a la del diente extraído o su colateral con un contorno convexo manteniendo el margen gingival libre en posición adecuada. Si por algún motivo esta área queda cóncava se promueve la pérdida de soporte de los tejidos blandos dando una apariencia inapropiada del margen.
- Zona B: zona delimitada

La forma de esta zona tiene relación con la posición y cuello del implante, apical a la zona E y mide de 1 a 2 mm. Si los tejidos blandos circundantes son muy delgados se recomienda un injerto de tejido conectivo para mejorar la apariencia gingival y favorecer la estabilidad crestal.

- Zona C: zona crestal

Mide de 1 a 1.5 mm y se encuentra inmediatamente después de la plataforma del implante, es decir apical a la zona B. En esta zona el factor más influyente es el diseño, ancho y profundidad del implante. En esta zona el pilar protésico deberá ser recto y ligeramente cóncavo para no hacer presión sobre los tejidos duros.²⁶



Figura 20. Zonas del perfil de emergencia: zona E (azul), zona B (rojo) y zona C (verde).²⁶

El perfil de emergencia se determina por diversos factores como: ²⁶

- Forma del implante
- Posición y angulación del implante
- Profundidad del implante en relación con la cresta ósea

- Calidad y grosor del tejido blando circundante
- Diseño de la restauración provisional

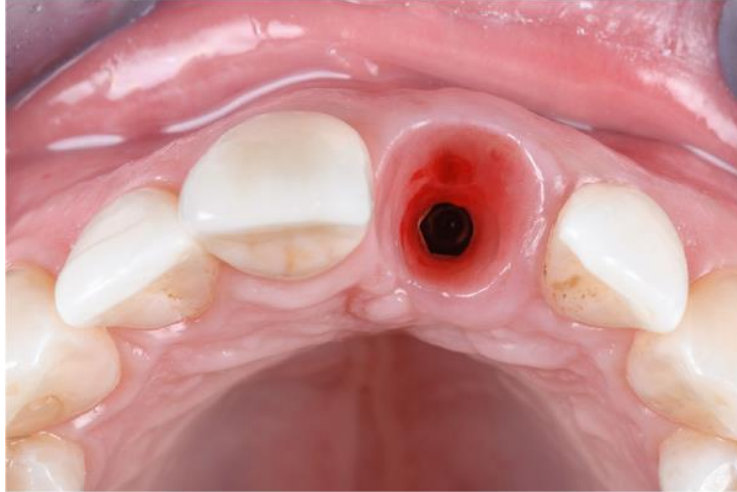


Figura 21. Perfil de emergencia dado con restauración provisional.²⁶

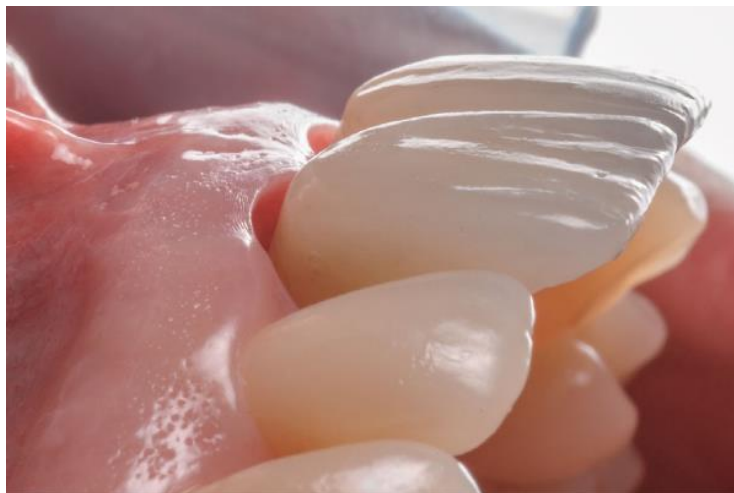

Figura 22. Restauraciones con perfil de emergencia estético.²⁶

2.3 Toma de impresión

En las restauraciones sobre implantes, la diferencia esencial de las impresiones dentales convencionales es la estandarización estructural de los implantes, pues se conoce la dimensión de la plataforma del implante a restaurar y por lo tanto se cuenta con un componente de impresión perfectamente adaptado a este implante. Con la impresión se realiza la

transferencia de la posición del implante al modelo mediante los componentes de impresión, por ello es importante tomar en consideración los siguientes factores: ²⁷

Materiales de impresión:

Los elastómeros son los recomendados para la impresión en prótesis sobre implantes, sin embargo, es importante considerar que los materiales que cuentan con mayor estabilidad dimensional son el poliéter y la silicona por adición, siendo esta última la más utilizada actualmente.

Portaimpresiones:

Se utilizan los mismos que en impresiones convencionales, es decir metálicos, plásticos o individuales de resina acrílica.

Componentes de impresión:

Conocidos también como cofias o transfer, son componentes que se adaptan a la plataforma del implante para transferir la posición tridimensional del implante en boca al modelo de trabajo.

- Transfer redondo
No tiene retenciones y tiene que ser removido de boca después de tomar la impresión, para colocarse nuevamente en la impresión con el análogo (copia del implante en forma cilindro hecho de titanio con una parte coronal que tiene la misma conexión que el implante en la boca del paciente).



Figura 23. Transfer redondo o de cubeta cerrada.²⁸


- Transfer cuadrado
Tiene retenciones para ser removidos de la boca junto con la impresión, requiere de portaimpresiones individuales o plásticas para permitir el desgaste de estos.



Figura 23. Transfer cuadrado o de cubeta abierta. ²⁹





Tipos de técnica de impresión:

- Cubeta cerrada
Se lleva a cabo con cofias de impresión redondas que quedan fijas al implante una vez retirada la impresión.
- Cubeta abierta
Las cofias de impresión cuadradas se deben desatornillar del implante antes de retirar la impresión, con la finalidad de que sean parte de ella.^{24,30,31}
Requiere de portaimpresiones a los cuales sea posible realizarles una perforación de manera sencilla.

<p>Técnica de impresión a cubeta cerrada</p>	<ol style="list-style-type: none"> 1. Retirar el tornillo de cicatrización. 2. Elegir un transfer redondo del mismo diámetro que la plataforma del implante. 3. Posicionar el transfer con la parte plana hacia vestibular y fijarlo con el desarmador que corresponda al transfer. 4. Tomar una radiografía dentoalveolar para rectificar la adaptación del transfer al implante. 5. Colocar el material de impresión fluido alrededor de los componentes de impresión, mientras al mismo tiempo se coloca el material pesado en el porta impresión para posteriormente llevarlo a boca. 6. Al terminar la polimerización del material de impresión, 	
---	---	--

	<p>retirar la impresión de boca verificando que sea adecuada y después el transfer.</p> <p>7. Adaptar el transfer al análogo y posicionarlo en el interior de la impresión.</p>	
--	---	--

Tabla 5. Técnica de impresión de cubeta cerrada paso a paso.³²

<p>Técnica de impresión a cubeta abierta</p>	<ol style="list-style-type: none"> 1. Retirar el tornillo de cicatrización. 2. Elegir un transfer cuadrado del mismo diámetro que la plataforma del implante. 3. Posicionar el transfer con la parte plana hacia vestibular y fijarlo con el desarmador que corresponda al transfer. 4. Tomar una radiografía dentoalveolar para rectificar la adaptación del transfer al implante. 5. Personalizar el portaimpresión con una ventana u orificio en el sitio correspondiente al o los implantes para permitir la entrada de las cofias de impresión. 6. Colocar el material de impresión fluido alrededor de los componentes de impresión, mientras al mismo tiempo se coloca el material pesado en el portaimpresión para 	   
---	--	---


	<p>posteriormente llevarlo a boca.</p> <p>7. Al terminar la polimerización del material de impresión, retirar la guía del transfer y después la impresión de boca verificando que sea adecuada.</p> <p>8. Adaptar el transfer al análogo atornillando la guía del transfer por la parte externa del portaimpresión.</p>	
--	---	--

Tabla 6. Técnica de impresión de cubeta abierta paso a paso.³²

Es importante mencionar que actualmente existe la posibilidad de realizar un escaneo digital en lugar de realizar la toma de impresión.

2.4 Aditamentos protésicos transepiteliales

Conocidos también como pilares protésicos, abutments o componente transmucoso; son los componentes que permiten la fijación o retención de la prótesis al implante.

2.4.1 Clasificación de los pilares en prótesis fija

Los pilares en prótesis fija se clasifican por el tipo de retención a la prótesis, por su relación axial con la posición del implante, por su material y por el método de su elaboración. ³³

Por el tipo de retención de la prótesis:

- Atornillado
Se utiliza un tornillo de fijación.
- Cementado
Se fija con la colocación de cemento.




Figura 24. Pilares protésicos **A.** Para prótesis atornillada, **B.** Para prótesis cementada.²⁴

Por su relación axial con la posición del implante:

- Rectos
Se utilizan cuando la posición tridimensional del implante es correcta en relación con el espacio disponible para la prótesis, entre ellos únicamente varía la longitud.



Figura 25. Pilares rectos.³⁴

- Angulados

Utilizados cuando se requiere corregir la angulación del pilar para soportar la restauración debido a que el implante no está en la posición ideal, con la finalidad de facilitar la rehabilitación y lograr mejores resultados funcionales y estéticos.^{24,30}



Figura 26. Pilares angulados.³⁵

Por el material del que están hechos:

- Metálicos

- Titanio
- Cobalto-Cromo
- Aleaciones de oro
- Níquel-Cromo

- Plásticos

Indicados principalmente para restauraciones provisionales.

- Cerámicos

Indicados en casos de biotipo fino para evitar la translucidez de los pilares metálicos.

- Zirconio

Como ventaja de estos pilares, Scarano et al.³⁶ encontraron que la adhesión bacteriana es menor en comparación con los pilares de titanio.³³



Figura 27. Pilar de Zirconio.³⁷

Por su elaboración:

- Pilares prefabricados

Son los comercializados por cada compañía de implantes, los cuales al ser diseñados en los mismos diámetros que los implantes tienen un perfecto ajuste al mismo. Se cuenta con una alta gama de alternativas para cubrir todo tipo de necesidad protésica.

- No modificable
- Modificable

Se puede preparar o cambiar la forma y diámetro con la finalidad de lograr un mejor perfil de emergencia.

- Pilares elaborados en laboratorio

Conocidos también como calcinables, tubo de encerado o UCLA son modelos de plástico sujeto a una base metálica prefabricada, utilizados en el laboratorio para fabricar el pilar personalizado mediante el encerado y posterior fundido.

Disponibles en distintas alturas por lo cual se pueden ajustar a las necesidades dependiendo del espacio interoclusal.



Figura 28. Pilares calcinables.³⁸

- Pilares maquinados

Pilar CAD/CAM personalizado mediante el diseño y fabricación asistida por ordenador, pueden ser realizados en titanio y zirconio.



Figura 29. Pilares maquinados CAD/CAM.³³

2.5 Retención en prótesis fija

Los tipos de retención en prótesis fija se clasifican en:

- Prótesis atornilladas
- Prótesis cementadas
- Prótesis cemento-atornilladas

Para la elección del tipo de retención de la prótesis se deben tomar en cuenta los siguientes factores: ³⁹

1. Pasividad de la prótesis
2. Paralelismo o ausencia de paralelismo entre implantes
3. Mantenimiento y posibilidad de retiro de la prótesis
4. Posición de los implantes y acceso al tornillo de fijación
5. Espacio protésico
6. Enfermedades periimplantarias
7. Tipo de conexión del implante
8. Provisionalización y estética

Cada tipo de retención tendrá sus indicaciones, ventajas, desventajas y complicaciones de aquí la importancia de una toma de decisión de acuerdo con las características de cada caso particular.

Es importante tener en cuenta que el ajuste de la restauración final no depende del tipo de retención, sino de la precisión lograda durante la fabricación, incluida la técnica de impresión, la precisión del modelo de trabajo, los componentes disponibles y la habilidad técnica. Los avances

tecnológicos en la fabricación de implantes y componentes protésicos ahora permiten un ajuste pasivo preciso de los componentes protésicos incluso en prótesis atornilladas.

CAPÍTULO 3. PRÓTESIS ATORNILLADAS

Prótesis fija sobre implante en la cual la corona es retenida mediante un tornillo de fijación, el cual se enrosca en un pilar transepitelial o directamente al implante.⁴¹



Figura 30. Prótesis atornillada sobre implante.⁴²

3.1 Indicaciones

Restauración sobre implantes: ²⁴

1. Posteriores o anteriores donde el acceso al tornillo de fijación no comprometa la estética.
2. En los que el espacio interoclusal se encuentre reducido.
3. Prótesis donde los pilares son menos que los dientes a sustituir.
4. En pacientes sin hábitos parafuncionales.
5. En pacientes con limitaciones o dificultad para realizar la higiene de manera óptima.

3.2 Ventajas

- Facilidad de retiro de la prótesis por el acceso al tornillo de fijación lo cual permite cambiarlo sin modificar la corona, así como también hace más sencillo cambiar la restauración en caso de ser necesario.
- Requieren menor longitud del espacio interoclusal para su rehabilitación.
- Permiten incluso eliminar pilar y la corona queda fusionada al emergente como una unidad conjunta.
- Con pilares cónicos bajos es posible compensar divergencias de hasta 60°.
- Ferulización de pilares no paralelos.
- Mejor ajuste marginal que en prótesis cementadas.
- Permite un mejor mantenimiento tanto de la prótesis como de los tejidos circundantes al ser posible su retiro.
- Es la técnica indicada de restauración provisional para poder conformar los tejidos blandos óptimamente.
- No se utiliza cemento y por lo tanto no hay excedentes de este. ^{24, 39}

3.3 Desventajas

- Mayor tasa de aflojamiento en conexiones externas.
- Dificultad para obtener pasividad.
- Aflojamiento del pilar protésico y/o tornillo de fijación y por ende de la restauración.
- En restauraciones posteriores, generalmente el acceso al tornillo se encuentra justo en la superficie de contacto de la cúspide de trabajo del antagonista.
- El orificio de acceso al tornillo de fijación no permite una adecuada anatomía oclusal, aumenta la tensión y al ser

cubierto con resina compuesta se desgasta con mayor facilidad, provocando en ocasiones la exposición del orificio.

- Estética comprometida debido al orificio de acceso.
- En dientes anteriores pueden afectar el perfil de emergencia si el implante no está bien colocado en una posición tridimensional.
- Costo elevado. ^{24, 27}

3.4 Selección del pilar protésico

- Pilares prefabricados
 - Generalmente no modificables
- Pilares UCLA
 - Indicado para prótesis unitaria o múltiple (UCLA rotacional).
 - Base metálica.
- Pilares CAD/CAM

3.5 Procedimiento clínico para su colocación

1. Prueba de ajuste de la prótesis.
2. Fijar la prótesis al implante enroscando con la matraca a un torque ideal de 30-35 N/cm, aunque el torque puede variar dependiendo del tipo de aditamento e indicaciones propias del fabricante.
3. Se protege el tornillo de fijación teflón y posteriormente se rellena con resina compuesta del mismo color que la cerámica de la restauración.
4. Checar oclusión y hacer ajustes necesarios, puesto que se recomienda dejar las cúspides sin mucha angulación. Es importante que no existan:

- Contactos oclusales fuera del eje longitudinal del implante.
- Contactos en áreas del pónico.
- Contactos laterales.

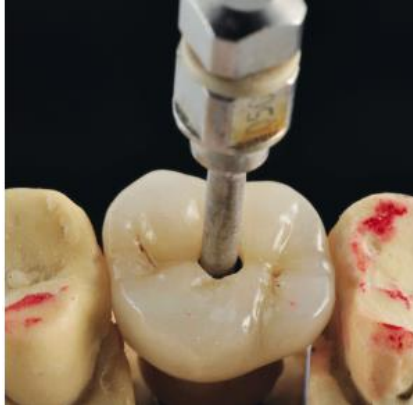

Figura 31. Corona metal-cerámica atornillada en sector posterior. ³⁹

3.6 Complicaciones posteriores

- Aflojamiento del pilar protésico y/o tornillo de fijación y por ende de la restauración.
- Exposición del orificio de acceso al tornillo de fijación por fractura de resina.
- Necesidad de cambiar el tornillo de fijación.

CAPÍTULO 4. PRÓTESIS CEMENTADAS

Prótesis fija sobre implante en la cual se une la corona a un pilar protésico previamente retenido con un tornillo con un medio cementante. ⁴¹

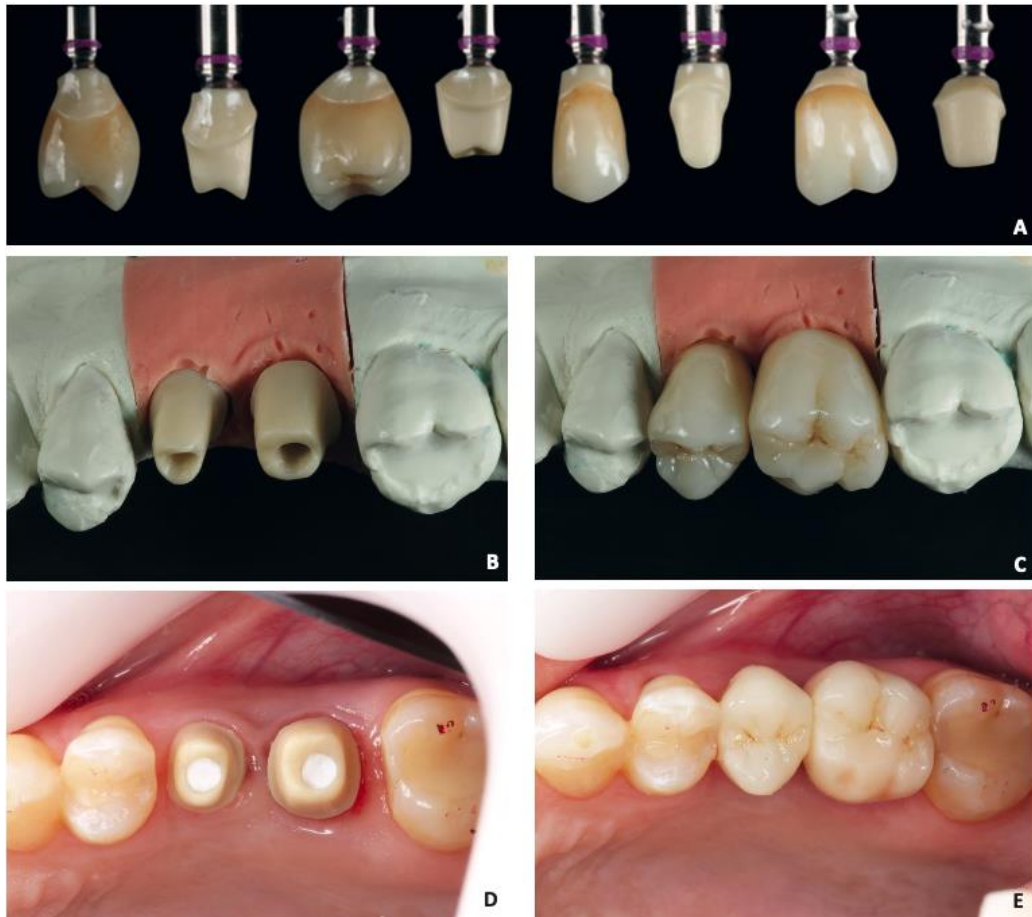


Figura 32. Coronas de zirconia cementadas. **A-C.** Pilares personalizados con base de titanio y sus coronas. **D.** Fijación de los pilares atornillados a los implantes y orificio de acceso sellado con teflón. **E.** Coronas cementadas en 25 y 26. ³⁹

4.1 Indicaciones

Restauración sobre implantes: ³⁹

- Donde el espacio interoclusal sea amplio ya que para que se retenga correctamente, el pilar debe medir mínimo 4 mm de altura y sobre él colocar la corona.

4.2 Ventajas

- Es más sencillo lograr pasividad, ya que el espacio entre el pilar y la corona al ser ocupado por el cemento sirve como amortiguador de fuerzas oclusales distribuyéndolas de manera más uniforme a través del conjunto prótesis-implante-hueso.
- Cuando no hay paralelismo en prótesis múltiples puede resolverse con el uso de pilares transmucosos angulados o con la confección de pilares personalizados y paralelizados.
- En zonas estéticas donde el implante se encuentra vestibularizado esto se puede mejorar con la elaboración de coronas cementadas sobre pilares angulados que corrijan dicha posición.
- Ausencia de orificio de acceso.
- Facilidad en la técnica de elaboración de la prótesis.
- Menos costoso.³⁹

4.3 Desventajas

- Dificultad en el retiro de la prótesis y probabilidad de daño a los componentes.
- Restauración no apta para sitios donde el espacio interoclusal es corto.
- Posible disolución del cemento ubicado en entre la corona y la base de titanio del pilar, lo cual conlleva a acúmulo de bacterias y posterior mucositis periimplantar.
- Fácilmente queda cemento residual o excedente que no siempre es posible observar en las radiografías, provocando problemas en los tejidos periimplantarios y en casos extremos pérdida ósea severa.³⁹

4.4 Selección del pilar protésico

- Pilares prefabricados
 - No modificables
 - Modificables

- Rectos
- Angulados
- Pilares UCLA
 - Base metálica
- Pilares CAD/CAM

4.5 Procedimiento clínico para la cementación

1. Prueba de ajuste de la prótesis.
2. En caso de restauraciones adhesivas seguir el protocolo indicado de acondicionamiento y adhesión dependiendo del tipo de material seleccionado.
3. La cementación se realiza con el mismo protocolo de cementación que en prótesis fija convencional (dentosoportada).

Es importante tener en cuenta que se ha recomendado que las restauraciones subgingivales no sobrepasen una profundidad subgingival de 2mm, con la intención de que sea más sencilla y favorable la eliminación de excedentes de cemento y así disminuir el riesgo de provocar problemas en los tejidos periimplantarios.⁴⁰

Con la finalidad de reducir los excedentes de cemento, se han desarrollado técnicas entre las que destacan:

1. Uso de hilo retractor al momento de la cementación para evitar el flujo de cemento hacia los tejidos gingivales.
2. Pre-asentamiento de la corona sobre una copa en silicona del pilar antes de su asentamiento intraoral definitivo.

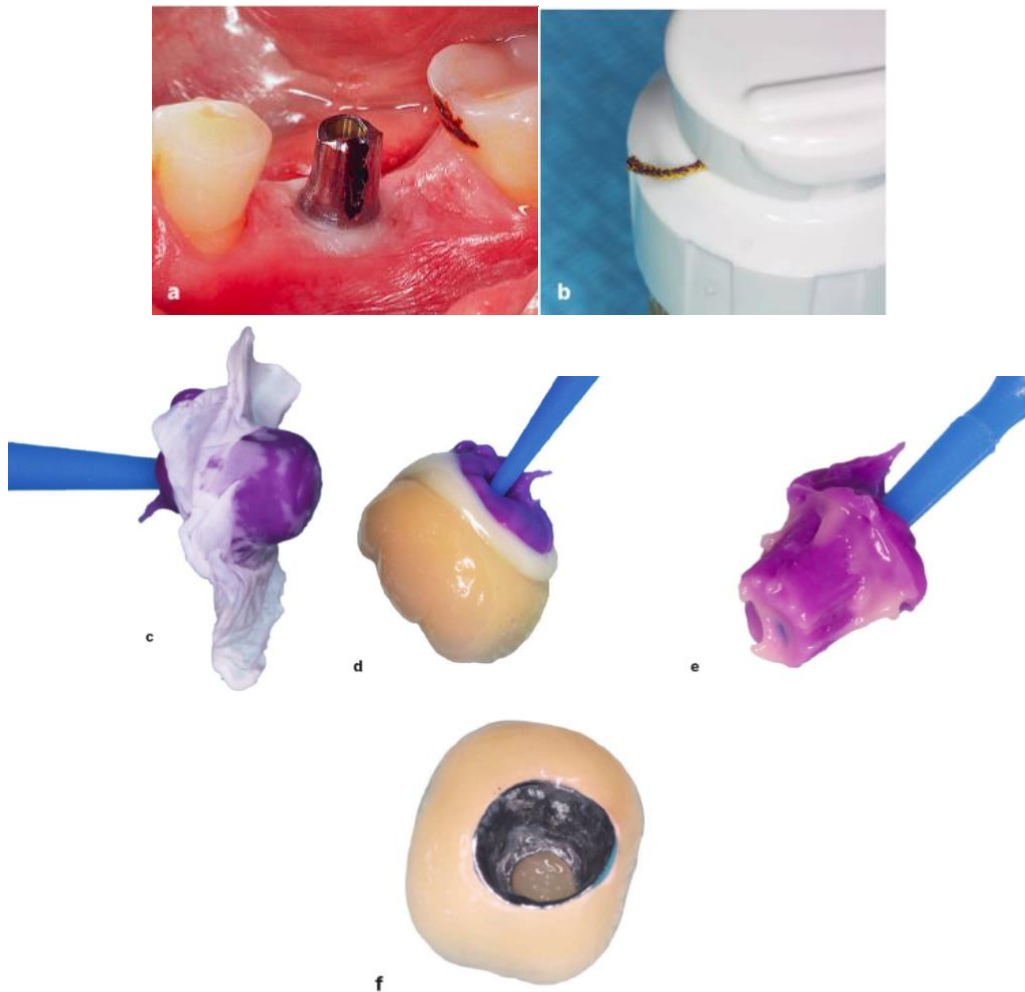


Figura 33. a y b. Se colocó hilo retractor alrededor del pilar. **c.** Una vez creada la copia del pilar, se cubre con cinta de teflón para crear espacio entre el cemento y la copia del pilar. **d.** Se colocó la corona con cemento sobre la copia del pilar, provocando que el excedente de cemento fluya hacia afuera de la corona. **e.** Se retiró la corona y el exceso de cemento quedó en la copia del pilar. **f.** Dentro de la corona únicamente quedó una capa muy fina de cemento.⁴⁰

3. Utilizar dique de hule el cual protege los tejidos periimplantarios, sin embargo, es posible que un fragmento de este quede retenido entre el pilar y la restauración después de la cementación.

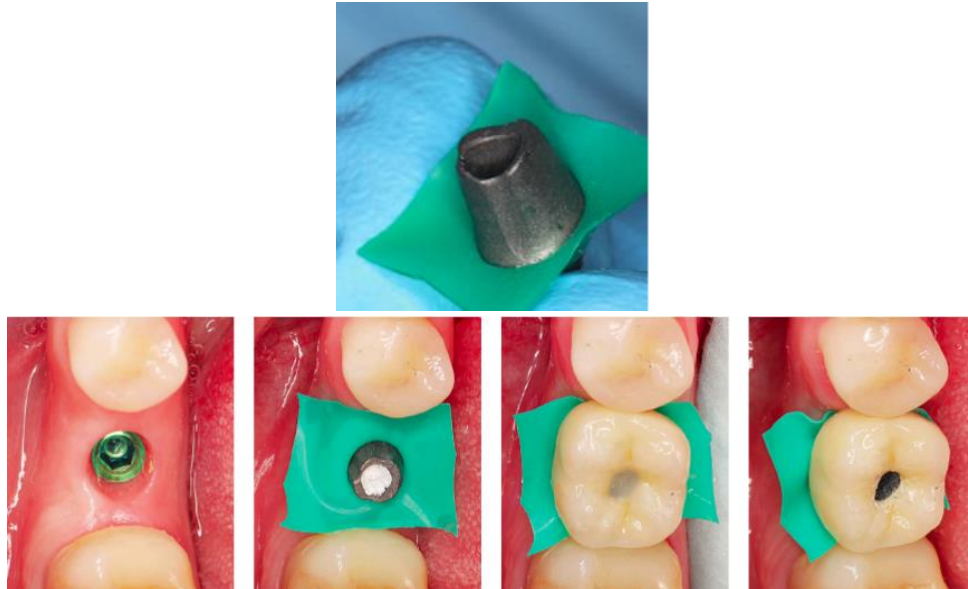


Figura 34. Colocación de dique de hule en el pilar para aislar los tejidos blandos al momento de cementar la restauración.⁴⁰

Aunque se han desarrollado las técnicas mencionadas con anterioridad, Linkevičius⁴⁰ menciona en su libro que la mejor manera de colocar una restauración cementada sobre implante es evitando la utilización de pilares estándar y por el contrario utilizar pilares personalizados que permitan la cementación supragingival de la restauración. Dichos pilares al ser fabricados con materiales sumamente biocompatibles como en titanio y zirconia, benefician a los tejidos blandos periimplantarios.

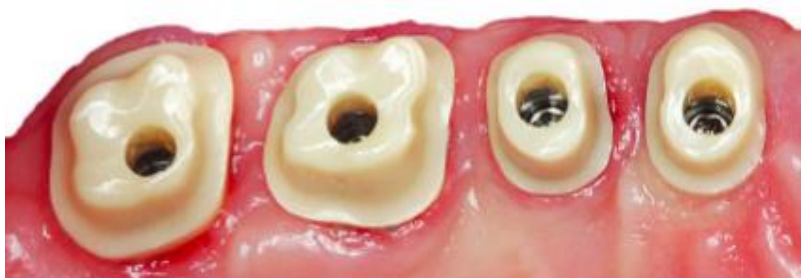

Figura 35. Pilares personalizados para restauraciones cementadas supragingivalmente sobre implantes.⁴⁰

4.5.1 Tipos de cementos utilizados

Existen diversos factores determinantes en la retención de restauraciones cementadas como el tipo de cemento, el espacio disponible para la cementación, la forma, altura y rugosidad del pilar. Los cementos indicados actualmente para la cementación de prótesis sobre implantes son los ionómeros de vidrio y cementos duales. Sin embargo, se ha mencionado en la literatura que es posible utilizar cementos provisionales, con la finalidad de en caso necesario hacer menos complicado el retiro de la restauración; aunque no se ha comprobado que esto sea idóneo, ya que con el tiempo puede afectar la pasividad de la prótesis y ser contraproducente. Actualmente se encuentra disponible en el mercado el cemento dual Bifix® Hybrid Abudment de VOCO® y entre sus indicaciones se encuentra la cementación intraoral de coronas sobre pilares personalizados.⁴³

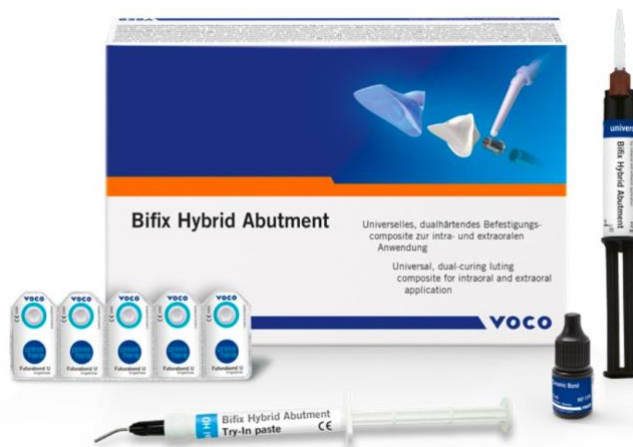

Figura 36. Presentación cemento dual Bifix® Hybrid Abudment de VOCO®.⁴³

4.6 Complicaciones posteriores

- Dificultad o imposibilidad de retirar la restauración sin dañar los componentes.
- Dificultad para eliminar el cemento residual en restauraciones con márgenes subgingivales, entre más profundos se encuentren los márgenes es más complicado detectar y eliminar dicho cemento.

- Al quedar cemento residual se provocan problemas periimplantarios como la mucositis (inflamación de los tejidos blandos que rodean el implante) o periimplantitis (pérdida de soporte óseo del implante).^{27, 39, 41} Según mencionan Fernández et. al.³⁹ los excedentes de cemento están relacionados en un 80% con periimplantitis.

El siguiente diagrama facilita la toma de decisión en la selección del tipo de prótesis (atornillada o cementada) sobre implantes de acuerdo con las características propias de cada implante:⁴⁴

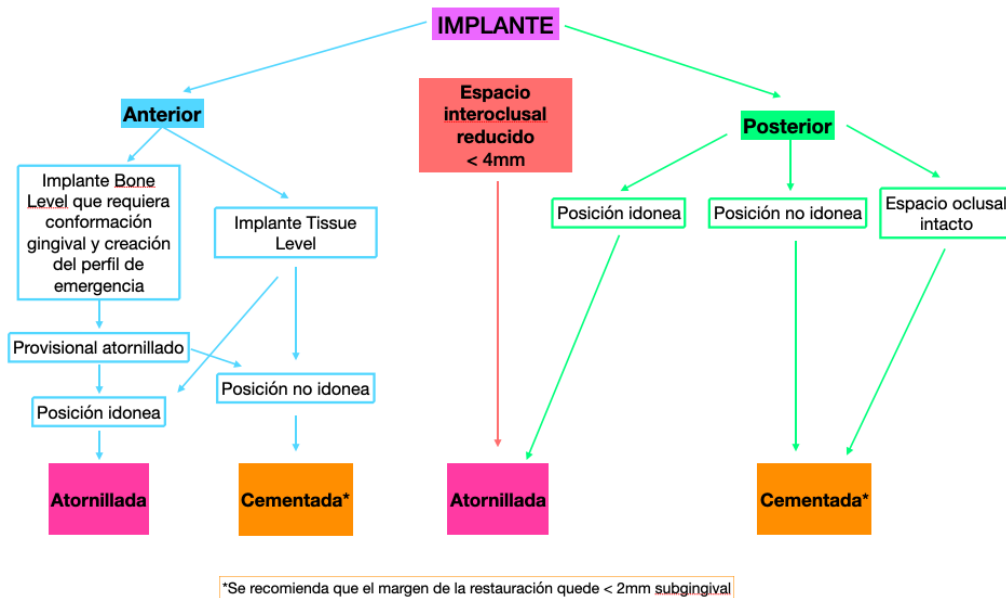


Figura 38. Indicaciones del tipo de restauración en prótesis sobre implantes.⁴⁴

CAPÍTULO 5. PRÓTESIS CEMENTO-ATORNILLADAS

En los últimos años también se ha descrito la alternativa de las restauraciones cemento-atornilladas, que permiten combinar con precisión las ventajas de ambos tipos de retención (atornillada y cementada). Este procedimiento permite la unión intra o extraoral del pilar a la corona para posteriormente atornillarla, lo que facilita la eliminación del exceso de cemento y asegura un pulido de la interfase antes de atornillar la restauración sobre el implante en boca.³⁹

Rajan y Gunaseelan⁴⁵ propusieron un método similar utilizando pilares estándar y restauraciones de metal-cerámica con aberturas oclusales, pero la cementación se realiza intraoralmente y después se retira la prótesis de boca, se limpian los residuos de cemento y posteriormente se fija la restauración mediante el tornillo.^{40, 46}

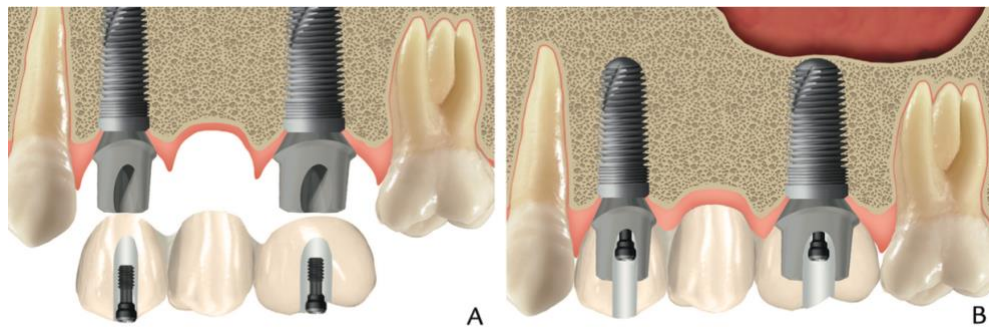


Figura 39. Prótesis cemento-atornillada. **A.** Pilares personalizados y prótesis de superestructura cementable con orificios de acceso oclusal. **B.** Prótesis combinada (cemento-atornillada) definitiva.⁴⁶

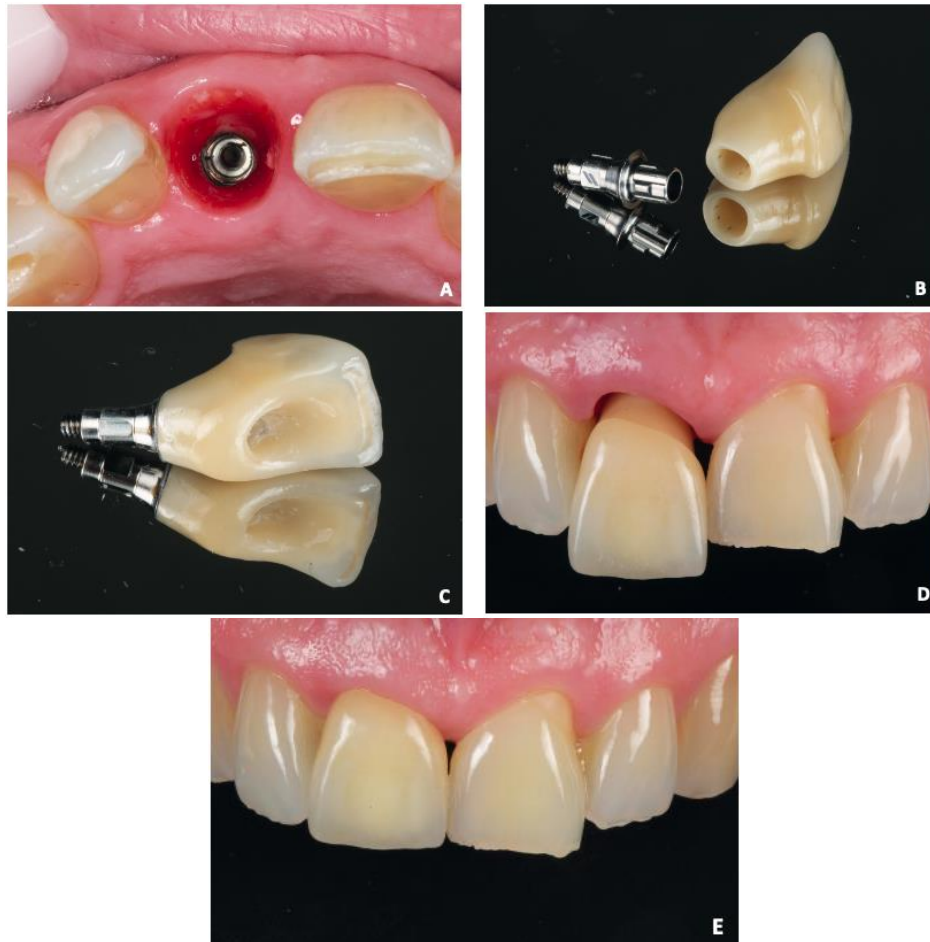


Figura 40. Corona de zirconia cemento-atornillada. **A.** Perfil de emergencia. **B.** Pilar con base de titanio y corona de zirconia **C.** Cementación extraoral del pilar a la corona. **D.** Colocación de la corona atornillada. **E.** Resultado final.³⁹

5.1 Indicaciones

Restauración sobre implantes:

1. Donde el espacio interoclusal sea amplio.
2. Posteriores o anteriores donde el acceso al tornillo de fijación no comprometa la estética.
3. Coronas individuales.
4. Prótesis parciales fijas definitivas.
5. Prótesis parciales fijas provisionales.

5.2 Ventajas

- Este método asegura un ajuste pasivo de la restauración porque hay una capa de cemento entre la corona y el pilar.
- Facilidad de recuperación por el acceso al tornillo de fijación lo cual hace más sencillo remover o cambiar la restauración o algún componente protésico en caso de ser necesario.
- En zonas estéticas donde el implante se encuentra vestibularizado, esto se puede mejorar mediante pilares con base de titanio angulados para que el orificio de acceso quede hacia palatino.
- Aumentó la supervivencia de las prótesis y reduce los costos de mantenimiento sin aumentar el riesgo de fractura de porcelana o aflojamiento del tornillo. ³⁹

5.3 Desventajas

- Esta técnica restaurativa no es posible realizarla en implantes colocados de manera desfavorable (sin paralelismo o en una posición tridimensional inadecuada).
- Posible aflojamiento del tornillo de fijación y por ende de la restauración.
- Estética comprometida debido al orificio de acceso.
- El orificio de acceso al tornillo de fijación no permite una adecuada anatomía oclusal, aumenta la tensión y al ser cubierto con resina compuesta se desgasta con mayor facilidad, provocando en ocasiones la exposición del orificio.
- Costo elevado. ^{39, 40}

5.4 Selección del pilar protésico

En este tipo de restauraciones se utilizan: ⁴⁰

- Base de titanio prefabricada
 - Recta



Figura 41. Base de titanio recta.⁴⁰

- Angulada



Figura 42. Base de titanio angulada.

- Pilares estándar
 - Modificables para adaptarlos como bases de titanio

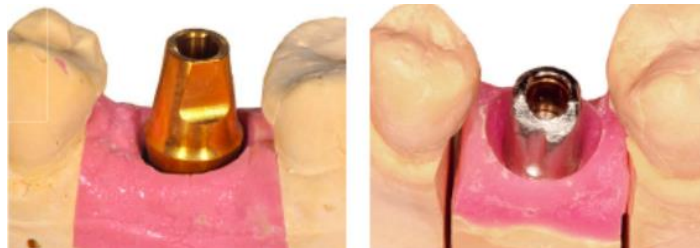

Figura 43. Pilar estándar modificado para prótesis cemento-atornillada.⁴⁰

5.5 Procedimiento clínico para su colocación.

- Cementación extraoral: ⁴⁰
Se trata de cementar en el modelo de trabajo una restauración terminada a una base de titanio que luego se atornilla intraoralmente.



Figura 44. Corona cementada sobre base de titanio previo a atornillar intraoralmente.⁴⁰

<p>Cementación extraoral</p>	<ol style="list-style-type: none"> 1. Atornillar los pilares al modelo. 2. Retirar la encía artificial del modelo y comprobar el ajuste de la restauración. 3. Proteger la entrada al tornillo con cera para evitar que el cemento penetre en la superficie interna del implante. 4. Aplicar el cemento en la superficie interna de la restauración, una vez que la misma haya sido tratada de acuerdo al material y tipo de cemento a utilizar. 5. Presionar la restauración sobre los pilares, verificar que asiente adecuadamente y permitir que el cemento endurezca o polimerice, dependiendo del cemento utilizado y las instrucciones propias del fabricante. 6. Eliminar el exceso de cemento del orificio de acceso al tornillo. 7. Desatornillar los pilares, los cuales estarán ya unidos a la prótesis. 8. Retirar la restauración del modelo. 9. Eliminar y limpiar el excedente de cemento del cuello de la 	
-------------------------------------	--	--


	<p>restauración y pulir la superficie del pilar.</p> <p>10. Colocación de la restauración en boca, atornillando a los implantes según las recomendaciones del fabricante.</p> <p>11. Confirmar que la oclusión y contactos proximales sean adecuados.</p> <p>12. Empacar algodón o teflón en el orificio de acceso al tornillo y por último sellarlo con resina compuesta.</p>	
--	--	---

Tabla 7. Cementación extraoral paso a paso. ⁴⁰

● Cementación intraoral: ⁴⁶


<p>Cementación intraoral</p>	<ol style="list-style-type: none"> 1. Atornillar los pilares a los implantes, sellar el orificio oclusal con polivinilsiloxano de baja viscosidad. 2. Poner la prótesis sobre los pilares. 3. Evaluar ajuste de la prótesis, que las áreas de contacto interproximal sean óptimas, acceso para realizar la higiene oral, oclusión y estética. 4. Retirar la prótesis de boca y colocar el cemento en la misma, llevándola posteriormente al pilar. Hacer presión hacia dónde se encuentran los pilares y permitir que el cemento endurezca. 5. Eliminar el exceso de cemento del orificio oclusal y retirar la prótesis, la cual ya tendrá los pilares fijos a las coronas. 6. Eliminar y limpiar el exceso de cemento en la zona del cuello de la prótesis. 7. Llevar nuevamente la prótesis a boca y atornillar según las recomendaciones del fabricante. 8. Confirmar nuevamente que la oclusión y contactos proximales sean adecuados. 9. Empacar algodón o teflón en el orificio de acceso al tornillo y por último sellarlo con resina compuesta. 	
-------------------------------------	--	--

Tabla 8. Cementación intraoral paso a paso.⁴⁶

Existe la controversia de si es necesario y útil hacer abrasión con partículas de óxido de aluminio a las bases de titanio para mejorar la cementación de la restauración, pues se hay autores que afirman que es incluso contraproducente y otros que dicen que mejora la calidad de la cementación debido a micro retenciones después del arenado.⁴⁰ Aunque existen técnicas de cementación intraoral, las restauraciones cemento-atornilladas preferentemente deben ser cementadas de manera extraoral por el laboratorio.

5.5.1 Tipos de cementos utilizados

Como se mencionó con anterioridad hoy en día existen cementos diseñados específicamente para la cementación de coronas sobre pilares protésicos, por lo cual estos son los indicados para la cementación de las prótesis cemento-atornilladas.

Además de Bifix® Hybrid Abutment de VOCO® del que se habló en el capítulo anterior; es posible encontrar también el cemento autopolimerizable Multilink® Hybrid Abutment de Ivoclar®, el cual está indicado únicamente para cementación extraoral de estructuras cerámicas a bases de titanio.⁴⁷

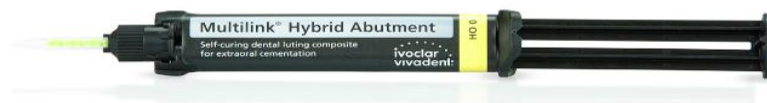

Figura 45. Cemento autopolimerizable Multilink® Hybrid Abutment de Ivoclar®, para cementación extraoral de restauraciones cemento-atornilladas.⁴⁷

5.6 Complicaciones posteriores

- Aflojamiento del tornillo de fijación y de la restauración.
- Exposición del orificio de acceso al tornillo de fijación por fractura de resina.
- Necesidad de cambiar el tornillo de fijación.

CONCLUSIONES

Es importante conocer los tipos de restauraciones fijas sobre implantes, así como sus indicaciones, ventajas y desventajas con la finalidad de saber tomar una decisión adecuada para los pacientes, tomando en cuenta sus necesidades biológicas y biomecánicas, así como las características propias de cada implante a rehabilitar.

En las prótesis atornilladas el mayor reto es tener una adecuada posición del implante, ya que esto no siempre dependerá del clínico a cargo de la fase protésica. Teniendo una posición óptima, el orificio de acceso al tornillo no intervendrá con la estética de la restauración. A pesar de que este tipo de prótesis tiene ciertas desventajas o complicaciones mecánicas, hay que reconocer que biológicamente son una excelente alternativa de tratamiento, sobre todo en pacientes que han padecido enfermedad periodontal o incluso en aquellos que tengan alguna discapacidad motriz que dificulte llevar a cabo la higiene, debido a su facilidad de retiro, los controles y mantenimientos periódicos de los implantes no son difíciles de conseguir. De igual manera es la restauración de elección en casos en los que el espacio interoclusal sea de 4 mm o menos.

Por el contrario, con el uso de prótesis cementadas incrementan los riesgos biológicos a consecuencia de los excedentes de cemento que quedan en contacto con los tejidos periimplantarios, es por ello que se deben tener los cuidados y atenciones necesarias para eliminar dichos remanentes y evitar así futuras complicaciones. Este tipo de restauraciones son ideales en zonas donde se requiere corregir la angulación de los implantes.

La técnica más reciente de prótesis fija sobre implantes que representa una excelente opción de tratamiento son las restauraciones cemento-

atornilladas, como su nombre lo dice combinan los dos tipos de retención y por ende las ventajas de ambos. Este tipo de restauraciones ofrecen los mejores resultados biomecánicos gracias a la pasividad obtenida por la cementación; así como también mayores ventajas biológicas, al evitarse los excedentes de cemento y siendo posible el retiro de la prótesis para los mantenimientos.

REFERENCIAS BIBLIOGRÁFICAS

1. Salud bucodental [Internet]. Organización Mundial de la Salud. 2022 [cited 2022 Oct 3]. Available from: <https://www.who.int/es/news-room/fact-sheets/detail/oral-health#:~:text=Los%20principales%20trastornos%20son%3A%20caries>
2. Secretaría de Salud del Gobierno de México. Resultados del Sistema de Vigilancia Epidemiológica de Patologías Bucales SIVEPAB 2020 [Internet]. gob.mx. 2022 Oct [cited 2022 Nov 10]. Available from: https://www.gob.mx/cms/uploads/attachment/file/765740/resultados_SIVEPAB_2020.pdf
3. The Glossary of Prosthodontic Terms. The Journal of Prosthetic Dentistry. 2017 May;117(5):e1–e105.
4. Glossary of Implant Dentistry #3. International Congress of Oral Implantologists [Internet]. 2017 [cited 2022 Oct 18]; Available from: <https://www.icoi.org/wp-content/uploads/2018/08/Glossary-of-Implant-Dentistry-3.pdf>
5. Dental Implants: What You Should Know. US FOOD AND DRUG ADMINISTRATION [Internet]. 2021 Oct 29 [cited 2022 Oct 18]; Available from: <https://www.fda.gov/medical-devices/dental-devices/dental-implants-what-you-should-know>
6. Dental Implant Procedures [Internet]. American Academy of Periodontology. [cited 2022 Oct 18]. Available from: <https://www.perio.org/for-patients/periodontal-treatments-and-procedures/dental-implant-procedures/>
7. Dental Implants | FDI [Internet]. www.fdiworlddental.org. FDI WORLD DENTAL FEDERATION; 2015 [cited 2022 Oct 18]. Available from: <https://www.fdiworlddental.org/dental-implants>
8. **Figura 1.** Colocación de un implante inmediatamente después de la extracción: ¿tiene ventajas o inconvenientes? [Internet].

- Implantes Dentales. 2017 [cited 2022 Oct 18]. Available from: <https://cutt.ly/cNTYQus>
9. Block MS. Dental Implants: The Last 100 Years. Journal of Oral and Maxillofacial Surgery [Internet]. 2017 Oct 10 [cited 2022 Oct 24];76(1):11–26. Available from: [https://www.joms.org/article/S0278-2391\(17\)31249-1/fulltext](https://www.joms.org/article/S0278-2391(17)31249-1/fulltext)
 10. Pasqualini U, Pasqualini ME. Treatise of Implant Dentistry. The Italian Tribute to Modern Implantology [Internet]. Ariesdue; 2009 [cited 2022 Oct 24]. Available from: <https://www.studiomarcopasqualini.it/wp-content/uploads/2019/05/Treatise-of-implant-dentistry-The-Italian-tribute-to-modern-implantology.pdf>
 11. Conoce al Profesor Brånemark [Internet]. Brånemark Lleida. [cited 2022 Oct 24]. Available from: <https://www.branemarklleida.com/centro/profesor-branemark>
 12. Nuestra historia | Nobel Biocare [Internet]. Nobel Biocare. 2015 [cited 2022 Oct 24]. Available from: <https://www.nobelbiocare.com/es-mx/nuestra-historia>
 13. Kullar AS, Miller CS. Are There Contraindications for Placing Dental Implants? Dental Clinics of North America [Internet]. 2019 Jul [cited 2022 Oct 19];63(3):345–62. Available from: [https://www.dental.theclinics.com/article/S0011-8532\(19\)30016-3/fulltext](https://www.dental.theclinics.com/article/S0011-8532(19)30016-3/fulltext)
 14. Salgado-Peralvo AO, Haidar A, García Sánchez A, Matos N, Ortiz I, Velasco Ortega E. FACTORES DE RIESGO EN IMPLANTOLOGÍA ORAL. REVISIÓN DE LA LITERATURA. Revista Española Odontostomatológica de Implantes [Internet]. 2018 [cited 2022 Oct 19];22(1). Available from: https://www.sociedadsei.com/wp-content/uploads/2018/02/01_Implantes_Salgado.pdf
 15. Mercado E. Antirresortivos. Ortho-tips [Internet]. 2010 [cited 2022 Oct 19];6(1):63–72. Available from: <https://www.medigraphic.com/pdfs/orthotips/ot-2010/ot101i.pdf>

16. Rivas Bejar C, Manuel V, Félix C. Clinical protocol for patients with history of use of bisphosphonates. *Revista ADM* [Internet]. 2017 [cited 2022 Nov 10];74(5):252–60. Available from: <https://www.medigraphic.com/pdfs/adm/od-2017/od175h.pdf>
17. **Figura 6.** Bagán J, María S, Gracia M, Pérez S, Gamarra C, Silvestre Rangil J. Cuadro clínico y diagnóstico de la osteonecrosis de los maxilares por bisfosfonatos [Internet]. [cited 2022 Oct 20]. Available from: <http://www.medicinaoral.com/libros/bisfosfonatos/capitulo.pdf>
18. **Figura 7.** Ito F. Estomatología e Patología Oral on Instagram: “Osteorradionecrose. Infelizmente ainda encontramos casos assim. Importante lembrar que o risco de osteonecrose pós radioterapia persiste por toda vida do paciente.” [Internet]. Instagram. 2020 [cited 2022 Oct 20]. Available from: <https://cutt.ly/iMuBzGo>
19. Franck Renouard F, Rangert B. Factores de riesgo en implantología oral: Análisis clínico simplificado para un tratamiento predecible. Barcelona: Quintessence; 2000.
20. Resnik R. Misch’s Contemporary Implant Dentistry. 4th ed. Elsevier; 2017.
21. **Figura 9.** Boto GN. Implantes dentales: tipos y clasificación - Clínica Dental Navarro [Internet]. Clínica Dental Madrid Navarro. 2021 [cited 2022 Oct 24]. Available from: <https://cutt.ly/0MuBiDi>
22. **Figura 11.** Tornillo cobertura HIS. [Internet] Per Dental. [cited 2022 Oct 24] Disponible en: <https://cutt.ly/3NYGIkt>
23. Jiménez-García Jaime. Implantología estética: Como lograrla de forma sencilla, aspectos quirúrgicos y protésicos a tener en consideración para lograr un buen resultado final. *RCOE* [Internet]. 2005 Jun [citado 2022 Oct 18] ; 10(3): 327-339. Disponible en: http://scielo.isciii.es/scielo.php?script=sci_arttext&pid=S1138-123X2005000300006&lng=es.
24. Misch CE. Dental implant prosthetics [Internet]. Saint Louis, Missouri: Elsevier; 2015 [cited 2022 Oct 2]. Available from:

<http://pbidi.unam.mx:8080/login?url=https://search.ebscohost.com/login.aspx?direct=true&db=cat02025a&AN=lib.MX001001681867&lang=es&site=eds-live>

25. **Figuras PR-5.** Barreto AP, Carvalho Mendoca R, Falcón-Antenucci RMM, Gonçalves Verri AC, Ramos Verri F, Adas Saliba MT. Sobredentadura mandibular: opción de tratamiento rehabilitador [Internet]. Acta Odontológica Venezolana. 2017 [cited 2022 Oct 2]. Available from:
<https://www.actaodontologica.com/ediciones/2017/1/art-20/>
26. Gomez-Meda R, Esquivel J, Blatz MB. The esthetic biological contour concept for implant restoration emergence profile design. Journal of Esthetic and Restorative Dentistry [Internet]. 2021 Jan [cited 2022 Oct 17];33(1):173–84. Available from:
<http://pbidi.unam.mx:8080/login?url=https://search.ebscohost.com/login.aspx?direct=true&db=edsair&AN=edsair.doi.....526192dc8e266dc520061b6a5dd715bf&lang=es&site=eds-live>
27. Matos Rodrigues D. Manual de prótesis sobre implantes : pasos clínicos y laboratoriales. São Paulo: Artes Médicas; 2007.
28. **Figura 23.** Transfer impresion cubeta cerrada SHe. ML [Internet]. CEDENT. [cited 2022 Nov 14]. Available from:
<https://cutt.ly/MMAGoq5>
29. **Figura. 24** Transfer Del Implante GM Cubeta Abierta, Titanium | Straumann Group - Neodent México [Internet]. shop.straumann.com. [cited 2022 Nov 14]. Available from:
<https://cutt.ly/oMAG1m5>
30. Cardoso AC. Paso a Paso en la Prótesis Sobre Implante - De la 2ª Etapa Quirúrgica a la Rehabilitación Final.. Sao Paulo: Livraria Santos; 2009.
31. Drago C. Implant restorations : a step-by-step guide. 4th ed. Hoboken, Nj: Wiley-Blackwell; 2020.

32. **Tabla 5 y 6.** Técnica de cubeta cerrada y abierta [Internet]. Straumann Neodent. [cited 2022 Nov 15]. Available from: <https://cutt.ly/gMAV3Ux>
33. Raico YN, Hidalgo López I, Díaz Saravia A. Diferentes sistemas de pilares protésicos sobre implantes. Revista Estomatológica Herediana [Internet]. 2011 [cited 2022 Nov 10];21(3). Available from: <https://pdfs.semanticscholar.org/aaac/d9f8fcdcaa206ddd0f574d2b701b0d18d962.pdf>
34. **Figura 25.** PILAR RECTO 5MM DIA 4.5 MM (40-70068) | MDC Dental [Internet]. MDC DENTAL. [cited 2022 Nov 11]. Available from: <https://cutt.ly/yMAdf33>
35. **Figura 26.** PILAR TI ANGULADO NP 4MM ANGULADO 15° CONCAVO DIA 4.5 MM (40-70075) | MDC Dental [Internet]. MDC DENTAL. [cited 2022 Nov 11]. Available from: <https://cutt.ly/FMAAdMNU>
36. Scarano A, Piattelli M, Caputi S, Favero GA, Piattelli A. Bacterial Adhesion on Commercially Pure Titanium and Zirconium Oxide Disks: An In Vivo Human Study. Journal of Periodontology [Internet]. 2004 Feb [cited 2022 Nov 10];75(2):292–6. Available from: <https://aap.onlinelibrary.wiley.com/doi/abs/10.1902/jop.2004.75.2.292>
37. **Figura 27.** Straumann® CARES® Pilar de dióxido de zirconio [Internet]. Straumann. [cited 2022 Nov 11]. Available from: <https://cutt.ly/2MAfFXF>
38. **Figura 28.** Pilares Calcinables Personalizados - Biodental [Internet]. Biodental. 2020 [cited 2022 Nov 12]. Available from: <https://cutt.ly/pMAGznpj>
39. Fernández CA, López GA, Villar FA. Prótesis sobre implantes. ¿Atornillada o cementada? Revista de la Asociación Odontológica Argentina [Internet]. 2020 [cited 2022 Aug 18];108(1):29–39.

Available from:

<https://docs.bvsalud.org/biblioref/2020/05/1096767/6-fernandez-protesis-sobre-implantes.pdf>

40. Linkevičius T. Zero bone loss concepts [Internet]. Batavia, IL: Quintessence Publishing Co, Inc; 2019 [cited 2022 Nov 23]. Available from: <https://search.ebscohost.com/login.aspx?direct=true&db=cat02025a&AN=lib.MX001002083167&lang=es&site=eds-live>
41. Rosenstiel SF, Land MF, Fujimoto J. Prótesis fija contemporánea. 5th ed. Elsevier; 2017.
42. **Figura 30.** Ellison J. ¿ Qué son los implantes dentales? | Implantes dentales, Dental, Cirugía dental [Internet]. Pinterest. [cited 2022 Nov 8]. Available from: <https://cutt.ly/jMYX81u>
43. Bifix® Hybrid Abutment [Internet]. VOCO. [cited 2022 Nov 30]. Available from: https://www.voco.dental/au/portaldata/1/resources/products/instructions-for-use/e1/bifix-hybrid-abutment_ifu_e1.pdf
44. **Figura 38.** Wittneben J-G, Joda T, Weber H-P, Brägger U. Screw retained vs. cement retained implant-supported fixed dental prosthesis. *Periodontology 2000* [Internet]. 2016 Dec 21 [cited 2022 Oct 3];73(1):141–51. Available from: <https://onlinelibrary.wiley.com/doi/10.1111/prd.12168>
45. Rajan M, Gunaseelan R. Fabrication of a cement- and screw-retained implant prosthesis. *The Journal of Prosthetic Dentistry* [Internet]. 2004 Dec [cited 2022 Nov 10];92(6):578–80. Available from: <https://doi.org/10.1016/j.prosdent.2004.09.009>
46. Proussaefs P, AlHelal A. The combination prosthesis: A digitally designed retrievable cement- and screw-retained implant-supported prosthesis. *The Journal of Prosthetic Dentistry* [Internet]. 2018 Apr [cited 2022 Nov 19];119(4):535–9. Available from: [https://www.thejpd.org/article/S0022-3913\(17\)30414-6/fulltext](https://www.thejpd.org/article/S0022-3913(17)30414-6/fulltext)

47. Multilink Hybrid Abutment Refill | Cementation | Ivoclar Vivadent US
[Internet]. Ivoclar. [cited 2022 Dec 1]. Available from:
https://www.ivoclar.com/en_us/shop/p/cementation/multilinkhybridabutmentrefill/p/b601514