



**UNIVERSIDAD NACIONAL  
AUTÓNOMA DE MÉXICO**

---

---

**ESCUELA NACIONAL DE ESTUDIOS SUPERIORES UNIDAD  
LEÓN**

**TEMA:**

**EJERCICIO TERAPÉUTICO EN EL TRATAMIENTO DEL PIE  
PLANO EN LA ADULTEZ**

**FORMA DE TITULACIÓN: TESIS**

**QUE PARA OBTENER EL TÍTULO DE:**

**LICENCIADO EN FISIOTERAPIA**

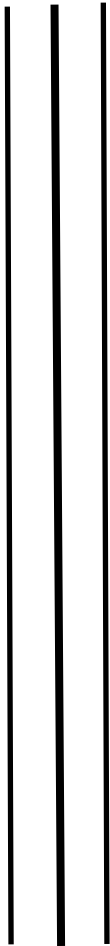
**P R E S E N T A:**  
Diana Carolina Bustos Madariaga

**TUTOR:**

**Dr. Mauricio Alberto Ravelo Izquierdo**

**ASESORES:**

**Mtro. Diego Yopez Quiroz  
Mtra. Laura Leticia García Sánchez**



**ENES UNAM**  
UNIDAD LEÓN

León, Gto

2022



Universidad Nacional  
Autónoma de México



**UNAM – Dirección General de Bibliotecas**  
**Tesis Digitales**  
**Restricciones de uso**

**DERECHOS RESERVADOS ©**  
**PROHIBIDA SU REPRODUCCIÓN TOTAL O PARCIAL**

Todo el material contenido en esta tesis esta protegido por la Ley Federal del Derecho de Autor (LFDA) de los Estados Unidos Mexicanos (México).

El uso de imágenes, fragmentos de videos, y demás material que sea objeto de protección de los derechos de autor, será exclusivamente para fines educativos e informativos y deberá citar la fuente donde la obtuvo mencionando el autor o autores. Cualquier uso distinto como el lucro, reproducción, edición o modificación, será perseguido y sancionado por el respectivo titular de los Derechos de Autor.

## ÍNDICE

---

<b>AGRADECIMIENTOS</b> .....	<b>4</b>
<b>DEDICATORIAS</b> .....	<b>5</b>
<b>RESUMEN</b> .....	<b>6</b>
<b>INTRODUCCIÓN</b> .....	<b>7</b>
<b>Capítulo 1: PROBLEMA DE INVESTIGACIÓN</b> .....	<b>8</b>
<b>Planteamiento del problema.</b> .....	<b>8</b>
<b>Justificación.</b> .....	<b>10</b>
<b>Objetivos del estudio.</b> .....	<b>12</b>
<b>I.    Objetivo general</b> .....	<b>12</b>
<b>II.   Objetivos específicos</b> .....	<b>12</b>
<b>Capítulo 2: ANTECEDENTES</b> .....	<b>13</b>
<b>Marco Teórico</b> .....	<b>13</b>
<b>El Pie del Adulto</b> .....	<b>13</b>
<b>Anatomía Funcional de la Bóveda Plantar del Adulto</b> .....	<b>17</b>
<i>Arcos del Pie</i> .....	<b>18</b>
<i>El Tobillo y la Bóveda Plantar</i> .....	<b>20</b>
<b>Musculatura del Pie del Adulto</b> .....	<b>22</b>
<b>Deformidades del Pie Relacionadas con el Pie Plano del Adulto</b> .....	<b>24</b>
<i>Pie Equino</i> .....	<b>25</b>
<i>Pie Valgo</i> .....	<b>25</b>
<i>Pie Plano</i> .....	<b>25</b>
<b>Etiología del Pie Plano del Adulto</b> .....	<b>27</b>
<b>Alteraciones Estructurales del Pie Plano Flexible del Adulto</b> .....	<b>30</b>
<b>Alteraciones Posturales y de la Marcha del Adulto</b> .....	<b>33</b>
<b>Clínica del Pie Plano en el Adulto</b> .....	<b>37</b>
<b>Pruebas Diagnósticas para el Pie Plano del Adulto</b> .....	<b>39</b>
<b>Diagnóstico Diferencial para el Pie Plano del Adulto</b> .....	<b>45</b>
<b>Estudios Diagnósticos y Complementarios para el Pie Plano del Adulto</b> .....	<b>47</b>
<b>Tratamiento para el Pie Plano del Adulto</b> .....	<b>49</b>
<b>Tratamiento Quirúrgico para el Pie Plano del Adulto</b> .....	<b>49</b>
<b>Tratamiento Convencional dentro de Fisioterapia para el Pie Plano del Adulto</b> ....	<b>50</b>
<i>Plantillas</i> .....	<b>51</b>
<i>Propiocepción</i> .....	<b>51</b>
<i>Ejercicio Terapéutico</i> .....	<b>52</b>
<i>Vendaje</i> .....	<b>55</b>
<i>Electroestimulación</i> .....	<b>55</b>
<i>Agentes Físicos</i> .....	<b>55</b>
<i>Papel del Fisioterapeuta</i> .....	<b>55</b>
<b>Aproximación al Estado Actual del Conocimiento</b> .....	<b>56</b>
<b>Ejercicio Terapéutico</b> .....	<b>56</b>
<b>Calzado y Plantillas</b> .....	<b>57</b>
<b>Capítulo 3: METODOLOGÍA</b> .....	<b>58</b>
<b>Enfoque de la investigación</b> .....	<b>58</b>
<b>Alcance del estudio</b> .....	<b>58</b>
<b>Diseño del estudio</b> .....	<b>58</b>
<b>Tamaño de la muestra</b> .....	<b>58</b>
<b>Recolección de la muestra</b> .....	<b>58</b>
<b>Criterios de inclusión</b> .....	<b>59</b>
<b>Criterios de exclusión</b> .....	<b>60</b>
<b>Criterios de eliminación</b> .....	<b>60</b>
<b>Herramientas de evaluación</b> .....	<b>60</b>
<b>Procedimiento de aplicación</b> .....	<b>61</b>

Capítulo 4: RESULTADOS .....	66
Capítulo 5: DISCUSIÓN .....	76
Capítulo 6: CONCLUSIÓN .....	80
<b>BIBLIOGRAFÍA .....</b>	<b>81</b>
<b>ANEXOS .....</b>	<b>89</b>
<b>Anexo 1.</b> Consentimiento informado .....	89
<b>Anexo 2.</b> Valoración inicial y final del pie.....	90
<b>Anexo 3.</b> Cronograma de actividades .....	91

## ÍNDICE DE FIGURAS

Las figuras presentadas son realizadas por la autora a partir de la información obtenida

<b>Figura 1.</b> Componentes anatómicos del pie .....	13
<b>Figura 2.</b> Huesos del pie .....	14
<b>Figura 3.</b> Sistema calcáneo-aquileo-plantar.....	21
<b>Figura 4.</b> Orígenes de la disfunción del tibial posterior .....	28
<b>Figura 5.</b> Puntos para evaluar del Heel rise test .....	42
<b>Figura 6.</b> Puntos a evaluar de la prueba de Hintermann.....	43
<b>Figura 7.</b> Parámetros del test de Jack.....	44
<b>Figura 8.</b> Medición del test de máxima pronación .....	44
<b>Figura 9.</b> Valoración inicial .....	59
<b>Figura 10.</b> Cronograma .....	61
<b>Figura 11.</b> Plantiflexión de tobillo .....	62
<b>Figura 12.</b> Dorsiflexión de tobillo .....	62
<b>Figura 13.</b> Inversión y eversión del pie.....	63
<b>Figura 14.</b> Apertura y extensión de los dedos del pie .....	63
<b>Figura 15.</b> Flexión de los 5 dedos sin separar talón ni puntas del piso .....	63
<b>Figura 16.</b> Flexión únicamente del primer dedo sin separar del piso .....	64
<b>Figura 17.</b> Short foot en sedente.....	64
<b>Figura 18.</b> Short foot en bípedo.....	64
<b>Figura 19.</b> Sentadillas .....	65
<b>Figura 20.</b> Desplantes .....	65
<b>Figura 21.</b> Pie plano muestra inicial .....	66
<b>Figura 22.</b> Pie plano muestra final.....	66
<b>Figura 23.</b> Índice de Chippaux Smirak inicial .....	67
<b>Figura 24.</b> Índice de Chippaux Smirak final.....	67
<b>Figura 25.</b> Índice de Hernández Corvo inicial.....	67
<b>Figura 26.</b> Índice de Hernández Corvo final.....	68
<b>Figura 27.</b> Navicular Drop Test inicial .....	69
<b>Figura 28.</b> Navicular Drop Test final.....	69
<b>Figura 29.</b> Índice de altura del arco del pie derecho en carga inicial.....	70
<b>Figura 30.</b> Índice de altura del arco del pie derecho en carga final .....	71
<b>Figura 31.</b> Índice de altura del arco del pie izquierdo en carga inicial .....	71
<b>Figura 32.</b> Índice de altura del arco del pie izquierdo en carga final .....	71
<b>Figura 33.</b> Índice de altura del arco del pie derecho en descarga inicial .....	72
<b>Figura 34.</b> Índice de altura del arco del pie derecho en descarga final .....	72
<b>Figura 35.</b> Índice de altura del arco del pie izquierdo en descarga inicial .....	72
<b>Figura 36.</b> Índice de altura del arco del pie izquierdo en descarga final.....	73
<b>Figura 37.</b> Magnitud de la movilidad del pie inicial .....	74
<b>Figura 38.</b> Magnitud de la movilidad del pie final .....	74

## ÍNDICE DE TABLAS

Las tablas presentadas son realizadas por la autora a partir de la información obtenida

<b>Tabla 1.</b> Movimientos del tobillo y sus planos de movimiento .....	15
<b>Tabla 2.</b> Ligamentos que impiden la pronación excesiva de tobillo .....	20
<b>Tabla 3.</b> Localización de la musculatura intrínseca .....	22
<b>Tabla 4.</b> Localización de la musculatura extrínseca .....	23
<b>Tabla 5.</b> Grados de la huella plantar.....	27
<b>Tabla 6.</b> Signos y síntomas del pie plano en el adulto.....	38
<b>Tabla 7.</b> Valoración de movilidad y laxitud.....	39
<b>Tabla 8.</b> Mediciones para obtener el índice de altura del arco (IAA) .....	42
<b>Tabla 9.</b> Clasificación de la huella plantar en podoscopio .....	47

## **AGRADECIMIENTOS**

A todos y cada uno de mis Profesores Charly, Liliana, Adriana, Janet, Kassandra, Aline, Barrera y particularmente a Ile, Paulina, Diego, Mauricio y Natalia, que muy pacientemente me brindaron de sus conocimientos y que gracias a ellos me doy cuenta de que ser un gran profesional y persona van de la mano, porque un gran poder conlleva una gran responsabilidad.

A mi profesor y asesor, el Maestro Diego Yopez y a mi Tutor, Entrenador y Profesor, el Doctor Mauricio Ravelo, que con gran paciencia y optimismo me ayudaron a cada paso con mi proyecto. ¡Mil gracias, los tqm!

A mi amada universidad ENES UNAM campus León por brindarme instalaciones y maestros de primera, a mi equipo de basquetbol, a mis teachers Rodri, Susi y Connie.

A la Doctora Laura Susana Acosta Torres, por el apoyo a la formación de los estudiantes; a la Beca de manutención por brindarme recursos económicos para cubrir mis gastos durante esta etapa universitaria.

Finalmente, este trabajo de tesis se realizó con el apoyo del proyecto PAPIME PE306522 de la Dirección General de Asuntos del Personal Académico (DGAPA), UNAM, por el cual agradezco el apoyo de la Maestra Lety García y del Doctor Mauricio Ravelo.

## DEDICATORIAS

A Dios, por permitirme inspirarme en este trabajo usando como herramienta mis propios pies. Por permitirme ser quien soy, ayudarme a comprender que todo tiene su razón de ser y que todas las preguntas son contestadas a su debido tiempo.

A mis padres Tere y Manuel que me han apoyado para no rendirme en estos casi 4 años de estar lejos de casa además de ser un gran ejemplo de perseverancia, trabajo duro, constancia y una gran fuente de apoyo y motivación, al igual que mis tíos y padres adoptivos Edu y José Luis, por darme un techo, una cama y comida, además porque sin ellos no hubiera sido posible mi formación profesional.

A mis hermanos Manuel, Pedro, Tere, Luz y Auro, que también han sido un gran apoyo durante este tiempo y parte de mi motivación para continuar estudiando. A mis primos Edu, Andrés y Noemí, porque me han apoyado en las diferentes etapas de mi vida universitaria, así como en mi persona.

A mis 11 voluntarios Kevin, Arely, Max, Cami, Sofi, Meli, Clarissa, Naomi, Jorge, Auro y Noemí, que tan amablemente me ayudaron participando en esta investigación, porque sin ellos no hubiera sido posible la realización de este trabajo.

A mi mejor amiga Ale Carrasco, por su apoyo y consejos para plantear diferentes puntos de gran importancia en esta investigación, siendo de gran ayuda en la recolección de datos, así como de la muestra y por supuesto de estar a mi lado en estos años de universidad.

A mis amigas Aimeé, Ale, Andrea, Barbie y Pau, sin ellas mi vida universitaria no hubiera sido divertida ni emocionante. A mis amigos del servicio social Luis, Toño, David, Ale y Mario, que hicieron los días de servicio más divertidos y llenos de anécdotas únicas e inolvidables. También a Hugo Medina, que accedió a ser modelo de fotografías para esta investigación.

## RESUMEN

**Introducción:** Actualmente en México, las instituciones públicas cuentan con un formato de recomendaciones para el niño con pie plano, mas no para el pie plano del adulto. Es por ello que esta investigación surge de la necesidad de averiguar si mediante el ejercicio terapéutico, la bóveda plantar aumenta y mejora la sintomatología del pie plano en el adulto. En la presente investigación se plantearon y realizaron una serie de ejercicios terapéuticos con el objetivo de activar la musculatura del pie, esto en una población de estudiantes de la licenciatura de fisioterapia de la ENES UNAM Unidad León que presenten pie plano. **Objetivo:** Determinar si el ejercicio terapéutico es una opción para el tratamiento del pie plano en el adulto. **Método:** Estudio cuasiexperimental longitudinal con 11 sujetos, quienes realizaron un programa de activación de la musculatura del pie en un periodo de 12 semanas, 3 veces por semana. Se realizó una valoración al inicio y al final de la intervención mediante pruebas específicas, así como de la huella plantar. **Resultados:** Inicialmente de las 58 valoraciones, 13 cumplieron los criterios de inclusión, 2 fueron eliminados por inasistencias y 11 lograron finalizar la intervención. En la huella plantar con tinte, disminuyó la presión en la zona medial del mediopié con un ligero aumento en la zona lateral del mismo. Se aumentó favorablemente el arco dorsal en la mayoría de los voluntarios, 9 de ellos presentaron una disminución de la sintomatología posterior a la intervención, mientras que los 2 restantes mencionaron sentir un aumento general de la movilidad de los pies. **Conclusión:** La investigación fue exitosa ante la mejora en la sintomatología final comparada con la inicial y por supuesto por los resultados, los cuales en su mayoría respondieron satisfactoriamente a la pregunta de investigación, probando que el ejercicio terapéutico es una buena opción para el tratamiento de la afección del pie plano en el adulto que lo presenta.

**Palabras clave:** Flat foot, Exercise, Postura del pie, Ejercicios para el pie plano.

## INTRODUCCIÓN

Actualmente en México, las instituciones públicas cuentan con un formato de recomendaciones para el niño con pie plano, mas no para el pie plano del adulto. En la información actual, se menciona que es necesario ver la extremidad inferior como una cadena cinética con relación entre el pie y el suelo, por lo que su alteración repercute en toda la biomecánica ascendente.

Es por ello que esta investigación surge de la necesidad de averiguar si la activación muscular mediante el ejercicio terapéutico disminuye el pie plano mediante el aumento de la bóveda plantar, mejorando así la movilidad del pie y tobillo, su sintomatología en caso de presentarse como dolor, alteraciones funcionales, cansancio, deformidades, crepitaciones y/o calcificaciones, así como de mejorar el equilibrio muscular del pie, ya que regularmente se recomienda el uso de plantillas como único tratamiento a pesar de que son consideradas más para el alivio agudo de la sintomatología que para la corrección de la deformidad y alivio de la sintomatología a largo plazo.

Por lo expuesto anteriormente, se plantearon y realizaron una serie de ejercicios terapéuticos para activar la musculatura extrínseca e intrínseca del pie plano implicada en sostener el arco longitudinal medial, los cuales fueron impartidos en la clínica de fisioterapia a los estudiantes de segundo, tercer, cuarto año y servicio social de la licenciatura de fisioterapia de la ENES UNAM Unidad León.

Además, parte de los objetivos específicos de esta investigación, es el resaltar el papel del fisioterapeuta en la atención del pie plano, así como resaltar su papel dentro de un equipo multidisciplinario en la identificación del pie plano, su anatomía, sus secuelas, compensaciones a futuro y desde luego su tratamiento mediante el ejercicio, agentes físicos y del material del que se disponga.



## Capítulo 1: PROBLEMA DE INVESTIGACIÓN

---

### Planteamiento del problema.

El pie plano en el adulto es de las afecciones que más controversia suelen causar, ya que no se sabe exactamente qué medidas se pueden emplear para el tratamiento del mismo, debido a que normalmente se emplean plantillas, zapatos ortopédicos y ejercicios basados en el tratamiento para niños y no propiamente para adultos.

Ahora bien, posterior al diagnóstico, se canaliza a un traumatólogo u ortopedista, quienes regularmente recomiendan el uso de plantillas como único tratamiento a pesar de que son consideradas más para el alivio de la sintomatología que para la corrección de la deformidad (Toullec, 2019).

Por una parte, el terapeuta físico bien podría complementar significativamente el tratamiento mediante ejercicio, agentes físicos y en caso de requerirse, recomendar el uso de plantillas para complementar el tratamiento, mas no para sustituir la terapia.

Es por esto que, es importante que el terapeuta conozca la anatomía propia del pie, qué estructuras y tejidos se ven comprometidos mediante pruebas específicas, las anomalías que puede presentar, y por supuesto, mejorar la sintomatología y las posibles compensaciones que presente el paciente.

Así mismo, el pie plano suele considerarse como una afección local que desaparecerá sola o que no causará problemas, sin embargo, no quiere decir que no surjan disfunciones y síntomas en otras partes del cuerpo como dolor, alteraciones funcionales, cansancio, deformidades, crepitaciones y calcificaciones procedentes de este tipo de pie (Salazar Gómez, 2007).

En la información actual, se menciona que es necesario ver la extremidad inferior como una cadena cinética dependiente del equilibrio, resistencia y una relación entre el pie y el suelo. Por lo que su alteración repercute en toda la biomecánica ascendente, dando a entender que, los pies son la base del tratamiento para las patologías

secundarias derivadas del agente causal, con el que se debería tener un especial cuidado (Salazar Gómez, 2007).

Martínez Lozano (2009) menciona que los pacientes asintomáticos no requieren atención, lo cual conlleva una consecuencia negativa debido a que no se toma en cuenta las alteraciones anteriormente mencionadas, poniendo en juego la salud del paciente desde una edad temprana.

Actualmente en México, las instituciones públicas cuentan con un formato de recomendaciones que por lo general son únicamente para el niño con pie plano, sin embargo, para el adulto no se ha descrito ni planteado un tratamiento no invasivo independiente de los ejercicios específicos para niños, los cuales se realizan para el estímulo y desarrollo del arco plantar.

Como es evidente, una de las problemáticas más relevantes ante esta afección del pie, es su tratamiento, ya que se han realizado investigaciones para intentar disminuir el pie plano en adultos sin llegar a un consenso.

Además, se hace hincapié en que son variadas las lesiones que se tratan de una manera local sin diagnosticar la causa principal de la lesión, por lo cual, esta investigación me lleva a la siguiente pregunta:

**¿El ejercicio terapéutico se presenta como opción para el tratamiento del pie plano en la adultez?**

### **Justificación.**

El pie plano en la adultez es de las afecciones más frecuentes, menos comprendidas y con un tratamiento que no está ampliamente aceptado, debido en parte, porque el pie del adulto ya no está en una etapa de desarrollo ni de crecimiento.

Se han evidenciado cambios benéficos en la bóveda plantar del adulto, desde la activación de la musculatura del pie hasta su misma morfología, esto con ejercicios diferentes a los aplicados en niños.

Usualmente, los profesionales médicos que atienden esta afección suelen aplicar tratamientos consistentes en el uso de zapatos ortopédicos, soportes para el arco del pie dentro de los zapatos, así como estiramientos. Estos además de no ser totalmente compatibles para la edad del paciente, no siempre tienen el éxito deseado.

Dicho esto, el terapeuta físico debería tener el conocimiento de cómo mejorar este tipo de afección del pie aplicando tratamientos actuales, ya que ellos son los profesionales encargados de la activación y movimiento mediante el ejercicio terapéutico; así mismo, deberían ser tomados en cuenta para el tratamiento y diagnóstico, de esta manera, el terapeuta puede saber qué tejidos se ven comprometidos y por lo tanto qué acciones tomar.

Ahora bien, se ha demostrado que el pie es una estructura compleja y que puede ser la causante principal de ciertas lesiones, es por esto que la valoración debe ser integral y no sólo local, valorando entonces la postura y la marcha para tener la oportunidad de anticipar y prevenir lesiones, además de incluir y obtener un tratamiento con resultados eficaces (Salazar Gómez, 2007; Bertani, 2014).

La activación muscular aplicada mediante el ejercicio terapéutico pretende reforzar la musculatura tanto intrínseca como extrínseca del pie, además de disminuir los defectos posturales que interfieren en la postura y marcha, debido a que se ha demostrado que la musculatura además del sistema ligamentoso, ayudan a mantener la morfología normal del pie, evitando así tensiones y un aumento excesivo del gasto energético (Viladot, 2003; Parra Téllez, 2006; González Acosta et al, 2018).

Dicho esto, es importante que el terapeuta sepa tratar la patología mediante la corrección, activación y fortalecimiento muscular responsable de posturas viciosas, teniendo en cuenta las articulaciones que pueden verse afectadas y no sólo aislar y tratar la musculatura del pie como normalmente se frecuenta.

Finalmente, es deseable evitar la evolución de los pies planos hacia una afectación multiarticular ascendente, ya que plantea dificultades terapéuticas que llevan con frecuencia a la pérdida de la funcionalidad del pie y compensaciones de otras partes del cuerpo. Es por ello que la presente investigación, tiene como finalidad, determinar si el ejercicio terapéutico es una opción para el tratamiento del pie plano en el adulto.

**Objetivos del estudio.****I. Objetivo general**

- Determinar si el ejercicio terapéutico es una opción para el tratamiento del pie plano en el adulto

**II. Objetivos específicos**

- Establecer la importancia del tratamiento del pie plano en el adulto
- Enunciar la importancia del papel del fisioterapeuta en la atención del pie plano
- Determinar si el ejercicio terapéutico beneficia el aumento de la bóveda plantar en el pie plano del adulto
- Simplificar el contenido de este trabajo en el PAPIME con clave PE306522

## Capítulo 2: ANTECEDENTES

### Marco Teórico

Como base en la presente investigación, se muestran a continuación los temas considerados pertinentes desde la anatomía del pie hasta los antecedentes de su tratamiento basado en la evidencia, ya que están relacionados con el tema central: el pie plano en el adulto.

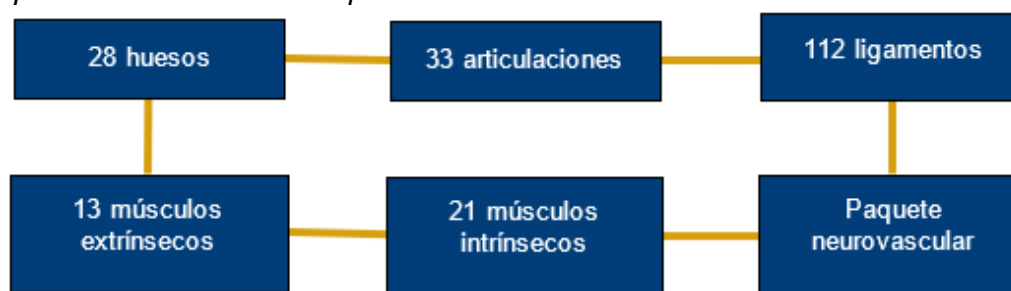- El pie del adulto
- Etiología del pie plano del adulto
- Clínica del pie plano en el adulto
- Tratamiento para el pie plano del adulto

### El Pie del Adulto

El pie humano es una estructura compleja compuesta por diversos tejidos anatómicos, los cuales trabajando juntos crean una estructura flexible que provee soporte, balance, absorción de impactos, soporte de peso y movilidad al cuerpo (Bertani, 2014), por lo tanto, es un complejo arquitectónico capaz de mantener la bipedestación y la locomoción del cuerpo humano (Montoya Terrón, 2006). Dichas estructuras se mencionan en la figura 1 con el nombre de "Componentes anatómicos del pie" (Hernández Gervilla et al, 2016).

**Figura 1.**

*Componentes anatómicos del pie*



Ahora bien, durante el desarrollo embrionario y las fases postnatales y juveniles, hay cambios en la morfología de los huesos del pie, ya que todos los niños nacen con pie plano. Desde el nacimiento hasta los 6 u 8 años, se forma la bóveda plantar mientras

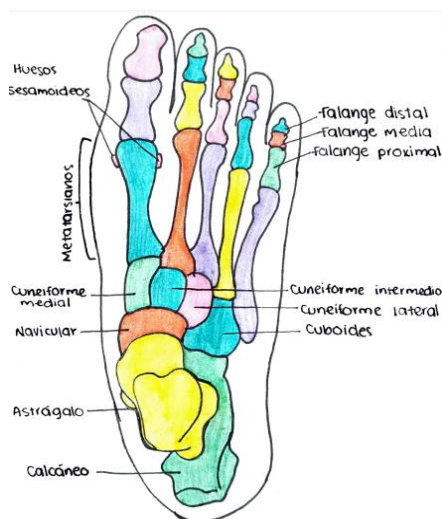
el pie crece, se desarrolla y se adapta. Generalmente el crecimiento óseo continúa hasta los 21 años. En algunos casos, la formación de la bóveda plantar no ocurre sino hasta los 10 años de edad (Manrique et al, 2004; González Acosta et al, 2018; Miguel Andrés et al, 2020; Fuentes Venado et al, 2020).

La estructura de esta se puede clasificar según la altura del arco medial o la morfología de las plantas del pie, siendo estos normal, plano o cavo, principalmente (Miguel Andrés et al, 2020).

Por otro lado, el pie suele describirse desde la articulación del tobillo hasta los dedos, ordenándose en 3 segmentos: retropié, constituido por el astrágalo y calcáneo; el mediopié, integrado por el escafoides, cuboides y las 3 cuñas y el antepié, que está constituido por los metatarsianos y las falanges (Muñoz, 2006) como se muestra en la figura 2 con el nombre de “Huesos del pie”.

## Figura 2.

### *Huesos del pie*



Se puede incluir también que, la articulación de Chopart divide el retropié del mediopié, y la articulación de Lisfranc divide al mediopié del antepié (Viladot, 2003).

Longitudinalmente, el pie se constituye en 2 columnas óseas, la columna medial es constituida por el astrágalo, escafoides, los 3 cuneiformes y los 3 primeros radios; la columna lateral es constituida por el calcáneo, cuboides y los 2 últimos radios del pie (Muñoz, 2006).

Por otro lado, los principales movimientos del tobillo incluyen la flexión plantar y la flexión dorsal. Existe un mínimo grado de movimiento lateral cuando el pie está en una flexión plantar. Además, se distinguen diversos movimientos en las distintas articulaciones del pie, tales como se muestran en la tabla 1 que se presenta a continuación bajo el nombre de “Movimientos del tobillo y sus planos de movimiento”.

**Tabla 1.***Movimientos del tobillo y sus planos de movimiento*

Movimiento	Plano de movimiento
Flexión plantar o extensión	Plano sagital, la zona dorsal del pie se aleja de la tibia
Flexión dorsal	Plano sagital, la zona distal del pie se aproxima a la tibia
Inversión	Plano frontal, la superficie plantar del pie gira hacia adentro
Eversión	Plano frontal, la superficie plantar del pie gira hacia fuera
Aducción	Plano transverso, la parte distal del pie se aproxima hacia la línea media del cuerpo
Abducción	Plano transverso, la zona distal del pie se desplaza o aleja de la línea media del cuerpo

Ahora bien, los movimientos del pie no son puros, de tal manera que los movimientos del tobillo se complementan con los de la articulación subastragalina y la articulación mediotarsiana, dando lugar a la supinación y pronación. La supinación del pie se efectúa simultáneamente sobre 3 planos: flexión plantar, inversión y aducción, mientras que la pronación se efectúa en flexión dorsal, eversión y abducción (Muñoz, 2006).

Por consiguiente, el pie humano provee de soporte, balance y movilidad al cuerpo, cumpliendo con la función motora, mientras que la función del equilibrio y de amortiguar las presiones la lleva a cabo el tobillo (Álvarez Camarena et al, 2010). Además, distribuye y transfiere las fuerzas internas al suelo entre los puntos de apoyo plantar que se dividen en tres estructuras, el arco longitudinal medial (interno), el arco longitudinal lateral (externo) y el arco transversal (Bertani, 2014; Miguel Andrés et al, 2021).

Filardi (2018) refiere que se puede hablar del pie como un órgano receptor postural que ofrece al cerebro información sobre la posición del cuerpo en el espacio, equilibrio y oscilaciones, y que además, es el punto de contacto del cuerpo con el suelo, transmitiendo fuerzas durante la bipedestación y las acciones propias de la locomoción (Sánchez Ramírez et al, 2019).



De la misma forma, el pie tiene la capacidad de convertirse en una estructura rígida o flexible dependiendo de la situación a la que se encuentre expuesto. Cuando los ligamentos son sometidos a un estrés superior a su resistencia, los músculos ayudan a vencer las fuerzas gravitatorias contrarias a la bipedestación, produciendo así un equilibrio entre los tendones de los músculos largos y manteniendo la forma normal y funcional del pie (Viladot, 2003; Sánchez Ramírez 2017; González Acosta et al, 2018).

Así mismo, el pie juega un papel fundamental en la función biomecánica de la extremidad inferior, que, como elemento terminal y en conjunto con el resto del cuerpo humano iniciando en la cabeza, forma una cadena cinética cerrada (Luengas et al, 2016).

De esta manera, se puede entender cómo una afectación en el pie puede causar disfunción y síntomas en otras partes del cuerpo, enmascarando alteraciones biomecánicas a largo plazo, tales como dolor, alteraciones funcionales, deformidades, crepitaciones y trastornos tróficos.

Es por ello que se debe ver la extremidad inferior como una cadena cinética cerrada, donde el equilibrio, resistencia, coaptación intersegmentaria y relación entre el plano del suelo y del pie, dependen de las estructuras osteoarticulares y músculo-articulares, ya que su alteración biomecánica repercute en toda la mecánica ascendente y los ejes propios de la extremidad inferior (Salazar Gómez, 2007).

Algunos morfotipos o alteraciones anatómicas del pie se han relacionado frecuentemente con patologías del miembro pélvico (Sánchez et al, 2016). Por esta razón, en diversas ocasiones las patologías que involucran el pie pueden encontrar una explicación en la postura o pueden ser la causa directa de una postura alterada. El pie plano es quizás la deformidad más común del pie (Filardi, 2018).

Anatómicamente, la inserción del tendón de Aquiles, se medializa respecto al eje de rotación de la articulación subastragalina, asegurando la inversión del retropié, convirtiendo al pie en una palanca rígida que eleva y propulsa al cuerpo del apoyo monopodal, sin embargo, el tríceps sural levanta el peso del cuerpo y al mismo tiempo

tiende a aplanar la bóveda plantar. El ligamento calcaneoescafoideo al formar parte del acetabulum pedis, actúa con el tibial posterior como un estabilizador de la cabeza astragalina y del arco longitudinal interno (Núñez Samper et al, 2021).

Por último, varios estudios demuestran que, durante la marcha, la cantidad de movimiento del navicular es mayor que la del calcáneo, la movilidad en la articulación astrágalo-escafoidea es mayor que la articulación subastragalina, es por ello que su exploración se complementa con su grado de movilidad calculando la diferencia entre carga y descarga del pie (Escalona Marfil et al, 2019).

### **Anatomía Funcional de la Bóveda Plantar del Adulto**

La bóveda plantar es una estructura elástica mantenida por la interacción de los elementos óseos, ligamentosos y neuromusculares del pie. La parte superior de la bóveda está conformada principalmente por las estructuras óseas, soportando fuerzas de compresión debido al ensamble entre sus superficies articulares y por supuesto al mantenimiento de la bóveda plantar; la parte inferior, resiste esfuerzos de tracción, pues está constituida por ligamentos y músculos cortos (Viladot, 2003).

Otros elementos importantes que mantienen su estructura son los tendones de los músculos plantar, aductor del dedo gordo, tibial anterior y tibial posterior. Este último tiene inserciones en la tuberosidad del escafoides, la cápsula escafocuneana, la cara plantar de la primera cuña y en el sustentáculo tali navicularis (Parra Téllez, 2006).

Ahora, el pie tiene 3 principales zonas de contacto llamado trípode podálico, conformado por la cabeza del primer metatarsiano, la cabeza del quinto metatarsiano y la tuberosidad del calcáneo (Centro Ortopedico Sanitaria Bresciana, 2016). De dichas zonas de contacto, se forman el arco externo, el arco transversal y el arco interno, éste último es el más largo, alto y el más importante de los tres desde el punto de vista estático y dinámico.

Álvarez Camarena et al (2010) mencionan que la distribución de la carga sobre los tres puntos de apoyo del pie se distribuye en un 50-60% hacia el calcáneo y el otro

40-50% se distribuye principalmente en la cabeza del quinto metatarsiano y en los huesos sesamoideos del primer metatarsiano en un .33% y un .66%, respectivamente.

Así mismo, el astrágalo distribuye las cargas hacia el calcáneo, hacia las cuñas y los 3 primeros metatarsianos (Viladot, 2003).

### ***Arcos del Pie***

Como ya se mencionó anteriormente, el pie consta de 3 arcos plantares, los arcos longitudinal medial, lateral y transversal.

El arco longitudinal medial está formado por cinco huesos: el primer metatarsiano, la primera cuña, el escafoides, el astrágalo y el calcáneo. Conserva su concavidad gracias a los ligamentos y músculos que actúan como tensores, principalmente el tibial posterior, peroneo lateral largo, flexor del primer dedo y aductor del mismo.

El arco longitudinal lateral incluye tres huesos: el quinto metatarsiano, el cuboides y el calcáneo; mientras que el arco transversal tiene como puntos de apoyo principales las cabezas del primer y quinto metatarsianos. Este último tiende a ser aplanado por el extensor propio del primer dedo y por el tibial anterior, un desbalance entre los músculos intrínsecos causa el aplanamiento de este arco (Álvarez Camarena et al, 2010).

Sánchez Ramírez (2017) sustenta que el arco longitudinal medial es el principal y más importante componente en la estática y dinámica del pie, posee la mayor longitud y altura, además de absorber, acumular y devolver las fuerzas gravitacionales durante el apoyo, ya que es capaz de sostener todo el peso del cuerpo.

Ahora bien, debe su morfología al complejo hueso-ligamento (mantención pasiva ligamentosa) y a la función activa de los músculos intrínsecos y extrínsecos del pie que mantiene el equilibrio, preparando al pie para terrenos irregulares y protegiendo los ligamentos del estrés inusual y propulsando el cuerpo hacia delante (González Acosta et al, 2018).

Estos arcos pueden descender por la carga, debido a una laxitud ligamentosa o por falta de tensión muscular, ocasionando un desplazamiento de la cabeza del astrágalo hacia medial (Álvarez Camarena et al, 2010).

Además, suele encontrarse una inestabilidad manifestada en las articulaciones astrágalo-escafoidea y subastragalina. Estas articulaciones conforman la parte ósea del complejo denominado “acetabulum o coxa pedis”, que mantiene la estabilidad del arco plantar gracias a los elementos dinámicos y estáticos (Herráiz Hidalgo et al, 2011).

Como ya se mencionó anteriormente, el pie se ha dividido en dos columnas, donde la columna lateral es inherentemente estable, en cambio, la columna medial tiene una función adaptativa durante la etapa de carga y actúa como estabilizador durante la fase de propulsión. Normalmente, la presión se concentra más en el calcáneo y en la fascia plantar lateral (Filardi, 2018).

Podemos incluir que, el conocimiento sobre los problemas del pie ayuda a prevenir y/o mejorar desórdenes en los miembros inferiores (Bertani, 2014).

Ahora bien, el arco longitudinal medial tiene estabilizadores estáticos fundamentales para la fase de apoyo, siendo estos la fascia plantar, el ligamento calcaneoescafoideo, fibras anteriores del ligamento deltoideo, los ligamentos plantares longitudinales corto y largo y los ligamentos del seno del tarso (Herráiz Hidalgo et al, 2011).

Por el contrario, para la estabilidad dinámica, el primer responsable es el tendón del tibial posterior, pues restringe la abducción del mediopié por contracción excéntrica durante la propulsión en la marcha. Flexiona e invierte el retropié dando estabilidad al arco plantar reforzando la acción de los ligamentos calcaneoescafoideo y deltoideo.

En bipedestación, éste se encuentra inactivo (Herráiz Hidalgo et al, 2011), sin embargo, durante la marcha, trabaja en la fase de apoyo en sus periodos intermedio y de propulsión; una lesión o proceso inflamatorio puede limitar su función (Parra Téllez, 2006). Si se mantienen en equilibrio las fuerzas evertoras e invertoras, el pie conserva su balance y altura fisiológica de sus arcos (Álvarez Camarena et al, 2010).

De manera similar, Cornwall et al (2011) demostraron la relación entre la postura estática del pie y la cantidad de movilidad del pie, concluyendo que, los pies con poca movilidad tienen un arco alto en una postura estática, mientras que los pies con arcos bajos en posturas estáticas tienen un aumento en la movilidad del pie.

Además, la movilidad del pie se puede conocer midiendo y combinando el ancho del mediopié, la altura del arco dorsal y la postura general del pie usando la clasificación IPP-6.

### ***El Tobillo y la Bóveda Plantar***

El tobillo está formado por el astrágalo y los maléolos de tibia y peroné, además, es importante para el mantenimiento de la bóveda plantar, ya que trabaja con las articulaciones subastragalina y de Chopart.

Cuando los ligamentos son sometidos a un estrés superior a su resistencia, los músculos ayudan a los ligamentos a vencer las fuerzas gravitatorias contrarias a la bipedestación. Con el pie en reposo, los músculos no tienen ninguna acción directa en el mantenimiento de la morfología de la bóveda.

Así mismo, desde una vista posterior, el talón debe seguir la línea de Helbing que pasa por el centro del hueso poplíteo o bien desviarse 5° en valgo, amortiguando así el choque del talón durante la marcha. Un desequilibrio muscular, tendinoso y ligamentoso, pueden llevar al astrágalo hacia anterior y el calcáneo hacia caudal y medial.

El sistema sustentaculum tali sostiene al astrágalo, estos elementos actúan a compresión para impedir una pronación excesiva mientras que los ligamentos implicados actúan mediante una distensión para limitar el movimiento con una tracción; a continuación, se muestran estos ligamentos en la tabla 2 con el nombre de "Ligamentos que impiden la pronación excesiva de tobillo".

#### **Tabla 2.**

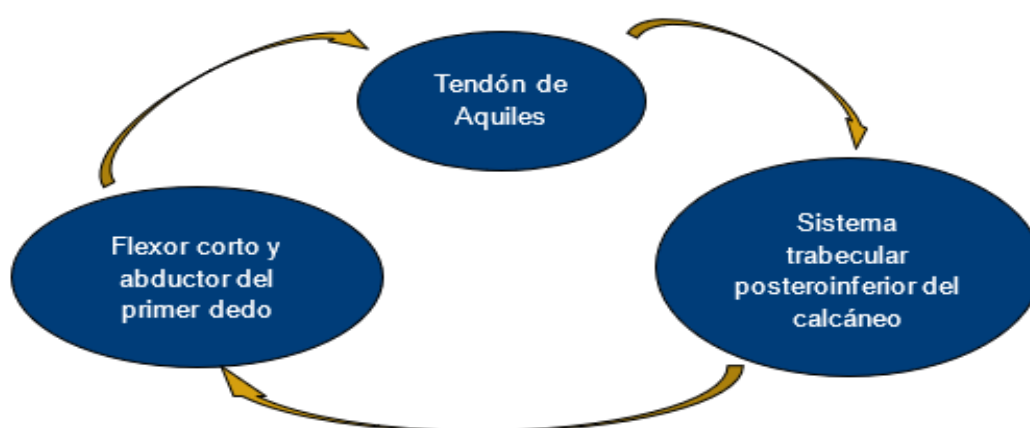
*Ligamentos que impiden la pronación excesiva de tobillo*

Ligamento	Acción
Ligamento deltoideo	Impide la pronación del tobillo
Ligamento interóseo tibioperoneo	Impide la separación entre la tibia y el peroné
Ligamento astragalocalcáneo	Impide la separación entre el astrágalo y el calcáneo

En el plano sagital, la estabilidad del tarso posterior se mantiene gracias al sistema calcáneo-aquíleo-plantar, compuesto por 3 elementos como se muestra en la figura 3 con el nombre de “Sistema calcáneo-aquíleo-plantar”.

### Figura 2.

*Sistema calcáneo-aquíleo-plantar*



Así mismo, el pie posee 3 planos de movimiento: flexo-extensión, aducción-abducción y pronosupinación. Funcionalmente, las articulaciones se clasifican en acomodación y movimiento.

En la acomodación, las articulaciones subastragalina y de Chopart amortiguan el choque de talón durante la marcha y adaptan al pie a irregularidades del terreno. Estas articulaciones permiten la abducción, aducción y flexo-extensión del medio pie; la articulación de Lisfranc colabora también a la adaptación en las superficies. Los movimientos de esta articulación van hacia caudal y medial.

Por otro lado, en el movimiento, se involucran el tobillo y las articulaciones metatarsofalángicas de los dedos, los cuales son fundamentales para la marcha.

## Musculatura del Pie del Adulto

El sistema muscular permite la locomoción por medio del movimiento articular, es por ello que los músculos del pie se reparten en intrínsecos y extrínsecos. Su acción se define según su posición, si se ubican por detrás de los maléolos, realizan una flexión plantar, y cuando se encuentran por delante de los maléolos, llevan a cabo una flexión dorsal.

Ahora bien, los músculos largos contribuyen en un 15-20% al estrés tensional de la bóveda plantar comparado con los ligamentos plantares y los músculos cortos plantares, que contribuyen en mayor porcentaje, y que, además, están mejor adaptados para la función de soporte (Núñez Samper et al, 2021).

Para facilitar el estudio, diversos autores dividen los músculos en compartimentos o regiones según su posición (Quiroz Gutiérrez, 1998; Baron Sarrabère et al, 2008), como se muestra en la tabla 3 bajo el nombre de “Localización de la musculatura intrínseca”.

**Tabla 3.**

*Localización de la musculatura intrínseca*

Región	Músculo
Dorsal	Extensor corto de los dedos
Plantar interna	Aductor del primer dedo
	Flexor corto del primer dedo
	Abductor del primer dedo
Plantar media	Flexor corto plantar
	Cuadrado plantar
	Lumbricales del pie
	Interóseos del pie
Plantar externa	Abductor del 5to dedo
	Flexor del 5to dedo
	Oponente del 5to dedo

En conjunto con la información anterior, la actividad muscular intrínseca en un apoyo bipodal es débil y nula en la musculatura extrínseca, sin embargo, los músculos intrínsecos como el abductor del hallux y el flexor corto de los dedos, muestran una mayor actividad (Núñez Samper et al, 2021).

Por otro lado, los músculos extrínsecos de igual manera se dividen en compartimientos o regiones, donde van a originarse en la pierna e insertarse en los huesos del pie, como se muestra en la tabla 4 con el nombre de “Localización de la musculatura extrínseca” (Quiroz Gutiérrez, 1998).

**Tabla 4.**

*Localización de la musculatura extrínseca*

Región	Músculo
Anterior	Tibial anterior
	Extensor común de los dedos
	Extensor propio del primer dedo
	Peroneo anterior
Externa	Peroneo lateral largo
	Peroneo lateral corto
Posterior	Gastrocnemios
	Sóleo
	Poplíteo
	Flexor largo de los dedos
	Plantar delgado
	Flexor largo del primer dedo
	Tibial posterior

En concreto, los músculos partícipes en la formación del arco longitudinal medial son:

- Flexor largo del primer dedo
- Flexor largo de los dedos
- Peroneo largo



- Tibial posterior
- Aductor del primer dedo

Contrario a estos, es el tríceps sural, esto porque actúa como aplanador del mismo arco (Álvarez Camarena et al, 2010; Núñez Samper et al, 2021).

Finalmente, Núñez Samper et al (2021), abarcan puntos generales sobre la activación muscular en un pie plano donde menciona que, manteniendo un apoyo unipodal, la contracción muscular se triplica en comparación con un pie normal; menciona también que, en el pie plano, el abductor del primer dedo y el peroneo lateral largo, desarrollan una mayor actividad.

Es importante saber que, con la carga axial, hay un colapso del arco medial y una posible subluxación del astrágalo, el tibial posterior bajo carga, no restaura el arco medial ni corrige la subluxación subastragalina, pues ofrece un bajo registro y pobre respuesta en situaciones estáticas. De ahí la importancia de restaurar la biomecánica.

### **Deformidades del Pie Relacionadas con el Pie Plano del Adulto**

Antes de describir las deformidades más frecuentes del pie, es necesario diferenciar el concepto de malformación y deformidad, pues ambas dan lugar a enfermedades diferentes y dependientes del momento en que se han producido.

La malformación se establece en el período embrionario del desarrollo y comporta siempre una alteración anatómica, mientras que la deformidad presenta siempre una integridad anatómica (están presentes todos los huesos y tejidos blandos). Las deformidades del pie pueden afectar a una o más articulaciones, así como a tejidos blandos circundantes. Aunque pueden ser adquiridas, la mayoría son congénitas (Muñoz, 2006), por lo tanto, es importante determinar la etiología y un buen diagnóstico para elegir el tratamiento adecuado para mejorar la sintomatología y la deformidad (Parra Téllez, 2006).

Por consiguiente, Riera Campillo (2019) indica que la alteración de la amplitud de los movimientos del pie y tobillo, condicionan deformidades como sucede ante la presencia de un pie talo (pie en flexión dorsal) o un pie equino (pie en flexión plantar).

A continuación, se describen el pie equino, valgo y plano, que son las deformidades que pueden llegar a confundirse entre ellas, contrarias a las del pie talo, ya que generalmente se caracterizan por estar en flexión dorsal, varo y con un arco normal o más alto, contrario a los signos del pie plano.

### ***Pie Equino***

Es una deformidad del pie caracterizada porque la totalidad del pie está sostenida en plantiflexión, causada por una contractura del tríceps sural, provocando que el individuo realice la marcha apoyando primero el antepié. Suele estar asociado a otras deformidades como el equino varo o valgo.

### ***Pie Valgo***

Este tipo de deformidad se caracteriza por presentar el talón en eversión y el antepié en eversión y abducción mientras que la dorsiflexión y plantiflexión del tobillo es normal. Los tejidos blandos del dorso y la porción lateral del pie (musculatura peronea) pueden estar contracturados. Radiográficamente, son pies de estructura ósea normal.

### ***Pie Plano***

El pie plano es un término genérico para describir al pie cuando la bóveda plantar es demasiado baja o está desaparecida, creando un área de máximo contacto de la planta del pie con el suelo, es común que el retropié se encuentre en valgo y el antepié en abducción. Se considera que la bóveda plantar inicia su desarrollo entre los 4-6 años.

**Clasificación.** Larrosa Padró et al (2003) y Miguel Andrés et al (2020) deducen que estos tipos de pie pueden clasificarse según sus signos y síntomas en:

- congénitos o adquiridos
- rígidos o flexibles

El pie plano rígido, es aquel que no se puede modificar pasivamente. Es causado por alteraciones congénitas o adquiridas como uniones óseas anormales, provocando una menor altura del arco longitudinal y una desviación del talón en valgo. De esta manera, al realizar una plantiflexión, no aparece el arco longitudinal medial debido a que la movilidad está bloqueada.

Por otro lado, el pie plano flexible, recupera su morfología, tanto activa como pasivamente. Se caracteriza por ser un pie con una estructura esquelética normal, pero con mucha flexibilidad en sus articulaciones. Al realizar una plantiflexión, aparece el arco y el talón se coloca en varo.

Ahora bien, este tipo de pie plano es el más común, el 90% de la población pasa por esta etapa del desarrollo podal durante la infancia. En este grupo se incluyen el pie calcáneo valgo, los planos laxos y planos con el tendón Aquileo corto, la sintomatología de estos es dolor plantar, cansancio y molestias en pantorrilla.

La disfunción del tendón tibial posterior y del ligamento spring, suelen ser factores asociados (Toullec, 2019), así como alteraciones torsionales y angulares de los miembros inferiores como el genu valgo y la rotación tibial interna.

De esta manera, el pie plano se ha reconocido como factor predisponente de lesiones durante la práctica de actividad física y deportiva, provocando un aumento del consumo energético y sobrecargando la musculatura extrínseca e intrínseca del pie.

Se sabe que la altura del arco modifica el patrón de distribución de presión plantar, de esta manera, un pie plano centra las presiones sobre el navicular, aumentando así el riesgo de lesión en las estructuras relacionadas, como las fracturas por estrés (Sánchez Ramírez, 2017).

Es por ello que, el examen del pie es importante y debe realizarse en apoyo estático y dinámico, lo que proporcionará información sobre la rigidez, la deformidad y la tensión del tendón de Aquiles. Debe observarse desde el plano anterior (antepié en abducción), medial (desaparición del arco plantar) y posterior (valgo de calcáneo).

Por ejemplo, el test de Jack junto con la marcha de puntas pone en evidencia la reaparición del arco plantar y descarta un pie plano rígido (Larrosa Padró et al, 2003; Muñoz, 2006). La gravedad de la condición del pie depende de su funcionalidad y por supuesto del grado de deformidad que presenta (Centro Ortopedico Sanitaria Bresciana, 2016).

Desde el punto de vista de Barra Soto (2015), en su estudio maneja un tipo de clasificación a partir de la huella plantar obtenida sobre papel, como se muestra en la tabla 5 bajo el nombre de “Grados de la huella plantar”.

**Tabla 5.**

*Grados de la huella plantar*

Grado de huella plantar	Característica
Primer grado	Ampliación del apoyo externo de la bóveda
Segundo grado	Hay contacto del borde interno del pie con el suelo
Tercer grado	Desaparece la bóveda plantar
Cuarto grado	La anchura del apoyo central es mayor que en la parte anterior y posterior, es decir, del antepié y retropié

Dicho esto, sólo el 3% de los pies planos detectados en la infancia, tiene un pie doloroso o incapacidad en la vida adulta, además de padecer alteraciones secundarias a esta deformidad (Salazar Gómez, 2007).

### **Etiología del Pie Plano del Adulto**

De acuerdo con Larrosa Padró et al (2003), la etiología del pie plano puede tener un origen congénito o adquirido, así como una presentación flexible o rígida.

Ejemplos más comunes son anomalías del escafoides, donde puede haber un escafoides accesorio o prominente, lo cual puede provocar una alteración funcional del tendón del tibial posterior, una reducción del arco longitudinal y dolor. Así también, el astrágalo verticalizado es una malformación congénita, el cual está asociado con un escafoides luxado hacia arriba.

Por otro lado, la coalición tarsiana es una alteración ósea, donde se encuentra una unión anormal entre los huesos del tarso por una falta de diferenciación y segmentación de la mesénquima primitiva, puede presentarse en uno o ambos pies. En ocasiones, la coalición es adquirida, secundaria a un proceso infeccioso, traumático, enfermedad articular o cirugía.

Ahora bien, si se presenta un pie plano adquirido, este también puede ser flexible o rígido, secundario a una hiperlaxitud articular, lesiones tendinosas, reumatismos inflamatorios crónicos, artropatías neuropáticas o traumatismos.

Ejemplos de reumatismos inflamatorios, son la artritis reumatoidea y las espondiloartropatías, donde el pie plano es adyacente a la enfermedad reumática, pues se anquilosan los huesos del tarso y se deforman el antepié y mediopié, sin embargo, aparecen típicamente en la quinta o sexta décadas de la vida.

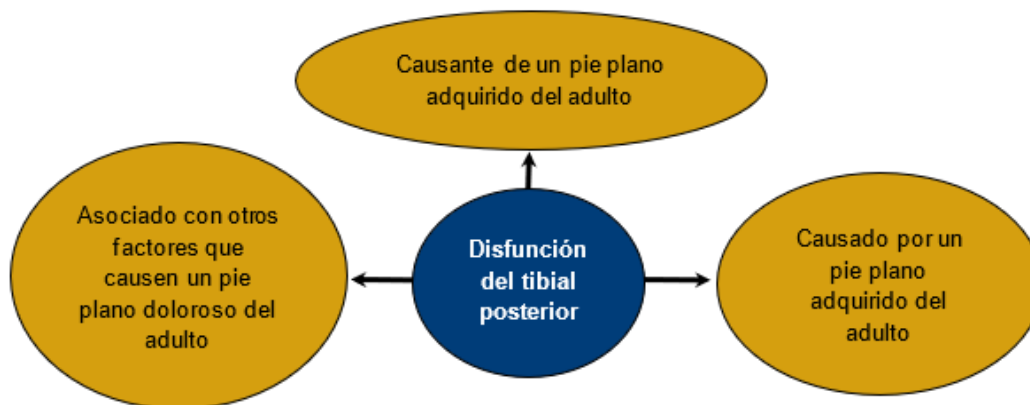
Por el contrario, una lesión o disfunción del tendón del tibial posterior, es la causa más común de pie plano adquirido. Si el tendón se inflama o se lesiona, el arco plantar colapsará progresivamente (Ortopedia Traumatología Borgotaro, 2017) debido a una tenosinovitis, rotura tendinosa parcial o total, o un arrancamiento de su inserción del escafoides, aunque suele ser poco frecuente (Larrosa Padró et al, 2003).

“Errichiello en 2008 (Chirurgia del Piede V32, N3) refiere (...) la disfunción del tibial posterior predispone al pie plano adquirido (...) el pie plano adquirido predispone a la disfunción del tibial posterior (...)” (Núñez Samper et al, 2021).

Así mismo, Núñez Samper et al (2021), agrupa los posibles orígenes de la disfunción del tibial posterior, tal como se presenta a continuación en la figura 4 bajo el nombre de “Orígenes de la disfunción del tibial posterior”.

### **Figura 3.**

*Orígenes de la disfunción del tibial posterior*



Medina et al. (2016) agrega que esta afección suele ser común en adultos mayores, mujeres mayores a 40 años de edad y deportistas jóvenes con exceso de pronación en actividades de impacto.

No identificando esta patología a tiempo, puede producir una eventual rotura, aumentando el valgo del calcáneo, flexión plantar del astrágalo y subluxación astrágalo-escafoidea que evoluciona a una abducción y pronación del retropié, aunado a una sobrecarga excesiva de estructuras ligamentosas y articulares que desembocan en el aplanamiento del arco longitudinal medial.

Eventualmente, Orozco Villaseñor et al. (2018) consideran que otro factor de rotura puede ser por la disminución del aporte sanguíneo, sin embargo, la relación entre la vascularización del tendón y la lesión del mismo aún sigue siendo incierta. La causa específica de la ruptura del tendón del tibial posterior en sí, también se desconoce.

Otros factores que pudieran incrementar el riesgo de un pie plano adquirido son la diabetes, hipertensión y la edad.

(Ortopedia Traumatología Borgotaro, 2017) menciona que la lesión del tendón del tibial posterior precede la adquisición del aplanamiento del arco longitudinal medial, sin embargo, Herráiz Hidalgo et al (2011) ha demostrado que se requiere que otras estructuras estabilizadoras del arco longitudinal medial estén lesionadas, pues la rotura de dicho tendón es insuficiente para desarrollar un pie plano valgo. Se necesitaría también la escisión de la fascia plantar, los ligamentos plantares corto y largo, y el

complejo ligamentoso formado por los componentes superficiales anteriores del ligamento deltoideo y del ligamento calcaneoescafoideo.

De manera similar, la disección aislada del ligamento calcaneoescafoideo (spring) ocasiona una inestabilidad en el retropié que el tendón del tibial posterior no es capaz de compensar. De esta manera, Herráiz Hidalgo et al (2011) propone pensar que pacientes que presentan síntomas en el tendón del tibial posterior ya tenían un pie plano antes, concluyendo que, se puede padecer una disfunción del tendón del tibial posterior sin ser necesariamente éste el causante del pie plano.

Por otra parte, se piensa que otros factores que predisponen a tener un pie plano adquirido son la obesidad y la escoliosis, sin embargo, Foppiano Vilo et al (2010) afirman que no hay una relación significativa entre la escoliosis, el pie plano y el índice de masa corporal, ya que las variables son independientes.

Volviendo al pie plano congénito, Toullec (2019) sostiene que el pie plano se define por el fracaso de los sistemas de soporte, en particular la articulación astragalocalcaneonavicular o coxa pedis. Generalmente, existe una lesión del ligamento spring y/o del tendón tibial posterior sin que se pueda precisar si es la causa o la consecuencia.

En sí, no existe una causa única responsable del pie plano congénito, ya que esta condición puede depender de la predisposición genética o incluso de una mala posición fetal (FisioOnline, 2019; Redazione My personal trainer, 2021). Aun así, este sigue siendo un tema de investigación en la actualidad (Miguel Andrés et al, 2020).

### **Alteraciones Estructurales del Pie Plano Flexible del Adulto**

Continuando con el tema a tratar del pie plano, Salazar Gómez (2007) afirma que la función anormal del pie altera biomecánicamente su relación con el resto de las estructuras osteoarticulares y crea un cambio en las fuerzas de la extremidad inferior de dos formas: las estructuras contráctiles trabajan más duramente para conseguir la

misma función y se produce una incapacidad para la reabsorción de las fuerzas del suelo.

Si el pie pierde el arco longitudinal interno y está en valgo, el triángulo de apoyo se modifica y el reparto del peso en el cuerpo se altera. Todo el peso va al antepié respondiendo con un exceso de pronación, produciéndose un valgo de retropié o eversión, abducción y plantiflexión del calcáneo, descendiendo el astrágalo y protruyendo su cabeza en una forma plantar y medial.

De acuerdo con Filardi (2018), en el pie plano se evidencian valores significativos de presión con predominancia sobre la fascia plantar medial y la región de la cabeza del primer al quinto metatarsiano, presentando entonces mayores valores de estrés y tensión.

Cabe mencionar que, la presión se ve absorbida por los ligamentos plantares corto y largo, pero en menor medida, tratando de impedir el colapso del arco al limitar el alargamiento de su base (Herráiz Hidalgo et al., 2011).

No obstante, hay 3 componentes que intervienen en la producción de las anomalías de alineación del pie plano adulto sintomático, tales como el colapso del arco longitudinal, valgo del retropié y abducción del antepié.

Ahora bien, el arco se hace evidente al pararse de puntas, al tener el pie en el aire o flexionar el primer orjejo del pie y disminuye bajo el peso corporal (Martínez Lozano, 2009).

En el arco externo se producen desplazamientos verticales del calcáneo mientras que el cuboides desciende con la estiloides del quinto metatarsiano, retrocediendo al talón y haciendo avanzar a la cabeza del quinto metatarsiano. El arco transversal desciende, y la distancia entre los metatarsianos aumenta, ensanchándose unos 12 mm en el pie adulto bajo carga (Álvarez Camarena et al, 2010).

La relación interarticular del retro y mediopié disminuye, añadiendo desequilibrios musculares y cambios en la elasticidad de los ligamentos (Salazar Gómez, 2007).



Parra Téllez (2006) destaca que, en el antepié, la supinación provoca que el primer metatarsiano esté más elevado con respecto al suelo, subsecuente al desplazamiento de la cabeza del astrágalo, que empuja a toda la columna interna del pie.

Ahora bien, los ligamentos calcáneo-escafoideo plantar, astrágalo-calcáneo e interóseo, se elongan y permiten la eversión del retropié y abducción del astrágalo, que se mueven a la par con el antepié, llevando el eje gravitacional hacia el primer radial.

Esta postura tensa excesivamente al tendón de Aquiles, ya que, por su función, desplaza al calcáneo en flexión plantar, produciendo una pronación excesiva y un mayor esfuerzo para soportar el arco interno del pie, el cual se sobrecarga y somete a la pierna a una rotación interna de caudal a cefálico, con una coaptación inframaleolar externa exagerada (Salazar Gómez, 2007).

Así mismo, con la pronación se presentan a largo plazo dolor continuo y/o callosidades en la zona metatarsal, así como un debilitamiento progresivo de los tejidos blandos, dando como resultado una laxitud ligamentosa e hipotonía muscular.

Hablando un poco sobre el mediopié, el escafoides tiende a la dorsiflexión, eversión y abducción en respuesta inversa a la rotación medial y flexión plantar del astrágalo. Estos movimientos son restringidos por el ligamento calcaneoescafoideo y la contracción excéntrica del tendón del tibial posterior. Los metatarsianos también tienden a realizar una dorsiflexión y abducción. Aunado a esto, la aparición de un pico talar indica inestabilidad de la articulación astrágalo-escafoidea (Herráiz Hidalgo et al, 2011).

Ahora bien, el ligamento deltoideo ayuda a estabilizar la columna medial, si éste falla, provoca una inestabilidad periastragalina progresiva y una posible insuficiencia del mismo ligamento (Núñez Samper et al, 2021).

Además de la disminución del arco medial, también se puede observar una desviación del retropié en valgo (Larrosa Padró et al, 2003), producido por el deslizamiento hacia abajo, adentro y adelante del astrágalo en relación al calcáneo y colocando a ambos huesos en flexión plantar y aducción por la retracción del tendón de

Aquiles, de este modo, empuja al antepié hacia abajo, éstos al encontrar la resistencia del suelo, giran y se colocan en supinación (Revenga Giertych et al, 2005; Parra Téllez, 2006).

De esta manera, la articulación subastragalina, es la llave de una mala función del pie y anomalías biomecánicas en la extremidad inferior (Salazar Gómez, 2007).

Foppiano Vilo et al (2010) afirman que, a medida que el arco baja, el pie no tiene un crecimiento real, sino un aparente alargamiento, así como un ensanchamiento del mismo. Además, Herráiz Hidalgo et al (2011) mencionan que la aparición de un espolón calcáneo es frecuente en pacientes con pie plano.

Para concluir, el pie se desequilibra durante el paso con un apoyo medializado agravando las deformaciones:

- El valgo del retropié aumenta con la supinación del antepié
- La abducción se agrava con el apoyo medial sobre el primer metatarsiano
- Se constituye un hallux valgus por el apoyo medial sobre el mismo

Algunos pies planos presentan una divergencia astragalocalcánea importante que lleva a la pérdida del sostén de la cabeza del astrágalo en el sustentaculum tali debido a la pronación del calcáneo.

Finalmente, es deseable evitar la evolución del pie plano hacia una afectación de la articulación tibiotarsiana, que plantea dificultades terapéuticas que llevan con demasiada frecuencia a la pérdida de la funcionalidad del pie (Toullec, 2019).

### **Alteraciones Posturales y de la Marcha del Adulto**

Ya que todo el cuerpo está conectado y no se puede aislar una sola región como independiente del resto del cuerpo, la persistencia del valgo y la carga anómala, conducen a secuelas como tendinitis del tibial posterior, talalgias, plantalgias, metatarsalgias, síndrome del túnel del tarso, impingement óseo extraarticular del seno del tarso, deformidades del antepié como hallux valgus, dolor anterior de rodillas, dolor lumbar y de cadera (Sánchez Crespo et al, 2005; Redazione My personal trainer, 2021).

Ahora bien, se ha descubierto que la altura del arco longitudinal medial es un factor relevante precursor de varias patologías de las extremidades inferiores (Escobar et al, 2019). En el análisis de la marcha, se muestra el desprendimiento precoz del talón por la retracción del tendón de Aquiles y el hundimiento del arco medial con un defecto de propulsión debido al empuje medializado. Dicha propulsión sobre el borde medial del pie causa un exceso de apoyo en el borde lateral del pie opuesto.

Salazar Gómez (2007) señala que, iniciando desde una cadena lesional ascendente, la fascia plantar provoca una fuerza de tracción subsecuente a un alargamiento del pie por el descenso de las estructuras del arco interno del pie causado por un exceso de pronación subtalar. La tracción continua produce una fascitis plantar y el crecimiento de un espolón calcáneo en la tuberosidad del calcáneo. El dolor se presenta durante la bipedestación.

La alteración de la longitud del paso en las diferentes fases de la marcha, la pérdida del arco transversal por la flexión y rotación de los metatarsianos, dan lugar a fuerzas que comprimen las estructuras del pie, causando presión y continuas metatarsalgias (Salazar Gómez, 2007).

Como ya se mencionó, los cambios en la altura del arco longitudinal medial podrían incrementar el riesgo de sufrir lesiones, las más comunes son las deformidades de los dedos de los pies, dolor de pie, lesiones de tobillo, síndrome de estrés tibial, osteoartritis de rodilla, síndrome de banda iliotibial, síndrome femorrotuliano y esguinces (Miguel Andrés et al, 2020).

Williams et al (2001) encontraron que la presencia de un arco bajo predispone a lesiones de rodilla y de tejidos blandos debido a las modificaciones en la distribución de las presiones plantares, afectando la absorción de fuerzas, actividad muscular, estabilidad y marcha además de presentar sensación de crepitación alrededor de la rótula y dolor agudo en sus zonas inferior y superior (Miguel Andrés et al, 2020).

El pie plano no tratado, para una marcha funcional, compensa con el antepié supinado, aumentando el grado de divergencia astragalocalcáneo inestabilizando y

umentando el tiempo de amortiguación y la velocidad de desplazamiento hacia la pronación. De esta manera se transfiere una rotación interna tibial produciendo una sobrecarga en la rodilla, provocando que los músculos se activen antes, a mayor intensidad y durante períodos más largos, siendo estos incapaces de realizar un trabajo óptimo en la absorción de las fuerzas de reacción.

Es por ello que, la localización del dolor depende del mecanismo compensador elegido inconscientemente por el paciente y del tejido más “débil” de la cadena cinética, siendo el indicativo de una posible lesión y/o patología en el resto de la extremidad. Por ejemplo, el valgo de rodilla, puede ocasionar una lesión de cartílago o menisco mediante un pinzamiento del compartimiento externo, debido a la rotación tibial interna asociada a la pronación excesiva, produciendo un desplazamiento de la trayectoria patelofemoral internamente y favoreciendo la subluxación lateral de la rótula, además del aumento de las fuerzas de tracción sobre los flexores profundos de la pierna.

Ahora bien, en relación con el tendón de Aquiles, cuando el pie cambia a una posición excesiva de pronación y el calcáneo se invierte aumentando la fuerza de tracción del tendón, produce una elevación del talón por los músculos insertados en el calcáneo. Esta tracción excesiva produce inflamación y dolor (Salazar Gómez, 2007).

Para la articulación de la cadera, el exceso de pronación bilateral produce una rotación tibial interna y del fémur, anteriorizando el centro de gravedad, cargando al antepié y compensando con una inclinación lordótica secundaria, así como de rigidez muscular.

De manera similar, la pronación unilateral, disminuye la distancia vertical del pie al suelo, creando una pierna corta funcional y una mala alineación de la cadera que puede producir sensación de rigidez y dolor en la región dorsolumbar (Salazar Gómez, 2007).

En orden descendente, una rotación interna de cadera provoca en la mayoría de los casos, una compensación de rotación tibial externa (Benguerbi et al, 2012).

Por otro lado, Barra Soto (2015) mantiene que la columna es una estructura de función mixta, ya que sirve de sostén y de unión entre los sectores cefálico y podálico, los cuales están relacionados bidireccionalmente.

Ahora bien, no siempre una maloclusión está acompañada de problemas posturales, y no siempre hay una anomalía en la huella plantar o postura, pero cuando una de estas se presenta y persiste, el portador presenta deformaciones faciales y problemas en la articulación temporomandibular. Por ejemplo, el hundimiento del arco plantar puede hacer que se busque una postura compensatoria y que se presente entonces una protrusión mandibular.

Relacionado a lo anterior, un gran porcentaje de personas que tienen un apoyo plantar erróneo, presentan alteraciones en las rodillas y en la columna vertebral, por ejemplo, cuando la rótula está en una posición normal, coincide con la ausencia o muy leve pronación del calcáneo y cuando el calcáneo presenta una pronación más pronunciada, habrá una desviación de la rótula hacia lateral.

Subotnick en 1985, sugiere una mayor incidencia de lesiones en pies planos debido a los cambios de la superficie plantar, desencadenando mecanismos neuromusculares complejos, exponiendo que la alteración del arco plantar provoca una modificación de la longitud de la pierna y tensión tendinosa.

Se observó también que, la mayoría de los pacientes que tenían la cabeza inclinada y el hombro elevado hacia una articulación temporomandibular, presentaban dolor a la palpación del esternocleidomastoideo ipsilateral, cabeza anteriorizada, columnas cervical y dorsal rectificadas, aumento de la lordosis lumbar, anteversión de pelvis, rodillas valgus con hiperextensión bilateral y pies planos.

Evidentemente, esto no es una regla aplicable para todo sujeto que presenta pie plano, sin embargo, son características corporales que se pueden verificar en la valoración (Barra Soto, 2015).

Dentro de las alteraciones de la marcha, se ha visto que las deformidades del pie plano causan serios problemas de salud en la marcha y alteraciones posturales en todos los grupos de edad (Atamturk, 2009).

Crespo Torrez et al (2010) manifiestan que una pronación excesiva, no permite la rigidez en la región mediotarsiana del pie, y como consecuencia, el tobillo no tiene un buen punto de apoyo, disminuyendo el impulso y la aceleración durante la marcha, así como una disminución de la extensión propulsora de la cadera, que se acentúa en la flexión de rodilla en la oscilación compensando la deficiente palanca del tobillo y disminuyendo la longitud del paso. Una palanca deficiente, también afecta la altura del paso y es posible que el paciente tropiece, tenga caídas constantes y que aumente el esfuerzo para dar los pasos.

Ahora bien, un elemento importante es la relación entre el aplanamiento o pronación del pie con la postura y movilidad del mismo, ya que están relacionadas con la probabilidad de sufrir lesiones osteoarticulares y musculoesqueléticas (Escalona Marfil et al, 2019).

Finalmente, algunas patologías aparecen usualmente asociadas con ciertos tipos de pie, pero no está muy claro en la literatura el motivo de estas, así como la ausencia de síntomas en algunos sujetos con pie plano (Hillstrom et al, 2013).

De acuerdo con Teyhen et al (2009), el pie plano no transmite las fuerzas eficientemente e incrementa el riesgo de padecer síndrome de estrés tibial medial, dolor de rodilla y otras lesiones, involucrando estructuras y tejidos de la extremidad inferior.

Además, los problemas del pie pueden envolver serios problemas en la movilidad y un decrecimiento en la autonomía de las personas (Bertani, 2014).

### **Clínica del Pie Plano en el Adulto**

La sintomatología del pie plano se produce por una carga repetitiva anormal en la columna medial principalmente, atenuando la disfunción de los estabilizadores

ligamentosos y tendinosos de dicha columna, produciendo deformidades óseas (Filardi, 2018).

Diversos autores (Larrosa Padró et al, 2003; Parra Téllez, 2006; Efisioterapia, 2008) mencionan signos y síntomas característicos del pie plano, como se muestra en la tabla 6 con el nombre de “Signos y síntomas del pie plano en el adulto”.

**Tabla 6.**

*Signos y síntomas del pie plano en el adulto*

Signos	Síntomas
<ul style="list-style-type: none"> <li>• Valgo del talón</li> </ul>	<ul style="list-style-type: none"> <li>• Dolor, en la cara interna y medial del pie</li> </ul>
<ul style="list-style-type: none"> <li>• Supinación del pie</li> </ul>	<ul style="list-style-type: none"> <li>• Fatiga</li> </ul>
<ul style="list-style-type: none"> <li>• Aplanamiento del arco interno</li> </ul>	<ul style="list-style-type: none"> <li>• Sensación de debilidad</li> </ul>
<ul style="list-style-type: none"> <li>• Antepié en aducción</li> </ul>	<ul style="list-style-type: none"> <li>• Calambres o espasmos ocasionales en pie y pierna (músculos peroneos), a consecuencia de inestabilidad y sobrecarga de la articulación subastragalina.</li> </ul>
<ul style="list-style-type: none"> <li>• Mediotalón en abducción</li> </ul>	<ul style="list-style-type: none"> <li>• Incomodidad en la forma de caminar</li> </ul>
<ul style="list-style-type: none"> <li>• Limitación de los arcos de movilidad de inversión</li> </ul>	<ul style="list-style-type: none"> <li>• Energía reducida al participar en actividades físicas</li> </ul>
<ul style="list-style-type: none"> <li>• Desgaste rápido de los zapatos</li> </ul>	<ul style="list-style-type: none"> <li>• Dificultad para correr</li> </ul>

Los síntomas suelen agravarse con la marcha sobre todo en terreno irregular y una bipedestación mantenida, pero mejora con el reposo. El dolor suele presentarse intermitente o continuo a nivel del tibial posterior, y se acentúa a nivel de la articulación subastragalina o de la bóveda plantar. Además, el dolor puede tornarse difuso en el pie y tobillo (Centro Ortopédico Sanitaria Bresciana, 2016).

Así mismo, cuando la afectación progresa sin ser atendida, puede aparecer una subluxación de la articulación astrágalo-escafoidea y los ligamentos del pie corren el riesgo de lesionarse gravemente, perdiendo su capacidad de reducción hasta volverse rígidas (De Pablo Márquez et al, 2016).

Por otro lado, cuando hace presencia una disfunción del tendón del tibial posterior, generalmente es doloroso y con una tumefacción localizada en la región

inframaleolar y medial del tobillo (Larrosa Padró et al, 2003). Ahora bien, la retracción o acortamiento del tendón aquileo suele ser frecuente, así como causante de dolor e inestabilidad (González Acosta et al, 2018).

Toullec (2019) menciona que una abducción del mediopié puede producir una artrosis calcaneocuboidea; un valgo del retropié puede provocar una fractura maleolar espontánea, aunque raramente sucede. Agrega también que las lumbalgias suelen ser frecuentes.

Así mismo, el espolón calcáneo también es frecuente, desencadenando talalgias e incluso dolor en la fascia plantar (Herráiz Hidalgo et al, 2011).

### **Pruebas Diagnósticas para el Pie Plano del Adulto**

Clínica y radiográficamente, el pie plano adulto sintomático es una anomalía compleja que involucra la medición para su evaluación general (Filardi, 2018), por lo cual, es importante la distinción entre pie plano-valgo y pie valgo-plano, ya que son dos patologías diferentes y frecuentemente se les aplica la misma identificación. No se debe confundir la hiperpronación con el pie plano, el pie no tiene que ser plano para presentar un exceso de pronación (Salazar Gómez, 2007).

Ahora bien, una valoración completa, debe incluir la inspección, la medición del movimiento articular, determinar si hay inestabilidad o rigidez, la calidad de la flexibilidad muscular y de la marcha (Toullec, 2019), para ello, se llevan a cabo diversas pruebas para obtener más información sobre el pie y las estructuras que pueden verse más afectadas.

Toullec (2019) plantea que, para valorar la movilidad y laxitud articular del pie, se miden sistemáticamente en cinco partes, como se muestra en la tabla 7 bajo el nombre de “Valoración de movilidad y laxitud”.

**Tabla 7.**

*Valoración de movilidad y laxitud*

Articulación	Valoración
--------------	------------



Tibiotarsiana	Valgo reducible o no reducible
Subastragalina	Rigidez en caso de sinostosis o de artrosis
Astrágalo-navicular	Abducción o aducción excesivas del antepié o rigidez dolorosa en caso de artrosis
Primera cuneometatarsiana y escafo-cuneal	Hipermovilidad del primer radio en comparación con los radios laterales o rigidez por artrosis
Primera metatarsofalángica	Flexión dorsal exagerada si existe hipermovilidad del primer radio o rigidez en caso de hallux rígido

Para comprobar si el pie plano es reducible, se busca corregir el valgo del retropié, la abducción del mediopié y la supinación del primer radio.

Ahora bien, la prueba de Carroll permite analizar la corrección del valgo del retropié cuando los talones se colocan sobre una tabla de 2 cm, eliminando el efecto de la supinación del antepié sobre el retropié, mientras que en la prueba de Coleman se coloca la cuña debajo de la cabeza del primer metatarsiano para corregir la supinación del antepié y analizarla corrección del valgo del retropié (Toullec, 2019).

En la prueba Too many toes, traducida al español como “demasiados dedos”, se observa el pie desde una vista postero-anterior en busca de una abducción del antepié que mostrará la ilusión de tener dedos de más debido a la aducción del retropié. El paciente debe estar en bipedestación y tener los pies relajados (Medina et al, 2016; Toullec, 2019).

En el Índice de la postura del pie (IPP/IFP) 6, “The Foot Posture Index” en inglés, está validado, no es invasivo, es de bajo coste y su fiabilidad es de más del 80%. Su objetivo es obtener cuantificablemente la postura del pie en posición estática, por lo que el sujeto deberá estar en bipedestación y con los pies relajados. Este índice involucra la medición y valoración de las siguientes estructuras:

- Palpación de la cabeza del astrágalo
- Curvatura supra e inframaleolar lateral
- Posición del calcáneo en el plano frontal (vertical de talón)
- Prominencia de la región talo navicular
- Congruencia del arco longitudinal medial

- Abducción/ aducción del antepié respecto al retropié (signo de demasiados dedos).

Con la suma de cada ítem (estructuras), se obtiene una puntuación entre -12 y +12 así como la clasificación del tipo de pie como se presenta a continuación (Redmond et al, 2006; Hernández Gervilla et al, 2016; Escalona Marfil et al, 2019; Algaba del Castillo et al, 2019):

- Máxima supinación (-12 a -5)
- Supinado: <5 (-4 a -1)
- Normal (0 a +5)
- Pronado: >5 (+6 a +9)
- Máxima pronación (+10 a +12)

El Navicular Drop y Drift Test (NDT), en español test de caída y patinamiento del navicular, respectivamente; el primero define la diferencia en la altura de la tuberosidad del navicular en una postura de carga y descarga del pie midiendo la distancia entre la tuberosidad y el suelo, los valores altos se asocian con un arco bajo y un pie pronado (Escobar et al, 2019). El Navicular Drift Test de manera similar, valora el desplazamiento de la tuberosidad del navicular en el plano transversal desde ambas posturas (Escalona Marfil et al 2019).

Kim et al (2020) han demostrado que ambas pruebas ND son válidas y fiables, considerando como pie plano flexible si hay una diferencia >10 mm.

El Índice de altura del arco (IAA) analiza la altura del arco de forma fiable por medio de la altura del dorso del pie (ADA) dividida entre la longitud total del pie y mediante el uso de una plataforma de medición antropométrica del pie (p-MAP), una herramienta simple y de bajo coste que cuantifica el pie según su postura y movilidad.

La valoración del mediopié con dicha plataforma, es clave para la comprensión de la biomecánica y la patología del pie, así como del resto de la extremidad inferior.

Para ello debe realizarse en el orden que se muestra en la tabla 8 bajo el nombre de “Mediciones para obtener el índice de altura del arco (IAA)” que se muestra a continuación.

**Tabla 8.**

*Mediciones para obtener el índice de altura del arco (IAA)*

Estructuras a medir	Procedimiento
Longitud total del pie	Se mide del calcáneo hasta la punta del primer dedo (si no hay deformaciones importantes). Después se calcula la mitad de la longitud y se realiza una marca en el dorso del pie
Altura del dorso del pie (ADA)	Se mide desde la marca dibujada en el dorso y hacia la plataforma
Anchura del mediopié (AMP)	Se mide tomando como referencia el mismo punto marcado y midiendo por el dorso del pie de medial a lateral
Magnitud de movilidad del pie (MMP)	Una vez obtenidos los valores en carga y en descarga de ADA y AM, se restan ambas medidas

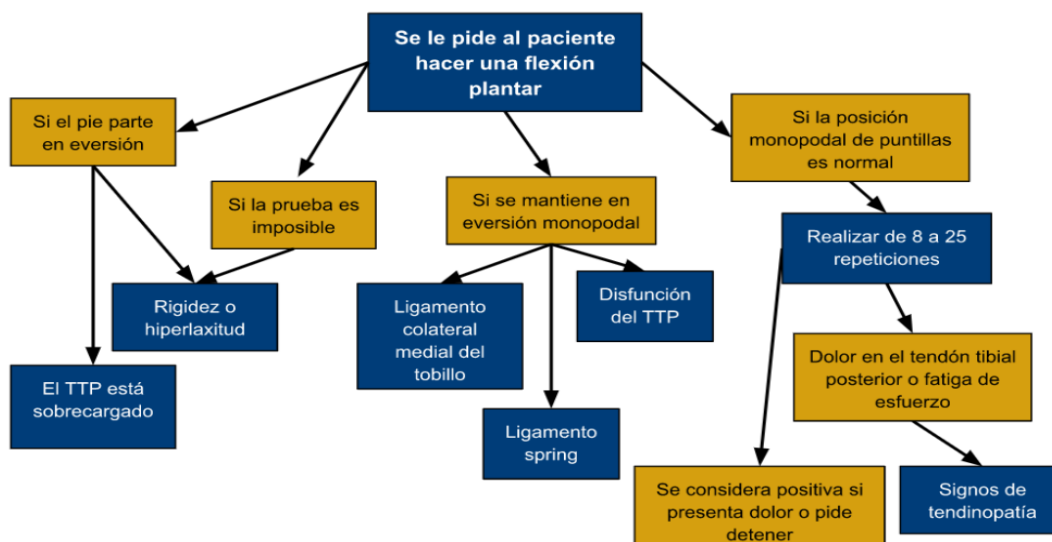
Ahora bien, la magnitud de la movilidad del pie (MMP) resulta de los planos sagital y transversal a través de la altura del arco dorsal y el ancho del mediopié, respectivamente, en la que, a mayor diferencia entre las dos posiciones, mayor movilidad tiene el pie.

Por otro lado, Toullec (2019) enfatiza que las pruebas que se presentan a continuación se reservan más para pies planos reducibles.

El Heel rise test también conocido como posición de puntitas, aporta información sobre los ligamentos spring y colateral medial del tobillo, el músculo tibial posterior, la movilidad de la articulación subastragalina y la acción del tendón aquileo además de la rigidez o flexibilidad del pie mediante la plantiflexión. Esta prueba se lleva a cabo como se muestra en la figura 5 con el nombre de “Puntos para evaluar del Heel rise test” (Larrosa Padró et al, 2003; Efisioterapia, 2008; Medina et al, 2016; Toullec, 2019).

**Figura 4.**

*Puntos para evaluar del Heel rise test*

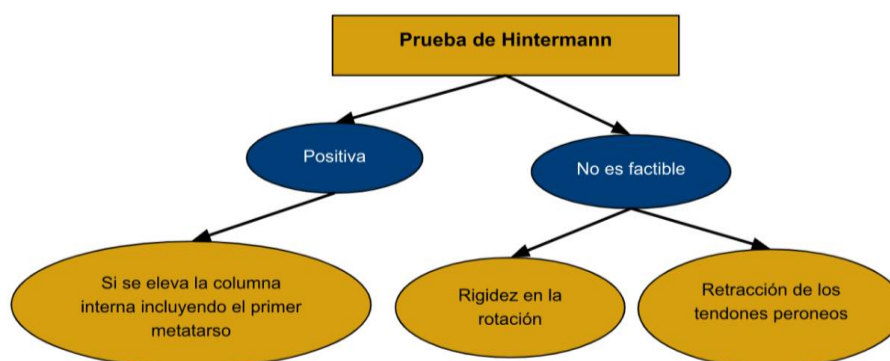


*Nota: La abreviatura TTP es correspondiente a Tendón del Tibial Posterior*

La prueba de Hintermann, consiste en reducir el valgo del retropié y la corrección de la supinación del antepié mediante una rotación externa de la pierna, dando información sobre la integridad ligamentosa del ligamento spring y ligamentos tarso-metatarsales plantares del primer radio (Medina et al, 2016; Toullec, 2019), como se muestra en la figura 6 con el título de “Puntos a evaluar de la prueba de Hintermann”.

### Figura 5.

*Puntos a evaluar de la prueba de Hintermann*

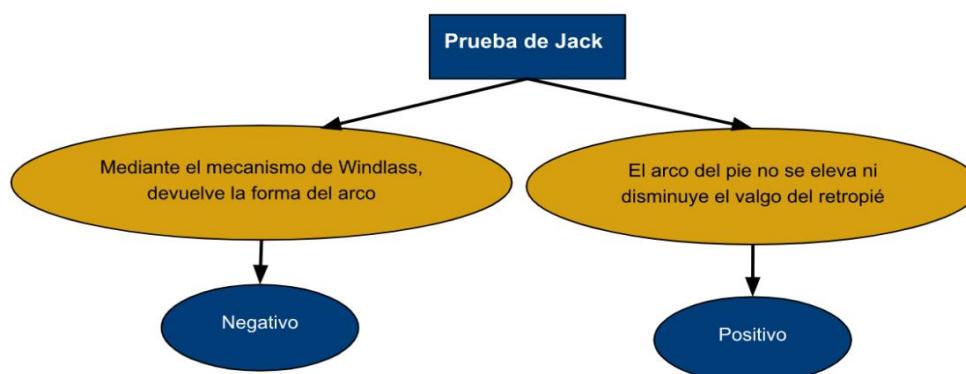


La prueba de Jack valora la limitación funcional de la eversion subastragalina, el aumento del arco longitudinal medial, la corrección del valgo del retropié y la rotación externa de la pierna mediante la extensión pasiva del hallux. Debe realizarse con el pie

en ligera carga para obtener el resultado como se muestra en la figura 7 con el nombre de “Parámetros del test de Jack” (Medina et al, 2016; Toullec, 2019).

**Figura 6.**

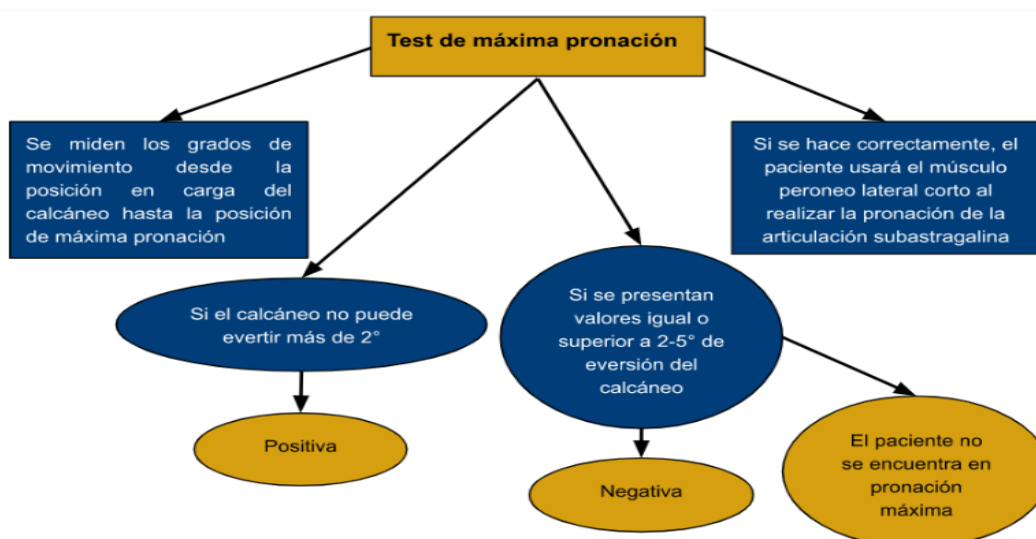
*Parámetros del test de Jack*



Durante el test de máxima pronación, el paciente debe intentar hacer una eversión sin flexionar las rodillas y en bípedo, esto para valorar la acción del músculo peroneo lateral corto, posteriormente se realiza como se presenta en la figura 8 con el nombre de “Medición del test de máxima pronación” (Medina et al, 2016).

**Figura 7.**

*Medición del test de máxima pronación*



Con el test de resistencia a la supinación, el paciente debe estar en bípedo mientras el explorador coloca sus dedos bajo el escafoides aplicando una fuerza

supinadora; se valora como poco costoso, costoso o muy costoso, según la resistencia empleada (Medina et al, 2016).

La maniobra de Silverskiold confirma la retracción de los gastrocnemios causante de dolor, inestabilidad y desequilibrio muscular, ya que la flexibilidad muscular es un factor importante para identificar si la deformidad del pie está relacionada con un acortamiento; dicha maniobra se describe a continuación (Toullec, 2019):

1. Se realiza una flexión dorsal del tobillo.
2. Manteniendo la flexión dorsal, se hace una flexoextensión de rodilla.
  - Si está limitada la dorsiflexión con la rodilla en extensión y se restablece con la flexión de la rodilla, puede haber un ligero acortamiento o contractura importante.

Finalmente, Salazar Gómez (2007) menciona que la marcha también debe valorarse, por lo que se revisa si las puntas de los pies se desvían, el despegue, impulso, choque del talón y la carga total.

En la marcha de puntitas, se valora la fuerza del tendón de Aquiles y la de los músculos inversores y eversores, el equilibrio y la posición fisiológica de los tobillos (Muñoz, 2006). Por el contrario, la marcha sobre los talones evalúa la fuerza de los músculos dorsiflexores, manteniendo el pie alineado.

### **Diagnóstico Diferencial para el Pie Plano del Adulto**

El diagnóstico diferencial se complementa con las pruebas específicas que llevan a sospechar de la patología a partir de lo que el clínico va encontrando en la valoración, para posteriormente determinar el tratamiento más adecuado (Parra Téllez, 2006).

Ahora bien, las patologías del pie son un motivo frecuente de consulta y es por ello que la anamnesis permite conocer el contexto de aparición, la localización exacta o referida del dolor, así como posibles signos y síntomas asociados. Es necesario también preguntar sobre los antecedentes heredofamiliares y personales.

Por consiguiente, en la inspección se visualizan cualquier tipo de lesión tisular, edema, tumefacción, deformidades o malformaciones (hallux valgus, dedos en garra) (Damiano, 2016).

Posteriormente, como parte de la exploración debe realizarse en bípedo, en sedente y durante la marcha. Se busca el varo o valgo de rodillas y tobillos, torsión tibial (interna o externa), aducción, abducción, supinación o pronación del antepié. Es importante identificar un desnivel pélvico por el acortamiento de alguna extremidad (Efisioterapia, 2008) así como limitaciones del arco de movimiento.

Así mismo, el estudio del calzado que usa el paciente brinda información sobre su tipo de marcha al igual que la presencia de dolor durante la palpación, por ejemplo, las talalgias son muy frecuentes y suelen relacionarse con patologías mecánicas de la aponeurosis plantar (Damiano, 2016).

Complementario a la valoración, el examen postural estático y dinámico, permite individualizar el origen de la anomalía podálica y el tratamiento postural idóneo para el paciente (My personal trainer, 2019).

En otra instancia, entre las anormalidades que alteran la armonía del pie, se encuentra la coalición tarsiana, que suele identificarse ante un pie doloroso y rígido. Otra alteración muy común, es la disfunción del tendón del tibial posterior, el cual generalmente es insidioso, doloroso y con tumefacción localizada en la región medial del tobillo. El dolor se agrava con la actividad y mejora con el reposo (Larrosa Padró et al, 2003; Núñez Samper et al, 2021). Dicho músculo se explora haciendo inversión contra resistencia a partir de la plantiflexión y eversión (Toullec, 2019).

Parra Téllez (2006) menciona que la disfunción del tibial posterior suele tratarse más de una patología adquirida y unilateral, ya que, si es congénita, suele ser bilateral. Por lo tanto, la disfunción puede ser parte del causante del pie plano adquirido, o bien, presentarse secundariamente o no en un pie plano congénito y flexible.

Finalmente, las pruebas específicas, la exploración dinámica y estática, así como la valoración en carga y descarga de ambos pies, son imprescindibles para un

diagnóstico y su posterior tratamiento que asegure una mejora para el paciente (Salazar Gómez, 2007; Escalona Marfil et al 2019).

### **Estudios Diagnósticos y Complementarios para el Pie Plano del Adulto**

Ciertamente cuando se llega a un probable diagnóstico, en ocasiones la mejor manera de corroborar resultados es realizando estudios de imagen, que confirman o refutan el probable diagnóstico.

Se han utilizado métodos como la evaluación radiográfica, inspección visual no cuantitativa, medición directa, uso de escáner y estudio de la huella plantar. Este último ha sido el más empleado por la facilidad que supone, así como por los indicadores confiables y válidos que presenta (Sánchez Ramírez, 2017).

Ahora, entre los métodos ya mencionados, se encuentran la altura del dorso del pie, los índices del arco, el arco modificado, de la postura del pie, de Hernández Corvo y el ángulo del arco (Luengas et al, 2016). Estos métodos de medición estáticos sirven para clasificar el tipo de pie basándose en características morfológicas estáticas.

Por otro lado, el estudio dinámico puede aportar información utilizando plataformas de presiones que toman diferentes imágenes durante la marcha. Estas plataformas registran el tiempo de contacto del pie, pico máximo de presión, la fuerza máxima y mínima y el área de contacto (Lara Diéguez et al, 2011).

Ahora bien, el estudio de la huella plantar es una herramienta útil, válida y de bajo coste para el estudio del arco longitudinal medial, presenta altas correlaciones con métodos radiográficos y para su registro, se debe obtener una huella nítida para su interpretación (Luengas et al, 2016).

Saldívar-Cerón et al (2015), clasificaron la huella plantar en tres grados mediante el uso del podoscopio, tal como se muestra en la tabla 9 bajo el nombre de “Clasificación de la huella plantar en podoscopio”.

#### **Tabla 9.**

*Clasificación de la huella plantar en podoscopio*



Grado	Característica
<i>Grado I</i>	El apoyo del borde lateral del pie es la mitad de la del soporte metatarsiano
<i>Grado II</i>	El apoyo del mediopié y delantera son iguales
<i>Grado III</i>	El apoyo del mediopié es mayor que el soporte metatarsiano

Ahora bien, derivado de la huella plantar en el podoscopio, se emplean diferentes métodos para precisar el estado de la bóveda plantar en caso de presentarse o sospecharse una disminución de la misma; estos métodos se realizan mediante trazos sobre la marca que deje la cara plantar del pie posterior a su toma con el material que le sea fácil al examinador emplear. Además, las pruebas se dividen en índices, métodos y otros estudios.

El Índice del arco presenta buenas correlaciones con la altura navicular y mediciones radiográficas. En el índice del arco modificado basado en el original, se pueden incluir datos de presiones plantares (Lara Diéguez et al, 2011; Sánchez Ramírez, 2017).

El Índice de Staheli, identifica el arco plantar relacionando la longitud más pequeña del mediopié y la longitud más grande del talón, mientras que el índice de Chippaux Smirak mide la distancia mínima del mediopié dividida entre la longitud máxima de la región de la cabeza de los metatarsos para posteriormente multiplicarse por 100 y tipificar el tipo de pie (Fuentes Venado et al, 2020; Miguel Andrés et al, 2020).

El ángulo de Clarke mide la huella y el tipo de arco plantar, mientras que el método de Hernández Corvo tipifica el pie usando la impresión plantar empleando líneas perpendiculares y paralelas mediante un protocolo ya establecido donde se toman las medidas del antepié y del mediopié, arrojando el porcentaje de pie plano mediante una ecuación (Lara Diéguez et al, 2011; Luengas et al, 2016; Sánchez Ramírez, 2017) presentada a continuación:

$$\%X = (X - Y) / X * 100$$

El fotopodograma es un estudio que orienta sobre la presión plantar, así como el tipo de pie (Lara Diéguez et al, 2011; Luengas et al, 2016). De manera similar, la

baropodometría y la pedigrafía, cuantifican la distribución de la presión plantar y determinan el tipo de pie (Luengas et al, 2016).

Por otro lado, las radiografías consideradas como medidas de oro aportan información sobre las características morfológicas óseas mediante la goniometría radiológica, esto para definir los arcos longitudinales medial y lateral (Larrosa Padró et al, 2003; Franch Manrique et al, 2004; Parra Téllez, 2006; Montoya Terrón, 2006).

Finalmente, con el radiofotopodograma, se obtiene simultáneamente un fotopodograma y una radiografía dorso-plantar además de dar información sobre zonas de hiperpresión (Rodríguez Salvador, 2011).

### **Tratamiento para el Pie Plano del Adulto**

Para el tratamiento de esta patología, suele llevarse a cabo el tratamiento quirúrgico o el convencional, los cuales se desarrollarán a continuación.

#### **Tratamiento Quirúrgico para el Pie Plano del Adulto**

El tratamiento quirúrgico se reserva principalmente para un pequeño porcentaje de casos donde no se corrige el pie plano flexible o rígido, hay dolor, incapacidad o grandes deformidades (Revengea Giertych et al, 2005). Los procedimientos quirúrgicos pueden incluir alargamientos o transferencias tendinosas, osteotomías para realinear los segmentos óseos en estadios con rigidez y artropatías (Ortopedia Traumatología Borgotaro, 2017), resecciones ante coaliciones, artrodesis ante cambios degenerativos o coaliciones múltiples (Larrosa Padró et al, 2003).

Ahora bien, el punto fundamental es corregir estable y completamente las anomalías (Giannini et al, 2005), sin embargo, algunas técnicas suelen presentar efectos secundarios sobre la movilidad y flexibilidad del pie con resultados globalmente satisfactorios, pero a costa de un largo postoperatorio (Toullec, 2019).

Aunque el pie plano es una deformidad del pie muy común, sigue siendo una de las menos comprendidas y el tratamiento óptimo no está ampliamente aceptado (Filardi, 2018).

### **Tratamiento Convencional dentro de Fisioterapia para el Pie Plano del Adulto**

El tratamiento de la mayoría de los casos con pie plano es conservador, por lo que se deben tratar varias articulaciones, ya que cuando una patología hace salir del centro de gravedad al cuerpo, el gasto energético aumenta. Es por ello que, la reeducación es indispensable para recuperar los componentes biomecánicos normales (Salazar Gómez, 2007).

La edad considerada para iniciar el tratamiento no está del todo definida, ya que se espera que el pie se desarrolle normal y que no presente deformidades importantes. En caso contrario, el tratamiento recomendado es el uso de zapato ortopédico, ejercicios específicos y plantillas.

González Acosta et al (2018) mencionan que el tratamiento parece ser necesario cuando el valgo de talón es mayor a los 20° y el arco longitudinal medial está disminuido o ausente.

Dicho esto, los objetivos en fisioterapia son minimizar los efectos de la inactividad, corregir la ineficiencia muscular y mejorar la amplitud del movimiento articular, esto sin perturbar el movimiento funcional eficiente (Efisioterapia, 2008).

El tratamiento inicial consiste en reducir la inflamación y el dolor en caso de presentarse, así como la prescripción de antiinflamatorios y la aplicación de agentes físicos (Ortopedia Traumatología Borgotaro, 2017).

Estudios podobarográficos han demostrado que la corrección del valgo de retropié y el levantamiento del arco longitudinal mediante el uso de plantillas, normaliza la distribución de carga del pie, sin embargo, su uso exclusivo no muestra cambios significativos; por el contrario, el tratamiento ortésico en conjunto con la rehabilitación, sí evidencia una mejora (González Acosta et al, 2018).

Así mismo, Parra Téllez (2006) afirma que no todos los pies planos del adulto deben ser tratados con plantillas. En cambio, Giannini et al (2005) mencionan que no está indicado tratar un pie morfológicamente pronado, pero sí un pie funcionalmente

pronado que provoca dolor, artrosis y deformidad secundaria. Sólo un examen clínico exacto, permite diferenciar un pie plano funcional de un pie morfológicamente plano.

Ahora bien, el tratamiento varía según la elasticidad del pie y la edad del paciente, tratando las cargas sobre el pie, la activación muscular involucrada en el arco medial, la relajación, estiramiento, fortalecimiento y tonificación muscular, así como la reeducación de la marcha (Salazar Gómez, 2007).

### ***Plantillas***

La prescripción del uso de plantillas es muy habitual como tratamiento de primera línea (Centro Ortopedico Sanitaria Bresciana, 2016), ya que tienen como función descargar la zona afectada o limitar tracciones musculo tendinosas (Benguerbi et al, 2012); por otro lado, su uso en pacientes con pie plano disminuye la movilidad de la articulación subastragalina (Sánchez et al, 2016).

De manera similar, Muñoz (2006) y Toullec (2019) mencionan que el tratamiento médico mediante ortesis plantar, generalmente se considera para aliviar los síntomas y no para corregir un pie plano, mejorando el equilibrio articular y evitando dolor. Es por ello que se aconseja utilizar calzado flexible que sujete el retropié y que permita estimular el desarrollo muscular y la función dinámica del pie.

### ***Propiocepción***

La postura resulta de un proceso dinámico dependiente de receptores propioceptivos, exteroceptivos, tono muscular y del sistema nervioso central (Barra Soto, 2015), y para mantener la postura, se producen con frecuencia deformaciones en cuello, hombros, columna vertebral, caderas, rodillas, tobillos y pies.

Los factores por los que se ve condicionado el equilibrio postural, son la relación intervertebral y el equilibrio de la musculatura, la oclusión normal, el apoyo podal normal, el equilibrio de la musculatura mandibulo-craneal y de los miembros inferiores, dicho equilibrio es condicionado por la agudeza visual, la fuerza muscular y los reflejos posturales (Barra Soto, 2015).

Así mismo, la postura se construye gracias a la percepción de sensaciones como la tensión ligamentaria, estiramiento muscular y apoyo plantar. La reeducación de la postura supone un enfoque global del individuo, analizando las alteraciones en su organización corporal y los síntomas que padece (Efisioterapia, 2008).

De igual manera, está conformada por fenómenos biomecánicos y neurofisiológicos condicionados por movimientos oculares, posición y movilización de la cabeza, así como de los miembros superiores, el tipo de apoyo plantar, la marcha, el reposo en sedestación o en decúbito.

Filardi (2018) se refiere al pie como un órgano receptor postural que da al cerebro información sobre el espacio, equilibrio y oscilaciones del cuerpo, y que, además, es el punto de contacto del cuerpo con el suelo, transmitiendo fuerzas durante la bipedestación y las acciones propias de la locomoción.

### ***Ejercicio Terapéutico***

Revenga Giertych et al (2005) indican que el mejor tratamiento para el pie plano fisiológico es el ejercicio fisioterapéutico y en ciertas ocasiones el uso de plantillas y/o calzado ortopédico. Dichos ejercicios pretenden reforzar, activar y fortalecer la musculatura local y global, así como mejorar los defectos posturales que interfieren en la marcha.

Algunos ejercicios activos libres que se han aplicado comúnmente para el tratamiento del pie plano son: la elevación y descenso del talón con uno y ambos pies; arrugar una toalla con los dedos, agarrar con los mismos dedos del pie objetos pequeños; caminar sobre los bordes externos de los pies, sobre los talones, en puntas y con objetos entre los dedos, esto por supuesto con los pies descalzos en superficies irregulares para brindar información sensitiva que ayude a mejorar la marcha y la postura (Efisioterapia, 2008; NEURORHB Servicio de Neurorrehabilitación de Vithas, 2017; FisioOnline, 2019).

Ahora bien, los músculos que se busca tonificar para mejorar la bóveda plantar, la postura y la marcha, son el tibial anterior y el posterior, el tríceps sural, los músculos intrínsecos e interóseos, el flexor largo de los dedos, los músculos propios del primer dedo (Efisioterapia, 2008) y el peroneo largo, esto debido a que tienen una relación con el arco longitudinal medial y son fundamentales para la marcha (Núñez Samper et al, 2021).

Agregando a lo anterior, en estudios recientes se ha realizado el ejercicio de pie corto (short foot exercise), donde se intenta llevar la cabeza del primer metatarsiano hacia el talón, manteniendo en el suelo el antepié y el talón sin flexionar los dedos. Este ejercicio se recomienda en tres fases: en sedente, en bípedo y en una sola pierna, realizándose 3 veces por semana durante 6-8 semanas. Este ejercicio ayuda a mejorar el equilibrio, el rendimiento y la postura del pie, complementándolo con sentadillas a 90°.

Los resultados fueron favorables, mejorando el navicular caído, el índice de postura del pie, equilibrio, dolor y discapacidad, así como el incremento de la máxima fuerza en el mediopié (Unver et al, 2019; Okamura et al, 2020; Kim et al 2020), esto a partir de la 3er y 4ta semana (Şahan et al, 2021).

De manera similar, se ha demostrado que el fortalecimiento del tibial posterior, el estiramiento del psoas ilíaco, del tríceps sural y del tibial anterior, mejoran el dolor lumbar a largo plazo, la elasticidad y flexibilidad muscular, al igual que la activación de los husos musculares. Por ejemplo, la elongación pasiva del tríceps sural aumenta la flexión dorsal real del pie y corrige el valgo del calcáneo (Efisioterapia, 2008; Alam et al 2019).

Por otro lado, Sánchez Ramírez et al (2019), demostraron que el ejercicio con calzado convencional muestra una tendencia al aplanamiento del arco longitudinal medial aumentando el pie plano, sin embargo, la ausencia de calzado aumenta ligeramente el arco, mejorando la superficie plantar del antepié y retropié en un estado agudo.

Ahora bien, encontraron que el músculo abductor del 5to dedo y el flexor corto de los dedos, aumentan su volumen luego de 12 semanas de adaptación anatómica sin calzado, y con calzado minimalista, el abductor del hallux aumentó un 10,6%.

De manera similar, Mei et al (2015) estudiaron a sujetos con y sin calzado, encontrando que los sujetos que habitualmente se mueven descalzos tienen menor área de apoyo plantar en el mediopié.

Para la obtención de estos objetivos, se plantea que el volumen sea de 2 sesiones por microciclo de 7 días, de 3-5 ejercicios por sesión con 1-3 series de trabajo y 1-3 repeticiones por serie (Rosa Guillamón, 2015).

**Cadenas Musculares.** Las cadenas musculares son circuitos de continuidad de dirección y planos, a través de los cuales se propagan las fuerzas. Estos circuitos integran las conexiones entre la fascia y los sistemas nervioso y musculoesquelético; manteniendo el equilibrio corporal mediante la administración de la estática, dinámica y compensaciones.

Leopold Busquet desde los años ochenta, explica la evolución del término de cadenas musculares a cadenas fisiológicas como una necesidad de entender mejor la globalidad del cuerpo humano (Alameda 16, 2021).

Dicho esto, Leopold Busquet (2001) menciona cinco cadenas musculares:

- Cadena estática lateral
- Cadena de flexión
- Cadena de extensión
- Cadena de apertura
- Cadena de cierre

Ahora bien, Salazar Gómez (2007) deduce que, para el tratamiento, se debe intentar frenar el recorrido interno ofreciendo resistencia mediante una contracción excéntrica.

### ***Vendaje***

Fernández Román et al (2012) complementan el tratamiento para el pie plano con el uso de kinesiotape durante 24 horas sobre el músculo tibial posterior. Desafortunadamente, con esta forma de aplicación, los grados de valgo del talón no mostró una modificación significativa tras la aplicación del vendaje.

León Llanos et al (2018) emplearon de igual manera el kinesiotape, pero con un procedimiento distinto. Además de la aplicación de este vendaje, se llevaron a cabo ejercicios de Risser teniendo resultados positivos, sin embargo, los participantes de dicha investigación fueron niños.

### ***Electroestimulación***

Namsawang et al (2019) acudieron a la electroestimulación además del ejercicio del pie corto, dosificando NMES (TENS) en el músculo abductor del primer orjejo. Como resultado, no hubo mucha diferencia entre el ejercicio y la aplicación de la corriente, sin embargo, es una buena opción para complementar el tratamiento.

### ***Agentes Físicos***

Usualmente y dependiendo el estadio del pie plano, se emplea crioterapia o termoterapia, esto en caso de presentarse algún síntoma de inflamación o dolor en cualquier región del pie o tobillo (Benguerbi et al, 2012).

### ***Papel del Fisioterapeuta***

Salazar Gómez (2007) hace hincapié en que son muchas las lesiones que todavía se tratan de una manera local ignorando su causa primaria, reincidiendo por ende en la lesión. La identificación del causante principal de compensaciones y lesiones es esencial para obtener resultados diagnósticos y de tratamiento satisfactorios a corto y largo plazo, ya que el cuerpo está interconectado y dispuesto a modificaciones todo el tiempo.



El tratamiento del pie plano es complejo y explica por qué esta patología regularmente se encuentra infratratada (Toullec, 2019) a pesar de los esfuerzos por mejorar la sintomatología que presente el sujeto, es por ello que el terapeuta físico es una opción viable al tratarse de la activación de la musculatura de esta estructura.

Ahora bien, Cornwall et al (2011) recomiendan que la movilidad del pie se evalúe en un examen clínico para proporcionar una comprensión más completa del pie del paciente y la posible naturaleza de su problema, así como las secuelas y compensaciones que se presentarán en un futuro.

### **Aproximación al Estado Actual del Conocimiento.**

En este apartado de la investigación de la literatura, se recopilaron datos de algunos autores que documentan lo más reciente en ejercicios del pie plano, así como de las compensaciones existentes en el cuerpo humano.

### **Ejercicio Terapéutico**

Revenga Giertych et al (2005), Salazar Gómez (2007), Efisioterapia (2008), Alam et al (2019) y Núñez Samper et al (2021) indican que el mejor tratamiento para el pie plano es el ejercicio fisioterapéutico, debido a que activa, fortalece y tonifica la musculatura; además, los músculos que se busca tonificar para mejorar la bóveda plantar, la postura y la marcha, mejorar el dolor lumbar a largo plazo, la elasticidad y flexibilidad muscular, son:

- Tibial anterior y posterior
- Tríceps sural
- Músculos intrínsecos e interóseos
- Flexor largo de los dedos
- Músculos propios del primer dedo
- Peroneo largo

Estos músculos tienen una relación con el arco longitudinal medial y son fundamentales para la marcha, además, el estiramiento del iliopsoas es también beneficioso ante las compensaciones que genera el cuerpo por un pie plano.

Unver et al (2019), Okamura et al (2020), Kim et al (2020) y Şahan et al (2021) han demostrado que más específicamente para el pie plano, el ejercicio del pie corto (short foot exercise) mejora el equilibrio, el rendimiento y la postura del pie, así como mejorar el movimiento del navicular, el dolor e incrementa la máxima fuerza en el mediopié. Este ejercicio consiste en intentar llevar la cabeza del primer metatarsiano hacia el talón, manteniendo en el suelo el antepié y el talón, esto sin flexionar los dedos.

Ahora bien, Sánchez Ramírez et al (2019) encontraron que el músculo abductor del 5to dedo y el flexor corto de los dedos, aumentan su volumen luego de 12 semanas de adaptación anatómica sin calzado.

### **Calzado y Plantillas**

Por otro lado, Sánchez Ramírez et al (2019), demostraron que el ejercicio con calzado convencional muestra una tendencia al aplanamiento del arco longitudinal medial aumentando el pie plano, por el contrario, la ausencia de calzado aumenta ligeramente el arco. Además, encontraron que el músculo abductor del 5to dedo y el flexor corto de los dedos, aumentan su volumen luego de 12 semanas de adaptación anatómica sin calzado.

De manera similar, Mei et al (2015) estudiaron que los sujetos que habitualmente se mueven descalzos, tienen menor área de apoyo plantar en el mediopié.

Sánchez et al (2016) y González Acosta et al (2018) mediante estudios podobarográficos, han demostrado que el uso de plantillas normaliza la distribución de carga del pie, sin embargo, su uso exclusivo no muestra cambios significativos, además su uso disminuye la movilidad de la articulación subastragalina. Concluyendo que, el tratamiento ortésico en conjunto con la rehabilitación, muestra una mejora en la morfología y posibles compensaciones a consecuencia del pie plano.

## Capítulo 3: METODOLOGÍA

---

A continuación, se muestra la metodología que se empleó para la presente investigación.

### **Enfoque de la investigación**

Este estudio tiene un enfoque cuantitativo debido a que presenta un conjunto de procesos secuenciales y probatorios para la recolección de datos medibles que se representan de manera porcentual.

### **Alcance del estudio**

Este estudio es descriptivo, de manera que busca especificar las propiedades y características importantes del fenómeno que se analiza, en este caso, del pie plano.

### **Diseño del estudio**

El diseño del presente estudio es de tipo longitudinal debido a que se recaban datos al inicio y al final de la intervención para realizar inferencias acerca de la evolución, sus causas y sus efectos.

Así mismo, se considera cuasiexperimental debido a que se manipulan variables para observar su efecto en un grupo donde los sujetos no se asignaron al azar.

### **Tamaño de la muestra**

El tamaño de la muestra es no probabilística o dirigida, debido a que se seleccionó un subgrupo de la población en la que la elección de los elementos no depende de la probabilidad, sino de las características de la investigación, en este caso, que la muestra presente uno o ambos pies planos.

### **Recolección de la muestra**

La recolección de la muestra se llevó a cabo en dos partes, en la primera parte se realizó una invitación de manera verbal a los alumnos de diferentes años de la licenciatura de Fisioterapia, de la ENES UNAM León, en la cual se les explicó el

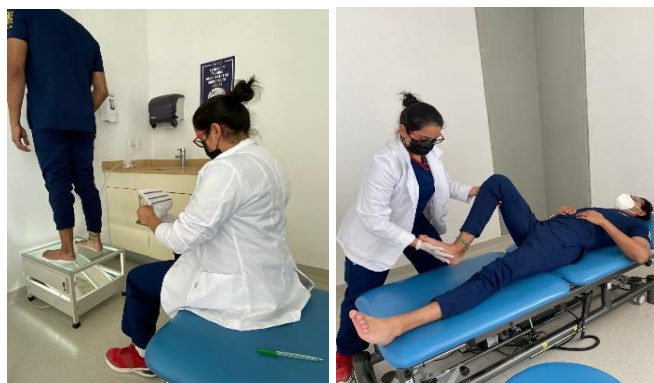propósito de la investigación y la finalidad del mismo. Se les explicó que, tendrían que pasar primero por el primer filtro dado por un podoscopio y en caso de ser seleccionados y ellos aceptar ser voluntarios, se les entregaría un consentimiento informado seguido de una valoración de uno o ambos pies.

Los voluntarios que presentaron una huella plantar normal o en cavo sobre el podoscopio fueron excluidos y se les agradeció el apoyo y buena voluntad, los voluntarios con una huella plantar plana o con el arco disminuido, fueron seleccionados, así mismo se les hizo una invitación formal y verbal para participar en esta investigación.

Posteriormente, se les informó que en caso de aceptar participar se les entregaría un consentimiento informado y se les proveería de más información; fue hasta la valoración inicial cuando se les entregó un consentimiento informado en donde se les explicó el procedimiento de la valoración y la futura intervención, además de no actuar ni participar bajo ningún tipo de coerción en la investigación por ambas partes (ANEXO 1).

### **Figura 8.**

*Valoración inicial*



### **Criterios de inclusión**

- Ser mayor de edad (18 años)
- Ser estudiante de la licenciatura de fisioterapia
- Presentar pie plano en uno o ambos pies, calculando que el ancho del mediopié sobrepase más de la mitad del ancho del antepié, esto mediante el uso de un plantoscopio

- Presentar un Índice de Chippaux Smirak (CSI) mayor a 45%

### **Criterios de exclusión**

- Padecer en uno o ambos miembros inferiores lesiones osteoarticulares o musculotendinosas en un estado agudo referente a la valoración inicial
- Presentar intervenciones quirúrgicas previas en uno o ambos miembros inferiores

### **Criterios de eliminación**

- No presentarse a la segunda etapa de valoración
- Contar con 3 inasistencias
- Abandono de la investigación

### **Herramientas de evaluación**

Las herramientas utilizadas para el presente proyecto fueron las siguientes:

- Podoscopio
- Valoración inicial y final del pie plano (ANEXO 1), la cual consta de 9 pruebas presentadas a continuación y descritas en el marco teórico de la presente investigación en la sección de pruebas diagnósticas para el pie plano del adulto
  - Pie plano visible sobre el podoscopio
  - Test del escafoides caído (NDT)
  - Too many toes
  - Test de Jack
  - Heel rise test
  - Índice de la altura del arco (IAA)
  - Índice de Chippaux-Smirak (CSI)
  - Índice de Hernández Corvo (IHC)

### **Procedimiento de aplicación**

Después de la invitación al estudio y ya cumplidos los criterios de inclusión antes descritos, se inició la investigación con la valoración inicial para realizar una comparación con la valoración final (ANEXO 2) y así obtener resultados cuantitativos de los diferentes índices.

Se valoró un total de 71 participantes, de los cuales 18 resultaron con uno o ambos pies planos en la primera recolección sobre el podoscopio, de los mismos 18 participantes, 13 tuvieron la disponibilidad de realizar la segunda recolección de datos y cumpliendo así los criterios de inclusión, de los anteriores 13, únicamente 11 participantes lograron finalizar la intervención la cual tuvo una duración de 12 semanas.

Posterior a la recolección, se plantearon 11 ejercicios para la activación de la musculatura implicada en la morfología de la bóveda plantar, los cuales se adaptaron y dosificaron semanalmente, iniciando con ejercicios de movilidad de tobillo (plantiflexión, dorsiflexión, inversión y eversión) agregando ejercicios para movilidad de los dedos hacia la extensión y flexión con resistencia dada por el suelo y ejercicios de cadena cerrada (sentadillas), estos ejercicios se realizaron en 3 series de 12 repeticiones, esto en el primer mes.

En el segundo mes, se limitaron los ejercicios a inversión y eversión además de flexo-extensión de los dedos, a las sentadillas se le agregaron desplantes isométricos, realizando 3 series de 15 repeticiones. Para el tercer mes se aplicaron específicamente los ejercicios de flexo-extensión de los dedos y de cadena cerrada, realizándolos en 3 series de 16 y 18 repeticiones. Los ejercicios, series y repeticiones semanales se ilustran en el siguiente cronograma:

#### **Figura 9.**

*Cronograma*

MES	1				2				3			
SEMANA	1	2	3	4	5	6	7	8	9	10	11	12
SERIES Y REPETICIONES	3x12	3x12	3x12	3x12	3x15	3x15	3x15	3x15	3x16	3x16	3x18	3x18
Plantiflexión												
Dorsiflexión												
Eversión												
Inversión												
Abrir dedos												
Flexión 5 dedos												
Flexión 1er dedo												
Short foot (sedente)												
Short foot (bipedo)												
Sentadillas												
Desplantes (10')												

Aunado a lo anterior, casi todos los ejercicios se realizaron en sedestación a excepción de las sentadillas, desplantes y la variante del short foot, el cual se realizó en bipedestación. Estos ejercicios fueron pensados para activar toda la musculatura del pie e iniciar y mantener el proceso de adaptación y resistencia muscular, así como para evitar el acostumbamiento muscular, teniendo entonces variables biomecánicas sobre la activación muscular de cada ejercicio para el pie.

Como parte de los requisitos, se les pidió a los participantes que permanecieran descalzos durante todas las sesiones, esto para mejorar la propiocepción, además de facilitar y optimizar los ejercicios desde un punto de vista motriz y visual realizados por el examinador para la replicación por parte de los voluntarios.

La descripción de los ejercicios para pie plano en adultos, así como una imagen descriptiva de los mismos, se presenta a continuación.

### Figura 10.

#### *Plantiflexión de tobillo*



En sedente, se pide realizar la plantiflexión partiendo desde los 90° del tobillo con una ligera flexión de rodilla para anular la carga corporal.

### Figura 11.

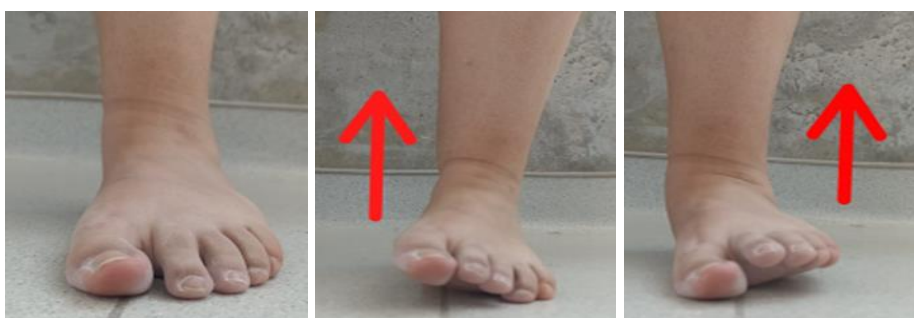### *Dorsiflexión de tobillo*



En sedente, se realiza la dorsiflexión partiendo desde los 90° del tobillo con una ligera flexión de rodilla para anular la carga corporal.

### **Figura 12.**

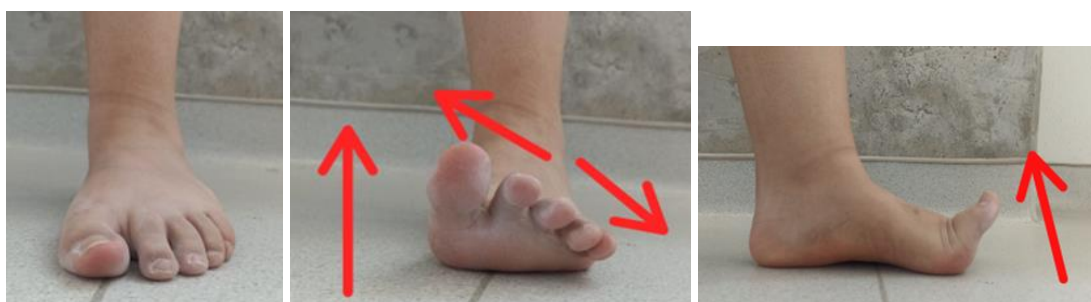#### *Inversión y eversión del pie*



En sedente, se inicia el movimiento partiendo con el pie apoyado en el suelo; al realizar la inversión, se pide despegar del piso el borde medial manteniendo en el piso el borde lateral y el talón. Para la eversión, se pidió el movimiento contrario a la inversión.

### **Figura 13.**

#### *Apertura y extensión de los dedos del pie*

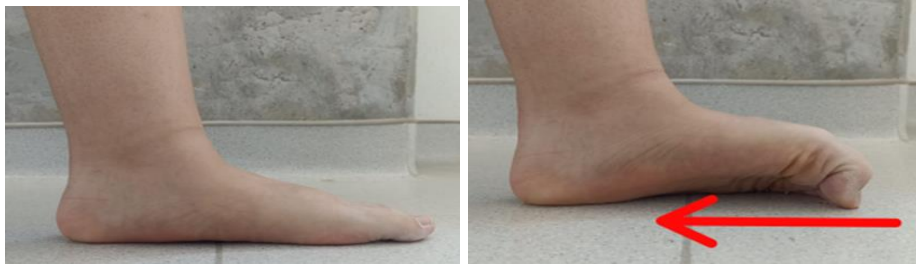

En sedente y con los pies apoyados en el piso, se pide extender los 5 dedos del pie y de ser posible separarlos.

### **Figura 14.**

#### *Flexión de los 5 dedos sin separar talón ni puntas del piso*

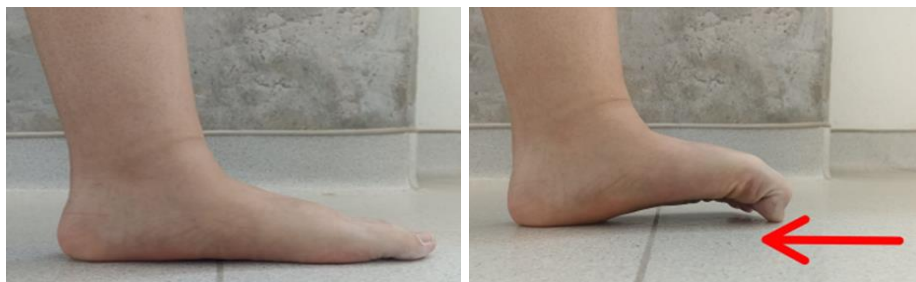



En sedente, se pide flexionar los 5 dedos sin separarlos del suelo al igual que el talón.

**Figura 15.**

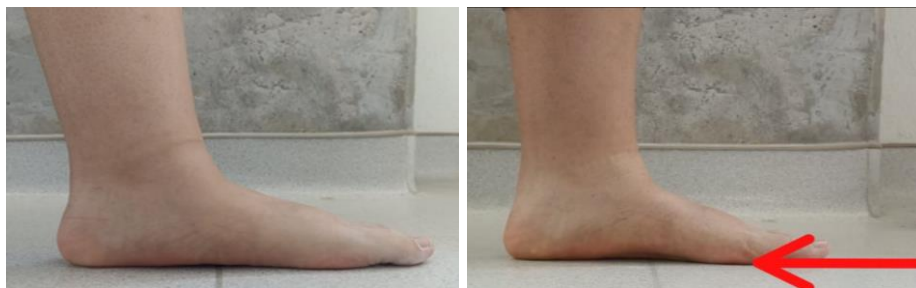*Flexión únicamente del primer dedo sin separar del piso*



En sedente, se pide flexionar y no separar del suelo el primer dedo y el talón.

**Figura 16.**

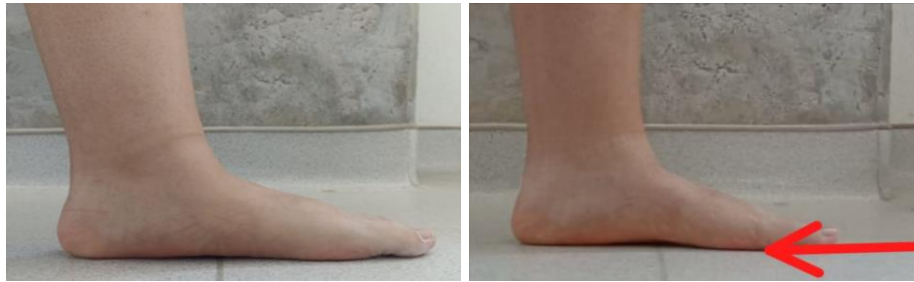*Short foot en sedente*



En sedente, se pide intentar llevar la cabeza de los metatarsos en dirección al calcáneo, sin despegarlos del suelo y además realizar una ligera inversión accionada por el mismo ejercicio.

**Figura 17.**

*Short foot en bípedo*



En bípedo, se pide intentar llevar la cabeza de los metatarsos en dirección al calcáneo, sin despegarlos del suelo y además realizar una ligera inversión accionada por el mismo ejercicio tratando de cargar peso al pie en cuestión.

**Figura 18.**

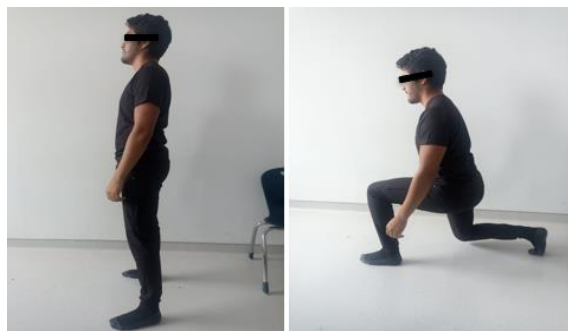*Sentadillas*



Se les pidió a los voluntarios realizar sentadillas preferentemente con las rodillas a 90° con los pies colocados paralelamente entre ellos y alineados a la altura de los hombros.

**Figura 19.**

*Desplantes*



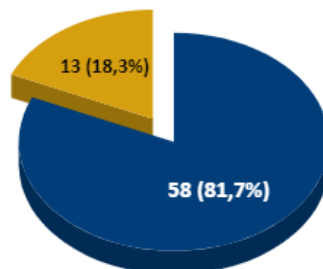
Se les pidió a los voluntarios hacer desplantes isométricos con ambas caderas y rodillas posicionadas a 90° y cuidando la postura de la espalda.

## Capítulo 4: RESULTADOS

En este capítulo se muestran las gráficas correspondientes a las diferentes pruebas que fueron aplicadas en la valoración inicial y al término de la intervención, el tamaño de la muestra inicial y final, así como una breve descripción de las mismas.

**Figura 20.**

*Pie plano muestra inicial*

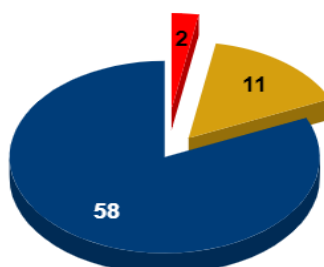


- Voluntarios excluidos con pie normal
- Voluntarios incluidos con pie plano

En la gráfica enunciada “Pie plano muestra inicial”, se muestra el porcentaje, así como la cantidad de los voluntarios que mostraron tener uno o ambos pies planos ilustrándose en color dorado, siendo estos 13 voluntarios (18,3%); por el contrario, los voluntarios que mostraron un pie normal o cavo se ilustraron en color azul, ocupando el 81,7%, es decir, 58 personas.

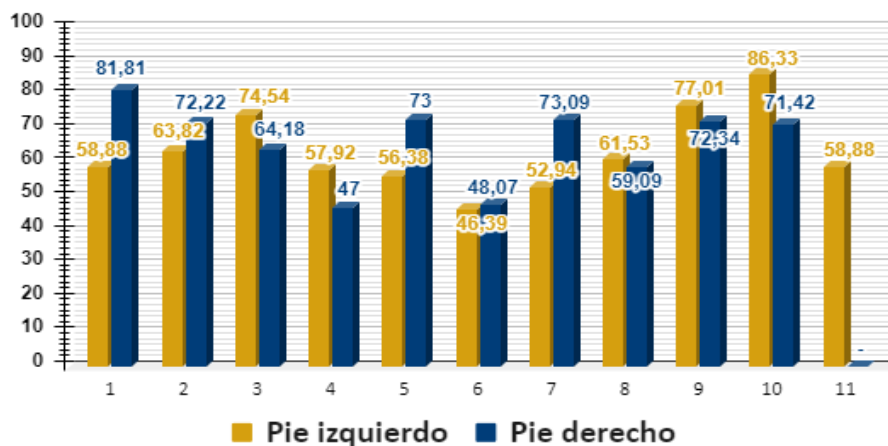
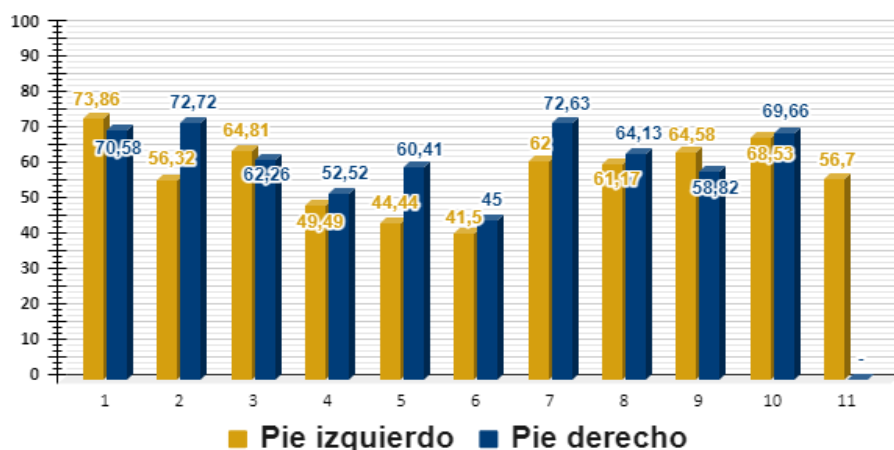
**Figura 21.**

*Pie plano muestra final*



- Voluntarios con pie plano eliminados
- Voluntarios con pie plano
- Voluntarios con pie normal excluidos

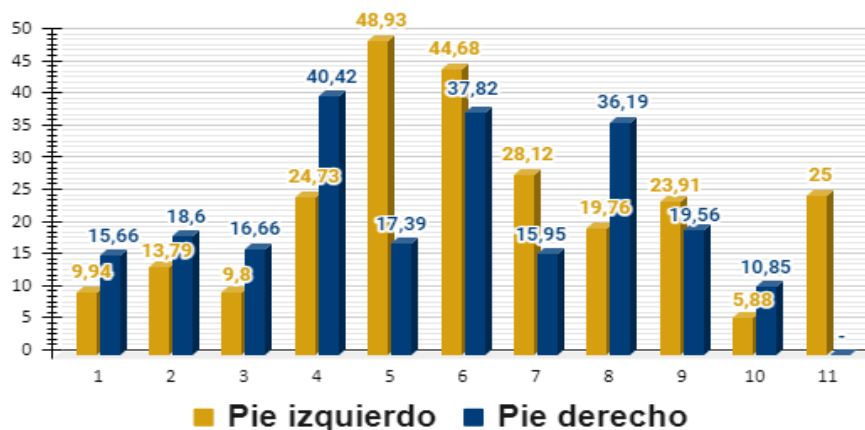
En la gráfica enunciada “Pie plano muestra final”, se muestra en color dorado la cantidad de voluntarios con pie plano que terminaron el periodo de intervención, en color rojo se muestran los voluntarios con pie plano eliminados por inasistencia y en color azul se muestran los voluntarios con un pie con arco normal o cavo.

**Figura 22.***Índice de Chippaux Smirak inicial***Figura 23.***Índice de Chippaux Smirak final*

En las gráficas denominadas “Índice de Chippaux Smirak (CSI%) inicial y final”, se muestra el porcentaje de pie plano que presentan los 11 voluntarios en el eje Y, en el eje X se aprecia el número de voluntarios. El voluntario número 11, presentó un pie derecho normal, por lo que no se le añadió en la intervención dicho pie, por lo tanto, de los 10 voluntarios restantes, 2 de ellos aumentaron su huella plantar entre 5.04 y 5.52, 7 disminuyeron la huella entre 0.46 y 13.52, mientras que 2 más no mostraron un aumento ni disminución alguna.

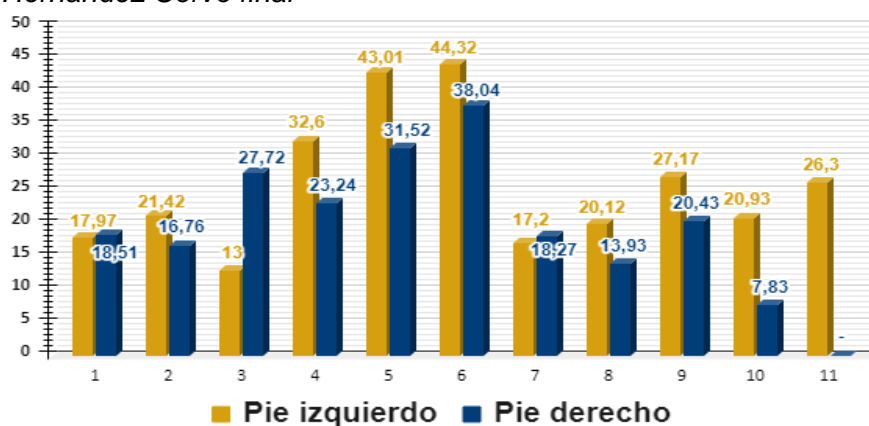
En el pie izquierdo, 2 voluntarios aumentaron su huella plantar entre 9.06 y 14.98%, por el contrario, 9 voluntarios disminuyeron dicha huella entre 0.36 y 17.8%

**Figura 24.***Índice de Hernández Corvo inicial*



**Figura 25.**

*Índice de Hernández Corvo final*



En las gráficas tituladas “Índice de Hernández Corvo (IHC %) inicial y final”, se muestra otro índice similar al índice de Chippaux Smirak, en donde en el eje Y se muestra el porcentaje de pie plano que presentan los 11 voluntarios y en el eje X se aprecia el número de dichos voluntarios; de igual manera, el pie derecho del voluntario número 11 fue excluido de la intervención, por lo que, de los 10 voluntarios restantes, 6 presentaron un aumento en la huella plantar entre .22 y 14.13% y los 4 voluntarios restantes mostraron una disminución de la huella entre 1.84 y 22.26%.

Ahora bien, en el pie izquierdo, de los 11 voluntarios, 8 presentaron un aumento de la huella plantar entre .36 y 15.05%, mientras que los 3 restantes resultaron con una disminución de dicha huella con cifras entre .36 y 10.92%.

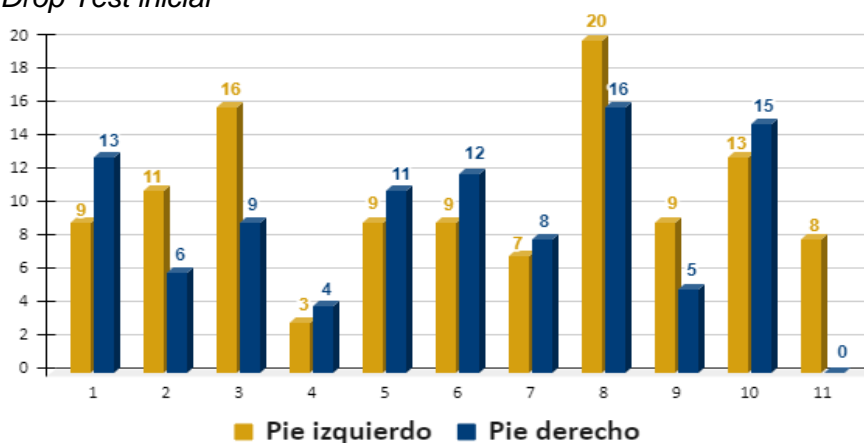
Los resultados entre un índice y el otro puede mostrarse un tanto subjetivo, esto porque en el índice de Chippaux Smirak (CSI) se debe calcular la ubicación del mediopié y antepié con base en la experiencia del clínico además de ser de los índices más

sencillos, sin embargo, su cálculo se complica al presentarse un pie plano o con el arco reducido.

Por otro lado, el índice de Hernández Corvo tiende más a ser un tanto más objetivo, debido a que las medidas y líneas trazadas, se basan en la propia antropometría del pie y en ángulos rectos. Además, mediante la impresión de la huella plantar con tinte, se pudo apreciar una ligera disminución de la misma huella en el mediopié, pero con un aumento en la zona lateral de la planta del pie.

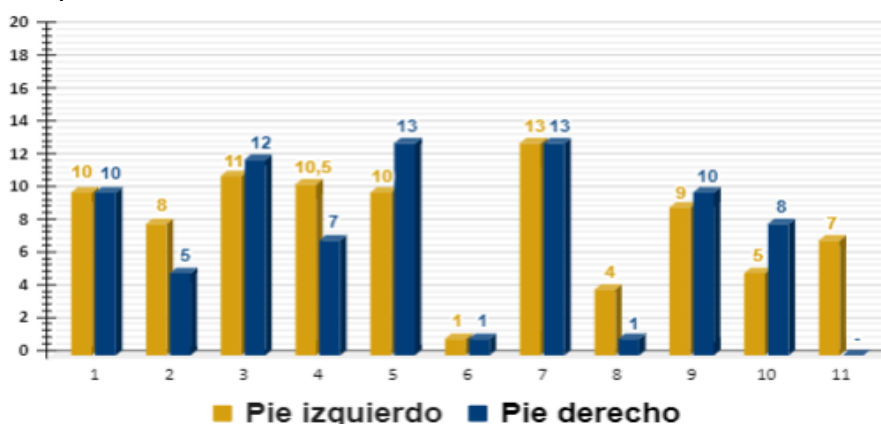
**Figura 26.**

*Navicular Drop Test inicial*



**Figura 27.**

*Navicular Drop Test final*



En las siguientes gráficas denominadas “Navicular drop test (NDT) inicial y final”, se ilustran las medidas obtenidas antes de iniciar la intervención y posterior a ella; en el eje X se muestra el número de voluntarios, así como la medida del pie derecho e izquierdo, en el eje Y se muestra en milímetros (mm) la movilidad del hueso escafoides.

La interpretación de los resultados en el pie derecho arrojó que, de los 11 voluntarios, la movilidad del escafoides del pie derecho disminuyó en 5 de ellos entre 1 y 15 mm, en 3 de ellos aumentó sin llegar a ser patológica entre 2 y 5 mm, y en 2 más aumentó ligeramente llegando a ser patológico entre 3 y 5 mm. El voluntario 11 presentó un pie derecho con arco normal, por lo que no fue medido ni incluido en la intervención.

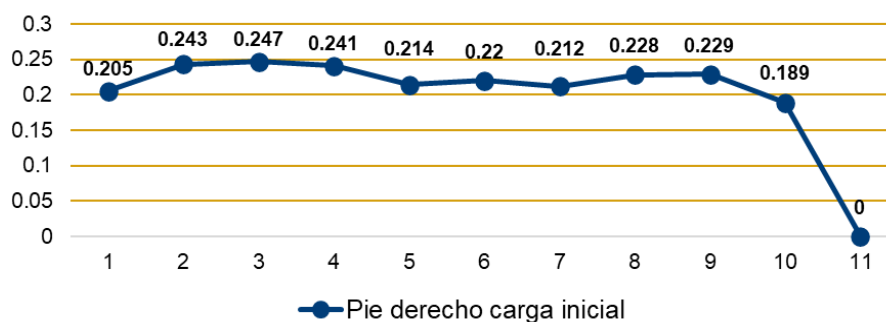
Ahora bien, de los 11 voluntarios, la movilidad del escafoides del pie izquierdo disminuyó en 7 de ellos entre 1 y 16 mm, en 1 de ellos aumentó 1 mm sin llegar a ser patológico, y en 2 más aumentó llegando a ser patológico entre 4.5 y 6 mm, uno más no presentó cambios.

En los voluntarios en los que aumentó la movilidad del hueso escafoides, puede deberse al aumento de la movilidad tanto de las articulaciones tarsianas como de las falanges, brindando una movilidad extra sin llegar a ser perjudicial. Por el contrario, a los voluntarios en los que disminuyó la movilidad, puede adjudicarse a que la movilidad exagerada fue reemplazada por los parámetros normales, es decir, no sobrepasando los 10 mm.

Por otro lado, en las siguientes gráficas del Índice de altura del arco (IAA), se compara la altura del arco dorsal antes y después de la intervención, por lo que, entre más aumenta el índice, más elevado está el arco dorsal del pie y viceversa. Además, en el eje X se muestran los 11 voluntarios, mientras que en el eje Y se muestra el índice de la altura del arco dorsal obtenida de la carga menos la descarga de la altura del arco dorsal y el ancho del mediopié.

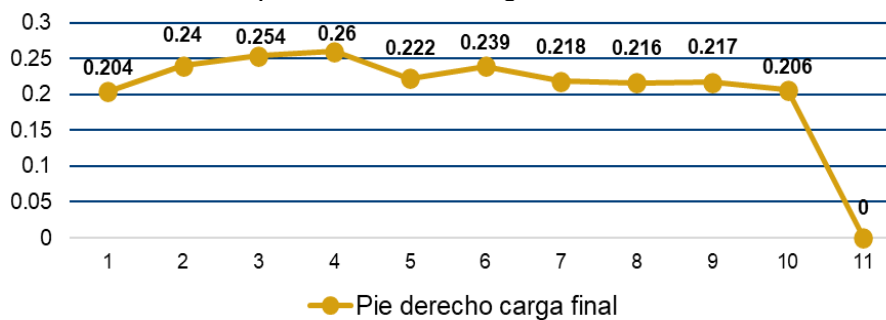
**Figura 28.**

*Índice de altura del arco del pie derecho en carga inicial*



**Figura 29.**

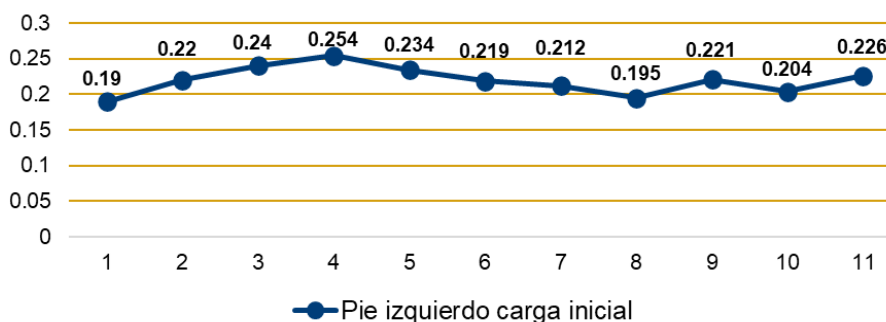
*Índice de altura del arco del pie derecho en carga final*



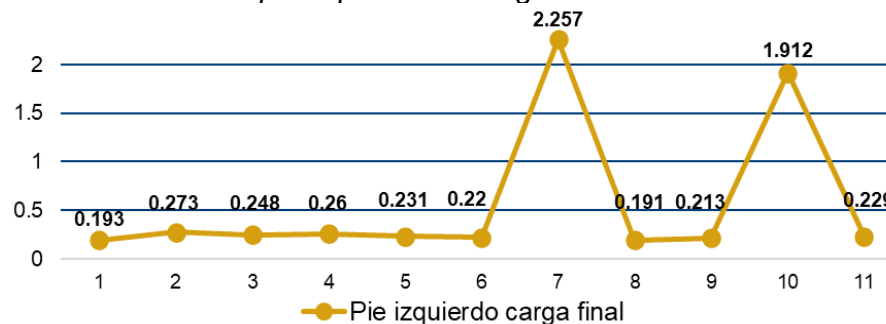
En las gráficas denominadas “Índice de altura del arco (IAA) del pie derecho en carga inicial y final” de los 11 voluntarios, el número 11 presenta en su pie derecho un arco normal, por lo que no se incluyó en la comparación. Ahora bien, de los 10 voluntarios, 6 aumentaron su arco dorsal entre un .006 y .019, por el contrario, los 4 voluntarios restantes, presentaron una disminución del arco entre un .001 y .012 (debido a que los resultados proceden de un índice, no presentan una unidad de medida como centímetros o milímetros).

**Figura 30.**

*Índice de altura del arco del pie izquierdo en carga inicial*

**Figura 31.**

*Índice de altura del arco del pie izquierdo en carga final*

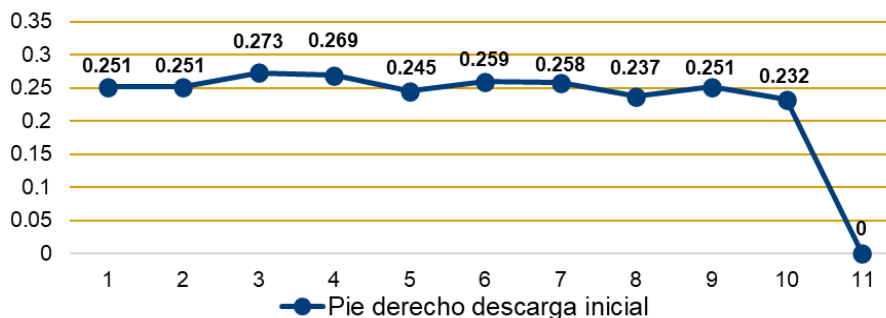




En las gráficas denominadas “Índice de altura del arco (IAA) del pie izquierdo en carga inicial y final” de los 11 voluntarios, 9 aumentaron la altura del arco dorsal con cifras de entre .003 y 2.045, mientras que 2 voluntarios disminuyeron su arco dorsal entre .003 y .008.

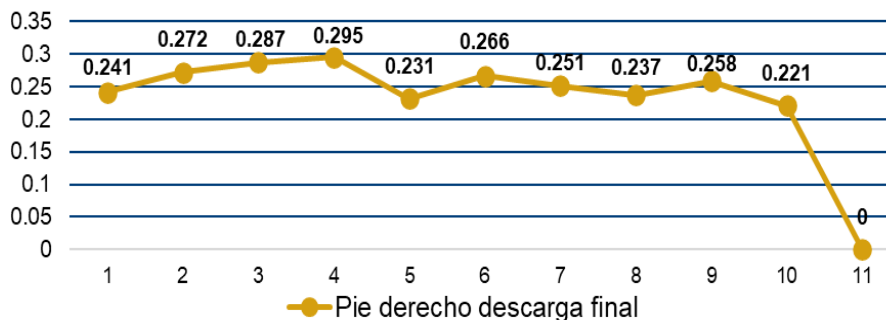
**Figura 32.**

*Índice de altura del arco del pie derecho en descarga inicial*



**Figura 33.**

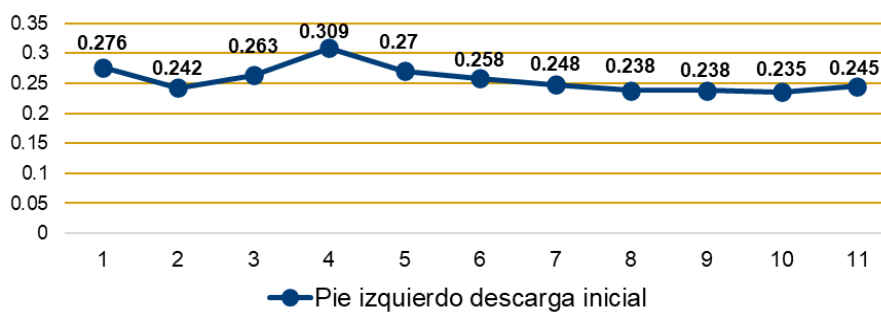
*Índice de altura del arco del pie derecho en descarga final*



En las gráficas denominadas “Índice de altura del arco (IAA) del pie derecho en descarga inicial y final” de los 11 voluntarios, el número 11 presenta en su pie derecho un arco normal, por lo que no se incluyó en la comparación. Ahora bien, de los 10 voluntarios, 5 aumentaron su arco dorsal entre un .007 y .026, por el contrario, los 4 voluntarios restantes, presentaron una disminución del arco entre un .007 y .014 y 1 voluntario más, no presentó cambios en esta medida.

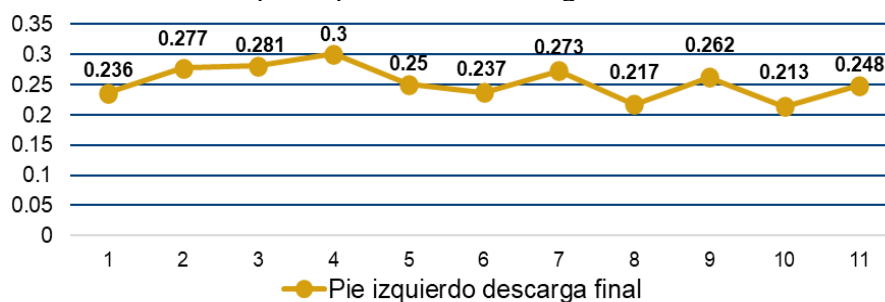
**Figura 34.**

*Índice de altura del arco del pie izquierdo en descarga inicial*



**Figura 35.**

*Índice de altura del arco del pie izquierdo en descarga final*



En las gráficas denominadas “Índice de altura del arco (IAA) del pie izquierdo en descarga inicial y final”, de los 11 voluntarios, 5 aumentaron su arco dorsal entre .003 y .035, mientras que 6 disminuyeron dicho arco entre .009 y .040.

Cabe mencionar que la postura en descarga se realizó con el voluntario en sedente y tratando de anular el peso que no fuera propio de su extremidad, por el contrario, el pie en carga se realizó con los voluntarios situados en bipedestación bajo la indicación de repartir el peso igualitariamente entre ambos miembros inferiores.

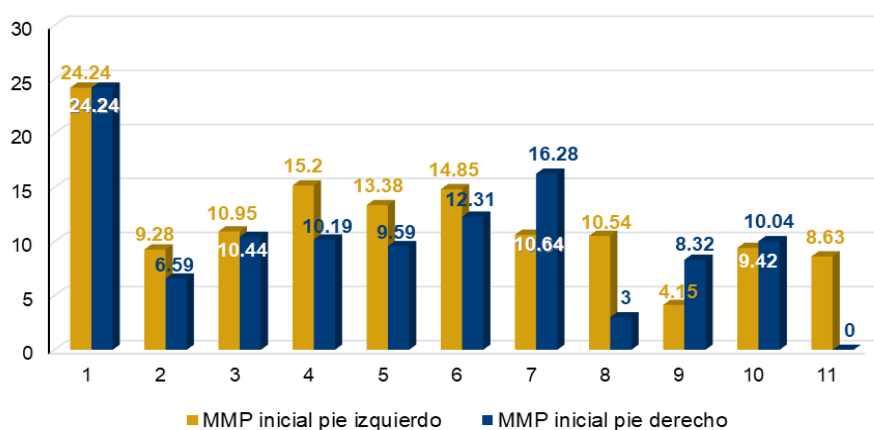
Se puede concluir con que algunas disminuciones del arco dorsal en descarga (sedestación) de los voluntarios, pudieron deberse a una hiperlaxitud de los ligamentos encargados de la morfología del arco longitudinal medial y los que aumentaron en esta postura, mejoraron el trofismo muscular de su pie; por otro lado, en la postura en carga (bipedestación) más de la mitad de los voluntarios aumentaron favorablemente su arco dorsal, pudiendo deberse al trofismo y activación muscular, en cambio, los voluntarios que presentaron una disminución de dicho arco, pudo deberse a una pobre activación con una hiperlaxitud ligamentaria.

Por otro lado, en las siguientes gráficas denominadas “Magnitud de la movilidad del pie (MMP)”, el objetivo principal de estas es mostrar la movilidad resultante de los

planos sagital y transversal, ambos al inicio de la valoración, así como al final de la intervención, en donde, entre más aumenta la movilidad y mayor es la diferencia, mayor es la movilidad del pie y viceversa. De esta manera, en el eje X se muestran los voluntarios y en el eje Y la movilidad correspondiente a la resta de la carga y la descarga del ancho del mediopié y del arco dorsal.

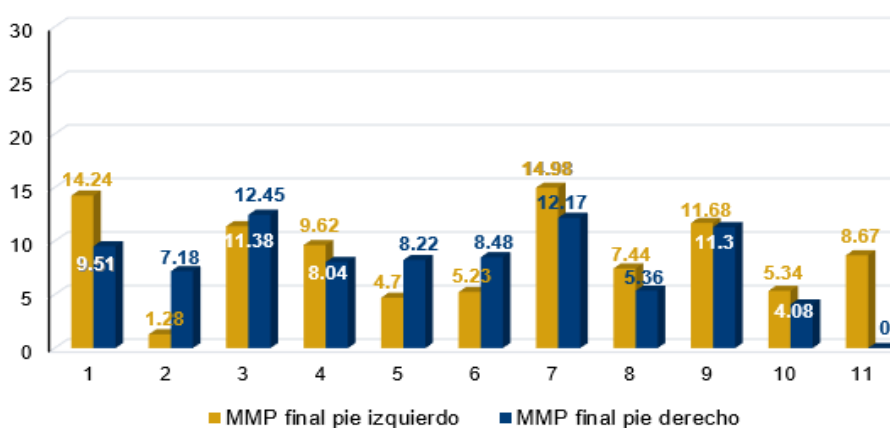
**Figura 36.**

*Magnitud de la movilidad del pie inicial*



**Figura 37.**

*Magnitud de la movilidad del pie final*



En las gráficas denominadas “Magnitud de la movilidad del pie (MMP) inicial y final” de los 11 voluntarios, el número 11 presenta en su pie derecho un arco normal, por lo que no se incluyó en la intervención. Por lo tanto, de los 10 voluntarios, 4 aumentaron dicha movilidad entre .59 y 2.98, mientras que 6 de ellos disminuyeron la movilidad entre 1.37 y 14.73.

Ahora bien, en el pie izquierdo, de los 11 voluntarios, 4 aumentaron la movilidad entre .04 y 7.53, mientras que 7 disminuyeron la movilidad entre 3.1 y 10.

Se puede concluir con que, la disminución de la movilidad pudo deberse a que tenían un exceso de movilidad, por lo que la disminución pudo haber sido la normalización del movimiento que era excesivo. En cambio, con los voluntarios en los que aumentó la movilidad, puede deberse al aumento del trefismo y flexibilidad muscular mediante los ejercicios establecidos y descritos anteriormente.

Por otro lado, referente a la sintomatología posterior a la intervención, se les cuestionó a los participantes sobre los cambios que pudieron haber sentido en los pies antes y después de la intervención. Dos de ellos refirieron tener la sensación de aumentar la movilidad de sus pies (tobillo y dedos), 9 de ellos admitieron presentar cambios importantes, tales como la disminución de calambres en las plantas de los pies y en el tríceps sural, disminución en la sensación de cansancio, así como del dolor en la planta y en la cara medial del pie durante la marcha, la bipedestación y la actividad física.

De esta manera, podemos concluir que, ante la reducción de la sintomatología presentada por los voluntarios, los pies obtuvieron una buena activación, una ligera hipertrofia muscular y, por lo tanto, una adaptación muscular propia del pie.

## Capítulo 5: DISCUSIÓN

---

A continuación, se presenta la discusión sobre tres temas en particular, siendo estos:

- Tratamiento del pie plano flexible en el adulto
- Ejercicio terapéutico para el pie plano flexible
- Importancia del terapeuta físico en la atención del pie plano flexible en el adulto

### **Tratamiento del pie plano flexible en el adulto**

En el ámbito de la investigación y planeación para el tratamiento del pie plano se tienen variantes sobre cómo y cuándo debe abordarse esta afección del pie, es por lo que Efisioterapia (2008) menciona que, en la mayoría de los casos de un pie plano, el tratamiento es conservador, y llega a ser quirúrgico cuando se presentan grandes deformidades, cuando el dolor persiste o la deformidad empeora.

Ahora bien, la edad para iniciar el tratamiento no está bien definida, ya que se espera que el niño desarrolle un pie sano, de lo contrario suele recomendarse el uso de zapatos ortopédicos y ejercicios específicos para posteriormente recurrir a las plantillas, esto para mejorar las alteraciones del pie y de la postura en general. Sin embargo, García Fontecha (2017) mantiene una postura contraria con respecto al uso de zapatos ortopédicos, esto porque el uso de dicho calzado puede causar dolor e incomodidad, además de afectar la apariencia propia de los niños que lo padecen.

De manera similar, Muñoz (2006) sostiene que las plantillas no corrigen un pie plano, pero sí pueden ayudar a equilibrarlo y evitar que sean dolorosos. Se aconseja utilizar calzado flexible que sujete el retropié y que permita estimular el desarrollo muscular y la función dinámica del pie.

Por otro lado, González Acosta et al (2018) mencionan que el tratamiento parece ser necesario únicamente cuando el valgo de talón es mayor a los 20° y hay una ausencia completa del arco longitudinal medial, además recomienda que se realicen ejercicios y se utilicen soportes y zapatos especiales para mejorar la deformidad del pie, esto porque el uso exclusivo de zapatos correctivos sin la rehabilitación, no evidencian

una mejora. Contrario a los autores que sugieren el uso de plantillas, Parra Téllez (2006) afirma que no todos los pies planos del adulto deben ser tratados con dichas órtesis.

Al igual que los autores anteriores, Giannini et al (2005), no recomienda un tratamiento para el pie plano asintomático o un pie morfológicamente pronado, pero sí un pie funcionalmente pronado que provoca dolor, artrosis y alteraciones funcionales.

En contraste con lo anterior, Giannini et al (2005) y Salazar Gómez (2007) concuerdan en que el tratamiento varía según la elasticidad del pie y la edad del paciente, donde se debe incluir el tratamiento de los síntomas presentes en pie y extremidades mediante la activación de la musculatura del arco medial, relajar, estirar, fortalecer y tonificar la musculatura de la extremidad, así como la reeducación de la marcha.

### **Ejercicio terapéutico para el pie plano flexible**

Con respecto al ejercicio terapéutico, Revenga Giertych et al (2005) indican que el mejor tratamiento para el pie plano es el ejercicio terapéutico y en ciertas ocasiones se pueden añadir plantillas ortopédicas y/o calzado especial.

Efisioterapia (2008) sostiene que los ejercicios deben mejorar la elasticidad y flexibilidad muscular, así como activar los husos musculares, de manera similar, Alam et al (2019) coincide en que la elongación pasiva del tríceps sural, psoas ilíaco, así como el tibial anterior consiguen aumentar la flexión dorsal real del pie y por ende corregir el valgo del calcáneo. De manera complementaria, Toullec (2019) añade que los estiramientos de los músculos posteriores y laterales deben realizarse con el valgo del retropié corregido.

Continuando con los ejercicios, los autores Unver et al (2019), Okamura et al (2020), Kim et al (2020) convergen en que, para fortalecer los músculos intrínsecos del pie, conviene llevar a cabo el ejercicio de pie corto (short-foot exercise). Con este ejercicio, se demostró una mejora en el equilibrio, el rendimiento, la postura del pie, el dolor y discapacidad, así como el incremento de la fuerza máxima en el mediopié. De

manera similar, Şahan et al (2021) encontraron diferencias significativas en las pruebas de rendimiento, equilibrio y la prueba de caída del navicular.

Contrario a estos ejercicios, Efisioterapia (2008), NEURORHB Servicio de Neurorehabilitación de Vithas, (2017), FisioOnline (2019) mencionan que ejercicios comúnmente aplicados para el tratamiento del pie plano, son caminar sobre los bordes externos de los pies, sobre los talones, en puntas y con objetos entre los dedos, arrugar una toalla o sábana con los dedos y agarrar con los mismos dedos del pie objetos pequeños, por supuesto sin calzado, sin embargo, muchos de estos ejercicios son parte de un protocolo de ejercicios específicamente para el estímulo y desarrollo del arco longitudinal medial en niños, mas no para adultos, ya que el pie del adulto no está en desarrollo.

Finalmente, Redazione My personal trainer (2021) sugiere que lo ideal sería insertar los ejercicios en la rutina cotidiana por lo menos tres veces a la semana para disminuir eventuales dolores y molestias.

### **Importancia del terapeuta físico en la atención del pie plano flexible en el adulto**

El rol que realiza un terapeuta físico ante esta afección del pie resulta ser de una gran importancia, esto porque es el encargado de llevar a cabo la activación de la musculatura implicada en el movimiento, la analgesia, así como la misma reinserción a las actividades en las que el paciente esté limitado, de este modo puede identificar qué estructuras pueden verse mayormente afectada y cómo solucionar el problema.

Salazar Gómez (2007) concuerda con la afirmación anterior, ya que hace hincapié en que son muchas las lesiones que se tratan de una manera local ignorando el factor que causa la lesión, reincidiendo en la lesión. La identificación del causante, en este caso el pie plano, es esencial para obtener un diagnóstico y un tratamiento satisfactorios ante posibles compensaciones y por consecuencia lesiones que se podrán presentar.

Con frecuencia, pacientes con este tipo de afección, son diagnosticados y atendidos únicamente por médicos que tienen tratamientos enfocados en el uso de órtesis plantares, calzado ortopédico e incluso cirugías.

Estos tratamientos pueden llevarse a cabo siempre y cuando (como se lee en los antecedentes) se complementen con ejercicios específicos para activar la musculatura y evitar compensaciones por los mismos pies y por consecuencia, de todo el cuerpo, tal como lo mencionan Cornwall et al (2011).

Por esta razón el terapeuta físico debería ser una opción viable para el diagnóstico, tratamiento y hasta medio para referir a pacientes que requieran de especialistas médicos para mejorar y complementar el tratamiento del cuadro clínico.



## Capítulo 6: CONCLUSIÓN

---

- El objetivo de la investigación se vio efectivo debido a los resultados, en su mayoría benéficos y esperados para esta investigación, debido a que hubo mejoras en la elasticidad y flexibilidad muscular, equilibrio, rendimiento y dolor.
- Se resalta la importancia del diagnóstico, intervención y recomendaciones para la atención de las secuelas ante esta afección, por parte del terapeuta físico sobre el pie plano.
- Para esta investigación, el índice de Chippaux Smirak (CSI) resultó ser más positivo por sus resultados a comparación del índice de Hernández Corvo debido al aumento de la bóveda basado en la impresión con tinte de la huella plantar.
- Esta información está simplificada en el PAPIME con clave PE306522 para su mayor comprensión e interacción.

## BIBLIOGRAFÍA

- Alam, F., Raza, S., Moiz, J.A., Bhati, P., Anwer, S. y Alghadir, A. (2019). Effects of selective strengthening of tibialis posterior and stretching of iliopsoas on navicular drop, dynamic balance, and lower limb muscle activity in pronated feet: A randomized clinical trial. *Phys Sportsmed*, 47(3), 301-311. <https://doi.org/10.1080/00913847.2018.1553466>
- Alameda 16. (2021). *Cadenas musculares ¿Qué son y para qué sirven?* <https://www.alameda16.com/cadenas-musculares/>
- Algaba-del Castillo, J., Coheña-Jiménez, M., Páez-Tudela, A. y Ruiz-García, M.R. (2019). El Índice de Postura del Pie: revisión de la literatura. *Rev Andal Med Deporte*, 12(4), 376-380. <https://ws072.juntadeandalucia.es/ojs/index.php/ramd/article/view/88/999>
- Álvarez Camarena, C y Palma Villegas, W. (2010). Desarrollo y biomecánica del arco plantar. *Medigraphic*, 6(4), 215-222. <https://www.medigraphic.com/pdfs/orthotips/ot-2010/ot104c.pdf>
- Baron Sarrabère, M., Micheau, A., Hoa, D. y Cyteval, C. (2008). Exploración radiográfica normal del pie. *EMC - Podología*, 10(4), 1-16. [https://doi.org/10.1016/S1762-827X\(08\)70693-X](https://doi.org/10.1016/S1762-827X(08)70693-X)
- Barra Soto, M. (2015). *Relación entre los tipos de pie y las alteraciones de la oclusión dental, en niños de entre 5 y 7 años. Discrepancias al cabo de uno, dos y cuatro años.* [Tesis doctoral, Universidad de Sevilla]. [https://idus.us.es/bitstream/handle/11441/32426/TesisDoctoral\\_MartaBS-2015.pdf](https://idus.us.es/bitstream/handle/11441/32426/TesisDoctoral_MartaBS-2015.pdf)
- Benguerbi, E., Isidro, S., Campillo, M., Bettan, M., Doleux, D., Pin, P. Parinaud, Y., Avagnina, L. y Bienstman, W. (2012). El pie en el deporte. *EMC Podología*, 14(4), 1-20. [http://dx.doi.org/10.1016/S1762-827X\(12\)63396-3](http://dx.doi.org/10.1016/S1762-827X(12)63396-3)
- Bertani, M. (2014). *Differences of foot arch index and plantar pressure in elderly people during standing: considering gender, age and foot dominance.* [Tesis de maestría, Universidade Do Porto]. <https://repositorio-aberto.up.pt/bitstream/10216/77831/2/33865.pdf>
- Busquet, L. (2001). *Las cadenas musculares. Tomo IV*, Editorial Paidotribo
- Centro ortopedico sanitaria bresciana (2016). *Diagnosi del piede piatto.* <http://www.sanitariabresciana.com/piede-piatto/>
- CENTRO POSTURA OSTEOPATICO s.a.s. (2013). *Esercizi per piedi piatti.* <https://www.centropostura.it/public/media/allegati/Esercizi%20piede%20piatto.pdf>
- Cornwall, M. y Mcpoil, T. (2011). Relationship between static foot posture and foot mobility. *Journal of foot and ankle research*, 4(1), 1-9. <https://doi.org/10.1186/1757-1146-4-4>

- Crespo Torrez, I., Salinas, C., (2010). *Alteraciones biomecánicas de la marcha causadas por pie plano en niños de 6 a 8 años (Distrito Educativo IV y XI de la ciudad de Santa Cruz-2010)*. [Tesis de licenciatura, Universidad cristiana de Bolivia]. 21-26. [http://www.revistasbolivianas.org.bo/pdf/ucs/n7/n7\\_a04.pdf](http://www.revistasbolivianas.org.bo/pdf/ucs/n7/n7_a04.pdf)
- Damiano, J. (2016). Diagnóstico de dolor en el pie en el adulto. *EMC - Podología*, 18(1), 1-11. [https://doi.org/10.1016/S1762-827X\(15\)76062-1](https://doi.org/10.1016/S1762-827X(15)76062-1)
- De Pablo Márquez, B. y Torrent Gómez J, J. (2016). Pie plano adquirido del adulto. *FMC - Formación Médica Continuada en Atención Primaria*, 23(5), 276-279. <https://doi.org/10.1016/j.fmc.2015.04.017>
- Efisioterapia. (2008). *Rehabilitación y tratamiento ortésico en pacientes con pie plano*. <https://www.efisioterapia.net/articulos/rehabilitacion-y-tratamiento-ortésico-pacientes-pie-plano>
- Escalona Marfil, C., McPoil, T., Roche Seruendo, LE., Deunosajut, X., Bellmunt, A. y Vicenzino, B. (2019). Valores normativos para determinar un pie plano o cavo. *Revista Española de Podología*, 30(1), 15-23. <https://doi.org/10.20986/revessppod.2019.1540/2019>
- Escobar, J., Martínez-Cepa, C., Martín-Urrialde J. y Gómez-Conesa, A. (2019). Evaluating the Medial Longitudinal Arch of the Foot: Correlations, Reliability, and Accuracy in People With a Low Arch. *Physical Therapy*, 99(3), 364-372. <https://doi.org/10.1093/ptj/pzy149>
- Fernández Román, M., Castro Méndez, A. y Albornoz Cabello, M. (2012). Efectos del tratamiento con Kinesio tape en el pie plano. *Fisioterapia*, 34(1), 11-15. <https://doi.org/10.1016/j.ft.2011.08.001>
- Filardi, V. (2018). Flatfoot and normal foot a comparative analysis of the stress shielding. *Journal of Orthopaedics*, 15(3), 820-825. <https://doi.org/10.1016/j.jor.2018.08.002>
- FisioOnline. (2019). PIE PLANO, CAUSAS, SÍNTOMAS Y TRATAMIENTO RECOMENDADO. <https://www.fisioterapia-online.com/pie-plano-que-es-causas-sintomas-diagnostico-tratamiento>
- Fisiosite. (2021). *Cadenas musculares y articulares G.D.S: Postura, movimiento y comportamiento*. Recuperado el 12 de enero de 2021 de <https://www.fisiosite.com/blog/fisioterapia/cadenas-musculares-articulares-g-d-s-postura-movimiento-comportamiento/>
- FOPPIANO VILO, G., MUÑOZ JARA, E. y VERGARA SOTO, B. (2010). *Escoliosis y pie plano, y su relación con el IMC en alumnos de 1º año de Enseñanza Media del Liceo Industrial Metodista de Coronel*. [Tesis de licenciatura, Universidad De Concepción]. <http://repositorio.udec.cl/jspui/handle/11594/1790>

- Fuentes Venado, C., Ángeles-Ayala, A., Salcedo-Trejo, M., Sumano-Pérez, L., Viveros-del Valle, C., Martínez-Herrera, E. et al. (2020). Evaluación comparativa del pie plano en preescolares. *Boletín médico del Hospital Infantil de México*, 77(6), 312-319. <https://doi.org/10.24875/bmhim.20000135>
- García Fontecha, C. (Actualizado enero 2017) *Pies planos* <https://www.traumatologiainfantil.com/es/pie/pies-planos>
- Giannini, S., Ceccarelli, F. y Mosca, M. (2005). Il piede piatto nel bambino: trattamento con endortesi. *EMC Technique Chirurgiche- Chirurgica Ortopedica*, 1(1), 1-4. [https://doi.org/10.1016/S2211-0801\(05\)70302-2](https://doi.org/10.1016/S2211-0801(05)70302-2)
- Gómez Valdés, A., y Santana García, E., (2017). Acciones terapéuticas para la compensación de alteraciones posturales presentes en atletas de marcha deportiva. *Revista de ciencia y tecnología en la cultura física*, 12(2), 128-139. <http://podium.upr.edu.cu/index.php/podium/article/view/716>
- González Acosta, S., Lam Sánchez, J., Moya Valdés, C. y Tápanes Cruz, T. (2018). Análisis retrospectivo de los tratamientos del pie plano flexible (1977-2018). *Medicentro Electrónica*, 22(3), 208-217. Recuperado en 03 de noviembre de 2021, de [http://scielo.sld.cu/scielo.php?script=sci\\_arttext&pid=S1029-30432018000300003&lng=es&tlng=es](http://scielo.sld.cu/scielo.php?script=sci_arttext&pid=S1029-30432018000300003&lng=es&tlng=es)
- Hernández Corvo, R. (1989). Morfología funcional deportiva: sistema locomotor. *Paidotribo*.
- Hernández Gervilla, Ó., Escalona-Marfil, C. y Corbi, F. (2016). Relación entre la postura del pie y la cinemática de la carrera: estudio piloto. *Apunts. Medicina de l'Esport*, 51(192), 115-122. <https://doi.org/10.1016/j.apunts.2016.03.001>
- Herráiz Hidalgo, L., Carrascoso Arranz, J., Recio Rodríguez, M., Jiménez de la Peña, M., Cano Alonso, R., Álvarez Moreno, E. y Martínez de Vega, V. (2011). Disfunción del tendón tibial posterior: ¿qué otras estructuras están implicadas en el desarrollo del pie plano adquirido del adulto? *Radiología*, 56(3), 247-256. <https://doi.org/10.1016/j.rx.2011.12.006>
- Kim, JS. y Lee, MY. (2020). The effect of short foot exercise using visual feedback on the balance and accuracy of knee joint movement in subjects with flexible flatfoot. *Medicine (Baltimore)*, 99(13), 1-6. <http://dx.doi.org/10.1097/MD.00000000000019260>
- Kirby, K. (2017). Sistema de reparto de cargas del arco longitudinal del pie. *Revista Española de Podología*, 28(1), 37-45. <https://doi.org/10.1016/j.repod.2017.03.002>

- Lara Diéguez, S., Lara Sánchez, A., Zagalaz Sánchez, M. y Martínez-López, E. (2011). Análisis de los diferentes métodos de evaluación de la huella plantar. *RETOS. Nuevas Tendencias en Educación Física, Deporte y Recreación*, 19(1), 49-53. <https://www.redalyc.org/articulo.oa?id=345732285010>
- Larrosa Padró, M. y Mas Moliné, S. (2003). Alteraciones de la bóveda plantar. *Revista Española de Reumatología*, 30(9), 489-98. <https://www.elsevier.es/es-revista-revista-espanola-reumatologia-29-articulo-alteraciones-boveda-plantar-13055069>
- León Llanos, E. y Plaza Bravo, J. (2018). *Efectividad del vendaje neuromuscular y la técnica de Risser en niños con pie plano*. [Trabajo de titulación, Universidad Católica de Santiago de Guayaquil]. <http://repositorio.ucsg.edu.ec/handle/3317/11283>
- Luengas, L., Díaz, M. y González, J. (2016). Determinación de tipo de pie mediante el procesamiento de imágenes. *Ingenium*, 17(34), 147-161. <https://dialnet.unirioja.es/servlet/articulo?codigo=5762962>
- Manrique, M., del Mar Infante, M. y Albiol i Ferrer, J., (2004). Cronología de osificación del pie. Radiogoniometría. *El peu*, 24(3), 145-158. <http://diposit.ub.edu/dspace/bitstream/2445/26071/1/20042403148.pdf>
- Martínez Lozano, A. (2009). Pie plano en la infancia y adolescencia. Conceptos actuales. *Revista Mexicana de ORTOPEDIA PEDIÁTRICA*, 11(1), 5-13. <https://www.medigraphic.com/pdfs/opediatria/op-2009/op091b.pdf>
- McPoil, T., Cornwall, M., Vicenzino, B., Teyhen, D., Molloy, J., Christie, D. y Collins, N. (2008). Effect of using truncated versus total foot length to calculate the arch height ratio. *The Foot*, 18(4), 220-227. <https://doi.org/10.1016/j.foot.2008.06.002>
- Medina, M., Almoril, P., Alfaro, M. y Domínguez, G. (2016). Pruebas clínicas para la valoración del pie plano adquirido en el adulto por disfunción del tendón del tibial posterior. *PODOLOGÍA CLÍNICA*, 17(3), 88-93. <http://www.clinicadelpiemedinaparra.com/blog/wp-content/uploads/2017/04/medinapc03-16.pdf>
- Miguel Andrés, I., Pons Portugal, M., Mayagoitia Vázquez, J. D. J., Carrum Siller, E. G., & Pérez Rodríguez, M. E. (2020). Evaluación del índice de pie plano y prevalencia de trastornos músculo-esqueléticos del pie en deportistas jóvenes: natación, remo y levantamiento de pesas. *European Journal of Podiatry / Revista Europea de Podología*, 6(2), 58-63. <https://doi.org/10.17979/ejpod.2020.6.2.6464>

- Miguel Andrés, I., Mayagoitia-Vázquez, J., Orozco-Villaseñor, S., León-Rodríguez, M. y Samayoa-Ochoa, D. (2021). Efecto de la morfología de las plantas de los pies en la distribución de presión plantar en atletas jóvenes con diferentes tipos de pie. *Fisioterapia*, 43(1), 30-37. <https://doi.org/10.1016/j.ft.2020.07.003>
- Miguel Andrés, I., Rivera-Cisneros, A., Mayagoitia-Vázquez, J., Orozco-Villaseñor, S. y Rosas-Flores, A. (2020). Índice de pie plano y zonas de mayor prevalencia de alteraciones músculo-esqueléticas en jóvenes deportistas. *Fisioterapia*, 42(1), 17-23. <https://doi.org/10.1016/j.ft.2019.08.002>
- Montoya Terrón, H. (2006). Evaluación radiométrica del pie. *Medigraphic*, 2(4), 27-40. <https://www.medigraphic.com/pdfs/orthotips/ot-2006/ot064c.pdf>
- Muñoz, J. (2006). Deformidades del pie. *An Pediatr Contin*, 4(4). 251-8. <http://www.neonatos.org/DOCUMENTOS/Pie.pdf>
- My personal trainer. (2019). *Principali anomalie podaliche e conseguenze posturali*. <https://www.mypersonaltrainer.it/traumatologia-ortopedia/anomalie-podaliche.html>
- Namsawang, J., Eungpinichpong, W., Vichiansiri, R. y Rattanathongkom, S. (2019). Effects of the Short Foot Exercise With Neuromuscular Electrical Stimulation on Navicular Height in Flexible Flatfoot in Thailand: A Randomized Controlled Trial. *Journal of Preventive Medicine & Public Health*. 5(4), 250-257. <https://doi.org/10.3961/jpmph.19.072>
- NEURORHB Servicio de Neurorrehabilitación de Vithas (2017) Ejercicios para niños con pie plano y afectación neurológica <https://neurorhb.com/blog-dano-cerebral/ejercicios-para-ninos-con-pie-plano-y-afectacion-neurologica/>
- Núñez-Samper, M., Llanos-Alcázar, L., Viladot-Pericé, R., Viladot-Voegeli, A., Álvarez-Goenaga, F., Bailey, E., Parra-Sánchez, G., Caldiño-Lozada, I., López-Gavito, E. y Parra-Téllez, P. (2021). Pie plano adquirido del adulto por disfunción del tibial posterior. Opciones para el tratamiento quirúrgico. *Acta Ortopédica Mexicana*, 35(1), 92-117. <https://dx.doi.org/10.35366/100938>
- Okamura, K., Fukuda, K., Oki, S., Ono, T., Tanaka, S. y Kanai, S. (2020). Effects of plantar intrinsic foot muscle strengthening exercise on static and dynamic foot kinematics: A pilot randomized controlled single-blind trial in individuals with pes planus. *Gait & Posture*, 1(75), 40-45. <https://doi.org/10.1016/j.gaitpost.2019.09.030>
- Orozco-Villaseñor, SL., Monzó-Planella, M., Martín-Oliva, X., Frias-Chimal, J., Mayagoitia-Vázquez, J. y Alvarado-Camacho, S. (2018). Análisis biomecánico a través de simulación numérica de la

ruptura del tendón del tibial posterior en el pie plano valgo: estudio en cadáver. *Acta ortopédica mexicana*, 32(2), 82-87. Recuperado en 03 de noviembre de 2021, de [http://www.scielo.org.mx/scielo.php?script=sci\\_arttext&pid=S2306-41022018000200082&lng=es&tlng=es](http://www.scielo.org.mx/scielo.php?script=sci_arttext&pid=S2306-41022018000200082&lng=es&tlng=es)

Ortopedia Traumatologia Borgotaro (2017). *IL PIEDE PIATTO NELL'ADULTO*. <https://ortopediaborgotaro.it/otb-news/otb-news-per-il-paziente-ortopedia-borgotaro/295-il-piede-piatto-nell-adulto>

Parra García, J.I. y Bueno Sánchez, A. (2011). El pie plano: las recomendaciones del traumatólogo infantil al pediatra. *Pediatría Atención Primaria*, 13(49), 113-125. Recuperado en 19 de octubre de 2021, de [http://scielo.isciii.es/scielo.php?script=sci\\_arttext&pid=S1139-76322011000100012&lng=es&tlng=es](http://scielo.isciii.es/scielo.php?script=sci_arttext&pid=S1139-76322011000100012&lng=es&tlng=es)

Parra Téllez, P. (2006). Manejo de la disfunción del tibial posterior. *Medigraphic*, 2(4), 227-284. <https://www.medigraphic.com/pdfs/orthotips/ot-2006/ot064g.pdf>

PatologieOrtopediche.net (2017) *Piede piatto nell'adulto*. <https://www.patologieortopediche.net/patologie-piede/piede-piatto-nell-adulto/>

Peláez, A., Parra, L. y Munuera, P. (2016). Cambios en la postura del pie tras la actividad deportiva en ciclistas de montaña masculinos: estudio piloto. *Revista Española de Podología*, 27(1), 10-17. <https://doi.org/10.1016/j.repod.2016.05.005>

Physiopedia. (2021). *Foot Posture Index (FP1-6)*. [https://www.physiopedia.com/Foot\\_Posture\\_Index\\_\(FP1-6\)](https://www.physiopedia.com/Foot_Posture_Index_(FP1-6))

Quiroz Gutierrez, F. (1998). *Anatomía humana*. Porrúa. <https://www.untumbes.edu.pe/bmedicina/libros/Libros%20de%20Anatom%C3%ADa%20III/libro84.pdf>

Redazione Mypersonaltrainer (2021) *Esercizi per Piedi Piatti*. <https://www.mypersonaltrainer.it/benessere/esercizi-piedi-piatti.html>

Redmond, A., Crosbie, J. y Ouvrier, R. (2006). Development and validation of a novel rating system for scoring standing foot posture: the Foot Posture Index. *Clin Biomech (Bristol, Avon)*, 21(1), 89-98. <https://doi.org/10.1016/j.clinbiomech.2005.08.002>

Redmond, A.C., Crane, Y.Z. y Menz, H.B. (2008). Normative values for the Foot Posture Index. *J Foot Ankle Res*, 1(6), 1-9. <https://doi.org/10.1186/1757-1146-1-6>

- Revenga-Giertych, C. y Bulo-Concellón, M. (2005). El pie plano valgo: evolución de la huella plantar y factores relacionados. *Revista Ortopédica y Traumatología*, 49(1), 271-280.  
<https://www.elsevier.es/es-revista-revista-espanola-cirurgia-ortopedica-traumatologia-129-articulo-el-pie-plano-valgo-evolucion-13077044>
- Riera Campillo, M. (2019). El pie normal y su patología. *Pediatr Integral*, 23(4), 203–211.  
[https://www.pediatriaintegral.es/wp-content/uploads/2019/xxiii04/04/n4-203-211\\_ManoliRiera.pdf](https://www.pediatriaintegral.es/wp-content/uploads/2019/xxiii04/04/n4-203-211_ManoliRiera.pdf)
- Rodríguez Salvador, J. (2011). Técnica del radiofotopodograma. *Imagen Diagn*, 2(1), 38–42.  
[https://doi.org/10.1016/S2171-3669\(11\)70027-0](https://doi.org/10.1016/S2171-3669(11)70027-0)
- Rosa Guillamón, A. (2015). *Fisiología en el entrenamiento de la aptitud física muscular*.  
<https://www.efdeportes.com/efd206/fisiologia-en-el-entrenamiento-muscular.htm>
- Şahan, T., Arslan, S., Demirci, C., Oktaş, B. y Sertel, M. (2021). Comparison Of Short-Term Effects Of Virtual Reality and Short Foot Exercises In Pes Planus, *The Foot*, 47(1), 1-5.  
<https://doi.org/10.1016/j.foot.2021.101778>
- Salazar Gómez, C. (2007). Pie plano, como origen de alteraciones biomecánicas en cadena ascendente. *Fisioterapia*, 29(2), 80-89. [https://doi.org/10.1016/S0211-5638\(07\)74418-8](https://doi.org/10.1016/S0211-5638(07)74418-8)
- Saldívar Cerón, H., Garmendia Ramírez, A., Rocha Acevedo, M. y Pérez-Rodríguez, P. (2015). Obesidad infantil: factor de riesgo para desarrollar pie plano. *Boletín Médico del Hospital Infantil de México*, 72(1), 55-60. <http://dx.doi.org/10.1016/j.bmhix.2015.02.003>
- Sánchez Ramírez, C. (2017). Análisis de dos métodos de evaluación de la huella plantar: índice de Hernández Corvo vs. Arch Index de Cavanagh y Rodgers. *Fisioterapia*, 39(5), 209-215.  
<https://doi.org/10.1016/j.ft.2017.01.002>
- Sánchez Ramírez, C. (2017). Caracterización Morfológica del Arco Plantar Longitudinal Medial del Pie en una Población Chilena. *International Journal of Morphology*, 35(1), 85-91.  
<http://dx.doi.org/10.4067/S0717-95022017000100015>
- Sánchez, C. (08 de febrero de 2019). Normas APA – 7ma (séptima) edición. Normas APA (7ma edición).  
<https://normas-apa.org/>
- Sánchez, E., de Loera, C., Cobar, A. y Oliva, X. (2016). Biomecánica funcional del pie y tobillo: comprendiendo las lesiones en el deportista. *Ortho-tips*, 12(1), 6-11.  
<https://www.medigraphic.com/cgi-bin/new/resumen.cgi?IDARTICULO=65320>



- Sánchez Crespo, M., García-García, F., García-Suárez, G. Vélez-García, O. y Prieto-Montaña, J. (2005). Evolución a largo plazo de la artrorrrisis subastragalina en el pie plano. *Revista Ortopédica y Traumatología*, 1(49), 112-116. <https://www.elsevier.es/es-revista-revista-espanola-cirugia-ortopedica-traumatologia-129-articulo-evolucion-largo-plazo-artrorrrisis-subastragalina-13072550>
- Sánchez Ramírez, C. y Alegre, L. (2019). Modificaciones Morfológicas del Pie Luego de Ocho Semanas de Entrenamiento de Carrera a Pie Descalzo. *International Journal of Morphology*, 37(3), 1111-1117. <http://dx.doi.org/10.4067/S0717-95022019000301111>
- Toullec, E. (2019). Pie plano valgo. *EMC - Podología*, 21(4), 1-9. [https://doi.org/10.1016/S1762-827X\(19\)42989-1](https://doi.org/10.1016/S1762-827X(19)42989-1)
- Unver, B., Erdem, E. y Akbas, E. (2019). Effects of Short-Foot Exercises on Foot Posture, Pain, Disability and Plantar Pressure in Pes. *Journal of Sport Rehabilitation*, 29(4), 436-440. <https://doi.org/10.1123/jsr.2018-0363>
- Vidal Alegría, L. (2014). *Pie plano y su relación con la postura pélvica en escolares del instituto educativo primaria república de Irlanda – distribución del pueblo libre*. [Tesis de licenciatura, Universidad Nacional mayor de San Marcos]. <https://hdl.handle.net/20.500.12672/3843>
- Viladot Voegeli, A. (2003) Anatomía funcional y biomecánica del tobillo y el pie. *Revista Española de Reumatología*, 30(9), 469-77. <https://www.elsevier.es/es-revista-revista-espanola-reumatologia-29-articulo-anatomia-funcional-biomecanica-del-tobillo-13055077>

## ANEXOS

## Anexo 1.

*Consentimiento informado*

**CONSENTIMIENTO INFORMADO PARA PROYECTO DE INVESTIGACIÓN**



**FECHA** \_\_\_\_\_

Este consentimiento informado va dirigido a todo aquel adulto que presente pie plano y guste participar en la investigación denominada: "Ejercicio terapéutico en el tratamiento del pie plano en la adultez".

Yo, Diana Carolina Bustos Madariaga egresada de la licenciatura de Fisioterapia de la ENES UNAM Unidad León, llevaré a cabo dicha investigación, cuyo propósito es analizar si con ejercicio terapéutico disminuye el pie plano del adulto.

La participación del voluntario en esta investigación es libre y completamente autónoma, por lo que puede retirarse del estudio si así lo desea al igual que recuperar la información obtenida. De igual manera, el voluntario no realizará ningún tipo de gasto ni recibirá remuneración alguna por su participación, la cual, se considera de riesgo mínimo para la salud de acuerdo con el artículo 17 de la Ley General de Salud, por lo que, si durante la realización de la investigación ocurriera algún incidente o eventualidad, el investigador y la institución no se harán responsables de las posibles consecuencias.

Esta investigación incluye la toma de una muestra inicial y una final; la inicial es compuesta por un cuestionario sobre antecedentes patológicos, así como de pruebas específicas, y la valoración final consta únicamente de dichas pruebas, las cuales fungirán para compararse una con la otra luego de 3 meses de la intervención. También se incluirá la toma de material fotográfico para comparar el progreso.

Se guardará una estricta confidencialidad sobre los datos e imágenes de cualquier tipo (huella plantar y fotográfica), los cuales serán resguardados, preservando la imagen e identidad del voluntario participante. Dicha información se compartirá con el voluntario antes de hacerse disponible al público.

Yo \_\_\_\_\_ de \_\_\_\_\_ años de edad, he leído y comprendido en su totalidad la información anterior, riesgos si los hubiera y beneficios directos e indirectos de mi participación en el estudio. Mis preguntas sobre dicho proyecto han sido respondidas satisfactoriamente y los datos que proporcioné son verídicos, por lo que acepto de manera voluntaria y autónoma que se me incluya en el proyecto de investigación denominado: "Ejercicio terapéutico en el tratamiento del pie plano en la adultez".



\_\_\_\_\_  
Nombre y firma del participante

Yo, \_\_\_\_\_ he explicado los propósitos y procedimientos de la investigación que se emplearán, así como los beneficios y escasos riesgos durante la intervención fisioterapéutica explicados con anterioridad al voluntario participante. Así mismo, confirmo haber respondido al voluntario todas las preguntas realizadas acerca del estudio.

\_\_\_\_\_  
Nombre y firma del evaluador

## Anexo 2.

## Valoración inicial y final del pie

 <b>VALORACIÓN INICIAL DEL PIE PLANO</b>  <b>ENES UNAM</b> <small>UNIDAD LEÓN</small>	
FECHA:    /    /	
NOMBRE:	EDAD:    PESO:    ESTATURA:
GÉNERO:	
<p>¿Le han diagnosticado algún problema osteoarticular o musculoesquelético en los miembros inferiores?</p> <p>¿Cuál?</p>	
<p>¿Actualmente presenta dolor en sus pies, tobillos, rodillas o cadera?</p> <p>Si su respuesta es afirmativa, ¿En dónde y cuál es la intensidad del dolor del 1 al 10?</p>	
<p>¿Hace ejercicio o practica algún deporte?</p> <p>Si su respuesta es afirmativa, ¿Cuál practica? ¿Con qué frecuencia?</p>	
Valoración postural de miembros inferiores	
Grado de pie plano (huella plantar o podoscopio)	D (    )    I (    )
<b>PRUEBAS ESPECÍFICAS</b>	
Too many toes (vista PA)	D (    )    I (    )
Test de Jack	D (    )    I (    )
Heel rise test	D (    )    I (    )
Test del escafoides caído (NDT) En carga y descarga	D (    )    I (    )
Índice de la altura del arco (IAA) En carga y descarga	D (    )    I (    )
<b>Longitud</b> En carga y descarga	D (    )    I (    )
<b>ADA</b> En carga y descarga	D (    )    I (    )
<b>AM</b> En carga y descarga	D (    )    I (    )
<b>HUELLA PLANTAR</b>	
Índice de Chippaux-Smirak (CSI)*	D (    )    I (    )
Índice de Hernández-Corvo	D (    )    I (    )

\*El índice de Chippaux-Smirak (CSI) se llevará a cabo para excluir o incluir a los sujetos con pie plano.

	<b>VALORACIÓN FINAL DEL PIE PLANO</b>			
FECHA:    /    /				
<b>NOMBRE:</b>	<b>EDAD:</b>	<b>PESO:</b>	<b>ESTATURA:</b>	<b>GÉNERO:</b>
<b>PRUEBAS ESPECÍFICAS</b>				
<b>Test del escafoides caído (NDT)</b> En carga y descarga	D (    )	I (    )		
<b>Índice de la altura del arco (IAA)</b> En carga y descarga	D (    )	I (    )		
<b>Longitud</b> En carga y descarga	D (    )	I (    )		
<b>ADA</b> En carga y descarga	D (    )	I (    )		
<b>AM</b> En carga y descarga	D (    )	I (    )		
<b>HUELLA PLANTAR</b>				
<b>Índice de Chippaux Smirak (CSI)</b>	D (    )	I (    )		
<b>Índice de Hernández Corvo</b>	D (    )	I (    )		

### Anexo 3.

#### *Cronograma de actividades*

MES	SEPTIEMBRE	OCTUBRE	NOVIEMBRE	DICIEMBRE	ENERO	FEBRERO	MARZO	ABRIL	MAYO	JUNIO	SEPTIEMBRE
AÑO	2021					2022					
<b>ACTIVIDADES</b>											
Elección del tema											
Revisión de la literatura											
Presentación del proyecto											
Elaboración del marco teórico											
Valoración inicial											
Intervención de la investigación											
Recolección de datos											
Resultados											
Revisión de tesis											