



UNIVERSIDAD NACIONAL AUTÓNOMA DE MÉXICO

FACULTAD DE MEDICINA
DIVISIÓN DE ESTUDIOS DE POSGRADO
INSTITUTO MEXICANO DE OFTALMOLOGIA

**CARACTERÍSTICAS CLÍNICO PATOLÓGICAS DE LESIONES
PIGMENTADAS DE LA CONJUNTIVA EN EL INSTITUTO
MEXICANO DE OFTALMOLOGÍA.**

TESIS DE POSGRADO

QUE PARA OBTENER EL GRADO DE ESPECIALISTA EN:
OFTALMOLOGIA

PRESENTA:
ELOY MATA CORTÉS

DIRECTOR DE TESIS:
DRA SONIA CORREDOR CASAS
DRA DENISSE PAOLA GARCIA ORTEGA.



Universidad Nacional
Autónoma de México

Dirección General de Bibliotecas de la UNAM

Biblioteca Central



UNAM – Dirección General de Bibliotecas
Tesis Digitales
Restricciones de uso

DERECHOS RESERVADOS ©
PROHIBIDA SU REPRODUCCIÓN TOTAL O PARCIAL

Todo el material contenido en esta tesis esta protegido por la Ley Federal del Derecho de Autor (LFDA) de los Estados Unidos Mexicanos (México).

El uso de imágenes, fragmentos de videos, y demás material que sea objeto de protección de los derechos de autor, será exclusivamente para fines educativos e informativos y deberá citar la fuente donde la obtuvo mencionando el autor o autores. Cualquier uso distinto como el lucro, reproducción, edición o modificación, será perseguido y sancionado por el respectivo titular de los Derechos de Autor.



“CARACTERISTICAS CLINICO PATOLOGICAS DE LESIONES PIGMENTADAS DE LA CONJUNTIVA EN EL INSTITUTO MEXICANO DE OFTALMOLOGIA. ”

Director de tesis:
Dra Sonia Corredor Casas.
Dra Denisse Paola García Ortega.

Asesores de tesis:

Profesor Titular del Curso de Oftalmología
Dr. Jaime Macías Martínez

Dra. Karla Pamela González Daher
Jefa de la División de Enseñanza Médica
Instituto Mexicano de Oftalmología I.A.P.

DEDICATORIA.

A Dios por la vida.

A mis padres por su total apoyo, y por enseñarme a vivirla,
a mis hermanas por su acompañamiento siempre.

A Pamela.

AGRADECIMIENTOS.

Al Instituto Mexicano de Oftalmología, que me dio la oportunidad de formarme profesional y humanamente como especialista en Oftalmología.

A mis maestros, todos y cada uno , con los cuales tuve la fortuna de coincidir en el Instituto, sus enseñanzas y consejos perduraran en el ámbito laboral, académico y personal a lo largo del tiempo.

A las Doctoras Sonia Corredor y Denisse Paola García, quienes me guiaron en este proceso de investigación y presentación de tesis, con paciencia y dedicación.

Al personal administrativo del Instituto que siempre estuvo al pendiente de mis avances y a mis compañeros que hicieron breve este camino y me alentaron siempre a seguir adelante.

RESUMEN

Se realizó un estudio observacional, descriptivo y retrospectivo, con revisión de expedientes e historias clínicas de pacientes con diagnóstico clínico de lesión pigmentada de la conjuntiva y a quienes se les practicó o no biopsia de esta.

Se describieron y recopilaron resultados histopatológicos de aquellos pacientes sometidos a biopsia, además de sus características clínicas, como edad, género y procedencia.

Se empleó estadística descriptiva, presentando las variables con medidas de resumen de tendencia central y de dispersión para variables cuantitativas, así como frecuencias absolutas y relativas para las variables cualitativas.

Se incluyeron 90 ojos de 89 pacientes con diagnóstico de lesión pigmentada de la conjuntiva, en el periodo Enero 2017 a Diciembre 2021 atendidos en el Instituto Mexicano de Oftalmología.

La mayoría (47, 52.2%) de sexo femenino con una mediana de edad de 60 años (rango: 7-87 años).

De todas las lesiones pigmentadas de conjuntiva estudiadas, más de la tercera parte tuvieron confirmación histopatológica de MAP sin atipia 32 (35.6%) y solo 4 (4.4%) con diagnóstico de melanoma maligno.

En la comparación según tipo histopatológico, los pacientes de los casos con nevo compuesto fueron significativamente más jóvenes que aquellos con nevos no compuestos ($p=0.0176$), mientras que los casos de melanoma maligno tuvieron una edad significativamente mayor que aquellos con nevo compuesto ($p=0.0228$). La proporción de hombres fue significativamente mayor en los casos de MAP con atipia que en los casos de MAP sin atipia ($p=0.013$).

Palabras clave: Lesión pigmentada de conjuntiva, Nevo melanocítico, Melanosis conjuntival, Melanoma conjuntival, biopsia conjuntival, población mexicana

INDICE.

RESUMEN	5
INTRODUCCIÓN.....	7
MATERIAL Y METODOS.	11
ANALISIS ESTADISTICO.....	12
RESULTADOS.....	13
DISCUSIÓN.....	21
CONCLUSIÓN.....	27
REFERENCIAS	25

INTRODUCCIÓN

La conjuntiva es una membrana mucosa que se puede ver afectada por varios tipos de neoplasias melanocíticas, incluyendo el potencialmente fatal melanoma conjuntival.

Los melanocitos son células especializadas que producen melanina y bajo condiciones normales hacen parte del epitelio conjuntival. Se desarrollan de manera temprana durante el periodo embrionario. La melanina es exportada desde el melanocito vía delicadas ramas dendríticas de la célula que se encuentran entre las células epiteliales.

La producción de melanina se estimula por muchos factores, incluyendo la exposición a luz ultravioleta. La melanina adicional juega un papel en la protección de las células epiteliales frente a los efectos dañinos de la luz ultravioleta. La inflamación, trauma y varios procesos hormonales también estimulan la producción de melanina.

La melanosís se refiere a la producción excesiva de melanina y a la retención de pigmento por parte de los melanocitos epiteliales. Este proceso por lo regular no eleva la superficie conjuntival. Los nevos melanocíticos usualmente poseen la característica de elevar la superficie.

La clasificación de la melanosís conjuntival está basada en 3 características principales.

1. Congénita o adquirida
2. Epitelial o subepitelial
3. Primaria o secundaria.

La melanosis congénita se considera una melanosis primaria y a su vez se divide en epitelial o subepitelial. La melanosis adquirida es epitelial y se divide en primaria y secundaria.

La melanosis congénita epitelial es una lesión considerada estacionaria presente desde el nacimiento o la infancia temprana caracterizada por una producción excesiva de melanina en el epitelio basal con un número normal de melanocitos. Los melanocitos en el epitelio son histológicamente normales. Esta lesión no se considera precursora de melanoma maligno.

La melanosis congénita subepitelial es una lesión que abarca también a la epiesclera, en donde se observa aumento en el número, tamaño y distribución de los melanocitos uveales. Este tipo de melanosis es generalmente unilateral y se puede asociar con otras condiciones como Nevo de Ota, así como con melanosis en dermis profunda de los párpados, periocular o incluso facial. La melanosis subepitelial predispone no solo a melanoma maligno de la conjuntiva sino también a melanoma uveal, así como de los tejidos blandos de la órbita.

La melanosis secundaria adquirida es normalmente bilateral asociada a factores extraoculares. El aumento de la pigmentación se atribuye a factores raciales, genéticos, metabólicos o tóxicos y no predispone a melanoma maligno. La más frecuente de éstas es la melanosis limbal y perilimbal. La melanosis racial es una melanosis secundaria adquirida y usualmente es bilateral y simétrica. ⁽¹⁾

La melanosis adquirida primaria es una proliferación anormal preneoplásica con potencial de transformación de los melanocitos dentro del epitelio. Esta condición se observa más frecuentemente como una lesión unilateral en caucásicos de edad media. ⁽²⁾

El melanoma conjuntival maligno es una neoplasia ocular rara pero potencialmente mortal. Este crecimiento deriva de los melanocitos localizados entre las células basales del epitelio conjuntival. Es un tumor raro que comprende el 2% de todos los tumores oculares, el 5% de los melanomas en la región ocular ⁽³⁾ y el 0.25% de todos los melanomas. El melanoma cutáneo es de 360 a 900 veces más común que el melanoma conjuntival maligno ⁽⁴⁾

El melanoma conjuntival puede derivar de una melanosís adquirida primaria, de un nevo preexistente o bien de novo de una conjuntiva aparentemente normal. El desarrollo de melanoma conjuntival se ha visto sobre todo derivado de una melanosís adquirida primaria con atipia que se estima del 53 al 75% de los casos. Se ha reportado la formación de novo de un 18 a 30% de los casos, y solo un 5% asociado con un nevo conjuntival. ^(21,22)

Por lo cual se ha propuesto que la melanosís adquirida primaria con atipia y en específico cuando ésta es severa es el principal factor de riesgo para la aparición de melanoma conjuntival. ⁽⁵⁾

La incidencia de melanoma conjuntival se ha estimado en 1.5 casos por millón por año. ⁽⁵⁾ En tanto que la incidencia de melanoma uveal se ha mantenido estacionaria, la incidencia de melanoma conjuntival asociado a exposición solar ha aumentado.

El melanoma conjuntival se presenta como una lesión elevada, engrosada, pigmentada, con vascularización profunda y rodeada por áreas de melanosís. Es usualmente unilateral y se presenta en la edad adulta ⁽⁶⁾. A pesar de que típicamente el melanoma tiene algún grado de pigmentación existe una variedad amelanótica que puede ocurrir hasta en el 15% de los casos ⁽⁷⁾ y puede ser confundida con una neoplasia escamosa de la superficie ocular o con linfoma.

La localización más común es la conjuntiva bulbar (60-92%), sobre todo en áreas con exposición solar. El limbo frecuentemente se encuentra involucrado (48-61% de los casos).⁽⁸⁾ El melanoma conjuntival se presenta de manera poco frecuente en fórnix de saco, plica semilunaris y carúncula. Aunque en estas localizaciones se encuentra asociado a peor pronóstico ⁽⁷⁾

Folberg et al ⁽⁹⁾ realizaron un estudio con 41 casos de melanosis adquirida primaria donde encontraron 28 lesiones con atipia, y 13 lesiones sin atipia. Ninguna de las lesiones sin atipia progresó a melanoma durante este estudio, en tanto de las lesiones con atipia, 13 progresaron a melanoma maligno en el periodo de seguimiento de seguimiento del estudio que tuvo un rango de 4 a 27 años.

Shields et Al ⁽¹⁰⁾ llevaron a cabo un estudio retrospectivo que involucró 311 ojos con diagnóstico clínico de melanosis adquirida primaria de los cuales se llevaron a biopsia 112, encontrando melanosis sin atipia en 44 muestras lo que representó el 39%, melanosis con atipia leve en 44 casos (39%) y melanosis con atipia severa en 24 ojos (21%). Además, se establecieron factores de progresión a melanoma en los casos estudiados, entre ellos la extensión sobre la superficie ocular, en la que se determinó un riesgo de 1.7 veces mayor de presentar melanoma por cada huso horario involucrado.

Jeong Lee et Al ⁽¹¹⁾ evaluaron en 2019 en Corea, 85 casos de lesiones pigmentadas de la conjuntiva encontrando, que el nevo compuesto era el tipo más común de lesión conjuntival (67.1%), seguido de la melanosis adquirida primaria (11.8%), posteriormente del nevo sub-epitelial (8.2%) y finalmente el melanoma maligno (7.1%)

MATERIAL Y METODOS.

Se trata de un estudio de tipo observacional, descriptivo y retrospectivo.

La población y muestra se conformó por la totalidad de los expedientes de pacientes con diagnóstico de lesión pigmentada de conjuntiva en el periodo de Enero 2017 a Marzo 2021.

Los datos se obtuvieron a partir del expediente clínico digital del Instituto Mexicano de Oftalmología, utilizando el sistema en línea usando el número de folio de cada paciente para acceder a su expediente clínico.

Los criterios de selección del estudio fueron los siguientes:

CRITERIOS DE INCLUSIÓN

- Expedientes clínicos de pacientes con diagnóstico de lesión pigmentada de conjuntiva.
- Pacientes mayores de 18 años.

CRITERIOS DE EXCLUSIÓN

- Expedientes clínicos de pacientes sin diagnóstico de melanoses adquirida primaria
- Pacientes menores de 18 años.

ANALISIS ESTADISTICO

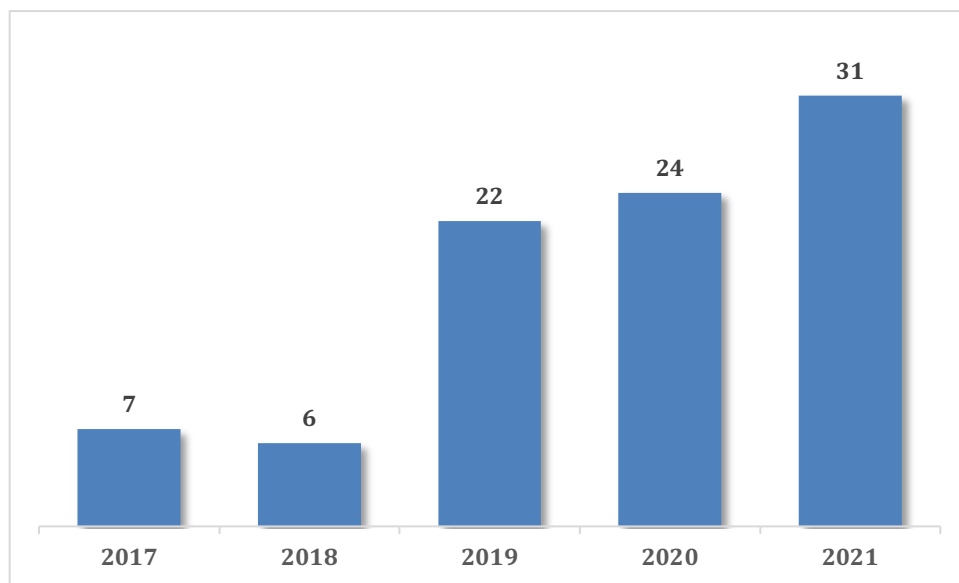
La normalidad de las variables fue evaluada con la prueba de Shapiro-Wilk alcanzando un nivel de significancia de 0.05. Se realizó estadística descriptiva, presentando las variables con medidas de resumen de tendencia central y de dispersión para variables cuantitativas (con media y desviación estándar para variables con distribución normal, y con mediana y rango intercuartil para aquellas sin distribución normal), así como frecuencias absolutas y relativas para las variables cualitativas.

Para las comparaciones se utilizó la prueba de Kruskal-Wallis, exacta de Fisher y U de Mann-Whitney, con un nivel de significancia del 0.05. Se utilizó el paquete estadístico Stata® versión 15.1 (StataCorp. 2015, Stata Statistical Software: Release 15. College Station, Texas, US: StataCorp LP.).

RESULTADOS

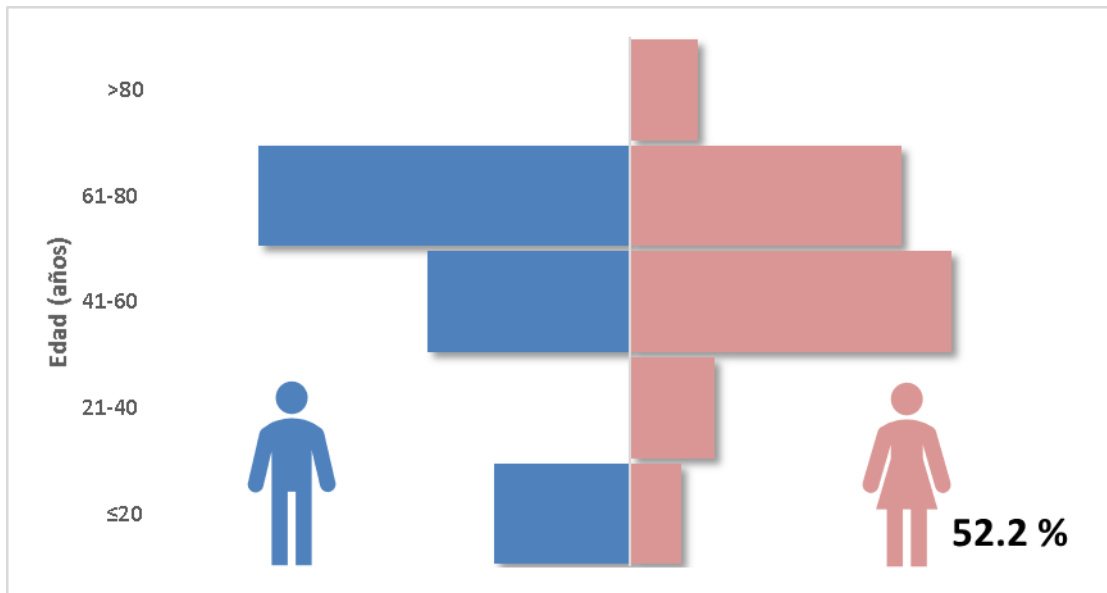
Se incluyeron 90 ojos de 89 pacientes con diagnóstico de lesión pigmentada de conjuntiva en el periodo Enero 2017- Diciembre 2021 atendidos en el Instituto Mexicano de Oftalmología. (Figura 1).

Figura 1. Distribución de casos según año de diagnóstico (n=90)



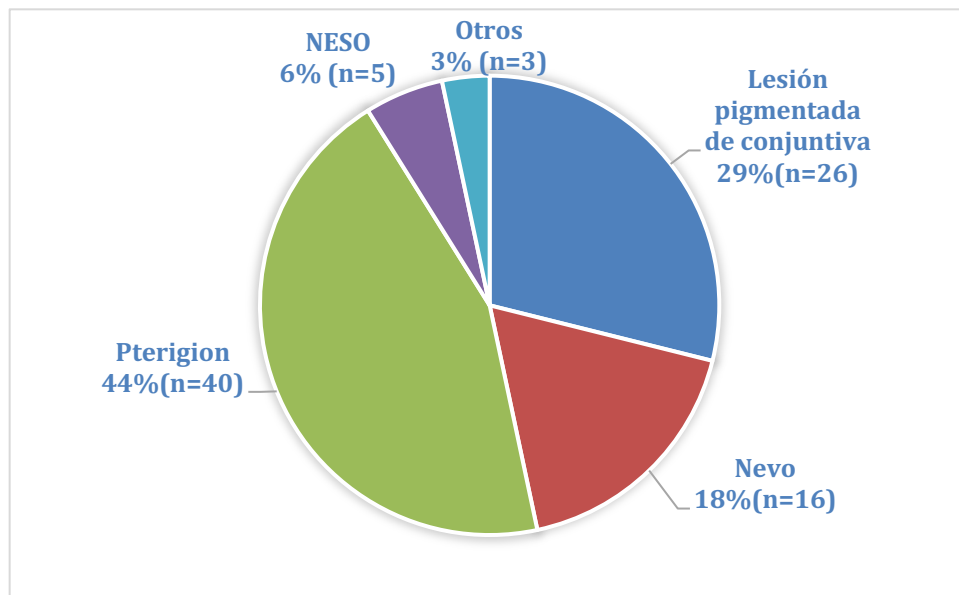
La mayoría (47, 52.2%) de sexo femenino con una mediana de edad de 60 años (rango: 7-87 años). (Figura 2). Más de la mitad de los casos procedían de Querétaro (48,57.8%), seguidos por Hidalgo (19, 22.9%) y Guanajuato (15, 18.1%), entre otras (1, 1.2%).

Figura 2. Distribución de los pacientes, según edad y sexo (n=89)



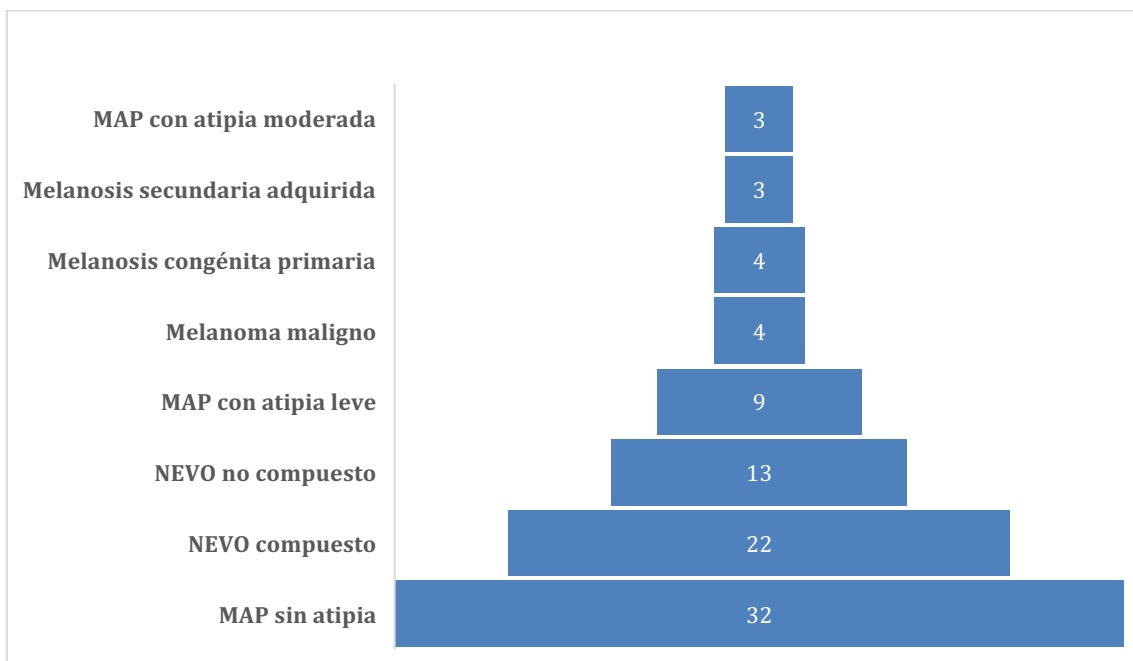
De los 90 casos, la mayoría contaba con diagnóstico clínico de pterigión (40, 44.4%), seguido de lesión pigmentada de conjuntiva (26, 28.9%). (Figura 3)

Figura 3. Distribución de los casos, según diagnóstico clínico. (n=90)



De todas las lesiones pigmentadas de conjuntiva estudiadas, más de la tercera parte tuvieron confirmación histopatológica de MAP sin atipia (32, 35.6%) y solo 4 (4.4%) con diagnóstico de melanoma maligno. (Figura 4, Tabla 1)

Figura 4. Distribución de los casos, según diagnóstico histopatológico. (n=90)



Con respecto a la edad y diagnóstico histopatológico, los pacientes con nevo compuesto fueron los más jóvenes (mediana 29.5 años), mientras que aquellos con diagnóstico de MAP con atipia moderada fueron los de mayor edad (mediana 78 años) ($p=0.004$, prueba Kruskal-Wallis). No hubo diferencias significativas en el género entre los grupos de estudio ($p=0.166$, prueba exacta de Fisher), ni en la lateralidad de la lesión entre los diversos tipos histológicos ($p=0.248$, prueba exacta de Fisher). (Tabla 1)

Tabla 1. Características demográficas según diagnóstico histopatológico (n=90)

	Melanosis congénita primaria	Melanosis secundaria adquirida	Nevo compuesto	Nevo no compuesto	MAP sin atipia	MAP con atipia leve	MAP con atipia moderada	Melanoma maligno
n (%)	4 (4.4)	3 (3.3)	22 (24.4)	13 (14.4)	32 (35.6)	9 (10)	3 (3.3)	4 (4.4)
Edad (años), mediana (RIC)	58.5 (47-76.5)	61 (45-71)	29.5 (14-60)	60 (51-74)	59.5 (49.5-74)	69 (63-73)	78 (69-83)	69.5 (62-74)
Sexo, n (%)								
Masculino	1 (25)	1 (33.3)	9 (40.9)	6 (46.2)	13 (40.6)	8 (88.9)	2 (66.7)	3 (75)
Femenino	3 (75)	2 (66.7)	13 (59.1)	7 (53.8)	19 (59.4)	1 (11.1)	1 (33.3)	1 (25)
Lateralidad, n (%)								
Ojo derecho	0 (0)	2 (66.7)	9 (40.9)	7 (53.8)	18 (56.3)	2 (22.2)	2 (66.7)	1 (25)
Ojo izquierdo	4 (100)	1 (33.3)	13 (59.1)	6 (46.2)	14 (43.7)	7 (77.8)	1 (33.3)	3 (75)

Abreviatura: MAP: melanosis adquirida primaria, RIC: rango intercuartil.

En la comparación pareada según tipos histopatológicos, encontramos que los pacientes con nevo compuesto fueron significativamente más jóvenes que aquellos con nevo no compuesto ($p=0.0176$), mientras que los pacientes con melanoma maligno fueron significativamente mayores que aquellos con nevo compuesto ($p=0.0228$).

La proporción de hombres fue significativamente mayor en los casos de MAP con atipia que en los casos de MAP sin atipia ($p=0.013$). (Tabla 2)

Tabla 2. Comparación de características demográficas según tipo histopatológico (n=90)

	n	Edad (años) Mediana (RIC)	Sexo (M/F)
Melanosis congénita primaria	4	58.5 (47-76.5)	1:3
MAP	44	65.5 (51.5-74.5)	23:21
	p	0.7369	0.304
MAP sin atipia	32	59.5 (49.5-74)	13:19
MAP con atipia	12	70.5 (65.5-76)	10:2
	p	0.1049	0.013
Nevo compuesto	22	29.5 (14-60)	9:13
Nevo no compuesto	13	60 (51-74)	6:7
	p	0.0176	0.518
Melanoma maligno	4	69,5 (62-74)	3:1
MAP con atipia	12	70.5 (65.5-76)	10:2
	p	0.9029	0.607
Melanoma maligno	4	69,5 (62-74)	3:1
Nevo compuesto	22	29.5 (14-60)	9:13
	p	0.0228	0.239
Melanoma maligno	4	69.5 (62-74)	3:1
Melanosis secundaria adquirida	3	61 (45-71)	1:2
	p	0.4795	0.371

Abreviatura: RIC: rango intercuartil, F: femenino, M: masculino, MAP: melanosis adquirida primaria

Prueba exacta de Fisher, prueba U de Mann-Whitney según corresponda

Las características clínicas de las lesiones con relación a su localización y a la presencia de vascularización profunda al momento del diagnóstico se detallan en la Tabla 3.

Tabla 3. Características clínicas según diagnóstico histopatológico (n=90)

	Melanosis congénita primaria	MAP sin atipia	MAP con atipia leve	MAP con atipia moderada	Nevo compuesto	Nevo no compuesto	Melanoma maligno	Melanosis secundaria adquirida
Localización, n (%)								
Conjuntiva bulbar	4 (100)	31 (96.9)	7 (77.8)	3 (100)	13 (59.1)	8 (61.5)	3 (75)	3 (100)
Conjuntiva tarsal	0 (0)	0 (0)	1 (11.1)	0 (0)	3 (13.6)	1 (7.7)	0 (0)	0 (0)
Párpado superior	0 (0)	0 (0)	0 (0)	0 (0)	4 (18.2)	1 (7.7)	0 (0)	0 (0)
Párpado inferior	0 (0)	0 (0)	0 (0)	0 (0)	0 (0)	0 (0)	1 (25)	0 (0)
Carúncula	0 (0)	1 (3.1)	1 (11.1)	0 (0)	2 (9.1)	3 (23.1)	0 (0)	0 (0)
Cuadrante, n (%)								
Superior	0 (0)	0 (0)	0 (0)	0 (0)	1 (7.1)	0 (0)	0 (0)	0 (0)
Temporal	1 (25)	3 (9.7)	2 (28.6)	2 (66.7)	7 (50)	3 (37.5)	1 (33.3)	1 (33.3)
Inferior	0 (0)	0 (0)	0 (0)	0 (0)	1 (7.1)	0 (0)	1 (33.3)	0 (0)
Nasal	3 (75)	28 (90.3)	5 (71.4)	1 (33.3)	5 (35.8)	5 (62.5)	1 (33.3)	2 (66.7)
Vasculatura profunda, n(%)	1 (25)	4 (12.9)	2 (22.2)	0 (0)	6 (28.5)	7 (58.3)	4 (100)	1 (33.3)

En el análisis comparativo, la ubicación en el cuadrante nasal fue mucho más frecuente para los casos de MAP sin atipia que con atipia (90.3% versus 60%, $p=0.047$).

La localización mas frecuente de la MAP con atipia fue la conjuntiva bulbar. Para MAP con atipia leve en el cuadrante nasal y MAP con atipia moderada en el cuadrante temporal. (90.3% versus 60%, $p=0.047$).

La vascularización profunda estuvo presente en todos los casos de melanoma maligno, mientras que en los casos de MAP con atipia (16.7%, $p=0.008$) y en los nevos compuestos (28.6%, $p=0.017$) no se encontró tan frecuentemente.

Tabla 4. Características clínicas según diagnóstico histopatológico (n=90)

	Melanosis congénita primaria	MAP	p
Localización, n (%)			1.0
Conjuntiva bulbar	4 (100)	41 (93.2)	
Conjuntiva tarsal	0 (0)	1 (2.3)	
Párpado superior	0 (0)	0 (0)	
Párpado inferior	0 (0)	0 (0)	
Carúncula	0 (0)	2 (4.5)	
Cuadrante, n (%)			0.557
Superior	0 (0)	0 (0)	
Temporal	1 (25)	7 (17.1)	
Inferior	0 (0)	0 (0)	
Nasal	3 (75)	34 (82.9)	
Vasculatura profunda, n (%)	1 (25)	6 (13.9)	0.488
	MAP sin atipia	MAP con atipia	p
Localización, n (%)			0.176
Conjuntiva bulbar	31 (96.9)	10 (83.3)	
Conjuntiva tarsal	0 (0)	1 (8.3)	
Párpado superior	0 (0)	0 (0)	
Párpado inferior	0 (0)	0 (0)	
Carúncula	1 (3.1)	1 (8.3)	
Cuadrante, n (%)			0.047
Superior	0 (0)	0 (0)	
Temporal	3 (9.7)	4 (40)	
Inferior	0 (0)	0 (0)	
Nasal	28 (90.3)	6 (60)	
Vasculatura profunda, n (%)	4 (12.9)	2 (16.7)	0.545
	Nevo compuesto	Nevo no compuesto	p
Localización, n (%)			0.642
Conjuntiva bulbar	13 (59.1)	8 (61.5)	
Conjuntiva tarsal	3 (13.6)	1 (7.7)	
Párpado superior	4 (18.2)	1 (7.7)	
Párpado inferior	0 (0)	0 (0)	
Carúncula	2 (9.1)	3 (23.1)	
Cuadrante, n (%)			0.862
Superior	1 (7.1)	0 (0)	
Temporal	7 (50)	3 (37.5)	
Inferior	1 (7.1)	0 (0)	
Nasal	5 (35.8)	5 (62.5)	
Vasculatura profunda, n (%)	6 (28.6)	7 (58.3)	0.095

	Melanoma maligno	MAP con atipia	p
Localización, n (%)			0.607
Conjuntiva bulbar	3 (75)	10 (83.3)	
Conjuntiva tarsal	0 (0)	1 (8.3)	
Párpado superior	0 (0)	0 (0)	
Párpado inferior	1 (25)	0 (0)	
Carúncula	0 (0)	1 (8.3)	
Cuadrante, n (%)			0.388
Superior	0 (0)	0 (0)	
Temporal	1 (33.3)	4 (40)	
Inferior	1 (33.3)	0 (0)	
Nasal	1 (33.3)	6 (60)	
Vasculatura profunda, n (%)	4 (100)	2 (16.7)	0.008
	Melanoma maligno	Nevo compuesto	p
Localización, n (%)			0.284
Conjuntiva bulbar	3 (75)	13 (59.1)	
Conjuntiva tarsal	0 (0)	3 (13.6)	
Párpado superior	0 (0)	4 (18.2)	
Párpado inferior	1 (25)	0 (0)	
Carúncula	0 (0)	2 (9.1)	
Cuadrante, n (%)			0.576
Superior	0 (0)	1 (7.1)	
Temporal	1 (33.3)	7 (50)	
Inferior	1 (33.3)	1 (7.1)	
Nasal	1 (33.3)	5 (35.8)	
Vasculatura profunda, n (%)	4 (100)	6 (28.6)	0.017
	Melanoma maligno	Melanosis secundaria adquirida	p
Localización, n (%)			0.571
Conjuntiva bulbar	3 (75)	3 (100)	
Conjuntiva tarsal	0 (0)	0 (0)	
Párpado superior	0 (0)	0 (0)	
Párpado inferior	1 (25)	0 (0)	
Carúncula	0 (0)	0 (0)	
Cuadrante, n (%)			1.0
Superior	0 (0)	0 (0)	
Temporal	1 (33.3)	1 (33.3)	
Inferior	1 (33.3)	0 (0)	
Nasal	1 (33.3)	2 (66.7)	
Vasculatura profunda, n (%)	4 (100)	1 (33.3)	0.143

Abreviatura: MAP: melanosis adquirida primaria

Prueba exacta de Fisher, prueba U de Mann-Whitney según corresponda.

DISCUSIÓN

En un estudio retrospectivo por Shields et al. en el Wills Eye Hospital entre 1974 y 2002 en la que se estudiaron 872 casos de lesiones melanocíticas de conjuntiva se encontró que la lesión más frecuente en dicha población fue el nevo en 454 casos (52%), melanoma en 215 (25%), y melanosis adquirida primaria en 180 (21%)¹². Por otra parte en 2019 en una población coreana de 85 casos se encontró que el nevo compuesto se identificó como la lesión pigmentada conjuntival más común (67,1 %) en la población coreana, en tanto que el melanoma maligno fue poco frecuente (7,1 %).¹¹

Los resultados que encontramos nos indican que la lesión pigmentada más frecuente en nuestra población de estudio fue la Melanosis Adquirida Primaria sin atipia, en tanto que la Melanosis Adquirida Primaria con atipia moderada y la Melanosis adquirida secundaria fueron menos frecuentes.

Una diferencia demográfica notable en nuestra serie fue que los pacientes con nevo compuesto fueron significativamente más jóvenes que aquellos con diagnóstico de nevo no compuesto.

Lo anterior coincide con la conclusión de Shields et al. de que los nevos compuestos y de unión generalmente se encuentran en el grupo de edad más joven, mientras que los nevos no compuestos se encuentran en pacientes de mayor edad.¹³

Nuestros resultados coinciden de manera parcial con otros reportes en la literatura en cuanto al tipo de nevo encontrado y su frecuencia, es así que dentro de las lesiones nevicas, el nevo compuesto fue a lesión más frecuentemente encontrada, seguida del Nevo no compuesto.

Se ha descrito que los nevos compuestos y de la unión generalmente se encuentran en el grupo de edad más joven, en tanto que los nevos subepiteliales no compuestos generalmente se encuentran en un grupo de edad mayor ¹⁴, tal como se encontró en nuestros resultados.

Estos hallazgos probablemente se explican por el ciclo natural de las células nevicas, que forman pequeños nidos de células pigmentadas en la capa basal del epitelio en estadios iniciales que se profundizan cerca del estroma subyacente convirtiéndose en nevos compuestos con la edad.

Con el paso del tiempo estos nevos pierden pigmento y se depositan de manera subepitelial en la tercera o cuarta década de la vida.¹¹

Los nevos compuestos son los más frecuentes y coinciden con otros reportes, en un estudio realizado por Alkatan et al.¹⁴, se encontró nevo compuesto en 72% de los casos con diagnóstico de nevo conjuntival, seguido de nevo subepitelial no compuesto en un 24%.

En un estudio realizado por Bergeron et al ¹⁹ entre 2010 y 2019 se analizaron 149 muestras de pterigión de las cuales el 32% tenían como hallazgo hiperplasia melanocítica, lo cual se atribuía a la etiología compartida de estas dos patologías.

La coexistencia de lesión pigmentada de conjuntiva con pterigión se dio en el 40% de los casos, lo anterior obedece a que la radiación ultravioleta es un factor de riesgo plenamente identificado que se ha descrito como desencadenante de estas dos patologías.¹⁵

Tanto la Melanosis Adquirida Primaria como el Melanoma Conjuntival se originan en la capa basal del epitelio ¹⁶, siendo la melanosis adquirida primaria con atipia severa en la mayoría de series reportadas, la lesión precursora del melanoma conjuntival.

La incidencia de melanoma conjuntival se incrementa con la edad y se presenta generalmente entre los 55 y 65 años, es extremadamente raro en pacientes menores de 20 años. ^{18,21}

En nuestro estudio se encontraron 4 casos de melanoma conjuntival con una edad media de presentación de 69.5 años (62-74) lo cual coincide con la edad de presentación típica descrita en la literatura. La mayoría de estos casos de melanoma (75%) encontrados en la conjuntiva bulbar, la cual es la localización más frecuente de melanoma conjuntival ⁸

La vascularización profunda al momento del diagnóstico estuvo presente en todos los casos de melanoma maligno, lo cual es una característica clínica destacada, al igual que la nodularidad o el engrosamiento en una lesión plana ^{15,17} aspectos que no se evaluaron en el estudio presente.

CONCLUSIÓN.

La lesión más frecuente encontrada en nuestro estudio fue la melanosis adquirida primaria sin atipia.

El melanoma conjuntival es una lesión pigmentada de la conjuntiva rara en nuestra población estudiada.

Este estudio es una referencia inicial y sería deseable la continuidad en esta línea de investigación para determinar por completo las características clínicas e histopatológicas asociadas a las lesiones pigmentadas de conjuntiva en nuestra población.

La adecuada detección y diagnóstico de estas patologías nos harán contar con más elementos para el adecuado seguimiento y tratamiento de nuestros pacientes, con lo cual se impacta de manera directa en la calidad y esperanza de vida.

REFERENCIAS

- 1) Shields JA, Shields CL. Eyelid, Conjunctival and Orbital Tumor: An Atlas and Text. 2nd ed. Philadelphia: Lippincott, Williams &Wilkins. In press
- 2) Cohen VM, O Day RF. Management Issues in Conjunctival Tumors: Conjunctival Melanoma and Primary Acquired Melanosis. *Ophtalmol Ther.* 2019 Dec; 8 (4): 501-510. Doi 10.1007/s40123-019-00219-8
- 3) Seregard S. Conjunctival melanoma. *Surv Ophtalmol* 1998; 42 (4): 321-50
- 4) Chang AE, Karnell LH, Menck HR. The National Cancer Data Base report on cutaneous and noncutaneous melanoma: a summary of 84,836 cases from the past decade. *The American College of Surgeons. Cancer* 1998; 83(8): 1664-78.
- 5) Folberg R, Mc Lean IW. Malignant Melanoma of the conjunctiva. *Hum Pathol* 1985;16:136-143
- 6) Tuomaala S, Eskelin S. Population- based assessment of clinical characteristics predicting outcome of conjunctival melanomas in whites. *Inves Ophtalmol Vis Sci* 2002; 43 (11): 3399-408
- 7) Shields CL, Markowitz JS. Conjunctival melanoma: outcomes based on tumor origin in 382 consecutive cases. *Ophtalmology* 2011;118(2):389-95.
- 8) Shields CL, Shields JA, Gündüz K, Cater J, Mercado GV, Gross N, Lally B (2000) Conjunctival melanoma: risk factors for recurrence, exenteration, metastasis, and death in 150 consecutive patients. *Arch Ophthalmol* 118(11):1497–1507 26. Seregard S (1998)
- 9) Folberg R, Mc Lean IW. Primary acquired melanosis of the conjunctiva. *Hum Pathol* 1985;16:129-135

- 10) Shields JA, Shields CL. Primary acquired melanosis of the conjunctiva: risk for progression to melanoma in 311 eyes. The 2006 Lorenz E Zimmerman lecture. *Ophthalmology*. 2008 Mar;115 (3): 511-519.

- 11) Yun Jeong L, Cheol L. Conjunctival pigmented lesion: Clinicopathological analysis of 85 cases in Korean population. *Scientific Reports* 2019(1) DOI: 10.1038/s41598-019-54786-8

- 12) Shields CL, Demirci H. Clinical Survey of 1643 melanocytic and nonmelanocytic conjunctival tumors. *Ophthalmology*.2004. 111, 1747-1754

- 13) Shields CL, Fasiuddin AF, Mashayekhi A, Shields JA. Conjunctival nevi: clinical features and natural course in 410 consecutive patients. *Arch Ophthalmol*. 2004 Feb;122(2):167-75. doi: 10.1001/archopht.122.2.167. Erratum in: *Arch Ophthalmol*. 2006 Feb;124(2):198. Fasiudden, Airey [corrected to Fasiuddin, Airaj F]. PMID: 14769591.

- 14) Alkatan HM, Al-Arfaj KM, Maktabi A. Conjunctival nevi: Clinical and histopathologic features in a Saudi population. *Ann Saudi Med*. 2010 Jul-Aug;30(4):306-12. doi: 10.4103/0256-4947.65265. PMID: 20622349; PMCID: PMC2931783.

- 15) Vora GK, Demirci H, Marr B, Mruthyunjaya P. Advances in the management of conjunctival melanoma. *Surv Ophthalmol*. 2017 Jan-Feb;62(1):26-42. doi: 10.1016/j.survophthal.2016.06.001. Epub 2016 Jun 16. PMID: 27321895; PMCID: PMC5353981.

- 16) Wong JR, Nanji AA, Galor A, Karp CL. Management of conjunctival malignant melanoma: a review and update. *Expert Rev Ophthalmol*. 2014 Jun;9(3):185-204. doi: 10.1586/17469899.2014.921119. PMID: 25580155; PMCID: PMC4285629.

- 17) Shields CL, Shields JA, Gündüz K, Cater J, Mercado GV, Gross N, Lally B.
Conjunctival melanoma: risk factors for recurrence, exenteration, metastasis,
and death in 150 consecutive patients. *Arch Ophthalmol*. 2000
Nov;118(11):1497-507. doi: 10.1001/archopht.118.11.1497. PMID: 11074806.
- 18) Kaštelan S, Gverović Antunica A, Beketić Orešković L, Salopek Rabatić J, Kasun B,
Bakija I. Conjunctival Melanoma - Epidemiological Trends and Features. *Pathol
Oncol Res*. 2018 Oct;24(4):787-796. doi: 10.1007/s12253-018-0419-3. Epub 2018
May 25. PMID: 29802540.
- 19) Bergeron S, Ito H, Dossous YE, Burnier MN Jr. Histopathological Variability and
Concomitant Lesions in Pterygium in a Large Case Series. *J Ophthalmol*. 2021
Mar 19;2021:6623794. doi: 10.1155/2021/6623794. PMID: 33828861; PMCID:
PMC8004360
- 20) Kao A, Afshar A, Bloomer M, Damato B (2016) Management of primary acquired
melanosis, nevus, and conjunctival melanoma. *Cancer Control* 23(2):117–125
PMID: 27218788
- 21) Missotten GS, Keijser S, De Keizer RJ, De Wolff-Rouendaal D (2005) Conjunctival
melanoma in the Netherlands: a nationwide study. *Invest Ophthalmol Vis Sci*
46(1):75–82
- 22) Brownstein S (2004) Malignant melanoma of the conjunctiva. *Cancer Control*
11(5):310–316