

UNIVERSIDAD NACIONAL AUTÓNOMA DE MÉXICO



Facultad de Estudios Superiores Zaragoza
Carrera de Cirujano Dentista



TRATAMIENTO CON EL ACTIVADOR ELASTICO DE KLAMMT EN
PACIENTES CON CLASE I, CLASE II Y CLASE III DE ANGLE.

TESIS

PARA OBTENER EL TÍTULO DE CIRUJANO DENTISTA

PRESENTA

GRANADOS CERVANTES
TANIA

DIRECTOR

ALCAUTER ZAVALA ANDRÉS

ASESOR

AYALA ZARAZUA MARIBEL

CIUDAD DE MÉXICO 2020



Universidad Nacional
Autónoma de México



UNAM – Dirección General de Bibliotecas
Tesis Digitales
Restricciones de uso

DERECHOS RESERVADOS ©
PROHIBIDA SU REPRODUCCIÓN TOTAL O PARCIAL

Todo el material contenido en esta tesis esta protegido por la Ley Federal del Derecho de Autor (LFDA) de los Estados Unidos Mexicanos (México).

El uso de imágenes, fragmentos de videos, y demás material que sea objeto de protección de los derechos de autor, será exclusivamente para fines educativos e informativos y deberá citar la fuente donde la obtuvo mencionando el autor o autores. Cualquier uso distinto como el lucro, reproducción, edición o modificación, será perseguido y sancionado por el respectivo titular de los Derechos de Autor.

TÍTULO

TRATAMIENTO CON EL ACTIVADOR ELASTICO DE KLAMMT EN PACIENTES
CON CLASE I, CLASE II Y CLASE III DE ANGLE.

Casos Clínicos

DEDICATORIA

A mis padres y abuelos por haberme forjado como la persona que soy en la actualidad; muchos de mis logros se los debo a ustedes entre los que se incluye este.

AGRADECIMIENTOS

A mi director de Tesis. C.D. Esp. Andrés Alcauter Zavala, y asesor de tesis C.D. Maribel Ayala Zarazua, como persona y profesional por la oportunidad, apoyo, confianza y sobre todo por las enseñanzas que me ha dado.

A mis sinodales, Mtra. Adriana Hernández Martínez, C.D. Ivan Antonio Miranda Llanas y C.D. Moises Curiel Ortiz por su disposición de leer éste trabajo, sus observaciones, opiniones y sugerencias acertadas sobre mi tesis.

ÍNDICE

| | | |
|------------|---|----|
| 1. | Introducción | 6 |
| 2. | Justificación | 7 |
| 3. | Marco Teórico | 8 |
| | 3.1 Antecedentes | 8 |
| | 3.2 Factores etiológicos generales de la maloclusión | 14 |
| | 3.3 Factores etiológicos locales de la maloclusión | 15 |
| | 3.4 Factores de riesgo | 17 |
| | 3.5 Clasificación de maloclusiones | 20 |
| | 3.6 El activador elástico de Klammt como opción terapéutica | 23 |
| | 3.7 Componentes del activador elástico abierto de Klammt | 25 |
| | 3.8 Elaboración del activador elástico abierto de Klammt | 26 |
| | 3.9 Activador Elastico abierto de Klammt para clase I | 28 |
| | 3.10 Activador Elastico abierto de Klammt para clase II | 29 |
| | 3.11 Activador Elastico abierto de Klammt para clase III | 31 |
| 4. | Planteamiento del problema | 33 |
| 5. | Objetivos | 34 |
| 6. | Diseño metodológico | 34 |
| 7. | Recursos | 35 |
| 8. | Cronograma | 36 |
| 9. | Caso clínico I | 37 |
| 10. | Caso clínico II | 47 |
| 11. | Caso clínico III | 57 |
| 12. | Referencias bibliográficas | 65 |

1. INTRODUCCIÓN

Hoy en día se sabe que el aparato estomatognático está conformado por órganos dentarios, hueso, periodonto y articulación temporomandibular que actúan como estructuras pasivas que reciben las cargas originadas por los músculos que actúan como elementos activos bajo la dirección de una serie de mecanismos reflejos que controla el sistema nervioso. Todo este aparato actúa como una unidad funcional que desempeña las tareas de deglución y fonación pero, sobre todo, de masticación.

La maloclusión se puede definir como cualquier desviación en la disposición de los dientes fuera de los estándares de una oclusión normal, que ocurren durante el desarrollo craneofacial. La maloclusión de los dientes puede estar asociada con anomalías dentro de los arcos dentales, entre los arcos dentales y con discrepancias esqueléticas. Fue descrita inicialmente por Angle quien se basó en la relación anteroposterior del primer molar, cuya mala oclusión influye en las relaciones esqueléticas. Las alteraciones pueden ocurrir en el plano vertical, sagital o transversal.

La oclusión ideal es un estándar hipotético basado en las relaciones morfológicas de los dientes, se caracteriza por una perfección en la anatomía y posición dental, contactos mesiodistales, alineamiento en el arco e interdigitación dental, lo ideal es difícil de encontrar y es considerada una norma teórica más que una condición normal, la etiología de la maloclusión es multifactorial donde factores genético y medio ambiente pueden influir.

Según la Organización Mundial de la Salud (OMS) las maloclusiones ocupan el tercer lugar de prevalencia dentro de las patologías en salud bucodental luego de la caries dental y enfermedad periodontal. En Latinoamérica según datos de la organización panamericana de la salud (OPS) existen altos niveles de incidencia y prevalencia de maloclusiones que superan el 80% de la población siendo uno de los motivos de consulta más frecuentes en las clínicas dentales.

En este estudio se describen casos clínicos con modelos, fotografías intra, extraorales y análisis de radiografías, se colocó el Activador Elástico de Klammt, como alternativa de tratamiento para la corrección de la maloclusión y mejorar la estética facial.

2. JUSTIFICACIÓN

Para la Organización Mundial de la Salud (OMS), en la escala de prioridades de los problemas de la salud bucal, la maloclusión está en la tercera posición, después de la caries dental y periodontopatías. Los complejos factores etiológicos de las maloclusiones se vuelven obstáculos hasta hoy para sus tratamientos, pues no son consecuencias de etiologías singulares, sino de resultantes de interacciones entre factores sistémicos y locales.^{1,2,3}

El Activador Abierto Elástico diseñado por Klammt, es uno de los activadores de uso diurno recortado en el frente, que lo hace más agradable a los pacientes, y a diferencia de los activadores rígidos, su gran movilidad en la boca permite utilizar terapéuticamente las fuerzas formativas de la lengua, y así se logran cambios en sentido transversal, vertical y anteroposterior de los maxilares.^{2,3,5}

En su constante evolución, la ortopedia funcional de los maxilares, despejó un gran número de interrogantes sobre su modo de acción. A pesar de ser considerado un efecto colateral, la movilización de las estructuras dentoalveolares que se han reportado por la mayoría de los investigadores del tema y los hallazgos coinciden en la posibilidad de retro inclinar los incisivos superiores, proinclinan los inferiores y aumentar la dimensión vertical por migración oclusal de los sectores posteriores, por consiguiente, podría obtenerse una reducción del resalte y del sobrepase.¹

La gran aceptación del Activador Abierto Elástico de Klammt está dada por su fácil construcción, tamaño reducido, movilidad intrabucal, escasa alteración de la fonación y rapidez en la obtención de resultados.^{3,4}

3. MARCO TEÓRICO

3.1 ANTECEDENTES

En un estudio prospectivo realizado por Pérez L, Sáez M. se revisó a 16 niños con maloclusión de clase II división 1 de Angle, tratados durante un año con el activador abierto elástico de Klammt. La muestra se dividió en 2 grupos similares para determinar la adaptación funcional de los pacientes ante un adelantamiento anteroposterior total de la mandíbula (grupo 1) o por etapas (grupo 2). Los resultados mostraron una modificación favorable de las excursiones mandibulares en ambos grupos y de forma significativa en el grupo 2, donde además fue significativamente menor el período de adaptación al aparato; por lo tanto se recomienda el avance mandibular por etapas, al usar el activador abierto elástico de Klammt. ⁴

Otro estudio realizado en 16 niños con maloclusión de clase II división I de Angle, fueron tratados con el activador abierto elástico de Klammt, con diferente magnitud en el avance mandibular: el grupo 1 quedó conformado por pacientes con avance total de la mandíbula y el grupo 2 con un adelantamiento por etapas.

Las radiografías iniciales y al año, permitieron conocer que en el grupo 1 hubo cambios significativos en la posición mandibular, longitud mandibular y posición de incisivos superiores ($p < 0,05$). En el grupo 2 se observaron estos cambios, pero más marcados (Z con mayor valor absoluto), y aparecen otros como la relación maxilomandibular, la posición del incisivo superior, así como la inclinación y la posición de los incisivos inferiores con respecto a la mandíbula. Concluimos que en ambos grupos hubo cambios significativos en variables esqueléticas y dentarias, pero más marcados y extensos en el grupo con un avance mandibular por etapas¹

En un estudio realizado por Yanela A, Buenaventura A. en 8 pacientes con dislalias y maloclusión con el objetivo de conocer si existe relación entre la articulación temporomandibular y las anomalías dentomaxilofaciales, éstos fueron tratados con un aparato de ortopedia funcional de los maxilares, el activador abierto elástico de Klammt, para evaluar al año de tratamiento cómo evolucionaba la incompetencia del cierre labial, el resalte anterior aumentado, el diastema central y la dislalia, donde se obtuvo que más del 65% de los pacientes resolvieron estas anomalías; así como la dificultad en la articulación de la palabra.³

Un estudio prospectivo realizado en el 2010-2011 en 16 niños con dentición mixta y maloclusión de clase II división 1 de Angle. Todos fueron tratados con el activador abierto elástico de Klammt. La muestra se dividió en 2 grupos similares para determinar la influencia de un adelantamiento anteroposterior total de la mandíbula (grupo 1) o por etapas (grupo 2), en las características morfológicas del sistema estomatognático. Las variables examinadas (resalte, sobrepase, relación de molares y caninos, así como el diámetro transversal del maxilar) mejoraron significativamente y de forma similar en ambos grupos, por lo que se recomienda, indistintamente, el uso del activador de Klammt en este tipo de pacientes.⁸

A partir de 1800 el panorama para la ortodoncia cambia fundamentalmente, aparece el hombre que sin lugar a dudas marca un nuevo rumbo en el desarrollo y evolución científica de esta rama de la odontología: Edward Hartley Angle. En 1897 publica su primer libro *Malocclusion of the teeth* en el cual establece una clasificación de las anomalías dentales y de oclusión de simple y fácil aplicación superando las ya existentes. Por otra parte, impuso una aparatología propia conocida y utilizada en todo el mundo: primero, el aparato de perno y tubo, luego el arco-cinta y, posteriormente, el arco de canto con bandas y brackets individuales.

Angle, Case y Kingsley, entre otros, comprendieron que para realizar movimientos dentarios adecuados era necesario idear alguna forma de controlar los dientes individualmente, sin tener que extraer ninguna pieza ni mover toda la arcada dentaria. Esto los condujo al perfeccionamiento de los aparatos removibles y a la creación de aditamentos soldados sobre coronas modificadas o bandas metálicas fijas. Los primeros aditamentos sólo servían para sostener un alambre. El típico aparato fijo estaba formado por dos bandas “ancla” colocadas en los molares o coronas modificadas, con tubos largos o cubiertas colocadas sobre la superficie

vestibular, paralelas al plano oclusal y un arco labial de alambre pesado que seguía al contorno de la arcada dentaria superior o inferior.

Después de Angle, han sido muchos los autores e investigadores que han impulsado el perfeccionamiento técnico y la orientación de la ortodoncia. En la primera década del siglo XX, Pierre Robin desarrolló un aparato para propulsar la mandíbula. A partir de la década del 20, Andressen creó un aparato que permanecía suelto en la cavidad oral, el cual fue denominado activador y su objetivo era lograr el reposicionamiento muscular, óseo y estructural transfiriendo los estímulos musculares a los maxilares y tejidos de soporte. Por otra parte, en la década de los años 30, surge la ortopedia funcional, cuyo propósito era mejorar la oclusión dentaria a través de movimientos que permitían modificaciones musculares y el crecimiento óseo de la mandíbula sin realizar extracciones dentarias y dando prioridad a las funciones del sistema estomatognático. Así mismo, durante esta época aparecieron varios tipos de aparatos ortopédicos (y sus respectivas modificaciones posteriores); entre otros, las placas bimaxilares de Schwarz, el bionator de Balters, el modelador de Bimler, el regulador de función de Fränkel y el activador elástico abierto de Klammt.^{6,8,9}

El Activador Elástico Abierto de Klammt es un medio ortopédico bimaxilar basado en el aparato creado por Andresen y Häupl (1945). Este último se sintió impresionado por los trabajos del primero y se convenció de que el retenedor más utilizado produciendo cambios en el crecimiento de una manera fisiológica, estimulando o transformando las fuerzas fisiológicas con una acción intermitente transmitidas a los maxilares. Con el tiempo, el aparato, modificado mediante la incorporación de una sección inferior, un resorte de coffin y un arco vestibular superior se tomó el nombre de activador por su activación de las fuerzas musculares^{2, 19, 5,11}

El Activador Elástico Abierto de Klammt fue de los primeros de su tipo. Hay que resaltar que tiene una total elasticidad, lo que le da gran libertad en la cavidad oral, reaccionando favorablemente a los movimientos linguales y estímulos miofuncionales; de esa forma, gran número de impulsos es transmitido a los dientes y ambas arcadas, lo que hace que sea capaz de corregir diversas maloclusiones.

El Activador Abierto Elástico diseñado por Klammt, es uno de los activadores de uso diurno recortado en el frente, que lo hace más agradable a los pacientes, y a diferencia de los activadores rígidos, su gran movilidad en la boca permite utilizar terapéuticamente las fuerzas formativas de la lengua, y así se logran cambios en sentido transversal, vertical y anteroposterior de los maxilares.

Es un aparato que se acomoda holgadamente en la boca y transfiere los estímulos musculares a los maxilares y tejidos de soporte, han sido muchos los activadores que se han diseñado para mejorar, entre otras cosas, la cooperación y hacerlos más agradables a los pacientes.^{2,19,11}

Como fundamento para el diagnóstico y plan de tratamiento es necesario comprender algo de lo referido a la prevalencia de los problemas respecto de la desarmonía oclusal, la necesidad real de tratamiento de estos problemas, la demanda de este tratamiento por parte de los pacientes y la efectividad de los variados procedimientos de tratamiento.^{21,24,36,38}

El sistema estomatognático es una unidad biológica y funcional, todos sus componentes: órganos dentarios, huesos maxilares, músculos bucofaciales, tejidos blandos y articulaciones temporomandibulares, forman parte de un engranaje de modo que no es de extrañar que cualquier falla en uno de ellos repercuta en alguno de los demás, deteriorando el funcionamiento de sistema.¹ Una alteración funcional puede ser la causa de la disgnasia y en otros la consecuencia, pero siempre está presente, de modo que, la función está ligada a la forma, como la forma depende de la función.⁶

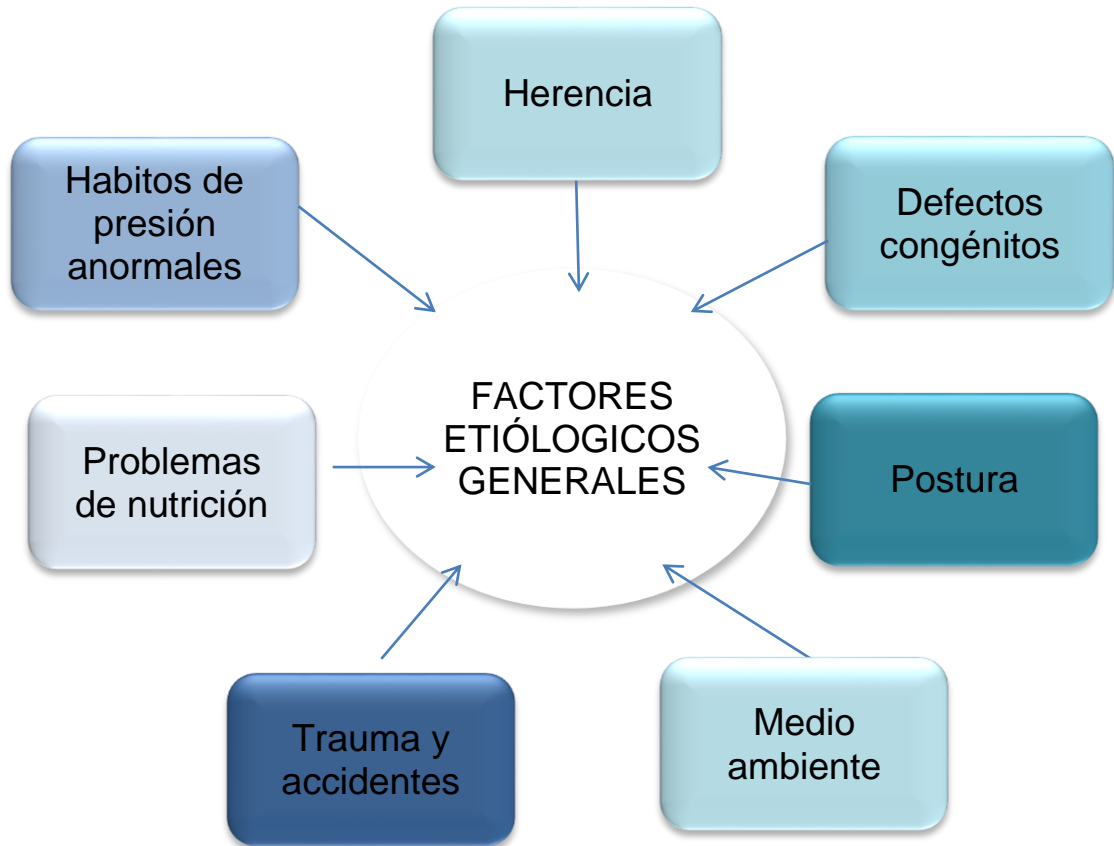
En la literatura, la oclusión definida como "normal", se usa para expresar un patrón de referencia o situación óptima en las relaciones oclusales de los arcos dentarios; y aunque no es lo que con más frecuencia se encuentra en los pacientes, se considera el patrón más adecuado para cumplir la función masticatoria y preservar la integridad de la dentición a lo largo de la vida, en armonía con el sistema estomatognático.

La oclusión funcional es aquella relación oclusal que no siendo ideal o "normal", reúne los requisitos estéticos y funcionales fundamentales para el paciente y el ortodoncista que la evalúa y que es capaz de preservar la integridad de la dentición durante la mayor parte de la vida del individuo.¹⁴

La oclusión se establece como resultado de la interacción de factores genéticos y ambientales, sin embargo, las limitaciones están dadas también por las variaciones individuales de cada sujeto, entre las cuales están las características propias de la dentición temporal.¹⁵

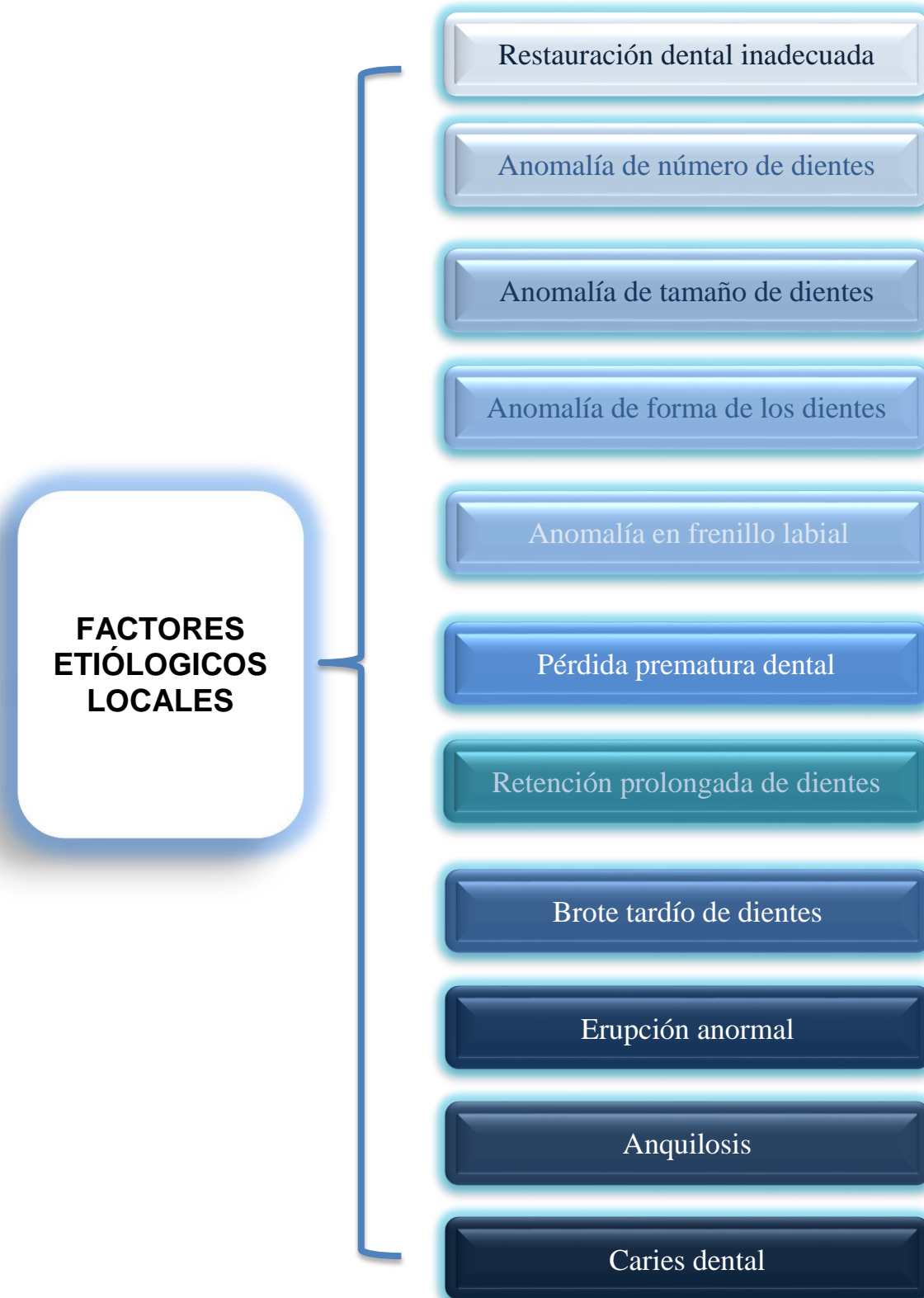
Las maloclusiones son definidas como alteraciones de carácter genético, funcional o traumático y dentario que afectan a los tejidos blandos y duros de la cavidad oral. La maloclusión no es una variable discreta, sino, una suma mal definida de variación genética y de los efectos de factores intrínsecos y extrínsecos sobre el crecimiento de la cara y de los dientes y maxilares. Las maloclusiones severas son a menudo acompañadas por desproporciones de la cara y de los maxilares.

3.2 FACTORES ETIOLÓGICOS GENERALES DE LA MALOCLUSIÓN.



Fuente: Aguilar FJ. Manual de laboratorio en ortodoncia, editorial aguiram, S.L.1992

3.3 FACTORES ETIOLÓGICOS LOCALES DE LA MALOCLUSIÓN



Fuente: Aguilar F.J. Manual de laboratorio en ortodoncia, editorial aguiram, S.L.1992

Como lo podemos observar las maloclusiones son de origen multifactorial, en la mayoría de los casos, no hay una sola causa etiológica, sino que hay muchas interactuando entre sí, y sobreponiéndose unas sobre otras. Sin embargo, se pueden definir dos componentes principales en su etiología, que son la predisposición genética, y los factores exógenos o ambientales, que incluye todos los elementos capaces de condicionar una maloclusión durante el desarrollo craneofacial. Es importante que el clínico, estudie estos fenómenos multifactoriales, de manera de poder neutralizarlos, logrando así el éxito del tratamiento y evitando posteriores recidivas.^{25,28,29}

3.4 FACTORES DE RIESGO

Las características morfológicas y funcionales de la dentición temporal pueden ser alteradas por distintos factores, tales como el tipo de alimentación, hábitos, agentes físicos y enfermedades que actúan desde el nacimiento, y repercuten durante el proceso evolutivo de la dentición mixta y permanente. Al referirse a los hábitos, se relacionan a costumbres o prácticas adquiridas por la repetición frecuente de un mismo acto, pudiendo ser beneficiosos o perjudiciales. Son considerados patrones reflejos de contracción muscular de naturaleza muy compleja que se aprenden; en un principio se hacen de forma consciente y luego de modo inconsciente.

Los hábitos bucales deformantes son una de las causas de maloclusiones más importante que alteran la función y el equilibrio normal de los dientes y maxilares, entre ellos podemos encontrar la succión digital, el empuje lingual, el uso de biberón y la respiración bucal.

Al igual que los hábitos, los agentes físicos de origen dentario son causas de anomalías de la oclusión. Los que más influyen sobre la oclusión son: la extracción prematura de dientes temporales (molares), las caries proximales y las obturaciones proximales defectuosas.

La pérdida prematura de un diente temporal constituye una causa de anomalía en la oclusión, pudiendo ocurrir una disminución del espacio reservado para el sucesor permanente debido a la migración de los dientes adyacentes y el resultante acortamiento de la longitud de la arcada dentaria. Estos efectos perjudiciales varían y dependen de una serie de circunstancias, como el grado de desarrollo del sucesor

permanente, el tipo de diente temporal que se pierde, las características previas existentes en la arcada y el momento en el cual el paciente acude al estomatólogo.

La caries dental es la enfermedad más común del ser humano, se describe como una secuencia de procesos de destrucción en los tejidos duros dentarios, que evoluciona en forma progresiva e irreversible. La caries proximal juega un papel importante en el acortamiento de la longitud del arco. Cuando se producen caries proximales profundas en los molares temporales, los primeros molares permanentes se desplazan y ocupan este espacio, comprometiendo así el lugar disponible de los dientes permanentes. Las restauraciones proximales inadecuadas, fundamentalmente en molares temporales, producen el mismo efecto que el de las caries interproximales profundas. Si la obturación es demasiado voluminosa y sobrepasa los puntos anatómicos de contacto, aumentará la dimensión mesio-distal del diente, lo que ocasionará apiñamientos, giroversiones y puntos de contactos anormales o inadecuados. Si la obturación es deficiente en volumen, habrá una mesogresión que originará una disminución o acortamiento de la longitud del arco dentario. Existen otros agentes físicos que influyen en la oclusión como son: extracción prematura de otros dientes, traumas con pérdida de dientes anteriores, persistencia de dientes temporales, interferencias oclusales, oligodoncia y supernumerarios. Estos agentes físicos aparecen en menor medida que los anteriores. ^{14,28,29}

Las maloclusiones dentales, según la Organización Mundial de la Salud (OMS), ocupan el tercer lugar entre las enfermedades que constituyen riesgo para la salud bucal. De acuerdo con la cantidad de espacio requerido, el apiñamiento se puede clasificar en:

- Apiñamiento leve: menos de 3 mm.
- Apiñamiento moderado: de 3 a 5 mm.
- Apiñamiento grave: mayor de 5 mm.

Si tenemos un apiñamiento leve o moderado, una de las posibles soluciones es reducir la anchura interproximal de los incisivos inferiores antes de alinearlos. En ocasiones, el apiñamiento de los incisivos aparece acompañado con una rotación postero-inferior de la mandíbula, lo cual nos crea un problema de mordida abierta esquelética.

Para un apiñamiento severo, se puede corregir la maloclusión con la extracción de primeros premolares. Ya que en ocasiones, el apiñamiento suele afectar a la parte anterior del arco dental.

Con la extracción de los segundos en lugar de los primeros premolares se ha mejorado la calidad de los resultados de tratamiento y los tiempos de trabajo más cortos, ya que éstos son más pequeños tanto mesio-distalmente como ocluso-gingivalmente.⁴⁹

3.5 CLASIFICACIÓN DE MALOCLUSIONES

La clasificación de la maloclusión es una herramienta importante en el diagnóstico, pues nos lleva a elaborar una lista de problemas del paciente y el plan de tratamiento. Es importante clasificar la maloclusión en los tres planos del espacio: anteroposterior, vertical y transversal ya que la maloclusión no sólo afecta a dientes, sino a todo el aparato estomatológico en general (sistema neuromuscular, periodontal y óseo), que constituye el sistema craneofacial tridimensional, por lo cual existe la necesidad de clasificar a la maloclusión en los tres planos del espacio, en orden de realizar un diagnóstico completo de nuestro sistema estomatológico.

CLASIFICACIÓN

La clasificación de la maloclusión es una herramienta importante en el diagnóstico, nos lleva a elaborar una lista de problemas del paciente y el plan de tratamiento. Es importante clasificar la maloclusión en los tres planos del espacio, anteroposterior, vertical y transversal ya que la maloclusión no sólo afecta a órganos dentarios, sino a todo el aparato estomatológico en general (sistema neuromuscular, periodontal y óseo), que constituye el sistema craneofacial tridimensional, por lo cual existe la necesidad de clasificar a la maloclusión en los tres planos del espacio, en orden de realizar un diagnóstico completo de nuestro Sistema estomatológico.²¹

La clasificación más utilizada para las maloclusiones, es la que presentó Edward H. Angle en 1899, desarrollada antes de la invención de la cefalometría y del conocimiento detallado del crecimiento del esqueleto craneofacial. En ortodoncia,

se han propuesto un gran número de clasificaciones, pero ninguna ha reemplazado al sistema de Angle, ya que éste método es considerado y conocido universalmente. Él estudió las relaciones mesiodistales de las piezas dentarias basándose en la posición de los primeros molares permanentes y describió las diferentes maloclusiones denominadas clases:

La Clase I de Angle es considerada como la oclusión ideal, consiste en que la cúspide mesiovestibular del primer molar superior permanente ocluye en el surco bucal de los primeros molares inferiores permanentes.

La Clase II de Angle se presenta cuando la cúspide mesiovestibular del primer molar superior permanente ocluye por adelante del surco bucal de los primeros molares inferiores.

La Clase II también llamada distoclusión, es una generalización que agrupa maloclusiones de morfologías ampliamente variables, que a menudo tienen una solo rasgo común, su relación molar anormal.

La distoclusión, Clase II (Según Angle), es la maloclusión en la que hay una relación distal del maxilar inferior respecto al superior. La nomenclatura de la clasificación de Angle enfatiza la ubicación distal de la mandíbula respecto al maxilar superior en la clase II, pero en muchos casos el maxilar superior es prognático, una morfología cráneo facial muy diferente, pero que produce una relación molar similar y, por eso, la misma clasificación. Se ubica exclusivamente en una relación sagital de los primeros molares permanentes, no valora otros planos de espacio (vertical y transversal), ni considera diferentes circunstancias etiopatogénicas, sino que se limita a clasificar la relación antero posterior anómala de los dientes maxilares con respecto a los mandibulares tomando como referencia a los primeros molares permanentes. La Clase II o distoclusión puede ser resultado una mandíbula retrógnata, de un maxilar prognata o una combinación de ambas.

Dentro de las Clase II se distinguen dos tipos: división 1 y división 2, en función de la relación incisiva.

La Clase II división 1 se caracteriza por el aumento del resalte y la proinclinación de los incisivos superiores, en la cual la mordida probablemente sea profunda, el perfil retrognático y el resalte excesivo, exigen que los músculos faciales y la lengua se adapten a patrones anormales de contracción. Típicamente hay un

músculo mentoniano hiperactivo, que se contrae intensivamente para elevar el orbicular de los labios y efectuar el sello labial, con un labio superior hipotónico y el inferior hipertónico. La postura habitual en los casos más severos es con los incisivos superiores descansando sobre el labio inferior.

En la Clase II división 2 el resalte está reducido y la corona de los incisivos superiores inclinada hacia lingual. Se caracteriza por profundidad anormal de la mordida, labioversión de los incisivos laterales superiores y función labial más normal; el esqueleto facial, no es tan retrognático como en la Clase II división 1. La división 1 y la división 2 tienen un rasgo en común: el molar inferior está en distal de la posición que le correspondería ocupar para una normal interrelación oclusal.

En la Clase II división 2 el resalte está reducido y la corona de los incisivos superiores inclinada hacia lingual. Se caracteriza por profundidad anormal de la mordida, labioversión de los incisivos laterales superiores y función labial más normal; el esqueleto facial, no es tan retrognático como en la Clase II división 1. La división 1 y la división 2 tienen un rasgo en común: el molar inferior está en distal de la posición que le correspondería ocupar para una normal interrelación oclusal.

Clase III de Angle, es cuando la cúspide mesiovestibular ocluye por detrás del surco bucal del molar inferior.^{25,23,21}

Caracterizada por la oclusión mesial de ambas hemiarquadas del arco dental inferior hasta la extensión de ligeramente más de una mitad del ancho de una cúspide de cada lado. Puede existir apiñamiento de moderado a severo en ambas arcadas, especialmente en el arco superior. Existe inclinación lingual de los incisivos inferiores y caninos, la cual se hace más pronunciada entre más severo es el caso, debido a la presión del labio inferior en su intento por cerrar la boca y disimular la maloclusión. El sistema neuromuscular es anormal encontrando una protrusión ósea mandibular, retrusión maxilar o ambas. El perfil facial puede ser divergente posterior, labial cóncavo.

3.6 EL ACTIVADOR ABIERTO ELASTICO DE KLAMMT COMO OPCIÓN TERAPÉUTICA.

La efectividad de esta opción terapéutica en la obtención de resultados ortodóncicos, ortopédicos y funcionales, es mediada por lo acertado del diagnóstico, la edad, el patrón morfogenético del paciente, su nivel de tolerancia y el grado de cooperación individual y de sus familiares, el sexo, la elección correcta del aparato y pudiera incluirse el grado de desplazamiento mandibular.

Este principio de forzar la mandíbula a un nuevo patrón de cierre, persiste como tema de controversia entre los ortopedistas; sobre todo en lo referente a la magnitud de su modificación anteroposterior.

En el avance de la mandíbula hay propuestas que oscilan entre rangos de 2 a 3 mm en varias etapas (Proffit), hasta el avance de la distancia total deseada en un solo tiempo (Klammt). Además de la posible relación entre el grado de protrusión y los resultados terapéuticos, no descartamos su influencia en la aparición de los desórdenes Craneomandibulares (DCM), si tenemos en cuenta que precisamente el promedio de protrusión condilar es de 10 mm en casos normales. Se agrega a este factor de riesgo la frecuente instauración de la mordida dual en los inicios del tratamiento funcional.

Para el estudio de estas interrogantes podemos usar un aparato que muestre un amplio rango de avance anterior en la mordida constructiva, como el Activador Abierto Elástico (AAE) de Klammt, conociendo además que en Cuba se ha comprobado su eficacia en el tratamiento de variadas anomalías.^{7,8,11,16}

Para que un aparato funcional cumpla sus objetivos, se hace necesaria la toma de la mordida constructiva o mordida de trabajo, previa a la confección de este. Esta maniobra consiste en la reproducción de las relaciones oclusales en una nueva posición, que se realiza sobre un rollo de cera directamente en la boca del paciente, lo que resulta fundamental para el éxito del tratamiento. Muchos de los fracasos con estos aparatos se deben a una incorrecta posición mandibular en el momento del registro de mordida. ¹²

Los elementos metálicos del Activador Abierto Elástico Estándar son: Doble arco vestibular (superior e inferior) de calibre .036", guías incisivas superiores e inferiores de .018" y arco palatal de .045". El acrílico que une los elementos metálicos debe ser lo más delgado posible y se extiende desde el canino (donde se proyecta para darle estabilidad) hasta distal del último molar erupcionando. Su superficie en contacto con los dientes puede ser de dos tipos, plana o con proyecciones, dependiendo de la anomalía a tratar o de la estabilidad que requiera el aparato. En vestibuloversión de incisivos superiores se omiten las guías incisivas. Si los incisivos inferiores están bien alineados se omiten las guías y se realiza el acrílico en este maxilar extendido hacia la línea media, pero hendido. Si el paciente tiene el surco mentolabial pronunciado el acrílico vestibular inferior se modifica para colocar escudillos o almohadillas labiales. Para la oclusión invertida unilateral se utiliza el aparato estándar pero la variación está en el acrílico el cual no contacta con los dientes inferiores del lado que está cruzado, lo que se consigue por interposición de una lámina de cera.

3.7 COMPONENTES DEL ACTIVADOR ABIERTO ELASTICO DE KLAMMT

Arco abierto elástico superior: Calibre 0.036" (0.9mm) El arco sigue el contorno de las caras vestibulares de toda la arcada superior, dándole un doblez a nivel de primer molar. Regresa para introducirse en la resina de acrílico, dando una curvatura a nivel del espacio interproximal del primer y segundo premolar superior, para luego, seguir paralelo al reborde alveolar palatino.

Este arco tiene la finalidad de contrarrestar la fuerza de los músculos, separando el tejido mucogingival de la parte interna de la mejilla, conforman los arcos frontales acomodando los incisivos guía al tono labial y ajusta los labios alrededor del arco dentario, guía a caninos y premolares en dirección labial.

Arco abierto elástico inferior: calibre 0.036" (0.9mm) Es un arco seccionado que sigue el contorno de las caras vestibulares de la hemiarcada inferior, dando un doblez a nivel del primer molar y regresa para introducirse. Haciendo una curvatura, a nivel del espacio interdentario del primer y segundo premolar.

Almohadillas labiales: en el tratamiento de algunas anomalías se hace necesario separar los labios superiores e inferiores de la arcada dentaria y los alveolos para esto se coloca las almohadillas a nivel del vestíbulo.

Almohadillas gingivales para clase II: al existir incompetencia labial, el labio inferior hipertónico suele invadir la zona del contacto incisal y comprimir el dorso palatino de los dientes superiores, incrementando el resalte. Para evitar esto, se emplean almohadillas gingivales, que mantengan un espacio entre el tejido mucogingival y la parte interna del labio y contrarrestaran la fuerza del labio hipertónico.

El Coffin: cumple la función de estabilizar el aparato, así como estimular la expansión bimaxilar y ejercicios linguales.

Alambres guías intraorales: tienen la función de ser antagonista de los incisivos para realizar distintos movimientos dentarios.

El acrílico: une los elementos metálicos y debe ser lo más delgado posible, se extiende desde el canino hasta distal del último molar erupcionado es decir, se encuentra a nivel posterior, quedando libre el sector anterior. En la parte inferior abarca hasta el reborde alveolar de los dientes. En su parte superior e inferior van marcadas las huellas oclusales. El acrílico se irá desgastando, siguiendo la guía de la erupción, hasta que la dimensión vertical esté compensada.

3.8 Elaboración del activador elástico abierto de Klammt

Cuando se reciben los modelos de trabajo, conjuntamente con la mordida constructiva, se procede al montaje en el articulador. Posteriormente se demonta el articulador con los modelos de trabajo superior e inferior, adherido a la parte correspondiente del mismo y se pasa a la confección de los elementos de alambres.

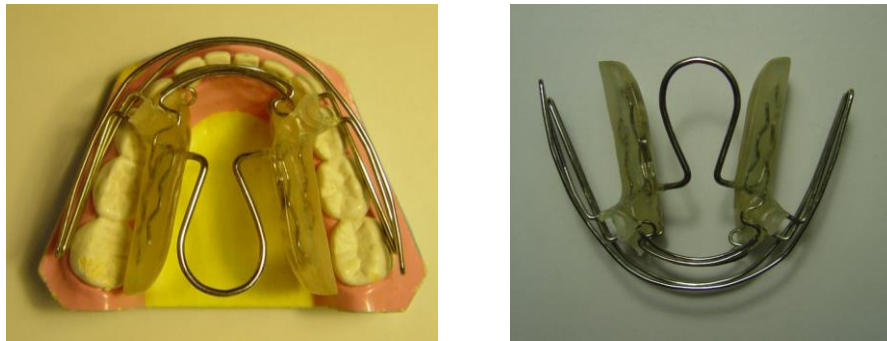
Una vez confeccionados dichos elementos en ambos maxilares independientes, se procede a la fijación de los mismos. En el maxilar debemos tener en cuenta que el resorte coffin deberá ser recubierto con cera, pero dejando libre sus extremos libres, los cuales quedaran incluidos en la resina acrílica. En el caso que, por ejemplo, sea necesario un resorte retroincisivo, éste quedará también cubierto por cera, pero dejando libres sus extremidades, las cuales serán incluidas junto con los extremos terminales del resorte coffin.

Para el confinamiento de la resina en la construcción de las placas de resinas laterales se coloca una lámina de cera que recubra las superficies oclusales hasta la región retromolar, que se une con la cubierta del coffin, al final del paladar. Se practica un recorte, con la cucharilla caliente, de las cúspides palatinas y linguales de las arcadas superior e inferior.

La aplicación de la resina acrílica se hace con las partes del articulador desmontadas. Una vez que se termina la construcción de ambas mitades del aparato, se procede al montaje del articulador para colocar la resina que unirá ambas partes. Es conveniente, si se utilizan articuladores semiajustables, colocar los modelos de tal forma que la abertura posterior de los mismos quede hacia las partes laterales del articulador. Así, podremos manipular mejor la resina acrílica en el momento que realizamos la unión de ambas placas.

3.9 ACTIVADOR ELÁSTICO ABIERTO DE KLAMMT PARA LA CLASE I

Este aparato ayuda a mantener la oclusión de los molares, puede ser compuesto con huellas o sin huellas para ayudarnos a corregir la parte de los incisivos inferiores y superiores, eliminando la presión labial con los dos arcos tipo klammt, dos barras palatinas y dos linguales que ayudan al movimiento de los incisivos superiores e inferiores, un resorte de cofín que proporciona elasticidad al aparato y apoya para realizar una pequeña expansión bimaxilar, el acrílico se desgasta para permitir la extrusión e intrusión de molares.



Fuente: Directa

El estándar liso ayuda en los casos de aquellos pacientes que presentan clase I de molar y solo es necesario disminuir el overbite y overjet.

El tipo estándar con huellas nos ayuda para mantener la oclusión ya que estas nos ayudan a que no exista ningún desplazamiento en los órganos dentarios y sirvan de guía para los dientes permanentes.

INDICACIONES:

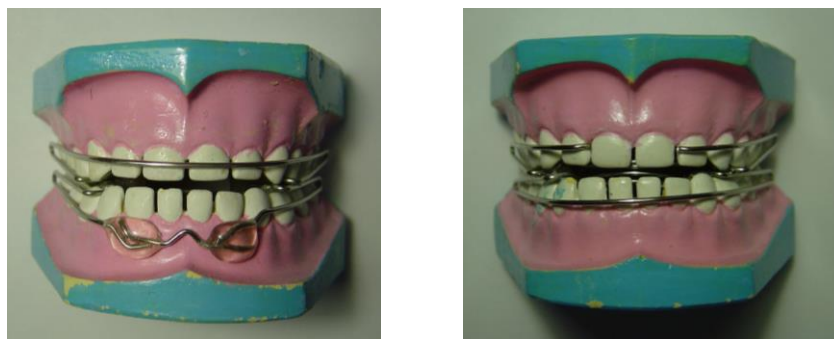
- Maloclusión de tipo I Intercuspidación clase I de Angle.

(Oclusión normal o neutra) La cúspide distobucal del primer molar inferior se encuentra en la fosa central del primer molar superior (clasificación puramente dental).

- Pacientes en neutro relación con ligero apiñamiento. Sobremordida horizontales y verticales.

3.10 ACTIVADOR ELÁSTICO ABIERTO DE KLAMMT PARA LA CLASE II

Este aparato ayuda para producir retrusión de incisivos superiores y eliminar la presión labial; un arco de protrusión lingual para la protrusión de incisivos inferiores cuando está indicado, un resorte de coffin que le proporciona elasticidad al aparato; planos de mordida laterales deacrílico que permiten ser desgastados para permitir el alargamiento vertical de todos los molares y premolares permanentes inferiores.



Fuente: Directa

INDICACIONES:

- **Retrusión mandibular.**
- **Maloclusión clase II división 1:** Curva de Spee bastante acentuada, arcada en forma de "V" hipotonicidad labial superior e incisivos superiores vestibularizados.
- **Maloclusión II división 2:** Sobremordida profunda, apiñamiento dental anterior, hipertonicidad labial superior y palatinización de incisivos superiores.
- **Sobremordida.**

Siempre se debe obtener la céntrica mandibular. Con este procedimiento el perfil del paciente pasara de un perfil convexo a uno recto,

disminuyendo la sobremordida. Se debe restituir la altura facial comparando el tercio medio con el tercio inferior.

INDICACIONES TERAPÉUTICAS.

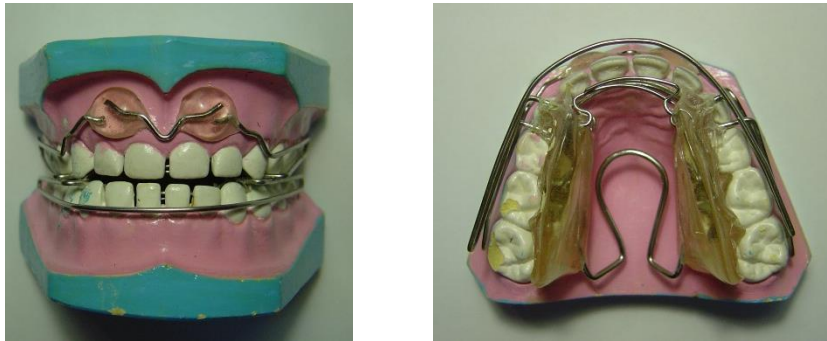- Uso diario.
- Uso mínimo de 14 -16 hrs. Distribuidas entre el día y la noche.
- 2 etapas de uso. Dependen del tiempo de usos diario.
- Tratamiento de 12 a 24 meses dependiendo de la evolución del paciente.

CONTRAINDICACIONES.

- Colapso severo
- Apiñamiento mayor de 4 milímetros.
- Mordida abierta esquelética.
- Clase III esquelética.
- Pacientes con Diagnóstico de premaxila caída.
- Después del pico máximo de crecimiento.

3.11 ACTIVADOR ELÁSTICO ABIERTO DE KLAMMT PARA LA CLASE III

Este aparato ayuda a eliminar la presión labial en el área de la premaxila, provocando una tendencia a clase III, algunos autores mencionan que no es una clase III verdadera si no que es llamado seudoprognatismo o clase tres falsa, cuenta con los mismos elementos de cualquier activador con la colocación de las almohadillas superiores y algunos autores invierten el coffin. Sin embargo el principio es el mismo.



Fuente: Directa

Activador Klammt para clase III

INDICACIONES:

- **Seudo-Prognatismo.**
- **Maloclusión clase III:** hipotonicidad labial superior
- **Apiñamiento menor de 4mm.**
- **Mordida cruzada anterior.**

Se realiza un balance del plano oclusal.

INDICACIONES TERAPÉUTICAS.

- Uso diario.
- Uso mínimo de 14 -16 hrs. distribuidas entre el día y la noche.
- 2 etapas de uso. Dependen del tiempo de usos diario.
- Tratamiento de 12 a 24 meses dependiendo de la evolución del paciente.

CONTRAINDICACIONES.

- Colapso severo
- Apiñamiento mayor de 4 milímetros.
- Mordida abierta esquelética.
- Clase III esquelética.
- Pacientes con Diagnóstico de premaxila caída.
- Después del pico máximo de crecimiento.

4. PLANTEAMIENTO DEL PROBLEMA

Las características de crecimiento, desarrollo y su impacto psicosocial son muy importantes para la profesión, porque al finalizar la madurez biológica en términos dento-faciales, más la consolidación de hábitos de higiene saludables, se reflejan sobre el aspecto físico del adolescente, área muy valorada por él, que repercute de manera directa sobre su autoestima y posterior interacción social. En este sentido, el adolescente en los últimos años, ha sido parte de fenómenos como la globalización, donde se promueve la cultura de la belleza con mayor intensidad que en años anteriores. Por tanto, es de llamar la atención observar cada día más jóvenes con cirugías estéticas, tratamientos ortodónticos, y otros procedimientos cosméticos, en los que no se perciben la responsabilidad o las implicaciones éticas cuando no es realmente necesario.

En la actualidad el conocimiento científico de los cambios esqueléticos producidos por la aparatología funcional está limitado a pocos trabajos de investigación. Los cambios producidos por la aparatología funcional en pacientes de clase I y II con mayor corrección percibida clínicamente se produce a nivel dento-alveolar, habiendo disminución del overjet por cambios favorables de inclinación de las piezas dentarias. Los pacientes que los utilizan modifican positivamente su biotipología y la tendencia de crecimiento muestra variaciones favorables durante la terapia funcional con el aparato.

La interrogante para el estudio es:

¿Cuál será la efectividad terapéutica del uso del Activador Elástico de Klammt como alternativa de tratamiento en pacientes con clase I, II y III de Angle?

5. OBJETIVO GENERAL

- Determinar la efectividad terapéutica del Activar Abierto Elástico de Klammt como alternativa de tratamiento en paciente clase I , II y III de Angle.

OBJETIVOS ESPECÍFICOS

- Describir los resultados ortopédicos del Activador Elástico de Klammt en pacientes con clase I de Angle.
- Describir los resultados ortopédicos del Activador Elástico de Klammt en pacientes con clase II de Angle.
- Describir los resultados ortopédicos del Activador Elástico de Klammt en pacientes con clase III de Angle.

6. DISEÑO METODOLÓGICO

Tipo de Estudio: Observacional, descriptivo, N=3

7. RECURSOS

Humanos:

- ✓ 3 pacientes
- ✓ Director de la Tesis
- ✓ Asesor de Tesis
- ✓ Pasante elaborador de tesis

Físicos:

- ✓ Clínica Multidisciplinaria Estado de México

Materiales:

- ✓ Básico
- ✓ Pinzas para activación
- ✓ Campos
- ✓ Guantes
- ✓ Cubre bocas
- ✓ Gorro
- ✓ Lentes de protección
- ✓ Radiografías
- ✓ Modelos de estudio
- ✓ Fotografías intraorales y extraorales

8. CRONOGRAMA

2019-2020

| Actividades a realizar | Ene 2019 | Feb 2019 | Mar 2019 | Abr 2019 | May 2019 | Jun 2019 | Ago 2019 | Sep 2019 | Oct 2019 | Nov 2019 | Dic 2019 | Ene 2020 | Feb 2020 |
|-----------------------------------|----------|----------|----------|----------|----------|----------|----------|----------|----------|----------|----------|----------|----------|
| Investigación bibliográfica | | | | | | | | | | | | | |
| Análisis de la información | | | | | | | | | | | | | |
| Organización de la información | | | | | | | | | | | | | |
| Integración de los casos clínicos | | | | | | | | | | | | | |
| Elaboración de protocolo | | | | | | | | | | | | | |

9. CASO CLÍNICO No.1

FICHA DE IDENTIFICACIÓN

- Nombre: N.I.M.
- Edad: 12 años 1mes.
- Género: Femenino.
- Ocupación: Estudiante.
- Lugar de nacimiento: D.F.
- Lugar de residencia: Edo de México.

ANTECEDENTES HEREDOFAMILIARES:

Abuelos finados. Padre de 36 años de edad con obesidad.

ANTECEDENTES PERSONALES NO PATOLÓGICOS:

Procede de estrato socioeconómico medio, habita en una casa propia que cuenta con todos los servicios intradomiciliarios. Realiza tres comidas al día, dieta balanceada en la ingesta de proteínas, minerales, grasas, carbohidratos, frutas y verduras.

Hábitos higiénicos: Baño y cambio de ropa diariamente, lavado de dientes 3 veces por día.

Cuenta con el esquema de vacunación completo de acuerdo a su edad.

ANTECEDENTES PERSONALES PATOLÓGICOS:

No refiere.

INTERROGATORIO POR APARATOS Y SISTEMAS:

No refiere.

EXPLORACIÓN FÍSICA:

Paciente cooperadora con marcha simétrica y balanceada. Disminución del tercio inferior de la cara, retrusión del mentón.

EXPLORACIÓN INTRABUCAL:

Arcada superior oval, deglución atípica, ligero apiñamiento dental.

Clase I molar derecha e izquierda, overbite aumentado, overjet aumentado.

SOMATOMETRÍA Y SIGNOS VITALES

- T.A: 110/70 mm/Hg. Frecuencia cardiaca: 70 x min.
- Talla: 1.40 m. Frecuencia respiratoria: 16 x min.
- Peso: 29 Kg. Temperatura: 36° C.
- Pulso: 57 x min.

EXÁMENES DE GABINETE Y/O LABORATORIO:

Ortopantomografía, Modelos de Estudio, Lateral de cráneo, Fotografías clínicas.

DIAGNÓSTICO:

Maloclusión clase I de molares.

PRONÓSTICO:

Favorable.

TRATAMIENTO:

Uso mínimo de 14 -16 horas distribuidas entre el día y la noche. Tratamiento de 12 a 24 meses dependiendo de la evolución del paciente.

SEGUIMIENTO:

Revisión y activación del Aparato Klammt una vez cada 30 días.

ÍNDICE DE PONT

ANCHURA NORMAL DE LAS ARCADAS

| SUMA DE LOS INCISIVOS | RELACIÓN | RELACIÓN | LONGITUD ARCO |
|-----------------------|----------|----------|---------------|
| 27 | 4:4 | 6:6 | 16 |
| 27.5 | 32 | 41.5 | 16.3 |
| 28 | 32.5 | 42.3 | 16.5 |
| 28.5 | 33 | 43 | 16.8 |
| 29 | 33.5 | 43.8 | 17 |
| 29.5 | 34 | 44.5 | 17.3 |
| 30 | 34.7 | 54.3 | 17.5 |
| 30.5 | 35.5 | 46 | 17.8 |
| 31 | 36 | 46.8 | 18 |
| 31.5 | 36.5 | 47.5 | 18.3 |
| 32 | 37 | 48.5 | 18.5 |
| 32.5 | 37.5 | 49 | 18.8 |
| 33 | 38.2 | 50 | 19 |
| 33.5 | 39 | 51 | 19.3 |
| 34 | 39.5 | 51.5 | 19.5 |
| 34.5 | 40 | 52.5 | 19.8 |
| 35 | 40.5 | 53 | 20 |
| 35.5 | 41.2 | 54 | 20.5 |
| 36 | 42 | 54.5 | 21 |
| 36.5 | 42.5 | 55.5 | 21.5 |
| 37 | 43 | 56.2 | 22 |
| 37.5 | 43.5 | 57 | 22.5 |
| 38 | 44 | 57.7 | 23 |
| 38.5 | 44.7 | 58.5 | 23.5 |
| 39 | 45.3 | 59.2 | 24 |
| 39.5 | 46 | 60 | 24.5 |
| 40 | 46.5 | 60.8 | 25 |
| | 47 | 61.5 | |

En el Maxilar inferior, se toma el valor obtenido de arco del maxilar superior menos 3, LO -Maxilar Superior -16 (16-3) LU -Maxilar inferior -13

| | | | | | | | | | |
|----------|----------|----------|----------|----------|-----------|--------------|-----------|-------------|-------------|
| 8 | 9 | 9 | 8 | = | 34 | ←PAC→ | 37 | 49.5 | 21.5 |
|----------|----------|----------|----------|----------|-----------|--------------|-----------|-------------|-------------|

| | | | |
|----------|----------|----------|----------|
| 2 | 1 | 1 | 2 |
|----------|----------|----------|----------|

| | | | |
|-------------|-----------|-------------|-------------|
| PONT | 40 | 52.5 | 19.5 |
|-------------|-----------|-------------|-------------|

Paciente: N.I.M.

Sexo: Mujer.

Edad Dental: 12 Años 6 Meses.

Cefalometría Lateral.

Análisis de Steiner.

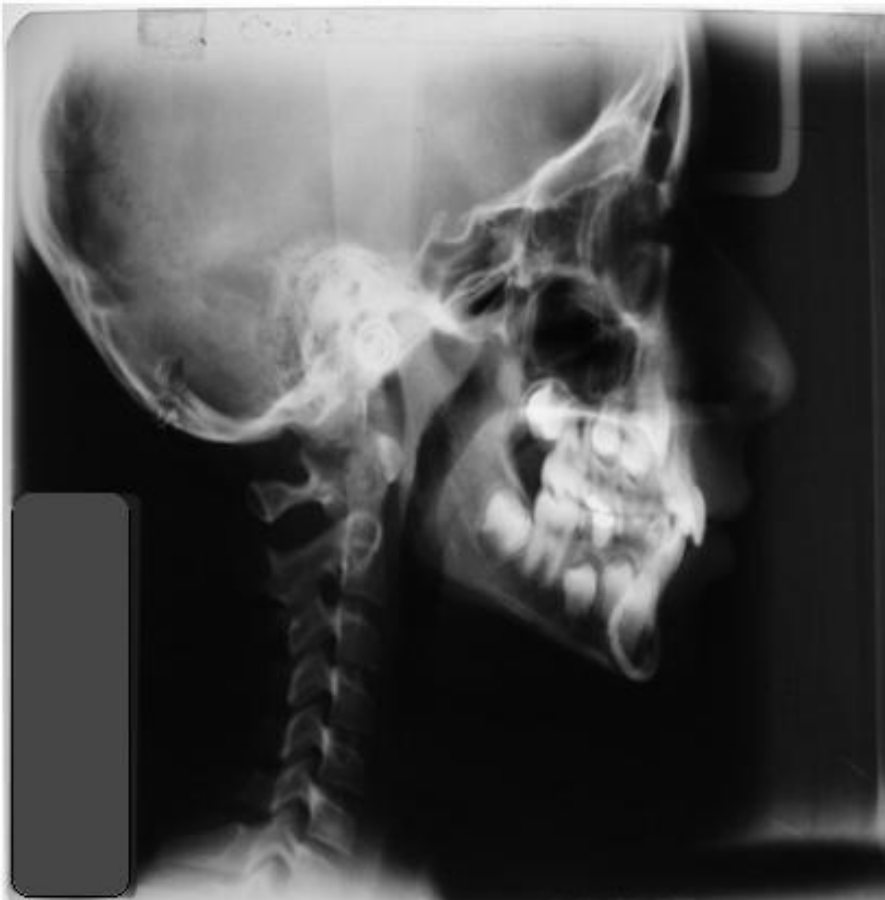| Análisis Esqueletal | | | | | |
|-----------------------------|-------|----------|------------|-----------|----------------|
| Medida: | Valor | Medida | Diferencia | Unidades | |
| SNA | 80.1 | 82.2±2.0 | -1.9 | | Normal |
| SNB | 73.6 | 80.0±2.0 | -5.4 | -XX | Retrognatia |
| ANB | 6.5 | 3.0±2.0 | 2.5 | X | Clase II |
| SND | 69.4 | 76.0±2.0 | -4.7 | -XX | Retrognatia |
| Distancia SE | 22.0 | 22.0±2.0 | 0.6 | Norma | Normal |
| Distancia SL | 38.2 | 51.0±2.0 | -12.8 | -XXXXX | Disminuido |
| Angulo del Plano Oclusal | 25.2 | 14.0±4.0 | 11.2 | XX | T.Mord.Abierta |
| Angulo del Plano Mandibular | 35.7 | 32.0±4.0 | 3.7 | Aumentado | Meso Facial |

Análisis Dental

| Medida: | Valor | Medida | Diferencia | Unidades | |
|----------------------|-------|-----------|------------|----------|-------------------|
| Posición IS | 1.7 | 4.0±1.0 | -2.3 | -XX | Retrusión |
| Posición II | 6.0 | 4.0±1.0 | 2.0 | XX | Protrusión |
| Distancia Pg a NaB | 1.3 | 4.0±1.0 | -2.7 | -XX | Disminuido |
| Angulo Interincisivo | 125 | 131.0±6.0 | -6.0 | Norma | Normal |
| Angulo IS | 16.1 | 22.0±2.0 | -5.9 | -XX | Linguo-Versión |
| Angulo II | 33.3 | 25.0±2.0 | 8.3 | XXXX | Vestibulo-Versión |

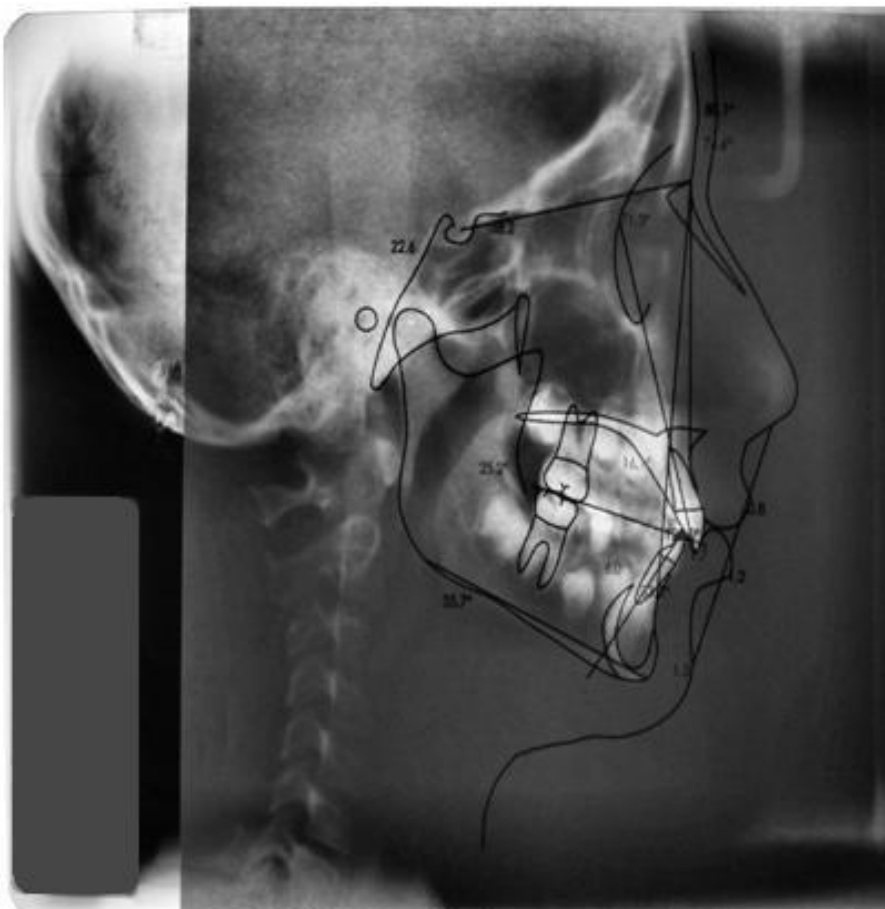
Análisis de Tejidos Blandos

| Medida: | Valor | Medida | Diferencia | Unidades | |
|---------------------------|-------|---------|------------|-----------|-------------------|
| Protrusión Labio Superior | 0.8 | 0.0±0.0 | 0.8 | Aumentada | Protrusión Labial |
| Protrusión Labio Inferior | 1.2 | 0.0±0.0 | 1.2 | Aumentada | Protrusión Labial |



**RX
LATERAL
DE CRÁNEO**

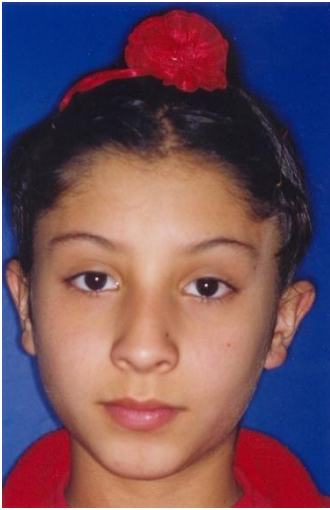Fuente Directa



**ANÁLISIS
DE STEINER**

Fuente Directa

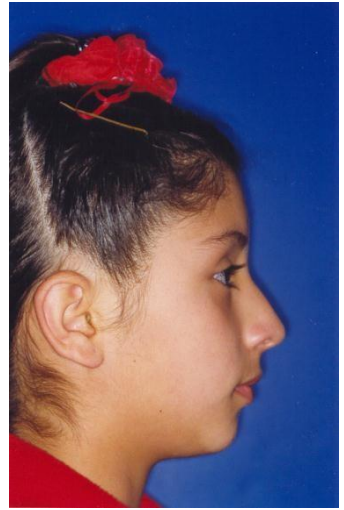SERIE FOTOGRÁFICA



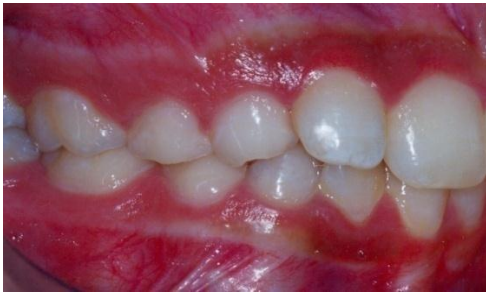FRENTE



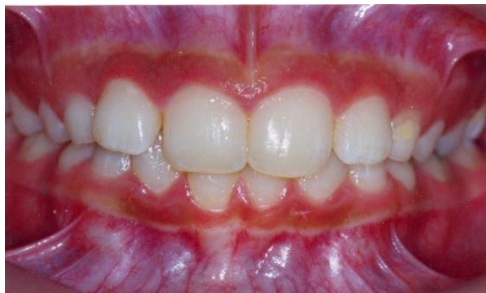SONRISA



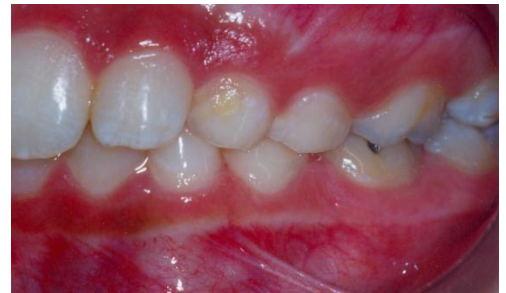PERFIL



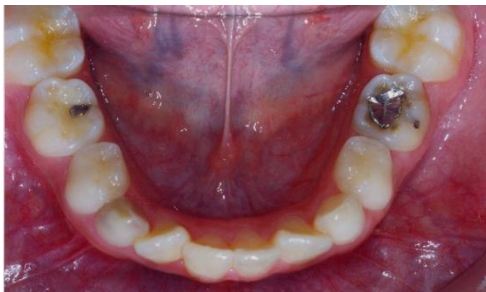OCLUSIÓN DERECHA



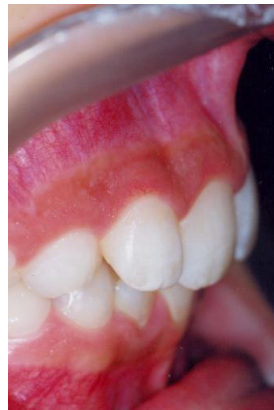OCLUSIÓN FRENTE



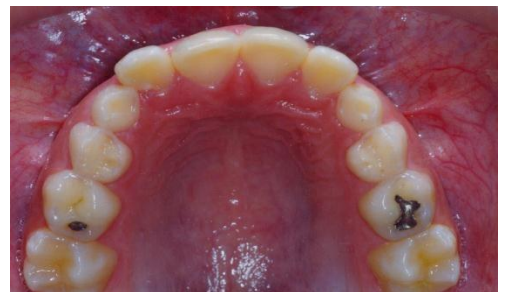OCLUSIÓN IZQUIERDA



ARCADA INFERIOR



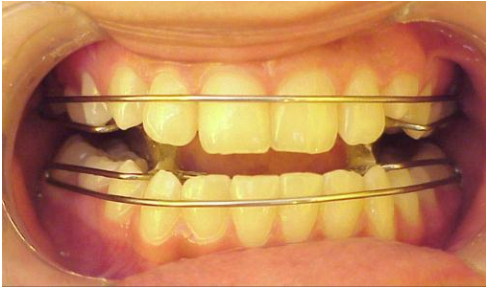TRASLAPE



ARCADA SUPERIOR

Fuente Directa

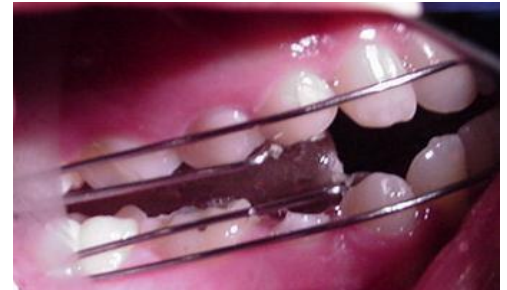
SERIE FOTOGRÁFICA SEGUIMIENTO



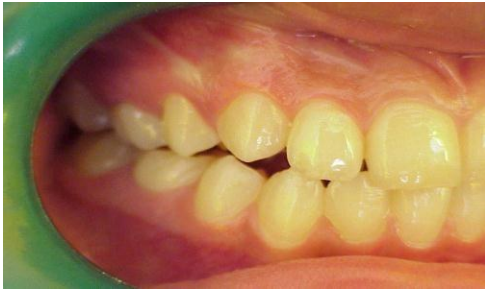FRENTE CON A.E. KLAMMT



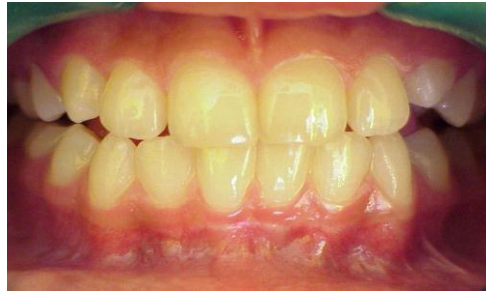ACTIVADOR ELÁSTICO KLAMMT



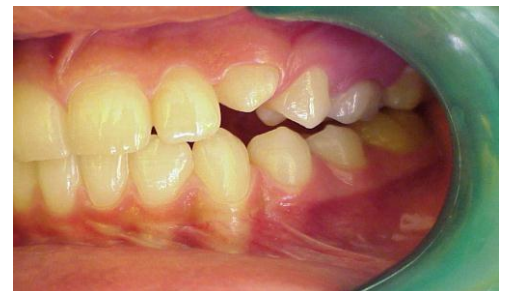LATERAL CON A.E. KLAMMT



OCLUSIÓN DERECHA



OCLUSIÓN FRENTE

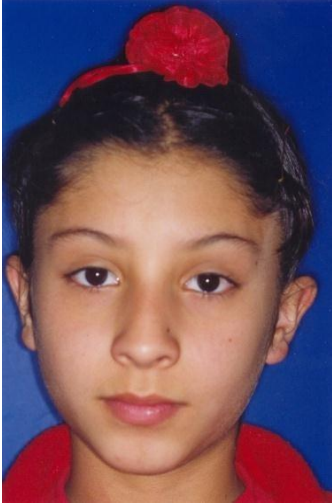

OCLUSIÓN IZQUIERDA

Fuente Directa

SERIE FOTOGRÁFICA

ANTES



FRENTE

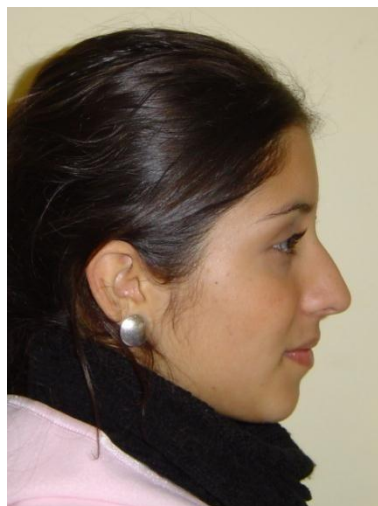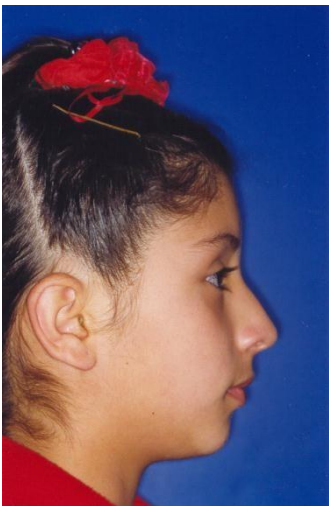DESPUÉS



SONRISA



PERFIL

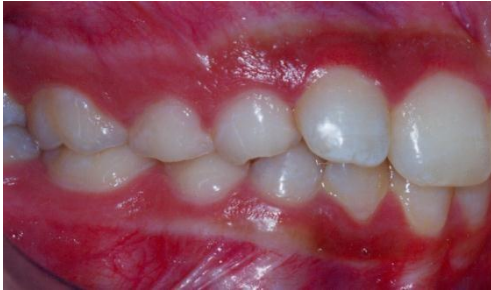

Fuente Directa

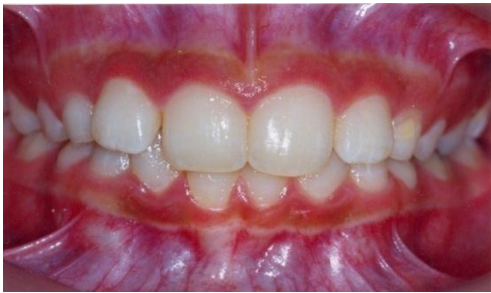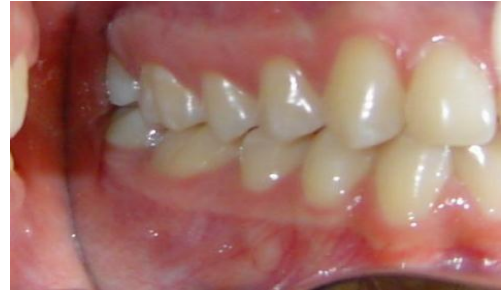SERIE FOTOGRÁFICA

ANTES

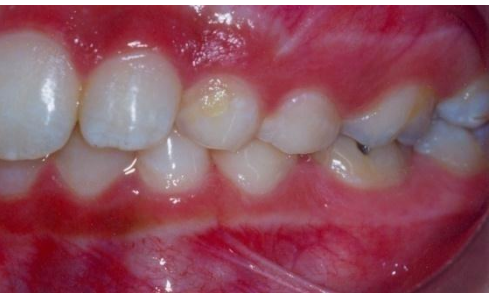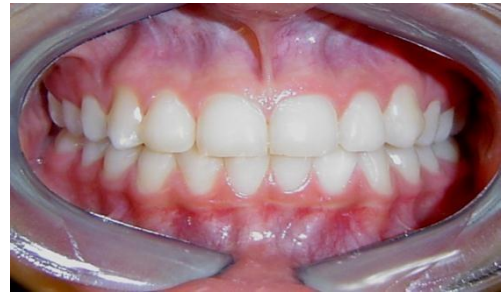DESPUÉS



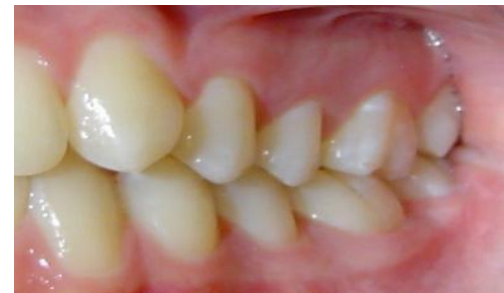**OCLUSIÓN
DERECHA**



**OCLUSIÓN
FRENTE**



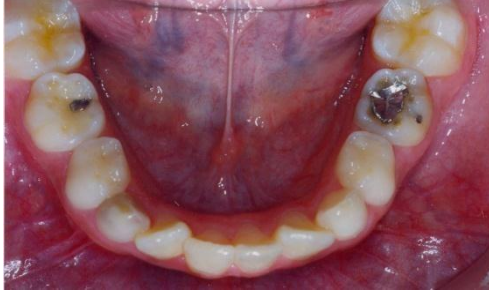
**OCLUSIÓN
IZQUIERDA**



Fuente Directa

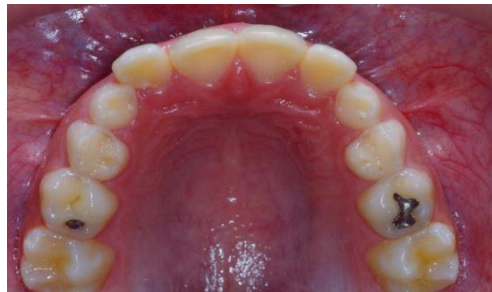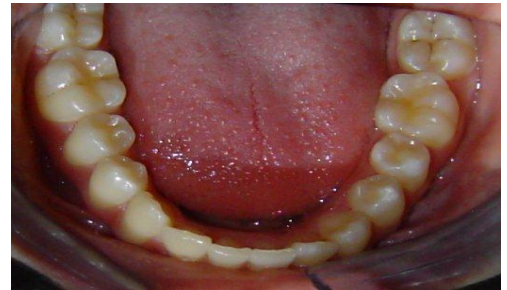SERIE FOTOGRÁFICA

ANTES

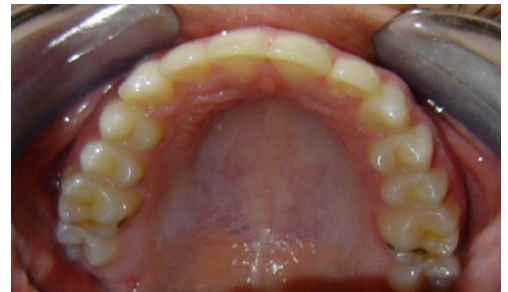

ARCADA INFERIOR

DESPUÉS



ARCADA SUPERIOR



Fuente Directa

10. CASO CLÍNICO No. 2

FICHA DE IDENTIFICACIÓN

- Nombre: J.S.L.
- Edad: 10 años 9 meses.
- Género: Masculino.
- Ocupación: Estudiante.
- Lugar de nacimiento: Estado de México.
- Lugar de residencia: Estado de México.

ANTECEDENTES HEREDOFAMILIARES:

Madre con hipertensión arterial. Hermano de 12 años con faringoamigdalitis.

ANTECEDENTES PERSONALES NO PATOLÓGICOS:

Procede de estrato socioeconómico medio, habita en una casa rentada que cuenta con todos los servicios intradomiciliarios. Realiza tres comidas al día, dieta rica en ingesta de carbohidratos y grasas; escasa en frutas y verduras.

Hábitos higiénicos: baño y cambio de ropa diariamente, lavado de dientes 2 veces por día.

Cuenta con el esquema de vacunación completo de acuerdo a su edad.

ANTECEDENTES PERSONALES PATOLÓGICOS:

No refiere.

INTERROGATORIO POR APARATOS Y SISTEMAS

- **Respiratorio:** Ronquido nocturno, ausencia de sellado labial.

EXPLORACIÓN FÍSICA

Paciente cooperadora con marcha simétrica y balanceada.

Facies adenoidea, disminución del tercio inferior de la cara, retrusión del mentón

Dirección de crecimiento dolicofacial.

EXPLORACIÓN INTRABUCAL:

Arcada superior ovalada, gingivitis generalizada, apiñamiento dental, fluorosis dental, overbite aumentado, overjet aumentado.

Clase II molar derecha e izquierda.

SOMATOMETRÍA Y SIGNOS VITALES

- T.A: 110/60 mm/Hg. Frecuencia cardiaca: 68 x min.
- Talla: 1.50 m. Frecuencia respiratoria: 16 x min.
- Peso: 26 Kg. Temperatura: 36° C.
- Pulso: 60x min.

EXÁMENES DE GABINETE Y/O LABORATORIO: Ortopantomografía, Modelos de Estudio, Lateral de cráneo, Fotografías clínicas.

DIAGNÓSTICO:

Maloclusión clase II de molares.

PRONÓSTICO:

Favorable.

TRATAMIENTO: Uso mínimo de 16 horas distribuidas entre el día y la noche. Tratamiento de 12 a 18 meses dependiendo de la evolución del paciente.

SEGUIMIENTO: Revisión y activación del aparato Klammt una vez cada 30 días.

ÍNDICE DE PONT
ANCHURA NORMAL DE LAS ARCADAS

| SUMA DE LOS INCISIVOS | RELACIÓN 4:4 | RELACIÓN 6:6 | LONGITUD ARCO |
|-----------------------|--------------|--------------|---------------|
| 27 | 32 | 41.5 | 16 |
| 27.5 | 32.5 | 42.3 | 16.3 |
| 28 | 33 | 43 | 16.5 |
| 28.5 | 33.5 | 43.8 | 16.8 |
| 29 | 34 | 44.5 | 17 |
| 29.5 | 34.7 | 54.3 | 17.3 |
| 30 | 35.5 | 46 | 17.5 |
| 30.5 | 36 | 46.8 | 17.8 |
| 31 | 36.5 | 47.5 | 18 |
| 31.5 | 37 | 48.5 | 18.3 |
| 32 | 37.5 | 49 | 18.5 |
| 32.5 | 38.2 | 50 | 18.8 |
| 33 | 39 | 51 | 19 |
| 33.5 | 39.5 | 51.5 | 19.3 |
| 34 | 40 | 52.5 | 19.5 |
| 34.5 | 40.5 | 53 | 19.8 |
| 35 | 41.2 | 54 | 20 |
| 35.5 | 42 | 54.5 | 20.5 |
| 36 | 42.5 | 55.5 | 21 |
| 36.5 | 43 | 56.2 | 21.5 |
| 37 | 43.5 | 57 | 22 |
| 37.5 | 44 | 57.7 | 22.5 |
| 38 | 44.7 | 58.5 | 23 |
| 38.5 | 45.3 | 59.2 | 23.5 |
| 39 | 46 | 60 | 24 |
| 39.5 | 46.5 | 60.8 | 24.5 |
| 40 | 47 | 61.5 | 25 |

En el Maxilar inferior, se toma el valor obtenido de arco del maxilar superior menos 3, ósea: LO—Maxilar Superior--16 (16-3) LU—Maxilar inferior—13

| | | | | | | | | | |
|----------|-----------|-----------|----------|----------|-----------|--------------|-----------|-----------|-----------|
| 9 | 10 | 10 | 9 | = | 38 | ←PAC→ | 44 | 58 | 32 |
|----------|-----------|-----------|----------|----------|-----------|--------------|-----------|-----------|-----------|

| | | | |
|----------|----------|----------|----------|
| 2 | 1 | 1 | 2 |
|----------|----------|----------|----------|

| | | | |
|-------------|-------------|-------------|-----------|
| PONT | 44.7 | 58.5 | 23 |
|-------------|-------------|-------------|-----------|

Paciente J.S.L

Sexo: Hombre

Edad Dental: 11 Años 2 Meses

Cefalometría Lateral

Análisis de Steiner

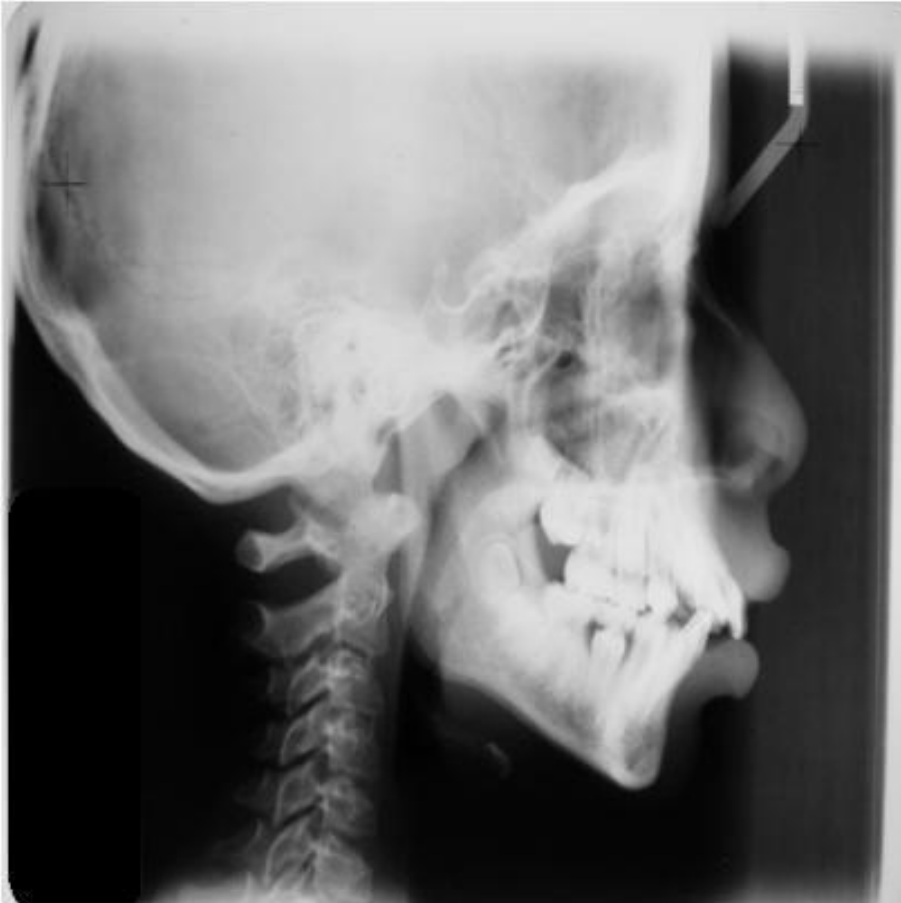| Análisis Esqueletal | | | | | |
|-----------------------------|-------|----------|------------|----------|------------------|
| Medida: | Valor | Medida | Diferencia | Unidades | Clase |
| SNA | 80.1 | 82.0±2.0 | -1.9 | Norma | Normal |
| SNB | 73.6 | 80.0±2.0 | -6.4 | -XXX | Retrusión |
| ANB | 6.5 | 3.0±2.0 | 3.5 | X | Clase II |
| SND | 69.3 | 76.0±2.0 | -6.6 | -XXX | Retrognatia |
| Distancia SE | 22 | 22.0±2.0 | 0 | Normal | Normal |
| Distancia SL | 33.7 | 51.0±2.0 | -17.3 | -XXXXX | Disminuido |
| Ángulo del Plano Oclusal | 29 | 14.0±4.0 | 15 | XX | Rotación Horaria |
| Angulo del Plano Mandibular | 38.6 | 32.0±4.0 | 6.6 | X | Dolico facial |

Análisis Dental

| Medida: | Valor | Medida | Diferencia | Unidades | Clase |
|----------------------|-------|-----------|------------|-----------|-------------------|
| Posición IS | 7 | 4.0±1.0 | 3 | XXX | Retrusión |
| Posición II | 9 | 4.0±1.0 | 5 | XXXXX | Protrusión |
| Distancia Pg a NaB | -1.9 | 4.0±1.0 | -5.9 | -XXXXX | Disminuido |
| Angulo Interincisivo | 115 | 131.0±6.0 | 16 | -XX | Disminuido |
| Angulo IS | 22.9 | 22.0±2.0 | 0.9 | Aumentado | Linguo-Versión |
| Angulo II | 35.6 | 25.0±2.0 | 10.6 | XXXX | Vestubulo-Versión |

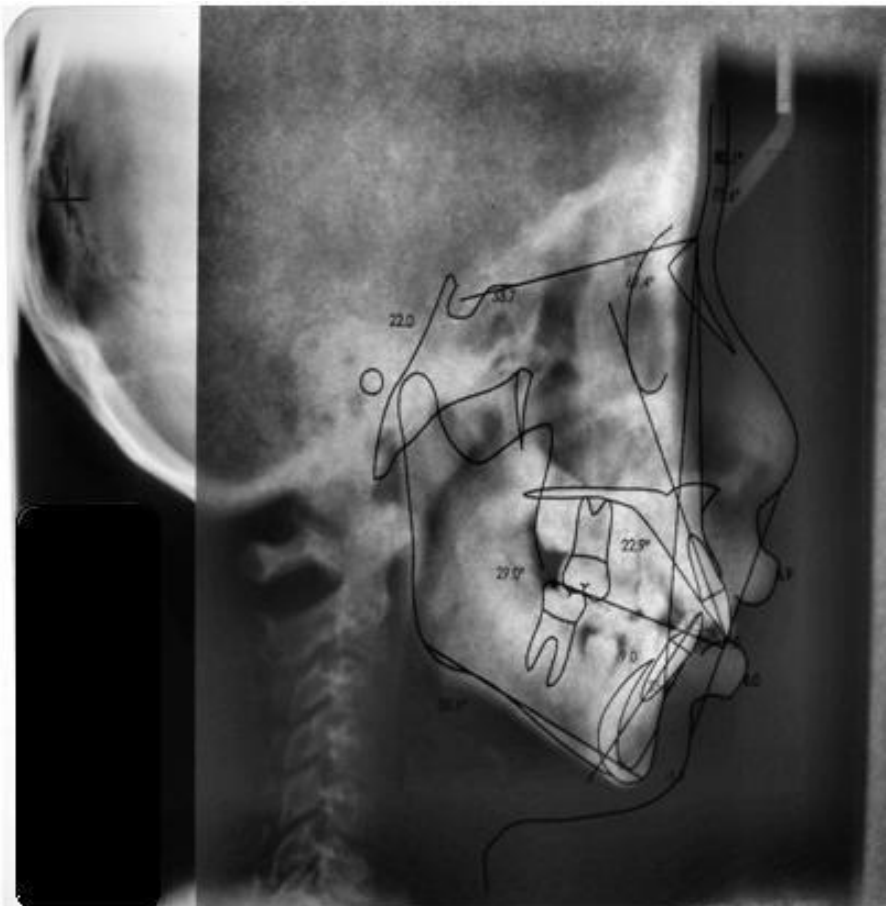
Análisis de Tejidos Blandos

| Medida: | Valor | Medida | Diferencia | Unidades | Clase |
|---------------------------|-------|---------|------------|-----------|-------------------|
| Protrusión Labio Superior | 6.9 | 0.0±0.0 | 6.9 | Aumentado | Protrusión Labial |
| Protrusión Labio Inferior | 8 | 0.0±0.0 | 8 | Aumentado | Protrusión Labial |



**RX LATERAL DE
CRANEO**

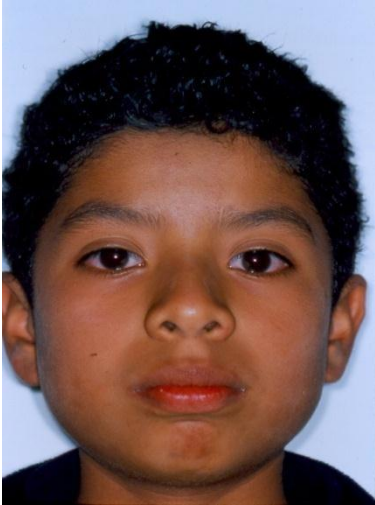Fuente Directa



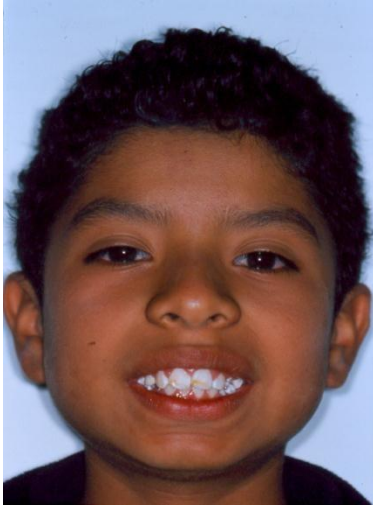**ANÁLISIS DE
STEINER**

Fuente Directa

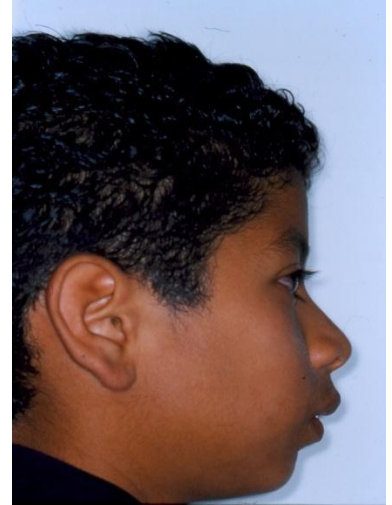SERIE FOTOGRÁFICA



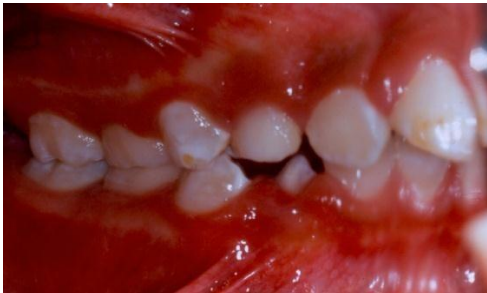FRENTE



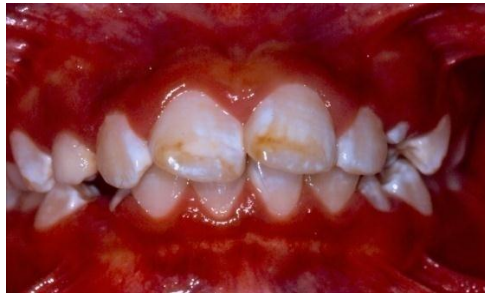SONRISA



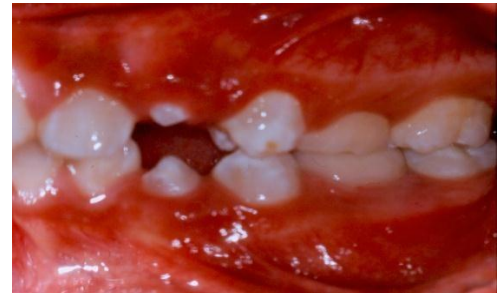PERFIL



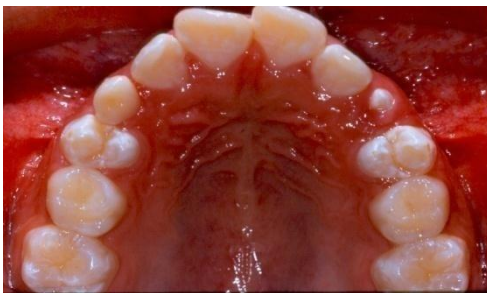OCLUSIÓN DERECHA



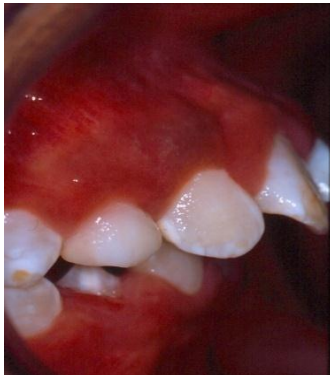OCLUSIÓN FRENTE



OCLUSIÓN IZQUIERDA

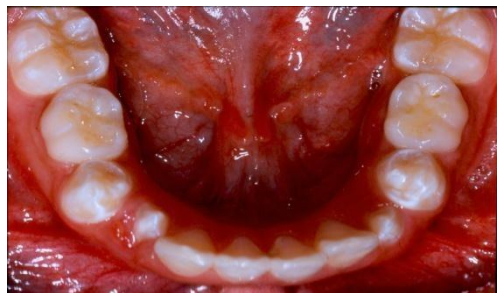


ARCADA SUPERIOR



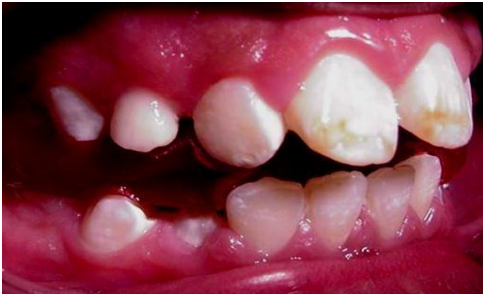TRASLAPE

Fuente Directa



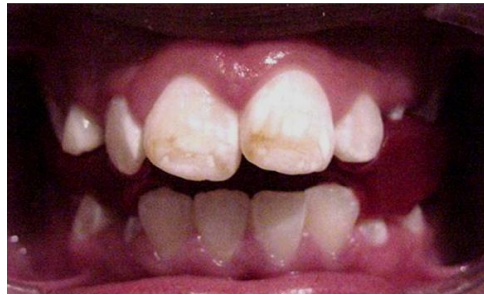ARCADA INFERIOR

SERIE FOTOGRÁFICA SEGUIMIENTO



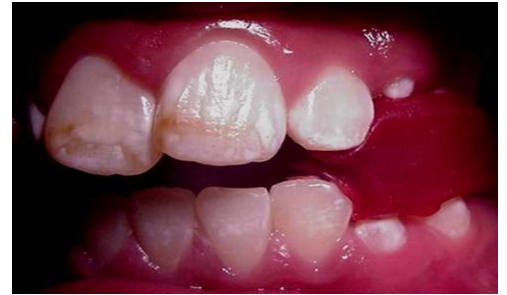MORDIDA CONSTRUCTIVA

DERECHA



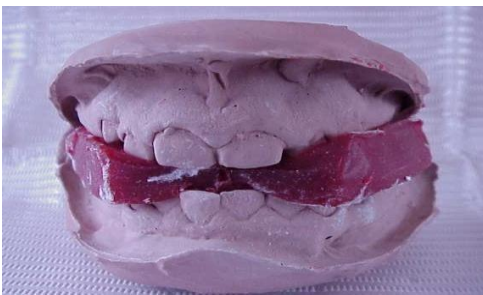MORDIDA CONSTRUCTIVA

CENTRO



MORDIDA CONSTRUCTIVA


IZQUIERDA



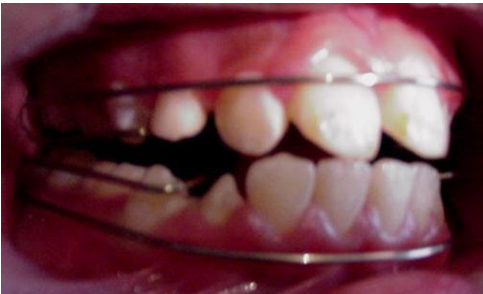**MORDIDA CONSTRUCTIVA
EN MODELO DE ESTUDIO**



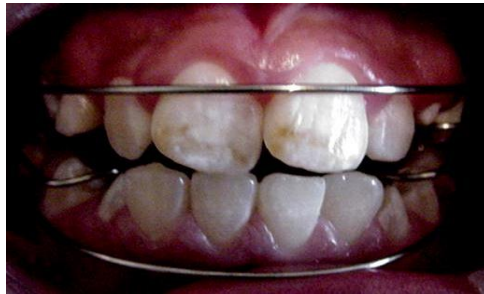A.E. KLAMMT VISTA SUPERIOR



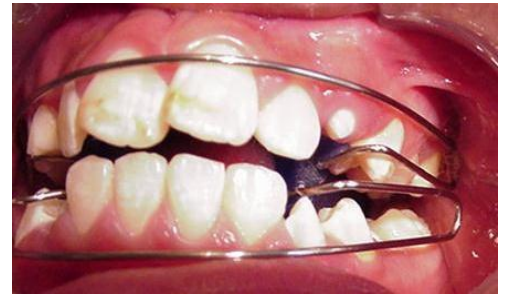A.E. KLAMMT VISTA LATERAL



DERECHA CON A.E. KLAMMT



CENTRO CON A.E. KLAMMT

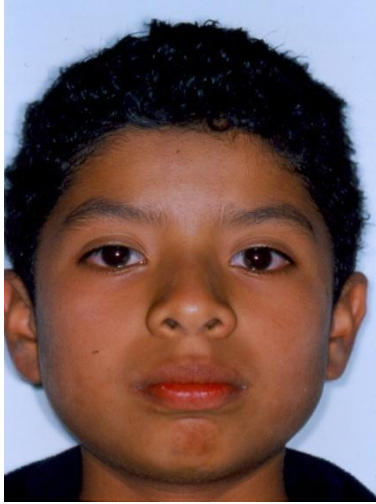

IZQUIERDO CON A.E. KLAMMT

Fuente Directa

SERIE FOTOGRÁFICA

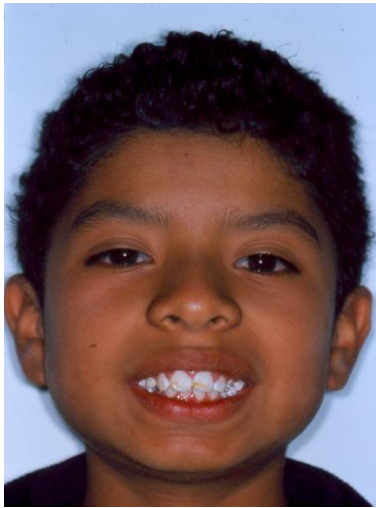ANTES



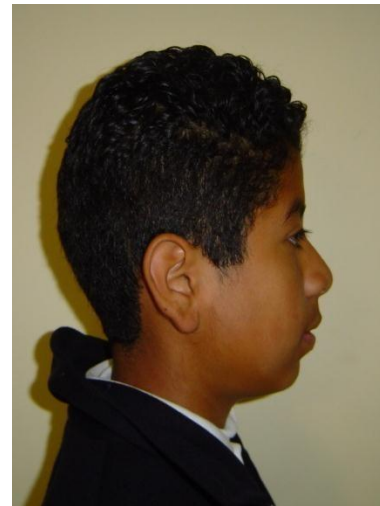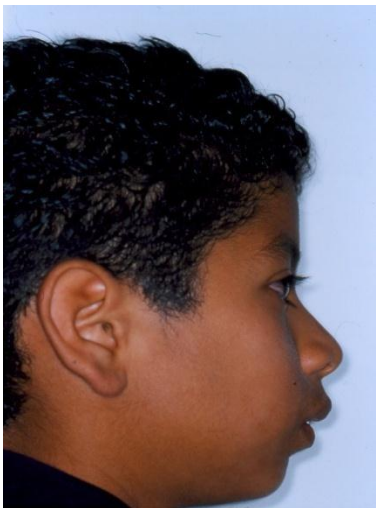DESPUÉS



SONRISA



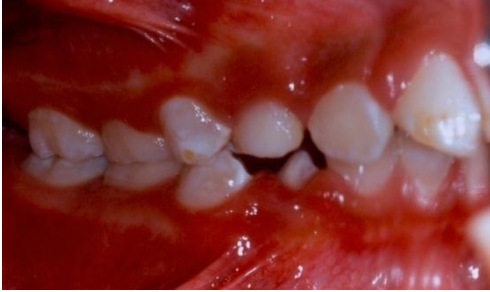LATERAL



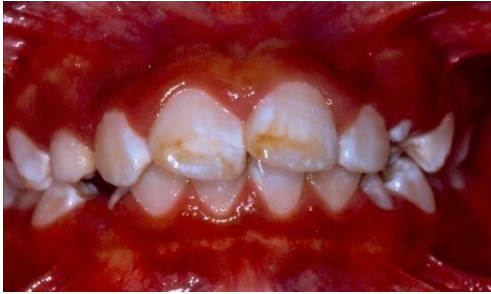Fuente Directa

SERIE FOTOGRÁFICA

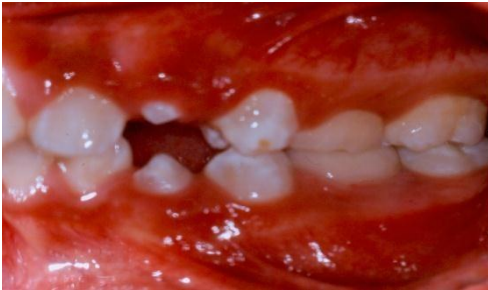ANTES



OCLUSIÓN DERECHA

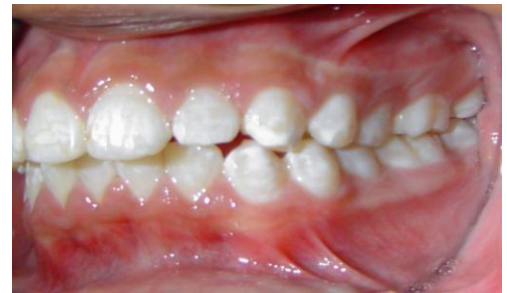
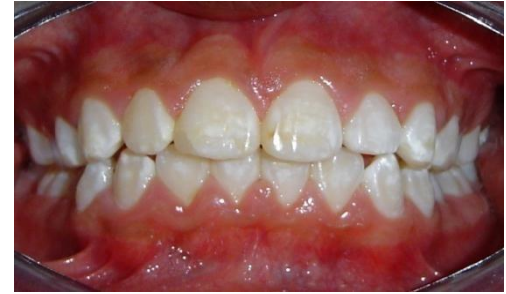
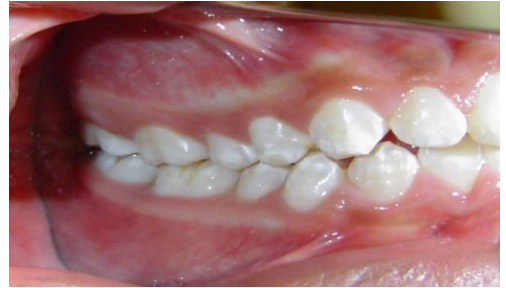OCLUSIÓN FRENTE



OCLUSIÓN IZQUIERDA

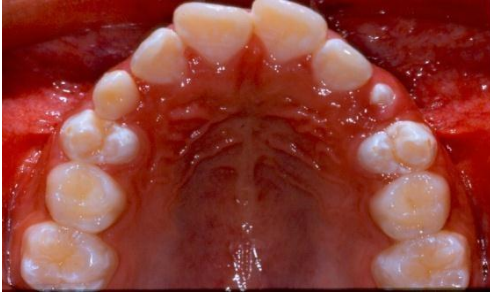
DESPUÉS



Fuente Directa

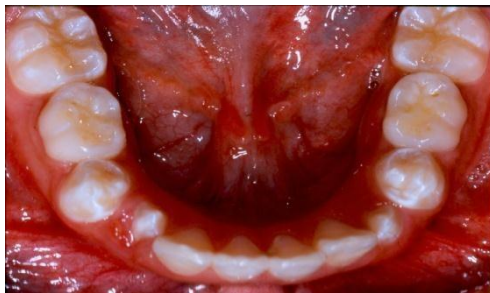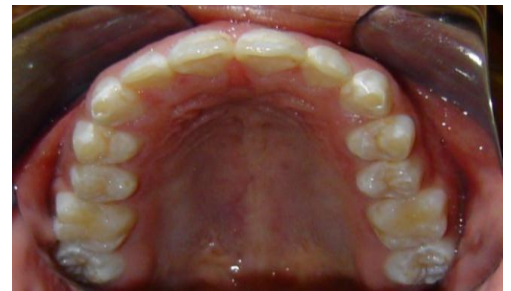SERIE FOTOGRÁFICA

ANTES

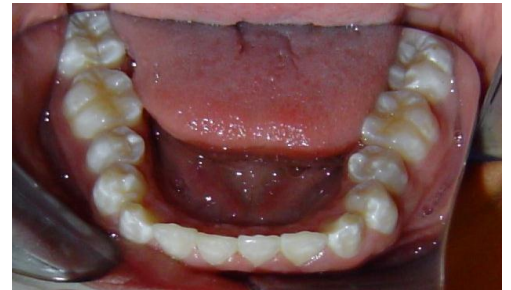

ARCADA SUPERIOR

DESPUÉS



ARCADA INFERIOR



Fuente Directa

10. CASO CLÍNICO No. 3

FICHA DE IDENTIFICACIÓN

- Nombre: IGI
- Edad: 8 años 1 meses.
- Género: Femenino.
- Ocupación: Estudiante.
- Lugar de nacimiento: México.
- Lugar de residencia: México.

ANTECEDENTES HEREDOFAMILIARES:

Padre con hipertensión arterial.

ANTECEDENTES PERSONALES NO PATOLÓGICOS:

Procede de estrato socioeconómico medio, habita en una casa propia que cuenta con todos los servicios intradomiciliarios. Realiza tres comidas al día, dieta balanceada rica en frutas y verduras.

Hábitos higiénicos: baño y cambio de ropa diariamente, lavado de dientes 3 vez por día.

Cuenta con el esquema de vacunación completo de acuerdo a su edad.

ANTECEDENTES PERSONALES PATOLÓGICOS:

No refiere.

INTERROGATORIO POR APARATOS Y SISTEMAS

- **Respiratorio:** Ronquido nocturno, ausencia de sellado labial.

EXPLORACIÓN FÍSICA

Paciente cooperadora con marcha simétrica y balanceada.

Facies adenoidea, disminución del tercio medio de la cara, protrusión del mentón

Dirección de crecimiento Mesofacial.

EXPLORACIÓN INTRABUCAL:

Arcada superior ovalada, apiñamiento dental, overbite disminuido, overjet negativo.

Clase III molar derecha e izquierda.

SOMATOMETRÍA Y SIGNOS VITALES

- T.A: 100/60 mm/Hg. Frecuencia cardiaca: 67 x min.
- Talla: 1.25 m. Frecuencia respiratoria: 16 x min.
- Peso: 25 Kg. Temperatura: 36° C.
- Pulso: 60 x min.

EXÁMENES DE GABINETE Y/O LABORATORIO: Ortopantomografía, Modelos de Estudio, Lateral de cráneo, Fotografías clínicas.

DIAGNÓSTICO:

Maloclusión clase III de molares.

PRONÓSTICO:

Favorable.

TRATAMIENTO: Uso mínimo de 16 horas distribuidas entre el día y la noche. Tratamiento de 12 a 18 meses dependiendo de la evolución del paciente.

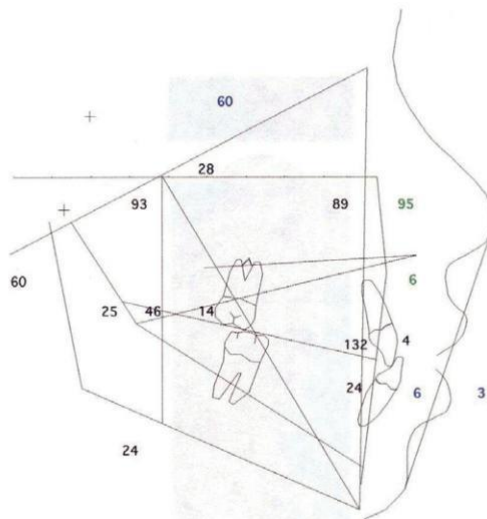
SEGUIMIENTO: Revisión y activación del aparato Klammt una vez cada 30 días.

**PRESENTACIÓN Y DESCRIPCIÓN DE CASO CLÍNICO PARA LA
CORRECCIÓN DE UNA CLASE III CON EL ACTIVADOR ABIERTO
ELASTICO DE KLAMMT.**

CASO CLÍNICO

NAME: Itzel Gonzalez Ishiba
SEX: female
BIRTH: 14/9/91
X-RAY: 15/10/99
AGE: 8yr 1mo
STATUS:
CASE:

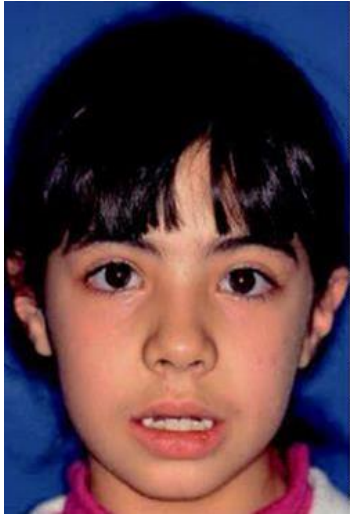Quick_Ceph_Image_Pro®
Dra. Patty Loaiza
21/10/99



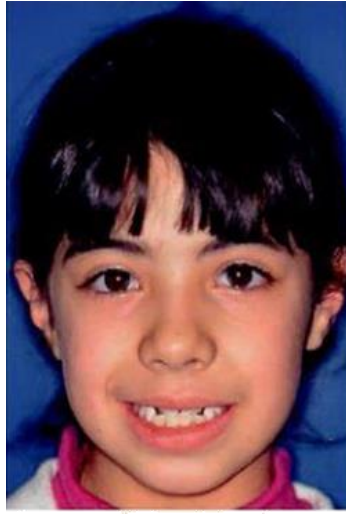Valores Obtenidos de la cefalometría lateral donde se determina la tendencia a clase III de Angle con mordida cruzada anterior.

Fuente Directa

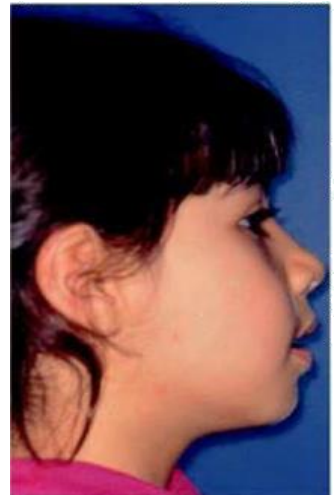SERIE FOTOGRAFICA



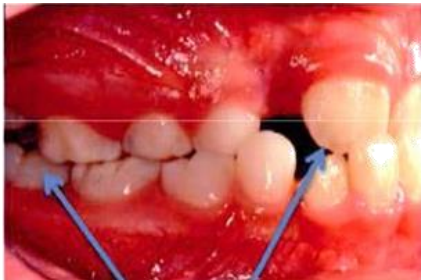FRENTE



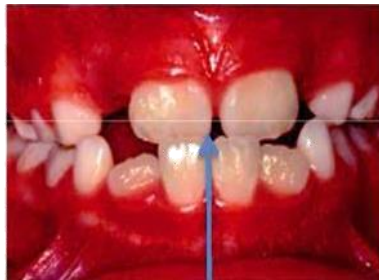SONRISA



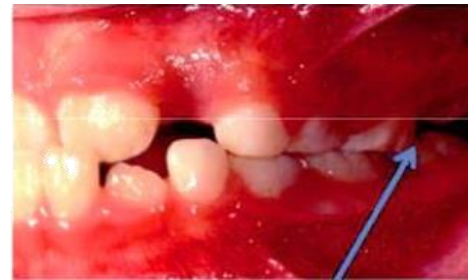PERFIL



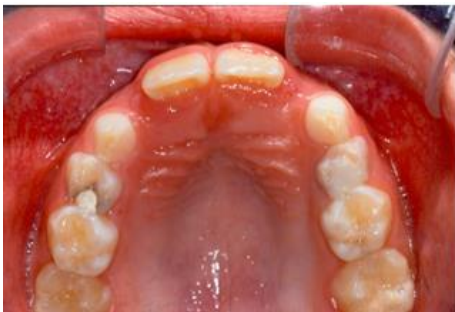OCLUSION DERECHA



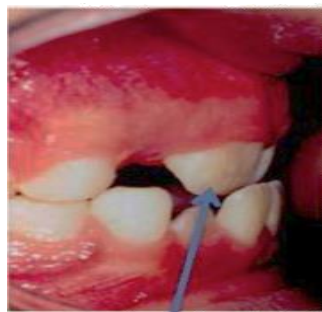OCLUSIÓN FRENTE



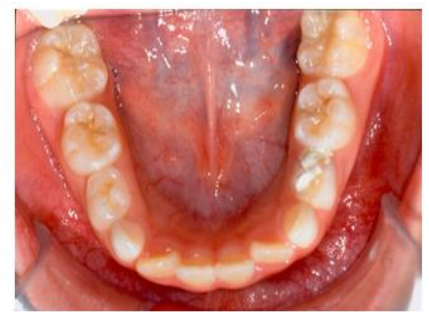OCLUSIÓN IZQUIERDA



ARCADA SUPERIOR

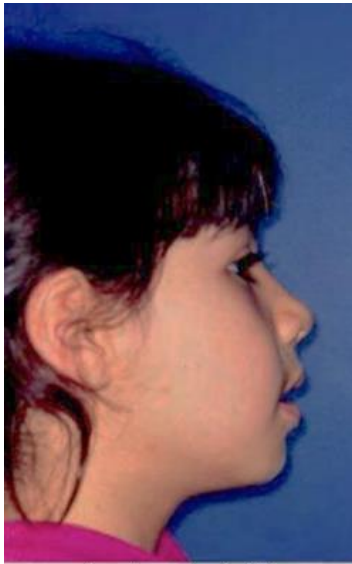

TRASLAPE

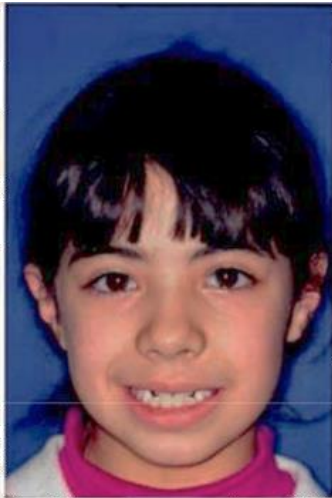
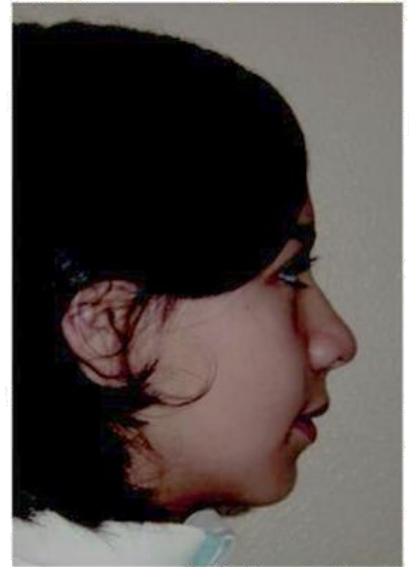
ARCADA INFERIOR

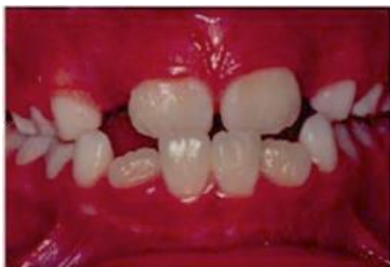Fuente Directa



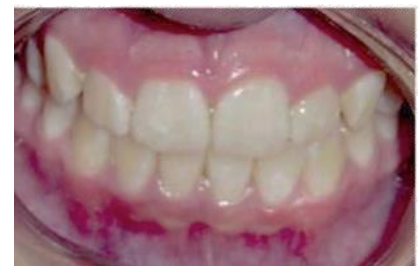El perfi se aprecia recto y se corrige la tendencia a clase III de Angle.

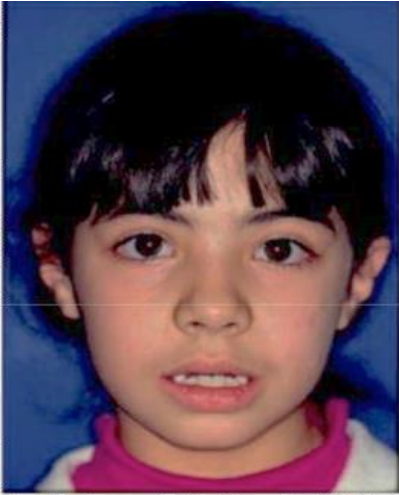

La sonrisa cambia con el uso del activador, podemos apreciar como se corrige la tendencia a clase III de Angle.



Se generan espacios para la erupción de los laterals y se corrige la mordida cruzada anterior.





Fotografía de frente donde podemos apreciar el adelantamiento mandibular



La sonrisa cambia con el uso del activador Klammt.

DISCUSIÓN

Aunque algunos de estos resultados se lograron con el uso del Klammt clase I,II y III queda demostrado que el mecanismo corrector de estos aparatos es similar en la mayoría de ellos y se logra sobre todo un cambio favorable de la estética facial.

Coinciden con nuestro trabajo Pérez García y Sáez, ¹¹ quienes consideran que, a pesar de las mejorías en el perfil, su modificación significativa no se manifiesta en el tercio inferior, por lo corto del tiempo de tratamiento. Sin embargo, Cubeira y Mora, ¹⁰ difieren de nuestro estudio: ellos encontraron que el ángulo de la altura facial inferior disminuyó mostrando significación estadística como efecto del tratamiento.

El Activador Abierto Elástico de Klammt constituye un método eficaz para el tratamiento de la Clase I de Angle, sobre todo cuando se emplea en las edades comprendidas de 11 a 14 años, etapa donde se completa la dentición permanente y se produce el mayor crecimiento, esto acorta el tiempo de tratamiento y se obtienen resultados favorables tanto estéticos como intrabucales.

Los resultados han permitido reafirmar la efectividad del activador abierto elástico de Klammt en pacientes portadores de maloclusiones de clase II división 1. Pasado un año de tratamiento con esta terapia funcional, se evidenciaron variaciones cefalométricas craneofaciales, manifiestas a nivel de tejidos blandos con un mejoramiento del perfil, principalmente a expensas del ángulo nasolabial, en su componente labial. Igualmente se lograron modificaciones en el biotipo facial hacia patrones más favorables.

Factores genéticos, ambientales, de tipo de dentición, de patrón de crecimiento, de edad y de periodo de crecimiento, entre otros, tienen un papel fundamental en las variaciones de los resultados obtenidos después de un tratamiento de ortopedia maxilar. Entre la amplia gama de aparatología ortopédica funcional para corrección de maloclusiones clase I,II y III , el Klammt se presenta como una excelente opción para el tratamiento temprano de este tipo de maloclusión, ya que permite obtener

muy buenos resultados en un periodo corto de tiempo, mejorar la función oclusal y la estética, y disminuir problemas periodontales.

En el caso de clase II Aunque solo el 0,2% de los pacientes de entre 8 y 11 años tienen un resalte superior a 10 mm, es más probable que estos niños sean despreciados y experimenten discriminación social. También presentan un mayor riesgo de traumatismo de los dientes anteriores durante los accidentes debido a que tienen incisivos superiores protrusivos. Por tanto, el tratamiento a una edad temprana puede tener un impacto psicológico positivo sobre la autoestima del paciente.

En general, como ilustran los casos reportados en el presente estudio, los cambios producidos por el activador sobre las maloclusiones se deben a una combinación de factores esqueléticos y dentales.

Las variables verticales probablemente disminuyeron debido a la rotación mandibular en sentido antihorario asociada con dos aspectos inherentes al aparato de Klammt: alteración de la erupción de los molares superiores causada por el bloqueo de acrílico en la región oclusal; y ausencia del mismo bloqueo en la región anterior, lo que permite un mayor desarrollo vertical de los dientes anteriores.

El Klammt es particularmente eficaz para contribuir al tratamiento de maloclusión de Angle Class II, División 1. Se recomienda en pacientes con tendencia al crecimiento favorable, retrognatismo mandibular, resaltado marcado y circunferencia de arco relativamente adecuada, tanto inferior como superior, durante la fase de crecimiento activo. Esto se debe a que da como resultado cambios dentoalveolares y una mejor relación entre el maxilar y la mandíbula, con resultados clínicos satisfactorios y una corrección mínima de las discrepancias esqueléticas restringidas a la segunda fase del tratamiento realizado con un aparato fijo.

CONCLUSIONES

El tratamiento de las maloclusiones en edades tempranas, es cada día más frecuente. La ortopedia funcional de los maxilares proporciona diferentes terapias que facilitan la corrección de las maloclusiones para que los pacientes encuentren una óptima función en los estadios de desarrollo, de manera que las alteraciones estructurales y funcionales se perpetúen.²³

Uno de los análisis cefalométricos más empleados es la cefalométrica estática propuesta por Ricketts, la cual permite un minucioso estudio de la morfología craneofacial del paciente, y con ello, la determinación del biotipo facial.^{16,22} En este estudio se observa una mejoría en cuanto al biotipo facial, cambios atribuidos a la disciplina mostrada por los pacientes y a la rehabilitación neuromuscular de los músculos afectados.

Los efectos potenciales producidos al corregir la maloclusión de Clase II, División 1 pueden derivar de uno de los siguientes factores: restricción de los componentes maxilares o dentoalveolares, aumento del crecimiento de la mandíbula o del crecimiento alveolar mesial y vertical, reubicación anterior de la fosa mandibular y protrusión de la mandíbula. Incisivos, corrigiendo así el resalte. [2](#), [6](#), [25](#), [26](#)

El momento ideal para el inicio del tratamiento de la maloclusión sigue siendo controvertido. Algunos médicos recomiendan un tratamiento en dos fases como una ventaja, mientras que otros lo consideran una pérdida de tiempo y dinero. El tratamiento de 2 fases debe recomendarse caso por caso, no como una opción de tratamiento para la mayoría de los casos de maloclusión de Clase II. Además, se considera una opción solo cuando brinda a los pacientes beneficios adicionales. ¹⁵ Todos los pacientes informados en el presente estudio obtuvieron beneficios estéticos clínicamente significativos.

11. REFERENCIAS BIBLIOGRÁFICAS.

1. Pérez LM, Saez M, Castillo R, Soto L, Grau R. Cambios cefalométricos con el uso del activador de Klammt en diferentes magnitudes de protrusión mandibular. Rev Cubana Estomatol. 2008; 40 (2): 1-9.
2. Massón R, Marín G. Tratamiento de la Clase II División 1 con aparatos funcionales. Presentación de 12 casos. Revista Cubana de Ortodoncia. 2009; 10 (2): 1-5.
3. Yanela A, Buenaventura A, Soto L, Fernández L. Alteraciones del habla en niños con anomalías dentomaxilofaciales. Rev Cubana Ortod. 2010; 13(1): 29-36.
4. Pérez L, Sáez M, Castillo R, Soto L, Grau R. Adaptación Funcional con el uso del Activador de Klammt Relacionada con el Grado de Protrusión Mandibular. Rev Cubana Ortod. 2009; 16 (2): 96-101.
5. Martínez H, Mora E, Prato R. The influence of orthodontic dental apparatus in production and perception of speech: study of five cases. Rev CEFAC (São Paulo) 2006; 8 (4): 467-476.
6. Laleska C. Estudio electromiográfico en pacientes con síndrome maloclusivo clase II, división 1, tratados con el activador abierto elástico de Klammt. Rev Cubana Ortod. 2009; 14(2): 94-9.
7. Pérez LM, Saez M, Castillo R, Soto L, Grau R. Impacto funcional del activador de Klammt según la magnitud del avance mandibular. Rev Cubana Ortod. 2010; 5 (1): 1-7.
8. Pérez LM, Sáez M, Castillo R, Soto L, Grau R. Efecto morfológico del activador de klammt y su relación con el grado de protrusión mandibular. Rev Cubana Ortod. 2011; 16(2): 90-95.
9. Canut J. Ortodoncia clínica y terepeutica. 2 da ed Barcelona: Masson, 200:535-571.
10. Mok P, Tejera A, Pacheco PE, Comas R. Cambios transversales ocurridos con el regulador de función y tiempo de tratamiento. Rev Cubana Ortod. 2009; 11(1): 1-4.
11. Massón RM, Marín G, Fernández R, Otaño GM. Método combinado L.S. 78. Rev Cubana Estomatol. 2009; 42 (1): 1-6.

12. Marín GM, Fernández R, Massón G. Registro de mordida. Algunas consideraciones. Ciencias Médicas de el Salvador. 2010; 42 (2): 1-6.
13. Rodríguez K, Pérez LM, de la Rosa Y, Vargas A. Modificaciones morfológicas en pacientes tratados con el Truax Corrector II. Sancti Spíritus. 2009-2010. Rev Cubana Ortod. 2010; 14.(1): 1-7.
14. Santiso A, Mursulí M, Santiso Y. Efecto de algunos factores de riesgo sobre la oclusión dentaria en escolares de 5 años de edad. Mediciego.2010; 17 (1): 1-6.
15. Santiso A, Santiso Y, Cidre FM, Gómez M, Díaz RJ. Time evaluation of breastfeeding as a risk factor in alterations of temporary dental occlusion. Mediciego. 2011; 17(Suppl. 1): 1-8.
16. Cassia GR, Santos P, Dirceu B, Gonzaga G, Fernanda M. Influence of the construction bite vertical and horizontal dimensions on dentoskeletal structures induced by the Klammt appliance in Class II treatment. Brazilian Journal of Oral Sciences. 2011; 10 (2):113-119. Disponible en: <http://www.bioline.org.br/request?os11023>.
17. Flores MC, Major WP. A systematic review of cephalometric facial soft tissue changes with the Activator and Bionator appliances in Class II division 1 subjects. European Journal Orthodontics. 2007; 28 (6): 586-593. Disponible en: <http://ejo.oxfordjournals.org/content/28/6/586.short>
18. Bock JJ, Sterzik G, Bock J, Treatment of an Angle Class II/1 by means of the Elastic Open Activator. InfOrthodKieferorthop 2008; 35(1): 71-76. Disponible en: www.thieme-connect.com/ejournals/abstract/iok/doi/10.1055/s-2003-38574.
19. Aguila FJ. Tratado de ortodoncia. Actualidades medico odontologicas de latinoamerica.2000:645.
20. Aguilar FJ. Manual de laboratorio en ortodoncia editorial aguiram, S.L.1992:160.
21. Ugalde FG. Clasificación de la maloclusión en los planos anteroposterior, vertical y transversal. Rev ADM. 2007; 64(3): 97-109.
22. Modano J, Vázquez VB. Maloclusión clase I: Definición, Clasificación, Características Clínicas, y Tratamiento. Rev LOO. 2003: 1-24.
23. Alpízar R, Moráguez G, Segué J, Algunas características del estado de la oclusión en niños de tercer grado MEDISAN 2009;13(6)

24. Montoya AL, Chávez Z. Algunas características del estado de la oclusión en niños de tercer grado. MEDISAN. 2009; 13(6): 1-6.
25. Ortiz M, Lugo V. Maloclusión clase II división 1; etiopatogenia, características clínicas y alternativa de tratamiento con un configurador reverso sostenido II (CSR II). Rev Latin Orto Odont. 2006: 1-9.
26. Tedaldi J, Calderón R, Lesbia M, Quirós O, Farias M. Tratamiento de maloclusiones según el estado de maduración carpal - revisión bibliográfica. RevLatin Orto Odont. 2007: 1-30.
27. Murrieta JF, Cruz PA, López J, Marques MJ, Zurita V. Prevalencia de maloclusiones dentales en un grupo de adolescentes mexicanos y su relación con la edad y género. Acta Odontológica Venezolana. 2007; 45(1): 1-7.
28. Moreno Y, Betancourt J. Prevalencia de las maloclusiones en la dentición mixta ocasionadas por traumatismos en la dentición temporal. Rev. Cubana Ortod. 2001; 16(1): 59-64.
29. Herrera D, Belmonte S, Herrera E. Alteraciones del desarrollo maxilofacial. Prevención de la maloclusión. Arch. Argent. Pediatr (Buenos Aires). 2006 ene/feb; 104(1): 1-10.
30. Duque Y, Rodríguez A, Coutin G, González N. Factores de riesgo asociados con la maloclusión. Rev Cubana Estomatol. 2004 ene,abr; 41(1): 1-7.
31. Álvarez L, Oropeza P, Pérez HE. Trastornos del habla asociados a maloclusión dental en pacientes pediátricos. Rev. Odont. Mex. 2005 mar; 9(1): 23-29.
32. Rodón S, De Saturno L, Pérez G. Características oclusales y cráneo faciales sagitales en niños venezolanos. Rev. Latin. Orto. Odont. 2005: 1-8.
33. García G, Figueroa R, Muller V, Agell A. Relación entre las maloclusiones y la respiración bucal en pacientes que asistieron al servicio de otorrinolaringología del hospital Pediátrico San Juan de Dios (Junio de 2005). Acta Odontológica Venezolana. 2007; 45(3): 1-5.
34. Sánchez DM, Matos CT, Suárez O. Influencia del plan incremental a escolares en la epidemiología de las maloclusiones. RevCubOrtod. 1999; 14(2): 69-75.

35. López S, Amaya M. Diagnóstico y terapéutica de maloclusiones clase III: Estudio de caso. Rev. Científica. 2005: 11(1): 45-51.
36. Camblor A, Cogorno V, Gutiérrez H, Veitia J, Jiménez C. Estudio retrospectivo de Maloclusiones frecuentes en infantes de 2 a 16 años de edad en el Centro Odontopediátrico de Carapa Ubicado en la Parroquia Antímano-Caracas en el período 200-2007. RevLat de OrtodOdont. 2008: 1-13.
37. Gutiérrez Y, Martín I, Jiménez I, Estrada V, Martín L. Presencia de maloclusiones en adolescentes y su relación con determinados factores psicosociales. Rev. Archivo Médico de Camagüey. 2008sep-oct. Vol.12 (5)
38. Muñiz M, Pérez M. Comportamiento de las maloclusiones dentarias en niños de 5-11 años. Barrio Adentro. Las Margaritas. Enviado 2007.
Disponible en:
www.ilustrados.com/publicaciones/EEZyZupklVsmfxYsSc.php consultado el 12/12/08
39. Nava J. Rodríguez E. Casasa R. El tratamiento de la maloclusión clase clase II, división 1. Rev. Latinoamericana de Ortodoncia y Odontopediatria. 2005 Jun.1-7
40. Alemán PC, González D, Díaz L, Delgado Y. Hábitos bucales deformantes y plano poslácteo en niños de 3 a 5 años. Rev. Cub. Estomat. 2007 abr-jun; 44(2): 1-7.
41. Aguilar M, Villaizán C, Nieto I, Frecuencia de hábitos orales factor etiológico de maloclusión en población escolar. Rev. Lat de Ortod Odont. 2009 oct: 1-6.
42. Toledo L, Machado M, Martínez Y, Muñoz M. Maloclusiones por el índice de estética dental (DAI) en la población meno de19 años. Rev.Cub.Estomatol. 2004 sep-dic; 41(3):1- 8.
43. Moreno JP. Tratamiento de las clases segundas con la técnica de Broussard. Rev.Cub.Ortod. 1997; 13(1): 55-66.
44. Isper AJ, Garbin CA, Santos MR, Goncalves PE. Prevalencia de maloclusión en la dentición primaria en el municipio de Cáceres, Brasil. Rev. Cub. Estomatol. 2007 ene-mar; 44 (1): 1-7.

45. Urrieta E, López I, Quirós O, Farias M, Rondón S, Lerner H. Hábitos bucales y maloclusión presente en los pacientes atendidos durante el diplomado de ortodoncia interceptiva U.G.M.A. Año 2006-2007. www.ortodoncia.ws. 2008.
46. Modano J. Vázquez B. Maloclusión de clase II div. 1 de Angle en dentadura permanente, severa protrusión del arco dentario maxilar en paciente braquifacial. Casos clínicos para odontólogos. Rev. Latinoamericana de Ortodoncia y 250 Odontopediatria. Año 2003.
47. Cano C, Rosas C, Gutiérrez N, Velásquez Y, Godoy S, Quirós O. Frecuencia de Maloclusión en niños de 5 a 9 años en una zona rural del Estado Guárico periodo 2007-2008. Rev. Lat. de Ortodon Odonto. www.ortodoncia.ws. 2008 jun.
48. Beraud DI, Sánchez MA, Murrieta a JF, Mendoza VM. Prevalencia y factores de riesgo de mordida cruzada posterior en niños de 4-9 años de edad en ciudad Nezahualcóyotl. Bol. Méd. Hosp. Infant. Méx. 2004 abr; 61(2): 141-148.
49. Medina C. Prevalencia de maloclusiones dentales en un grupo de pacientes pediátricos. Rev.2010; 48(1): 1-18.
50. Rojas G, Brito H, Díaz J, Soto S, Alcedo C, Quirós O. Tipo de maloclusiones dentales más frecuentes en los pacientes del Diplomado de Ortodoncia Interceptiva de la Universidad Gran Mariscal de Ayacucho 2007- 2008. Rev. Lat. de Ortodon. Odonto.www.ortodoncia.ws. 2010 ene.
51. Bocanegra A, Osorio LE, Rodríguez EE, Casasa R. Tratamiento de maloclusiones Clase I. Art Pub. 2005: 1-12.
52. Quiroz, O. Manual de Ortopedia Funcional de los maxilares y Ortodoncia Interceptiva 1era. Ed. Caracas; Actualidades Médico Odontológicas Latinoamericana ,C.A. 1993.81-83.

