



**UNIVERSIDAD NACIONAL AUTÓNOMA DE MÉXICO**

**FACULTAD DE MEDICINA**

**DIVISIÓN DE ESTUDIOS DE POSGRADO E INVESTIGACIÓN**

**CARACTERÍSTICAS CLÍNICAS Y RESULTADOS QUIRÚRGICOS EN DESPRENDIMIENTO DE  
RETINA**

**REGMATÓGENO ASOCIADO A PSEUDOFÁQUIA CLINICAL CHARACTERISTICS AND SURGICAL  
OUTCOME IN RHEMATOGENOUS RETINAL DETACHMENT ASSOCIATED WITH PSEUDOPHAKIA**

**TESIS  
QUE PARA OPTAR POR EL DIPLOMA DE:  
ESPECIALISTA EN MEDICINA (OFTALMOLOGIA)  
PRESENTA**

**Luis Ricardo Álvarez Fernández**

**ASESOR  
Ángeles Yael Hernández Vásquez  
Héctor Pérez Cano  
Investigador Titular del Centro de Investigación Biomédica  
Fundación Hospital Nuestra Señora de la Luz. I.A.P.**

**CIUDAD DE MÉXICO, 2022**



Universidad Nacional  
Autónoma de México



**UNAM – Dirección General de Bibliotecas**  
**Tesis Digitales**  
**Restricciones de uso**

**DERECHOS RESERVADOS ©**  
**PROHIBIDA SU REPRODUCCIÓN TOTAL O PARCIAL**

Todo el material contenido en esta tesis esta protegido por la Ley Federal del Derecho de Autor (LFDA) de los Estados Unidos Mexicanos (México).

El uso de imágenes, fragmentos de videos, y demás material que sea objeto de protección de los derechos de autor, será exclusivamente para fines educativos e informativos y deberá citar la fuente donde la obtuvo mencionando el autor o autores. Cualquier uso distinto como el lucro, reproducción, edición o modificación, será perseguido y sancionado por el respectivo titular de los Derechos de Autor.

## **CARACTERÍSTICAS CLÍNICAS Y RESULTADOS QUIRÚRGICOS EN DESPREN- DIMIENTO DE RETINA REGMATÓGENO ASOCIADO A PSEUDOFÁQUIA**

### **CLINICAL CHARACTERISTICS AND SURGICAL OUTCOME IN RHEMATOGENOUS RETINAL DETACHMENT ASSOCIATED WITH PSEUDOPHAKIA**

#### **Investigadores:**

- 1.- Luis Ricardo Álvarez Fernández, Médico Residente Fundación Hospital Nuestra Señora de la Luz I.A.P. Universidad Nacional Autónoma de México.
- 2.- Ángeles Yael Hernández Vásquez, Médico Asesor del Departamento de Retina y Vítreo Fundación Hospital Nuestra Señora de la Luz I.A.P.
- 3.- Héctor Pérez Cano, Investigador Titular del Centro de Investigación Biomédica Fundación Hospital Nuestra Señora de la Luz. I.A.P.

#### Datos de correspondencia

Centro: Fundación Hospital Nuestra Señora de la Luz, Institución de Asistencia Privada.

Dirección: Calle Ezequiel Montes 135, Colonia Tabacalera, Alcaldía Cuauhtémoc, 06030, Ciudad de México.

Teléfono: 55 36 59 08 73

Correo electrónico: [iraf\\_raise@hotmail.com](mailto:iraf_raise@hotmail.com)

## Resumen

**Introducción:** El desprendimiento de retina regmatógeno se considera una complicación grave posterior a la cirugía de catarata en donde la incidencia va a depender de los factores de riesgo. El tiempo entre el desprendimiento de retina y la cirugía de retina van a ser clave en el resultado visual final del paciente. **Objetivo:** Describir las características clínicas, antecedentes, tiempo de presentación, ubicación de lesiones, técnica y resultados quirúrgicos del desprendimiento de retina regmatógeno asociado a pseudofáquia. **Diseño:** Estudio ambispectivo, observacional, descriptivo, comparativo, longitudinal no probabilístico. **Métodos:** Se incluyeron pacientes de enero 2010 en adelante que cumplan los criterios de inclusión realizándose el diagnóstico clínico y con un seguimiento mínimo de 6 meses posterior a la cirugía de retina; se identificaron los factores de riesgo, ubicación de las lesiones predisponentes más comunes por cuadrante, se analizó el resultado quirúrgico de las diferentes técnicas empleadas así como los endotamponades utilizados, se comparó la agudeza visual inicial con la final y la tasa de redespndimiento. **Resultados:** Se incluyeron 52 pacientes siendo el 73% del sexo masculino y 52% pertenecían al grupo etario de 60 a 79 años ( $p < 0.0001$ ). La lesión mas frecuente fue el desgarro retiniano en el cuadrante temporal superior en un 71% ( $p < 0.0001$ ), en donde el tiempo medio desde la cirugía de catarata hasta el desprendimiento de retina fue de 5.7 años. La vitrectomía con cerclaje escleral es la cirugía que más se realiza (63 %) utilizando como endotamponade el gas SF6 en la mayoría de las ocasiones (75%). Se observó

una tasa de redespndimiento de retina en un 30.7% en un máximo de 8 semanas postquirúrgicas en donde casi la mitad de estos pacientes presentaban vitreorretinopatía proliferativa grado C ( $p < 0.0001$ ). La agudeza visual mejoró significativamente desde el desprendimiento de retina regmatógeno hasta el seguimiento postquirúrgico a los 6 meses en un 75% de los pacientes. Se incluyeron 2 pacientes en la muestra que presentaron desprendimiento de retina pseudofáquico en ambos ojos. **Conclusión:** Los factores de riesgo más importantes para presentar esta patología son pertenecer al grupo etario de 60 a 79 años, el sexo masculino y tener una lesión predisponente retiniana en el cuadrante temporal superior; el resultado visual final esta condicionado principalmente por el involucro macular y el grado de vitreorretinopatía proliferativa. La cirugía que presentó los mejores resultados anatómicos y visuales fue la vitrectomía sola siendo el gas C3F8 el endotamponade con menos complicaciones. El principal factor de riesgo de redespndimiento de retina es la vitreorretinopatía proliferativa grado C en donde el uso de aceite de silicon debe estar reservado para estos pacientes siempre teniendo en cuenta las futuras complicaciones.

**Palabras Clave:** Desprendimiento de retina.Pseudofaquia.Desgarro retiniano.Vitrectomía.Cerclaje escleral.Redespndimiento.

## Abstract

**Introduction:** Rhegmatogenous retinal detachment is considered a serious complication after cataract surgery where the incidence will depend on the risk factors. The time between retinal detachment and retinal surgery will be the key in the final visual outcome of the patient. **Objective:** To describe the clinical characteristics, history, time of presentation, location of lesions, technique and surgical outcome of rhegmatogenous retinal detachment associated with pseudophakia. **Design:** Ambispective, observational, descriptive, comparative, non-probabilistic longitudinal study. **Methods:** Patients from January 2010 onwards who met the inclusion criteria were included, making the clinical diagnosis and with a minimum follow-up of 6 months after retinal surgery; risk factors were identified, location of the most common predisposing lesions by quadrant, the surgical outcome of the different techniques used as well as the tamponades used were analyzed, the initial visual acuity was compared with the final one and the redetachment rate. **Results:** 52 patients were included, 73% male and 52% belonging to the age group 60 to 79 years ( $p < 0.0001$ ). The most frequent injury was retinal tear in the superior temporal quadrant in 71% ( $p < 0.0001$ ), where the mean time from cataract surgery to retinal detachment was 5.7 years. Vitrectomy with scleral buckle is the most commonly performed surgery (63%), using gas SF6 as tamponade in most cases (75%). A rate of retinal redetachment was found in 30.7% in a maximum of 8 weeks post-surgery where almost half of these patients had proliferative vitreoretinopathy grade C ( $p < 0.0001$ ). Visual acuity improved

significantly from rhegmatogenous retinal detachment to postoperative follow-up at 6 months in 75% of patients. Two patients were included in the sample who presented pseudophakic retinal detachment in both eyes. **Conclusion:** The most important risk factors to present this pathology are belonging to the age group of 60 to 79 years, being male and have a predisposing retinal lesion in the superior temporal quadrant; the final visual outcome is mainly conditioned by the macular involvement and the grade of proliferative vitreoretinopathy. The surgery that presented the best anatomical and visual outcome was vitrectomy alone, with gas C3F8 being the tamponade with the fewest complications. The main risk factor for retinal redetachment is proliferative vitreoretinopathy grade C, where the use of silicone oil should be reserved for these patients always bearing in mind future complications.

**Keywords:** Retinal detachment. Pseudophakia. Retinal Tear. Vitrectomy. Scleral Buckle. Redetachment.

## Introducción

El desprendimiento de retina se considera una complicación grave de la cirugía de catarata, la incidencia va a depender de los factores de riesgo del paciente y de la técnica empleada.<sup>1</sup> Las cataratas son la principal causa de ceguera reversible en el mundo, por lo tanto esta patología siempre esta sujeta a un constante estudio. La facoemulsificación se ha convertido en la cirugía mas común actualmente, teniendo ventajas y desventajas, sin embargo esta cirugía no queda exenta de complicaciones como el desprendimiento de retina regmatógeno.<sup>2,3</sup> La extracción de cataratas es el procedimiento quirúrgico oftalmológico que se realiza con mayor frecuencia en personas mayores de 65 años, aunque recientemente esta cirugía se ha estado realizando en pacientes más jóvenes.<sup>4,5</sup> Actualmente existen varios tratamientos quirúrgicos para la miopía alta, entre ellos la cirugía facorefractiva debido a su rango más amplio de corrección refractivo, estabilidad y preservación del resultado en comparación con otras técnicas, encontrándose una considerable incidencia de manifestaciones clínicas de desprendimiento de retina en los ojos miopes después de la implantación de un lente intraocular.<sup>6</sup> El riesgo de desprendimiento de retina regmatógeno después de una cirugía de catarata se ha estimado en un 0.7%, mucho más alto que la tasa de 0.08% para desprendimiento de retina rematógeno en la población general. Este mayor riesgo de desprendimiento de retina después de la extracción del cristalino tiene importantes implicaciones para la salud pública, ya que puede llegar a afectar gravemente la visión de los pacientes.<sup>7</sup> La



incidencia de desprendimiento de retina regmatógeno pseudofáquico con la extracción intracapsular de catarata varía entre 1% a 8.1%, con la cirugía extracapsular oscila entre 0.1% a 7.5% y con la facoemulsificación se encontraron tasas globales del 0.7% durante 21 años de seguimiento con un riesgo estimado del 0.99% a los 4 años después de la cirugía. Aunque las técnicas de cirugía de catarata continúan mejorando con incisiones más pequeñas y la introducción del láser de femtosegundo, la incidencia de desprendimiento de retina regmatógeno no ha disminuido como se esperaba.<sup>3,8</sup>

Las citocinas son las responsables de regular procesos inflamatorios y la cicatrización de heridas como mediadores de señalización celular. En los desgarros retinianos se ha demostrado que el aumento de una variedad de citocinas regulan una respuesta de cicatrización que involucra al epitelio pigmentario retiniano, las células gliales, fibroblastos y células inflamatorias; esto conduce a una ruptura de la barrera vascular lo que genera una cascada inflamatoria con daño a la membrana limitante interna generando migración, proliferación y supervivencia prolongada de las células involucradas con producción de proteínas de matriz extracelular encontrándose niveles altos de citocinas tanto en el líquido vítreo como en el espacio subretiniano. La interacción de estas citocinas puede ser el estímulo que conduce al desarrollo de vitreorretinopatía proliferativa, por ejemplo se han reportado niveles más altos de IL-6 en vítreo de pacientes con desprendimiento de retina y vitreorretinopatía proliferativa.<sup>9</sup> La facoemulsificación ha permitido a los pacientes lograr mejores resultados funcionales en menos tiempo que con las

técnicas intra y extracapsulares, sin embargo el desprendimiento de retina sigue siendo una de las complicaciones que más afecta el resultado visual de los pacientes después de la cirugía de catarata y con el aumento paralelo de la esperanza de vida, es posible que el desprendimiento de retina pseudofáquico comprenda una proporción cada vez mayor en los próximos años.<sup>8, 10</sup>

Se han descrito múltiples factores de riesgo para el desprendimiento de retina regmatógeno pseudofáquico, estos incluyen factores predisponentes del paciente (miopía, cirugía a edad temprana, antecedentes de trauma ocular), técnica quirúrgica, complicaciones quirúrgicas como la ruptura de la cápsula posterior con y sin pérdida vítrea y los factores postoperatorios (capsulotomía posterior con láser Nd-YAG).<sup>11,12,13</sup> La miopía axial es el factor de riesgo mas importante para el desprendimiento de retina pseudofáquico en pacientes más jóvenes, aunque el sexo masculino ocasionalmente se ha reportado como un factor de riesgo a considerar.<sup>1, 14,15</sup> La ruptura de la cápsula posterior ocurre en aproximadamente 1.92% a 2.09% de las cirugías de catarata aumentando el riesgo de desprendimiento de retina, siendo esta probabilidad 15 veces más alta en 3 meses, 18 veces más alta en 1 año y 42 veces mas alta en 3 años en comparación de cuando la cápsula posterior no se rompe.<sup>16</sup> Otros factores importantes para presentar esta complicación en los ojos pseudofáquicos son la degeneración retiniana y antecedentes de desprendimiento de retina en el ojo contralateral.<sup>17</sup> El riesgo de desprendi-

miento de retina después de la capsulotomía posterior con Nd: YAG aumenta 4 veces más después de una cirugía sin incidentes.<sup>18,19,20</sup> El desprendimiento de retina en niños después de la cirugía de catarata es un tema poco analizado siendo la mayoría de estos estudios en ojos áfacos; existen otras anomalías oculares que son factores de riesgo independientes en estos pacientes en donde la relación de la longitud axial no se ha dilucidado.<sup>21,22,23</sup>

Ciertos escenarios clínicos pueden dictar un enfoque quirúrgico particular sobre otro, la técnica quirúrgica óptima para el manejo del desprendimiento de retina reumatógeno sigue causando controversia en donde el pilar quirúrgico para esta patología había sido el cerclaje escleral.<sup>24</sup> La relativa simplicidad, las tasas de éxito anatómico favorables y el bajo perfil de complicaciones llevaron a múltiples oftalmólogos a abogar por el uso de pneumoretinopexia en casos seleccionados de desprendimiento de retina; estas indicaciones incluyen desgarros retinianos que no comprenden más de un meridiano, lesiones ubicadas en los ocho meridianos superiores y en donde el paciente es capaz de mantener una adecuada posición de la cabeza después de la aplicación de gas intraocular.<sup>24,25</sup> La introducción y el refinamiento de las técnicas de vitrectomía vía pars plana han revolucionado el manejo del desprendimiento de retina en la mayor parte del mundo; se comparó el cerclaje escleral con la vitrectomía vía pars plana reportándose un éxito quirúrgico del 63.6% y se dividió la tasa de éxito del cerclaje contra la vitrectomía tanto en pacientes fágicos (53.4% p 0.97) y pacientes pseudofágicos (72% p

0.002). A pesar de la popularidad actual de la vitrectomía a nivel mundial, la relativa simplicidad y elegancia de pneumorretinopexia sigue siendo atractiva.<sup>25</sup> Las tasas de éxito anatómico en el cerclaje escleral comparado con la pneumorretinopexia son similares, sin embargo la agudeza visual a corto y largo plazo han demostrado ser superiores con la pneumorretinopexia (debido al cambio miópico inducido). El desprendimiento de retina pseudofáquico complicado tiende a abordarse de mejor manera con la vitrectomía vía pars plana lo que permite la eliminación de material cortical residual, opacidades vítreas, liberación directa de tracción e identificación directa y cierre de agujeros retinianos reportándose excelentes tasas de éxito anatómico y visual en pacientes que se utiliza únicamente esta técnica. Los estudios apoyan el concepto de que la vitrectomía y pneumorretinopexia brindan una recuperación visual más temprana con menos desplazamiento miope del que se observa con cerclaje escleral.<sup>25,26</sup> En situaciones en las que el estado de refracción es una preocupación importante, se debe considerar estas técnicas.<sup>24,26</sup> El desprendimiento de retina pseudofáquico con múltiples lesiones o lesiones inferiores puede estar asociado a un fracaso quirúrgico cuando se trata únicamente con vitrectomía y gas debido a la reducción del soporte de los regmas por el endotamponade temporal. Se demostró que el cerclaje escleral no reduce significativamente el riesgo de una segunda intervención quirúrgica, sin embargo este procedimiento aún puede ser útil en pacientes con lesiones múltiples o inferiores.<sup>27</sup> El desprendimiento de retina regmatógeno generalmente se considera una urgencia quirúrgi-

ca teniendo como objetivo minimizar el riesgo de pérdida visual permanente en donde el estado macular juega un rol importante en el resultado postoperatorio.<sup>28</sup>

### **Justificación**

La cirugía de catarata es uno de los procedimientos quirúrgicos que más se realizan en oftalmología, esto debido a que la esperanza de vida ha aumentado considerablemente y a que cada día más personas jóvenes desean cirugías facorefractivas. Es fundamental identificar en el desprendimiento de retina regmatógeno asociado a pseudofáquia los factores de riesgo, las características clínicas, el tiempo de presentación y los resultados de las diferentes técnicas quirúrgicas; esto nos ayudará a disminuir la incidencia y a disminuir la tasa de redespndimiento.

### **Planteamiento del problema**

El desprendimiento de retina regmatógeno asociado a pseudofáquia representa una severa complicación postquirúrgica que afecta directamente la calidad de vida de los pacientes, en su mayoría por una inadecuada identificación de los factores de riesgo y una exploración oftalmológica incompleta. Los diferentes procedimientos quirúrgicos poseen pros y contras tanto en la técnica, en el resultado anatómico y en el resultado visual final. Desafortunadamente esta complicación es de pronóstico reservado cuando

ha transcurrido un periodo prolongado y presenta involucro macular, derivando esto en un alto riesgo de redespndimiento.

### **Pregunta de investigación**

¿Cuáles son los factores de riesgo, antecedentes personales, características clínicas, tiempo de presentación, ubicación y tipo de regmas mas comunes, éxito anatómico de las diferentes técnicas quirúrgicas, tasa de redespndimiento y resultado visual asociados al desprendimiento de retina regmatógeno pseudofáquico?

### **Objetivo general**

Describir las factores de riesgo, características clínicas, antecedentes personales, tiempo de presentación, ubicación y tipo de regmas más comunes del desprendimiento de retina regmatógeno asociado a pseudofáquia y analizar los resultados de las diferentes técnicas quirúrgicas incluyendo los endotamponades utilizados para identificar las condiciones asociadas al redespndimiento.

### **Objetivos específicos**

1. Identificar los grupos etarios con mayor incidencia.
2. Identificar cuál género es el de mayor incidencia.
3. Identificar cuál ojo es el de mayor incidencia.

4. Identificar las diferentes lesiones predisponentes de desprendimiento de retina pseudofáquico.
5. Identificar la ubicación más común de las lesiones predisponentes de desprendimiento de retina pseudofáquico.
6. Analizar el tiempo comprendido entre la cirugía de catarata y el desprendimiento de retina.
7. Analizar el tiempo comprendido entre el desprendimiento de retina y la cirugía de retina.
8. Identificar el porcentaje de pacientes con involucro macular al momento del diagnóstico del desprendimiento de retina pseudofáquico.
9. Identificar el porcentaje y grado de vitreorretinopatía proliferativa en pacientes con desprendimiento de retina pseudofáquico.
10. Analizar las diferentes técnicas quirúrgicas empleadas en el desprendimiento de retina pseudofáquico.
11. Analizar el porcentaje de redespndimiento de retina así como los factores asociados.
12. Comparar la agudeza visual prequirúrgica con la agudeza visual postquirúrgica.

### Hipótesis

Identificando los factores de riesgo para el desprendimiento de retina regmatógeno pseudofáquico y la ubicación más común de la lesión predisponente, se evitará esta

complicación con mayor frecuencia; en donde si se llegará a presentar, se propondrá el procedimiento quirúrgico y endotamponade más adecuado disminuyendo así la tasa de redespndimiento resultando en una mejor agudeza visual final.

### **Materiales y métodos**

**Tipo de estudio:** Estudio ambispectivo, observacional, descriptivo, comparativo, longitudinal no probabilístico.

1. Se llevó acabo la identificación y registro de pacientes con diagnóstico clínico de desprendimiento de retina pseudofáquico en el Hospital Fundación Nuestra Señora de la Luz I.A.P desde enero 2010 en adelante que tenían expediente clínico completo.
2. Se efectuó una exploración oftalmológica mediante biomicroscopía incluyendo agudeza visual preoperatoria y postoperatoria así como un seguimiento mínimo de 6 meses.
3. Se registraron todos los factores de riesgo asociados a la cirugía de catarata previamente realizada.
4. Se describieron todos los factores de riesgo del paciente (edad, género, ojo, tiempo posterior a la facoemulsificación, presencia de vitreorretinopatía proliferativa, tiempo entre el desprendimiento de retina y cirugía de retina)
5. Se describió la lesión predisponente de desprendimiento de retina así como su ubicación por cuadrantes.



6. Se analizó el tipo de cirugía de retina realizada así como el endotamponade utilizado.
7. Se identificaron los factores de riesgo que mas fuertemente se asociaron al redespndimiento de retina.
8. Se describieron las complicaciones posteriores a la cirugía de retina.
9. Se comparó la agudeza visual inicial con la agudeza visual mejor corregida final determinada mediante cartilla de Snellen a 20 pies a los 6 meses del postquirúrgico. El valor de la agudeza visual se convirtió en Logaritmo del Ángulo Mínimo de Resolución (LogMAR).
10. El estudio de refracción postquirúrgico se realizó mediante un retinoscopia convencional con foróptero utilizando método esfera cilindro y corroborado mediante autorefractómetro TOPCON<sup>AE</sup> KR 800.
11. Para el análisis estadístico, se realizaron las pruebas de Kormogorov-Smirnov y Kruskal-Wallis para ver el comportamiento de los datos y con base en eso se utilizaron las pruebas para análisis de datos paramétricos y no paramétricos.
12. Se realizó la comparación de la agudeza visual prequirúrgica con la postquirúrgica, vitreoretinopatía proliferativa preoperatoria y endotamponade con la prueba de chi-cuadrada y la prueba de exacta de Fisher. Se utilizó el software GraphPad Prism V5.0.

### **Criterios de inclusión:**

- Pacientes con antecedente de cirugía de facoemulsificación e implante de lente intraocular en bolsa.
- Expediente clínico completo incluyendo nota prequirúrgica y postquirúrgica.
- Pacientes operados de desprendimiento de retina regmatógeno por el departamento de retina y vítreo del Hospital Fundación Nuestra Señora de la Luz I.A.P.
- Pacientes con al menos 6 meses de seguimiento en el departamento de retina y vítreo posterior a la cirugía de desprendimiento de retina regmatógeno.

### **Criterios de exclusión:**

- Pacientes operados de cirugía de catarata por otra técnica que no sea facoemulsificación.
- Pacientes en donde el lente intraocular este en otro lugar que no sea en bolsa o estén en afaquia.
- Antecedente de lesión retiniana previa a la cirugía de catarata.
- Antecedente de procedimiento intraocular que no sea facoemulsificación.
- Desprendimiento de retina secundario a agujero macular.
- Antecedente de trauma ocular.
- Pacientes en donde no se identificó la lesión predisponente o la lesión fue agujero macular.
- Desprendimiento de retina traccional o seroso.

- Pacientes que no cuenten con estudio de refracción y agudeza visual mejor corregida posterior a la cirugía de retina.

### Variables

Variable	Definición conceptual	Tipo de variable	Escala/ Unidad de Medición
Edad	Periodo de tiempo comprendido desde el nacimiento de una persona hasta la fecha actual del diagnostico actual.	Cuantitativa	Años
Sexo	Género biológico	Cualitativa	Masculino, Femenino
Lateralidad ocular	Ojo	Cualitativa	Izquierdo, Derecho

Agudeza visual (prequirúrgica y postquirúrgica)	Agudeza visual con la mejor corrección determinada mediante cartilla de Snellen a 20 pies.	Cuantitativa	20/20, 20/25, 20/30,20/40, etc..
LogMar	Conversión de valor de agudeza visual a logaritmo del ángulo mínimo de resolución	Cuantitativa	0, 0.1, 0.2, 0.3, etc..
Técnica de cirugía de catarata	Técnica utilizada para la remoción del cristalino.	Cualitativa	Facoemulsificación
Tiempo de presentación	Período determinado durante el que se realiza una acción o se desarrolla un acontecimiento.	Cualitativa	Días, meses y años
Lesión predisponente	Alteración o daño retiniano secundario a múltiples situaciones causales	Cualitativa	Lattice, Desgarro, Tuft, Diálisis, Retinosquisis, Agujero

Ubicación de lesiones predisponentes de desprendimiento de retina	Ubicación de grupo de variantes anatómicas, cambios degenerativos o procesos patológicos en la retina	Descriptiva	Meridianos y Cuadrantes
Ruptura de cápsula posterior	Complicación de la cirugía de catarata en donde se rompe la cápsula posterior del cristalino	Cualitativa	Si o No
Laser Nd: YAG	Laser utilizado como tratamiento para la opacidad de cápsula posterior del cristalino	Cualitativa	Si o No
Refracción	Poder dióptrico del ojo	Cuantitativa	Numerica

Tipo de cirugía de retina	Técnica empleada en el procedimiento quirúrgico para el desprendimiento de retina.	Cualitativa	Vitrectomía, Cerclaje, Vitrectomía + Cerclaje
Endotamponade	Material utilizado durante la cirugía de retina que reemplaza al vítreo	Cualitativa	Gas SF6, Gas C3F8, silicón.
Vitreorretinopatía proliferativa	Proliferación de las células del epitelio pigmentario de la retina, las células gliales y células inflamatorias en la superficie retiniana y vítreo.	Cualitativa	A,B,C

Complicaciones postquirúrgicas	Serie de eventos adversos que suceden en el globo ocular posterior a la cirugía de desprendimiento de retina regmatógeno.	Cualitativa	Redesprendimiento, Endoftalmitis, Hipertensión ocular
--------------------------------	---	-------------	---

### Tamaño de muestra

Este estudio es de tipo no probabilístico, en el que se utilizara un muestreo por conveniencia. Se incluirán todos los pacientes con diagnóstico de desprendimiento de retina regmatógeno asociado a pseudofáquia valorados y operados por el departamento de retina y vítreo desde enero 2010 en adelante que cumplan con los criterios de inclusión.

### Resultados

Se incluyeron un total de 52 pacientes (Tabla 1), en donde el 73% corresponden al sexo masculino y el 27% al sexo femenino ( $p < 0.0001$ , Mann Whitney), el ojo mas predominante fue el derecho en un 54% comparado con el izquierdo en un 46% ( $p$

0.2186, Mann Whitney) y el grupo etario que mas se afectó fue el grupo de 60 a 79 años (Gráfica 1). La lesión retiniana que con mas frecuencia se encontró fue el desgarro retiniano en un 59% comparado con otras lesiones como agujero y lattice ( $p < 0.0001$ , Kruskal-Wallis), en donde la ubicación más común de estas lesiones predisponentes de desprendimiento de retina regmatógeno fue el cuadrante temporal superior en un 71%, seguido por el nasal superior con un 13%, después el temporal inferior en un 10 % y finalmente el cuadrante nasal inferior con un 6% ( $p < 0.0001$ , Kruskal-Wallis), si solo tomamos en cuenta el sector superior estamos hablando de casi un 85% de todos los regmas causales. El tiempo promedio entre la cirugía de catarata y el desprendimiento de retina oscila desde 1 semana hasta 23 años, en donde la mayoría de los pacientes presentaron esta complicación en los primeros 10 años. La agudeza visual final esta condicionada principalmente por 2 factores, el primero es si tiene involucro macular o no en donde desafortunadamente solo encontramos 3 pacientes que no presentaban involucro macular al momento del diagnóstico y en segundo lugar, es el grado de vitreorretinopatía proliferativa que presentaron estos pacientes al momento de realizarles la cirugía de retina encontrando en nuestra muestra que la mayoría eran grado A; sin embargo esto se explica ya que también la mayoría de los pacientes acudían a recibir atención médica en los primeros 7 días posteriores al desprendimiento de retina pseudofáquico en comparación con los pacientes que acudían semanas o incluso meses después y presentaban un grado de vitreorretinopatía proliferativa más avanzado (grado B o C) ( $p < 0.0001$ , Kruskal-Wallis).



La cirugía que mas se realizó es la vitrectomía vía pars plana con cerclaje escleral en un 63 % seguida de la vitrectomía sola en un 37% ( $p = 0.0032$ , Mann Whitney), en donde esta última la indicación principal fue que todas las lesiones se encontraban en los cuadrantes superiores (Gráfica 2); el endotamponade que más se utilizó fue el gas SF6 (Hexafluoruro de azufre) en un 75%, seguido del aceite de silicon y en tercer lugar el gas C3F8 (Perfluoropropano) ( $p < 0.0001$ , Kruskal-Wallis). El redespndimiento de retina se presentó en 16 pacientes (30.7%) (Tabla 2), ocurriendo esto en menos de 2 meses después la cirugía de retina en donde casi la mitad presentaban vitreorretinopatía grado C ( $p < 0.0001$ , Chi-cuadrada); de estos redespndimientos en 13 casos se les realizó vitrectomía con cerclaje y solo 3 vitrectomía sola, el 62.5% se utilizó como endotamponade gas SF6, el 37.5% aceite de silicon y no existió ningún redespndimiento cuando se utilizó gas C3F8 ( $p < 0.0001$ , Chi-cuadrada) (*Odds Ratio* 3.350). La mitad de los redespndimientos de retina regmatógenos ocurrieron durante el primer cuatrimestre y la otra mitad ocurrió en los siguientes 8 meses del año académico demostrando que la curva de aprendizaje va mejorando con el tiempo. Existen otro tipo de complicaciones postquirúrgicas como la opacidad de cápsula posterior realizándoles capsulotomía Nd:YAG, aparición de nuevas lesiones que se rodearon con láser argón e hipertensión ocular secundaria al aceite de silicon; se les realizó retiro de aceite de silicon en 7 de 10 pacientes, ya que en los 3 pacientes restantes por las condiciones retinianas se optó por no retirarlo. En 19 pacientes (36.5%) en las consultas subsecuentes se les encontraron lesiones predisponentes en

el ojo contralateral en donde se trataron exitosamente, sin embargo en 2 pacientes (4%) presentaron desprendimiento de retina pseudofáquico en el ojo contralateral. Finalmente la agudeza visual mejor corregida comparando la preoperatoria con la postoperatoria a 6 meses mejoró en 39 pacientes (75%) y empeoró en 13 pacientes (25%) ( $p < 0.0001$ , Exacta de Fisher), sin embargo si el 100% únicamente fueran los pacientes que presentaron redespndimiento de retina, la agudeza visual final mejor corregida mejoró solo en el 50% (*Odds Ratio* 6.143) (Gráfica 3).

Tabla 1. Datos Demográficos (n=52)				
<b>Edad (Años)</b>	20 a 39 4 (7.69 %)	40 a 59 16 (3.07 %)	60 a 79 27 (51.92 %)	80 a 99 5 (9.61 %)
<b>Sexo</b>	Masculino 38 (73.07 %)		Femenino 14 (26.93 %)	
<b>Ojo</b>	Derecho 28 (53.84 %)		Izquierdo 24 (46.16 %)	
<b>Tiempo (FE*a DRRP*)</b>	< 1 año 14 (26.92 %)	1 año - 10 años 26 (50 %)		> 10 años 12 (23.08 %)
<b>Tiempo (DRRP*)</b>	< 1 día 3 (5.76 %)	2 - 7 días 22 (42.30 %)		> 7 días 27 (51.92 %)
<b>Involucro macular</b>	Si 49 (94.24 %)		No 3 (5.76 %)	
<b>LPDR*</b>	Desgarro 31 (59.61 %)		Agujero 18 (34.61 %)	Lattice 3 (5.76 %)
<b>Cuadrantes LPDR*</b>	TS* 37 (71.15 %)	NS* 7 (13.46 %)	NI* 3 (5.76 %)	TI* 5 (9.61 %)
<b>VRP*</b>	Grado A 36 (69.23 %)		Grado B 6 (11.53 %)	Grado C 10 (19.23 %)
<b>Cirugía de retina</b>	Vitreotomía vía pars plana 19 (36.53 %)		Vitreotomía vía pars plana + Cerclaje escleral 33 (63.47 %)	

**Tabla 1. Datos Demográficos (n=52)**

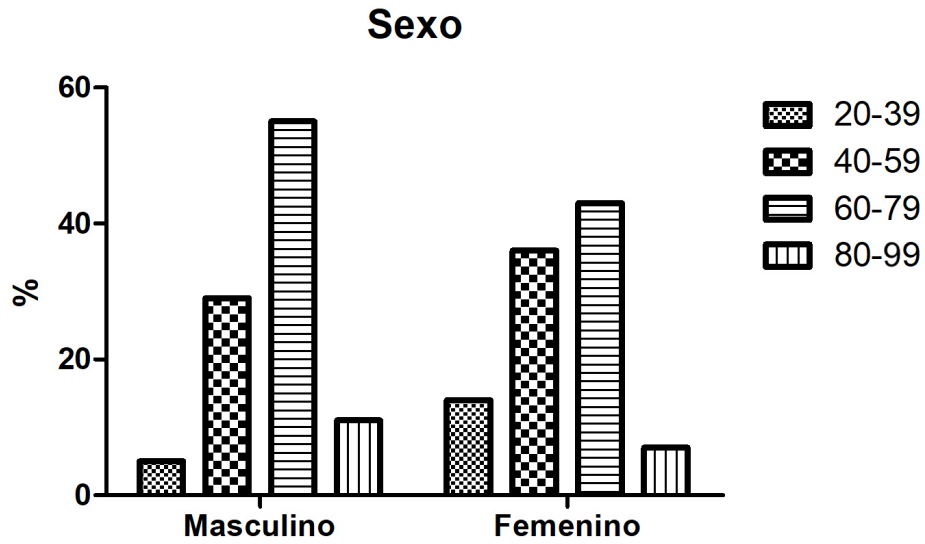
<b>Cuadrantes LPDR*</b>	TS* 18 (34.61 %)	NS* 1 (1.92 %)	NI* 0 (0 %)	TI* 0 (0 %)	TS* 19 (36.53 %)	NS* 6 (11.53 %)	NI* 3 (5.76 %)	TI* 5 (9.61 %)
<b>Tamponade</b>	Gas SF6* 39 (75 %)		Gas C3F8* 3 (5.76 %)		Aceite de silicon 10 (19.23 %)			
<b>AVMC LogMar*</b>	Mejoró 39 (75 %)				Empeoró 13 (25 %)			
<b>R-DRRP</b>	Si 16 (30.76 %)				No 36 (69.23 %)			

Tabla 1. FE = Facioemulsificación, DRRP = Desprendimiento de retina regmatógeno pseudofáquico, LPDR = Lesión predisponente de desprendimiento de retina, TS = Temporal superior, NS = Nasal superior, NI = Nasal inferior, TI = Temporal inferior, VRP = Vitreorretinopatía proliferativa, SF6 = Hexafluoruro de azufre, C3F8 = Perfluoropropano, AVMC = Agudeza visual mejor corregida, LogMar = Logaritmo del ángulo mínimo de resolución, R-DRRP = Redesprendimiento de retina regmatógeno pseudofáquico

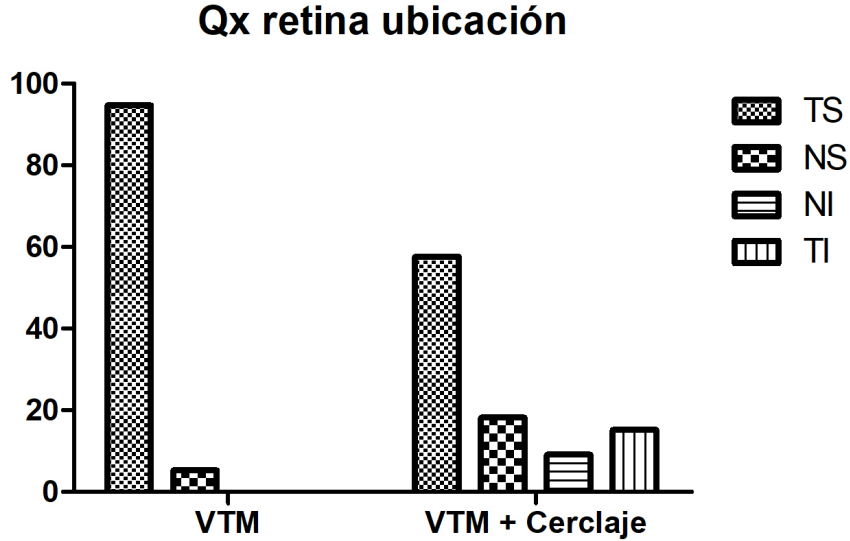
**Tabla 2. Redesprendimiento de retina pseudofáquico (n=16)**

<b>Cirugía de retina</b>	Vitrectomía vía pars plana 3 (18.75 %)		Vitrectomía vía pars plana + Cerclaje escleral 13 (81.25 %)	
<b>Tamponade</b>	Gas SF6* 10 (62.5 %)	Gas C3F8* 0 (0%)	Aceite de silicon 6 (37.5 %)	
<b>VRP*</b>	Grado A 8 (50 %)	Grado B 2 (12.50 %)	Grado C 6 (37.5 %)	
<b>Cuatrimestre académico</b>	Marzo - Junio 8 (50 %)	Julio - Octubre 5 (31.25 %)	Noviembre - Febrero 3 (18.75 %)	
<b>AVMC LogMar*</b>	Mejoró 8 (50 %)		Empeoró 8 (50 %)	

Tabla 2. SF6 = Hexafluoruro de azufre, C3F8 = Perfluoropropano, VRP = Vitreorretinopatía proliferativa, AVMC = Agudeza visual mejor corregida, LogMar = Logaritmo del ángulo mínimo de resolución

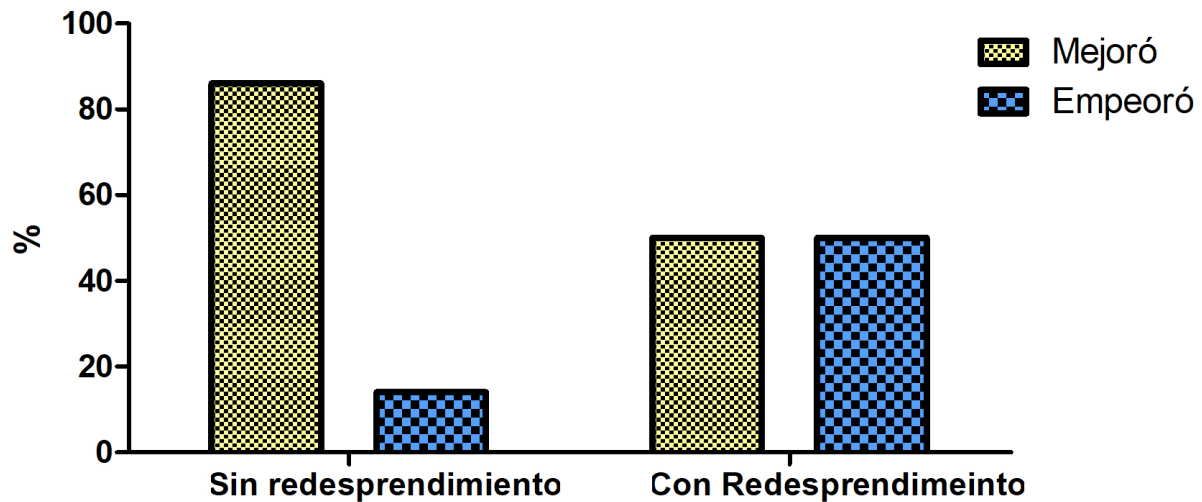


Gráfica 1. El grupo etario más afectado fue el grupo de 60 a 79 años en donde el sexo que mas predominante fue el masculino.



Gráfica 2. La cirugía más realizada fue la vitrectomía vía pars plana con cerclaje escleral, siendo la principal indicación lesiones predisponentes de desprendimiento de retina inferiores.

### Mejoría de AV



Gráfica 3. El redesprendimiento de retina pseudofáquico disminuye 6 veces la probabilidad de obtener una agudeza visual mejor corregida postquirúrgica comparada con la agudeza visual inicial.

### Discusión

El desprendimiento de retina regmatógeno pseudofáquico se ha relacionado con múltiples factores de riesgo en los que se incluyen el sexo masculino, una miopía elevada, cirugía de catarata en pacientes jóvenes, antecedente de trauma ocular, ruptura de cápsula posterior con o sin pérdida vítrea entre otros.<sup>1,11,12,13,14,15</sup> Javaloy et al. analizó los factores de riesgo ya reportados en la literatura, creando una base de datos de miles de pacientes encontrando que la edad que con mas frecuencia se presentaba el desprendimiento de retina pseudofáquico era a los 60 años (+/- 7 años) y

que aproximadamente esto se presentaba 22 meses posterior a la cirugía intraocular; sin embargo el padecimiento puede aparecer desde el primer mes posterior a la extracción del cristalino en donde el riesgo aumenta 14 veces cuando se presenta una ruptura de cápsula posterior transquirúrgico.<sup>29</sup> Un factor de riesgo postoperatorio reportado clásicamente en el desprendimiento de retina pseudofáquico, es la utilización de láser Nd:YAG para capsulotomía en pacientes que presentaron opacificación de cápsula posterior tiempo después de la cirugía de catarata.<sup>12,18,19,20</sup> Elbaz et al. demostraron en un análisis multivariado que la realización de capsulotomía posterior con Nd:YAG ya sea el mismo año ó años después de la cirugía, no aumenta el riesgo para desprendimiento de retina.<sup>30</sup> En nuestro estudio encontramos que la mayoría de los pacientes fueron del sexo masculino y dentro del grupo etario de 60 a 79 años, el tiempo que transcurrió desde la cirugía de catarata hasta presentar el desprendimiento de retina varió desde 1 mes hasta 23 años en donde fue común encontrar este padecimiento en los primeros 10 años. Dentro de los factores de riesgo mencionados previamente, ninguno de nuestros pacientes se le había realizado capsulotomía Nd:YAG por lo que toma más fuerza la idea sobre si en verdad este procedimiento aumenta el riesgo de desprendimiento de retina.

Ferrara et al. encontraron que la lesión causal mas comúnmente encontrada en el desprendimiento de retina pseudofáquico fue el desgarro retiniano en donde el sector más afectado fue el inferior, en específico las 2 horas inferiores al reloj (de 5 a 7

horas).<sup>31</sup> La lesión retiniana que más encontramos en nuestra serie de casos fue el desgarro y en segundo lugar el agujero, en donde la ubicación de la mayoría de estas lesiones fue el cuadrante temporal superior. La revisión del fondo de ojo en pacientes con lentes intraoculares a veces es más difícil por varias razones, entre ellas el borde del lente intraocular, la formación del anillo de Sommering, la pobre dilatación iridiana a pesar de la midriasis farmacológica y la opacidad de cápsula posterior por mencionar algunas; Li et al. recomiendan que en casos complicados para la valoración del fondo de ojo se debe de utilizar un sistema de aprendizaje profundo basado en la obtención de imágenes de campo ultra amplio en donde se pueda dar seguimiento y tratamiento a las lesiones predisponentes de desprendimiento de retina oportunamente evitando así futuras complicaciones que comprometan la visión de los pacientes.<sup>32</sup>

El objetivo principal de los pacientes operados de cirugía de catarata es y será siempre mejorar su visión, por lo que en el momento en que súbitamente se ve comprometida por un desprendimiento de retina, pone en jaque el bienestar personal y conlleva a una incertidumbre que requiere un tratamiento inmediato para tener un pronóstico más favorable;<sup>8,10</sup> encontramos en nuestra serie de casos que los pacientes que presentaban desprendimiento de retina la mitad acudieron los primeros 7 días de haber presentado esta complicación, sin embargo la otra mitad acudía semanas y hasta meses después lo que complicaba la cirugía intraocular y por consecuencia el pronóstico visual era desfavorable. Lina et al. compararon la agudeza visual mejor

corregida, metamorfopsias y estereopsis de forma preoperatoria y postoperatoria en donde a pesar de después de la cirugía de retina estas variables mejoraban significativamente, el principal indicador en la satisfacción del pacientes es si al momento del diagnóstico y de la cirugía presentaba el desprendimiento de retina involucro macular o no.<sup>28,33</sup> En nuestro estudio casi la totalidad de los pacientes al momento del diagnóstico estaba comprometida la mácula, el 75% de los pacientes tuvieron una agudeza visual mejor corregida superior postoperatoria en comparación con la agudeza visual al momento del diagnóstico, aunque en la mayoría de los casos esta agudeza visual es incomparable con la que presentaban después de la facoemulsificación.

En la actualidad existen diferentes criterios en la elección del procedimiento más adecuado sobre el tratamiento en el desprendimiento de retina regmatógeno, se puede utilizar la pneumoretinopexia en casos ideales en donde la lesión causal esté en los 8 meridianos superiores o existan múltiples lesiones que no involucren mas de 1 meridiano,<sup>24,25,34</sup> sin embargo actualmente existen criterios expandidos (lesiones a mas de 1 meridiano, desgarros gigantes, múltiples separadas), también existen criterios extendidos (lesiones en los 4 meridianos inferiores, vitreorretinopatía proliferativa A y B, glaucoma leve y moderado, pseudofáquia), aunque las contraindicaciones absolutas no cambiarán (desprendimientos crónicos, retinosquisis, glaucoma avanzado y paciente no cooperador).<sup>34,35,36,37</sup> La pneumoretinopexia en pacientes pseudofáquicos se ha



recomendado que se utilice solo cuando la lesión esta en los 4 meridianos superiores.<sup>38</sup> Cuando la pneumorretinopexia falla ó existe alguna contraindicación, se opta por el cerclaje escleral o la vitrectomía vía pars plana,<sup>34,37</sup> las indicaciones de vitrectomía o vitrectomía con cerclaje, incluyen múltiples desgarros en diferentes cuadrantes, agujero macular, vitreorretinopatía proliferativa C, opacidad de medios, desgarros gigantes, no se visualiza lesión aparente y redespndimiento de retina; si no cumple con estas indicaciones se puede optar por únicamente cerclaje escleral.<sup>26,27,37</sup> En nuestro estudio observamos que ningún paciente se le realizó únicamente cerclaje escleral, una tercera parte de los pacientes se les realizó vitrectomía sola (la lesión predisponente estaba en el sector superior) y el resto se sometieron a cirugía de vitrectomía con cerclaje (algunas de las lesiones predisponentes se encontraban en el sector inferior justificando la cirugía combinada); algunos estudios mencionan que el uso de vitrectomía sola en relación con vitrectomía combinada con cerclaje escleral muestran éxitos anatómicos y visuales similares,<sup>39,40</sup> Joseph et al. menciona en su estudio que tuvieron una menor tasa de redespndimiento en los 90 días posteriores de la cirugía combinada, esto puede ser debido a que el cerclaje puede cerrar lesiones retinianas periféricas inadvertidas o la formación de nuevas lesiones predisponentes, sin embargo mencionan que en los pacientes que se les realizó vitrectomía sola, si se agregara un cerclaje escleral postquirúrgicamente no cambiaría el resultado anatómico ni visual.<sup>40</sup> Algunos autores incluyendo el estudio VIPER mencionan que tampoco encontraron alguna diferencia anatómica y visual entre la vitrectomía sola y la cirugía combinada,

sin embargo si encuentran mas complicaciones en el grupo de vitrectomía con cerclaje escleral (perforación escleral, hipema persistente, cambio miópico, extrusión de implante y dolor).<sup>27,41,42,43</sup>

Existen varios endotamponades que se utilizan en la vitrectomía, entre ellos se encuentran el aire, solución, gas SF<sub>6</sub> (hexafluoruro de azufre), gas C<sub>3</sub>F<sub>8</sub> (perfluoropropano), C<sub>2</sub>F<sub>6</sub> (hexafluoroetano) y aceite de silicón (1000 cSt a 5000 cSt), la decisión de cual se utilizará va a depender de múltiples factores durante el procedimiento quirúrgico en donde el cirujano optará por elegir el más adecuado con base en las características retinianas.<sup>44,45,46</sup> En nuestra serie de casos encontramos que el tamponade que se utilizó con mayor frecuencia es el gas SF<sub>6</sub>, seguido del silicon y por último el gas C<sub>3</sub>F<sub>8</sub>; el gas SF<sub>6</sub> se aplicó a una concentración expansible al doble (>20%) teniendo una duración máxima de 2 semanas en cavidad vítrea mientras que el gas C<sub>3</sub>F<sub>8</sub> se aplicó a una concentración expansible al cuádruple (>12%) teniendo una duración máxima en cavidad vítrea de 8 semanas. Cankurtaran et al. observaron en su estudio que no existen diferencias significativas entre los grupos de cerclaje escleral, vitrectomía con gas C<sub>3</sub>F<sub>8</sub> y vitrectomía con aceite de silicon con respecto a las tasas de éxito visual y anatómico primario y final, así como las tasas de desprendimiento de retina recurrente.<sup>43</sup> El principal reto al que se enfrenta el cirujano en el desprendimiento de retina regmatógeno es la presencia de vitreorretinopatía proliferativa; Schwartz et al. concluyeron que los resultados anatómicos y visuales eran

peores en pacientes que se utilizó gas SF6 comparado con los pacientes en los que se utilizó aceite de silicon al primer año, sin embargo no existió alguna diferencia entre los pacientes que se usó gas C3F8 y aceite de silicon.<sup>47</sup> Algunos autores analizaron las diferencias de las diferentes capas de la retina mediante el uso de tomografía de coherencia óptica de dominio espectral posterior a la vitrectomía por desprendimiento de retina regmatógeno en pacientes en los que se utilizó gas comparados con pacientes en los que se utilizó aceite de silicon, se observó un mayor adelgazamiento en la capa de células ganglionares, las capas plexiformes y la capa nuclear externa en el grupo que se utilizó aceite de silicon en donde este repercute en la agudeza visual final a largo plazo; en nuestra muestra se retiró el silicon al 70% de nuestros pacientes sin embargo el motivo no fue el daño a las capas de la retina, si no la hipertensión ocular secundaria.<sup>48,49</sup>

Una de las complicaciones postquirúrgicas es el redespndimiento de retina a pesar de que la cirugía haya sido un éxito sucediendo esto normalmente en los primeros 90 días siendo la vitreorretinopatía proliferativa el principal factor de riesgo en donde un grado C aumenta la probabilidad hasta 3 veces más; Adelman et al. encontraron que los principales factores de riesgo son el área de desprendimiento (> 50%), desprendimiento coroideo, hipotensión ocular, la presión de pulso (presión arterial sistólica menos la presión arterial diastólica) y la vitreorretinopatía proliferativa grado C.<sup>50,51</sup> Guber et al. propuso que el uso de aceite de silicon es un factor de riesgo para el redespndimiento, sin embargo esto puede ser un confusor debido a que en los

pacientes que se utilizó presentaban VRP grado C además de que estaban involucrados los 4 cuadrantes retinianos.<sup>52</sup> En nuestro estudio observamos que un tercio de los pacientes presentaron redespndimiento de retina pseudofáquico en las primeras 6 semanas postoperatorias, la mayoría se les realizó vitrectomía con cerclaje en donde 6 pacientes se utilizó silicon de primera instancia y en los otros 10 pacientes se utilizó gas SF6. El redespndimiento asociado con el uso de aceite de silicon puede estar asociado como antes se menciona al grado de vitreorretinopatía (la mayoría eran grado C), sin embargo la poca duración intraocular del gas SF6 pudo haber favorecido al redespndimiento ya que en ninguno de los pacientes a los que se les aplicó gas C3F8 presentaron esta complicación. La agudeza visual final mejor corregida en los pacientes que presentaron redespndimiento, la mitad mejoró y desafortunadamente la otra mitad empeoró, evidenciando que los pacientes no presentan redespndimiento, tienen 6 veces más posibilidades de mejorar su agudeza visual final mejor corregida comparado con los pacientes que presentaron esta complicación. Finalmente Yueqing et al. menciona que en los pacientes que se utilizó aceite de silicon en algún momento deben de entrar nuevamente a cirugía para recambio o retiro de este, siempre existiendo la posibilidad de un redespndimiento de retina en donde el riesgo aumenta si presentaron esta complicación previamente.<sup>53</sup>

## Conclusión

El desprendimiento de retina regmatógeno pseudofáquico esta condicionado por múltiples factores de riesgo en donde se incluyen el sexo masculino, edad de 60 a 79 años y haber presentado una ruptura de cápsula posterior durante la facoemulsificación siendo los 2 factores pronósticos visuales más importantes el involucro macular y el grado de vitreorretinopatía proliferativa. La cirugía que se debe realizar en estos casos es la vitrectomía vía pars plana únicamente ya que no se encontró ninguna diferencia en el éxito anatómico y visual comparado con los pacientes que se les realizó la cirugía combinada, además el uso del gas C3F8 como endotamponade debe ser preferido sobre el gas SF6 ya que su mayor duración intraocular reduce el riesgo de presentar redesprendimiento de retina debido al grado de vitreorretinopatía proliferativa; el uso de aceite de silicon debe estar reservado únicamente en pacientes que presentan vitreorretinopatía grado C o presentan un redesprendimiento de retina siempre con la consigna de que este endotamponade dañara las capas de la retina a largo plazo y siendo necesario mínimo una segunda intervención quirúrgica. Sin duda a pesar del tiempo que haya transcurrido entre el desprendimiento y la cirugía de retina, se debe operar ya que en la mayoría de los casos los pacientes ganarán visión por más mínima que esta sea. Finalmente en el seguimiento de los pacientes psuedofácos es importante una exploración oftalmológica completa haciendo énfasis en los cuadrantes superiores para así evitar en mayor medida de lo posible un desprendimiento de retina regmatógeno condicionando su agudeza visual permanentemente.

## **Recursos financieros**

No se requirió ningún estudio de imagen o algún procedimiento invasivo ya que el diagnóstico y seguimiento es 100% clínico y las cirugías realizadas en los pacientes fueron independientes de nuestro estudio.

## **Bioseguridad**

Este protocolo de investigación se apegará a la Ley General de Salud promulgada en 1986 y a las normas éticas elaboradas de Helsinki en 1972 y modificado en 1989. Se someterá a evaluación por el consejo de Investigación y Ética del Hospital Fundación Nuestra Señora de la Luz I.A.P. La información se maneja como confidencial, protegiendo la privacidad de los pacientes involucrados en el estudio.

### Cronograma de actividades

<b>ABRIL 2020</b>	<b>MAYO- JUNIO- JULIO 2020</b>	<b>AGOSTO- SEPTIEMBRE 2020</b>	<b>SEPTIEMBRE 2020</b>	<b>OCTUBRE 2020</b>
ENTREGA DE PROTOCOLO	RECOPIACIÓN DE DATOS	CORRECCIONES	ENTREGA DE RESULTADOS PRELIMINARES	ANÁLISIS DE RESULTADOS PRELIMINARES

<b>FEBRERO 2021</b>	<b>MAYO- JUNIO- JULIO 2021</b>	<b>AGOSTO- SEPTIEMBRE 2021</b>	<b>OCTUBRE 2021</b>	<b>FEBRERO 2022</b>
ENTREGA AVANCES PREELIMINARES	RECOPIACIÓN DE INFORMACIÓN DE PACIENTES Y SEGUIMIENTO	RESULTADOS FINALES	DISCUSIÓN Y CONCLUSIÓN	ENTREGA FINAL

## Carta de consentimiento informado

### CARTA DE CONSENTIMIENTO BAJO INFORMACIÓN PARA PARTICIPAR EN PROTOCOLO DE INVESTIGACIÓN

En esta institución se desarrollan investigaciones que forman parte de nuestro quehacer científico. Las características de su padecimiento son consideradas de interés para participar en este estudio de acuerdo a las especificaciones siguientes:

<i>Datos del paciente</i>	Nombre: Fecha de nacimiento:	
<i>Expediente clínico No.</i>		
<i>Médico informante (investigador principal):</i>	Dr. Luis Ricardo Alvarez Fernández	Firma:
<i>Diagnóstico</i>	Desprendimiento de retina regmatógeno asociado a pseudofaquia	

<i>Nombre del protocolo</i>	Características clínicas y resultados quirúrgicos en desprendimiento de retina regmatógeno asociado a pseudofaquia
<i>Investigadores</i>	Dr. Luis Ricardo Alvarez Fernández Dra. Ángeles Yael Hernández Vásquez



<i>Justificación y objetivos</i>	Identificar en el desprendimiento de retina regmatógeno asociado a pseudofáquia las características clínicas, antecedentes, tiempo de presentación y resultados quirúrgicos que nos ayuden a conocer los factores de riesgo para evitar esta complicación y el redespndimiento. Esto nos permitirá sugerir algunas recomendaciones de vigilancia evitando así mayor riesgo de pérdida visual por esta patología.
<i>Periodo de estudio o duración</i>	2 años
<i>Cantidad de sujetos que participarán</i>	Este estudio es de tipo no probabilístico, en el que se utilizara un muestreo por conveniencia. Se incluirán todos los pacientes con diagnóstico de desprendimiento de retina regmatógeno asociado a pseudofáquia valorados en el departamento de retina y vítreo.

<p><i>Descripción de los métodos a emplear y su propósito</i></p>	<ol style="list-style-type: none"> <li>1. Se llevara a acabo la identificación y registro de pacientes con diagnóstico clínico de desprendimiento de retina pseudofáquico en el Hospital Fundación Nuestra Señora de la Luz I.A.P desde enero 2010 en adelante que tienen expediente clínico completo.</li> <li>2. Se efectuara una exploración oftalmológica mediante biomicroscopía incluyendo agudeza visual preoperatoria y postoperatoria así como un seguimiento mínimo de 6 meses.</li> <li>3. Se registrará todos los factores de riesgo asociados a la cirugía de catarata previamente realizada.</li> <li>4. Se describirá todos los factores de riesgo del paciente (edad, género, ojo, tiempo posterior a la facoemulsificación, presencia de vitreorretinopatía proliferativa, tiempo entre el desprendimiento de retina y cirugía de retina)</li> <li>5. Se describirá la lesión predisponente de desprendimiento de retina así como su ubicación por cuadrantes.</li> <li>6. Se analizará el tipo de cirugía de retina realizada así como el endotamponade utilizado.</li> <li>7. Se identificará los factores de riesgo que mas fuertemente se asociaron al redespndimiento de retina.</li> <li>8. Se describirán las complicaciones posteriores a la cirugía de retina.</li> <li>9. Sé comparará la agudeza visual inicial con la agudeza visual mejor corregida final determinada mediante cartilla de Snellen a 20 pies a los 6 meses del postquirúrgico. El valor de la agudeza visual se convertirá en Logaritmo del Ángulo Mínimo de Resolución (LogMAR).</li> <li>10. El estudio de refracción postquirúrgico se realizará mediante un retinoscopía convencional.</li> </ol>
<p><i>Beneficios esperados:</i></p>	<p>Disminuir la incidencia y mejorar los resultados quirúrgicos en el desprendimiento de retina pseudofáquico.</p>
<p><i>Alternativas:</i></p>	<p>Continuar con el protocolo establecido para diagnostico de desprendimiento de retina regmatógeno asociado a pseudofáquia.</p>
<p><i>Riesgos o molestias:</i></p>	<p>Exploración oftalmológica con indentación escleral</p>

<i>Grupo de control</i>	En caso de que la presente investigación incluya un grupo control, la selección de los participantes se sujetará a un proceso estrictamente aleatorio e imparcial, privilegiando la prevención de cualquier riesgo o daño para sus integrantes.
<i>Gastos</i>	Los gastos propios de la investigación serán cubiertos por la institución.

<i>Confidencialidad</i>	Su identidad y la información que proporcione como parte de esta investigación serán tratadas bajo criterios de confidencialidad. En caso de que los resultados exijan su identificación, previamente se le solicitará la autorización correspondiente.
<i>Dudas, aclaraciones y actualización</i>	<p>El participante tendrá derecho a recibir respuesta a cualquier pregunta y aclaración a cualquier duda acerca de los procedimientos, riesgos, beneficios y otros asuntos relacionados con la investigación y su tratamiento.</p> <p>Asimismo, durante el presente estudio le proporcionaremos información actualizada sobre su estado de salud para que esté en posibilidad de decidir si continua participando.</p> <p>Es importante que sepa que retirar su participación no afectará su atención en el hospital.</p>

Por este medio manifiesto mi satisfacción con la información recibida y, consciente de las especificaciones y en qué consiste la investigación descrita en este documento, sus beneficios, riesgos y consecuencias, **otorgo mi consentimiento para incorporarme a ella, asumiendo el compromiso de (1) asistir puntualmente a las citas que se me indiquen y (2) proporcionar verazmente la información de mi evolución en la forma y periodicidad que se requiera.**

Asimismo, entiendo que puedo retirarme de esta investigación voluntariamente en cualquier momento sin mayor requisito que la manifestación al investigador principal o a la Dirección Médica de este hospital.

---

Firma del paciente

**Testigos**

---

Nombre y firma

---

Nombre y firma

Domicilio:

Domicilio:

Relación con el paciente:

Relación con el paciente:

## Bibliografía

1. Ulrik Christensen, MD, Jørgen Villumsen, MD, DMSc. Prognosis of pseudophakic retinal detachment. *J Cataract Refract Surg* 2005; 31:354–358 a 2005 ASCRS and ESCRS.
2. World Health Organization, Global Data on visual impairment 2010. Geneva: WHO 2012.
3. Mirshahi A, Höhn F, Lorenz K, Hattenbach LO. Incidence of posterior vitreous detachment after cataract surgery. *J Cataract Refract Surg*. 2009;35:987–91.
4. Erie, Jay C. et al. Risk of Retinal Detachment after Cataract Extraction, 1980–2004 al. *Ophthalmology*, Volume 113, Issue 11, 2006.
5. Olsen, T. (2012). The Incidence of Retinal Detachment After Cataract Surgery. *The Open Ophthalmology Journal*, 6(1), 79–82.
6. Jiang T, Chang Q, Wang X, Huang X. Retinal detachment after phakic intraocular lens implantation in severe myopic eyes. *Graefes Arch Clin Exp Ophthalmol*. 2012; 250:1725–30.
7. Kassem, R., Greenwald, Y., Achiron, A., Hecht, I., Man, V., Ben haim Liron, & Bukelman, A. Peak Occurrence of Retinal Detachment following Cataract Surgery: A Systematic Review and Pooled Analysis with Internal Validation. *Journal of Ophthalmology*, 2018, 1–6.
8. Russell Matthew, Gaskin Brent, Russell Daniel, Polkinghorne Philip John. Pseudophakic retinal detachment after phacoemulsification cataract surgery. *Journal of Cataract & Refractive Surgery*. 2006;32(3):442–445.
9. Garweg JG, Zandi S, Pfister IB, Rieben R, Skowronska M, Tappeiner C. Cytokine profiles of phakic and pseudophakic eyes with primary retinal detachment. *Acta Ophthalmol*. 2018.

10. Lois, N., & Wong, D. (2003). Pseudophakic retinal detachment. *Survey of Ophthalmology*, 48(5), 467–487.
11. Lin J.-Y., Ho W.-L., Ger L.-P., Sheu S.-J. Analysis of factors correlated with the development of pseudophakic retinal detachment A Long-Term Study in a Single Medical Center. *Graefes Archive for Clinical and Experimental Ophthalmology*. 2013;251(2):459–465.
12. Ranta P, Tommila P, Kivelä T. Retinal breaks and detachment after neodymium: YAG laser posterior capsulotomy: five-year incidence in a prospective cohort. *J Cataract Refract Surg*. 2004;30(1):58–66.
13. Petousis V, Sallam AA, Haynes RJ, et al. *Br J Ophthalmol* 2016;100:1461–1465.
14. Tuft SJ, Minassian D, Sullivan P. Risk factors for retinal detachment after cataract surgery: a case-control study. *Ophthalmology*. 2006;113(4):650–656.
15. Laube T., Brockmann C., Lehmann N., Bornfeld N. Pseudophakic retinal detachment in young-aged patients. *PLoS One*. 2017;12.
16. Alexander C. et al. United Kingdom National Ophthalmology Database Study of Cataract Surgery Day, *Ophthalmology*, Volume 123, Issue 8, 1711 - 1715.
17. Burq MA, Taqui AM. Frequency of retinal detachment and other complications after neodymium:Yag laser capsulotomy. *J Pak Med Assoc*. 2008;58:550–552.
18. Sheu S.-J., Ger L.-P., Chen J.-F. Male sex as a risk factor for pseudophakic retinal detachment after cataract extraction in Taiwanese adults. *Ophthalmology*. 2007;114(10):1898.
19. Sharma MC, Chan P, Kim RU, Benson WE. Rhegmatogenous retinal detachment in the fellow phakic eyes of patients with pseudophakic rhegmatogenous retinal detachment. *Retina*. 2003;23:37–40.
20. Jahn CE, Richter J, Jahn AH, Kremer G, Kron M. Pseudophakic retinal detachment after uneventful phacoemulsification and subsequent neodymium: YAG capsulotomy for capsule opacification. *J Cataract Refract Surg*. 2003;29(5):925–929.

21. Haug S. J., Bhisitkul R. B. Risk factors for retinal detachment following cataract surgery. *Current Opinion in Ophthalmology*. 2012;23(1):7–11
22. Agarkar S, Gokhale VV, Raman R, Bhende M, Swaminathan G, Jain M. Incidence, risk factors, and outcomes of retinal detachment after pediatric cataract surgery. *Ophthalmology*. 2018;125:36–42.
23. Qureshi, M. H., & Steel, D. H. W. (2019). Retinal detachment following cataract phacoemulsification—a review of the literature. *Eye*.
24. Jennifer Ling, Jila Noori, Farhad Safi & Andrew W. Eller: Pneumatic Retinopexy for Rhegmatogenous Retinal Detachment in Pseudophakia, *Seminars in Ophthalmology* (2016).
25. Hillier et al. The pneumatic retinopexy versus vitrectomy for the management of primary rhegmatogenous retinal detachment outcomes randomized trial (PIVOT) *Ophthalmology*. 2019;126:531-539.
26. Lauritzen, D. B., Avila, M. P., Buzney, S. M., & Weiter, J. J. (2002). Interventions in pseudophakic rhegmatogenous retinal detachment. *Seminars in Ophthalmology*, 17(3-4), 199–205.
27. Baumgarten, S., Schiller, P., Hellmich, M., Walter, P., Agostini, Mazinani, B. (2018). Vitrectomy with and without encircling band for pseudophakic retinal detachment with inferior breaks: VIPER Study Report No. 3. *Graefe's Archive for Clinical and Experimental Ophthalmology*.
28. Enders, P., Schick, T., Kemper, C., Schaub, F., & Fauser, S. (2017). Effect of Symptom Duration until Surgery on First-Year Outcome in Pseudophakic Primary Rhegmatogenous Retinal Detachment. *Ophthalmologica*, 237(2), 73–77.
29. Javaloy J, Druchkiv V, Beltrán J, Moya J, Albarrán-Diego C, Montalbán R, Muñoz G. Retinal detachment after phacoemulsification in refractive surgery clinics: a large series analysis with variable follow-up during 16 years. *Graefes Arch Clin Exp Ophthalmol*. 2021 Jun;259(6):1555-1567.

30. Elbaz U, Hakkala L, Hecht I, Achiron A, Gershoni A, Tuuminen R. Nd:YAG capsulotomy is not a risk factor for retinal detachment after phacoemulsification cataract surgery. *Acta Ophthalmol.* 2021 Nov;99(7):e1018-e1026.
31. Ferrara M, Mehta A, Qureshi H, Avery P, Yorston D, Laidlaw DA, Williamson TH, Steel DHW; BEAVRS Retinal Detachment Outcomes Group. Phenotype and Outcomes of Phakic Versus Pseudophakic Primary Rhegmatogenous Retinal Detachments: Cataract or Cataract Surgery Related? *Am J Ophthalmol.* 2021 Feb;222:318-327.
32. Li Z, Guo C, Nie D, Lin D, Zhu Y, Chen C, Zhang L, Xu F, Jin C, Zhang X, Xiao H, Zhang K, Zhao L, Yu S, Zhang G, Wang J, Lin H. A deep learning system for identifying lattice degeneration and retinal breaks using ultra-widefield fundus images. *Ann Transl Med.* 2019 Nov;7(22):618.
33. Lina G, Xuemin Q, Qinmei W, Lijun S. Vision-related quality of life, metamorphopsia, and stereopsis after successful surgery for rhegmatogenous retinal detachment. *Eye (Lond).* 2016 Jan;30(1):40-5.
34. Singh A, Behera UC. Pneumoretinopexy versus scleral buckling in retinal detachments with superior breaks: A comparative analysis of outcome and cost. *Indian J Ophthalmol.* 2021 Feb;69(2):314-318.
35. Huang CY, Mikowski M, Wu L. Pneumatic retinopexy: an update. *Graefes Arch Clin Exp Ophthalmol.*
36. Stewart S, Chan W. Pneumatic retinopexy: patient selection and specific factors. *Clin Ophthalmol.* 2018
37. Popovic MM, Muni RH, Nichani P, Kertes PJ. Pars plana vitrectomy, scleral buckle, and pneumatic retinopexy for the management of rhegmatogenous retinal detachment: a meta-analysis. *Surv Ophthalmol.* 2022 Jan-Feb;67(1):184-196.
38. Ling J, Noori J, Safi F, Eller AW. Pneumatic Retinopexy for Rhegmatogenous Retinal Detachment in Pseudophakia. *Semin Ophthalmol.* 2018;33(2):198-201.



39. Setlur VJ, Rayess N, Garg SJ, Hsu J, Luo CK, Regillo CD, Fineman MS, Sivalingam A. Combined 23-Gauge PPV and Scleral Buckle Versus 23-Gauge PPV Alone for Primary Repair of Pseudophakic Rhegmatogenous Retinal Detachment. *Ophthalmic Surg Lasers Imaging Retina*. 2015 Jul-Aug;46(7):702-7.
40. Joseph DP, Ryan EH, Ryan CM, Forbes NJK, Wagley S, Yonekawa Y, Mittra RA, Parke DW, Emerson GG, Shah GK, Blinder KJ, Capone A, Williams GA, Elliott D, Gupta OP, Hsu J, Regillo CD. Primary Retinal Detachment Outcomes Study: Pseudophakic Retinal Detachment Outcomes: Primary Retinal Detachment Outcomes Study Report Number 3. *Ophthalmology*. 2020 Nov;127(11):1507-1514.
41. Kessner R, Barak A. Pseudophakic rhegmatogenous retinal detachment: combined pars plana vitrectomy and scleral buckle versus pars plana vitrectomy alone. *Graefes Arch Clin Exp Ophthalmol*. 2016 Nov;254(11):2183-2189.
42. Stangos AN, Petropoulos IK, Brozou CG, Kapetanios AD, Whatham A, Pournaras CJ. Pars-plana vitrectomy alone vs vitrectomy with scleral buckling for primary rhegmatogenous pseudophakic retinal detachment. *Am J Ophthalmol*. 2004 Dec;138(6):952-8.
43. Cankurtaran V, Citirik M, Simsek M, Tekin K, Teke MY. Anatomical and functional outcomes of scleral buckling versus primary vitrectomy in pseudophakic retinal detachment. *Bosn J Basic Med Sci*. 2017 Feb 21;17(1):74-80.
44. Deobhakta A, Rosen R. Retinal Tamponades: Current Uses and Future Technologies. *Curr Ophthalmol Rep*. 2020 Sep;8(3):144-151.
45. Neffendorf JE, Gupta B, Williamson TH. THE ROLE OF INTRAOCULAR GAS TAMPONADE IN RHEGMATOGENOUS RETINAL DETACHMENT: A Synthesis of the Literature. *Retina*. 2018 Sep;38 Suppl 1:S65-S72.
46. Vaziri K, Schwartz SG, Kishor KS, Flynn HW Jr. Tamponade in the surgical management of retinal detachment. *Clin Ophthalmol*. 2016 Mar 16;10:471-6.

47. Schwartz SG, Flynn HW Jr, Lee WH, Wang X. Tamponade in surgery for retinal detachment associated with proliferative vitreoretinopathy. *Cochrane Database Syst Rev.* 2014 Feb 14;2(2):CD006126.
48. Inan S, Polat O, Ozcan S, Inan UU. Comparison of Long-Term Automated Retinal Layer Segmentation Analysis of the Macula between Silicone Oil and Gas Tamponade after Vitrectomy for Rhegmatogenous Retinal Detachment. *Ophthalmic Res.* 2020;63(6):524-532.
49. Lee SH, Han JW, Byeon SH, Kim SS, Koh HJ, Lee SC, Kim M. RETINAL LAYER SEGMENTATION AFTER SILICONE OIL OR GAS TAMPONADE FOR MACULA-ON RETINAL DETACHMENT USING OPTICAL COHERENCE TOMOGRAPHY. *Retina.* 2018 Feb;38(2):310-319.
50. Fokkens BT, Mulder DJ, Nugteren MB, Schalkwijk CG, Scheijen JL, Smit AJ, Los LI. Surface Area of Detachment, Proliferative Vitreoretinopathy, and Pulse Pressure, but not AGEs, are Associated With Retinal Redetachment. *Invest Ophthalmol Vis Sci.* 2016 Dec 1;57(15):6633-6638.
51. Adelman RA, Parnes AJ, Michalewska Z, Ducournau D; European Vitreo-Retinal Society (EVRS) Retinal Detachment Study Group. Clinical variables associated with failure of retinal detachment repair: the European vitreo-retinal society retinal detachment study report number 4. *Ophthalmology.* 2014 Sep;121(9):1715-9.
52. Guber J, Bentivoglio M, Valmaggia C, Lang C, Guber I. Predictive Risk Factors for Retinal Redetachment Following Uncomplicated Pars Plana Vitrectomy for Primary Rhegmatogenous Retinal Detachment. *J Clin Med.* 2020 Dec 14;9(12):4037. He Y, Zeng S, Zhang Y, Zhang J. Risk Factors for Retinal Redetachment After Silicone Oil Removal: A Systematic Review and Meta-Analysis. *Ophthalmic Surg Lasers Imaging Retina.* 2018 Jun 1;49(6):416-424.