



UNIVERSIDAD NACIONAL AUTÓNOMA DE MÉXICO



FACULTAD DE ODONTOLOGÍA

TRATAMIENTOS ALTERNATIVOS EN DIENTES CON
FLUOROSIS.

T E S I N A

QUE PARA OBTENER EL TÍTULO DE

C I R U J A N A D E N T I S T A

P R E S E N T A:

LORENA LÓPEZ RAMÍREZ

TUTOR: Dr. ALEJANDRO LUIS VEGA JIMÉNEZ



Universidad Nacional
Autónoma de México



UNAM – Dirección General de Bibliotecas
Tesis Digitales
Restricciones de uso

DERECHOS RESERVADOS ©
PROHIBIDA SU REPRODUCCIÓN TOTAL O PARCIAL

Todo el material contenido en esta tesis esta protegido por la Ley Federal del Derecho de Autor (LFDA) de los Estados Unidos Mexicanos (México).

El uso de imágenes, fragmentos de videos, y demás material que sea objeto de protección de los derechos de autor, será exclusivamente para fines educativos e informativos y deberá citar la fuente donde la obtuvo mencionando el autor o autores. Cualquier uso distinto como el lucro, reproducción, edición o modificación, será perseguido y sancionado por el respectivo titular de los Derechos de Autor.

Dedicatorias.

A mis padres

Doy gracias a Dios y a la vida por tenerlos como papás, me siento la persona más afortunada. Gracias por todo su sacrificio, su ejemplo de superación inalcanzable, las desveladas, las atenciones y enseñanzas. Gracias por siempre motivarme y creer en mí, en que podía lograrlo. Gracias por siempre darme el ejemplo de ser mejor persona, de ser humilde y agradecida. Sin sus consejos, paciencia y apoyo no hubiera sido posible terminar una de mis más grandes metas. Este logro es por ustedes y para ustedes, se los agradeceré toda la vida. Los amo

A mi hermano

Roy, agradezco tu apoyo y compañía en este largo tiempo, gracias por demostrarme que siempre estarás para mí.

A Erick

Mil Gracias por todo, por siempre motivarme y apoyarme cuando más lo necesito, por querer lo mejor para mí, porque sin tus consejos no hubiera conocido lo increíble que es ser Odontóloga. Después de tanto esfuerzo lo logramos.

A mis profesores

Gracias por todo el conocimiento, paciencia y dedicación, por transmitirme tanto de esta hermosa carrera, por enseñarme que la empatía y honestidad es lo primordial hacia los pacientes.

A mis amigos

Sharon, Erick, Bety, Alan, Manu, Peniche. Gracias por formar parte de este camino tan importante para mí, por el apoyo y aventuras juntos. Fue una etapa en la que se volvieron personas muy especiales y sin ustedes no hubiera sido lo mismo.

Índice.

1. Introducción.....	5
2. Objetivo.....	6
3. Metodología.....	6
4. Concepto de fluoruro.....	6
4.1 Metabolismo del fluoruro.....	7
4.1.1 Absorción.....	7
4.1.2 Distribución.....	8
4.1.3 Excreción.....	9
4.2 Mecanismo de acción del fluoruro.....	9
4.3 Toxicidad del fluoruro.....	10
4.3.1 Aguda.....	10
4.3.2 Crónica.....	10
4.4 Fluorosis dental.....	11
4.4.1 Etiología.....	11
4.4.2 Criterios diagnósticos.....	11
4.4.3 Factores de riesgo.....	12
4.4.4 Manifestaciones clínicas de la fluorosis dental.....	13
4.4.5 Clasificación de la fluorosis dental.....	13
4.5 Índice de Dean.....	14
4.6 Índice de Thylstrup y Fejerskov (TFI).....	15
4.7 Índice de flúor en la superficie dental (TSIF).....	16
4.8 Índice de riesgo de la fluorosis dental (FRI).....	17
4.9 Diagnóstico diferencial.....	18
5. Tratamientos dentales y estética dental.....	18
6. Microabrasión dental.....	18
6.1 Definición de la microabrasión.....	18
6.2 Mecanismo de acción.....	18
6.3 Materiales empleados para la microabrasión.....	19
6.4 Microabrasión dental química.....	19

6.5 Descripción de la técnica.....	19
6.6 Indicaciones y contraindicaciones.....	22
6.7 Ventajas y desventajas.....	23
7. Blanqueamiento dental.....	24
7.1 Definición.....	24
7.2 Mecanismo de acción.....	24
7.3 Principales agentes blanqueadores.....	24
7.4 Tipos y procedimientos del blanqueamiento dental.....	25
7.4.1 Blanqueamiento dental ambulatorio o casero.....	25
7.4.3 Blanqueamiento en consultorio.....	26
7.4.5 Indicaciones y contraindicaciones.....	27
8. Conclusiones.....	29
9. Referencias.....	30

1. Introducción.

La fluorosis dental es una alteración que se presenta en la estructura dental debido a altas concentraciones de fluoruro durante la formación dental, dando como resultado anomalías en el esmalte iniciando con manchas opacas de color blanquecino hasta formar zonas irregulares y porosas con aspecto marrón.

Debido a que hoy en día los pacientes tienen en un concepto estético el tener dientes claros, se han considerado alternativas de tratamiento como la microabrasión y el blanqueamiento dental para tratar estas anomalías de una forma conservadora y no tan agresiva a la estructura dental.

Es de gran importancia tener un diagnóstico certero ya que de ahí se parte a realizar un plan de tratamiento adecuado y que cumpla con las exigencias estéticas y grado de satisfacción del paciente.

2. Objetivo.

Describir alternativas estéticas en dientes con fluorosis mediante revisión bibliográfica.

3. Metodología.

Se realizó una revisión bibliográfica sobre alternativas de estéticas en dientes con fluorosis. Los criterios de inclusión en la búsqueda fueron artículos de 5 a 10 años de antigüedad, desde su fecha de publicación hasta la actualidad, relacionados con estudios sobre tratamiento para el manejo del paciente con fluorosis.

Se excluyeron el resto de los artículos de esta revisión bibliográfica pacientes pediátricos que no estuvieran diagnosticados y otros relacionados con diferentes anomalías.

Esta revisión se realizó a través de los buscadores de información y plataformas: Google, ScieELO, MEDLINE, Pudmed y Bidi Unam. Los descriptores empleados fueron (palabras clave) “fluorosis”, “abrasión”, “tratamiento”, “blanqueamiento”, “fluoruro”, “diagnóstico”, la combinación entre ellos y sus equivalentes en español. Predominó el idioma inglés en los artículos revisados; y se analizaron en español.

El resultado de la búsqueda arrojó un aproximado de 65 artículos que fueron filtrados por el autor con el propósito de conservar solo los que trataron las temáticas específicas incluidas en los criterios de investigación.

Contenido temático

4. Concepto de fluoruro.

El flúor es miembro de la familia de halógenos con número y peso atómico más bajos, su símbolo es F y su número atómico es 9. De forma natural se halla en el consumo de agua en una escala relativamente reducida de concentración de 1 a 1.50 mg/l, el cual proporciona condiciones ideales para el correcto desarrollo

de huesos y órganos dentarios. Las personas estamos expuestas a diferentes tipos de compuestos con flúor, sean naturales como artificiales ¹. Los fluoruros aumentan la resistencia del esmalte e inhiben el proceso de caries; además evitan la desmineralización e impulsan la remineralización del esmalte dental². Por eso es relevante el estudio del fluoruro y la relación que tiene con los problemas de salud bucal, cómo prevenirlos y cómo tratarlos.

Según la Organización Mundial de la Salud (OMS), las mayores concentraciones de flúor se encuentran en lugares donde los mantos acuíferos están al pie de cadenas montañosas y en lugares donde el mar puede hacer depósitos geológicos, en lugares delimitados geográficamente.

4.1 Metabolismo del fluoruro.

4.1.1 Absorción.

Parte principal para que se pueda absorber es con base en la alimentación aunque se puede influir con otros componentes de la dieta que pueden alterar la absorción. Puede concentrarse en fluidos corporales, tejidos blandos, en estructuras mineralizadas.

La principal ruta de absorción del fluoruro es por el tracto gastrointestinal, aunque también puede entrar al organismo a través de los pulmones (debido al fluoruro presente en la atmósfera) y por la piel, aunque esto último sólo bajo condiciones muy especiales y sobre todo por contacto con ácido fluorhídrico. El fluoruro que no es absorbido en el estómago, lo será rápidamente en el intestino delgado, que posee una gran capacidad de absorción debido a su mayor área superficial, acrecentada por la presencia de las vellosidades y microvellosidades; la concentración plasmática máxima se alcanza en menos de una hora y una vez en el plasma, será distribuido por todo el organismo ³.

Cuando se bebe un líquido que contiene fluoruro en solución, una pequeña cantidad es detenida por fluidos bucales y puede ser incorporada a la estructura

dentaria por acción tópica, pero la mayor parte del fluoruro es absorbida rápidamente por difusión simple a través de las paredes del tracto intestinal ³.

4.1.2 Distribución.

Cuando se alcanza el pico plasmático, la absorción disminuye y aumenta la distribución del fluoruro desde la sangre hacia los tejidos, la fase caída abrupta de la concentración es la distribución de los fluoruros, sobre todo en los tejidos blandos, el fluoruro se distribuye rápidamente en los tejidos bien irrigados, como el corazón, riñones e hígado, y debido a su afinidad por los tejidos calcificados, en los huesos y en los dientes ³.

Existe un alto nivel de distribución de fluoruro sobre el esmalte antes del brote dental, después de éste, se da un bajo nivel de captación y por lo regular se dirige a zonas más porosas e irregulares del esmalte, evitando la formación de caries.

La incorporación se lleva a cabo en tres etapas:

Primera: Durante el desarrollo del esmalte, el máximo de concentración de flúor ocurre en la etapa temprana cuando el contenido proteico es también alto, aquí el flúor parece asociarse con proteínas. Durante la maduración, a medida que disminuye el contenido de proteínas, también se reduce la concentración de flúor y parece que menos cantidad del flúor se concentra y deposita nuevamente en el mineral de la superficie del esmalte.

Segunda: Después de la calcificación, los dientes pueden permanecer sin brotar durante muchos años. A pesar de que el líquido intersticial que baña al diente sigue teniendo una concentración baja de flúor, hay un periodo considerable donde se acumulan cantidades sustanciales de flúor; sin embargo, el líquido intersticial tiene un acceso más fácil a la superficie del esmalte y por esto incorpora más flúor.

Tercera: Después del brote y a través de la vida del diente, puede acumularse más flúor de manera lenta en el esmalte superficial a partir del medio bucal.

El esmalte es un tejido altamente poroso, constituido por cristales minerales del tipo apatita, rodeados por agua y compuestos orgánicos ³.

4.1.3 Excreción.

Esta excreción consta de filtración glomerular, seguida de diferentes grados de absorción tubular. La excreción está en función de la ingesta de tal manera, que cuando la exposición al flúor es regular, las concentraciones del elemento en la orina tienden a alcanzar las concentraciones presentes en el agua de consumo habitual ¹³.

Es excretado a través de la orina, piel, heces y sudor, pero su principal vía es renal.

4.2 Mecanismo de acción del fluoruro.

El mecanismo de acción puede ser múltiple y se da en varios puntos:

1. Se da mediante la transformación de la hidroxiapatita (HAP) a fluorapatita (FAP), ya que ésta se absorbe más rápido y tiene una consistencia más firme ayudando a evitar la descalcificación de los dientes. La reacción existente entre la HAP y la FAP presenta reversibilidad en función de la concentración de flúor sobre el esmalte dental, así que la FAP no sería una situación permanente y estable ⁷.
2. Se da por la inhibición de la desmineralización y catálisis de la remineralización del esmalte desmineralizado. Dada la reversibilidad de éste mecanismo, es recomendable el uso tópico de flúor en cantidades bajas pero manteniendo su aplicación durante toda la vida, no sólo en la infancia.
3. Por la inhibición de las reacciones de glucólisis de algunas bacterias como *Streptococcus mutans*, así disminuye la formación de ácidos ⁷.
4. Reducción de la producción de polisacáridos de la matriz extracelular en la placa dental ⁷.

4.3 Toxicidad del fluoruro.

La toxicidad del fluoruro depende de: la dosis total ingerida, la duración de la exposición, el estado nutricional y la respuesta del organismo ⁹.

Los riesgos de la utilización de fluoruros se derivan de una ingesta excesiva sea a corto o a largo plazo. Puede provocar el aumento de la densidad ósea, manifestaciones neurológicas, alteraciones musculares, trastornos en la glándula tiroides, anemia, gastritis e incluso puede afectar al desarrollo neurológico infantil, entre otras.

4.3.1 Aguda. La exposición aguda de alto nivel al fluoruro es rara, y normalmente se debe a la contaminación accidental del agua. La exposición crónica moderado-nivelada, es más común. Se exponen a menudo personas afectadas por la fluorosis a las fuentes múltiples de fluoruro, como la comida, el riego, el aire (debido a la pérdida industrial gaseosa), y uso excesivo de pasta dentífrica. Sin embargo, el agua fluorada es típicamente la fuente más significativa⁶.

Es por ello que se debe evaluar de forma integral al paciente para poder ver si existe algún factor de riesgo que ponga en peligro.

4.3.2 Crónica. Sí existe riesgo de intoxicación crónica, puede derivar enfermedades como fluorosis dental en dientes permanentes, sobre todo, si existiese una ingesta masiva en la etapa que se produce la formación de los dientes que termina aproximadamente a los 8 años de edad⁴.

La toxicidad crónica se deriva de la ingestión continua de pequeñas dosis de fluoruros pero que son suficientes, por su efecto acumulativo, para provocar la fluorosis dental .Se le atribuye una acción tóxica sobre los ameloblastos, disminuyendo su número e interfiriendo en la maduración y mineralización del esmalte maduro ⁵.

4.4 Fluorosis dental.

La fluorosis dental es considerada una alteración en el color de los dientes que se asocia a los altos contenidos de fluoruro del agua. Se considera una afección endémica en zonas donde el agua tiene concentraciones que superan 1.5 mg/L⁸. Se observan anomalías en la superficie de los dientes, desde irregularidades y zonas porosas con inicios de manchas opacas de color blanquecino hasta líneas horizontales formando fisuras y manchas de color marrón mostrando una alteración en la morfología dental y como consecuencia pueden llegar a presentarse fracturas.

Existe información sobre la presencia de fluorosis dental en varias comunidades del país. En la revisión de Soto-Rojas, et al., se identificaron 19 comunidades con fluorosis endémica, ubicadas en los estados de Aguascalientes, Baja California, Chihuahua, Durango, Jalisco y San Luis Potosí³¹, siendo éste último con valores más elevados, donde las prevalencias llegan hasta el 100%.

4.4.1 Etiología.

En cuanto a la etiología, el factor de riesgo más importante para la fluorosis dental es la cantidad de flúor consumido en un período determinado, de varias fuentes¹⁸.

Una de las causas más probables para la formación de la porosidad subsuperficial, es el retraso de la hidrólisis y la remoción de proteínas del esmalte como son las amelogeninas, durante el proceso de maduración del esmalte. Éste retraso se debe a la interacción que existe entre el flúor y los ameloblastos o algunas proteínas durante la formación.

4.4.2 Criterios diagnósticos.

Para poder llegar al diagnóstico de fluorosis dental, es recomendable iniciar con un diagnóstico diferencial e ir descartando lesiones dentales que cuentan con características similares.

Se debe realizar una revisión general y como primer paso se comienza con una profilaxis, se limpia el diente y se seca con aire; al realizar esto, inmediatamente se observarán las lesiones de hipomineralización en las caras de los dientes, así como un aumento en la porosidad del esmalte superficial y subsuperficial. Generalmente la fluorosis dental afecta a toda la dentición, ya que su distribución es sistémica y afecta de manera generalizada observándose de manera homóloga en los dientes.

Su diagnóstico se puede confirmar mediante estudios de laboratorio que indiquen grandes cantidades de flúor plasmático y de excreción de orina.

4.4.3 Factores de riesgo.

Algunos factores que pueden contribuir a la formación de fluorosis dental son:

1. Ingesta de la pasta dendrítica en los primeros años de vida.
2. Empleo inadecuado de los suplementos de flúor.
3. Reconstitución de la fórmula para lactantes con agua fluorada.
4. Alimentos y bebidas elaboradas con agua fluorada, procedente de los abastecimientos de consumo público, por el efecto de difusión del flúor a los mismos.
5. Que el consumo coincida con la formación de los dientes, que va desde la gestación hasta los ocho años de edad.
6. Alimentos como arroz, sal, plátano, maíz, frijoles, lentejas, tomate, mariscos y peces marinos, té, entre otros ¹³.

Es importante tener en cuenta que existen diversos factores de gran importancia que se asocian con el desarrollo de la fluorosis dental, por ello, se deben tomar en cuenta ciertas medidas de prevención para evitar su aparición o su desarrollo a etapas de mayor agresividad al esmalte.

4.4.4 Manifestaciones clínicas de la fluorosis dental.

El aspecto de los dientes puede variar dependiendo del grado de flúor ingerido y de la duración de exposición de éste.

La fluorosis dental se singulariza por las variaciones del esmalte, que inducen a manchas blancas, opacas y sin brillo, en otros casos manchas amarillas o marrón oscuro, también se reconoce el nivel de las mismas, como la estriación, manchas moteadas y extrínsecas 17.

Las lesiones de fluorosis son usualmente observadas en los bordes incisales de los dientes, aunque dependiendo de la severidad de las lesiones, pueden observarse en la corona completa del diente y también en premolares y molares.

De menor a mayor gravedad, los cambios que podemos apreciar en los dientes pueden ser:

- Finas líneas blancas opacas.
- Esmalte completamente blanco con aspecto de tiza.
- Lesiones de color marrón difusas.
- Pérdida de la superficie del esmalte ²⁰.

4.4.5 Clasificación de la fluorosis dental.

El aspecto de los dientes puede variar dependiendo del grado de fluoruro que contenga el agua:

1. Fluorosis dental leve: Es caracterizada por presentar estrías o líneas sobre la superficie dental y manchas de color blanquecino en el esmalte.

2. Fluorosis dental moderada: Los dientes son resistentes a la caries dental pero se observan manchas opacas blancas.

3. Fluorosis dental severa: Se observan cambios más intensos en las superficies dentales, de tal grado que se inicia una alteración en la regularidad del esmalte y se observan pequeñas fisuras dispuestas linealmente y manchas de color marrón ¹².

Es importante tener en cuenta el grado de fluorosis que presentan los dientes ya que esto determinará el tratamiento adecuado y más conveniente para cada situación.

4.5 Índice de Dean.

Es el índice epidemiológico para medir fluorosis dental más utilizado y fue desarrollado en 1942 por *Deán* a fin de comparar la gravedad y la distribución de la fluorosis en diversas poblaciones ¹⁵.

Este nos permite determinar el grado de agresión al diente, ya que es una herramienta muy útil para que el odontólogo pueda saber que tan agredidos están los dientes y poder dar un tratamiento adecuado.

0 Normal: La superficie del esmalte es lisa, brillante y habitualmente de color blanco-cremoso pálido.

1 Dudosa: Cuando en el esmalte se muestran ligeras alteraciones afectando la translucidez de éste y mostrándose manchas blancas o puntos dispersos.

2 Muy leve: Áreas blancas y opacas dispersas irregularmente en el diente, pero que afectan a menos de 25% de la superficie vestibular.

3 Leve: Más extensa la opacidad blanca del esmalte, hay estrías o líneas cubriendo menos del 50% del diente.

4. Moderada: La superficie del esmalte de los dientes muestra un desgaste marcado, además el tinte pardo es con frecuencia una característica.

5. Severa: La superficie del esmalte está muy afectada y la hipoplasia es tan marcada que puede afectar la forma general del diente.

Se presentan zonas excavadas o gastadas y se halla un extendido tinte pardo; los dientes a menudo presentan un aspecto corroído ^{14, 16}.

4.6 Índice de Thylstrup y Fejerskov (TFI).

Este sistema de clasificación está basado en la evaluación del grado de fluorosis dental que afectan las superficies de los dientes, lingual, vestibular y oclusal, tomando en cuenta criterios macro y microscópicos de acuerdo a los siguientes criterios ¹⁶:

TF0: Esmalte normal, liso, translúcido y cristalino y color uniforme. Estas características permanecen, aún después del secado prolongado.

TF1: Esmalte normal, liso, translúcido y cristalino, acompañado por finas líneas blancas opacas horizontales, sigue la conformación de las periquimatías y permanecen aún después del secado con aire prolongado.

TF2: Esmalte normal, liso, translúcido y cristalino, acompañado por gruesas líneas blancas opacas horizontales, sigue la conformación de las periquimatías y con la presencia de manchones blancos opacos, dispersos sobre la superficie del esmalte.

TF3: Esmalte normal, liso, translúcido y cristalino, en el que se observan líneas blancas opacas de mayor amplitud, se acentúan en las zonas de las periquimatías, con manchones blancos opacos y de color que varía del amarillo hasta el café, dispersos sobre la superficie del esmalte, dando característica de veteado.

TF4: Toda la superficie exhibe una marcada opacidad, parecida al blanco tiza o gris, pudiendo estar acompañada de betas y manchas de color desde amarillo a marrón, pudiendo aparecer partes desgastadas por atrición.

TF5: Superficie totalmente blanca opaca, con pérdida de partículas superficiales, aparentando cráteres redondos menores a 2 mm.

TF6: Superficie totalmente blanca opaca, con mayor cantidad de cráteres, formando bandas horizontales de esmalte faltante.

TF7: Superficie totalmente blanca opaca, con pérdida de superficie de esmalte en áreas irregulares discontinuas, que se inicia en el tercio incisal u oclusal. Abarca menos del 50 % de la superficie de esmalte.

TF8: Pérdida de superficie de esmalte que abarca un área menor al 50 %. El esmalte remanente se observa blanco opaco.

TF9: Pérdida de superficie de esmalte que abarca un área mayor al 50% ¹⁶.

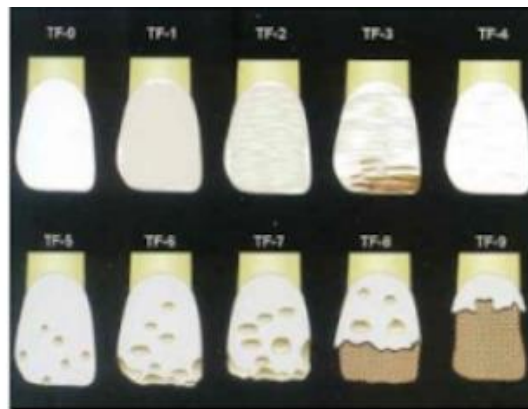


Figura 1. Tomado del libro ESTÉTICA en Odontología Restauradora. Henestroza

4.7 Índice de flúor en la superficie dental (TSIF).

El TSIF es relevante para el estudio de los problemas cosméticos de la fluorosis dental (Horowitz y cols, 1984; Rozier, 1994). En este índice se hace un registro independiente para las superficies bucales y linguales de los dientes anteriores, y para las superficies oclusales, linguales y bucales de los dientes posteriores. Al no secar los dientes se asume que el examen de cada diente debe ser hecho en su estado natural, bañado por saliva y recubierto por bio-película dental, y que aquellas opacidades que solamente son visibles cuando se seca el diente deben ser excluidas de la definición de fluorosis dental ²⁸.

0: Esmalte sano

1: Áreas opaca-blanquecinas que abarcan menos del 1/3 de la superficie visible del esmalte (cúspides).

2: Parches blanquecinos de fluorosis que abarcan entre 1/3 y 2/3 de la superficie del esmalte.

3: Parches blanquecinos que abarcan 2/3 de la superficie dental.

4: Esmalte que presenta aspecto precedente y coloración de amarillenta a marrón oscura.

5: Esmalte que presenta aspecto precedente y coloración de amarillenta a marrón oscura.

6: Poros que toman toda la superficie del esmalte.

7: Poroso en la superficie del esmalte. Puede haber pérdida de grandes áreas de esmalte con anatomía dentaria alterada. Pigmentación de color marrón oscuro ²⁸.

4.8 Índice de riesgo de la fluorosis dental (FRI).

Este índice relaciona el riesgo de fluorosis dental con el momento del desarrollo (odontogénesis) dental, permite establecer tiempo en el cual ocurrió el contacto con el fluoruro, en consecuencia, es apropiado para estudiar la epidemiología de los factores de riesgo (Pendrys y col, 1989).

0 Negativo: A la superficie se le asigna un valor de 0 cuando no hay la más mínima indicación de fluorosis dental. Debe haber absoluta ausencia de cualquier mancha blanca o estriaciones, el color de la superficie debe ser normal.

1 Cuestionable: Se asigna este registro a cualquier superficie dudosa en cuanto a presencia de fluorosis dental, por ejemplo manchas blancas, estriaciones o defectos fluoróticos que cubran el 50 % de la superficie dental o menos.

2 Positiva Leve a Moderada: Se le asigna este registro cuando más del 50% de la superficie exhibe parches con estriaciones típicas de la fluorosis. Los bordes incisales y las vertientes oclusales se registran como positivas cuando más del 50% de esta zona muestran los “copos de nieve”.

3 Positiva severa: Se le asigna este registro a cualquier superficie cuando más del 50% exhibe agujeros, manchas y deformidades indicativas de fluorosis dental severa.

7 Opacidad no fluorótica: Cualquier superficie que tenga una opacidad que da la impresión de ser no-fluorótica.

9 Excluido: Cualquier superficie que no está suficientemente visible para hacer el diagnóstico por alguna de las siguientes circunstancias. El diente no ha aparecido en boca por completo, presencia de bandas u otros aparatos de ortodoncia, coronas, acúmulo masivo de bio-película.

4.9 Diagnóstico diferencial.

Se debe realizar un diagnóstico diferencial de las opacidades del esmalte no inducido por flúor como son las siguientes:

- Hipoplasia de esmalte
- Amelogénesis y dentinogénesis imperfecta.
- Lesión de caries temprana.
- Tinción por tetraciclinas.

5. Tratamientos dentales y estética dental.

6. Microabrasión dental.

6.1 Definición de la microabrasión.

La microabrasión del esmalte es una técnica aplicada como una alternativa estética en aquellos casos donde se deseen eliminar manchas blancas, vetas, coloraciones parduscas o pigmentaciones por desmineralización, de una manera rápida, efectiva y conservadora que consiste en realizar un grabado ácido ²¹, adicionando un medio abrasivo aplicado con un elemento rotatorio.

6.2 Mecanismo de acción.

Se ha descrito que la microabrasión del esmalte con ácido clorhídrico posee un mecanismo de acción en el cual remueve una cantidad aproximada de 50-150µm que incluye al tejido descalcificado superficial, cantidad insignificante,

más aún si la comparamos con la removida en los tratamientos restauradores, ya sea directos o indirectos. Por otro lado, este tipo de procedimiento terapéutico otorga al esmalte una superficie lisa y pulida, descrita como “esmalte glaseado”, a través de la deposición y compactación de los productos degradados de calcio y fosfato, resultantes de la acción erosiva- abrasiva simultánea del procedimiento y del producto empleado para tal fin. Así mismo, se ha descrito que el “esmalte glaseado”, es más resistente a la desmineralización y colonización por *Streptococcus mutans* ²⁹.

6.3 Materiales empleados para la microabrasión.

Los materiales abrasivos más utilizados son: la piedra pómez y el polvo de carburo de silicio, combinado con ácido clorhídrico al 18% y fosfórico al 37% ²⁴.

6.4 Microabrasión dental química.

Procedimiento que se utiliza para eliminar manchas blancas, marrón o alteraciones del color por caries o fluorosis dental, que no tengan una profundidad mayor a 0,2 mm.

Utiliza productos ácidos, generalmente el hidroclorehídrico al 18% frotándose sobre el esmalte con una torunda de algodón durante 5 minutos. Posteriormente se lava la zona tratada con hipoclorito de sodio al 5% y luego, con agua para eliminar los restos. Posteriormente se tópica la zona tratada con flúor ²⁴.

6.5 Descripción de la técnica.

Existen dos técnicas de microabrasión:

Ácido hidroclorehídrico (HCL) al 18%+ piedra pómez

Ácido orto-fosfórico (H₃PO₄) al 37 % + piedra pómez ²¹.

Se eligió la técnica de microabrasión con ácido hidrociorhídrico al 18% sin instrumentos rotatorios ni abrasivos.

Una vez que se evaluó la naturaleza y ubicación de la decoloración que presenta el diente, se continúa con el tratamiento; en este caso corresponde a una fluorosis dental grado 6 TF³⁰.

1. Se colocó aislamiento absoluto con dique de goma de todas las piezas dentarias afectadas con manchas blancas, con el fin de proteger los tejidos circundantes. (Figura 2).

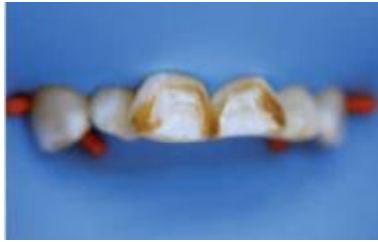

Figura 2.- Aspecto inicial de las manchas blancas de fluorosis y aislamiento dental 30.

2. Con un cepillo de profilaxis, agua y piedra pómez, se cepilla la superficie vestibular de los centrales hasta dejar libre de placa bacteriana. (Figura 3).

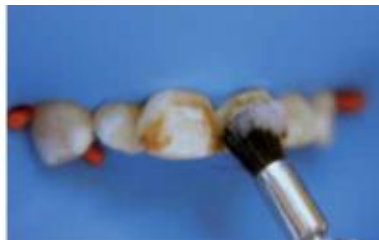

Figura 3.- Profilaxis dental 30.

3. Luego de realizar la profilaxis dental, se procede a la preparación de la pasta .Se llena un dappen de vidrio con ácido hidroclorhídrico al 18%. Se impregnan 10 torundas de algodón de 6 a 7 mm de diámetro en el godete de vidrio que contiene el ácido hidroclorhídrico y se toman con una pinza hemostática. Se talla cada diente durante 15 segundos, hasta 6 aplicaciones. (Figura 4).

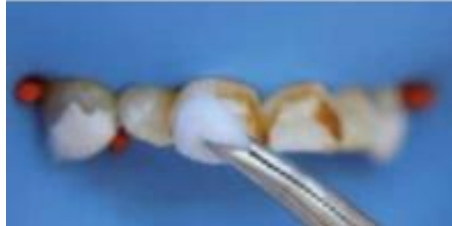

Figura 4.- Se talla cada diente 30.

4. Se enjuaga con abundante agua y se pule la superficie del esmalte con hule montado para porcelana y pasta diamantada.

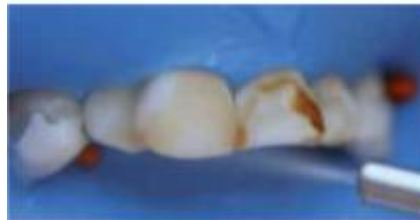


Figura 5.- Se lava durante 4 minutos con la jeringa triple ³⁰.

5. Después de retirar el aislamiento absoluto se aplicó un desensibilizante a base de (fluoruro de sodio neutro) FNa con un microbrush a fin de disminuir el riesgo de sensibilidad post operatoria.
6. Terminado el tratamiento, el paciente es observado dentro de los siguientes siete días y, luego, a los 3 y 6 meses posteriores para evaluar sensibilidad y color. (Figura 6).

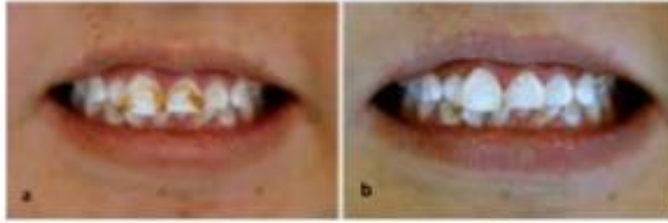

Figura 6.- Vista intraoral a) antes de realizar el tratamiento de microabrasión, b) después de realizar el tratamiento de microabrasión

30.

6.6 Indicaciones y contraindicaciones.

Indicaciones

Está indicada en casos de: irregularidades en la textura del esmalte.

- Defectos estructurales del esmalte superficial, que normalmente se pigmentan.
- Lesiones de caries incipientes.
- Manchas blancas.
- Manchas post tratamientos ortodónticos.
- Hipoplasia de esmalte.
- Amelogénesis imperfecta ²².

Contraindicaciones

- Dientes sensibles.
- Exposiciones dentinarias.
- Exposiciones radiculares.
- Embarazo y lactancia.
- Traumatismos dentales.
- Reabsorción radicular.

- Defectos de desarrollo del esmalte.
- Pérdida importante del esmalte.
- Grietas o fisuras.
- Caries dental, ya que es difícil evaluar hasta donde puede penetrar el agente químico.
- Enfermedad periodontal sin tratar.
- Abrasiones demasiado profundas pueden causar sensibilidad dental temporal.
- Resinas desajustadas ²³.

Otras contraindicaciones no menos importantes tienen que ver con la conducta del paciente en la consulta y ante el plan de tratamiento. Si hay contacto con la piel y ojos puede ocasionar irritación localizada, la ingestión puede causar daños a los tejidos del tracto digestivo superior ²³.

6.7 Ventajas y desventajas.

Ventajas

- Se elimina completamente el esmalte afectado junto con las manchas.
- Es efectiva para la decoloración de cualquier mancha de etiología diversa y manchas lineales.
- Tratamiento mínimamente invasivo.

Desventajas

- Por otra parte, entre sus desventajas, figura la necesidad de adoptar medidas muy estrictas para proteger del ácido al odontólogo, al paciente y al personal auxiliar, y el difícil control de la cantidad de disolución química del esmalte ²³.
- Posible irritación de los tejidos blandos debido a que el líquido se puede extender.

-No soluciona todos los problemas de decoloración o pigmentación de los dientes.

7. Blanqueamiento dental.

7.1 Definición.

El blanqueamiento dental es uno de los tratamientos dentales estéticos con resultados más inmediatos y que consiste en la aplicación de peróxido de hidrógeno o carbamida sobre el esmalte dental para conseguir aclarar varios tonos el color del diente y mejorar la estética dental en los pacientes.

7.2 Mecanismo de acción.

Las sustancias más utilizadas son el peróxido de hidrógeno en concentración del 40% y el peróxido de carbamida del 10 al 22% y al 35% para uso en clínica, ambos son agentes oxidantes que se disocian, es decir, se separan en moléculas más pequeñas, liberando radicales de oxígeno.

La diferencia entre estos dos, es que el peróxido de hidrógeno libera esos radicales más rápido que el peróxido de carbamida.

Ambos penetran en el diente llegando al lugar en donde se encuentran los pigmentos, ya sea en esmalte o dentina y, a través de la oxidación rompen las cadenas de los cromóforos (grupos químicos responsables del color) en cadenas menores que son más solubles e incoloras y las cuales pueden ser eliminadas del diente ²⁶.

7.3 Principales agentes blanqueadores.

Las sustancias más utilizadas son el peróxido de hidrógeno en concentración del 40% y el peróxido de carbamida del 10 al 22% y al 35% para el uso en clínica, ambos son agentes oxidantes que se disocian, es decir, se separan en moléculas más pequeñas, liberando radicales de oxígeno.

7.4 Tipos y procedimientos del blanqueamiento dental.

Existen diversos tipos de blanqueamiento dental como el que se realiza en clínica o consultorio, el blanqueamiento ambulatorio o casero, la combinación de ambos y el blanqueamiento interno.

En esta investigación nos enfocaremos en el blanqueamiento dental ambulatorio y en clínica.

7.4.1 Blanqueamiento dental ambulatorio o casero.

Esta técnica consiste en el uso de una cucharilla o cubeta preformada e individualizada para cada paciente, facilitando que este lo realice por sí mismo en la comodidad de su hogar bajo las recomendaciones del profesional ²².

El agente blanqueador que se suele utilizar en este tipo de blanqueamiento es el peróxido de carbamida en concentraciones del 10- 22%, dependiendo el grado de severidad de la enfermedad ²².

El tratamiento debe ser suspendido si se desarrolla sensibilidad dental o gingival, tomando en cuenta las precauciones e indicaciones señaladas por el fabricante ²².

7.4.2 Procedimiento.

-Se toman unos moldes de la boca del paciente y se confeccionan en el laboratorio unas férulas de acetato de 1 mm.

-Recorte de la férula cubriendo el margen gingival 1 a 2 mm.

Se entregan al paciente las dos férulas y un Kit de blanqueamiento que contiene jeringas con el producto blanqueador.

-Se indica al paciente el uso del producto en las férulas y su colocación por las noches de un periodo de 4 a 6 horas.

-Se dan citas de monitoreo al paciente en un periodo de dos semanas para ir valorando el tratamiento.

7.4.3 Blanqueamiento en consultorio.

Para este procedimiento, se aplica peróxido de hidrógeno en concentraciones del 35% en forma de gel sobre los dientes y posteriormente se activa su efecto mediante calor.

Es frecuente que se presente sensibilidad térmica tras esta técnica, sin embargo, no se han detectado efectos pulpares irreversibles y se puede aplicar un desensibilizante para aminorar estas molestias.

Se aplica el peróxido de hidrógeno en forma de gel sobre la superficie dental después de proteger los tejidos blandos, posteriormente se puede colocar la fuente de calor para activar el peróxido, los dientes se tratan en orden consecutivo y en sectores pequeños. El tiempo de este procedimiento es de aproximadamente 1 hora ²⁰.

En dientes no vitales, el peróxido de hidrógeno al 35% se aplica en forma de polvo, colocándolo al interior de la cámara pulpar, seguido de un cemento provisional para que el paciente tenga un tiempo de valoración de mejoría en cuanto a la sensación de color de su diente o dientes, pudiendo mejorar el resultado ²⁰.

7.4.4 Procedimiento.

Procedimiento descrito a continuación por grado de fluorosis dental siendo ésta clasificada en moderada, de acuerdo con DEAN , o en grado 2º por el índice de THYLSTRUP y FEJERSKOV ²⁷.

1. Colocación de retractor labial y abre bocas.
2. Toma y registro de color inicial (Figura 7).
3. Profilaxis dental para maximizar el contacto del gel en la superficie.
4. Aplicación de barrera gingival, fotocurando cada 3 dientes.

5. Aplicación de ácido fosfórico 37%, por 15 segundos (Figura 8).
6. Colocación de gel blanqueador de acuerdo a las indicaciones del fabricante. (Figura 9).
7. Activación del agente blanqueador con fuente de luz híbrida LÁSER/LED por 3 minutos continuos. (Figura 10).
8. Retiro de gel y de protecciones gingivales.
9. Pulido dental. (Figura 11).
10. Aplicación tópica de flúor para remineralizar el esmalte.
11. Entrega de información al paciente sobre eventual sensibilidad postoperatoria y programación de citas en 7 días para evaluación de resultados. (Figura 12).

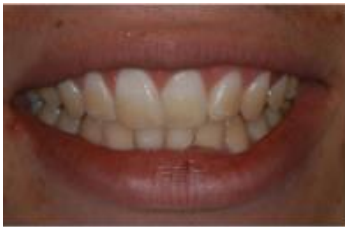

Figura 7 ²⁷.

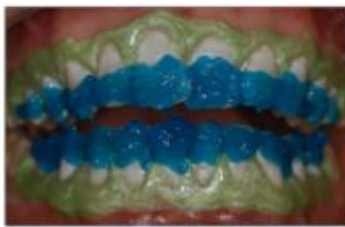

Figura 8 ²⁷.

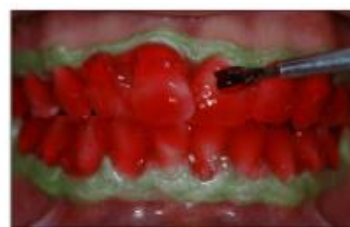

Figura 9 ²⁷.




Figura 10 ²⁷.

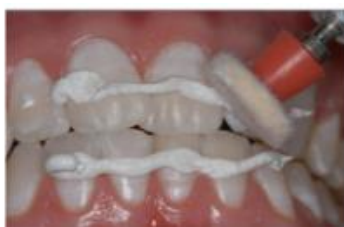

Figura 11 ²⁷.

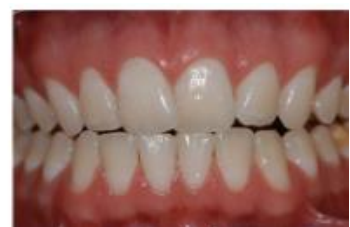

Figura 12 ²⁷.

7.4.5 Indicaciones y contraindicaciones.

Indicaciones

- Dientes oscuros y amarillos por la edad
- Manchas provocadas por el consumo de tabaco y otros pigmentos
- Manchas leves ocasionadas por tetraciclina
- Dientes vitales, postraumatismo.
- Calcificaciones pulpares.
- Dentinogénesis imperfecta (alteración genética en el desarrollo de los dientes, que produce cambios en la estructura y el color de los mismos) ²³.

Contraindicaciones

- Reabsorción interna o externa.
- Manchas por amalgama.
- Mal estado periodontal no tratado.
- Coronas o restauraciones extensas en áreas visibles.
- Exposición radicular.
- Hipersensibilidad dental severa.
- Mal estado de los dientes: caries, fisuras, pérdida importante de esmalte.
- Alergia a peróxidos ²³.

8. Conclusiones.

La fluorosis dental es uno de los problemas estéticos que pueden sufrir los pacientes que están expuestos al consumo de fluoruro en altas concentraciones durante la formación de los dientes, pudiendo llegar a los pacientes tanto física como psicológicamente.

La microabrasión es un tratamiento eficaz, seguro y conservador para la eliminación de manchas en distintos grados de la fluorosis, mejorando la apariencia en las superficies dentales sin necesidad de recurrir a procedimientos invasivos y costos más elevados.

El blanqueamiento dental es otro tratamiento de gran utilidad ya que se obtienen mejores resultados en cuanto a la eliminación de manchas o coloraciones que pueden quedar después del tratamiento de microabrasión.

Ambas técnicas son alternativas de tratamiento eficaces para tratar anomalías en problemas de fluorosis dental, proporcionando un resultado estético altamente satisfactorio para el paciente manteniendo una mayor estructura dental.

9. Referencias.

1. Martínez N, Machaca Y, Cervantes L. Flúor y fluorosis dental Revista Odontológica .2021; 5(1):75-83.
2. Sosa M. Evolución de la fluoruración como medida para prevenir la caries dental. Revista Cubana de Salud Pública. 2003; 29:268-74.
3. Rivas J, Huerta L. fluorosis dental: metabolismo distribución y absorción del fluoruro. Revista de la Asociación Dental Mexicana. 2005; 62 (6):226-229.
4. Pérez J, Armendáriz R, Gutiérrez F, Paz M, Hardisson A. Niveles de fluoruro en dentífricos y colutorios. JONNPR. 2020; 5(5):491-503.
5. Barbería E, Cárdenas D, Cruz C; Maroto M. Fluoruros tópicos: Revisión sobre su toxicidad. Revista Estomatológica Herediana.2005; 15(1):86-92.
6. López N. Zaragoza E. Efectos de la ingestión prolongada. Revista 16 de abril. 2015; 54 (260): 83-94.
7. Vitoria M. Promoción de la salud bucodental. Rev Pediatr Aten Primaria. 2011; 13(51):435-58.
8. Covalada J, Torres A. Sánchez R. Abordaje clínico mínimamente invasivo de fluorosis dental en estadios de TF1 a TF5. Revisión sistemática. Avances en odontoestomatología.2021; 37(2):87-93
9. Guerrero A, Domínguez R. Fluorosis dental y su prevención en la atención primaria de salud. Revista Electrónica Dr. Zoilo E. Marinello Vidaurreta. 2018; 43(3).
10. Acuña E, GonzálezL, Violeta. Fluorosis Dental, Tratamiento. UCR. 2008;(10):10-16.
11. Gómez G, Gómez D, Martín M .Flúor y fluorosis dental, pautas para el consumo de dentífricos y aguas de bebida en Canarias; 1a edición: Santa Cruz de Tenerife: Dirección General de Salud Pública. Servicio Canario de la Salud; 2002.
12. López L, Zaragoza R, González V. Efectos de la ingestión prolongada de altas concentraciones de fluoruros. 16 de abril I. 2015; 54(260):83-94.
13. Betancourt J, López N, Dobarganes A. Características generales de la fluorosis dental. Revista Electrónica Dr. Zoilo E. Marinello Vidaurreta.2015; 39(12):12-26.

14. Masabanda Olivares. Prevalencia de fluorosis en menores de 4 a 15 años de la parroquia Guangaje según índice de Dean y su asociación con el nivel de flúor presente en el agua de consumo. [Tesis pregrado] Quito. Universidad Central del Ecuador; 2020.
15. Acosta, E. Consumo de Agua de Subsuelo y Presencia de Fluorosis Dental en Niños de 6 a 12 Años de Edad de la Institución Educativa. [Tesis pregrado]. Perú Universidad Católica de Santa María; 2018.
16. Azpeitia L, Sánchez M, Rodríguez F. Factores de riesgo asociados a fluorosis dental en escolares de 8 a 12. *Rev Med Inst Mex Seguro Soc* 2009; 47 (3): 265-270.
17. Buñay A. Prevalencia de fluorosis dental en niños de 6 a 12 años. [Tesis pregrado]. Guayaquil. Universidad de Guayaquil; 2020
18. Cavalheiro J, Girotto D, Restrepo M, Bullio C, Loiola R, Escobar A, Santos L, Jeremias F. Aspectos clínicos de la fluorosis dental según características histológicas: revisión del Índice Thylstrup Fejerskov. *Rvdo.CES Odonto* 2017; 30 (1): 41-50.
19. Cañas O, Velásquez A, Zapata G, Tirado F. Análisis de factores asociados a fluorosis dental mediante aplicación de la ficha de notificación de exposición a flúor en las clínicas odontológicas de la Universidad Santo Tomás, 2014; 13(2), 144-150.
20. Martínez Y, Machaca Y, Cervantes L. Mamani E. Flúor y fluorosis dental. *Revista Odontológica Basadrina*, 2021; 5(1), 75–83.
21. Proaño P, Monard M, Zambrano D. Tratamiento microabrasivo del esmalte dental. *Dom. Cien.* 2017; 3(2):329-347
22. Castillo R, Figueroa C, Flores R. Microabrasión de Esmalte Dentario en Odontología Restauradora. [Tesis pregrado]. Perú. Universidad Nacional Mayor de San Marcos; 2009.
23. Rosario M, Mandri M. Microabrasión de esmalte dentario en odontología restauradora. *RAAO* .2015; 54(2):15-18.
24. Velázquez E., Rivas, G., Coyac, R., Gutiérrez F. Microabrasión: alternativa para el tratamiento de fluorosis dental en ortodoncia. *Oral* .2011; 38(12): 739-741.
25. Villanueva A. Blanqueamiento dental. Nuevas opciones. *Rev Offarm* 2009; 28 (3): 41-45.

26. Rodríguez A. Blanqueamiento dental. Presentación de material didáctico para el paciente. [Tesis pregrado] México. Universidad Autónoma de México; 2021.
27. Casas L, Baseggio W; Batista E; Mondelli F. Tratamiento de la pigmentación sistémica y la Fluorosis por medio de blanqueamiento en consultorio asociado a microabrasión de esmalte. Acta Odontológica Venezolana.2010; 48(2):37-48.
28. Horowitz S., Driscoll S., Meyers J.A new method for assessing the prevalence of dental fluorosis, "The Tooth surface Index of Fluorosis" JADA.1984;39(10):39-41.
29. Villarreal E.; Espías L, Sampaio J. Microabrasión del esmalte para el tratamiento de remoción de defectos superficiales, DENTUM 2005; 5(1):12-15.
30. Nevarez M, Villegas J, Mollina N, Castañeda E. Tratamiento para manchas por fluorosis dental por medio de microabrasión sin instrumentos rotatorios. Revista CES Odontología.2010; 23(2):61-66.
31. Betancourt A., Irigoyen M., Mejía A., Prevalencia de fluorosis dental en localidades mexicanas ubicadas en 27 estados y el D.F. a seis años de la publicación de la Norma Oficial Mexicana para la fluoruración de la sal. Revista de Investigación Clínica. 2013; 65(3): 237-247.