



Universidad Nacional Autónoma de México



**FACULTAD DE ODONTOLOGÍA**

LA IMAGENOLOGÍA COMO AUXILIAR DE DIAGNÓSTICO DE LESIONES  
ASOCIADAS AL LINFOMA NO-HODGKIN.

**T E S I N A**

QUE PARA OBTENER EL TÍTULO DE

**CIRUJANA DENTISTA**

P R E S E N T A:

SANTOYO MEDINA ZELTZIN

TUTOR: C.D. MIGUEL ÁNGEL OJEDA ESPÍRITU  
ASESORA: MTRA. ADRIANA MOLOTLA FRAGOSO

V. Bo  
*[Firma]*

V. Bo  
*[Firma]*

MÉXICO, Cd. Mx.

2020



Universidad Nacional  
Autónoma de México



**UNAM – Dirección General de Bibliotecas**  
**Tesis Digitales**  
**Restricciones de uso**

**DERECHOS RESERVADOS ©**  
**PROHIBIDA SU REPRODUCCIÓN TOTAL O PARCIAL**

Todo el material contenido en esta tesis esta protegido por la Ley Federal del Derecho de Autor (LFDA) de los Estados Unidos Mexicanos (México).

El uso de imágenes, fragmentos de videos, y demás material que sea objeto de protección de los derechos de autor, será exclusivamente para fines educativos e informativos y deberá citar la fuente donde la obtuvo mencionando el autor o autores. Cualquier uso distinto como el lucro, reproducción, edición o modificación, será perseguido y sancionado por el respectivo titular de los Derechos de Autor.



## Agradecimientos

Antes que nada, quiero dar gracias a Dios ya que sin su gracia y misericordia no me encontraría hoy aquí. A mi mamá que siempre ha sido mi roca firme que me a enseñado lo que es la responsabilidad y el trabajo duro que a cuidado de mi con su vida y a pesar de las peleas siempre ha estado a mi lado cuando la he necesitado gracias por ese esfuerzo que hiciste para ayudarme a sacar los gastos de la carrera te amo con mi vida y por creer en mí, a mi papá por ser mi gran amigo mi consejero gracias por impartirme tu sabiduría a través de tantas platicas y anécdotas que siempre me cuentas gracias por creer y ver en mi a esa mujer fuerte valiente e inteligente que a veces ni yo veo gracias por siempre escucharme y apoyarme en todo eres mi superhéroe nunca podría pagarte lo que haces por mi te amo con mi vida. A José mi carnal por enseñarme que, aunque la vida a veces no sea justa se puede salir adelante siempre que uno le eche ganas, gracias por cuidarme y estar al pendiente de cuando regresaba de la facultad en las noches. A mi abuela Carmen gracias por siempre preocuparte por que iba a comer y mandarme mi almuerzo por levantarte temprano para darme de desayunar tantos años gracias porque aun con grandes carencias sacaste adelante a una gran familia y siempre viste por todos a tu manera. A mi familia en general Elizabeth, Nora, Valeria, Aldo, Zaizet por siempre sacarme una risa por ser mis pacientes en la facultad a Anita y Guadalupe por ser quien me inspiro para entrar a la UNAM porque fueron mis segundas madres porque, aunque físicamente no están siempre sentí sus cuidados y son parte esencial por lo que hoy en día soy lo que soy.

A Brayan porque llegaste a cambiar toda mi vida para bien por ese apoyo que siempre me das esas risas, aventuras, viajes, platicas que siempre me dejan lo mejor de ti gracias por inspirarme y animarme en mis sueños por luchar a mi lado para alcanzarlos y animarme a llegar más lejos, gracias por todo el amor que siempre me das gracias a tu familia hermosa que me recibió con los brazos abiertos y que siempre me hacen sentir parte de ustedes.

A la familia Montesinos gracias por ser mis amigos, mis hermanos gracias por recibirme en su casa tantas veces por esas platicas en la sobremesa y enseñanzas que siempre recibí de su parte gracias por apoyarnos a mi mamá y a mí en los tiempos difíciles en especial gracias a Dayana y Arlet por esas risas, locuras por todo lo que vivimos desde chiquitas crecimos juntas y no me imagino mejor manera de a ver vivido esa época que con ustedes, gracias por ser más que mis mejores amigas.

A mis amigos Mariagna por estar en mi vida desde los 15 hacerme reír y ser mi paciente, mi amiga mi virgo, a Joel porque apareciste en un mo-



mento muy extraño de mi vida y me animaste a hacer cosas nuevas gracias por ser mi mejor amigo y hacerme ver la vida de otra perspectiva, a Patty porque estuviste ahí desde el día uno de esta aventura cuando entre al curso para hacer el examen y me acompañaste a llenar mi hoja gracias por ser mi amiga a pesar de todo y aunque no nos veamos tan seguido como antes sé que cuento con tu apoyo siempre ,a Miroslava gracias por ser mi persona no sé qué haría sin ti sería como un perrito chihuahua con mucho estrés gracias por enseñarme a ver la vida de una manera diferente y por apoyarme en todo eres mi otra mitad, a Hassel por ser esa amiga que me inspira a querer más de la vida que me enseñó a que aun con mil piedras que te avienten puedes salir adelante gracias por escucharme por dejar que conozca a esa Hassel que pocos conocen y por interesarte en conocer a la Zelt que muy pocos conocen eres mi comadre de aquí hasta el fin, a Jaqueline por ser mi amiga desde el día uno de la facultad por siempre hacerme reír por ser mi confidente por esas ayudas en los exámenes que nos dábamos y ser mi pareja en las practicas, Italivi gracias por esos regresos en el metro y tus anécdotas de París eres de lo mejor que me dejó la facultad porque sin ti y esas risas no la hubiera pasado tan bien y espero siempre tenerte gracias por ayudarme siempre que te lo pedía, Alesita por ser tan tierna y tenerme paciencia en la facultad igual que Jaque desde el día uno, a Richito que aunque ya no estás aquí siempre voy a agradecer el haber conocido un alma tan noble como la tuya gracias por enseñarnos a muchos lo que era de verdad ser un amigo, por esos días de rumba y risas, Diego gracias por cuidarme por aconsejarme en cuestión escolar y personal con la chispa Pantoja, por esos días de facultad y esas risas eres de mis mejores amigos, a Ale Bladinières, Mayra, Tuz, Cesar y Lili porque sin ustedes no la hubiera pasado tan bien en la periférica. Gracias a mis profesores, a mi tutor que me apoyaron, me compartieron de sus conocimientos, me ayudaron cuando los necesité y tuve dudas y me animaron para buscar la excelencia en la carrera de cirujana dentista.



## Índice

Introducción.....	4
Objetivo general .....	5
Objetivo específico .....	5
Capítulo I Antecedentes históricos de la radiología.....	6
Capitulo II Antecedentes del Linfoma no-Hodgkin.....	14
2.1 Definición.....	15
2.2 Generalidades.....	14
Capitulo III Marco teórico.....	26
3.1 Epidemiología.....	26
3.2 Etiología .....	31
3.3 Clasificación .....	35
3.4 Cuadro clínico .....	41
3.5 Diagnóstico.....	46
Capitulo IV Patrones imagenológicos del Linfoma no-Hodgkin .....	52
4.1 Tomografía computarizada .....	52
4.2 Resonancia magnética.....	56
4.3 Radiografía panorámica, oclusal y periapical.....	58
4.4 Tomografía por emisión de positrones PET .....	62
Conclusión.....	64
Referencias bibliográficas .....	65



---

## Introducción

¿Por qué es necesario tener conocimiento sobre el Linfoma no-Hodgkin, sus manifestaciones orales y las lesiones que causa como odontólogos y como poder identificarlo por medio de la imagenología?

Los linfomas no Hodgkin (LNH) son un grupo heterogéneo de neoplasias malignas las cuales tienen distintos modelos de comportamiento, estas neoplasias se originan en los tejidos linfoides y se pueden extender a otros órganos. Este trabajo muestra lo necesario que es contar con el conocimiento suficiente para identificar las lesiones asociadas al Linfoma no-Hodgkin en cavidad oral, las manifestaciones clínicas e imagenológicas que este puede tener en los pacientes a que edades puede presentarse, cuáles son los más frecuentes tanto en niños como en adultos, los más agresivos y cuál es su etiología. La presentación primaria del LNH intraoral es menos frecuente, pero es importante tener en cuenta esta posibilidad como odontólogos, ya que las manifestaciones primarias intraorales pueden marcar el comienzo de la progresión hacia otros nódulos linfáticos y órganos. La incidencia de este linfoma aumenta con la edad. La posibilidad de tener LNH aumenta en pacientes con problemas inmunológicos como: SIDA, trasplante de órganos, enfermedades autoinmunes, también se le relaciona con el virus de Epstein-Barr, hepatitis B y C, la bacteria *Helicobacter pylori*, personas expuestas a ciertos químicos y personas expuestas a quimioterapia y radioterapia. Por lo regular cuando existen manifestaciones en tejidos orales blandos estas suelen ser asintomáticas, se perciben como un aumento de volumen difuso y afectan principalmente mucosa yugal, encía y la porción posterior del paladar duro. Si la lesión se encuentra en hueso, esta presenta pérdida de hueso alveolar y movilidad dental acompañado de dolor, hinchazón, adormecimiento del labio y fractura patológica. Radiológicamente se puede observar una zona radiolúcida mal definida. Ya que el Linfoma no-Hodgkin es el tercer cáncer oral más común, para el diagnóstico se deben tener en cuenta los antecedentes médicos del paciente, se puede realizar un examen físico, biopsia de la lesión, pruebas de gabinete y pruebas imagenológicas todo esto dará como resultado un diagnóstico preciso y se podrá dar tratamiento oportuno a los pacientes que lo padecen; debido que al no realizarse la vida del paciente puede estar en peligro.



## **Objetivo General:**

Identificar el linfoma no-Hodgkin en la región intraoral a través de la imagenología para elaborar un plan de tratamiento preciso.

## **Objetivo Especifico:**

Identificar las lesiones asociadas al linfoma No-Hodgkin a través de un diagnostico diferencial utilizando la tomografía computarizada, resonancia magnética tomografía por emisión de positrones y ortopantomografía.

## CAPÍTULO I

### Antecedentes históricos de la radiología

La radiología como tal, nace el 8 de noviembre de 1895, con el descubrimiento de los Rayos X por Wilhelm Conrad Roentgen. (Fig.1) (1) A partir de otoño de 1895, Wilhem Conrad Roentgen se interesó profundamente por los experimentos con el tubo de rayos catódicos de Hittorf y Crookes, repitiendo ciertos experimentos de Lenard sobre la fluorescencia del platinocianuro de bario fuera del tubo de vacío. En noviembre de 1895, descubrió que una pieza de cartón cubierta con cristal de platinocianuro de bario, se volvía fluorescente cuando un haz de rayos catódicos pasaba a través de un tubo de Hittorf, fue así como realizó la primera radiografía de la historia: la mano de su esposa Bertha Röntgen. (Fig.2) (1)



Fig.1 Wilhelm Conrad

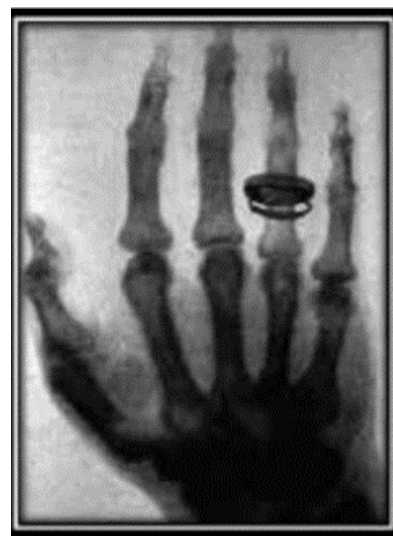

Fig.2 Mano de Bertha

Paulatinamente pudo demostrar que esta fluorescencia ocurría a pesar de colocar diferentes objetos entre el tubo y la superficie fosforescente, mientras que el plomo no permitía el paso de estos nuevos "rayos". Posteriormente realizó impresiones sobre placas fotográficas y el 28 de diciembre de 1895, en la sociedad Física-Médica de Würzburg, presentó su comunicación: "Una Nueva Clase de Rayos". (1)



Los primeros radiólogos usaban los rayos Roentgen para localizar cuerpos extraños, lo cual, luego, ayudaba a los cirujanos a identificarlos y extirparlos de manera segura sin causar daño excesivo al tejido. (2) En 1896, Thomas Edison inventó un fluoroscopio modificado con una pantalla de tungsteno. La fluoroscopia de tórax se introdujo poco después y permitió al radiólogo observar segmentos de los pulmones y el mediastino. (2) Hall Edwards fue un radiólogo británico que hizo un gran aporte a la radiología en 1900 fue uno de los primeros en reconocer los efectos perjudiciales de la radiación. Alban Köhler, que en 1910 publicó un importante libro titulado “Encyclopaedia of Normal Limits in Röntgen Images”. se dio cuenta de que, mediante el uso de rayos Röntgen, era posible examinar problemas reumáticos congénitos, además de afecciones metabólicas anormales y trastornos de osificación del esqueleto. En 1912–1913, William Lawrence Bragg desarrolló la ley de Bragg, que conecta la dispersión observada con las reflexiones de planos espaciados de manera uniforme dentro de un cristal. (2)

En 1913, William D. Coolidge inventó el tubo de Coolidge (Fig. 3), que contiene un filamento catódico hecho de tungsteno, que fue una mejora del tubo de Crookes. Ese mismo año, Gustave Bucky descubrió la rejilla anti difusora, que ayudó a reducir las dosis nocivas de radiación. (2)



Fig. 3 Tubo de Coolidge.

Este tubo brinda una marcha estable, regular, uniforme, de fácil manejo en la ejecución de diferentes técnicas de exploración radiológica a la que se agregó la naturaleza rotatoria del ánodo, la creación del antidifusor secundario Poterbucky, la estandarización de la radioscopia, la creación del seriografo, el perfeccionamiento de los chasis con pantalla reforzadora, el perfeccionamiento de películas radiográficas, la creación de diafragmas, conos, filtros, desarrollo de los métodos de protección y el uso de los contrastes. (1) (Fig. 4)

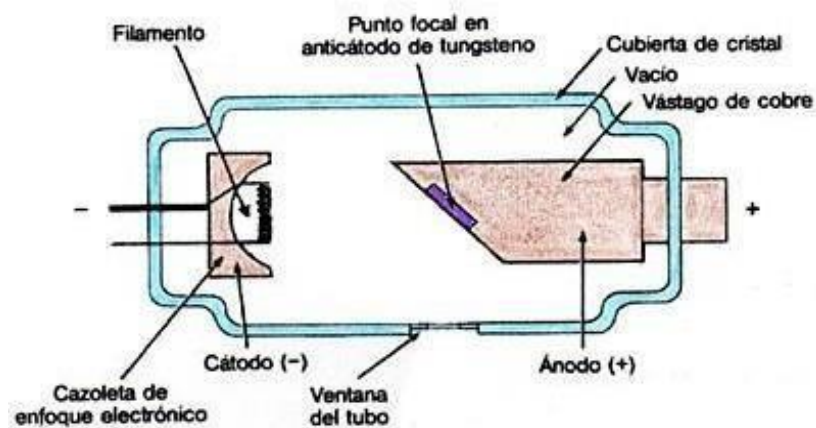


Fig. 4 Diagrama del tubo de Coolidge

En 1929, Philips comenzó la producción del primer tubo de ánodo giratorio, llamado Rotalix. (2) Los científicos no tardaron en darse cuenta de que era difícil evaluar el sistema vascular usando únicamente los rayos Roentgen convencionales. Esto dio lugar a la invención y aplicación de varios medios de contraste. (2) Para el sistema gastrointestinal, el primer medio de contraste incluía acetato de plomo, que pronto fue reemplazado por bismuto. (2)

En 1950 se pudo lograr que la luminosidad de la imagen brindada por la pantalla radioscópica fuera tan clara como la observada en una pantalla televisora, eliminándose la famosa adaptación a la oscuridad, de ello derivó el radiocine y el telecomando, permitiendo además el perfeccionamiento de las técnicas radiográficas de doble contraste, las angiografías, la aparición de las memorias analógicas y digitales, la técnica de sustracción. Aparece la utilización de isotopos radioactivos con fines médicos, iniciándose en 1950 el uso del yodo radioactivo para el estudio de tiroides. Más tarde aparecen otros isotopos y detectores de centelleo, se pasa el Gammagrafo lineal, a la cámara de gamma, la espectroscopia por tomografía computarizada de emisión monofotónica (SPECT) por sus siglas en inglés, y por último la tomografía por emisión de positrones (PET). (1) (Fig. 5 y 6)

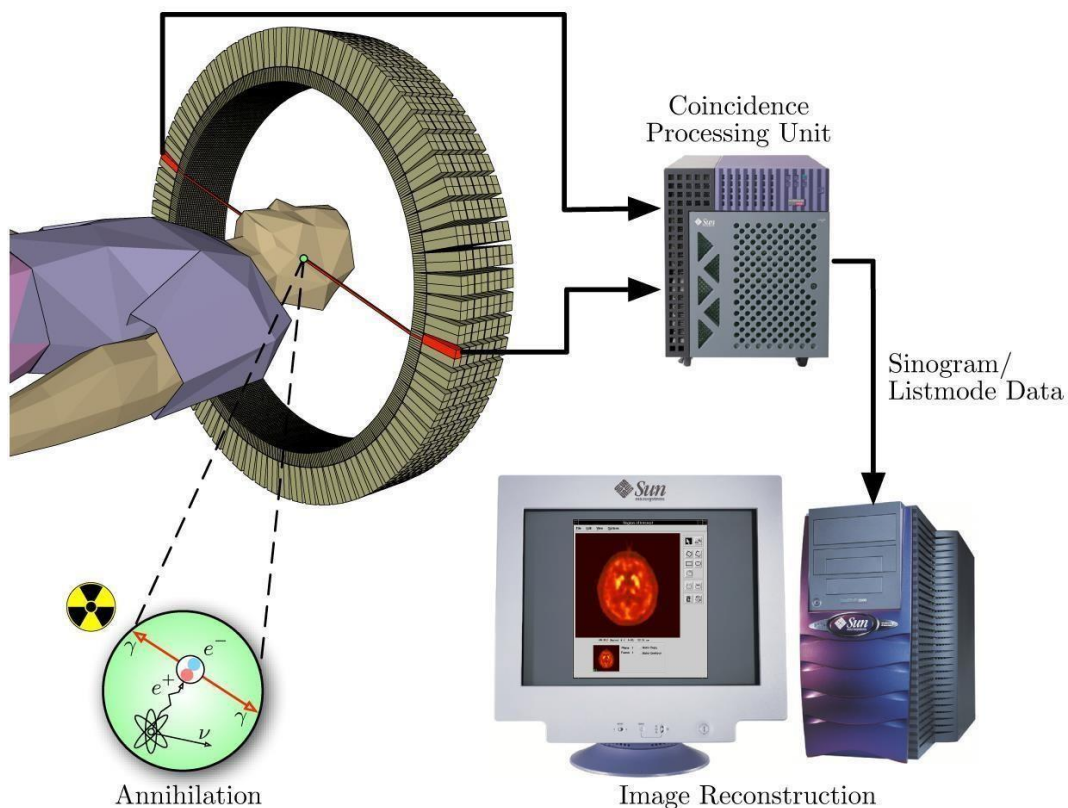


Fig. 5 Tomografía por emisión de positrones.

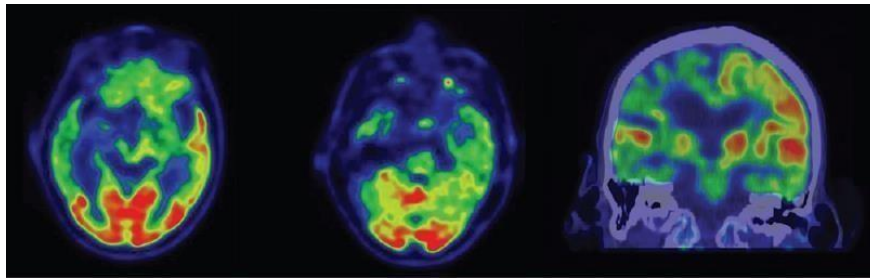


Fig. 6 Tomografía por emisión de positrones cerebral.

Luego, el 20 de abril de 1972, Sir Godfrey Hounsfield junto con el Dr. Jamie Ambrose, radiólogo del Hospital Atkinson Morley en el sureste de Londres, presentaron un artículo titulado “Computerised axial tomography (the new means of demonstrating some of the soft tissue structures of the brain without the use of contrast media)” Tomografía axial computarizada el nuevo medio para demostrar algunas de las estructuras del tejido fino del cerebro sin el uso de medios de contraste. (2) El desarrollo inicial de la TAC había sido realizado por Hounsfield y su equipo en el Laboratorio Central de Investigación de EMI. Su propuesta había surgido como resultado de un proyecto que incluía tratar de reconocer caracteres, que lo hicieron pensar en el reconocimiento de patrones. Esto lo llevó a preguntarse si podría reconocer el contenido de una caja tomando una gran cantidad de lecturas de toda la caja. A partir de este concepto y después de algunos experimentos preliminares con computadoras, desarrolló un prototipo de laboratorio construido sobre la base de un viejo torno, que había usado en un experimento anterior sobre memorias de computadora. Godfrey realizó sus primeros experimentos con bloques de metacrilato de densidad variable, luego con especímenes de cerdo y, por último, con especímenes preservados de cerebro de un museo. (2) (Fig. 7, 8 y 9)




Fig. 7 Primer prototipo de la tomografía axial computarizada.

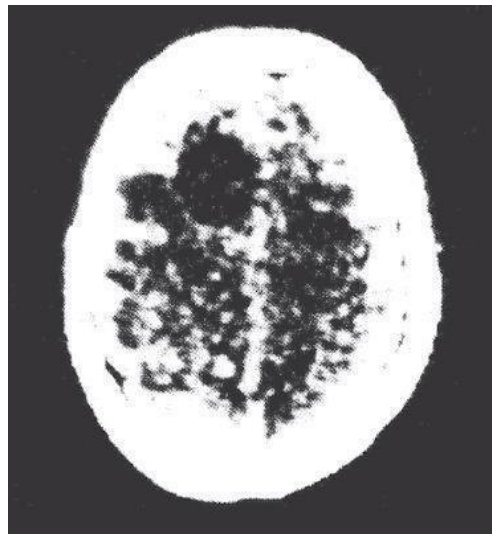


Fig. 8 Imagen de la primera tomografía computarizada.

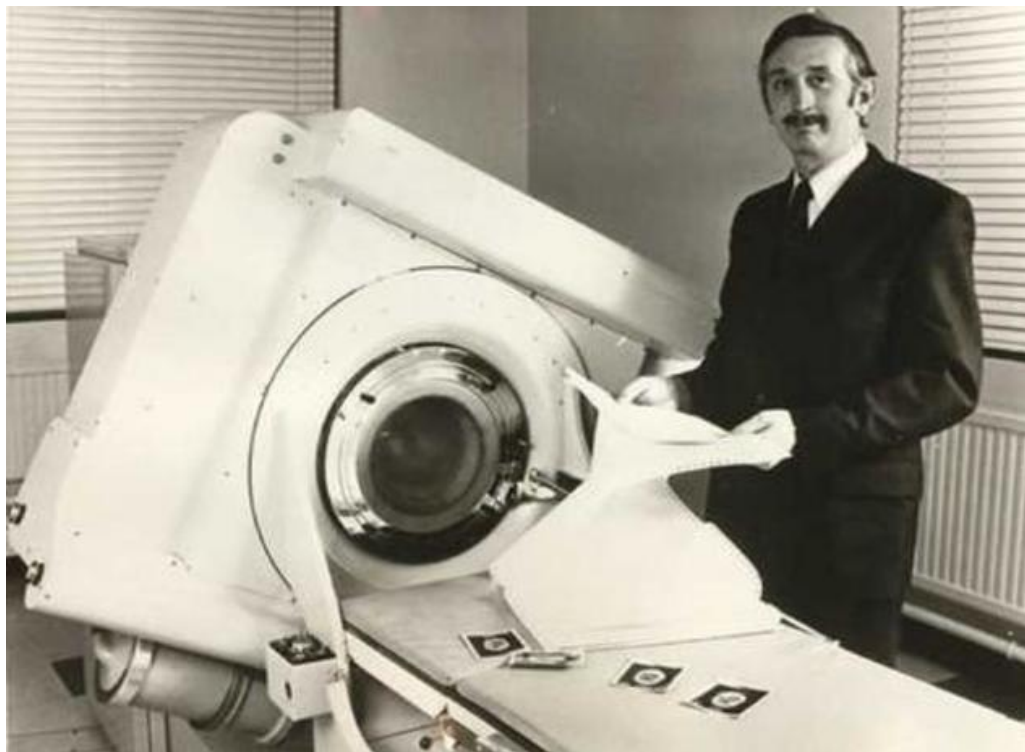

Fig. 9 Godfrey Hounsfield y la primera tomografía axial computarizada.



La TAC se fue perfeccionando en cortes finos, con trayectos helicoidal de los cortes hasta lograr endoscopías virtuales, las reconstrucciones tridimensionales, y hoy como última novedad la TAC nos ofrece el multicorte, que nos brinda un singular avance en el estudio vascular, representando no solo a la alteración de la luz del vaso, sino el estado de su pared, llevándonos a establecer el tipo de material que reduce la luz, que medido en unidades Hounsfield nos expresara si se trata de colesterol, de coágulos o de fibrosis concluyendo con el tipo de trombosis y el planeamiento de una estrategia de tratamiento. (1) (Fig.10)

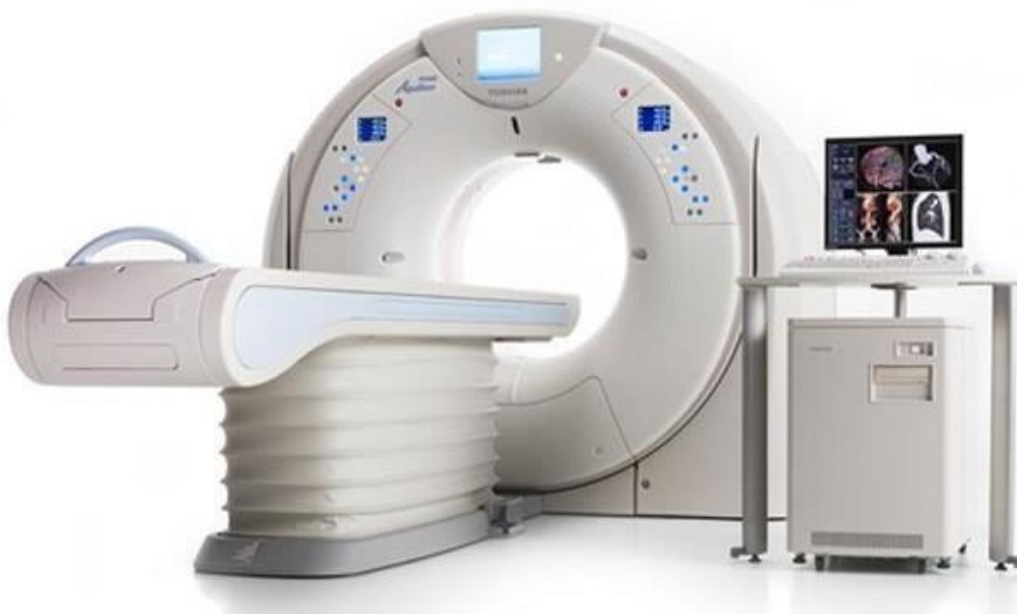

Fig. 10 Tomografía axial computarizada hoy en día.

En 1979, cuando Hounsfield pronunciaba su discurso de agradecimiento durante la recepción del premio nobel de medicina anuncio la aparición de un nuevo método de mayor valor que la Tomografía Axial Computarizada TAC, se refería a la Resonancia Magnética Nuclear como productor de imágenes corporales, lo cual se hizo realidad a partir de 1980, un método de diagnóstico que eliminaba el uso de la radiación para el paciente, nos ofrece imágenes de alta resolución mediante cortes en cualquier dirección del espacio, es decir, sin necesidad de reconstrucción que en la Tomografía Axial Computarizada TAC significa perder la nitidez de la imagen, método que nos brinda no solamente la belleza de sus imágenes, sino una información funcional, especialmente en el

sistema nervioso central que es el que más se ha estudiado y que permite evaluar además a través de la espectrografía, la concentración de los metabolitos celulares llevándonos de la mano al estudio celular y molecular, tan útil en el diagnóstico de procesos tumorales e isquémicos, es decir, brindándonos especificidad diagnóstica. (Fig. 11) Actualmente, la digitalización de la Imagen ha podido poner en contacto al Clínico casi en forma inmediata del estudio requerido, ha permitido almacenar en forma segura las imágenes adquiridas, reproducirlas y bajo este hecho poder compararlas. Además, a través de la imagen se han desarrollado procedimientos intervencionistas que permiten la adquisición de muestras con características adecuadas para una caracterización patológica a través de un procedimiento mínimamente invasivo.

(1)

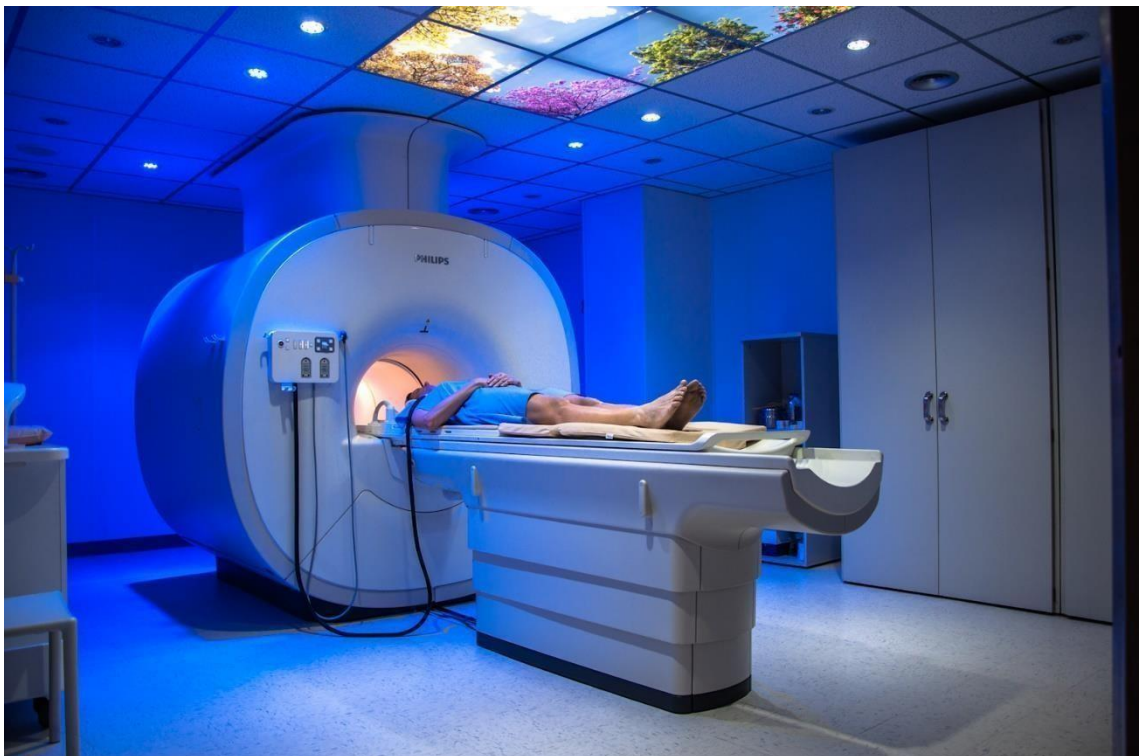

Fig. 11 Máquina de resonancia magnética.

Es importante recalcar, que todas las diferentes modalidades diagnósticas tienen un sitio en el Protocolo Diagnóstico, y que debe de ser dirigidas mediante el análisis adecuado del cuadro clínico y dirigidas por el Médico Radiólogo, para la recomendación del método adecuado a realizar. (1)

## CAPÍTULO II

### Antecedentes del Linfoma No-Hodgkin

Los Linfomas no-Hodgkin constituyen un grupo variado de alteraciones del sistema linfoide, con diversas características de acuerdo con su origen, evolución y respuesta a la terapéutica. (3) Son tumores heterogéneos que se originan a partir del sistema reticuloendotelial, (4) se desarrolla debido a la adquisición progresiva de ADN alteraciones que incluyen mutación genética, amplificación o eliminación y translocación cromosómica. Los subtipos particulares de linfoma están asociados con anomalías genéticas adquiridas específicas, son trastornos malignos derivados de células del sistema inmunitario y se manifiestan predominantemente como linfadenopatía o tumores sólidos. (5) En los últimos años, los linfomas han representado la octava causa de muerte por cáncer en México. (6) Como antecedentes históricos el nombre utilizado para identificar a estas lesiones, se le atribuye a Samuel Wilks quien, en 1865, inmortaliza a su colega Thomas Hodgkin (Fig.11), publicando la primera descripción de enfermedad de Hodgkin, consecuentemente, identificando al grupo de neoplasias linfoides con una variación más heterogénea como linfoma No-Hodgkin. Virchow y Cohnheim en 1864 y 1965 hacen una distinción entre leucemia y linfosarcoma. Bilroth en 1871,



Fig. 11 Thomas Hodgkin

es el pionero en la conceptualización del linfoma “maligno” y en el año de 1892 Dreshfield, desarrolla los criterios histológicos para la detección del “linfosarcoma”, criterios readaptados posteriormente por Roulet en 1930. Gracias a la descripción de Brill y Symmers del linfoma “folicular-gigante” en 1925, se describe a esta entidad como la enfermedad de Brill Symers. Posteriormente, en 1958, Burkitt describe en África una variedad de linfoma que hoy lleva su nombre y en 1977 Uchiyama describe lo que se llama linfoma/ leucemia de cé-





lulas T, que se asocia a virus linfotrópico humano. Años después, en 1982, el Instituto Nacional de Cáncer de EE. UU estableció una clasificación de pronóstico para Linfoma no-Hodgkin la cual se divide en tres grupos: bajo, medio y alto. Actualmente, existen alrededor de seis clasificaciones para linfoma no-Hodgkin, entre las más utilizadas son las de Rappaport (1966), Dorfman (1974), Kiel (1974) y OMS de trabajo para uso clínico en (1982), otra clasificación que agrupa las neoplasias linfoides en general, aparece en 1994 en la revista Blood y posteriormente otra en mayo de 1995, que se publica en The American Journal of Clinical Pathology por Harris, Jaffe y Stein, donde se incluyen entidades no clasificadas entonces como; linfomas angiocéntricos; linfoma tipo MALT (tejido linfoide asociado a las mucosas) y GALT (tejido linfoide asociado al tracto gastrointestinal); linfoma esplénico de zona marginal; linfoma anaplásico; linfoma tipo células NK (natural killers); linfoma periférico de células T. (7)

## **Definición**

El linfoma no Hodgkin (NHL) es un cáncer que comienza en los glóbulos blancos llamados linfocitos que forman parte del sistema inmunitario del cuerpo. El término de Linfoma no Hodgkin se utiliza para muchos tipos de linfoma que comparten las mismas características; afecta con más frecuencia a los adultos, aunque los niños también pueden padecerlo. (8)

## **Generalidades**

El sistema linfático está compuesto principalmente por linfocitos, un tipo de glóbulo blanco que ayuda al cuerpo a combatir infecciones. Existen dos tipos principales de linfocitos:

- Linfocitos B (células B): las células B ayudan normalmente a proteger al cuerpo contra los gérmenes (bacterias o virus) produciendo proteínas llamadas anticuerpos. Los anticuerpos se adhieren a los gérmenes, y los marcan para que sean destruidos por otros componentes del sistema inmunitario.
- Linfocitos T (células T): existen varios tipos de células T. Algunas células T destruyen gérmenes o células anormales en el cuerpo. Otras células T



estimulan o desaceleran la actividad de otras células del sistema inmunitario. (8)

Los linfomas no Hodgkin abarcan un heterogéneo grupo de cánceres, entre el 85 y el 90% de los cuales provienen de linfocitos B; el resto deriva de linfocitos T o linfocitos NK. Este diverso grupo de neoplasias malignas generalmente se desarrolla en los ganglios linfáticos, pero puede ocurrir en casi cualquier tejido, y va desde el linfoma folicular más indolente, hasta el más agresivo. Para entender los mecanismos por los cuales los linfomas pueden desarrollarse se debe considerar la maduración de células B. Durante el desarrollo normal de células B, las células surgen de los tejidos linfoides centrales (médula ósea y timo), donde la recombinación de segmentos genéticos da como resultado el montaje de genes de cadena pesada y cadena ligera inmunoglobulina, habilitados por enzimas que causan roturas en el ADN de doble cadena. En las células normales, los procesos de reparación del ADN son activados, pero estas roturas de hebras pueden contribuir a translocaciones cromosómicas en el linfoma. Tales translocaciones suelen dar lugar a la activación de proto-oncogeno. Una vez que los linfocitos B han madurado, migran a los tejidos linfoides periféricos (sangre, bazo, ganglio linfático, y asociado a la mucosa). La activación normal de células B ocurre en el centro germinal de los ganglios linfáticos cuando el antígeno junto con las señales de linfocitos T activa las células B maduras, los linfomas de bajo grado suelen presentar linfadenopatía periférica que puede variar en tamaño. Los linfomas más agresivos pueden causar síntomas fulminantes y signos que necesitan evaluación y tratamientos rápidos. En la mayoría de los tumores sólidos, la etapa avanzada de la enfermedad a menudo se correlaciona con un mal pronóstico. (9) En su mayoría, estas entidades, provienen de linfocitos B, siendo el más frecuente el linfoma difuso de células B grandes (DLBCL). Estas neoplasias pueden desarrollarse en los tejidos blandos de la cavidad oral o de forma central en los maxilares, son neoplasias de origen linfoide, con proliferación descontrolada su localización es linforeticular, pueden encontrarse en los nódulos linfáticos, bazo, médula ósea, hígado y aparato digestivo. Existen más de 30 tipos de LNH 90% son linfomas de linfocitos "B" el otro 10% corresponde a linfoma de linfocitos T. (7) La mayor parte de los pacientes con LNH presentarán



adenopatías de crecimiento progresivo, indoloras de localización cervical, axilar o inguinal, las localizaciones extra ganglionares primarias más frecuentes comprenden: estómago, intestino delgado, piel y cerebro. (7) Los ganglios linfáticos cervicales pueden estar involucrados por linfomas de casi cualquier tipo, las neoplasias hematológicas incluyen: leucemias, linfomas, neoplasias mieloproliferativas, discrasias de células plasmáticas, tumores histiocíticos y neoplasias de células dendríticas. (6) El linfoma afecta el sistema linfático del cuerpo. El sistema linfático es parte del sistema inmunitario que ayuda a combatir infecciones y algunas otras enfermedades. También ayuda a los fluidos a moverse por el cuerpo. (8) Los linfomas pueden empezar en cualquier lugar del cuerpo donde se encuentra el tejido linfático. Las principales localizaciones de tejido linfático son: (Fig. 12)

- Ganglios linfáticos: los ganglios linfáticos son grupos de linfocitos y otras células del sistema inmunitario que tienen el tamaño de un frijol y que se encuentran por todo el cuerpo, incluyendo el interior del pecho, el abdomen y la pelvis. Los ganglios están conectados por un sistema de vasos linfáticos. (8)
- Bazo: el bazo es un órgano que se encuentra por debajo de las costillas inferiores en el lado izquierdo del cuerpo. El bazo produce linfocitos y otras células del sistema inmunitario. También almacena células sanas de la sangre y sirve como un filtro para eliminar células dañadas de la sangre, bacterias y desechos celulares. (8)
- Médula ósea: la médula ósea es el tejido esponjoso que se encuentra dentro de ciertos huesos. Es donde se producen nuevas células sanguíneas (incluyendo algunos linfocitos). (8)
- Timo: el timo es un órgano pequeño que se encuentra detrás de la parte superior del esternón y frente al corazón. Tiene una función importante en el desarrollo de linfocitos T. (8)

- Adenoides y amígdalas: son conglomerados de tejido linfático en la parte posterior de la garganta. Ambas ayudan a producir anticuerpos contra los gérmenes que son inhalados o tragados. (8)
- Tracto digestivo: el estómago, los intestinos, así como muchos otros órganos, también contienen tejido linfático. Fig. 12 (8)

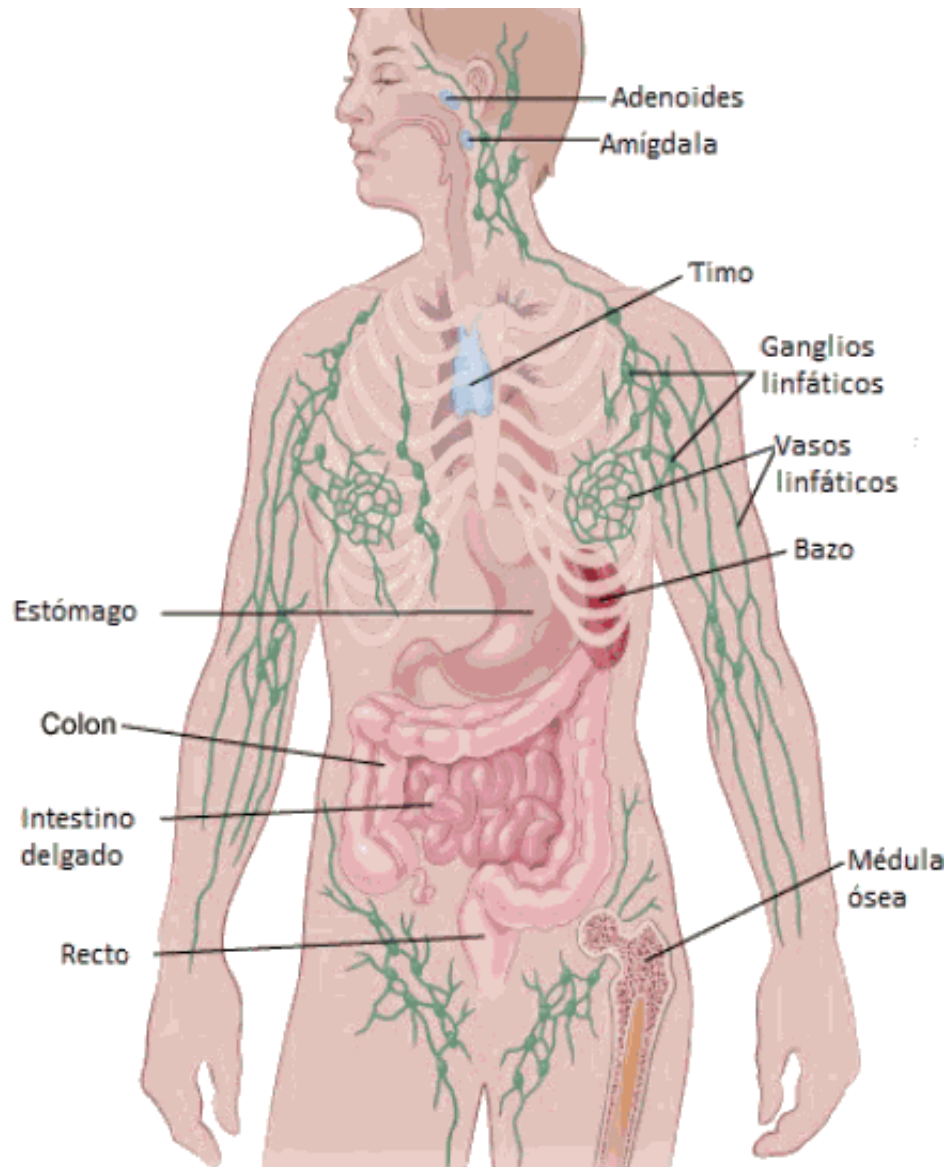
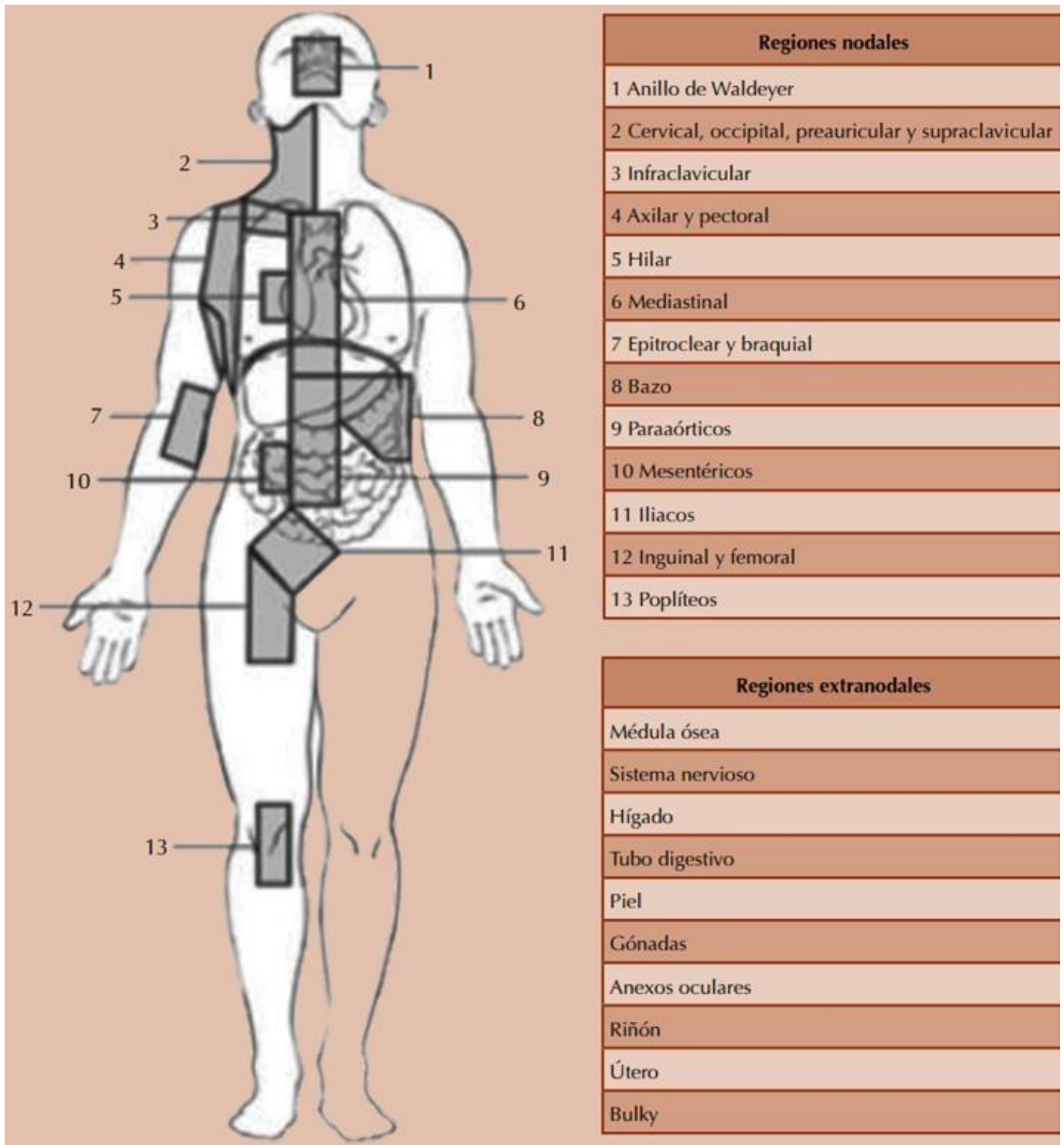


Fig. 12

Fig. 13 Regiones nodales y extranodales que pueden estar afectadas en pacientes con linfoma no Hodgkin. (6)





La prevalencia del linfoma se incrementa en pacientes con problemas inmunológicos como: inmunodeficiencias congénitas (síndrome de Bloom, síndrome de WiskottAldrich), SIDA, trasplante de órganos, enfermedades autoinmunes (lupus eritematoso sistémico, artritis reumatoide o Síndrome de Sjogren) y está relacionado también con el virus de Epstein-Barr, hepatitis B y C, la bacteria *Helicobacter pylori*, personas expuestas a ciertos químicos (herbicidas e insecticidas) y personas expuestas a quimioterapia y radioterapia.(10) En individuos inmunocomprometidos, el linfoma más común en la región de la cabeza y el cuello es linfoma difuso de células grandes otros subtipos de linfoma como el manto linfoma celular, linfoma marginal de células B de zona B, Burkitt linfoma, linfoma linfoblástico, células T periféricas linfoma, y linfoma anaplásico de células grandes también puede ocurrir. Hashimoto concluyó que el linfoma de células B es el subtipo histológico más común en la NHL oral. (11) Es parte de un grupo de neoplasias derivadas de la proliferación incontrolada de linfocitos B, células T o NK, es una enfermedad nodal y/o extra nodal que se puede encontrar en sitios anatómicos diferentes, incluyendo la cabeza y la región del cuello, la afectación de la cavidad oral parece ser rara representando aproximadamente el 2-10% de las neoplasias que afectan la boca, el anillo del Waldeyer se señala generalmente como el sitio principal de ocurrencia del Linfoma no-Hodgkin, pero muchos otros sitios dentro de la cavidad oral pueden ser afectados.(12) Cuando tiene localización en los maxilares es debido en general a una diseminación de la enfermedad y muy raramente como proceso primario. Las manifestaciones en tejidos y órganos son de crecimiento rápido y la mucosa bucal puede estar afectada desde un primer momento como única manifestación o, secundariamente. (3) Aunque la presentación primaria del linfoma no-Hodgkin intraoral es poco frecuente, es importante tener en cuenta esta posibilidad, ya que manifestaciones primarias intraorales pueden representar el comienzo de la progresión hacia otros nódulos linfáticos y órganos reticuloendoteliales. La incidencia de este linfoma aumenta con la edad, existiendo así una mayor predilección por los varones. La edad más frecuente para este tipo de linfoma es a partir de los 60 años, (10) es el tumor testicular más común en hombres mayores de 60 años. Estos tumores testiculares suelen ser tumores agresivos de células B. (9)



La lesión puede ser eritematosa o violácea y puede estar o no ulcerada en tejidos orales blandos, son generalmente asintomáticas, de carácter relativamente blando, aparecen como un aumento de volumen difuso y afectan principalmente mucosa yugal, encía y porción posterior del paladar duro. (Fig. 14, 15 y 16) Si la lesión se localiza en hueso, puede presentar pérdida de hueso alveolar y movilidad dental acompañado de dolor, hinchazón, adormecimiento del labio y fractura patológica. Las manifestaciones en tejidos y órganos son de crecimiento rápido y la mucosa bucal puede estar afectada desde un primer momento como única manifestación o secundariamente. (10)

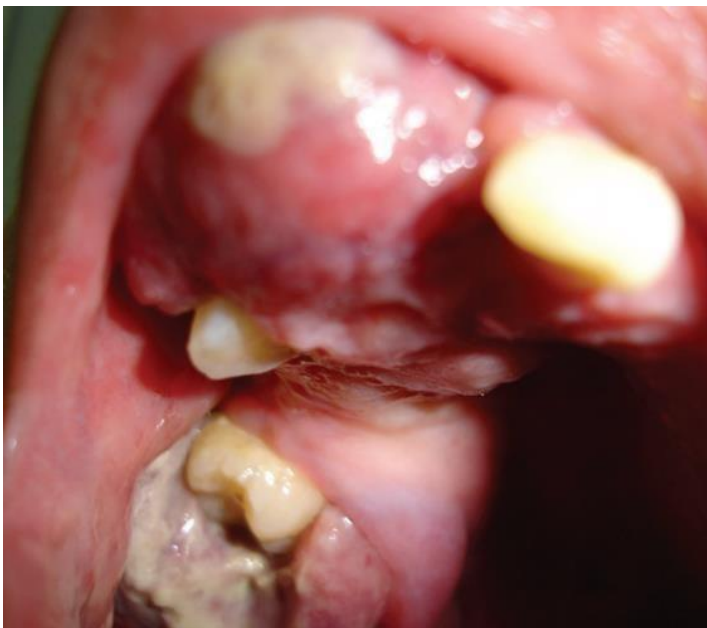

Fig. 14 Se puede observar a la altura del canino superior derecho una lesión nodular, que involucraba en su interior parte de la pieza dentaria, dolorosa y de color rojo intenso que continuaba hacia la parte distal y se extendía hacia el paladar. En la zona posterior, una úlcera de bordes indefinidos, de fondo necrótico, extendida hasta la zona posterior de los molares. (8)

Fig. 15 Lesión extendida se observa una úlcera de 2 cm de largo por 1,5 de ancho localizada en el reborde alveolar en la zona molar que va hacia la zona posterior y paladar duro y blando. (8)

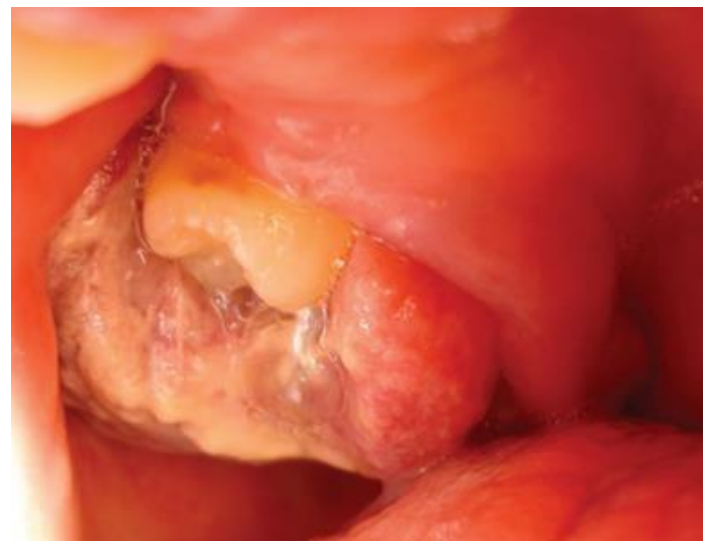

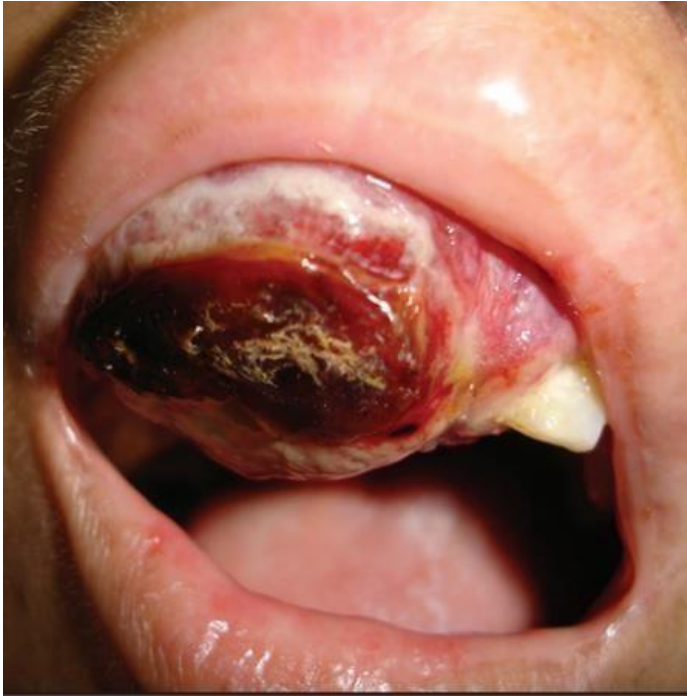


Fig. 16 Protuberancia de forma cónica con extremo ulcerado con su base de 2 cm de diámetro aproximadamente implantada en el reborde alveolar anterior, se observan dos piezas dentarias que, en forma desordenada, emergen hacia la cavidad bucal. (8)

Radiográficamente, puede observarse una zona radiolúcida mal definida, (10) el linfoma en tejido óseo muestra áreas osteolíticas focales o difusas, por lo general sin bordes escleróticos, y pueden presentar muchas veces, pequeñas áreas de calcificación. La mitad de estas lesiones muestra la proliferación de hueso reactivo o algún grado de radiopacidad. En la mayoría de los casos se observa la desaparición de la lámina dura de los dientes afectados o la aparición de un defecto de aislamiento radiolúcido, se observó como en otros casos de lesiones óseas, que las radiografías subestiman la destrucción real. (Fig.17) El paciente debe continuar bajo vigilancia con el oncólogo, también con control odontológico, para preservación de su salud bucal, que es un factor imprescindible para el diagnóstico precoz de recidiva y prevención de cualquier complicación. (13) Un hallazgo clínico o radiológico de ganglios linfáticos agrandados puede levantar sospechas de linfoma, pero no se puede hacer un diagnóstico sin biopsia de tejido. (5) La manifestación clínica de linfoma no Hodgkin varía enormemente según el tipo de linfoma y las áreas implicadas. El 80% de todos los linfomas en los adultos tienen inmunofenotipo (IF) B y la mayor parte son de manifestación ganglionar, a diferencia de los que se manifiestan a edad pediátrica, donde 60% son inmunofenotipo T y predomina la manifestación extraganglionar. (6)



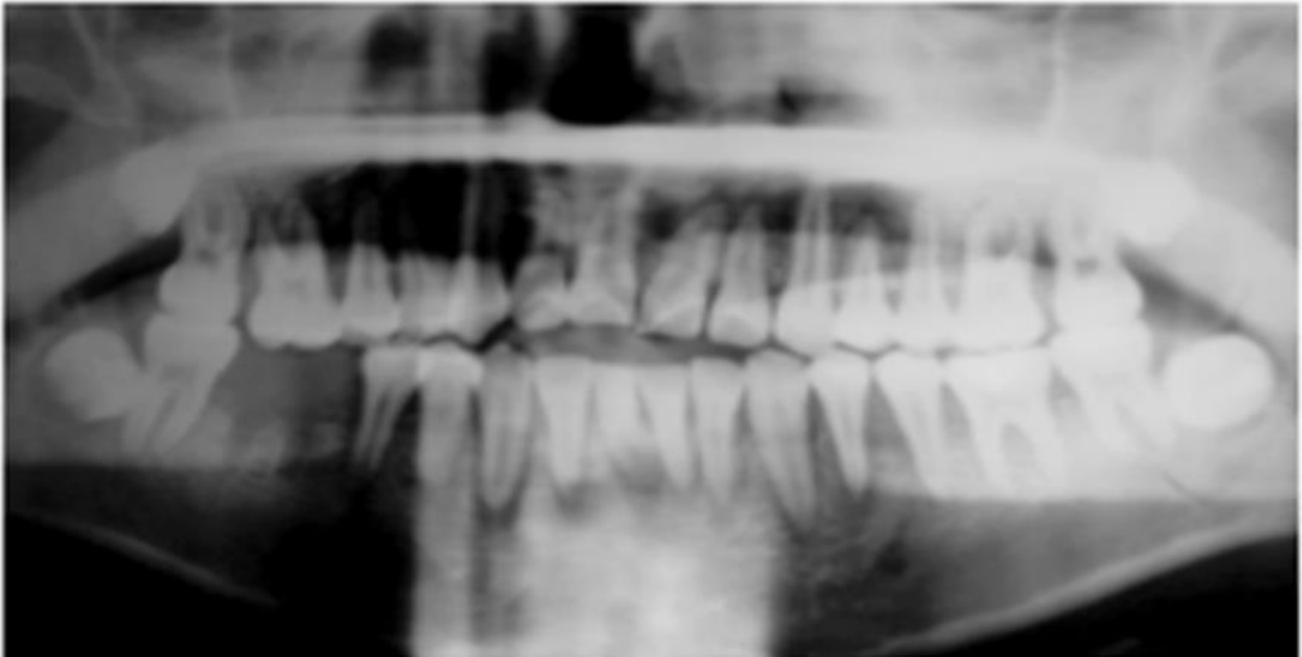

Fig. 17 Ortopantomografía de un paciente con linfoma de Burkitt que mostró zonas radiolúcidas (lisis ósea) del primer premolar al segundo molar inferior derechos y en el maxilar, la zona correspondiente del canino al primer molar superior derechos, aunque clínicamente no había alteración. (14)

El linfoma no Hodgkin (LNH) ocupa el segundo lugar en frecuencia entre las neoplasias vinculadas con el sida. Los LNH asociados a VIH suelen ser extranodales; sus áreas de afectación principales son sistema nervioso central (SNC), médula ósea, íleo, anillo de Waldeyer y cavidad oral, ano-recto, estómago y colon. (15) El linfoma no hodgkiniano ocurre dentro del sistema linfático y también puede surgir extranodal. Cuando aparece extranodal en la cavidad oral, por lo general es indicativo de la enfermedad ampliamente diseminada. Entre varios sitios de cabeza y cuello, el anillo de Waldeyer (Fig. 18), que es un área abarcada por la nasofaringe, la amígdala y la base de la lengua es más a menudo involucrado por linfoma maligno. (16)

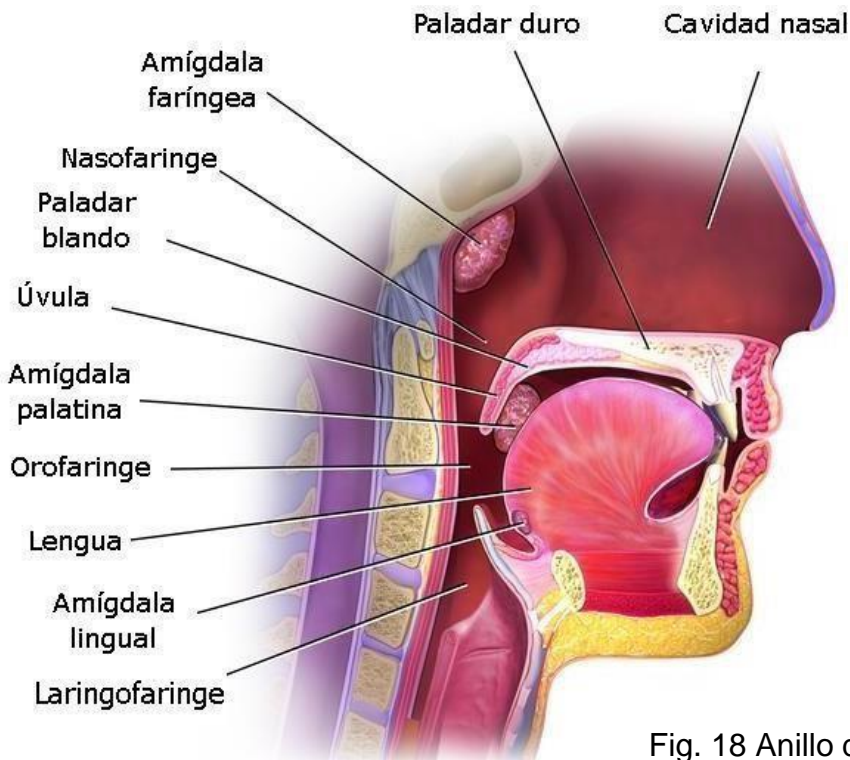


Fig. 18 Anillo de Waldeyer

Los linfomas de la boca, en cuanto a neoplasias primarias, son exclusivamente LNH. Clínicamente, por lo general son lesiones de consistencia blanda, con ulceración de la mucosa que lo recubre, se aprecia movilidad dentaria, pérdida de hueso alveolar y ausencia de sintomatología.(7) Dentro de la cavidad bucal el tejido linfoideo lo representa de manera principal el anillo de Waldeyer y en otras partes de la cavidad bucal se representa como tejido linfoide no encapsulado, en cuanto a su aparición en los maxilares, es más frecuente encontrar este tipo de lesiones en el maxilar que en la mandíbula.(7) La localización más frecuente del LNH oral corresponde según la literatura a las amígdalas, paladar, mucosa bucal, lengua, piso de boca y región retromolar, en orden decreciente, ocupando tejidos blandos y pasar por contigüidad al hueso, generalmente en el caso de localización de encía y hueso alveolar maxilar o mandibular o viceversa. De afectar al tejido óseo y tratarse de un paciente dentado, las piezas dentarias sufren movilidad y rizolisis. En general, las manifestaciones orales del linfoma no-Hodgkin ocurren secundarias a una diseminación de la enfermedad a través del organismo. Dolor, hinchazón, adormecimiento del labio y fractura patológica también pueden asociarse a lesiones óseas.



---

Puede causar expansión ósea que eventualmente perfora la cortical y produce extrusión de la lesión a tejidos blandos. (15)

El linfoma de alto grado más común es la célula B grande difusa una malignidad agresiva que es curable en el 60-70% de los pacientes con inmunoterapia combinada. El linfoma de bajo grado (indolente) más común es el linfoma folicular, generalmente considerado incurable, sigue un curso de remesas recurrentes con el tratamiento requerido intermitentemente. El linfoma no Hodgkin de alto grado puede progresar rápidamente y requiere tratamiento urgente. (5)



## CAPÍTULO III

### Marco Teórico

#### Epidemiología

Los linfomas toman alrededor del 14% de todas las neoplasias malignas de cabeza y cuello, de los cuales el 97% son linfomas no-Hodgkin (17) y muestra una variedad de subtipos histológicos. (12) Los Linfomas No Hodgkin (LNH) son más frecuentes en adultos que en niños y tienen un incremento gradual con la edad, sobre todo a partir de los 50 años. La edad promedio al diagnóstico es de 45 a 55 años. En niños la incidencia es rara, tiene predominio extranodal, el 50-70% presentan inmunofenotipo B, es agresivo y se cura en el 70 al 90% de los casos. En adultos la incidencia es alta, tiene predominio nodal, el 70 al 90% corresponden a inmunofenotipo B, el curso clínico es variable y la tasa de curación es alrededor del 30%. Con base en el registro de la Organización Mundial de la Salud (OMS), Globocan 2002 la tasa de incidencia mundial de LNH en hombres fue de 5.6/100,000 y la tasa de mortalidad 3.2/100,000. En mujeres las tasas de incidencia y mortalidad mundiales fueron menores con respecto a las de los varones: 4.1/100,000 y 2.4/100,000 respectivamente. Para México, los datos de Globocan 2002 para en hombres fueron: tasa de incidencia 4.5/100,000, tasa de mortalidad 2.1/100,000; y para el género femenino incidencia de 3.3/100,000 y mortalidad de 1.6/100,000. (18)

En la tabla 2 se especificará la epidemiología de los linfomas no Hodgkin más frecuentes. (18)

Linfoma	Epidemiología
Linfoma asociado a VIH	La incidencia de todos los subtipos de LNH se incrementa de 60 a 200 veces en los pacientes con VIH. Con el inicio de la terapia antirretroviral altamente activa (TARAA) ha mejorado el curso clínico de los pacientes y mejorado la supervivencia en un 75%.

Linfoma Difuso de Células Grandes B (LDCGB)	Los DCG de células B constituyen aproximadamente 48% del total de linfomas en México. De acuerdo con el SEER (2002) se calcula una incidencia anual de 23,500 casos nuevos. La incidencia aumenta gradualmente a partir de los 50 años.
Linfomas Foliculares	Corresponde al 20% de todos los LNH. Afecta predominantemente a adultos, en edad promedio de entre 60 y 70 años con una relación Hombre – Mujer de 1:1.7.
LNH de Células del Manto	Representa 3 al 10% de todos los linfomas. Con edad promedio de 60 años e importante predominio en Hombres (Relación Hombre – Mujer de 2:1 o mayor).
LNH Malt Gástrico y No Gástrico	Comprende del 7 al 8% de todos los LNH y más del 50% de los linfomas gástricos. La edad promedio de presentación es 61 años y con predominio en mujeres (relación Hombre – Mujer de 1:1.2).
LNH de la Zona Marginal Nodal	Comprende de 1.5 al 1.8% de todos los linfomas. La edad promedio de presentación es 60 años. La relación Hombre - Mujer es similar. En algunos estudios se ha documentado en 20 a 40% de los enfermos la infección por virus de la hepatitis C (VHC).
Linfoma de Burkitt	Existen 3 variantes clínicas conocidas,

	<ol style="list-style-type: none"><li>1) La esporádica que representa del 1 al 2% de todos los linfomas en Europa Occidental y en Estados Unidos.</li><li>2) La variante endémica predomina en África Ecuatorial.</li><li>3) La variante asociada a inmunodeficiencia predomina en pacientes con VIH.</li></ol>	
Linfomas T Periféricos	Representan aproximadamente 30% de los linfomas T periféricos en los países occidentales. La mayoría son adultos, son raros en niños y tienen una relación Hombre – Mujer de 2:1.	
Linfoma Angioinmunoblastico de Células T	Representa 1-2% de todos los LNH y de aproximadamente 15-20% de los LNHT periféricos. Es característico de la edad adulta y no tiene predominio de sexo.	
Linfoma Anaplásico de Células Grandes ALK negativo y ALK positivo	Corresponde a 3% de todos los LNH del adulto. Se presenta en las primeras tres décadas de la vida, con predominio en hombres a razón 1.5:1 (relación Hombre- Mujer).	
Linfoma T/NK Tipo Nasal	Es más prevalente en asiáticos y en indígenas de México, América Central y Sudamérica. Es más frecuente en adultos, con predominio en hombres. Se debe realizar RMN de nariz y senos paranasales.	

La participación del NHL en la cavidad oral representa el 2% de los casos que ocurren en un medio ambiente y es el 3er cáncer oral más común, pero representa menos del 5% de los cánceres orales, ya que aproximadamente el



90% de los cánceres orales son carcinomas de células escamosas. (19) Los Linfomas no-Hodgkin de cabeza y cuello constituyen según la bibliografía mundial el 0,4% al 2% de todos los linfomas extra ganglionares y el 6,4% al 15% de linfoma extra nodal del área de cabeza y cuello (3), pueden afectar sitios donde el tejido linfoide presente en amígdalas, anillo de Waldeyer, las principales glándulas salivales, la mandíbula, el maxilar y también la mucosa oral. (19) La frecuencia de los subtipos específicos de linfoma varía sustancialmente dependiendo de la región geográfica. (9) Aproximadamente el 85-90 % de todos los linfomas provienen de linfocitos B y el resto deriva de linfocitos T o linfocitos NK. Los dos tipos más comunes de Linfoma no-Hodgkin son el linfoma difuso de células B grandes (DLBCL) y linfoma folicular, que representan aproximadamente el 35 y el 20 % de todos los linfomas, respectivamente. (20) Por ejemplo, linfoma adulto de células T asociado con la infección por linfocitos de células T humanas virus tipo 1 es mucho más frecuente en el este de Asia que en otras regiones, mientras que los linfomas foliculares son más frecuentes en Europa occidental y América del Norte. Europa occidental y América del Norte. El linfoma difuso de células B grandes, por el contrario, es común en todo el mundo. La incidencia de linfoma no Hodgkin está aumentando en muchas regiones; la razón de este aumento a largo plazo no está clara, aunque la aparición del VIH causó un aumento adicional en la incidencia de linfoma no Hodgkin. (9) Aproximadamente el 3% de los casos definidos como SIDA presentan Linfoma no-Hodgkin en el inicio del curso de infección por VIH, pero generalmente son de aparición más tardía y es la causa de muerte aproximadamente en el 16% de los casos de definición de Sida. (21) La infección por VIH predispone al desarrollo de linfomas no Hodgkinianos; su incidencia ha aumentado en los últimos años, cuando más del 30% de los pacientes con severa inmunodepresión lo desarrollan. Powles lo considera como el segundo tumor más común que afecta a las personas infectadas con el VIH se han registrado algunos casos en que el linfoma no Hodgkin es el primer signo clínico de la infección por VIH y el punto de partida para su diagnóstico. Según Ramírez Amador y sus colaboradores el 12% de las neoplasias en pacientes con SIDA son linfomas no Hodgkin, mientras que Weiss considera una cifra mayor, más del 30%, en la boca aparecen como un crecimiento rápido en forma de masa, generalmente localizados en las encías, aunque también han sido registrados en





el paladar y en los procesos alveolares; sin embargo, es infrecuente que el linfoma aparezca en la boca como primer signo de la neoplasia o de la infección por VIH. (22) Los pacientes con enfermedades autoinmunes e inmunosupresión a largo plazo deben informar a su dentista para que lo anote en su historia clínica y el dentista debe revisar su boca para cualquier bulto o úlceras inusuales, ya que la apariencia clínica de los Linfomas no-Hodgkin es altamente atípica. (19) En México, en el año 2003, esta patología constituyó el tercer tipo de cáncer más frecuente en hombres (7,8%), en mujeres, el linfoma fue la sexta causa de cáncer (3,97%). En el 90% de los casos, el linfoma no Hodgkin, se presenta entre los 40 y 60 años. Desde el año 2000 hasta 2017 los linfomas han representado la octava causa de muerte por cáncer en México, con incidencia ajustada por edad de 7,8 por cada 100 000 habitantes y tasa de mortalidad estandarizada por edad de 3,7 por cada 100,000 habitantes. El 80-85% de los LNH se originan en los linfocitos B, afectan a precursores o a células maduras, observando una superposición entre la leucemia y el linfoma no Hodgkin, porque ambos causan proliferación de linfocitos o sus precursores; 50% se encuentran en pacientes pediátricos y en alrededor de 20% de los adultos con tipos de linfoma no Hodgkin, puede haber un cuadro similar a la leucemia con linfocitosis periférica y compromiso de la médula ósea. (7) El Instituto Nacional de Pediatría (INP) muestra que el linfoma de Burkitt ocurre en 13.3% en la región maxilar con predominio en hombres. Burkitt lo consideró como un sarcoma mandibular que aparecía principalmente en niños de dos a 14 años, también predomina en varones, con frecuencia de 9.1 casos nuevos por millón por año. El Instituto de Cancerología de los EE. UU. mostró que el linfoma de Burkitt es más frecuente en la mandíbula, y que es unilateral. En México los datos del INP muestran que ocurre en 13.3% en el maxilar. (14) Es el séptimo cáncer más comúnmente diagnosticado tanto en hombres como en mujeres en los Estados Unidos. (20) La incidencia global de NHL es aproximadamente un 50 % mayor en los hombres (23,9 por cada 100.000) que en las mujeres (16,4 por 100.000) en los Estados Unidos, y este mayor riesgo para los hombres también se observa en otros países. El predominio masculino en la incidencia se observó en la mayoría de los subtipos histológicos con linfoma burkitt y linfoma de células del manto exhibió el exceso más marcado entre los hombres (proporción de tasa hombres contra mujeres de 4 y 3, respectivamente). Las tasas generales de incidencia de





la NHL se mantuvieron prácticamente sin cambios durante 2001-2010 entre las mujeres, pero aumentaron a una tasa del 0,5 % anual entre los hombres. La mayoría de las histologías, particularmente el linfoma de bajo grado y el linfoma folicular, son más comunes en los blancos que en los negros. Solo el linfoma periférico de células T (PTCL), los fungoides de micosis y el síndrome de Sezary son más comunes en los negros que en los blancos. También hay variaciones sustanciales tanto en la incidencia como en los subtipos histológicos en todo el mundo. El Linfoma no-Hodgkin es más común en los países desarrollados, como los EE. UU. y Australia teniendo una de las tasas más altas a nivel mundial, seguido de Europa (Fig. 2). (20) Los Linfomas no-Hodgkin pueden afectar básicamente cualquier ubicación dentro de la cavidad oral y esta información debe ser considerada por el médico al realizar una biopsia. (12) La enfermedad extranodal primaria ha aumentado más rápidamente que la enfermedad nodal desde la década de 1970. Las tasas de incidencia aumentaron entre un 3,0 y un 6,9 % anual en los casos extranodales, sólo entre el 1,7 y el 2,5 % anual en el caso de los casos nodales. El aumento de linfomas extranodales es, en parte, una consecuencia de la mejora de las herramientas diagnósticas y la aplicación de métodos inmunofenotípicos y moleculares modernos. (20)

## **Etiología**

Para la mayoría de los pacientes con Linfoma no-Hodgkin, no hay un factor etiológico claro. (5) El Linfoma no-Hodgkin de la cavidad oral puede desarrollarse en pacientes inmunodeprimidos con infecciones. (23) Los pacientes con VIH tienen un mayor riesgo de desarrollar linfoma no Hodgkin de alto grado (9), están asociados con un riesgo de 75 a 100 veces mayor riesgo en comparación con la población general. (20) La infección juega un papel en el desarrollo de algunos linfomas, ya sea por inhibición de la función inmune, o por otros mecanismos, como la inducción de la respuesta inflamatoria crónica. (9) El virus Epstein-Barr (EBV) parece ser un importante cofactor, y los defectos del huésped en la regulación inmune que resultan en una infección incontrolada y la proliferación de linfocitos B probablemente contribuyen al desarrollo de linfoma no-Hodgkin,(20) por ejemplo, se ha reconocido asociaciones con el linfoma de Burkitt y linfomas nasales de células NK o células T, y la infección por *Helicobacter pylori* es un factor de riesgo para la mucosa gástrica asociada al



linfoma de tejido linfoide.(9) El aumento del riesgo varía según los subtipos de linfoma no-Hodgkin. Los pacientes que son tratados con medicamentos inmunosupresores después de un trasplante de órganos sólidos o un trasplante hematopoyético de células madre tienen un riesgo sustancialmente mayor (30-50 veces) para desarrollar Linfoma no-Hodgkin, particularmente durante el primer año después del trasplante, la proliferación de células B policlonales o monoclonales se observan en pacientes trasplantados, pero a menudo retroceden cuando se detiene la terapia inmunosupresora. Sin embargo, la proliferación puede persistir y evolucionar hasta convertirse en un Linfoma no-Hodgkin agresivo. (20) Los pacientes que reciben quimioterapia y/o radiación también tienen un mayor riesgo de desarrollar Linfoma no-Hodgkin secundario posterior. (20) Los linfomas no Hodgkin en niños difieren mucho del de los adultos, lo que probablemente se debe en parte a las diferencias cualitativas y cuantitativas de las células “blanco” para los episodios patogenéticos. El LNH de los niños tiene características histomorfológicas, de inmunofenotipos y en ocasiones, citogenéticas y clínicas relativamente uniformes. (4) Varios virus se han implicado en la patogénesis del Linfoma no-Hodgkin, incluyendo el virus de Epstein-Barr (EBV), virus linfotrópico de células T humanas, virus del herpes asociado al sarcoma de Kaposi y el virus de hepatitis C. (20) A continuación, se describen de manera más descriptiva factores como virus, infecciones bacterianas, factores de estilo de vida exposiciones ocupacionales, etc. y su implicación con el Linfoma no-Hodgkin:

#### Virus de Epstein-Barr (EBV):

La infección por el virus de Epstein-Barr EBV es altamente frecuente en la población adulta. En pacientes inmunocomprometidos, los mecanismos de control se ven afectados, lo que podría conducir a la proliferación de células B impulsadas por el virus de Epstein-Barr (EBV) y en última instancia, al desarrollo de linfoma de células B. El virus de Epstein-Barr (EBV) se ha asociado con linfoma de Burkitt (particularmente en zonas de África donde el virus es endémico). (20)

#### Virus linfotrópico de células T humanas (HTLV-1):



---

Es un retrovirus humano que establece una infección latente a través de la transcripción inversa en células T-cooperadoras activadas. La infección con HTLV-1, especialmente a principios de la infancia está fuertemente relacionada con la leucemia/linfoma de células T adultas en el Caribe y Japón, donde la infección es endémica. Se estima que el riesgo acumulado de por vida en individuos infectados es de aproximadamente el 5 %. (20)

Virus del Herpes asociado al Sarcoma de Kaposi (KSHV):  
Estos subtipos de NHL relacionados con el virus del herpes se asocian casi exclusivamente con la infección por VIH en entornos de inmunosupresión profunda, particularmente linfomas de derrame primario. (20)

Virus de Hepatitis C (VHC):

Varios estudios han vinculado el Virus de Hepatitis C con el Linfoma no-Hodgkin, pero los resultados no son del todo consistentes. (20)

Infecciones Bacterianas:

La infección gástrica crónica con *Helicobacter pylori* se ha relacionado con el desarrollo de linfoma de tejido linfoide (MALT) asociado a la mucosa gástrica baja. (20)

Factores de estilo de vida:

Tabaco: Un estudio reciente sugirió que, si bien la exposición al humo ambiental del tabaco no está asociada con el Linfoma no-Hodgkin en general, se asoció con un mayor riesgo de linfoma folicular tanto para niños como para adultos. (20)

Consumo de alcohol:

El consumo de alcohol se ha relacionado con un mayor riesgo, un menor riesgo o ningún efecto sobre el riesgo del Linfoma no-Hodgkin. (20)

Dieta:

Algunos estudios encontraron asociaciones positivas con la ingesta de carne, particularmente carne roja. El consumo de pescado se ha asociado con un menor riesgo de Linfoma no-Hodgkin. Un riesgo excesivo de Linfoma no-Hodgkin se ha asociado con una mayor ingesta de grasa dietética, incluyendo grasa total, grasa



animal, grasa saturada, y ácidos grasos trans. La ingesta dietética de frutas y verduras ha recibido gran atención en la prevención del LNH porque los antioxidantes y otros componentes en estos alimentos son para influir en la función inmune e inhibir los procesos oxidativos involucrados en carcinogénesis proliferativa celular. (20)

Medidas antropométricas:

La obesidad se asocia con inflamación crónica de bajo grado y modulaciones inmunes específicas, incluidos cambios en los perfiles de citoquinas que pueden predisponer al Linfoma no-Hodgkin. (20)

Tintes de cabello:

Varios estudios reportaron el exceso de riesgo de Linfoma no-Hodgkin asociado con el uso de tintes para el cabello, particularmente el uso a largo plazo de tintes permanentes oscuros. (20)

Radiación ultravioleta (UV):

La exposición a la luz solar y otras fuentes de radiación UV, con posibles efectos inmunosupresores, se ha sugerido como un factor de riesgo para el Linfoma no-Hodgkin. (20)

Exposiciones ocupacionales:

Varias ocupaciones se han asociado con un mayor riesgo para el desarrollo de Linfoma no-Hodgkin, incluidos agricultores, aplicadores de pesticidas, trabajadores de benceno, trabajadores del caucho, trabajadores de refinерías de petróleo, tintorerías, bomberos y químicos. Estudios epidemiológicos sugieren que un riesgo excesivo de Linfoma no-Hodgkin entre los agricultores está relacionado con el uso de herbicidas de ácido fenoxiacético, insecticidas organofosfatos y fertilizantes. (20)

Agregación familiar:

Los linfomas también pueden agruparse dentro de las familias, no debido a una susceptibilidad heredada, pero debido a los determinantes ambientales compartidos. (20)



La incidencia del Linfoma no-Hodgkin y la distribución de subtipos histológicos no sólo muestran diferencias geográficas significativas, tiempo distinto tendencias, también varían según la edad, el sexo y la raza / etnia. Estos patrones de incidencia y la tendencia sugieren fuertemente que los factores infecciosos, ambientales y de estilo de vida, además de los factores del huésped, son importantes en la etiología del Linfoma no-Hodgkin. (20)

## CLASIFICACION

Los linfomas se clasifican actualmente en función de la morfología, el inmunofenotipo, las características genéticas y los síndromes clínicos. Varios esquemas han sido desarrollados para clasificar linfomas a lo largo de los años, y el que actualmente utilizan los patólogos y hemato-oncólogos es la clasificación de la Organización Mundial de la Salud (OMS), que se basa en los principios definidos en la Clasificación Europa-Americana Revisada de Neoplasias Linfoides (REAL). (24) La clasificación de la OMS (2008) identifica dos categorías limítrofes provisionales que tienen características sobrepuestas:

- a) Linfoma de células B no clasificable, con características intermedias entre linfoma difuso de células grandes B y linfoma de Burkitt.
- b) Linfoma de células B no clasificable, con características intermedias entre linfoma difuso de células grandes B y linfoma de Hodgkin clásico.

Para la estadificación clínica se utiliza la clasificación de Ann-Arbor modificada por Cotswold, buscando los sitios nodales o extranodales afectados por la enfermedad (Cuadro 2), lo que permite diferenciar las etapas tempranas de las avanzadas. (6) El sistema Ann Arbor, fue ideado inicialmente para los Linfomas Hodgkin, pero también es aplicable al Linfoma no-Hodgkin. Además, cada etapa se subdivide en categorías: categoría A para aquellos pacientes sin síntomas sistémicos y categoría B para aquellos con síntomas sistémicos definidos de pérdida de peso, fiebre inexplicable o sudores nocturnos empapados. (24) El estudio de extensión para la estadificación según la clasificación de Ann Arbor sirve para evaluar el pronóstico y definir la conducta terapéutica. (25) Esta tabla explica el estadio de la enfermedad basándose en su sintomatología y síntomas.



## Estadios clínicos de Ann Arbor. (25)

Estadio I	Afectación de una sola región ganglionar, o afectación localizada de un solo órgano o localización extralinfática
Estadio II	Afectación de 2 o más regiones ganglionares del mismo lado del diafragma, o afectación localizada de un solo órgano o localización extralinfática (E) y su ganglio o ganglios regionales con o sin afectación de otras regiones ganglionares en el mismo lado del diafragma
Estadio III	Afectación de regiones ganglionares a ambos lados del diafragma, que puede acompañarse también de afectación ~ localizada de un órgano o localización extralinfática asociada, o de afectación de bazo (S) o ambas (E + S).
Estadio IV	Afectación diseminada de uno o más órganos extralinfáticos, con o sin afectación ganglionar asociada, o afectación extralinfática aislada con afectación ganglionar a distancia. La afectación de médula ósea implica un estadio IV.
Síntoma A, B y E	Cada estadio clínico debe clasificarse en A y B dependiendo de la ausencia (A) o presencia (B) de síntomas generales definidos. Estos síntomas B son los siguientes. Pérdida de peso inexplicada de más del 10% del peso corporal habitual en los 6 meses anteriores al diagnóstico Fiebre inexplicada con una temperatura superior a 38 grados centígrados Sudoración noc-



---

turna profusa Síntomas E: afección única, confinada a tejidos extralinfáticos, salvo el hígado y la médula ósea.

---

---

Existen una cantidad de clasificaciones y esquemas para el estudio histológico del LNH siendo la más reciente la propuesta por Revised European-American Classification of Lymphoid neoplasms (Kiel Classification). Esta combina datos morfológicos de las células tumorales y datos inmunológicos. Divide a los linfomas en dos grandes grupos, los de células B y T reconociendo a la vez dos grandes grupos; los nodulares y los difusos. Los linfomas nodulares contienen células malignas dispuestas en un patrón caracterizado por nódulos regulares distribuidos en los ganglios linfáticos o en sitios extraganglionares. Los linfomas nodulares pueden dividirse en tres subtipos:

- Linfocítico poco diferenciado.
- Mixtolinfocítico-histiocítico
- Histiocítico.

La clasificación de la Working Formulation para linfoma no Hodgkin tiene en cuenta la evolución (grado I, II y III) y la histología en cada grado patrón difuso o folicular y células grandes o pequeñas hendidas o clivadas.

Para el grado I: linfocitos pequeños, folicular a células pequeñas clivadas y folicular mixto (células pequeñas clivadas y células grandes).

Para el grado II señala: folicular a células grandes, difuso a células pequeñas hendidas o clivadas y difuso mixto (pequeñas y grandes).

Para el grado III: células difusas grandes, células grandes inmunoblástico, linfoblástico y difuso a células pequeñas hendidas.

La variedad conocida como Mantel Cell, o Malt (mucosa-associated lymphoid tissue) está asociado a los tejidos linfoides en mucosas. (3)



La clasificación de Lugano es el sistema de estadificación actual utilizado para los pacientes con linfoma no Hodgkin. Se basa en el sistema de estadificación de Ann-Arbor, que se desarrolló originalmente para el linfoma de Hodgkin en 1974 y se modificó en 1988. Este sistema de estadificación se centra en el número de sitios tumorales (nodales y extranodales) y su ubicación. Como se muestra en la siguiente tabla. (6)

<b>Etap</b>	<b>Afectación</b>	<b>Estado extraganglionar</b>
<b>Limitado</b>		
I	Un ganglio o grupo de ganglios adyacentes	Lesiones extraganglionares únicas sin afectación ganglionar.
II	Dos o más grupos de ganglios en el mismo lado del diafragma	Etap I o II por extensión ganglionar con afectación contigua extraganglionar limitada
II	Como los anteriores, con enfermedad voluminoso* "voluminosa"	No aplica
<b>Avanzado</b>		
III	Ganglios en ambos lados del diafragma; ganglios sobre el diafragma con afectación del bazo	No aplica
IV	Afectación adicional no contigua extralinfática	No aplica

En algunos casos de los diferentes subtipos de LNH, se encuentran translocaciones cromosómicas y relación con la infección por virus de Epstein-Barr. Los linfomas difusos comprenden el 40% de los LNH, su aparición es más frecuente en hombres que en mujeres de mediana edad y entre los blancos más que en los negros a mayor edad. Los linfomas foliculares, que comprenden el 20% de los LNH, son más comunes en blancos y tienen igual incidencia entre ambos sexos. (15)



## Clasificación histológica para linfoma no Hodgkin (15)

### De bajo grado

- A. Linfoma maligno linfocítico pequeño
- B. Linfoma maligno folicular de células pequeñas hendidas predominantes:
  - áreas difusas
  - esclerosis
- C. Linfoma maligno folicular mixto de células pequeñas hendidas y grandes:
  - áreas difusas
  - esclerosis

### De grado intermedio

- A. Linfoma maligno folicular de células grandes predominantes:
  - áreas difusas
  - esclerosis
- B. Linfoma maligno difuso de células pequeñas hendidas
- C. Linfoma maligno difuso mixto, células pequeñas y grandes:
  - esclerosis
  - componente epitelióide
- D. Linfoma maligno difuso de células grandes:
  - hendidas
  - no hendidas
  - esclerosis

### De alto grado

- A. Linfoma maligno de células grandes, inmunoblástico:
  - plasmocitoide
  - de células claras
  - polimorfo
  - componente epitelióide
- B. Linfoma maligno linfoblástico:
  - células convolutadas
  - células no convolutadas
- C. Linfoma maligno de células no hendidas:
  - Burkitt
  - áreas foliculares



El Linfoma no Hodgkin oral relacionado al sida abarca un amplio espectro de subtipos ya que abarca al Linfoma Burkitt, el Linfoma de células grandes, el Linfoma primario de efusión y el plasmablástico de la cavidad oral. La Organización Mundial de la Salud los divide en tres grupos: aquellos que presentan los pacientes VIH+, los que ocurren en otros estados de inmunodeficiencia y los que también ocurren en pacientes inmunocompetentes.

(3) Se han reconocido tres subtipos del linfoma de Burkitt: linfoma africano (endémico) de Burkitt; Linfoma americano (esporádico) de Burkitt; y linfoma de Burkitt asociado al VIH. Estas lesiones generalmente aparecen como una hinchazón indolora y en su mayoría ocurren en los hombres. La mandíbula es el sitio de participación más frecuente. (26) Es un linfoma no-Hodgkin altamente agresivo que tiene la mayor tasa de proliferación celular entre las neoplasias humanas. Se produce predominantemente en las primeras décadas de vida, principalmente en los varones. (27) Los linfomas de la infancia pertenecen a tres estirpes histológicas:

- 1) Indiferenciado, en el tipo Burkitt y en él no Burkitt.
- 2) Histiocítico, asociado a grandes células linfoides.
- 3) Linfoblástico, afecta mediastino y se localiza sólo en ganglios linfáticos.

Los dos primeros afectan la cabeza y el cuello, los nódulos linfáticos y vísceras abdominales; el tercero afecta el mediastino y puede localizarse sólo en los ganglios linfáticos o ser generalizado. (14)

La clasificación actual de la Organización Mundial de la Salud de los tumores de los tejidos hematopoyéticos y linfoides en su cuarta edición (Lyon, Francia 2008), describe las diferentes categorías de las neoplasias linfoides.

1. Neoplasias de células B maduras.
2. Neoplasias de células T y NK maduras.
3. Enfermedad de Hodgkin.
4. Enfermedad linfoproliferativa postrasplante (ELP).

Estos a su vez, tienen un gran conjunto de subtipos, y existen más de 30 subtipos solo de LNH. En las variantes endémica y esporádica, el tumor es altamente agresivo, pero potencialmente curable. La estratificación se realiza de acuerdo

con el esquema propuesto por Murphy y clasifica a los pacientes con enfermedad limitada y pacientes con enfermedad extendida como se muestra en la siguiente tabla. (18)

<b>Estadio I</b>	Un solo tumor (extranodal) o un área anatómica solo (nodal), con la exclusión de mediastino o abdomen.
<b>Estadio II</b>	Un solo tumor (extranodal) con afectación nodal regional. Dos o mas áreas nodales en el mismo lado del diafragma. Dos tumores (extranodales) solos con o sin afectación nodal regional, en el mismo lado del diafragma. Un tumor tracto digestivo primario, usualmente en el área ileocecal con o sin afectación de los ganglios mesentéricos asociados.
<b>Estadio III</b>	Dos tumores solos (extranodales) en lados opuestos del diafragma. Dos o más áreas nodales a ambos lados del diafragma Todos los tumores intratorácicos primarios (mediastino, pleura, timo) Toda enfermedad intraabdominal primaria extensa
<b>Estadio IV</b>	Cualquiera de los previos con afectación de SNC y/o medula ósea (más de 25%)

Se han propuesto varios sistemas de clasificación diferentes que han agrupado estas neoplasias malignas de acuerdo con sus características histológicas. El sistema más reciente es la cuarta edición de la clasificación de tumores hematopoyéticos y linfoides de la OMS publicado en 2008. A pesar de este refinamiento de clasificación, algunos grupos siguen siendo heterogéneos, como el linfoma difuso de células B grandes, no especificado de otra manera, y el linfoma periférico de células T, no especificado de otra manera. (9)

### **Cuadro Clínico**

Las características de presentación del linfoma no Hodgkin son diversas. La hinchazón se desarrolla durante meses o años en el caso del linfoma de bajo grado, pero es mucho más rápida con linfoma de alto grado. Síntomas sistémicos, denominados "Síntomas B", incluyen fiebre, sudores y pérdida de



peso aproximadamente que padecen la mitad de los pacientes con linfomas de alto grado. Algunos pacientes experimentan prurito generalizado. Los pacientes pueden ser completamente asintomáticos, con ganglios linfáticos agrandados detectados como un hallazgo incidental en el examen clínico o radiológico. En otros casos, los pacientes pueden presentar síntomas que no levantan sospechas iniciales de linfoma, sino que conducen a investigaciones radiológicas que revelan la presencia de linfadenopatía intraabdominal o torácica. Aunque no hay una presentación característica, la característica crucial que provoca sospechas es casi siempre el hallazgo de linfadenopatía persistente, esplenomegalía o una masa extranodal. (5) La mayoría de los NHL de cabeza y cuello no tienen síntomas "B". (11) En la cavidad oral, el linfoma generalmente se presenta como una lesión extranodal, suave elástica y asintomática. (11) Las lesiones de los tejidos blandos orales pueden ocurrir como tumores duros y difusos que involucran vestíbulo oral, encías y región posterior del paladar duro. (5) La localización más frecuente del LNHO corresponde según la literatura a las tonsilas, paladar, mucosa bucal, lengua, piso de boca y región retromolar, en orden decreciente, ocupando tejidos blandos y pasar por contigüidad al hueso, generalmente en el caso de localización de encía y hueso alveolar maxilar o mandibular o viceversa. Se refiere que, de afectar al tejido óseo y tratarse de un paciente dentado, las piezas dentarias sufren movilidad y rizólisis. El aspecto, en la zona de los molares, de una masa blanda, redondeada que puede presentarse abrazando por ambas caras a las superficies dentarias, de color ojo vinoso y que puede confundirse con un granuloma eosinófilo de gran tamaño, especialmente en la zona molar mandibular. La localización en los sectores anteriores tanto superiores como inferiores en un primer grado semeja, en algunos casos, una gingivitis hiperplásica inflamatoria. Puede a la vez presentarse como una erosión importante en zonas desdentadas, en el surco hamular por ejemplo y en el paladar, en donde con frecuencia se puede observar la forma tumoral. La zona amigdalina puede presentarse generalmente invadida en forma unilateral, de modo que, una tonsila aumentada de tamaño unilateralmente nos puede llevar a sospechar la existencia de un probable linfoma. Una úvula deslizada hacia uno de los lados, acompañada de una voz gangosa y cefalea o dolor irradiado al hemicráneo del lado opuesto, puede estar indicando una masa linfoidea neoplásica en zona orofaríngea. Otros signos y síntomas pueden ser la aparición



de trismos, otalgias, sinusitis, comunicaciones oro sinusales, adenopatías cervicales. (21) Cuando el LNH tiene localización en los maxilares es debido en general a una diseminación de la enfermedad y muy raramente como proceso primario. (15)

Características clínicas según el grupo de LNH (15)

Grupo de LNH	Características clínicas
Linfoma linfoblástico	Masa en mediastino anterior con adenopatía torso superior
De células T De precursores de células B	Masa cutánea y masa en ganglios linfáticos aislados
LNH de células pequeñas no hendidas De células B	Masas abdominales gastrointestinales o en el anillo Waldeyer
LNH de grandes células De células grandes hendidas Inmunoblástico (de células B) Anaplásico de grandes células T	Mediastino, hueso y no hendidas (T o B) Abdominal, anillo de Waldeyer. Piel, ganglios y hueso

Linfoma de células del manto

La mayoría de los pacientes presentan linfadenopatía diseminada, aunque la afectación del tracto gastrointestinal es común, ocasionalmente, los pacientes solo presentarán la afectación de la sangre y la médula ósea, que se puede confundir con leucemia linfocítica crónica. Aunque se clasifica como indolente, el linfoma de células del manto tiene uno de los pronósticos más pobres de los diversos subtipos de linfoma. (9)

Linfoma de zona marginal

El linfoma de tejido linfoide asociado a la mucosa es el tercer subtipo más común de linfoma no Hodgkin. El sitio más frecuente es el estómago, pero estos linfomas extra nodales de zona marginal pueden involucrar a casi cualquier



órgano. Los pacientes con linfoma marginal generalizado que involucra los ganglios linfáticos y la médula ósea generalmente se diagnostican con linfoma de zona marginal nodal y se tratan de manera similar a los pacientes con linfoma folicular. Un subtipo raro, linfoma esplénico de zona marginal, implica el bazo, sangre y médula ósea. (9)

#### Linfoma difuso de células B grandes

El linfoma difuso de células B grandes es el subtipo más común de linfoma no Hodgkin, que representa aproximadamente un tercio de los casos. Hay muchos subtipos de linfoma difuso de células B grandes reconocidos en la clasificación de la OMS. Linfoma difuso mediastinal de células B grandes se presenta como masa mediastinal y más a menudo ocurre en mujeres jóvenes. Linfoma difuso plasmablastico de células B grandes es una variante histológica que se detecta con frecuencia en pacientes con infección por VIH, e involucra la cabeza y el cuello. (9)

Los linfomas de células T maduras son mucho menos comunes que sus contrapartes de células B. El linfoma periférico de células T, no es especificado de otra manera es el más común de los linfomas periféricos de células T y se compone de un grupo heterogéneo de enfermedades que suelen ser agresivas. (9) El linfoma angioinmunoblástico de células T es el segundo grupo más grande de linfomas periféricos de células T y por lo general presenta linfadenopatía generalizada, hepato-esplenomegalia, erupción cutánea y síntomas constitucionales en pacientes de edad avanzada. Este linfoma, que parece surgir de las células T auxiliares foliculares, a menudo alberga células B infectadas por el virus Epstein Barr que pueden llegar a ser monoclonales, y ocasionalmente los pacientes desarrollan linfoma difuso de células B grandes simultáneamente. (9)

El linfoma anaplásico de células grandes fue descrito por primera vez por Stein y sus colegas en varios subtipos se han descrito posteriormente, y en general representa el 3-8% de todos los linfomas y el 10-15% de toda la infancia. (9)





El linfoma de Burkitt puede progresar muy rápidamente en la boca, presentándose como un tumor facial o una masa exófito que involucra los huesos maxilares. Clínicamente, esta enfermedad ocurre principalmente en niños la incidencia alcanza su punto máximo entre los 3 y los 8 años, y los hombres se ven afectados aproximadamente el doble de frecuencia que las mujeres. Las áreas afectadas principalmente son el maxilar, la mandíbula y el abdomen. Los signos más frecuentes de esta enfermedad en la boca son los tumores locales y la movilidad dental. Los síntomas son escasos, consisten en dolor local, sensibilidad y parestesia. Hallazgos clínicos LB (aumento del volumen de la cara, presencia de una masa intra-oral y movilidad dental) y la radiología (bordes mal definidos de la lesión). (27) Se han informado casos en los que la enfermedad se manifiesta después de una extracción dental o de un tratamiento de endodoncia. Los tumores maxilares se originan en las apófisis alveolares, lo que hace común la inflamación de uno o de los cuatro cuadrantes de la boca. El dolor y la pérdida prematura de los dientes son los signos más precoces y frecuentes. Las lesiones comienzan en el interior del hueso, invaden los espacios medulares, crecen rápidamente y llegan a producir deformación facial sin ulceración de la piel. (14) Las manifestaciones en tejidos y órganos son de crecimiento rápido y la mucosa bucal puede estar afectada desde un primer momento como única manifestación o secundariamente. (10) El 10% de los linfomas tienen inicio extraganglionar, localizándose en más de la mitad de los casos en el anillo linfático de Waldeyer. (25) Con respecto a los LNH en cavidad bucal, estos pueden desarrollarse de forma central en los maxilares o en los tejidos blandos, presentándose como aumentos de volumen difusos y asintomáticos que afectan el vestíbulo bucal, el paladar duro o la encía, su consistencia es dura, se observan eritematosos o violáceos y pueden o no presentar úlceras. (7) Cuando existen lesiones primarias en tejidos blandos orales, son generalmente asintomáticas, de carácter relativamente blando, aparecen como un aumento de volumen difuso y afectan principalmente mucosa yugal, encía y porción posterior del paladar duro. La lesión puede ser eritematosa o violácea y puede estar o no ulcerada. Si el hueso es la localización



primaria, la pérdida de hueso alveolar y movilidad dental son los signos principales. (15)

## Diagnostico

El diagnóstico de estas neoplasias es un reto en su presentación inicial. A menudo, se diagnostican erróneamente para otras afecciones orales más prevalentes especialmente las enfermedades infecciosas. (17) El diagnóstico de linfoma se basa en el examen histopatológico del tejido de los ganglios linfáticos agrandados. El diagnóstico patológico sólo se puede lograr con éxito si se cumplen ciertos criterios técnicos. Estos criterios incluyen la selección adecuada de un sitio de biopsia, preferiblemente el ganglio linfático accesible más grande o un sitio extranodal definitivamente involucrado. (24) Se recomienda que se revise el recuento sanguíneo completo antes de la biopsia para excluir la leucemia linfocítica crónica, un diagnóstico que puede ahorrar al paciente la necesidad de biopsia. (5) La biopsia excisional de los ganglios linfáticos es el procedimiento más probable para dar un diagnóstico (24), pero donde la ubicación anatómica del ganglio linfático hace que esto sea técnicamente difícil, una biopsia de núcleo guiada radiológicamente puede ser suficiente. (5) El ganglio linfático extraído debe estar intacto y sin distorsionar, la biopsia de agujas básicas, o biopsia de aspiración de aguja fina, a veces puede producir un diagnóstico definido, particularmente cuando el examen microscópico ligero se incrementa por inmunohistoquímica o citometría de flujo, y podría intentarse si los ganglios linfáticos más anormales se encuentran dentro de la cavidad torácica o abdominal o el retroperitoneo. Una biopsia de médula ósea de la cresta ilíaca posterior es obligatoria porque aproximadamente el 18% de los LNH involucran la médula ósea. Si se sospecha de afectación cerebral, se indica una punción lumbar. (24) No hay análisis de sangre específicos para un diagnóstico de linfoma no Hodgkin. En algunos pacientes con LNH, los análisis de sangre de rutina dan resultados normales. Las pruebas renales o de función hepática pueden ser anormales si los órganos respectivos son afectados por el linfoma. La afectación de la médula ósea puede causar anemia, trombocitopenia y



neutropenia. A menudo el lactato deshidrogenasa se eleva en linfomas de alto grado, sin embargo, la prueba no es específica. (5) Para el diagnóstico de esta enfermedad se tiene que tener en cuenta los antecedentes médicos del paciente, se puede realizar un examen físico, pruebas Inmunohistoquímica, citometría de flujo, citogenética, pruebas genéticas moleculares, reacción en cadena de la polimerasa (PCR), descartar de hepatitis B (HBV), hepatitis C (HCV), pruebas de detección del Virus de Inmunodeficiencia Humana (VIH) y pruebas de imagenología como Radiografía de tórax, Tomografía axial computarizada (TAC), ecografía y gammagrafía ósea. (10) La tomografía computarizada de contraste es la principal modalidad de diagnóstico por imágenes para la escanificación de ganglios linfáticos en el cuello, el pecho, abdomen y cavidad pélvica. (24) Si se encuentran lesiones positivas en PET en sitios fuera de la identificación inicial de la enfermedad o con lesiones inconsistentes para presentación, debe realizarse una evaluación adicional de estas lesiones (clínica, patológica o ambas). La médula ósea puede asumirse infiltrada si la PET muestra lesiones esqueléticas multifocales. (6) La evaluación inicial del paciente con linfoma no Hodgkin diagnosticado recientemente debe establecer el subtipo histológico preciso, la extensión y los sitios de la enfermedad (localizada o avanzada, nodal o extranodal), así como el estado general de salud del paciente. (6) Los corticosteroides no deben administrarse a pacientes con sospechas de linfoma antes de la biopsia sin asesoramiento especializado, ya que pueden dificultar la interpretación de la histología del linfoma y retrasar el diagnóstico. El diagnóstico puede requerir iteraciones de tinción inmunohistoquímica y análisis molecular de aberraciones cromosómicas por hibridación fluorescente in situ. Referir a aquellos con agrandamiento inexplicable de los ganglios linfáticos persistente, voluminoso o que se está ampliando rápidamente, idealmente en una "sospecha de vía contra el cáncer". Las vías de derivación locales varían, pero los pacientes deben ser referidos al equipo más apropiado para organizar la biopsia de la ubicación anatómica de la linfadenopatía. Criterios típicos para la derivación urgente:

- Linfadenopatía persistente (>6 semanas)
- Uno o más ganglios linfáticos >2 cm de diámetro
- Aumento rápido de la linfadenopatía



- Linfadenopatía generalizada
- Esplenomegalía persistente e inexplicable (24)

Un claro diagnóstico de linfoma no-Hodgkin puede ser enmascarado por signos y síntomas sugestivos de otras enfermedades orales como gingivitis ulceronecrotizante, osteomielitis u otras malignidades (10) como absceso dental, enfermedad periodontal o hiperplasia fibrosa inflamatoria. (7) Tenemos como diagnóstico diferencial: al carcinoma de células escamosas, histoplasmosis, blastomicosis diseminadas (3), faringitis crónica, tumores de orofaringe o laringe, reflujo gastroesofágico, disfunción de los músculos involucrados en la fonación (nódulos, pólipos, quistes, úlceras, etc.), enfermedad neurológica central (tumoral, desmielinizante, etc.) y periférica (lesión del nervio recurrente). Trastornos psicossomáticos como la neurosis y psicosis. (25) La estadificación se realiza en los linfomas no Hodgkin para identificar el pequeño número de pacientes con enfermedad en etapa temprana que pueden ser tratados con terapia local o modalidad combinada, así como estratificar dentro de los subtipos histológicos para determinar el pronóstico y evaluar el efecto del tratamiento. (6)

Tabla de estudios recomendados para estadificación de LNH (18)

Estudios de laboratorio	Estudios de imagen
Biometría hemática	TC de cuello, tórax, abdomen y pelvis perfectamente.
Química sanguínea de 4 elementos: Glucosa, Creatina, Urea y Ácido Úrico.	PET, CT (este último no se recomienda en linfomas indolentes)
Pruebas de función hepática de falla renal.	Postratamiento es el estudio de elección para valorar la respuesta
Depuración de creatinina	Resonancia magnética en linfomas de orbita, SNC, sinonasal, afección de raíces nerviosas o medula espinal.
Deshidrogenasa láctica	Ecocardiograma o MUGA en pacientes candidatos a recibir antraciclicos.
Beta 2 microglobulina	
Perfil viral: VIH y Hepatitis B y C.	
Gonadotropina coriónica humana o prueba rápida en orina en mujeres en edad fértil.	
Aspirado o biopsia de hueso con inmunofenotipo	

<p>Cariotipo por bandeado o FISH</p> <p>Punción lumbar en casos de localización en:</p> <ol style="list-style-type: none"><li>1) Gonadal</li><li>2) Mama</li><li>3) Epidural</li><li>4) Sinonasal</li><li>5) Intraocular</li><li>6) Leucemia linfoblástica</li><li>7) Burkitt</li><li>8) Cabeza y cuello</li><li>9) Tres sitios extraganglionares</li><li>10) Con infiltración a MO</li><li>11) Asociado a VIH</li></ol>	<p>Endoscopia en casos especiales (nasofaringe, laringe, aparato digestivo, aparato respiratorio, linfomas del Manto, etc.)</p> <p>En pacientes VIH positivo, es conveniente realizar rectosigmoidoscopia.</p>
--	--

Nunca se realiza la terapia en forma localizada sino sistémica, estudiando primeramente si existen síntomas generales, si está la médula ósea involucrada, el estado del tracto gastrointestinal, el sistema nervioso central y otros sitios tales como pulmones, glándula adrenal, riñones, corazón, cavidad bucal, etc. Los exámenes de sangre y orina son de rutina, así como TAC (Tomografía Axial computada) de tórax, abdomen y pelvis, punción lumbar, punción de médula ósea y Scan con galio. (3)

Los factores que más influyen en el pronóstico de estos pacientes son:

- El grado de malignidad.
- El estudio clínico en el momento de conocer al paciente.
- El patrón de crecimiento.
- La respuesta al tratamiento.

Desde el punto de vista de la enfermedad con localización bucal, el diagnóstico diferencial de los signos y síntomas es fundamental, ya que existe una alta posibilidad de error que, hasta la obtención del resultado histopatológico puede conducir a una pérdida de tiempo irrecuperable. (3)

En el grupo de LNH agresivos, debe establecerse el índice pronóstico



internacional (IPI) que valora: edad, etapa de Ann Arbor, desempeño físico (ECOG), DHL y sitios de infiltración extra nodal. En el grupo de LNH indolente debe establecerse el índice pronóstico internacional para linfoma folicular (FLIPI) que valora: edad, etapa de Ann Arbor, desempeño físico (ECOG), Hb y número de sitios ganglionares, en caso de estar accesible realizar inmunohistoquímica. (7)

En presencia de uno o más síntomas sistémicos: Fiebre mayor a 38°C, sudoración nocturna y/o pérdida de peso mayor del 10% en los últimos 6 meses, se agrega B a la clasificación. De no existir ninguno se agrega A. (7)

El Índice Pronóstico Internacional (IPI) es el modelo de pronóstico más utilizado para pacientes con linfoma no Hodgkin. (9)

Numero de Factores de riesgo	Categoría IPI
0-1	Bajo
2	Bajo intermedio
3	Alto intermedio
4 ó 5	Alto

Tabla del índice Pronostico Internacional (IPI) en Linfoma no-Hodgkin (7)

Un punto por cada una de las variantes siguientes:

1. Edad mayor de 60 años
2. Puntuación de 2 o más en la escala Eastern Cooperative Oncology Group (ECOG).
3. Estadio III ó IV (Ann Arbor)
4. Sitios extranodales (más de 1)
5. Deshidrogenasa láctica (DHL) elevada. (7)

El diagnóstico clínico de HL y NHL generalmente se basa en una combinación de hallazgos clínicos, radiológicos y quirúrgicos. La evaluación por imágenes, principalmente la tomografía computarizada y la resonancia magnética, junto con





los procedimientos quirúrgicos y endoscópicos son importantes para determinar la ubicación exacta del tumor, su tamaño, ganglios linfáticos distantes, y se propagan a sitios linfáticos adicionales, incluyendo la médula ósea. (24) El diagnóstico de linfomas orales puede ser desafiante porque con frecuencia hay un bajo índice de sospecha clínica, lo que conduce a un diagnóstico erróneo y /o retraso en el tratamiento. La masa de cavidad oral puede ser la rara presentación de una serie de condiciones, incluyendo infecciones como osteomielitis bacteriana, infección fúngica invasiva y sífilis, enfermedades inflamatorias particularmente granulomatosis y neoplasias incluyendo células escamosas carcinoma y linfoma. (11) El examen físico debe completarse con palpación de los ganglios del cuello. Cualquier hallazgo anormal debe evaluarse cuidadosamente (19), teniendo conocimiento sobre los parámetros clínicos podemos identificar de manera temprana LNH analizando lesiones de consistencia blanda en región oral, con ulceración de la mucosa que lo recubre, que cuenten con movilidad dentaria, pérdida de hueso alveolar y ausencia de sintomatología sistémica o sumado a parámetros clínicos sistémicos como lo son ganglios que no regresen a su tamaño posterior a 14 días de tratamiento antibiótico y antiinflamatorio, localización supraclavicular, consistencia dura, ausencia de dolor, historia reciente de síntomas en oídos, nariz y garganta, fiebre mayor a 38°C, sudoración nocturna y/o pérdida de peso mayor del 10% en los últimos 6 meses, los datos anteriores en conjunto con resultados de laboratorio. (7) El tiempo de supervivencia depende en gran medida del alcance de la difusión de la enfermedad y su agresividad. (16)

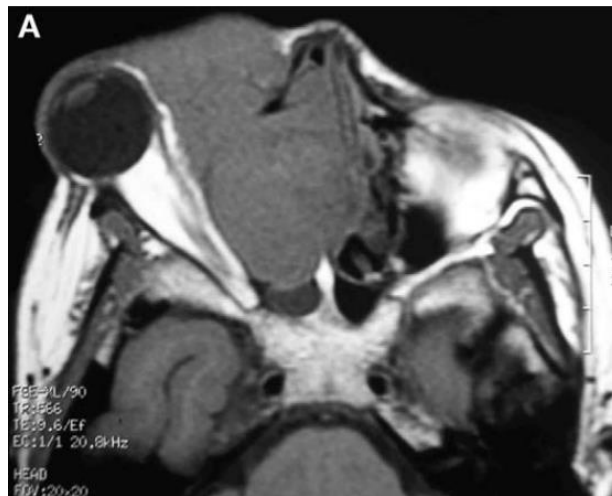## CAPITULO IV

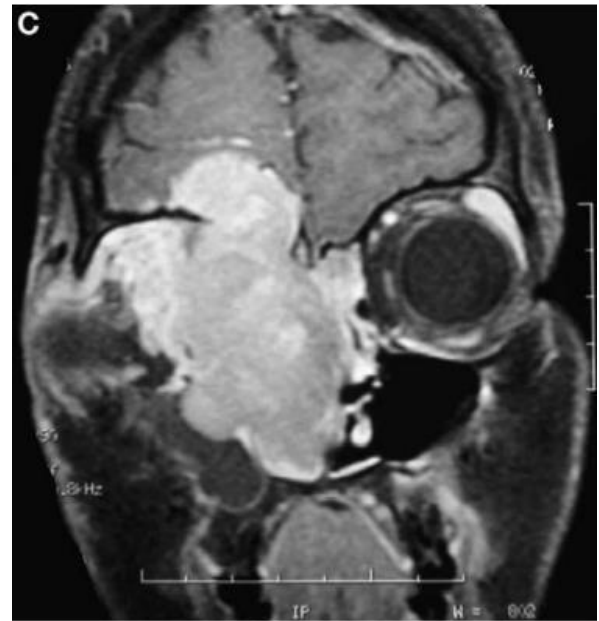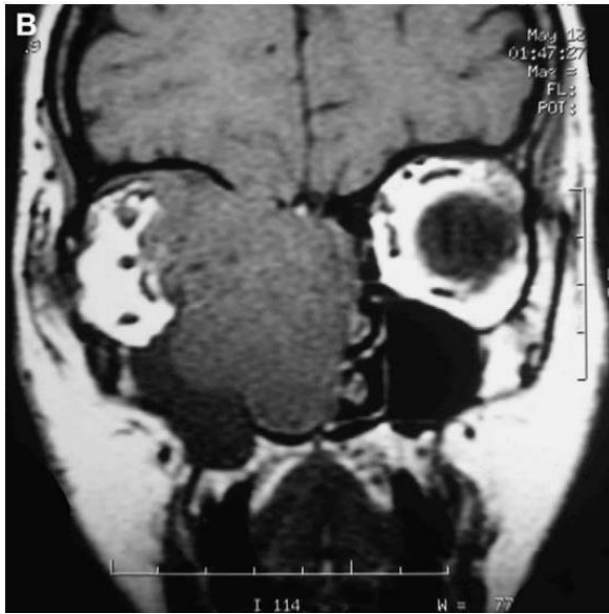
### Patrones imagenológicos del linfoma no Hodgkin

Como ya se mencionó anteriormente las pruebas imagenológicas son una parte importante para el diagnóstico de LNH ya que nos permiten ver la extensión de este; si solo esta abarcando tejidos blandos o si ya involucra hueso. En este capítulo mencionaremos los medios imagenológicos mas utilizados en el LNH con algunos casos clínicos como ejemplos.

#### Tomografía computarizada

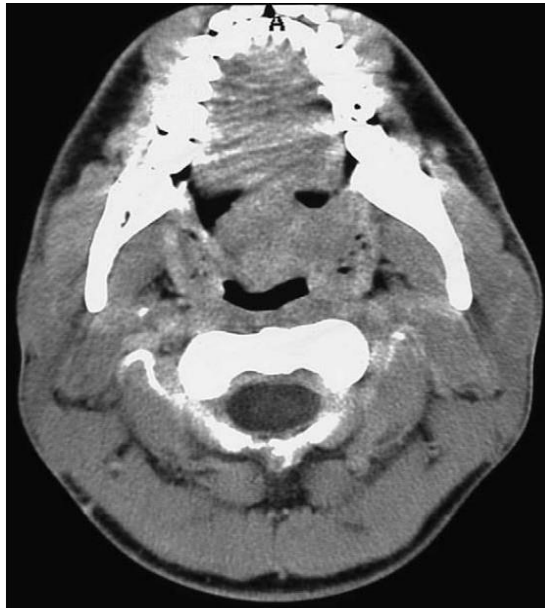La tomografía computarizada es la principal modalidad para la evaluación de ganglios linfáticos agrandados, anomalías óseas y calcificaciones. Las lesiones agresivas pueden extenderse fuera del límite del ganglio linfático en el cuello, con la invasión de estructuras adyacentes de tejidos blandos que imparten un margen irregular a la masa del ganglio linfático. La destrucción ósea lítica se muestra por linfomas agresivos de células B y T de mayor grado, similares a la destrucción ósea observada en otras lesiones malignas. (24)





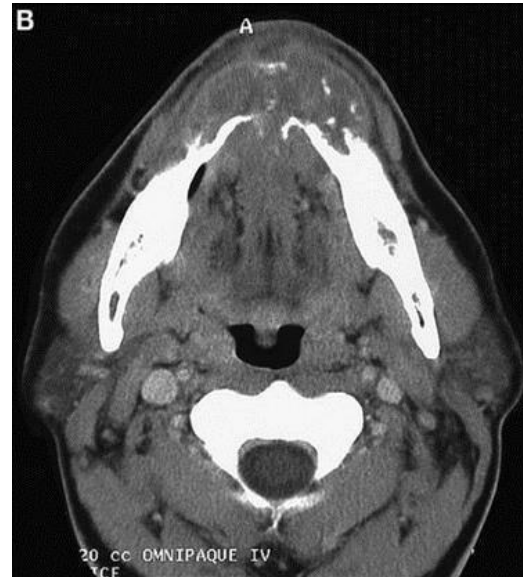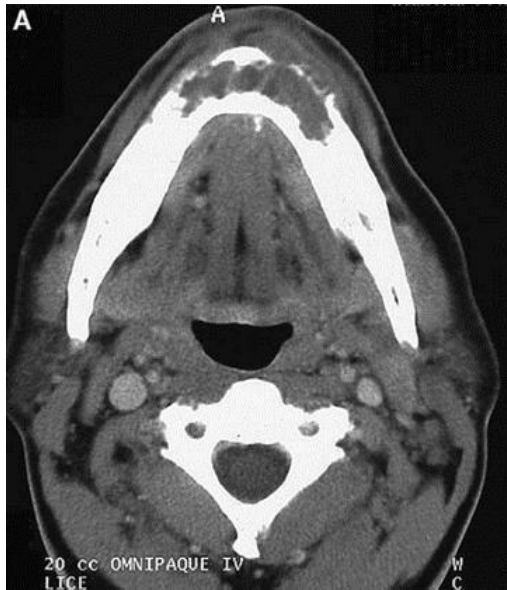
Linfoma paranasal sinusal de células grandes, con invasión orbital derecha, en una mujer de 23 años. Corte axial (A) y corte coronal (B). Las imágenes muestran una gran masa en los senos paranasales adecuados con la invasión de la órbita derecha. Desplazamiento lateral y anterior del globo ocular. (C) La resonancia magnética coronal demuestra una notable mejora del linfoma. (24)

En el examen por tomografía computarizada, el linfoma puede ser grande y voluminoso, involucrando los tres sitios del anillo Waldeyer, o puede ser localizado en un sitio, la mayoría comúnmente la amígdala facial, seguida por la nasofaringe, y con menos frecuencia, la base de la lengua. Puede haber extensión en la laringe superior de la cavidad oral, mostrada por una masa polipoide. En la tomografía computarizada, los linfomas extranodales se caracterizan por una masa isodensa, homogénea y submucosa frecuentemente asociada con ganglios linfáticos agrandados en el cuello. Los linfomas de la cavidad oral constituyen el 2% de los linfomas extranodales. Los sitios preferidos de participación son el paladar, el maxilar y la encía. (24)



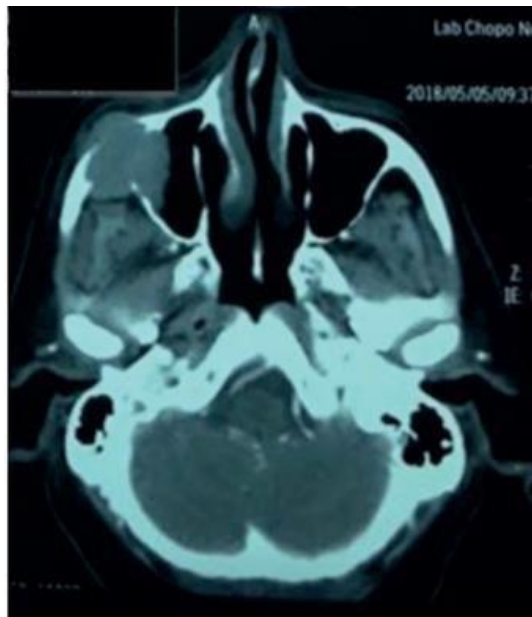
Linfoma no-Hodgkin del paladar blando.  
La tomografía axial computarizada revela un engrosamiento difuso del paladar blando. (24)

El linfoma se manifiesta como una masa de tamaño variable que puede causar destrucción ósea. Hay una extensión frecuente de los senos paranasales, hueso alveolar o paladar duro, mejilla, espacio buccinador, espacio paranasofaríngeo, fosas infratemporales, nasofaringe, órbita y cavidad intracraneal. (24) Las lesiones óseas son osteolíticas en el 77% de los casos, con una apariencia geográfica, permeativa, localizada, devorada por polillas. Los hallazgos radiográficos iniciales muestran una pérdida de la lámina dura y osteolisis de hueso medular y cortical, con una reacción que produce espículas laminares y perpendiculares de hueso nuevo en la mandíbula o maxilar. (24)



Linfoma linfoblástico de la mandíbula en un niño de 5 años. Las secciones axiales de la ventana del tejido blando muestran una lesión en el espacio de la médula de la mandíbula anterior, con adelgazamiento cortical, erosión parcial y ligera expansión del hueso. (24)

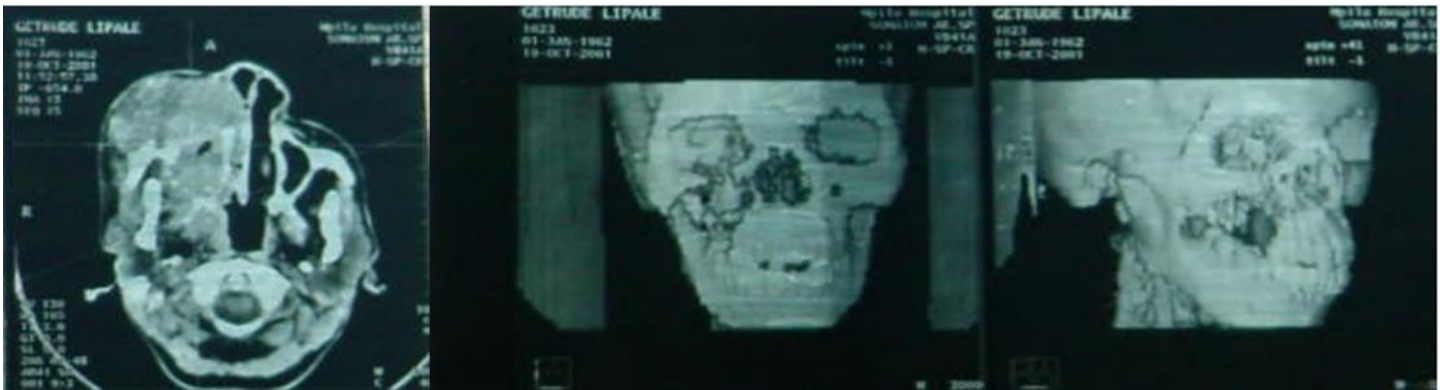Tomografía computarizada (TC) simple y contrastada de cabeza y cuello de paciente con Linfoma no-Hodgkin de células grandes B, donde se observó en cortes axiales y coronales lesión hipodensa a hueso que abarca piso de órbita, ocupa porción de seno maxilar e infiltra pared anterior del mismo hacia región de fosa cigomática. (7)



Tomografía computarizada corte axial donde se observa una lesión hipodensa a hueso que ocupa porción del seno maxilar derecho y destruye pared anterior del mismo. (7)



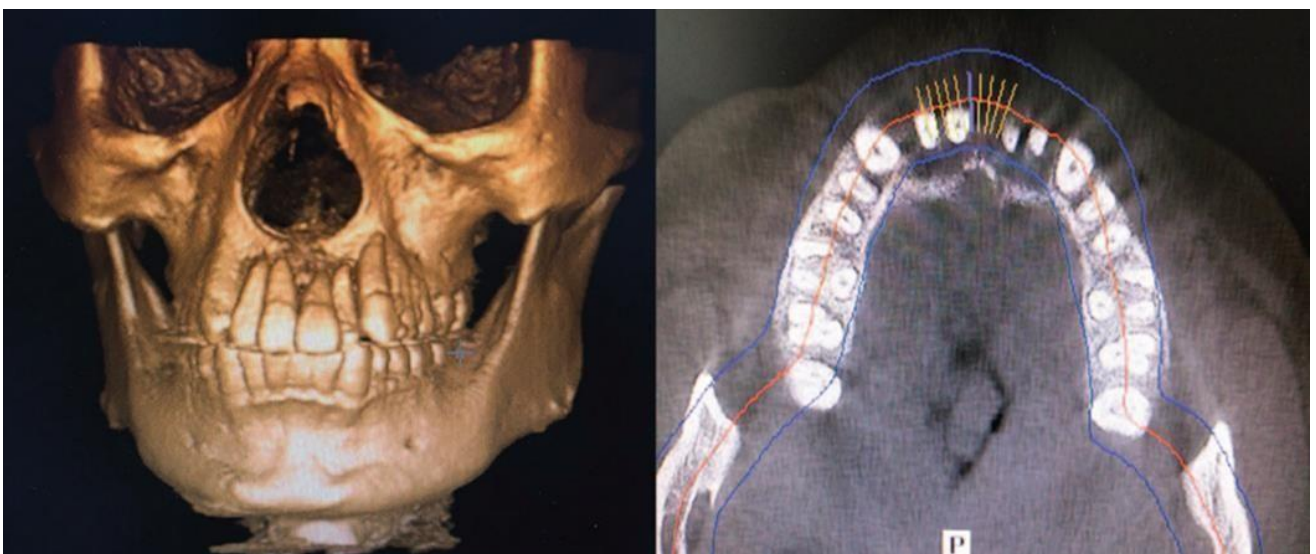
Radiológicamente, los hallazgos de imágenes más citados sobre la exploración por TC incluyen lesiones de hipodensa con límites difusos, resorciones óseas, desplazamientos de dientes y destrucción de hueso. Los ganglios linfáticos involucrados, si los hay, a menudo son isodensos y homogéneos en las películas de TC simples, con un grado variable de mejora después de la inyección de contraste. (17)



Tomografía axial computarizada que muestra la destrucción de estructuras adyacentes al maxilar de lado derecho. (22)

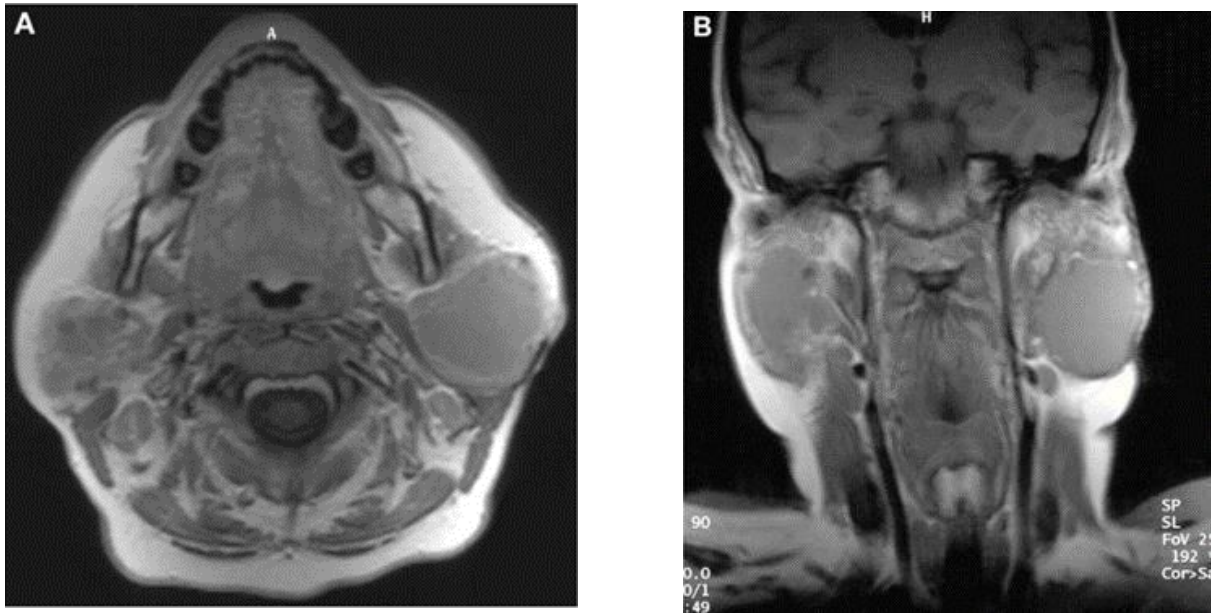
### Resonancia magnética

La resonancia magnética es mejor que la TC para detectar el SNC y las enfermedades óseas. (9) En las imágenes por resonancia magnética, las características de las imágenes de los ganglios linfáticos que son más características de las neoplasias malignas, como la necrosis central y la





propagación neoplásica extracapsular (ENS), también se observan a menudo con tasas de incidencia variando en diferentes subtipos. Como se vio en las imágenes tomográficas calculadas con haz de cono, hubo una exposición completa de las raíces de los dientes 2-1|1-3 debido a la corrupción del lado labial del hueso alveolar. (17)



Linfoma no-Hodgkin de glándulas parótidas.

Resonancia magnética corte axial (A) y coronal (B) demuestran baja intensidad de señal y lesiones de masa homogéneas y bien definidas en ambas glándulas parótidas. (24)

Los estudios por imágenes, incluidas las imágenes por tomografía computarizada y resonancia magnética, no pueden distinguir del Linfoma de Hodgkin del Linfoma no-Hodgkin y no pueden diferenciar sus diversos subtipos, esrequiere un diagnóstico patológico. En estudios por imágenes, los ganglios linfáticos del Linfoma de Hodgkin y del Linfoma no-Hodgkin son homogéneos y de tamaño variable, con un diámetro promedio de 2 a 10 cm. Linfomas clínicamente agresivos, como linfoma burkitt, linfoma difuso de células B grandes, y los linfomas de células NK/T se caracterizan por la destrucción del maxilar, la mandíbula y los huesos alrededor de los senos paranasales. (24)

## Radiografía panorámica oclusal y periapical

Los hallazgos radiográficos en el linfoma de Burkitt incluyen imágenes radiolúcidas de destrucción ósea con márgenes mal definidos e irregulares (27), en las imágenes radiográficas los maxilares se ven como imágenes radiolúcidas correspondientes a zonas de destrucción ósea; el hueso que rodea los dientes se sustituye por tejido tumoral; se ha llegado a observar pérdida del soporte óseo en ausencia de tumor. El desplazamiento y movilidad de los dientes es una regla característica; la zona más afectada es la de los premolares y molares. (14) Como se muestra en la fig. 23 de un paciente con linfoma de Burkitt radiografía panorámica donde se muestra un área translúcida difusa en la mandíbula en la zona derecha de los premolares. (27)

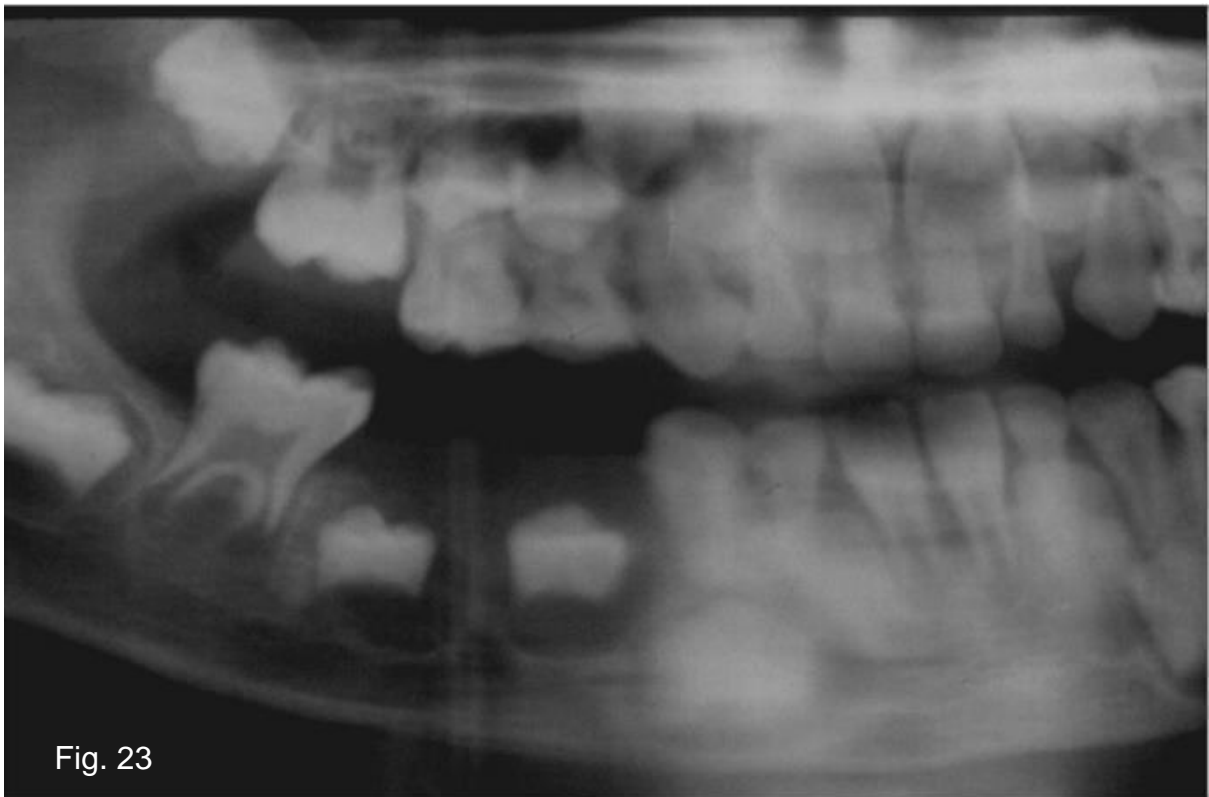

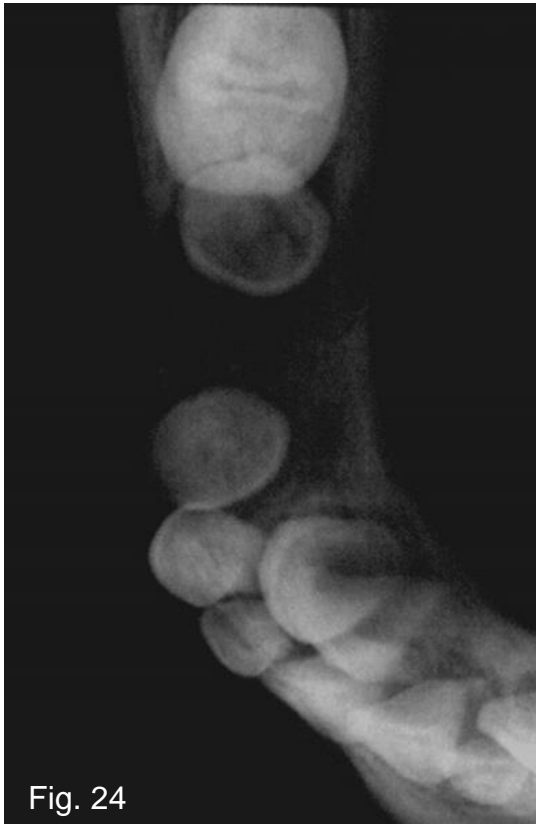


Fig. 24

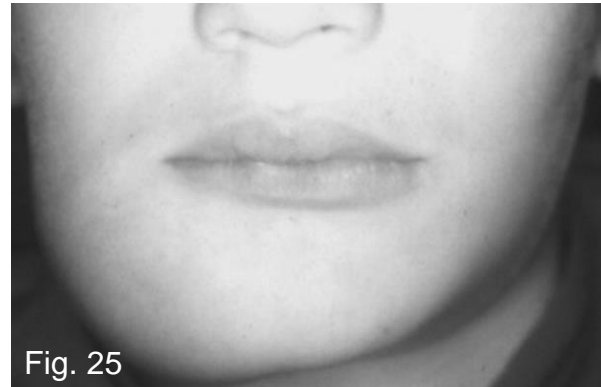

Fig. 25

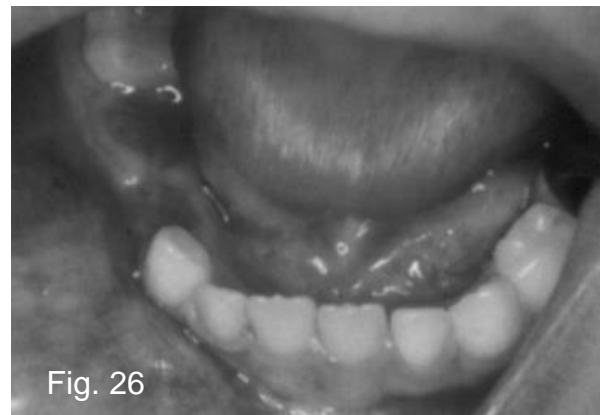


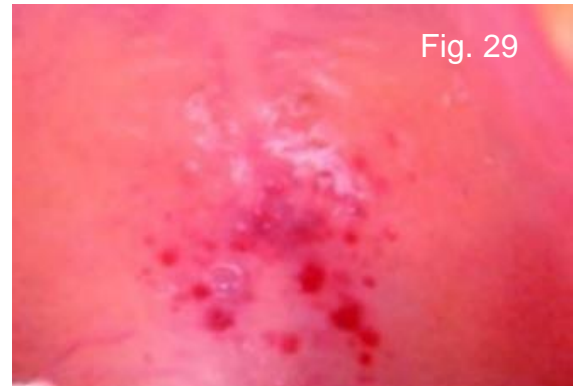
Fig. 26

Fig.24 radiografía oclusal de un paciente con linfoma de Burkitt donde se observa una dislocación de los gérmenes premolares y una ruptura de la capa cortical. Fig. 25 y 26 fotografía extraoral e intraoral del aspecto clínico del linfoma de Burkitt se observa una masa de lado derecho de la mandíbula, en la zona de premolares. (27)

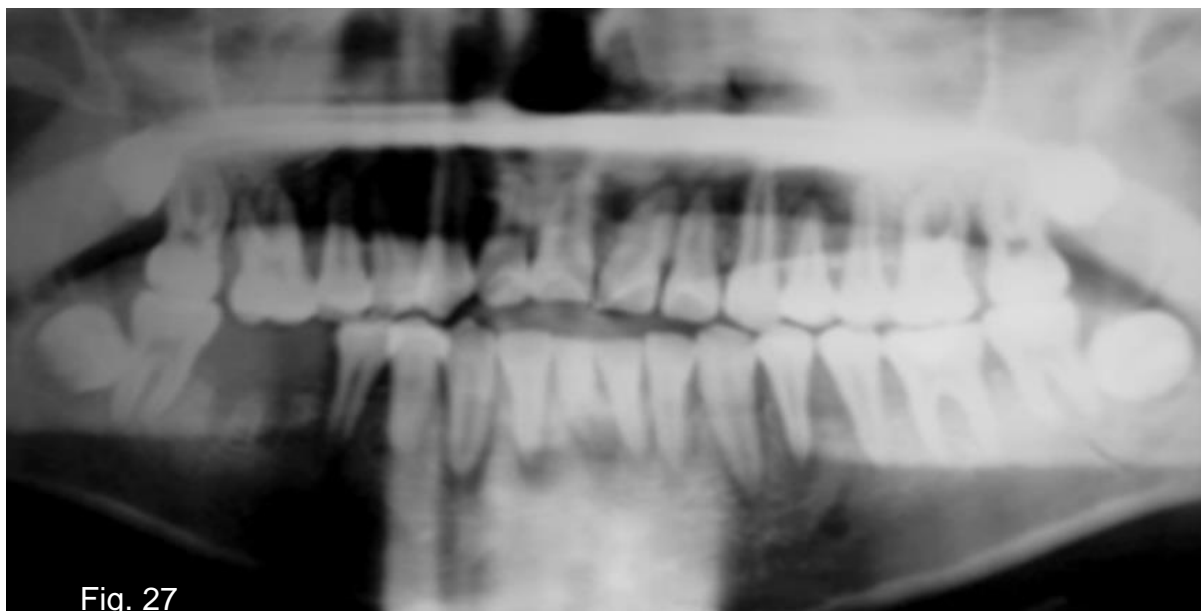
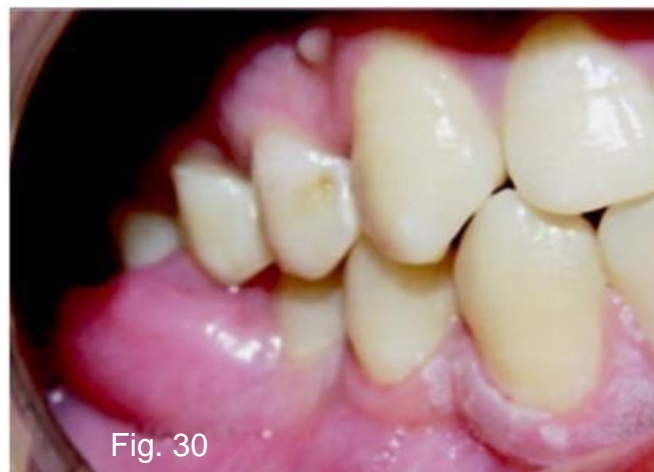
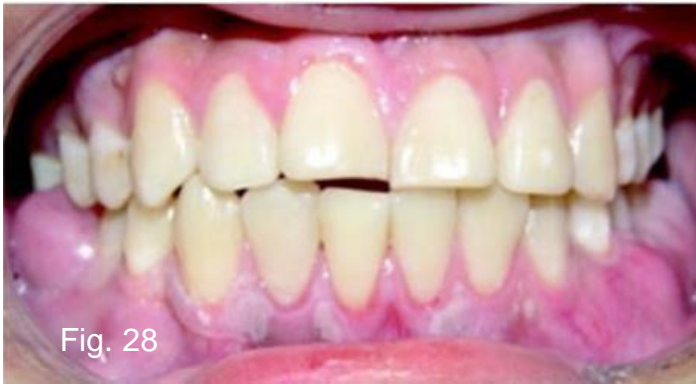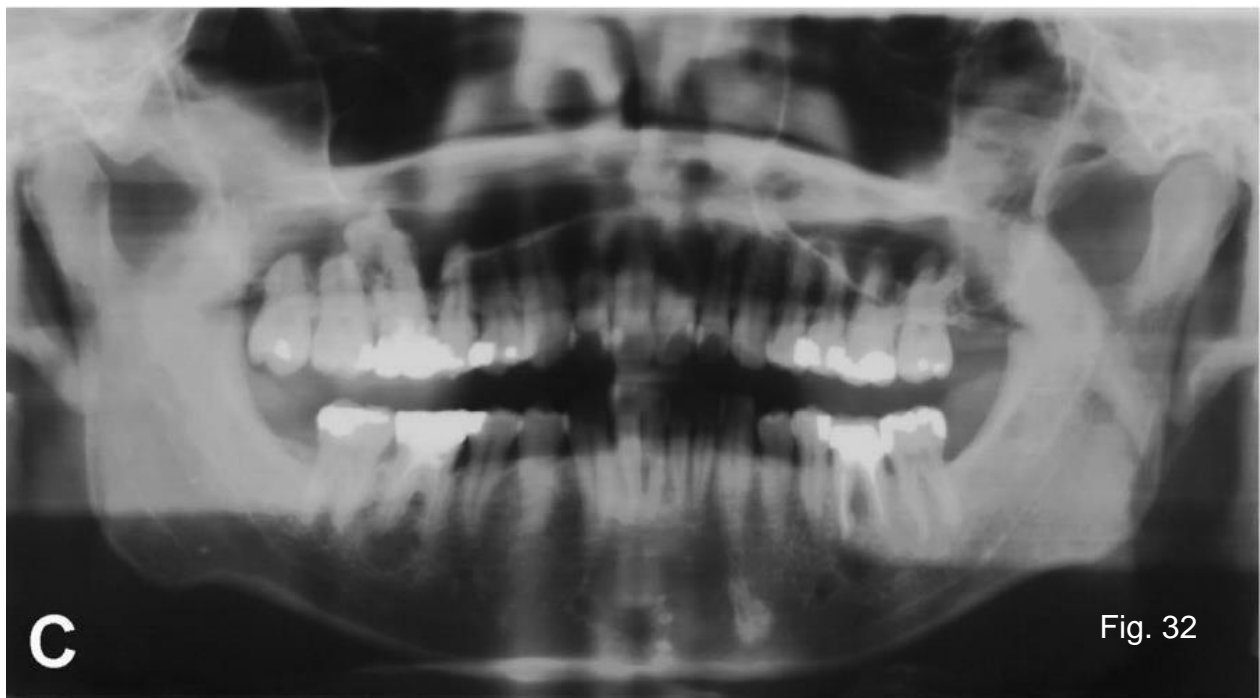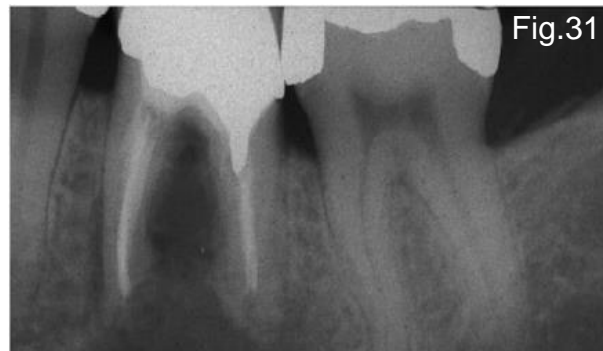
Fig. 27

Fig. 27 radiografía panorámica de paciente con linfoma de Burkitt que mostró zonas radiolúcidas (lisis ósea) del primer premolar al segundo molar inferior derechos y en el maxilar, la zona correspondiente del canino al primer molar superior derechos clínicamente no había alteración. (14)

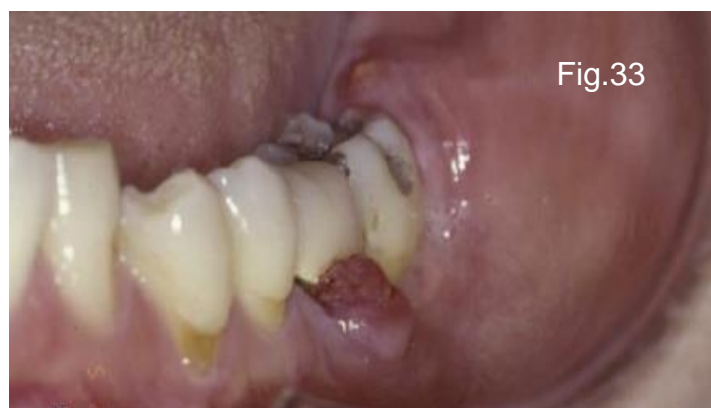

En la cavidad oral se observó marcada resequedad y palidez de las mucosas, petequias en el paladar, aumento de volumen de la encía del primer molar inferior derecho de 4 cm, de coloración rojiza, blanda, brillante y dolorosa a la palpación, en el alvéolo desocupado del primer molar inferior derecho había una zona granulosa, irregular, de consistencia blanda, coloración grisácea con zonas de necrosis, ulcerada y de olor fétido; movilidad dental en sentido vestibulo lingual de aproximadamente 4 mm por arriba del límite fisiológico, que se extendía del incisivo lateral al segundo molar inferior derecho. Fig.28, 29, 30 (14)

Las radiografías periapicales (Fig. 31) y panorámicas (Fig. 32) de un paciente con linfoma de Burkitt mostraron una lesión radiolúcida en las zonas bifurcación y periapical del primer molar mandibular izquierdo, pero el hueso de la cortical mandibular izquierda no era notable. (28)



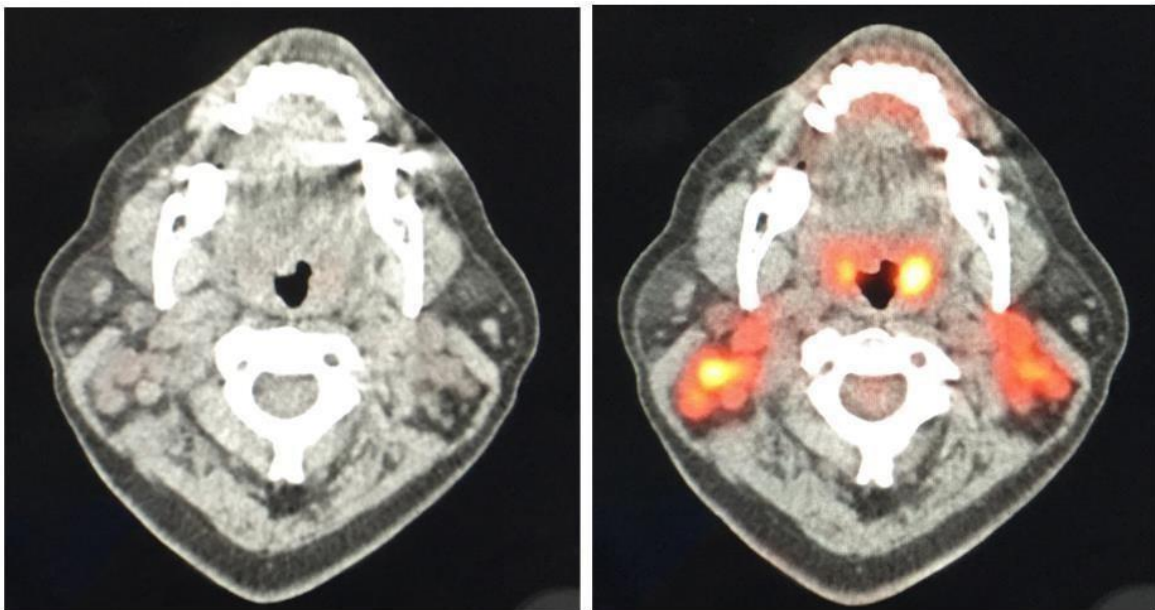
Clínicamente se observa (Fig.33) una inflamación de tejidos blandos en la encía del primer molar mandibular izquierdo y la zona retromolar mandibular izquierda. Las dos eran suaves con ulceración de la superficie focal. (28)





## Tomografía por emisión de positrones PET

La PET utiliza principalmente como trazador metabólico un análogo de la glucosa (2-fluoro-2-deoxi-D-glucosa [FDG]) marcado con F18 (emisor de positrones) para evaluar la actividad glicolítica de diversos tumores, incluidos los linfomas. La FDG-PET se basa en que la mayoría de los tumores malignos tienen incrementadas la tasa de captación y el metabolismo de la glucosa en relación con los tejidos normales la principal ventaja de la FDG-PET sobre las técnicas de imagen anatómicas es su habilidad para detectar cambios metabólicos en áreas afectas por linfoma antes de que se produzcan cambios estructurales. (29)



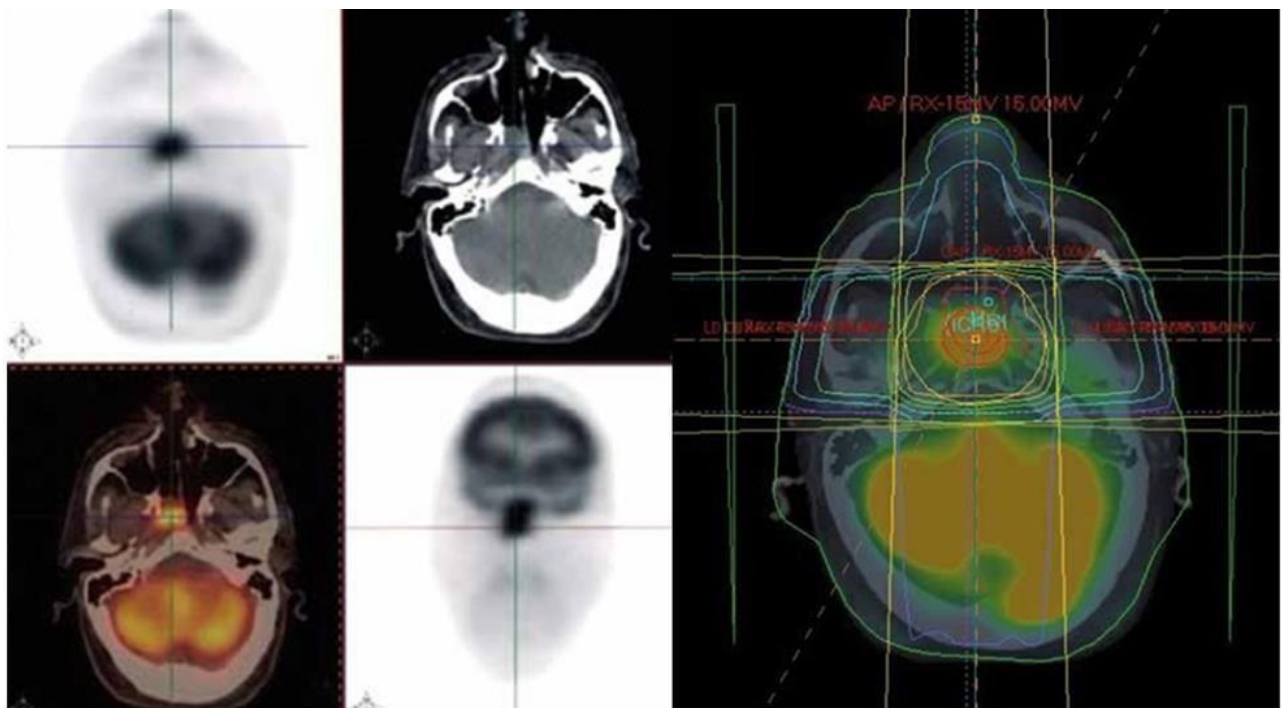
Linfoma no Hodgkin. Se observa el compromiso ganglionar cervical bilateral y de las amígdalas.

Diferentes subtipos de linfoma no Hodgkin exhiben una avidéz variada para FDG, con los subtipos más comunes (células B grandes difusas, foliculares y linfomas de células del manto) se cree que es rutinariamente FDG ávido, mientras que zona marginal extranodal, linfocítica pequeña y células T los linfomas no Hodgkin son ávidos de FDG variablemente. En subgrupos que son rutinariamente ávidos, la exploración por PET detecta enfermedades con una sensibilidad del 80% y una calidad específica del 90%. Los escaneos de PET previos al tratamiento pueden resultar en un aumento; sin embargo, los



escaneos de PET se utilizan más ampliamente para evaluar la respuesta a la terapia. Cualquier órgano puede ser el sitio primario del linfoma no Hodgkin. (9)

Las lesiones con comportamiento heterogéneo pueden tener áreas con enfermedad activa y con componente necrótico (inactivas). En estos casos la PET-CT permite planificar mejor la dosis de radiación que debe recibir el paciente, regulando que sea mayor en las áreas activas del tumor. De la misma manera, facilita seleccionar mejor el sitio de la biopsia en casos de sospecha de recidiva tumoral. (30)



Uso de PET-CT para una mejor planificación del tratamiento radioterápico.



---

## Conclusión

Podemos concluir que el LNH tiene un alto porcentaje en cabeza y cuello, que se desarrolla en los ganglios linfáticos en cavidad oral es poco frecuente como manifestación primaria pero aun así se presenta en las tonsilas, paladar, mucosa bucal, lengua, piso de boca, también podemos verlo en el hueso maxilar y mandibular y sus síntomas pueden confundirse con los de otras enfermedades es por eso que siempre debemos tenerlo en cuenta como un diagnóstico a considerar cuando tratemos con pacientes potencialmente sospechosos que estén inmunodeprimidos, que tengan SIDA, que hayan recibido un trasplante de órgano reciente o que tengan alguno de los factores etiológicos mencionados en este trabajo y realizar las pruebas de laboratorio correctas para descartar otros diagnósticos. También concluimos que el uso de la imagenología como auxiliar de diagnóstico es muy importante porque nos muestra el grado de extensión que presentan los pacientes, principalmente la tomografía computarizada y la resonancia magnética son importantes para determinar la ubicación exacta del tumor aunque clínicamente no se pueda ver alteración también nos ayuda en el caso del PET a planificar las dosis de radiación que debe recibir el paciente, facilita la selección del mejor sitio para realizar una biopsia en caso de que se sospeche de una recidiva.

Debe ser considerado por los odontólogos porque, aunque no siempre tenga sus manifestaciones primarias en la cavidad oral, cuando se llega a presentar y a diagnosticar a tiempo se puede lograr prolongar la vida del paciente.



---

## Referencias Bibliográficas

1. Georgina González, Manuel González Pieri. Historia de la Radiología. Rev. Cient. Esc. Univ. Cienc. Salud, 2017; 4(1): 48 45-48.
2. Arpan K. Banerjee, Elizabeth Beckmann, Uwe Busch, Alfredo Buzzi, Adrian Thomas. LA HISTORIA DE LA RADIOLOGÍA. Vienna, Austria: Sociedad Europea de Radiología; 2012.
3. Casariego Z, Micinquevich S, Laufer N, Ricar J. Linfoma no Hodgkin oral relacionado al sida (LNHORS): Actualización y presentación de un caso clínico. Av. Odontoestomatol 2006; 22 (6): 307-314.
4. Hilda Ceballos-Hernández, Beatriz Martínez-Sandoval, Georgina Villa-C, Elizabeth García-Cruz, Francisco Belmont-Laguna. Tratamiento multidisciplinario de un caso de linfoma no Hodgkin con infección palatina por *Aspergillus*. Acta Pediatr Mex. 2007;28(5):178-82.
5. Anna Bowzyk Al-Naeeb, Thankamma Ajithkumar, Sarah Behan, Daniel James Hodson. Non-Hodgkin lymphoma. BMJ. 2018; 362(3204): 1-7.
6. Juan Manuel Pérez Zúñiga, Carolina Aguilar Andrade, José Luis Álvarez Vera, María Augusto Pacheco, Pamela Elena Báez-Islas, Ramón Alberto Bates Martín, et al. Generalidades sobre linfomas. Rev. Hematol. Mex. 2018; 19(4):174-188.
7. Ilan Vinitzky Brener, Valeria Traver Méndez, Carlos A. Carrasco Rueda, Beatriz Aldape Barrios. Linfoma no Hodgkin de células grandes "B" en cavidad oral: presentación de un caso y revisión de la literatura. Odontol. Sanmarquina. 2020; 23(2): 181-188.
8. ¿Qué es el linfoma no Hodgkin?. (2018). Recuperado 18 de marzo de 2021, de American Cancer Society website: [https://www.cancer.org/es/cancer/linfoma-no-hodgkin/acerca/que-es-linfoma-no-hodgkin.html#escrito\\_por](https://www.cancer.org/es/cancer/linfoma-no-hodgkin/acerca/que-es-linfoma-no-hodgkin.html#escrito_por)
9. Kate R Shankland, James O Armitage, Barry W Hancock. Non-Hodgkin lymphoma. Lancet 2012; 380: 848–57.
10. Ruiz Cárdenas Jorge Leonidas, Fernández Martínez Clarisa Andrea, Díaz Arteaga Andy Jhayr. Linfoma No-Hodgkin intraoral. Rev Exp Med 2017; 3(1): 30-32.



11. Nagesh T. Sirsath, K. C. Lakshmaiah, Umesh Das, D. Lokanatha, S. Premlatha Chennagiri, Clementina Ramarao. Primary extranodal non Hodgkin's lymphoma of oral cavity - A single centre retrospective study. *Journal of Cancer Research and Therapeutics*. 2014;10(4): 945-950. DOI: 10.4103/0973-1482.136024.
12. Kusuke, N., Custódio, M. & de Sousa, S.C.O.M. Oral lesion as the primary diagnosis of non-Hodgkin's lymphoma: a 20-year experience from an oral pathology service and review of the literature. *Eur Arch Otorhinolaryngol* 276, 2873–2879 (2019). <https://doi.org/10.1007/s00405-019-05544-z>.
13. Chicarelli, M. Vessoni Iwaki, L.C. Iwaki, L. Mitsunari Takeshita, W. Pupim, D. Eder Alberto Sigua. Linfoma no Hodgkin de células de manto: relato de caso raro y la presentación a los profesionales de la salud de la importancia de un diagnóstico precoz. *Acta Odontológica Venezolana*. 2012: 1-7.
14. Hilda Ceballos Hernández, Luis Raziel Martagón Cabrera. Linfoma de Burkitt con repercusión estomatológica. Informe de un caso. *Acta Pediatr Mex* 2005;26(2):67-72.
15. Karla Gabriela Ocampo García, Rigoberto Dolores Velázquez, José Luis Barrera Franco, Janai Aciel Requena y Mayra Gabriela Heredia. Linfoma no Hodgkin centrorfacial relacionado a VIH. Reporte de un caso y revisión de la literatura. *Rev esp cir oral maxilofac*. 2012;34(2):75–80.
16. Indira Reddy, Sreenath G, Raghavendra Reddy Y, Ravi Prakash .A, Swathi T R. Non-Hodgkin's Lymphoma in Buccal Vestibule -Case Report. *Journal of Clinical and Diagnostic Research*. 2014; 8(8): QD01-QD02.
17. Deng, Ying Wang, Weisong Liu, Yong Qian. Oral and maxillofacial non-Hodgkin lymphomas Case report with review of literature. *Deng et al. Medicine* (2017) 96:35.
18. Juan R. Labardini Méndez, Eduardo Cervera Ceballos, Carmen Corrales Alfaro, Micaela Balbuena Martínez, Arlette Araceli Barbosa Ibarra, José Ramiro Espinoza Zamora, et al. Oncoguía Linfoma No Hodgkin. *Revista del Instituto Nacional de Cancerología*. 2011; 6(3): 140-152.



19. Eleni A. Georgakopoulou, Marina D. Achtari, Kostas Evangelou, Christos Kittas. Oral non-Hodgkin's lymphoma in a patient with rheumatoid arthritis treated with etanercept and methotrexate. *J Clin Exp Dent*. 2015;7(1):e180-2. DOI: 10.4317/jced.51922.
20. Brian C.-H. Chiu, Ningqi Hou. Epidemiology and Etiology of Non-Hodgkin Lymphoma. *Cancer Treat Res*. 2015; 165:1-25.
21. Casariego Z, Micinquevich S, Laufer N, Ricar J. Linfoma no Hodgkin oral relacionado al sida (LNHORS): Actualización y presentación de un caso clínico. *Av. Odontoestomatol* 2006; 22 (6): 307-314.
22. Díaz Pérez DA, Martínez Rodríguez D. Linfoma no Hodgkin de la cavidad bucal como manifestación clínica primaria de infección por VIH. Informe de 7 casos. *Rev Inf Cient [Internet]*. 2003 [citado 26 Mar 2021];, 38(2):[aprox. 0 p.].
23. Abdelwahed Hussein MR. Non-Hodgkin's lymphoma of the oral cavity and maxillofacial region: a pathologist viewpoint. *Expert Rev Hematol*. 2018;11(9):737–48.
24. Alfred L. Weber, Aliyah Rahemtullah, Judith A. Ferry. Hodgkin and non-Hodgkin lymphoma of the head and neck: clinical, pathologic, and imaging evaluation. *Neuroimag Clin N Am* 13 (2003) 371 – 392.
25. P.G. Mirpuri-Mirpuri, M.M. Álvarez-Cordovés, A. Pérez-monje. Manifestación primaria de linfoma no hodgkiniano. A propósito de un caso. *semergen*. 2013;39(6): e25-e28.
26. Anand Ramanathan, Hagir Abd Rahman Mahmoud, Lew Pit Hui, Ng Yan Mei, Valliammai Valliappan, Rosnah Binti Zain. Oral Extranodal Non Hodgkin's Lymphoma: Series of Forty Two Cases in Malaysia. *Asian Pac J Cancer Prev*, 15 (4), 1633-1637.
27. Roseana de Almeida Freitas, Simone Souza Lobão Veras Barros, Lêda Bezerra Quinderé. Oral Burkitt's Lymphoma - Case Report. *Rev Bras Otorrinolaringol* 2008;74(3): 458-61.
28. Ying-Shiung Kuo, Yu-Hsueh Wu, Andy Sun, Chun-Pin Chiang. Burkitt's lymphoma of the mandible. *Journal of Dental Sciences*. 2017; 12(4): 421-423.



29. Hernández, D. Evaluación de la técnica combinada tomografía por emisión de positrones/ tomografía computarizada en el estudio clínico de pacientes con linfoma No Hodgkin y linfoma Hodgkin. [Tesis doctoral]. Universidad Autónoma de Madrid; 2008.
30. Jorge Luis Guerrero G. Evaluación de linfomas con tomografía por emisión de positrones y computarizada. Catalogo de proveedores para la salud; 2015 [consultado 19 abril 2021]. Disponible en: Evaluación de linfomas con PET-CT en imágenes diagnósticas (catalogodelasalud.com)