



**UNIVERSIDAD TECNOLÓGICA IBEROAMERICANA S.C**

**U T E C I**

**ESTUDIOS INCORPORADOS A LA UNIVERSIDAD NACIONAL AUTÓNOMA  
DE MÉXICO**

**FACULTAD DE ODONTOLOGÍA**

**T E S I N A**

**“ESPACIO BIOLÓGICO: IMPORTANCIA DE SU PRESERVACIÓN  
DURANTE PROCEDIMIENTOS ESTÉTICO-PROTÉSICOS”.**

**QUE PARA OBTENER EL TÍTULO DE:**

**CIRUJANO DENTISTA**

**P R E S E N T A**

**CYNTHIA LIZBETH SANCHEZ CAÑAS**

**ASESOR DE TESINA**

**C.D.E.P.M. EDGAR RUBÉN ORTIZ VILCHIS**

**XALATLACO, ESTADO DE MÉXICO 2021.**



Universidad Nacional  
Autónoma de México

Dirección General de Bibliotecas de la UNAM

**Biblioteca Central**



**UNAM – Dirección General de Bibliotecas**  
**Tesis Digitales**  
**Restricciones de uso**

**DERECHOS RESERVADOS ©**  
**PROHIBIDA SU REPRODUCCIÓN TOTAL O PARCIAL**

Todo el material contenido en esta tesis esta protegido por la Ley Federal del Derecho de Autor (LFDA) de los Estados Unidos Mexicanos (México).

El uso de imágenes, fragmentos de videos, y demás material que sea objeto de protección de los derechos de autor, será exclusivamente para fines educativos e informativos y deberá citar la fuente donde la obtuvo mencionando el autor o autores. Cualquier uso distinto como el lucro, reproducción, edición o modificación, será perseguido y sancionado por el respectivo titular de los Derechos de Autor.

## **AGRADECIMIENTOS**

**A MIS PADRES....** Quienes me enseñaron a valorar los resultados de un gran esfuerzo y conocer el precio de tener una gota de sudor en la frente, por ser mis amigos y ser mi aliento para lograr todo lo que me propongo, día con día estuvieron pendiente de mi persona y mis estudios, hoy gracias a sus desvelos sigo preparándome, me inspiraron me apoyaron y han forjado la persona que soy. ¡Mis héroes!

**A MIS HERMANOS....** Porque nadie como ustedes podría haberme acompañado por los caminos de la vida con tanto amor y cariño.

**A MIS AMIGOS....** Por su lealtad durante este trayecto y el apoyo mutuo que me brindaron, por ser mi segunda familia, por no dejarnos caer cuando parecía que todo iba mal. Los amigos marcan la vida, y ustedes marcaron la mía, siempre se los agradeceré.

## ÍNDICE

Introducción .....	1
--------------------	---

### Capítulo I Metodología

1.1 Planteamiento del problema .....	3
1.2 Delimitación del problema .....	3
1.3 Formulación del tema .....	4
1.4 Objetivos .....	4
1.4.1 Objetivo general .....	4
1.4.2 Objetivos específicos .....	4
.....	
1.5 Justificación .....	5

### Capítulo II Marco teórico

2.1 Antecedentes .....	6
2.2 Espacio biológico .....	7
2.2.1 Definición .....	7
2.3 Histología .....	10
2.4 Erupción activa .....	13
2.5 Erupción pasiva.....	13
2.6 Biotipo periodontal .....	15
.....	
2.7 Relación entre la longitud y el grosor del tejido gingival supracrestal.....	20
2.8 Longitud del periodonto más coronal.....	21
2.9 Anchura del tejido supracrestal .....	24
2.10 Distancia del margen de la preparación y la cresta ósea.....	24
2.11 Coronas Metal Porcelana.....	25
2.11.1 Indicaciones .....	26
2.11.2 Contraindicaciones.....	26
2.11.3 Ventajas .....	27
2.11.4 Desventajas .....	27

2.11.5 Preparación .....	28
2.12 Carillas .....	37
2.12.1 Indicaciones .....	38
2.12.2 Contraindicaciones .....	40
2.12.3 Ventajas .....	42
2.12.4 Desventajas .....	44
2.12.5 Diagnóstico .....	45
2.12.6 Técnica/Preparación .....	48
2.13 Metodología de evaluación del espacio biológico .....	56
2.13.1 Evaluación clínica .....	58
2.13.2 Sondaje transgingival .....	59
2.13.3 Evaluación radiográfica .....	61
2.14 Invasión del espacio biológico .....	63
2.15 Como evitar la invasión del espacio biológico.....	64
2.16 Alteraciones patológicas frente a la invasión del espacio biológico .....	65
2.17 Situaciones en las que se puede provocar una invasión del espacio biológico .....	66
2.17.1 Línea de terminación .....	66
2.17.2 Márgenes de restauración .....	70
2.17.3 Retracción o desplazamiento gingival.....	75
2.17.4 Fuerza y tiempo de desplazamiento .....	78
2.17.5Técnicas de desplazamiento .....	79
2.17.6 Hilo retractor.....	81
2.17.7 Técnica de hilo único .....	81
2.17.8 Técnica doble hilo .....	82
2.17.9 Materiales de impresión.....	84
2.17.10 Protección temporal.....	86
2.17.11 Diseño de restauración .....	89
2.17.11.1 Contorno .....	90
2.17.11.2 Puntos de contacto .....	92
2.17.12Materiales restauradores.....	93
2.18 Técnicas de recuperación del espacio biológico .....	95
2.18.1 Colgajo de reposición apical .....	96
2.18.2 Extrusión ortodoncia .....	97
2.18.3Gingivectomia .....	98
III Conclusiones .....	99
IV Referencias bibliográficas .....	100



## Introducción

La relación saludable entre el periodonto y las restauraciones dentarias es de suma importancia para la armonía clínica y estética de las restauraciones. Por un lado, el periodonto debe tener buen estado para iniciar una rehabilitación estético protésica del paciente, por otro lado, la rehabilitación estético protésica debe mostrar adaptación con los tejidos periodontales para que estos puedan permanecer saludables durante un tiempo prolongado garantizando así el éxito del tratamiento. Un periodonto saludable es alcanzado por la eliminación correcta de depósitos bacterianos de la superficie dental y restableciendo una relación armoniosa entre tejidos periodontales y márgenes de las restauraciones, además de la óptima adaptación de la restauración también la usencia de invasión del espacio biológico que es ocupado por los tejidos blandos presentes en la unión dentogingival.

Se denomina espacio biológico a la unión dentogingival, que ha sido descrita como una unidad funcional, compuesta por el tejido conectivo de inserción de la encía y el epitelio de unión. La importancia de esta estructura radica en las posibles consecuencias que se derivan de su invasión ya que puede inducir a la pérdida ósea, hiperplasia gingival, recesión gingival todo ello afectando la salud periodontal como la estética gingival.

Un factor que es de particular importancia es el daño potencial que resulta en el periodonto cuando los argenes se colocan por debajo de la encía. Si por un lado el periodonto debe estar en un buen estado para que la rehabilitación permanezca en óptimas condiciones durante un periodo prolongado, por otro lado, la rehabilitación debe mostrar adaptación con los tejidos para que estos puedan permanecer saludables. Para que el clínico pueda alcanzar esos objetivos debe ser considerada la necesidad imperitiva de diagnóstico correcto y el planteamiento del caso además de una correcta ejecución clínica periodontal y protésica. Como contexto el espacio biológico funciona como una barrera contra la

entrada de microorganismos hacia el medio interno del ligamento periodontal, encía, tejido conectivo y tejido óseo. A estas preocupaciones bifuncionales se adiciona la demanda estética requerida actualmente por los pacientes, esa exigencia vuelve inviable, en la mayoría de los casos la ejecución final de las preparaciones en un nivel supragingival. Esto implica más dificultades técnicas para adaptar de manera satisfactoria las prótesis y mantener la salud periodontal.

Por tanto, es importante una adecuada comprensión de la relación entre los tejidos periodontales y la odontología restauradora para asegurar una adecuada forma, función, estética y confort de la dentición.

Se discute el concepto de espacio biológico y su relación con la salud periodontal y la odontología restauradora, la importancia en el mantenimiento de una restauración a largo plazo, así como también la evaluación y corrección de su invasión por diferentes métodos para su recuperación.



## **CAPÍTULO I. METODOLOGÍA**

### **1.1 Planteamiento del problema**

Las preparaciones protésicas, cementado de restauraciones, restauraciones sobreextendidas, toma de impresión, uso de instrumental rotatorio, son factores que determinan el éxito del tratamiento estético-protésico y la salud del periodonto durante la rehabilitación de la pieza dentaria. Al verse afectados se relaciona a una invasión del espacio biológico que como consecuencia trae el deterioro de tejidos y a su vez retracción gingival, pérdida ósea, hiperplasia gingival, entre otras alteraciones que conllevan al fracaso del tratamiento.

Por ende, su integridad actúa como barrera a la entrada de microorganismos a los tejidos de soporte: ligamento periodontal, tejido óseo y gingival. Es importante mencionar la preservación del espacio biológico ya que durante las fases del tratamiento se garantiza al paciente estética, funcionalidad, y éxito a largo plazo.

Cabe señalar que la afectación o invasión de dicha estructura es un indicativo para hacer frente a la recuperación del espacio biológico estableciendo un correcto diagnóstico, pronóstico y protocolo de tratamiento. Por lo tanto, los procedimientos quirúrgicos periodontales son necesarios previos a la rehabilitación de una pieza dental.

### **1.2 Delimitación del problema**

Se denomina espacio biológico a la unión dentogingival, que ha sido descrita como una unidad funcional, compuesta por tejido conectivo de inserción de la encía y el epitelio de unión.

Dicha estructura es fundamental e importante ya que radica en las posibles consecuencias y riesgos que pueden derivar su invasión, produciendo alteraciones como hiperplasia gingival, retracción gingival, pérdida ósea, entre otros afectando estética tanto como salud periodontal.

Al mencionar el espacio biológico se debe tener en cuenta ciertos factores como el biotipo periodontal, grosor de la encía, profundidad del surco, como principios para la recuperación del mismo.

### **1.3 Formulación del tema**

¿Cuál es la importancia de la preservación del espacio biológico durante procesos estético-protésicos?

### **1.4 Objetivos**

#### **1.4.1 Objetivo general**

Establecer la importancia de la preservación del espacio biológico durante procesos estético-protésicos.

#### **1.4.2. Objetivos específicos**

- Identificar los factores causales que provocan el deterioro del espacio biológico.
- Mencionar las alteraciones que puede producir la invasión del espacio biológico.
- Conocer los diferentes tipos de procedimientos quirúrgicos, para la recuperación del espacio biológico.

## **1.5 Justificación**

La odontología moderna cuenta con gran variedad de materiales innovadores usados en la rama de la restauración y tanto sus propiedades químicas como físicas pueden intervenir en la afectación del espacio biológico. Así mismo es importante mencionar que existe gran relación entre las restauraciones dentales y el periodonto durante la rehabilitación de una pieza dentaria para devolver así función, anatomía y estética brindándole al paciente éxito durante y después del tratamiento.

Al verse afectado el espacio biológico, se mencionarán los distintos procedimientos quirúrgicos que permitirán su recuperación, motivando al odontólogo a establecer un correcto diagnóstico, pronóstico y protocolo de tratamiento.

## CAPITULO II. MARCO TEÓRICO

### 2.1 Antecedentes

En estudios iniciales del epitelio, los autores Gottlieb (1921), y Orban y Mueller (1929), describieron una inserción del mismo al diente, presentando un concepto innovador que en ese momento no fue universalmente aceptado<sup>1</sup> (Delgado Pichel A I. M., 2001).

Posteriormente, Sicher (1959) describió una unión dentogingival alrededor del diente que comprendía dos partes, una inserción de tejido fibroso y una inserción de epitelio. (David L. Cochran, 1997)<sup>2</sup>. Así mismo los autores Orban y cols., más tarde (1956) demostraron esto en cortes histológicos al microscopio óptico. (Delgado Pichel A I. M., 2001)<sup>3</sup>

En 1962, Cohen definió la "anchura biológica" es más apropiado denominarlo "espacio biológico", ya que hace referencia a la dimensión longitudinal, y no transversal del tejido gingival supracrestal como aquellos elementos del epitelio de unión y tejido conjuntiva del

---

1

Delgado Pichel A, I. M. (13 de 02 de 2001). *M. Espacio biológico. Partel: La inserción diente-encía*. A. Obtenido de <https://scielo.isciii.es/pdf/peri/v13n2/original5.pdf>

2

David L. Cochran, J. S. (1997). Biologic width around: titanium implants. A histometric analysis of the implanto-gingival junction around unloaded and loaded nonsubmerged implants in canine mandibule. *Journal Periodontology*, 186-97.

3

Delgado Pichel A, I. M. (13 de 02 de 2001). *M. Espacio biológico. Partel: La inserción diente-encía*. A. Obtenido de <https://scielo.isciii.es/pdf/peri/v13n2/original5.pdf>

complejo dentogingival que ocupan el espacio comprendido entre la base del surco gingival y la cresta alveolar. (Canut., 1996)<sup>4</sup>

Al estudiar la anatomía de la unión dentogingival y cuantificar el promedio de la profundidad del surco con base a las investigaciones realizadas por Gargiulo y cols.,(1963) basándose en la dimensión total del tejido gingival supracrestal (TGS) es de 2,04 mm (2,73 mm si se tiene en cuenta el surco gingival). (Hyman Smukler M. C., 1997)<sup>5</sup>

## **2.2 Espacio biológico**

### **2.2.1 Definición**

Se denomina espacio biológico a la unión dentogingival, que ha sido descrita como una unidad funcional, compuesta por el tejido conectivo de inserción de la encía y el epitelio de unión.

El Espacio Biológico es definido por Gargiulo y cols en 1961 como la dimensión del espacio que los tejidos ocupan sobre el hueso alveolar, señalando que en el ser humano promedio la inserción de tejido conjuntivo ocupa 1,07mm de espacio sobre el hueso alveolar y que el epitelio de unión, por debajo de la base del surco gingival ocupa 0.97mm del espacio sobre

---

4

Canut., P. M. (1996). Alargamiento de corona dentaria I: Bases anatómicas aplicadas. *J. Periodoncia*, 153-163.

5

Hyman Smukler, M. C. (1997). Consideraciones periodontales y dentales en el procedimiento de alargamiento coronal: una base racional para su tratamiento. *Revista Internacional de Odontología Restauradora y Periodoncia.*, 441 - 453.

la inserción de tejido conjuntivo. Estas dos medidas constituyen el espacio biológico. (Valdivieso1, 2012)<sup>6</sup>

Dicha estructura es una zona variable ya que interfieren ciertos aspectos como la edad, sexo, pieza dentaria, posición en arcada, etc. Sin embargo, su función es fundamental ya que brinda soporte y actúa como una zona que hace frente a la entrada de bacterias al periodonto.

Cuando se habla del espacio biológico no solo se debe pensar en la longitud de la inserción gingival, sino que se debe relacionar con el grosor de la encía el biotipo periodontal y la profundidad del surco gingival.

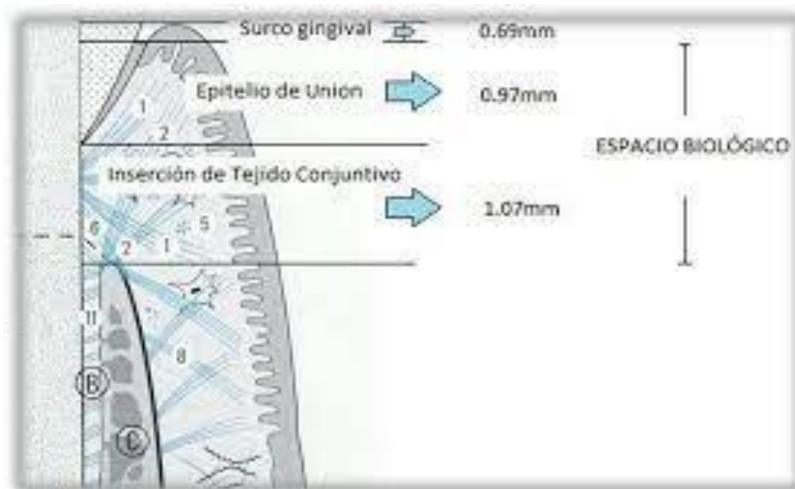

ILUSTRACIÓN 1. COMPONENTES DEL ESPACIO BIOLÓGICO.

Nevins en 1993 demuestra que al considerar espacio biológico individual, se logra una condición más favorable para la salud gingival y el éxito de la restauración y establece que el espacio biológico es de aproximadamente 3 mm; el primer milímetro va desde el punto

6

Valdivieso1, E. M. (02 de Abril de 2012). *Revista Estomatológica Herediana*. Obtenido de <https://www.redalyc.org/pdf/4215/421539370007.pdf>

inicial de la dentina hasta el cierre marginal de la encía siendo específica para cada paciente; luego 1mm para la inserción del epitelio y 1 mm para la inserción del tejido conjuntivo. (Valdivieso1, 2012)<sup>7</sup>

Durante procedimientos restauradores las medidas del espacio biológico suelen variar entre pacientes estas oscilan entre 0.75mm hasta 4.3mm, debido a estas variaciones se debe determinar en cada paciente una medición adecuada para la ubicación de los márgenes de dicha restauración evitando así su invasión y provocar el deterioro de cierto espacio biológico.

Por tanto, cabe mencionar la importancia de esta estructura ya que radica en las alteraciones o consecuencias que se pueden derivar de su invasión, que como se mencionara más adelante genera, retracción gingival, pérdida ósea, hiperplasia gingival, entre otras afectando la salud periodontal, estética del paciente y éxito del tratamiento.

Como lo menciona el autor, al considerar o respetar el espacio biológico se logra una respuesta favorable para la salud gingival y la pieza a restaurar no produce alteraciones que lleven al fracaso del tratamiento. Demuestra que el espacio biológico es de aproximadamente 3 milímetros, 1 milímetro se extiende desde la cúspide de la dentina hasta el cierre marginal de la encía, 1 milímetro lo ocupa la inserción del epitelio, 1 milímetro la inserción de tejido conjuntivo.

En la práctica odontológica, al realizar una preparación con márgenes subgingivales, no se debe invadir el epitelio de unión, como se menciona se indica respetar o limitar la extensión del margen siendo este de 0,5 a 1,0 mm ya que es inalcanzable visualizar donde empieza el epitelio de unión y donde termina el epitelio sulcular.

---

7

Valdivieso1, E. M. (02 de Abril de 2012). *Revista Estomatológica Herediana*. Obtenido de <https://www.redalyc.org/pdf/4215/421539370007.pdf>

## 2.3 Histología

El tejido conectivo supracrestal está formado por fibroblastos 5%, células de los vasos sanguíneos, linfáticos, terminaciones nerviosas y matriz 35% y fibras colágenas tipo I 60%, que se organizan en haces: grupo gingivodental, periostiodental, circular, alveologingival y transeptal, que para algunos forman ya parte del periodonto. (Jan Lindhe, 2003)<sup>8</sup>

El epitelio de unión se organiza como un epitelio no queratinizado, escamoso y estratificado. Está formado por queratinocitos (capa basal y estrato espinoso) y otras células (no queratinocitos y células claras) como son melanocitos, cels. Merckel, linfocitos T y macrófagos y PMNs. Las cels. De Langerhans, a diferencia del epitelio bucal y del surcular, tal vez no estén presentes. (Carranza F. A., 1998)<sup>9</sup>

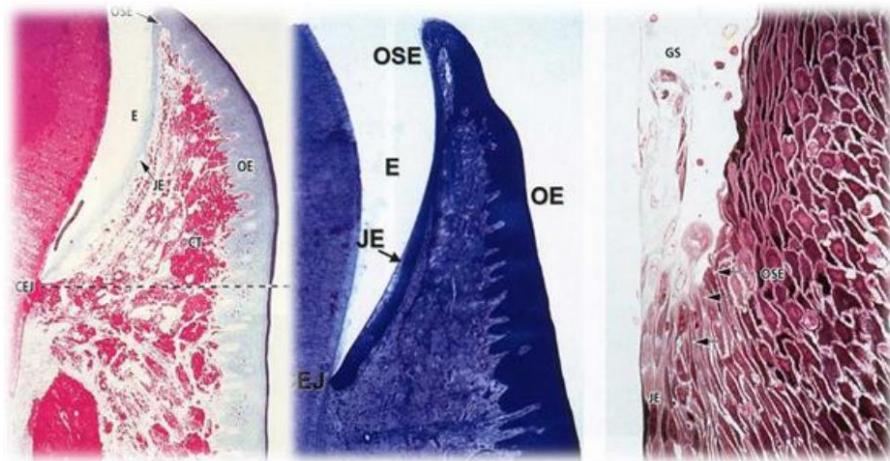


ILUSTRACIÓN 2. CORTE HISTOLÓGICO DEL ESPACIO BIOLÓGICO.

8

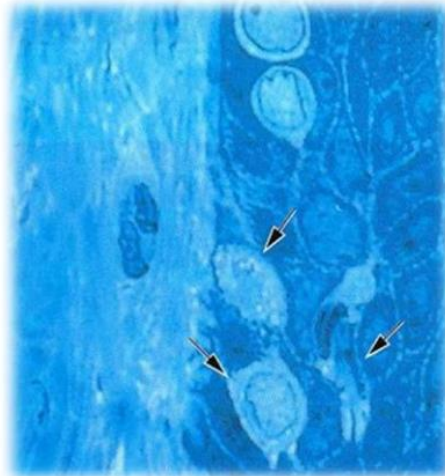
Jan Lindhe, T. K. (2003). *Clinical Periodontology and Implant Dentistry*. Garsington Road, Oxford: Blackwell Munksgaard.

9

Carranza, F. A. (1998). *Periodontología Clínica*. México: McGraw-Hill Interamericana.



Tiene su origen embriológico en el epitelio reducido del esmalte, en el momento en que se produce la erupción dentaria, se va sustituyendo progresivamente el epitelio reducido de unión, avanzando dicho cambio apicalmente hasta que el diente alcanza su posición definitiva en la arcada. (Jan Lindhe, 2003)<sup>10</sup>



**ILUSTRACIÓN 3. CORTE HISTOLÓGICO DE CÉLULAS DE LANGERHANS, CÉLULAS DE MERKEL Y CÉLULAS INFLAMATORIAS.**

Es mas grueso en su zona coronal (15-20 capas celulares), que, en su basal, donde se producen las mitosis. Desde ahí las células migran hacia el surco gingival (el suelo de la hendidura está constituido por elementos superiores del epitelio de unión. (Jan Lindhe, 2003)<sup>11</sup> La adherencia epitelial real al diente es efectuada por los hemidesmosomas y la lámina basal interna, que se adhieren a la superficie del diente (esmalte, cemento) e incluso

---

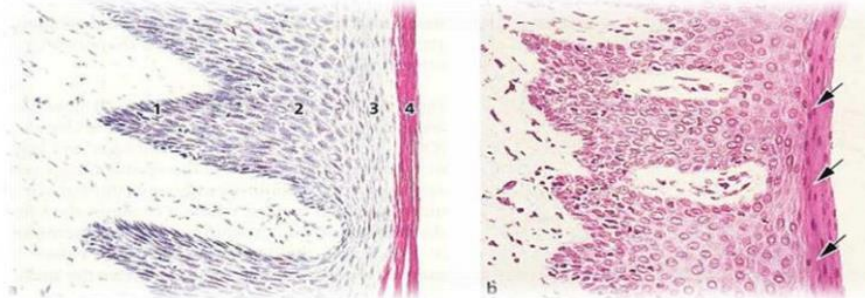
<sup>10</sup>

Jan Lindhe, T. K. (2003). *Clinical Periodontology and Implant Dentistry*. Garsington Road, Oxford: Blackwell Munksgaard.

<sup>11</sup>

Jan Lindhe, T. K. (2003). *Clinical Periodontology and Implant Dentistry*. Garsington Road, Oxford: Blackwell Munksgaard.

a la superficie de los implantes de titanio. La adhesión con el tejido conectivo gingival se realiza por medio de la lamina basal externa. (Carranza F. A., 1998)<sup>12</sup>



**ILUSTRACIÓN 4. 1. CAPA BASAL; 2. ESTRATO ESPINOSO; 3. ESTRATO GRANULOSO; 4. ESTRATO CORNEO. (DEL EPITELIO ORAL).**

La riqueza de los desmosomas es menor que en el epitelio bucal y que en el sulcular, lo cual le hace mas permeable al paso de moléculas y otras células transeúntes. Por ello la adhesión del epitelio de unión al diente se puede interrumpir con relativa facilidad. Cuando ocurre una cohesión entre las células epiteliales y otras capas de tejido de la unidad dentogingival se debilita y se propiciara a un cambio inflamatorio, disponiendo el escenario para la destrucción periodontal. (Hyman Smukler, 1997)<sup>13</sup>

Según el concepto de la erupción ininterrumpida o continua (Gottlieb), la erupción no cesa cuando los dientes encuentran sus antagonistas funcionales si no que persiste toda la vida. Basándose en esto se habla de la erupción activa y erupción pasiva.

---

<sup>12</sup>

Carranza, F. A. (1998). *Periodontología Clínica*. México: McGraw-Hill Interamericana.

<sup>13</sup>

Hyman Smukler, M. C. (1997). Consideraciones periodontales y dentales en el procedimiento de alargamiento coronal: una base racional para su tratamiento. *Revista Internacional de Odontología Restauradora y Periodoncia.*, 441 - 453.

## 2.4 Erupción activa

La erupción activa es el movimiento que realiza el diente en sentido oclusal hasta contactar con su antagonista. (Balda García, 2006)<sup>14</sup>. Debido al desgaste que sufre la superficie oclusal por el mecanismo fisiológico de la atrición, o en ocasiones debido a la pérdida del diente antagonista, este proceso puede continuar durante toda la vida. (J. Ferrús, 2003)<sup>15</sup>

## 2.5 Erupción pasiva

La erupción pasiva, que consiste en la migración apical del complejo dentogingival hasta llegar al límite amelocementario (LAC). (Balda García, 2006)<sup>16</sup>. Como lo menciona el autor J.Ferrus el proceso de erupción pasiva, por el contrario no es un movimiento del diente ni de sus componentes estructurales (J. Ferrús, 2003)<sup>17</sup>sino que está protagonizado por el componente mucogingival en su adaptación a las estructuras dentarias una vez que han alcanzado su posición definitiva en la cavidad bucal.

---

14

Balda García, I. H. (14 de Septiembre de 2006). *SciELO*. Obtenido de [https://scielo.isciii.es/scielo.php?script=sci\\_arttext&pid=S1138-123X2006000500005](https://scielo.isciii.es/scielo.php?script=sci_arttext&pid=S1138-123X2006000500005)

15

J. Ferrús, D. C. (2003). Erupción pasiva alterada. Sus implicaciones clínicas y terapéuticas. *Dialnet*, 105, 120.

16

Balda García, I. H. (14 de Septiembre de 2006). *SciELO*. Obtenido de [https://scielo.isciii.es/scielo.php?script=sci\\_arttext&pid=S1138-123X2006000500005](https://scielo.isciii.es/scielo.php?script=sci_arttext&pid=S1138-123X2006000500005)

17

J. Ferrús, D. C. (2003). Erupción pasiva alterada. Sus implicaciones clínicas y terapéuticas. *Dialnet*, 105, 120.

De acuerdo con el autor Balda García Ignacio según se produce el proceso de la erupción pasiva, aumenta la corona clínica. A su vez menciona las 4 fases en las que se ha dividido el proceso de la erupción:

<b>FASE I</b>	La unión dentogingival se encuentra en el esmalte. La distancia desde la encía, marginal hasta la cresta ósea es de 3,23mm ( de los que 2,43mm son de espacio biológico).
<b>FASE II</b>	La unión dentogingival se encuentra tanto en el esmalte como en el cemento. La distancia es de 3,06mm (2,25 mm de espacio biológico)
<b>FASE III</b>	La unión dentogingival se localiza en el cemento, extendiéndose coronalmente hasta el LAC. La distancia es de 2,41 mm (1,80 mm de espacio biológico)
<b>FASE IV</b>	La unión dentogingival se localiza en el cemento y la superficie radicular se encuentra expuesta por la migración apical de la unión dentogingival. La distancia es de 2,53 mm (1,77 mm de espacio biológico)

**CUADRO 1. FASES DE LA ERUPCIÓN PASIVA.**

Aunque Gottlieb y Orban en 1933 consideraron la erupción pasiva y la recesión gingival como parte de un continuo proceso de erupción y como un hecho fisiológico. Gargiulo y cols. rebatieron este argumento al considerar que, aunque durante las cuatro fases de erupción pasiva la longitud del epitelio de unión disminuye, la dimensión del tejido conectivo permanece prácticamente constante (alrededor de 1,07 mm), por lo tanto, mientras que la

unión dentogingival se mantenga coronal a la unión amelocementaria el proceso de erupción pasiva se debe considerar como fisiológico. (J. Ferrús, 2003)<sup>18</sup>

Como afirman los autores la alteración de las dimensiones de la unión dentogingival predispone a los tejidos periodontales a inflamación, por lo que sugieren que en situaciones donde permanece el epitelio de unión más coronal al cuello de la pieza dental, el margen gingival durante la masticación no está protegido, el acumulo de alimento, traumas, etc., produce inflamación gingival crónica.

## 2.6 Biotipo periodontal

El biotipo (De bio- y el gr. τύπος, tipo) es la forma típica de un organismo (persona, animal o planta) que puede considerarse un modelo de su especie, variedad o raza. El biotipo o tipo somático comprende las características generales de un organismo que comparte un fenotipo o las particularidades de los bioelementos que comparte un genotipo. (Zerón, 2011)<sup>19</sup>

La definición de biotipo de acuerdo a la Real Academia Española es: «Forma típica de animal o planta que puede considerarse modelo de su especie, variedad o raza». Por tanto, es el conjunto de fenotipos que corresponden al mismo genotipo. Un biotipo es el grupo de individuos que poseen el mismo genotipo. (Zerón, 2011)<sup>20</sup>

---

18

J. Ferrús, D. C. (2003). Erupción pasiva alterada. Sus implicaciones clínicas y terapéuticas. *Dialnet*, 105, 120.

19

Zerón, A. (2011). Biotipos, fenotipos y genotipos. (Segunda parte). *Revista Mexicana de Periodontología.*, 22-23.

20

El biotipo periodontal describe cualitativamente los tejidos blandos y duros alrededor del diente, este concepto se basa en la evaluación clínica que busca determinar el grosor de la encía en relación a la cortical ósea. El reconocimiento de la misma es de gran utilidad para predecir su comportamiento ante los procedimientos quirúrgicos, protésicos y ortodónticos. (Sixto García Linares, 2015)<sup>21</sup>

El biotipo periodontal es el grosor biológico en sentido vertical y espesor gingival en sentido horizontal y se expresa en 2 tipos:

- Biotipo periodontal plano o delgado.
- Biotipo periodontal festoneado o grueso.

<b>BIOTIPO GRUESO</b>	<b>BIOTIPO FINO O DELGADO</b>
<ul style="list-style-type: none"> <li>✓ (Grueso-plano, festoneado o dientes cortos-anchos)</li> <li>✓ Muestra una arquitectura normal, la encía marginal es más gruesa, una zona más amplia del tejido queratinizado fino</li> </ul>	<ul style="list-style-type: none"> <li>✓ (Delgado-festoneado, plano-fino; o dientes largos-angostos)</li> <li>✓ Es de arquitectura pronunciada, una forma larga-estrecha de la corona de los incisivos centrales triangulares</li> <li>✓ Muestra una encía marginal fina y festoneada, una zona estrecha de la encía insertada.</li> </ul>

---

Zerón, A. (2011). Biotipos, fenotipos y genotipos. (Segunda parte). *Revista Mexicana de Periodontología.*, 22-23.

21

Sixto García Linares, C. C. (2015). El biotipo periodontal como factor influyente en recesión gingival en pacientes adultos que acuden a la Clínica de Posgrado de la UNMSM, Lima-Perú. *Theorema*, 19-25.

<ul style="list-style-type: none"> <li>✓ Altura más baja de las papilas interdetales dan una forma de las coronas más cuadradas</li> <li>✓ Crestas óseas son menos pronunciadas</li> <li>✓ Área de contacto es amplia y apical.</li> <li>✓ La banda de encía queratinizada es ancha.</li> <li>✓ De existir bolsas periodontales, pueden ser profundas y defectos intraóseos.</li> <li>✓ Su apariencia de normalidad se presenta en 8 de cada 10 personas</li> </ul>	<ul style="list-style-type: none"> <li>✓ Altura más amplia de las papilas interdetales</li> <li>✓ Mayor altura de la cresta ósea.</li> <li>✓ Banda de encía queratinizada es estrecha.</li> <li>✓ Las áreas de contacto son amplias y coronales.</li> <li>✓ De existir bolsas, pueden ser de poca profundidad y mayor tendencia a la recesión gingival.</li> <li>✓ Es el de mayor impacto al defecto estético, pero sólo 2 de cada 10 personas lo presentan.</li> </ul>
---	---

**CUADRO 2. CARACTERÍSTICAS DEL BIOTIPO GRUESO Y DELGADO.**

Por tanto, el biotipo periodontal es la sumatoria de características específicas que presenta la encía de todo ser humano. Como lo menciona el autor Christian R. Clínicamente se puede llegar a determinar el fenotipo al cual uno pertenece, principalmente observando la relación ancha/largo de la corona clínica de los incisivos centrales superiores. Pero también hay otras características clínicas, tanto en salud como en enfermedad periodontal. (Christian R. Lister Blondet, 2010)<sup>22</sup>

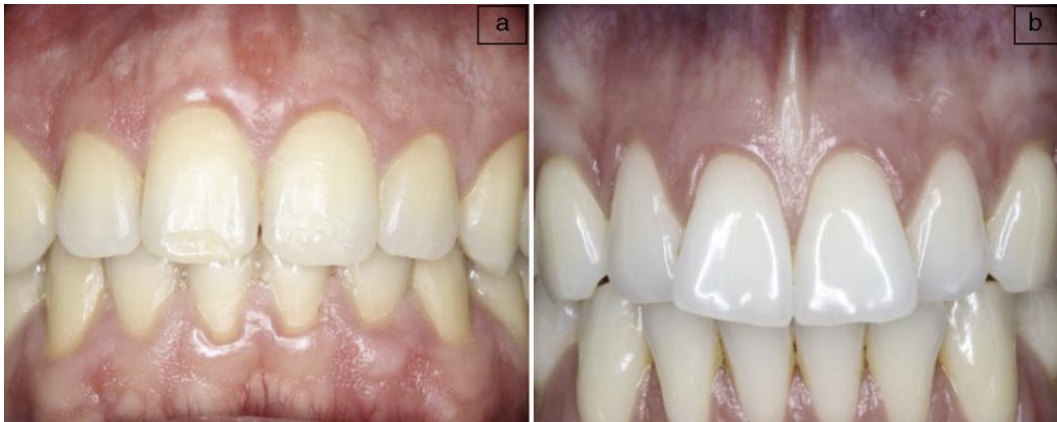---

22

Christian R. Lister Blondet, M. N. (2010). Fenotipos periodontales. *Revista Estomatologica Herediana*, 227-230.

Durante el mismo estudio los autores, Olsson y Lindhe (1991) propusieron relacionar la forma de los dientes con el "biotipo" periodontal. Se dieron cuenta que los sujetos con unos dientes con una proporción de ancho/largo más próxima a "1" muestran las características de un biotipo periodontal grueso y aquellos que más se alejaron de "1" mostraron biotipos periodontales delgados. Se observó que en los sujetos que mostraron un biotipo periodontal delgado revelaron mayor recesión gingival y además se sugirió la idea de utilizar el incisivo central como pieza fundamental para la clasificación del biotipo periodontal. (Christian R. Lister Blondet, 2010)<sup>23</sup>

Otros autores observaron otras características como profundidad del sondaje, ancho de la encía queratinizada, respuesta a la inflamación gingival, tratamientos quirúrgicos, grosor del tejido conectivo, hueso alveolar.



**ILUSTRACIÓN 5. BIOTIPO PERIODONTAL (A) GRUESO (B) FINO. PARÁMETROS VISUALES**

---

23

Christian R. Lister Blondet, M. N. (2010). Fenotipos periodontales. *Revista Estomatologica Herediana*, 227-230.



La evaluación del biotipo gingival es relevante a la hora de establecer parámetros estéticos y funcionales en la rehabilitación oral, así como para identificar pacientes de riesgo respecto a recesiones y otras condiciones asociadas a la pérdida de inserción. (Mariely Navarrete, 2015)<sup>24</sup>

La determinación del biotipo gingival a través de la transparencia de la sonda dentro del surco gingival es el método más utilizado hoy en día, puesto que ha demostrado ser sencillo y eficaz al momento de evaluar el espesor gingival. Kan et al.<sup>9</sup> postularon que la visualización de la sonda a través del margen gingival indicaba un biotipo delgado, y si este no era visible, se asociaba a un biotipo grueso. Además, se reportó que este método era altamente eficaz y poseía un 85% de reproducibilidad intraexaminador. La medición directa del grosor de encía adherida ha mostrado ser un método certero y simple de realizar; sin embargo, su principal inconveniente es ser un procedimiento invasivo que requiere anestesia local y puede dejar secuelas en los tejidos gingivales examinados. (Mariely Navarrete, 2015)<sup>25</sup>

Durante el estudio realizado por el autor Joseph Y.K. menciona la prueba McNemar mostró diferencias estadísticamente significativas en la forma de identificación del biotipo gingival al comparar la inspección visual con la evaluación mediante sonda periodontal y con la medición directa. La distribución de la frecuencia del grosor gingival a partir de las

---

24

Mariely Navarrete, I. G. (2015). Correlación entre biotipo gingival, ancho y grosor de encía adherida en zona estética del maxilar superior . *Revista Clínica de Periodoncia, Implantología y Rehabilitación Oral*, 192-197.

25

Mariely Navarrete, I. G. (2015). Correlación entre biotipo gingival, ancho y grosor de encía adherida en zona estética del maxilar superior . *Revista Clínica de Periodoncia, Implantología y Rehabilitación Oral*, 192-197.

mediciones directas frente al biotipo gingival (grueso o delgado) según la inspección visual mostró que el biotipo siempre fue delgado (100 %) cuando el grosor gingival era de 0,6 mm y siempre grueso (100 %) cuando el grosor gingival era > 1,0 mm. mediante sonda periodontal mostró que el biotipo siempre fue delgado (100 %) con un grosor gingival de 0,6 mm y siempre grueso (100 %) con un grosor gingival > 1,2 mm. (Joseph Y. K. Kan, 2010)<sup>26</sup>

La determinación del biotipo utilizando la transparencia de la sonda periodontal se realizó mediante el sondaje del surco gingival en la zona media vestibular de los dientes 1.1, 1.2 y 1.3, con sonda periodontal Fox Williams (American Eagle, Montana, EE. UU.). La denominación biotipo fino se estableció al observar el contorno de la sonda subyacente a través de la encía, y biotipo grueso cuando no se observó dicho contorno. (Mariely Navarrete, 2015)<sup>27</sup>

## **2.7 Relación entre la longitud y el grosor del tejido gingival supracrestal**

Anatómicamente es tan importante valorar el periodonto en su dimensión longitudinal como en su dimensión transversal en términos de anchura.

---

26

Joseph Y. K. Kan, T. M. (2010). Evaluación del biotipo gingival en la zona estética: inspección visual frente a medición directa. *Revista Internacional de Odontología Restauradora y Periodoncia*, 236-243.

27

Mariely Navarrete, I. G. (2015). Correlación entre biotipo gingival, ancho y grosor de encía adherida en zona estética del maxilar superior . *Revista Clínica de Periodoncia, Implantología y Rehabilitación Oral*, 192-197.

La importancia de la longitud radica en que representa unas dimensiones para los componentes conectivos, epiteliales y surco gingival, que, siendo inviolables, deben considerarse y respetarse al alargar el diente. (Canut., 1996)<sup>28</sup>

La importancia de la anchura se debe a que está íntimamente relacionada con el parámetro longitud, ignorar el patrón morfológico puede llevar al fracaso. (Canut., 1996)<sup>29</sup>

## 2.8 Longitud del periodonto más coronal

### La adherencia epitelial:

Es mayor en los individuos más jóvenes 1,35mm hasta los 24 años y disminuye con la edad 0,71mm a los 39 años. También varía respecto el diente (mayor en molares) 1,03 mm en incisivos y 1,22mm en molares. (Anthony W. Gargiulo, 1961)<sup>30</sup>

### El surco gingival:

---

28

Canut., P. M. (1996). Aalrgamiento de corona dentaria I: Bases anatómicas aplicadas. *J. Periodoncia*, 153-163.

29

Canut., P. M. (1996). Aalrgamiento de corona dentaria I: Bases anatómicas aplicadas. *J. Periodoncia*, 153-163.

30

Anthony W. Gargiulo, F. M. (1961). Dimensions and Relations of the Dentogingival Junction in Humans. *The Journal of Periodontology*, 261-267.

Es menor entre los más jóvenes 0,8 mm frente a los 1,7 mm de promedio en adultos. Varía de forma similar según el diente (mayor en molares) 1,19mm en incisivos y 1,54 en molares. (Anthony W. Gargiulo, 1961)<sup>31</sup> (J S Vacek, 1994)<sup>32</sup>

La inserción conectiva:

Es la dimensión menos variable 0,7 – 0,29mmsegún Vacck y cols.

Como se ve en los más jóvenes el surco gingival es menos profundo la adherencia epitelial es más larga y la cresta ósea está más coronal, siendo la distancia promedio desde la cresta a la UAC menor de 1 mm antes de los 20 años. (Anthony W. Gargiulo, 1961)<sup>33</sup> (J S Vacek, 1994)<sup>34</sup>

---

31

Anthony W. Gargiulo, F. M. (1961). Dimensions and Relations of the Dentogingival Junction in Humans. *The Journal of Periodontology*, 261-267.

32

J S Vacek, M. E. (1994). The dimensions of the human dentogingival junction. *The International Journal of periodontics & restorative dentistry*, 154-65.

33

Anthony W. Gargiulo, F. M. (1961). Dimensions and Relations of the Dentogingival Junction in Humans. *The Journal of Periodontology*, 261-267.

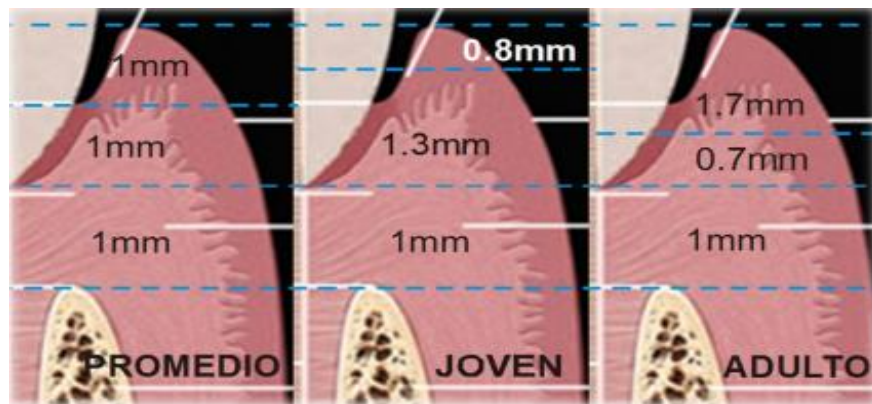
34

J S Vacek, M. E. (1994). The dimensions of the human dentogingival junction. *The International Journal of periodontics & restorative dentistry*, 154-65.

En el adulto, el surco gingival es mayor, la adherencia es más corta y la cresta ósea está más alejada del UAC con valor promedio de 2,15.

El hecho de que la cresta ósea este más apical en los individuos de mayor edad, en condiciones de salud periodontal, se debe a la erupción activa. En este proceso la cresta sigue al diente hasta cierto límite.

Las dimensiones de la unión dentogingival, con su variabilidad intra e interindividual están biológicamente determinados son inviolables. (Canut., 1996)<sup>35</sup>



**ILUSTRACIÓN 6. SURCO GINGIVAL E INSERCIÓN CONECTIVA ENTRE ADULTOS Y JOVENES. (COMPARACIÓN)**

---

35

Canut., P. M. (1996). Aalrgamiento de corona dentaria I: Bases anatómicas aplicadas. *J. Periodoncia*, 153-163.

## **2.9 Anchura del tejido gingival supracrestal**

Referido a espesor de encía. La importancia de esta dimensión es triple.

1. Por la relación entre los parámetros anchura y longitud.
2. Por la relación de la anchura y el biotipo periodontal.
3. Porque la anchura es un condicionante clave del tipo de cicatrización tras la remodelación ósea, la encía fina tiende a la recesión de forma inmediata tras la cirugía mientras que la ancha tiende a volver a su posición original previa a la cirugía.

## **2.10 Distancia entre el margen de preparación y cresta ósea**

Teniendo en cuenta que el espacio biológico mide unos 2mm se considera que el margen de la preparación nunca se situara a menos de 2,5mm de la cresta ósea, tanto en vestibular como en lingual o proximal. Para poder estar seguro de ello será necesario efectuar la técnica de sondaje de cresta. En ella previo al estudio radiológico se penetra con la sonda en el surco gingival, apoyándose en la corona del diente y hasta alcanzar la cima de la cresta alveolar. La pequeña lesión provocada cicatrizará perfectamente sin dejar secuelas ya que el complejo dentogingival es capaz de regenerarse completamente. Al valor obtenido se le restan las 2,5mm citados y conoceremos cual es la localización más apical a la que podemos situar el margen de la preparación. Solo se realizará en encías sanas y

que ante una encía que este inflamada deberemos esperar su normalización para realizar el sondaje. (Dean E Kois, 2008)<sup>36</sup>

Esta técnica nos permitirá conocer a que altura se debe llevar el punto de contacto de los dientes si queremos que se mantenga la papila interproximal. Para que esto sea así, Tarnow determino que la distancia entre la cresta ósea y el punto de contacto no debe ser mayor de 5mm. (D Tarnow, 1986)<sup>37</sup>

## **2. 11 Coronas Metal-Porcelana (Stephen F. Rosenstiel, 2016)<sup>38</sup>**

En muchas practicas dentales, la corona metal porcelana es una de las restauraciones fijas mas utilizadas lo cual se debe en parte a los avances tecnológicos en la fabricación de esta restauración por los laboratorios dentales y en parte al aumento de la demanda de tratamientos cosméticos que suponen un reto para los odontólogos hoy en día.

La restauración consiste en una corona metaliza colada de recubrimiento total o subestructura recubierta por una capa de porcelana fundida que imita el aspecto de un diente natural y cuya extensión puede variar.

Para que funcione bien la preparación para una corona metal porcelana requiere una reducción dental considerable en las zonas en las que el metal se va a cubrir con porcelana dental. El color oscuro de la subestructura metálica solo se cubre utilizando un espesor

---

<sup>36</sup>

Dean E Kois, K. K. (2008). Esthetic templates for complex restorative cases: rationale and management. *Journal of esthetic and restorative dentistry*, 249-50.

<sup>37</sup>

D Tarnow, S. S. (1986). Human gingival attachment responses to subgingival crown placement. Marginal remodelling. *Journal of Clinical Peroidontology*, 563-9.

<sup>38</sup>

Stephen F. Rosenstiel, M. F. (2016). *PROTESIS FIJA CONTEMPORANEA* . Barcelona : Elsevier.

suficiente de porcelana consiguiéndose al mismo tiempo que el veneer reproduzca el aspecto del diente natural. El frente de porcelana debe tener un espesor mínimo que resulte estético. Todo ello hace que sea necesario tallar mucho el diente lo que hace que la preparación sea una de las menos conservadoras para la estructura dental.

### **2.11.1 Indicaciones**

- Dientes que requieren recubrimiento completo y cuyo tratamiento plantea al dentista un desafío estético.
- Para corregir el plano oclusal.
- Como restauración individual en dientes anteriores y posteriores que necesitan restauración de cobertura total.
- En rehabilitación de los requisitos oclusales, plano de oclusión, dimensión vertical, relación céntrica, guía anterior.
- Como retenedor de prótesis fija complejas, pudiendo así recibir modificaciones para soportar un gancho de prótesis removible o un encaje de precisión o semiprecisión.

### **2.11.2 Contraindicaciones**

- Pacientes con caries activas.
- Presencia de enfermedad periodontal no tratada.
- Pacientes jóvenes con cámaras pulpares grandes debido al riesgo de exposición pulpar.



- Dientes anteriores manchados o descolorados, sin embargo intactos o con restauraciones de pequeña extensión en esos casos la solución estética debe ser buscada a través de carillas laminadas.
- Dientes posteriores con la superficie vestibular intacta, restauraciones metálicas profundas, coronas parciales o restauraciones metálicas adhesivas son indicadas siempre que la estética lo permita.

### **2.11.3 Ventajas**

- Una buena técnica puede proporcionar un aspecto natural.
- Si se desea la restauración puede caracterizarse con la aplicación interna y externa de tintes.
- Las cualidades retentivas son excelentes debido a que todas las paredes axiales están incluidas en la preparación y suele ser bastante fácil conseguir la forma de resistencia adecuada durante la preparación del diente.
- El aspecto de recubrimiento total de la restauración permite la corrección fácil de la forma axial.
- En general el grado de dificultad de una preparación de metal porcelana es comparable al de un diente posterior para una corona colada completa.

### **2.11.4 Desventajas**

- La preparación para una corona metal porcelana requiere de una reducción dental significativa para proporcionar suficiente espacio para los materiales restauradores.

- Para conseguir una mejor estética el margen vestibular de una restauración anterior suele prepararse subgingivalmente lo que aumenta las posibilidades de enfermedad periodontal.
- Puede emplearse un margen supragingival si no hay consideraciones cosméticas que lo impidan a si la restauración incorpora un margen labial de porcelana.
- Pueden presentar una estética inferior, pero pueden utilizarse en situaciones de mayor esfuerzo.
- Debido a la naturaleza vítrea del material de recubrimiento una corona metal porcelana está sometida a fractura por fragilidad.
- Un problema frecuente es la dificultad para seleccionar adecuadamente el color.
- Se requieren muchos pasos para el colado del metal y la aplicación de la porcelana.
- El costo de laboratorio es alto.

### **2.11.5 Preparación**

#### **Instrumental:**

- Fresas de diamante con punta redondeada grano regular para la reducción y grano fino para el acabado o fresas de carburo de tungsteno.
- Fresas de diamante con forma de balón o de rueda para la reducción lingual de los dientes anteriores.
- Fresa de diamante cónicas de extremo plano para la preparación del hombre.
- Piedras de acabado.
- Explorador y sonde periodontal.

- Recortadores de margen.

## **Procedimiento**

La preparación se divide en cinco pasos principales: surcos guía, reducción incisal u oclusal, reducción labial o bucal en la zona recubierta de porcelana, reducción axial de las superficies proximales y lingual ya acabado final de todas las superficies preparadas.

### Surcos guía:

1. Prepárense tres surcos profundos, uno en el centro de la superficie vestibular y otros dos en las localizaciones aproximadas de las líneas angula mesiofacial y distofacial. Se preparan en dos planos la proporción cervical paralela a eje axial del diente y la porción incisal u oclusal siguiendo el contorno facial normal.
2. Llévase a cabo la reducción facial en los planos cervical e incisal. El plano cervical determina la vía de colocación de la restauración completada, el plano incisal u oclusal proporciona el espacio necesario para el veneer de porcelana de deberá tener una profundidad aproximada de 1,3mm para permitir poder tallar más durante el acabado. Los surcos faciales secundarios suelen extenderse desde la mitad de la superficie vestibular hacia incisal u oclusal, aunque pueden extenderse hasta incluir los dos tercios incisales.
3. Preparase tres surcos profundos aproximadamente de 1,8mm en el borde incisal de los dientes anteriores. Esto proporciona la reducción de 2mm necesaria y permite el acabado. En los dientes posteriores en los que las topes oclusales vana recaer sobre la porcelana debe existir un espacio libre de 2 mm. La reducción oclusal posterior incorpora un bisel de la cúspide funcional en la cúspide lingual

similar a la de una corona colada completa. Los surcos no deben ser demasiado profundos ya que ello provocaría superficies demasiado reducidas y onduladas.

#### Reducción incisal y oclusal:

La reducción completa del borde incisal de un diente anterior debería dejar 2mm para que el expedir del material sea el adecuado y se obtenga una buena translucides en la restauración terminada. Los dientes posteriores requieren por lo general una reducción menor 1,5 mm debido a que la estética no es tan crítica, pero debe tenerse la precaución de no reducir excesivamente la superficie oclusal debido a que esto acortaría las paredes axiales dando lugar a retención y una resistencia inadecuada en la preparación terminada.

1. Elimínense los islotes de estructura dental remanente, en los dientes anteriores ni suele haber problemas para el acceso y debe utilizarse la parte mas gruesa del instrumento de corte para maximizar la eficiencia del corte. En los dientes posteriores se sigue el mismo protocolo para preparar surcos profundos para un colado completo funcional lo que incluye el uso de un bisel de la cúspide funcional. Además, ha de llevarse a cabo una reducción oclusal adicional en las zonas den las que se va a aplicar porcelana.

#### Reducción labial y bucal:

Al terminar la preparación, la reducción de la superficie facial debería haber producido un espacio suficiente para poder colocar la subestructura metaliza y el veneer de porcelana. Es necesario un mínimo de 1,2 mm para que el ceramista fabrique una restauración con un aspecto satisfactorio es preferible que sean 1,5 mm lo que requiere

una reducción dental importante. En comparación el diámetro cervical de un incisivo central superior mide entre 6 y 7 mm.

En la zona cervical de los dientes pequeños no siempre es posible obtener una reducción óptima tallándose menos en la zona en la que se prepara el margen del hombro cervical.

1. Retírese la estructura dental remanente entre los surcos profundos creándose un hombro en el margen cervical. Si se va a fabricar una restauración como un collarite metálico subgingival estrecho la profundidad del surco es suficiente, colóquese el hombro aproximadamente 0,5mm apical a la cresta de la encía libre. El acabo adicional da lugar a un margen que es de 0,75 a 1mm subgingival. Utilícese pulverización de agua adecuada durante toda la fase de preparación debido a que se va a eliminar la cantidad importante de estructura dental y una irrigación copiosa facilita la preparación.
2. El hombro resultante debería tener aproximadamente 1mm de ancho y debería extenderse a las troneras gingivales visto de incisal u oclusal. Cuando el acceso lo permite es preferible establecer este hombro desde la cresta gingival proximal hasta la mitad de la pared vestibular lo que minimiza la posibilidad de que la colocación del hombro inicial este demasiado cerca de la inserción epitelial. La localización y configuración específica del margen facial depende de varios factores tipo de restauración metal porcelana seleccionadas expectativas estéticas del paciente y preferencias del clínico.

Desde un punto de vista periodontal siempre es preferible un margen supragingival pero su aplicación se restringe únicamente a los casos en los que los pacientes no quieren tener superficie metálica visible o una superficie radicular con cambio de color. Esta demanda es común incluso cuando el margen gingival no es visible durante la función normal como

sucede con los pacientes con una línea labial baja y suele imitar el uso de márgenes supragingivales a los dientes posteriores.

#### Reducción axial de las superficies proximales y lingual:

Ha de eliminarse una estructura dental suficiente para proporcionar un chamfer liso y claro de unos 0,5mm de anchura.

1. Redúzcanse las superficies proximoaxial y linguoaxial manteniendo la fresa de diamante paralela a la vía de colocación planificada para la restauración. Estas paredes deben converger ligeramente desde cervical a incisal u oclusal, se recogiendo una convergencia de 6 grados medida voto el ángulo entre las paredes axiales apuestas.
2. En los dientes anteriores se prepara una concavidad lingual para obtener el espacio libre adecuado para los materiales restauradores, suele requerirse clásicamente que 1 mm de los contactos céntricos de la restauración terminada se localice en metal.
3. Preparase un surco de alineación lingual posicionando la fresa de diamante para el plano cervical de la reducción facial. Cuando una fresa de diamante de punta redondeada y tamaño y forma adecuados de alinea adecuadamente casi a la mita de su diámetro se introduce en la estructura dental. Verifíquese la alineación del surco y realice la reducción axial desde al surco a lo largo de la superficie lingual hasta proximal.
4. Para preparar el chamfer lingual extiéndase este desde bucal hasta proximal uniéndolo con el hombro proximal preparado anteriormente. Puede utilizarse como alternativa un abordaje facial. Aunque se trata de una maniobra más difícil inicialmente al haber adquirido algo de practica resultara fácil eliminar el surco guía y llevar a cabo la reducción axial proximal y lingual en un paso. La aleta proximal

que resulta de la preparación del hombro puede utilizarse como referencia para comprobar la alineación del instrumento rotatorio. El margen interproximal no debe colocarse demasiado gingivalmente ya que podría invadir el aparato de inserción.

5. En los dientes posteriores la reducción de la pared lingual se continua con el bisel de la cúspide funcional colocando durante la reducción oclusal.
6. Los dientes anteriores requieren un paso adicional. Tras la preparación de la pared del cíngulo se tallan uno o mas surcos profundos de 1 mm en la superficie palatina. Utilice una fresa de diamante con firma de balón para tallar la superficie palatina de los dientes anteriores. Resulta útil preparar solo la mitad de esta superficie y evaluar el espacio libre en máxima intercuspidadación y en todas las excursiones, la estructura dental remanente intacta sirve como referencia.

#### Acabado:

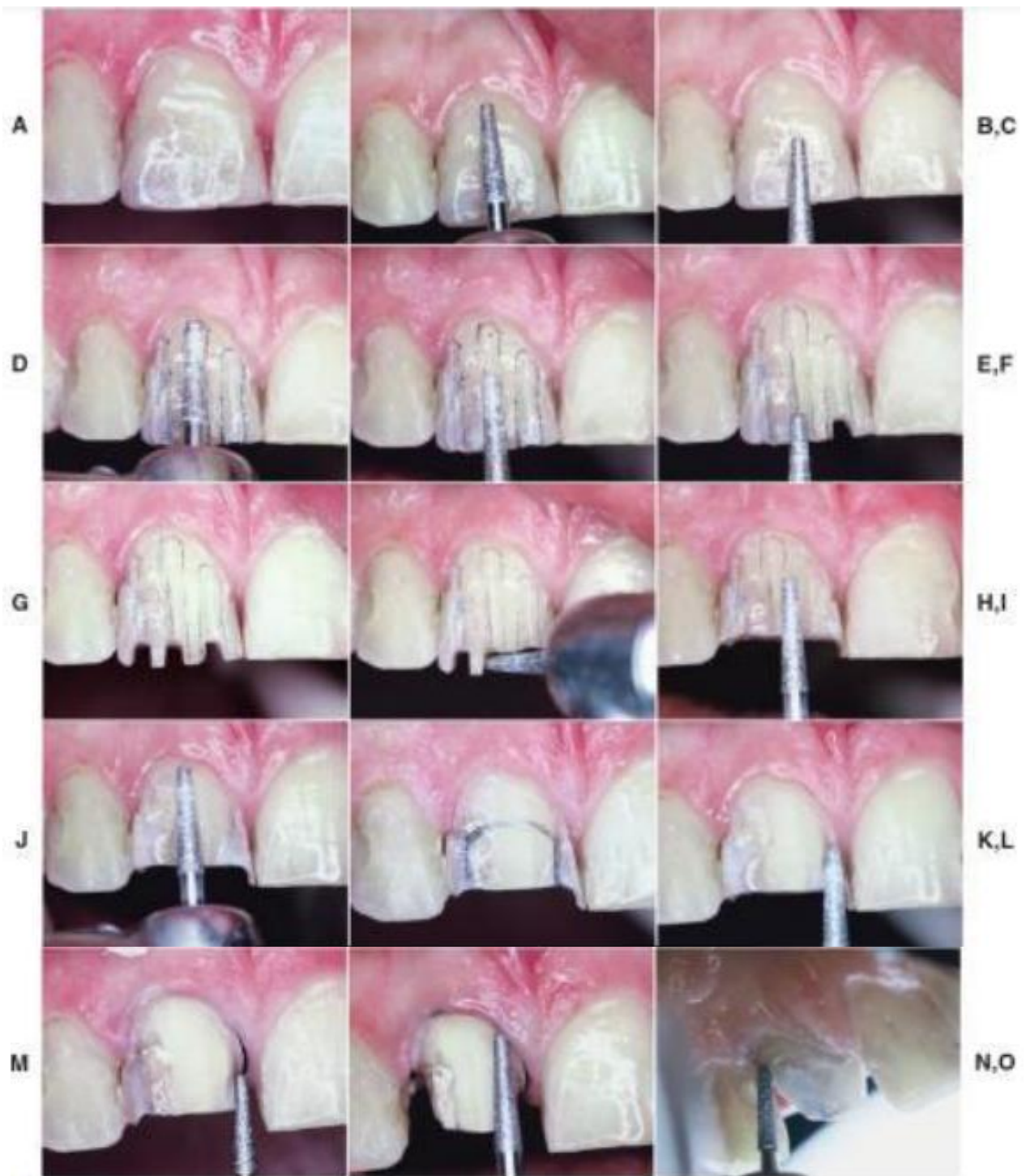
El margen debe proporcionar una buena resistencia al desplazamiento vertical de la punta de un explorador deber liso y continuo circunferencialmente, han de redondearse todas las líneas ángulo y la preparación debe tener un acabado satinado sin marcas del tallado de la fresa de diamante. El desplazamiento tisular es especialmente útil cuando se van a terminar las márgenes subgingivales paso que en ocasiones se pospone hasta justo antes de la toma de impresiones.

1. Acábense los márgenes con fresa de diamante instrumentos manuales o fresas de carburo. Han de redondearse todas las líneas ángulo internas para facilitar la toma de impresiones y el vaciado del troquel los pasos para el acabado del margen facial dependen del diseño elegido para el margen.
2. Un margen labial de porcelana requiere un soporte adecuado, se recomienda un hombro con un cavosuperficial de 90 grados, hombro que puede emplearse también

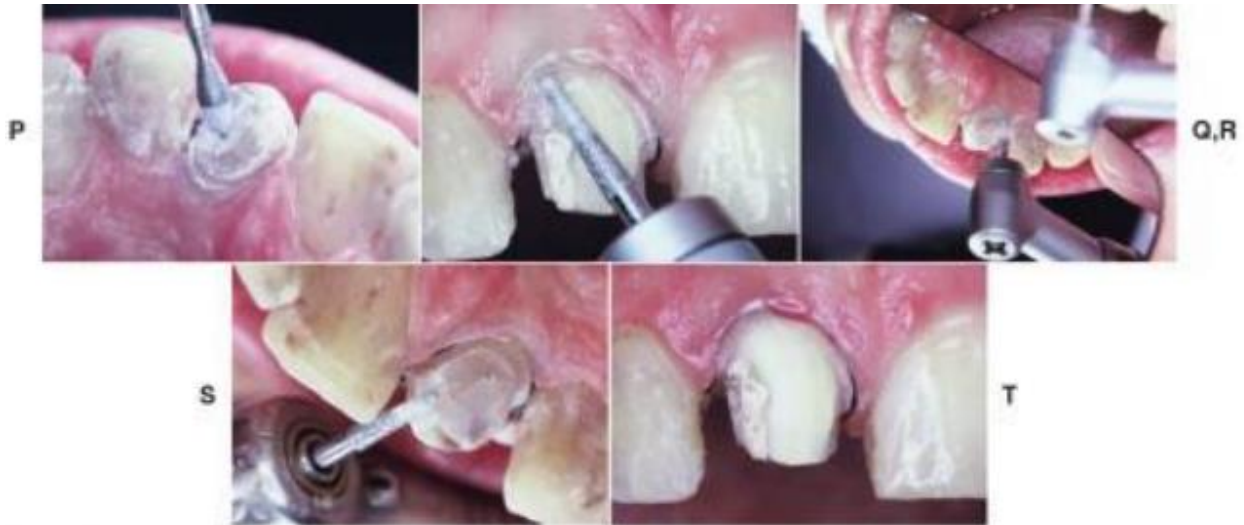para una corona con un collarete de metal convencional ofrece la ventaja de que el collarete puede ser estrecho. Por esta razón suele prepararse un bisel o una pendiente en el margen para obtener un ángulo cavosuperficial mas absoluto.

3. El hombro de 90 grados se crea utilizando una fresa de diamante de punta plana en una pieza de mano a baja velocidad. Con un cincel agudo debe eliminarse todo el esmalte sin soporte. En general se recomienda el uso de bisel corto con un ángulo cavosuperficial de 135 grados, pero también pueden usarse biseles mas largos para un mejor ajuste marginal. Debe existir una continuidad entre el chamfer y el bisel, debe evitarse lesionar la inserción epitelial durante el biselado y se recomienda el desplazamiento de tejidos antes de la preparación de los biseles subgingivales.
4. Una vez obtenido un margen facial satisfactorio redondéense todas las líneas del Angulo agudas del interior de la preparación, lo que facilita los procedimientos posteriores (toma d impresiones, vaciado de modelos, encerado y revestimiento) para ello es útil una fresa de diamante fino que trabaje a baja velocidad.





**ILUSTRACIÓN 7. PREPARACIÓN DE UN INCISIVO MAXILAR. A) INCISIVO MUY RESTAURADO. B Y C) INSTRUMENTO ROTATORIO ALINEADO CON EL TERCIO CERVICAL Y LOS DOS TERCIOS INCISALES PARA OBTENER LOS PLANOS CORRECTOS DE REDUCCIÓN. D Y E) SURCOS GUÍA COLOCADOS EN DOS PLANOS. F Y G) SE PREPARAN SURCOS GUÍA INCISALES. H) REDUCCIÓN DEL BORDE INCISAL. I-K) REDUCCIÓN FACIAL SE REALIZA EN DOS PLANOS. L) SE ROMPE EL PUNTO DE CONTACTO PROXIMAL. M Y N) REDUCCIÓN PROXIMAL. O) PREPARACIÓN DE UN CHAMFER LINGUAL DE 0.5MM.**



**ILUSTRACIÓN 8. P) SE RECOMIENDA EL USO DE UNA FRESA DE DIAMANTE CON FORMA DE BALÓN PARA LA REDUCCIÓN LINGUAL DE LOS DIENTES ANTERIORES. Q Y S) ACABADO DE PREPARACIÓN CON FRESA DE DIAMANTE GRANO FINO. T) PREPARACIÓN TERMINADA.**

Pasos de la preparación	Instrumental recomendado	Criterios
Preparar surcos para reducción incisal (oclusal)	Diamante cónico con la punta redondeada	1,5 a 2 mm de espacio libre en posiciones intercuspideas y en todas las excursiones
Reducción incisal (oclusal)	Diamante cónico con la punta redondeada	1,2 a 1,5 mm de reducción para el metal y la porcelana (v. fig. 9-1)
Surcos guía para la reducción labial (dos planos)	Diamante cónico con la punta redondeada	6 grados de convergencia, medidos como el ángulo entre paredes axiales opuestas
Reducción labial (dos planos)	Diamante cónico con la punta plana	Debe proporcionar 1 mm de espacio libre en todas las excursiones y en posiciones intercuspideas ( $\geq 1,5$ mm si la superficie oclusal es de porcelana)
Reducción axial	Diamante cónico con la punta redondeada	El hombro debe extenderse, al menos, 1 mm lingual a la zona de contacto proximal. Si se prepara un bisel, debe extenderse incisalmente lo máximo posible con respecto a la inserción epitelial
Reducción lingual	Diamante con forma de balón	Todas las líneas ángulo redondeadas y las superficies de la preparación lisas
Acabado del hombro (u hombro biselado)	Diamante cónico con la punta plana	-
Acabado	Instrumento de mano Carburo de tungsteno o diamante cónico con la punta redondeada	-
Surcos guía para la reducción incisal (oclusal)	Diamante cónico con la punta redondeada	1,5 a 2 mm de espacio libre en posiciones intercuspideas y en todas las excursiones

**ILUSTRACIÓN 9. SIMPLIFICACIÓN DE PASOS DE UNA PRERARACION PARA CORONA METAL-PORCELANA.**

## 2.12 Carillas

Una carilla de cerámica consiste en una lámina de porcelana que recubre parcialmente un diente, a modo de veneer, al que se une por medios micromecánicos adhesivos, tras el grabado del esmalte. La adhesión de las carillas de porcelana al diente se consigue mediante el concurso de cuatro elementos principales, a saber: (Pedro, 2003)<sup>39</sup>

1. La carilla de porcelana propiamente dicha, grabada en su cara interna, aquélla que se enfrentará a la superficie dentaria.
2. El diente al que irá destinada la carilla, que estará acondicionado en su superficie adamantina.
3. Un elemento químico silánico como elemento de acondicionamiento y unión entre la carilla de porcelana y el cemento de composite.
4. Un cemento de composite, que servirá de interfase entre el diente dentaria preparada y la veneer cerámica.

El objetivo que se le atribuye a una carilla de porcelana desde el punto de vista estético es lograr una armonía en la sonrisa y de esa manera conseguir que el paciente logre la confianza en sí mismo y el desarrollo de su personalidad; además de la recuperación de la función, gracias al restablecimiento de la guía anterior y de la guía canina brindando el largo adecuado de los dientes anteriores. (Stella, 2016)<sup>40</sup>

---

39

Pedro, P. L. (S.F de Noviembre-Diciembre de 2003). *Técnica y sistemática de la preparación y construcción de carillas de porcelana*. Obtenido de SCielo: <https://scielo.isciii.es/pdf/rcoe/v8n6/clinico1.pdf>

40

Las carillas son una alternativa restauradora conservadora ya que evita el desgaste excesivo del diente a comparación de la reducción que se hace para una corona convencional, manteniendo así buena parte de la estructura dentaria, sólo retirándose entre 3% y 30% de la estructura total del diente. El éxito de las carillas de porcelana ha sido reportado a un 93% después de 15 años, y se determina por la resistencia y la durabilidad de la adhesión lograda por la superficie dentaria tratada, el cemento resinoso y la carilla de porcelana igualmente tratada , así como otros factores que ayudan a mejorar su comportamiento mecánico, como el diseño apropiado de la preparación y la conservación de la estructura dentaria remanente; tiene como ventajas su alta apariencia estética, su probada biocompatibilidad, y su predictibilidad a largo plazo; sin embargo, las fallas más comunes asociadas a las carillas son la fractura y la descementación, siendo el margen gingival y el área incisal las zonas mayormente afectadas. (Stella, 2016)<sup>41</sup>

### **2.12.1 Indicaciones (Pedro, 2003)<sup>42</sup>**

#### Estéticas:

---

Stella, G. I. (2016). Aspectos relevantes de un preparación para carillas anteriores de porcelana. Una revisión. *Revista Estomatológica Herediana.* , 110-6.

41

Stella, G. I. (2016). Aspectos relevantes de un preparación para carillas anteriores de porcelana. Una revisión. *Revista Estomatológica Herediana.* , 110-6.

42

Pedro, P. L. (S.F de Noviembre-Diciembre de 2003). *Técnica y sistemática de la preparación y construcción de carillas de porcelana.* Obtenido de SCielo: <https://scielo.isciii.es/pdf/rcoe/v8n6/clinico1.pdf>

- Cambios de coloración dentaria: las discromías y tinciones intrínsecas (tetraciclinas, fluorosis, dientes desvitalizados, tinción por amalgama, envejecimiento natural, etc.) pueden ser modificadas por medio de carillas de porcelana. Cuanto más intensa sea la coloración patológica más profundo será necesario tallar el diente, para poder enmascarar el color.
- Cambios de posición dentaria: Dentro de unos límites se pueden recolocar dientes con rotaciones por medio de carillas de porcelana que los coloquen en una posición más ideal; ello obligará en la mayoría de los casos a tallados dentarios que se salen de la ortodoxia, en función de la posición y/o rotación del diente.
- Cambios en la textura superficial dentaria. En ocasiones, el esmalte presenta una rugosidad excesiva, u oquedades que retienen placa con la consiguiente facilidad de tinción. La colocación de carillas de porcelana que restauren una anatomía lisa superficial conlleva la corrección anatómica y la no retención de placa bacteriana, solucionando así el problema.
- Cierre de diastemas. El ensanchamiento del diente por medio de carillas permitirá el cierre de pequeños espacios interdentarios de un modo conservador. No aconsejable si superan 1 mm de anchura.

#### Anatómicas:

- Para solucionar anomalías de forma, tamaño o volumen dentario, tanto congénitos como adquirido debe tomarse con cierta reserva. No obstante, cualquiera de ellos, siempre y cuando sean de pequeña intensidad/severidad podría ser restaurada con carillas sin perjuicio de otro tipo de tratamientos como coronas de recubrimiento total, en principio más adecuadas. Así podrían solucionarse tanto anomalías congénitas (hipoplasias del esmalte, microdoncias y dientes conoideos, etc.) como

adquiridas (fracturas, atriciones, abrasiones, etc.) e incluso las ocasionadas por trastornos alimentarios (bulimias, etc.) con el fin de reponer la estructura dentaria perdida por la erosión ocasionada por los vómitos/regurgitaciones repetitivas de estos pacientes.

#### Funcionales:

- Al igual que en las indicaciones anatómicas y con las mismas limitaciones, las carillas de porcelana pueden solucionar alteraciones funcionales tales como restauración de las guías anterior y canina colocándolas sobre la cara palatina de los dientes anterosuperiores, más que a expensas de la cara vestibular de los inferiores.

#### **2.12.2 Contraindicaciones (Pedro, 2003)<sup>43</sup>**

#### Estéticas:

- Alteraciones muy importantes del color dentario pueden ser imposibles de esconder de manera suficiente con las carillas de porcelana pues su transparencia hace muy difícil el total enmasacaramiento de la discromía, incluso si se usan opacificadores y se incrementa el grosor al máximo permitido.
- En casos de insuficiente cantidad de esmalte.

---

<sup>43</sup>

Pedro, P. L. (S.F de Noviembre-Diciembre de 2003). *Técnica y sistemática de la preparación y construcción de carillas de porcelana*. Obtenido de SCielo: <https://scielo.isciii.es/pdf/rcoe/v8n6/clinico1.pdf>

### Funcionales:

- Las situaciones de carga excesiva sobre las carillas de porcelana o sobre los dientes soporte de las mismas causarán fuerzas inadecuadas que redundarán en la fractura o descementado de la carilla. Entre estas situaciones de sobrecarga habremos de citar el bruxismo y los hábitos parafuncionales, que pueden causar fracturas y descementados continuos. En esta línea, un caso particular es el formado por un diente antagonista de un implante. Durante la función, normal o parafuncional, el resto de la dentición natural se intruirá con lo que el diente antagonista sufrirá toda la carga. Si es portador de una carilla, la fatiga acabará con ella o con su cemento
- Hábitos orales que no se puedan controlar.
- Una oclusión desfavorable como mordidas vis a vis y mordidas cruzadas debido al estrés excesivo durante la función.

### Otras:

Hábitos inadecuados, higiene insuficiente o elevado índice de caries son otras importantes contraindicaciones.

- Hábitos inadecuados tales como el mordisqueo de bolígrafos, la onicofagia, la sujeción de clavos y objetos con los dientes y cualquier otro que implique una actividad dentaria incorrecta contraindicará el empleo de carillas de porcelana como método restaurador, por el incremento del riesgo de fracturas.
- Higiene insuficiente. El acúmulo de placa bacteriana sobre la interfase diente/restauración cerámica conducirá a la tinción de la misma con la consiguiente alteración estética.

- Un índice de caries elevado, asociado o no a higiene insuficiente hace aparecer caries con mayor facilidad en la interfase cementante, elevando los riesgos de fracaso.

### 2.12.3 Ventajas (Pedro, 2003)<sup>44</sup>

- Técnica de dificultad media. Las destrezas y habilidades necesarias para poder llevar a cabo un tratamiento por medio de carillas de porcelana son asequibles a todos los odontoestomatólogos con un entrenamiento de dificultad media, en relación a la mayor facilidad del composite y dificultad de la corona.
- Preparación dentaria muy conservadora. La cantidad de estructura dentaria a eliminar para conformar un diente como receptor de una carilla de porcelana es escasa en comparación con la preparación necesaria para una corona de recubrimiento total. En los casos menos conservadores se elimina en torno al 30% de la estructura dentaria. Esto es de 2,4 a 4,3 veces menos que para una corona de recubrimiento total.
- Estética muy elevada. La ausencia de metal en la preparación protésica junto con el grosor de la cerámica empleada permite una transmisión óptima de la luz, que se va a reflejar en la dentina subyacente de manera similar a la del diente sano. El resultado estético es óptimo. Su color parece natural y es estable a largo plazo pues

---

44

Pedro, P. L. (S.F de Noviembre-Diciembre de 2003). *Técnica y sistemática de la preparación y construcción de carillas de porcelana*. Obtenido de SCielo: <https://scielo.isciii.es/pdf/rcoe/v8n6/clinico1.pdf>



no se altera por ninguna circunstancia mientras no se fracture. Por otro lado, el color es parcialmente modificable si empleamos maquillajes cerámicos o bien tintes internos incorporados al composite cementante.

- Resistencia elevada a las fuerzas. Una vez cementadas son capaces de soportar fuerzas de tracción, tensión y cizalla importantes pues la adhesión que consiguen al esmalte es elevada.
- Biocompatibilidad local y general: de todos los materiales de recubrimiento dental que poseemos, la cerámica es junto con el oro, el que menos reacciones biológicas desencadena. Su superficie lisa no retiene placa.
- Resistencia al desgaste. Las fuerzas oclusales y de masticación no las desgastan, aunque puedan llegar a fracturarlas.
- Resistencia a la tinción. La superficie glaseada no permite la incrustación de tinciones, al no presentar microporosidad. Este glaseado permite el mantenimiento del brillo superficial durante todo el tiempo de vida de las carillas. Sólo en la interfase de cemento pueden formarse tinciones con el tiempo.
- Resistencia al ataque químico. Diferentes sustancias químicas, como ácidos (cítrico y otros), disolventes (alcohol), medicaciones (antibióticos) y cosméticos (colutorios) pueden producir alteraciones tanto en el esmalte dentario como en las carillas de composite. Sin embargo, las carillas de porcelana son inalterables ante estas agresiones.
- Radiopacidad. Su densidad las hace similares al esmalte en cuanto a la penetrabilidad por los rayos X. Esto permite que el diente situado por debajo sea asequible a la exploración radiográfica, aún recubierto por la carilla.
- Costo aceptable. Los costes y los tiempos de tratamiento son inferiores a los de coronas de recubrimiento total.

#### 2.12.4 Desventajas (Pedro, 2003)<sup>45</sup>

- Técnica clínica más compleja que para las carillas de composite y mucho más que para una corona. Requiere varias sesiones clínicas.
- Técnica de laboratorio compleja. El laboratorio dental necesita llevar a cabo técnicas de gran precisión para lograr un ajuste exacto de la carilla. Los márgenes son lugares de gran dificultad para su ajuste. Además, deben ser muy delgadas, y en consecuencia muy frágiles.
- Fragilidad relativa. La construcción de finas láminas de porcelana da una fragilidad inherente a las carillas lo que hace que, con alguna frecuencia, se produzcan fracturas de las mismas. Una vez cementadas esta fragilidad se atenúa grandemente.
- Dificultad para la reparación. La carilla fracturada es de difícil reparación, aunque en ocasiones se puede llevar a cabo. El problema es que, con el tiempo aparecen tinciones, en la interfase reparada.
- Técnica adhesiva compleja. La técnica de adhesión es muy minuciosa y requiere una preparación importante, que consume tiempo y esfuerzos en un grado muy superior al del cementado no adhesivo de las coronas de recubrimiento total.
- Tratamiento irreversible: una vez tallado el diente no lo podemos recuperar, aunque su invasión sea mínima.
- Imposibilidad de cambiar el color una vez cementada la carilla.

---

45

Pedro, P. L. (S.F de Noviembre-Diciembre de 2003). *Técnica y sistemática de la preparación y construcción de carillas de porcelana*. Obtenido de SCielo: <https://scielo.isciii.es/pdf/rcoe/v8n6/clinico1.pdf>

### 2.12.5 Diagnóstico (Pedro, 2003)<sup>46</sup>

El diagnóstico debería comprender una exploración intra y extraoral completa con evaluación y registro del estado periodontal, fotografías de la situación dentaria y modelos diagnósticos del paciente.

- Es necesaria una evaluación radiográfica completa, por medio de ortopantomografía y sobre todo radiografías periapicales de, por lo menos, cada uno de los dientes que se van a recubrir con las carillas.
- Por otro lado, se han de documentar minuciosamente todos los detalles presentes en la dentición del paciente, especialmente en lo que se refiere al color, con esquemas dibujados sobre las características de distribución del mismo, la presencia de tinciones y cualquier otra marca sobre el diente.
- Aparte de la inspección, la fotografía es el mejor medio para el registro objetivo de la situación dentaria del paciente.
- Se hacen fotografías extraorales, para recoger la sonrisa del paciente en su conjunto, y vistas frontales, lateral, a boca entreabierta, y a boca cerrada.
- Intraoralmente se tomarán fotografías de ambas arcadas dentarias, junto con cualquier particularidad de los dientes que consideremos de interés.
- Puede ser muy útil la grabación de imágenes, mientras el paciente realiza algún tipo de declaración ante la cámara. De este modo se podrá evaluar la relación funcional dentolabial.

---

46

Pedro, P. L. (S.F de Noviembre-Diciembre de 2003). *Técnica y sistemática de la preparación y construcción de carillas de porcelana*. Obtenido de SCielo: <https://scielo.isciii.es/pdf/rcoe/v8n6/clinico1.pdf>

- El registro y análisis de la oclusión estática y dinámica, tanto intraoralmente como en los modelos de estudio montados en articulador, para analizar las relaciones que los dientes contraen, tanto en posición estática como en las excursivas mandibulares es otra de las exploraciones necesarias.
- El encerado de estudio es de gran ayuda para evaluar con antelación qué necesidades de tallado se van a plantear y qué resultado podemos obtener. Se deben seguir pautas que relacionen el tamaño y forma adecuados de los dientes con las características morfológicas del paciente, en cuanto a anatomía facial, criterios de arquitectura gingival y sobre todo de línea de sonrisa.

#### ACCIONES NECESARIAS PARA COMPLETAR EL DIAGNÓSTICO:

Comunicación con el paciente: es necesario evaluar la personalidad y actitud del paciente junto con sus expectativas de resultados, como elemento necesario para el éxito del tratamiento.

Hay que comunicarle la necesidad de tallado con eliminación irreversible de estructura dentaria y hacerle comprender los riesgos: posibles pulpitis y tratamiento de conductos, entre otros; el riesgo es remoto, pero existe y es el paciente el que debe asumirlo. Es necesario explicarle los riesgos de fracaso del tratamiento.

Encerado de estudio y carillas provisionales. Como todo tratamiento invasivo, que requiera una alteración irreversible de la estructura dentaria, es necesario aportar al paciente toda la información posible previamente al comienzo del mismo. Los tratamientos con coronas de recubrimiento total permiten la ejecución de coronas provisionales, modificables hasta encontrar aquella situación con la que el paciente se encuentra más a gusto. Esto no es posible con las carillas de cerámica, por lo que es conveniente tratar de lograr que el

paciente pueda «ver» el resultado final con antelación a que éste esté realizado. El procedimiento es como sigue: sobre los modelos de diagnóstico montados en el articulador semiajustable se hace un encerado de estudio que representa el resultado final esperado. Este encerado tendrá una doble función: por un lado, se mostrará al paciente para que observe, a grosso modo, el resultado de sus carillas y por otro servirá para la construcción de las carillas provisionales en composite o acrílico. Sobre este encerado se construye una llave de silicona pesada que contornee las superficies vestibulares de los dientes a tratar. Esta llave, cortada en secciones horizontales, en varias rodajas desde incisal a gingival, servirá de referencia y guía que permitirá modelar carillas transicionales con composite sobre la superficie de los dientes a tratar. Las rodajas no se separan completamente, sino que permanecen unidas en uno de los extremos de la llave de silicona, situado distal al área de trabajo. Esto permite desplegar las rodajas entre sí, a modo de abanico, de manera que se puede explorar todas las superficies dentarias situadas bajo los segmentos horizontales de la llave de silicona. Ahora se pueden construir unas carillas provisionales según el encerado de estudio. Una vez construidas y adheridas las carillas provisionales a las superficies labiales de los dientes, permitirán al paciente ver in situ, el resultado final esperable para sus dientes, con las modificaciones de forma y tamaño que se le van a realizar. Es conveniente pero no imprescindible, que el paciente pueda llevarlas durante al menos una semana, tiempo necesario para que olvide su engrama de sonrisa y vaya aceptando su nueva situación. Esta ayuda diagnóstica es adecuada cuando el volumen final a obtener sea mayor que el inicial, es decir, en casos en los que haya que aumentar el volumen dentario, como ocurre en las microdoncias u otras alteraciones de forma y volumen dentarios, en los cierres de diastemas o en modificaciones de la posición dentaria por dientes lingualizados o rotados. Por el contrario, esto no es posible cuando no haya que tallar volumen dentario, como suele ocurrir en las discromías y alteraciones del color. En este caso, la falta de visualización previa queda compensada por la impresión favorable del

cambio de coloración tras el tratamiento. En casos extremos, será necesario proceder a tratar el diente con una reducción parcial de volumen, seguido de la toma de impresiones sobre la que el laboratorio confeccionará unas carillas de resina/acrílico provisionales con estratificación de color. El paciente portará estos provisionales que podrán recibir sucesivas modificaciones en el tamaño y la forma hasta que el paciente dé su visto bueno. En este momento se confeccionará la llave de silicona que dará al ceramista del laboratorio las indicaciones precisas de forma vestibular, y al protesista las indicaciones precisas de profundidad del tallado.

#### **2.12.6 Técnica/ preparación.** (Pedro, 2003)<sup>47</sup>

Reducción dentaria.

Sin reducción dentaria. En aquellos casos en los que la indicación de carillas sea por la necesidad de lograr un cambio volumétrico o morfológico del diente, como puede ser el posicionamiento lingual o palatino de un diente, buscando un efecto visual de alineamiento con los dientes vecinos, o bien en casos de rotación, microdoncia o dientes conoideos, no será necesario efectuar reducción alguna, salvo un pequeño tallado para rectificar levemente la línea de inserción, eliminando sobrecontorneados o retenciones naturales, perfilar el margen o dejar expuesto el esmalte para la retención.

---

47

Pedro, P. L. (S.F de Noviembre-Diciembre de 2003). *Técnica y sistemática de la preparación y construcción de carillas de porcelana.* Obtenido de SCielo: <https://scielo.isciii.es/pdf/rcoe/v8n6/clinico1.pdf>

Con reducción dentaria. Sin embargo, en la mayoría de casos será necesario tallar la cara vestibular del diente, porque si no el caso podrá finalizar con un sobrecontorneado intolerable, o con un espesor de cerámica insuficiente para asegurar la resistencia de la carilla o el enmascaramiento de la tinción. No obstante, la reducción será lo más conservadora posible, compatible con el aspecto final del diente, grosor y resistencia de la carilla y adhesión recordando que, por lo menos, el 50% de la superficie tiene que ser esmalte para lograr una buena adhesión. Para lograr que la reducción sea la mínima es de gran ayuda hacer previamente un encerado de estudio seguido de una llave de silicona que sirva siempre de referencia para controlar la profundidad del tallado.

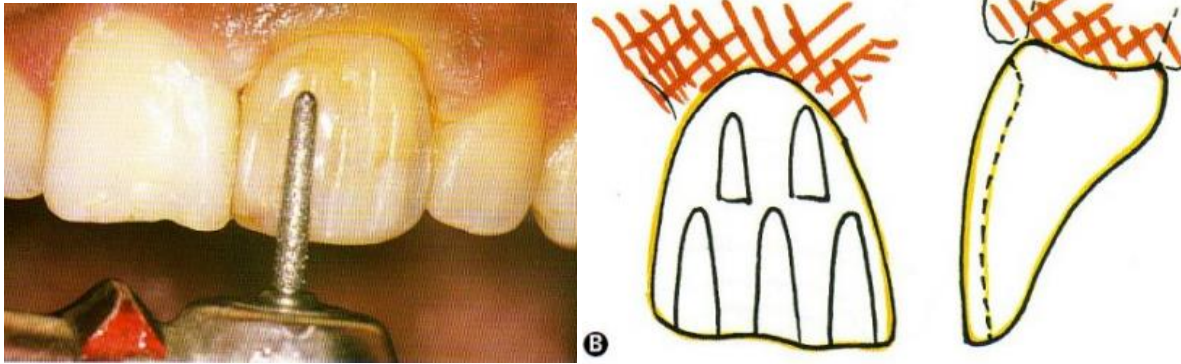
### Reducción estándar

La reducción estándar comprende el control de los siguientes apartados: reducción o tallado vestibular, reducción proximal, reducción del margen y borde incisal, maniobras finales La reducción estándar inicial varía de 0,5 a 0,7 mm de profundidad, con un mínimo de 0,3 mm, para la zona axial del diente, llegando a 1,5 mm en el borde incisal.

#### 1. Reducción o tallado vestibular:

El tallado de la cara vestibular para lograr una profundidad entre 0,5 y 0,8 mm con un mínimo de 0,3 mm –dependiendo de la zona del diente o de la necesidad de un mayor grosor de la carilla o incremento del diente a expensas de la porcelana de la carilla–, se realiza de preferencia con una piedra diamantada troncónica de extremos redondeados, de grano grueso, de longitud y calibre adecuados. En cada plano de la cara vestibular de los incisivos centrales o laterales (la mitad o 2/3 incisales de esta cara constituye un plano, el resto otro de diferente orientación) se tallan 3 o 4 surcos de orientación verticales, sensiblemente paralelos al eje mayor del diente, de la profundidad deseada

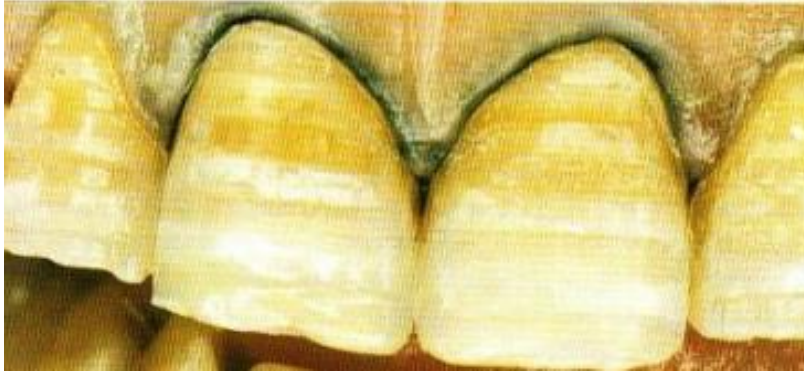colocando la piedra diamantada paralela al plano en cuestión, y sin que coincidan los surcos de un plano con los del otro.



**ILUSTRACIÓN 10. SURCOS DE ORIENTACIÓN Y PROFUNDIDAD VERTICALES, DIAMANTADO TRONCOCÓNICO.**

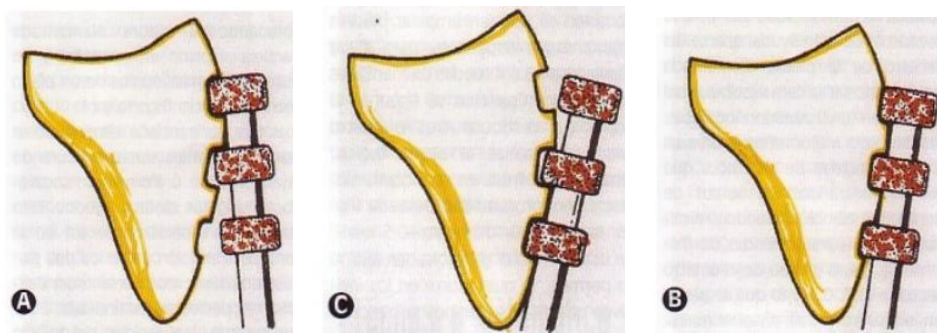
Ahora se continúa eliminando el esmalte entre los surcos procurando una reducción uniforme, sin socavados ni ángulos diedros agudos. Esto ha de ser especialmente así en la zona de transición entre los dos planos, que tiene que verse redondeados en perfecta continuidad. Para controlar la profundidad del tallado deseado es de gran ayuda, aparte del diámetro de la piedra diamantada elegida, pincelar la cara vestibular del diente, con un rotulador indeleble: esto dará una mejor referencia visual de la profundidad de los surcos que estamos realizando. Los surcos de orientación también pueden efectuarse con piedras esféricas de diamante de grano grueso del diámetro adecuado (0,3, 0,5-0,8) que se penetran en su totalidad en el esmalte. También se pueden emplear piedras diamantadas especiales para tallar carillas, con 3 o 4 ruedas diamantadas en su tallo. Con ellas se traza en la superficie vestibular tres o cuatro marcas paralelas al borde incisal, moviendo la fresa en sentido mesiodistal, a la profundidad deseada.





**ILUSTRACIÓN 11. SURCOS DE ORIENTACIÓN Y PROFUNDIDAD HORIZONTALES, DIAMANTADO DE RUEDAS.**

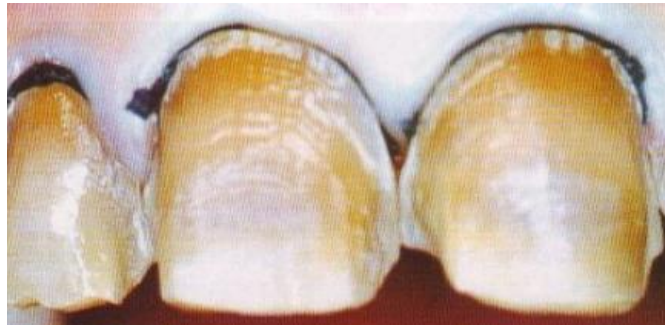La de mayor diámetro –0,5 mm–, se usa cuando el espesor adamantino lo permite, lo que ocurre en los incisivos centrales y caninos superiores; la profundidad menor –0,3 mm–, se emplea en los dientes laterales y en los incisivos inferiores, así como en la porción más gingival de los centrales superiores. Con ambos métodos de reducción axial, ya sea vertical u horizontal, es necesario adaptar la inclinación del tallo de la piedra diamantada a las convexidades del diente tratado. Así se mantendrán las profundidades del tallado de manera uniforme, sin excesos que contribuyan a eliminar el esmalte.



**ILUSTRACIÓN 12. EL TALLO DE LA FRESA SE PARALELIZA A LA SUPERFICIE DE LA ZONA VESTIBULAR.**

## 2. Reducción proximal:

El tallado de las caras proximales mesial y distal ha quedado esbozado al hacer la reducción vestibular y sólo hay que tener en cuenta que esta reducción proximal debe extenderse hacia palatino/lingual hasta las zonas no visibles del diente.



**ILUSTRACIÓN 13. REDUCCIÓN PROXIMAL CON MÁRGENES EN ÁREAS NO VISIBLES.**

El perfilado y acabado de esta reducción proximal es en chaflán curvo o chamfer realizado con el extremo redondeado de la piedra diamantada tronco-cónica procurando que el ángulo que se forme con la cara proximal sea igual o mayor de  $90^\circ$ . En casos de diastemas en los que hay que crear un área de contacto o discromías intensas en las que cualquier exposición del diente, por pequeña que sea, va a ser muy llamativo para el ojo humano, la reducción normal se extiende hacia palatino obviando el punto de contacto interproximal. El nuevo punto de contacto debe procurarse entre diente/cerámica o cerámica/cerámica, sin ninguna relación con la interfase cementante, para evitar su deterioro prematuro.

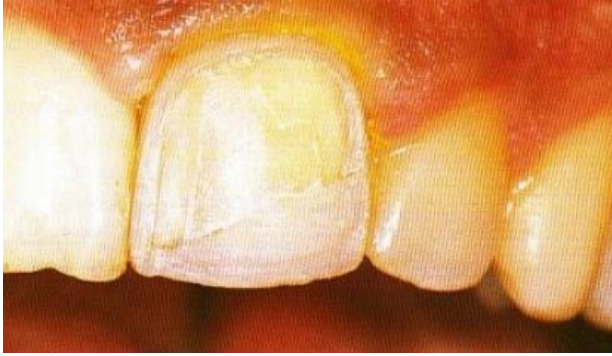## 3. Reducción o terminación incisal:

Borde Incisal. Para la preparación dentaria incisal de las carillas se puede optar por dos posibilidades: o bien finalizar en el borde incisal propiamente dicho o bien a nivel de la cara lingual o palatina del diente.

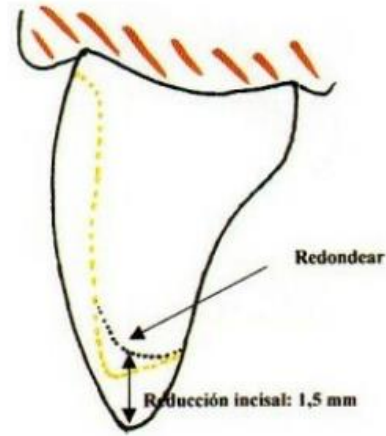
La finalización en el borde incisal puede a su vez abarcar dos modalidades; en una termina en la mitad vestibular de dicho borde cuando éste tiene suficiente anchura y grosor o bien no es necesario reducirlo.

En la otra abarca toda la anchura del borde incisal incluso contorneando ligeramente el mismo. En ambas situaciones la reducción se efectúa con el extremo redondeado de la piedra troncocónica de diamante de grano grueso, de tal modo que el aspecto final del borde incisal sea de chaflán curvo que se prolonga sin solución de continuidad con el margen de las caras proximales.

En aquellos casos en los que el borde incisal está afectado por cualquier causa, y hay que prepararlo o reconstruirlo, o bien hay que aumentar la longitud del diente 1 mm o algo más, la carilla recubre el borde incisal finalizando en el 1/3 incisal de la cara palatina del diente, lejos del área de contacto oclusal con el antagonista que hay que comprobar previamente. La terminación palatina/lingual reduce la posibilidad de fracturas y de desprendimiento de las carillas. Con la fresa acostumbrada se hacen reducciones de 1-1,5 mm de profundidad en el borde incisal si es necesario, aunque pueden obviarse cuando hay que alargar el diente. A continuación, se elimina la estructura dentaria intersurcos colocando la piedra diamantada inclinada hacia palatino en los superiores y hacia vestibular en los inferiores, unos 45°. Con la misma fresa se extiende la reducción hacia palatino/lingual logrando la profundidad adecuada, y una terminación en chaflán curvo que se continúa con el margen de las caras proximales. No hay que olvidarse de redondear los ángulos y todas las aristas. Se consigue así una geometría y un grosor de cerámica suficiente para resistir la concentración de fuerzas sobre la carilla. No obstante, la reducción incisal no debe ser tan profunda como para que se fracture la cerámica por grosor excesivo sin soporte dentario, provocado por el contacto del diente antagonista.



**ILUSTRACIÓN 15. FINALIZACIÓN DEL MARGEN INCISAL EN EL BORDE INCISAL.**



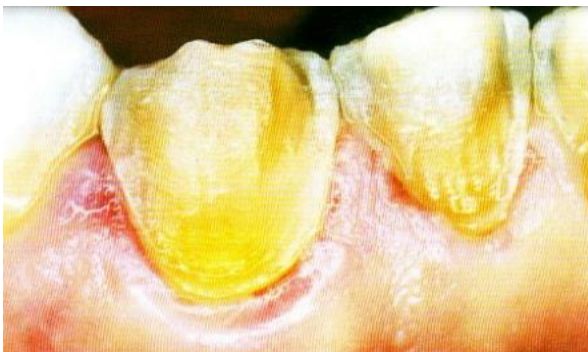**ILUSTRACIÓN 14. REDONDEADO DEL ÁNGULO INCISAL PARA EVITAR CONCENTRACIONES DE ESTRÉS.**

#### 4. Reducción gingival:

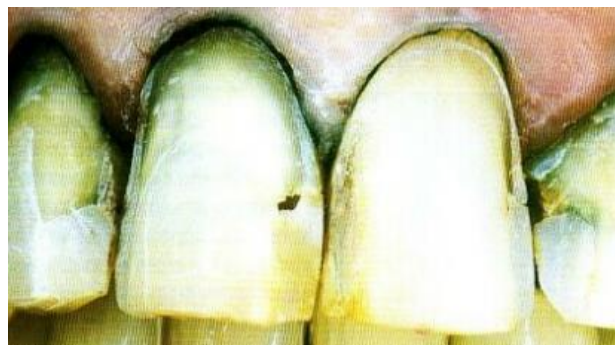El margen gingival se sitúa en el esmalte y no en el cemento siempre que sea posible. La excepción a esta regla es la presencia de recesión gingival con exposición radicular, en cuyo caso será necesario ubicarlo en el cemento; esto requerirá una adaptación muy precisa de la carilla a dicho margen para minimizar los problemas derivados de una interfase poco resistente. En cuanto a la situación de altura respecto a la encía marginal, el margen puede finalizar yuxta, supra o subgingivalmente. El margen yuxtagingival es el ideal, pues no invade el surco gingival ni el espacio biológico. Permite siempre buena estética y una mejor visión y facilidad para el tallado y la toma de impresiones. Es de elección siempre y cuando no existan alteraciones importantes del color entre el diente y la carilla, que puedan apreciarse después del cementado. En ocasiones puede situarse supragingivalmente, fuera del surco, a una distancia lejana de la encía. Así puede indicarse cuando la línea de sonrisa es baja, y el paciente no enseña dicho margen por mucho que sonría. Un margen supragingival siempre es antiestético por lo que es conveniente cuando no haya grandes diferencias de color entre el diente y la

carilla. En este caso, el paciente observará una terminación brusca de la misma, y podrá mostrarse crítico con la restauración.

El margen ligeramente subgingival es de elección cuando se indica la carilla para ocultar alteraciones del color dentario pues la presencia de una mínima cantidad de diente discrómico supragingival llamará poderosamente la atención con el consiguiente rechazo. No obstante, la invasión del surco debe ser mínima, no mayor de 0,5 mm, y siempre conservando una anchura biológica igual o mayor de 2 mm. Además, la acción de los cambios térmicos y de los fluidos orales sobre el margen/restauración, hace que sea frecuente la aparición de microfiltración y tinciones en la interfase cementante, lo que dará lugar a un problema estético tanto más importante cuanto más visible sea el margen (caso de las ubicaciones supra y yuxtagingivales) a pesar de una mejor accesibilidad para la higiene. El tipo de margen más adecuado es el de chaflán curvo largo y aunque ya se va conformando cuando hacemos las reducciones vestibulares, proximales, etc., el perfilado final se logra pasando sucesivamente por el nivel deseado el extremo redondeado de la fresa tronco-cónica utilizada para la reducción vestibular; no hay que decir que el margen gingival se continúa imperceptiblemente con el de la reducción proximal.



**ILUSTRACIÓN 16. PREPARACIÓN SUPRAGINGIVAL.**



**ILUSTRACIÓN 17. HILOS RETRACTORES PARA CONSEGUIR MÁRGENES SUBGINGIVALES.**

## 5. Maniobras finales:

Una vez completado el tallado, las maniobras finales consisten en el redondeamiento de todos los ángulos y aristas con una fresa diamantada de bala o redonda, junto con el alisado de la preparación con diamantados de grano fino y superfino. Este alisamiento superficial permite una mayor adaptación de la carilla a la superficie dentaria, lo que minimizará la probabilidad de fractura por sobreesfuerzo tensional. Por otra parte, se facilitará la humectación del diente por el medio cementante.

### 2.13 Metodología de evaluación del espacio biológico

La existencia del ancho biológico es fundamental para la adhesión del epitelio de unión y la inserción de las fibras conectivas a la estructura dentaria, además de funcionar como barrera contra la entrada microbiana en el periodonto. Por lo tanto, la amplitud biológica debe respetarse durante los procedimientos restaurables para preservar la salud periodontal. La invasión biológica del ancho puede causar lesiones a los tejidos periodontales, como medio de mantener sus dimensiones fisiológicas, lo que resulta en inflamación crónica de los tejidos blandos alrededor de la restauración, sangrado al sondaje, hiperplasia gingival, recesión gingival, bolsa periodontal, con pérdida de inserción clínica y pérdida progresiva de hueso alveolar, además de dificultades para adaptar las restauraciones. (Bruna Almeida Silva Carvalho, 2020)<sup>48</sup>

---

48

Bruna Almeida Silva Carvalho, C. A. (16 de 04 de 2020). *BMC Oral Health*. Obtenido de <https://bmcoralhealth.biomedcentral.com/articles/10.1186/s12903-020-01101-x>

Cuando un paciente es evaluado con una sonda periodontal y siente molestias en las encías, cerca de una restauración, puede sugerir que el margen violó el ancho biológico. La determinación de la dimensión de los tejidos gingivales supracrestales mediante sondaje periodontal transulcular, como lo describen Jardini y Pustiglione , ha demostrado ser un método auxiliar importante en el diagnóstico de la violación del ancho biológico. La radiografía interproximal, a su vez, puede identificar estas violaciones y se considera la técnica ideal para una evaluación más precisa de los sitios proximales, además de ser un método no invasivo. (Bruna Almeida Silva Carvalho, 2020)<sup>49</sup>

Para elaborar con precisión un correcto diagnóstico periodontal y un plan de tratamiento es imprescindible realizar una completa exploración clínica y radiográfica. La exploración clínica consiste en recoger datos de todos los parámetros periodontales y otros hallazgos de interés. Por otro lado, la exploración radiográfica permite determinar el tipo de pérdida ósea y su severidad, así como otros factores locales que puedan predisponer al desarrollo de la enfermedad periodontal mediante la restauración de una pieza dental. (MARTA PEÑA, 2018)<sup>50</sup>

---

49

Bruna Almeida Silva Carvalho, C. A. (16 de 04 de 2020). *BMC Oral Health*. Obtenido de <https://bmcoralhealth.biomedcentral.com/articles/10.1186/s12903-020-01101-x>

50

MARTA PEÑA, C. V. (2018). DIAGNÓSTICO Y TRATAMIENTO DE LAS ENFERMEDADES PERIODONTALES: DE LO IMPOSIBLE A LO POSIBLE. *Revista científica de la Sociedad Española de Periodoncia*, 11-19.

### 2.13.1 Evaluación clínica

Cuando un paciente presenta molestias tisulares mediante la evaluación de los niveles de margen de restauración con una sonda periodontal, es una indicación de que el margen está produciendo una invasión de anchura biológica. Los signos de invasión del espacio biológico son: (Dhelfeson Willyla Douglas de Oliveira, 2015)<sup>51</sup>

- Inflamación gingival progresiva crónica alrededor de la restauración
- Hemorragia por sondaje
- Hiperplasia gingival localizada con pérdida mínima de hueso (se encuentra más frecuentemente en la erupción pasiva alterada y los márgenes de restauración colocados subgingivalmente.)
- Recesión gingival
- Formación de bolsas
- Pérdida de inserción clínica
- Pérdida ósea alveolar

Existen parámetros clínicos que deben ser evaluados tanto piezas que ya han sido restaurados como en piezas a rehabilitar o en su caso piezas con espacio biológico adecuado lo menciona Bruna Almeida Silva Carvalho , César Augusto Barroso Duarte en su estudio: (Bruna Almeida Silva Carvalho, 2020)<sup>52</sup>

---

51

Dhelfeson Willyla Douglas de Oliveira, M. N. (2015). Evaluación clínica y radiográfica del periodonto con invasión biológica del ancho por extensión excesiva de los márgenes de restauración: estudio piloto. *J Int Acad Periodontol.*, 116-22.

52



- Índice de placa y sangrado al sondaje. Considerando como positivas las localizaciones con placa visible y con sangrado. hasta 15 s después del sondeo.
- La profundidad de sondaje (PD) se determinó por la distancia desde el margen gingival hasta la base del surco gingival, realizada con una sonda periodontal computarizada (Florida Probe).
- La altura de recesión gingival (GRH) consiste en la distancia desde la unión cemento-esmalte hasta la extensión más apical del margen gingival; ancho de recesión gingival (GRW), dado por la distancia desde el margen gingival derecho al margen gingival izquierdo en la unión cemento-esmalte.
- Altura de la encía queratinizada (KGH), medida como la distancia desde el margen gingival hasta la línea mucogingival.
- Pérdida de apego clínico (CAL) dada por la suma de PD y GRH.
- El grosor de la encía queratinizada (KGT) se midió mediante la perforación del tejido gingival con un espaciador endodóntico digital delgado y un tope de goma en la mitad de la KGH bajo anestesia tópica. Los GRH, GRW y KGH se tomaron con sonda periodontal manual y se midieron en milímetros.

### **2.13.2 Sondaje transgingival**

La anchura biológica puede ser identificada mediante sondeo bajo anestesia local hasta el nivel óseo denominado sondeo a hueso y restando la profundidad del surco de la medición

---

Bruna Almeida Silva Carvalho, C. A. (16 de 04 de 2020). *BMC Oral Health*. Obtenido de <https://bmcoralhealth.biomedcentral.com/articles/10.1186/s12903-020-01101-x>

resultante, si esta distancia es inferior a 2 milímetros en una o mas ubicaciones, se puede confirmar un diagnostico de invasión de anchura biológica, esta medición debe realizare en los dientes con tejidos gingivales sanos y debe repetirse en mas de un diente para asegurar una evaluación precisa y reducir las variaciones individuales y del sitio. (Dhelfeson Willya Douglas de Oliveira, 2015)<sup>53</sup>

Es necesario analizar cuidadosamente la unidad de medida que utilizamos y existe una limitación importante al medir el espacio entre la encía y el diente, y es que los espacios se miden como área o por el volumen que pueden ocupar. Pero este no es el caso del espacio del surco periodontal, ya que utilizamos una medida lineal en un solo plano y tomado en seis sitios de los dientes. Aun así, debe ser calculada cuidadosamente en milímetros, tomando como referencia el margen gingival, que en la mayoría de casos coincide con la línea amelocementaria (CEJ) o ligeramente coronal a esta. (Botero, 2010)<sup>54</sup>

El surco periodontal se define como el espacio alrededor de los dientes entre la encía marginal y la superficie del diente y que está limitado en su parte más apical por las células más coronales del epitelio de unión. Se ha considerado en estudios clínicos en humanos que este espacio puede medir entre 1 y 3 mm en ausencia de inflamación clínica. No obstante, en estudios histológicos la distancia desde las células más coronales del epitelio de unión hasta el margen gingival mide entre 0.69 y 1 mm. Esto sugiere que durante el sondaje hay un desprendimiento de la adherencia de las células del epitelio de unión, sin

---

53

Dhelfeson Willya Douglas de Oliveira, M. N. (2015). Evaluación clínica y radiográfica del periodonto con invasión biológica del ancho por extensión excesiva de los márgenes de restauración: estudio piloto. *J Int Acad Periodontol.*, 116-22.

54

Botero, J. E. (2010). Determinantes del Diagnóstico Periodontal. *Rev. Clin. Periodoncia Implantol. Rehabil. Oral Vol.* 3, 94-99.

llegar hasta el tejido conectivo. Pero para efectos clínicos prácticos, un surco periodontal no presenta sangrando al sondaje y puede medir hasta 3.9 mm. (Botero, 2010)<sup>55</sup>

Pero podemos encontrarnos con casos en donde exista una profundidad al sondaje incrementada en ausencia de pérdida de inserción y pérdida ósea. Esto es porque el punto de referencia para esta medida es el margen gingival, y este puede variar en su dimensión dependiendo de grado de inflamación o agrandamiento gingival.

### 2.13.3 Evaluación radiográfica

Sushama y Gouri. Han descrito una nueva e innovadora técnica radiográfica de perfil paralelo para medir las dimensiones de la unidad dentogingival. Los autores deducen que la técnica podría usarse para medir tanto la longitud como el espesor de la unidad dentogingival con precisión ya que era un método simple conciso, no invasivo y reproducible. Al presentar inflamación la sonda periodontal podía penetrar la unión epitelial y detenerse en la parte mas coronal del tejido conectivo no inflamado, se propone en estos casos la combinación de métodos clínicos y radiográficos usando un cono de gutapercha en el surco gingival y dos imágenes radiográficas. Respecto a la salud periodontal las dimensiones del espacio biológico pueden diferir. (Dhelfeson Willya Douglas de Oliveira, 2015)<sup>56</sup>

---

55

Botero, J. E. (2010). Determinantes del Diagnóstico Periodontal. *Rev. Clin. Periodoncia Implantol. Rehabil. Oral Vol. 3*, 94-99.

56

Dhelfeson Willya Douglas de Oliveira, M. N. (2015). Evaluación clínica y radiográfica del periodonto con invasión biológica del ancho por extensión excesiva de los márgenes de restauración: estudio piloto. *J Int Acad Periodontol.*, 116-22.

Bruna Almeida Silva Carvalho , César Augusto Barroso Duarte. Durante su estudio mencionan los parámetros radiográficos evaluados, en los grupos de prueba (invasión de ancho biológico) y control (ancho biológico adecuado). Estas medidas fueron tomadas con un compás de punta seca y transformadas en milímetros con ayuda de una regla milimétrica, para mayor precisión y confiabilidad, siendo obtenidas por un segundo investigador debidamente calibrado: (Bruna Almeida Silva Carvalho, 2020)<sup>57</sup>

- Nivel de defecto óseo: que es la distancia entre el margen de restauración y la más porción apical del defecto donde el espacio del ligamento periodontal presentaba ancho normal.
- Nivel de la cresta ósea: medido entre el margen de la restauración y la proyección de la porción más prominente de la cresta del hueso alveolar en la superficie de la raíz.
- Componente vertical definido por la resta de nivel de defecto óseo y nivel de la cresta ósea.
- Componente horizontal: distancia desde la cresta ósea hasta la superficie de la raíz.
- Por tanto, el uso de datos radiográficos es importante para diagnosticar la invasión biológica del ancho. Las radiografías interproximales son las más utilizadas para este fin, ya que presentan menos distorsión que las otras técnicas. Además de esta técnica, un estudio reciente ha mostrado una innovadora técnica de radiografía de

---

57

Bruna Almeida Silva Carvalho, C. A. (16 de 04 de 2020). *BMC Oral Health*. Obtenido de <https://bmcoralhealth.biomedcentral.com/articles/10.1186/s12903-020-01101-x>

perfil paralelo para medir las dimensiones del espacio biológico en los sitios labiales de los dientes anteriores. (Bruna Almeida Silva Carvalho, 2020)<sup>58</sup>

## 2.14 Invasión del espacio biológico

Los signos de invasión de espacio biológico son: (Schaetzle M, 2001)<sup>59</sup>

- Inflamación gingival progresiva crónica alrededor de la restauración.
- Sangrado al sondaje.
- Hiperplasia gingival localizada con pérdida ósea mínima.
- Recesión gingival.
- Formación de bolsas.
- Pérdida de inserción clínica.
- Pérdida de hueso alveolar

---

58

Bruna Almeida Silva Carvalho, C. A. (16 de 04 de 2020). *BMC Oral Health*. Obtenido de <https://bmcoralhealth.biomedcentral.com/articles/10.1186/s12903-020-01101-x>

59

Schaetzle M, L. N. (2001). The influence of margins of restorations on the periodontal tissues over 26 years. *Journal of Clinical Periodontology*, 57-64.

## 2.15 Como evitar la invasión del espacio biológico

Margen de la restauración (localización): La mayoría de periodoncistas prefiere ubicar los márgenes de las restauraciones coronales al surco, pero es entendido que en ciertas condiciones se necesita la ubicación de los márgenes subgingivalmente.

Estos factores podrían ser estéticos, necesidad de mayor retención, refinamiento de márgenes preexistentes, caries cervical, abrasión cervical, y sensibilidad radicular. Sin embargo, si ninguno de estos factores se presenta, lo más prudente es colocar los márgenes supragingivalmente.

La ubicación del margen de la restauración debería ser al nivel del margen gingival o no más de 0.5mm apicalmente, para evitar el riesgo de invadir el espacio biológico. Cuando exista una cresta alveolar baja, el margen podría localizarse 1mm apicalmente del margen gingival. El riesgo en esta situación no sería la invasión del espacio biológico, pero podría existir recesión gingival independientemente de la forma “atraumática” en que se maneje el tejido.

Por lo tanto, la ubicación del margen de la restauración en relación a la cresta alveolar es más crítica para la conservación de la salud gingival que su distancia por debajo del margen gingival. (Kois, 1996)<sup>60</sup> (Panagiota Kosyfaki Maria del Pilar Pinilla Martín, 2010)<sup>61</sup>

Otras consideraciones:

---

60

Kois, J. C. (1996). The restorative-periodontal interface: biological parameters. *PERIODONTOLOGY 2000 VOL II*, 29-38

61

Panagiota Kosyfaki Maria del Pilar Pinilla Martín, J. R. (2010). Relationship between crowns and the periodontium: a literature update. *Quintessence International*, 109-26.

- Salud óptima del tejido blando antes de tomar impresiones
- Minimizar el trauma iatrogénico de tejidos blandos durante el tallado
- Provisionales de excelente calidad
- La eliminación de todo el exceso de cemento temporal

## **2. 16 Alteraciones patológicas frente a la invasión del espacio biológico**

No hay que olvidar que la respuesta está relacionada con la susceptibilidad del paciente frente a la enfermedad periodontal, por lo tanto, no siempre que se invade espacio biológico se producen estos efectos, ya que existen otros factores de iniciación y progresión de la enfermedad periodontal como son la virulencia de la placa y la susceptibilidad del huésped. En estos casos el trauma es reversible para el epitelio y el conectivo, siempre que las condiciones medioambientales sean favorables. (Zurita-Santisteban, 2015)<sup>62</sup>

- Pérdida de cresta ósea, desarrollándose una bolsa localizada infraósea.
- Recesión gingival y pérdida ósea localizada.
- Hiperplasia gingival localizada, con mínima pérdida ósea.
- Combinaciones de las distintas respuestas.

---

62

Zurita-Santisteban, M.-V.-P. (2015). ESPACIO BIOLÓGICO: INVASIÓN, PRESERVACIÓN Y PROTOCOLOS DE ACCIÓN EN PERIODONCIA Y ODONTOLOGÍA RESTAURADORA. *Revista Científica Odontológica*, 343-349.

## 2.17 Situaciones en las que se puede provocar una invasión del espacio biológico

- Durante el tallado.
- Durante la retracción gingival.
- Durante la toma de impresiones.
- Cementado de restauraciones.
- Restauraciones sobre extendidas.
- Electrocirugía

### 2.17.1 Línea de terminación

Las características principales están relacionadas con la nitidez con un tallado fácil de observar, debe seguir el contorno de la encía, no involucrar el espacio de la paila interdentaria, ni el epitelio del surco ni el epitelio de unión, en este aspecto es importante considerar la ubicación y el diseño de la línea de terminación gingival.

La ubicación subgingival de los márgenes constituye un riesgo biológico para los tejidos periodontales, debido por una parte a la dificultad de acceso para el pulido final de la restauración y por otra a la invasión del ancho biológico por la ubicación por debajo de la cresta gingival. (S., 1967)<sup>63</sup> (Parma-Benfenali, 1985)<sup>64</sup>

---

63

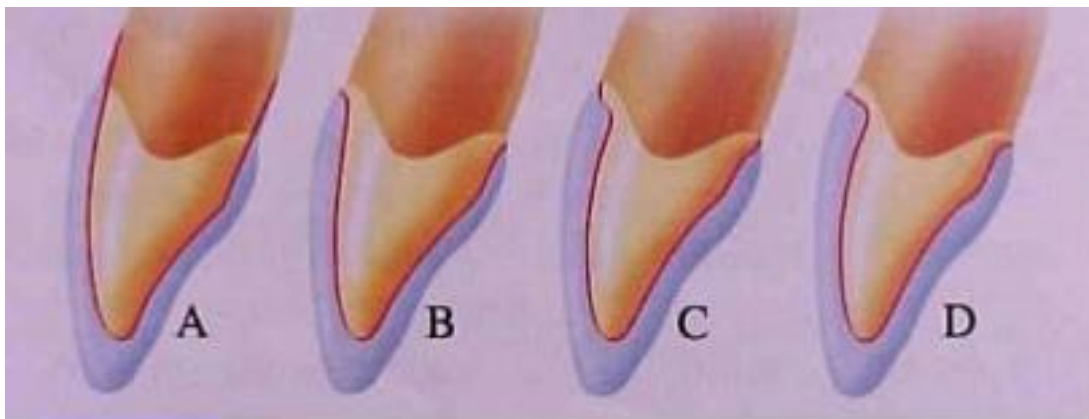
S., M. J. (1967). The effect of crown marginal depth upon gingival tissue. *The Journal of prosthetic dentistry*, 479-87.

64



Esta invasión afecta los tejidos gingivales ocasionando dos reacciones diferentes una que como respuesta del organismo a la agresión ocurra una pérdida ósea con recesión del margen gingival, en la búsqueda de crear un nuevo espacio entre el hueso alveolar y el margen a fin de dar lugar a la reinsertión de tejido; esta situación ocurre generalmente cuando el hueso que rodea al diente es muy delgado y la recesión tiene lugar como respuesta al trauma provocado por la técnica restaurativa; en este aspecto el biotipo de encía más susceptible a la recesión es aquella muy festoneada y delgada.

Otra opción es que la altura ósea se mantiene invariable, pero se instala una inflamación gingival persistente. (Michael Olsson, 1991)<sup>65</sup>



**ILUSTRACIÓN 18. DIFERENTES LÍNEAS DE TERMINACIÓN APLICADAS EN PROCEDIMIENTOS ESTÉTICO PROTÉSICOS (A) FILO DE CUCHILLO (B) CHAMFER (C) HOMBRO (D) BISEL.**

---

Parma-Benfenali, S. F. (1985). The effect of restorative margins on the postsurgical development and nature of the periodontium. Part I. *he International journal of periodontics & restorative dentistry.*, 30-51.

65

Michael Olsson, J. L. (1991). Periodontal characteristics in individuals with varying form of the upper central incisors. *Journal of Clinical Periodontology* Volume 18, 78-82.

Las restauraciones con márgenes supragingivales ocasionan una mínima injuria al periodonto, porque son más fáciles de preparar sin traumatizar los tejidos blandos, se pueden pulir con facilidad, así mismo se mantienen libres de placa, se facilita la toma de impresiones y la evaluación de la restauración en el mantenimiento. (Silness, 1970)<sup>66</sup> (G UY M . NEWCOMB, 1974)<sup>67</sup>

Las preparaciones en filo de cuchillo no proporcionan suficiente volumen en los márgenes, dando lugar a restauraciones sobre contorneadas con daño al tejido periodontal. El margen en cincel se forma cuando existe un mayor ángulo entre las superficies axiales y la estructura del diente no preparado, dando lugar a una preparación cónica donde la reducción axial no está paralela al eje longitudinal del diente.

El chaflán queda diferenciado, deja volumen adecuado para el material restaurador y se puede colocar con precisión, siempre que se utilice una fresa de alta calidad.

El hombro deja suficiente espacio para la porcelana, debe formar un ángulo de 90 grados con la superficie dental, el cual tiene más posibilidades de fracturarse, por lo tanto se recomienda un hombro biselado el cual elimina el esmalte sin soporte y permite el acabado del metal. (Stephen F. Rosenstiel, 2016)<sup>68</sup>

---

<sup>66</sup>

Silness, J. (1970). Periodontal conditions in patients treated with dental bridges. III. The relationship between the location of the crown margin and the periodontal condition. *Journal of Periodontal Research* Volume 5, 225-229.

<sup>67</sup>

G UY M . NEWCOMB, B. M. (1974). The Relationship Between the Location of Subgingival Crown Margins and Gingival Inflammation. *Journal of periodontology*, 151-154.

<sup>68</sup>

Stephen F. Rosenstiel, M. F. (2016). *PROTESIS FIJA CONTEMPORANEA* . Barcelona : Elsevier.

Además de la ubicación gingival del margen de la restauración, otro factor importante a considerar para preservar la salud periodontal es su diseño, Rosentiel presenta los diseños de márgenes que se han propuesto, señalando sus ventajas y desventajas:

<b>DISEÑO</b>	<b>VENTAJAS</b>	<b>DESVENTAJAS</b>	<b>INDICACIONES</b>
Filo de Cuchillo	Conserva estructura dentaria	No proporciona suficiente volumen	No recomendado
Borde en Cíncel	Conserva estructura dentaria	Localización difícil de controlar	Ocasional sobre dientes inclinados
Bisel	Elimina esmalte sin Soporte. Permite acabado metal	Prolonga la preparación al surco.	Cara vestibular coronas de recubrimiento parcial.
Chablán	Margen diferenciado, volumen adecuado, fácil controlar	Precaución para evitar el labio sin soporte de esmalte	Cara lingual, en coronas metal coladas y metal cerámica.
Hombro	Volumen de Material Restaurador	Menos conservador de la estructura dental	Cara vestibular coronas metal cerámica y total cerámicas
Hombro biselado	Volumen del material. Ventajas del bisel	Menos conservador, extiende la preparación hacia apical	Cara vestibular coronas metal cerámica posterior con margen supragingival

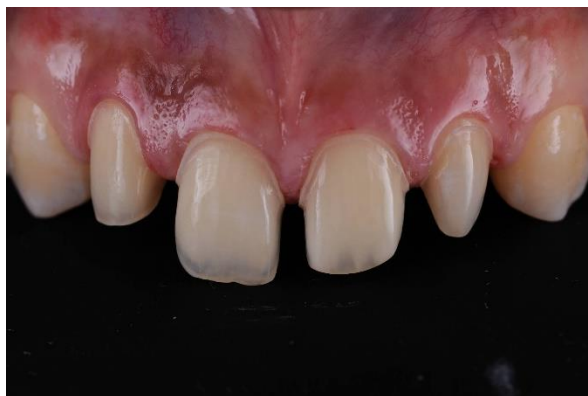**CUADRO 3. LÍNEAS DE TERMINACIÓN VENTAJAS Y DESVENTAJAS.**

## 2.17.2 Márgenes de restauración

- Margen supragingival: Es cuando el margen de la línea de terminación cervical o borde cavo superficial de nuestra preparación se ubica coronalmente al margen gingival. (Gracis, 2001)<sup>69</sup>

Los márgenes supragingivales se prefieren por ser más fáciles de preparar, facilitan la confección de provisionales, además en el momento de realizar la impresión, no requiere de técnicas de separación gingival y facilitan el control de placa, tanto por parte del profesional como por parte del paciente.

Es el más beneficioso para el periodonto debido a su menor impacto, por lo general se realiza en sectores donde no se requiere estética ya que es muy visible el cambio de color por la opacidad de los materiales restauradores convencionales contrastante con la pieza dentaria, sin embargo se usan en márgenes supragingivales en la actualidad, con la llegada de nuevos materiales translucidos en zonas que no interfieren con la estética requerida.



**ILUSTRACIÓN 19. MARGEN SUPRAGINGIVAL**

---

69

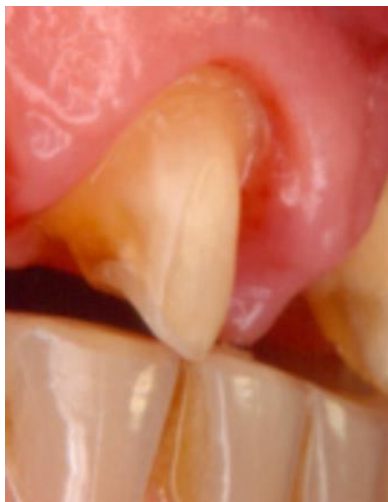Gracis, S. F. (2001). Biological integration of aesthetic restorations: factors influencing appearance and long-term success. *Periodontology 2000*, 29-44.

## Ventajas:

- Facilita el procedimiento en la preparación de las piezas dentarias y se logra un correcto acabado del margen
- La duplicación de los márgenes con impresiones se puede eliminar más allá de la línea de meta sin desgarrar o deformación este tipo de terminación es la más fácil con márgenes supragingivales
- Brinda facilidad para el acabado de la restauración cuando se elimina el exceso del material y se realiza el ajuste
- Verificación de la integridad de los márgenes de la restauración es más fácil.
- Son favorables para los tejidos periodontales porque evitan irritaciones de los mismos
  
- Margen equigingival: existieron muchos estudios donde se expresa que este tipo de margen de la restauración solo favorecía a inducir la inflamación gingival por el acumulo de placa que provocaba. Otro factor fue el aspecto antiestético que se provocaría con un margen equigingival al producir recesiones mínimas, que, en la actualidad, todas estas teorías fueron rechazadas ya que, para el periodonto, tanto los márgenes supragingivales como los equigingivales han sido favorables dando facilidad en el pulido al lograr una interfaz lisa del acabado y al proporcionar estética logrando que se mezcle el margen de la restauración con el diente.
  
- Margen subgingival: el margen de la línea de terminación cervical o borde cavo superficial de la preparación biológica está ubicado parcial o totalmente en los tejidos del ancho biológico, por tanto, está invadiendo la unión epitelial conformada

por el epitelio de unión y puede además comprometer la unión conectiva dada por las fibras dentogingivales. (Gracis, 2001)<sup>70</sup>

Para tratamientos restauradores se considera el margen de elección para cubrir la interface entre diente restauración colocándolo por debajo de la cresta del tejido gingival. Para una retención adicional se invade el espacio biológico, se produce acumulación de placa y se provoca pérdida prematura de la restauración por la enfermedad periodontal ocasionada. No se hallan cambios en el hueso con este tipo de márgenes profundos pero la inflamación continua persistente.



**ILUSTRACIÓN 20.MARGEN  
SUBGINGIVAL.**

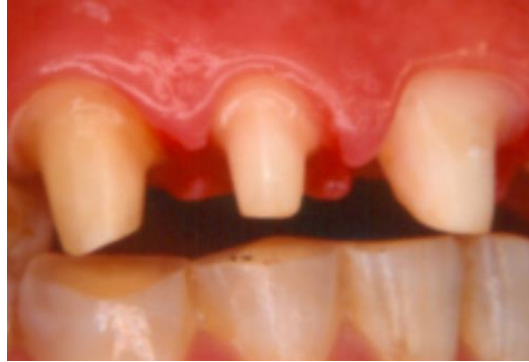- Margen yuxtagingival: se identifica este tipo de terminación cuando el margen de la línea de terminación cervical o borde cavo superficial de la preparación se ubica a

---

<sup>70</sup>

Gracis, S. F. (2001). Biological integration of aesthetic restorations: factors influencing appearance and long-term success. *Periodontology 2000*, 29-44.

nivel del borde superior del margen gingival, sin introducirse en el surco histológico. Es uno de las líneas de terminación que de preferencia se debe usar en el sector anterior, sobre todo si el biotipo periodontal gingival es fino.



**ILUSTRACIÓN 21.MARGEN YUXTAGINGIVAL.**

- Margen intracrevicular: cuando el margen de la línea de terminación cervical o borde cavo superficial de la preparación se ubica parcialmente dentro del surco gingivo dentario o surco histológico. Por tanto, no está invadiendo el espacio biológico. (Gracis, 2001)<sup>71</sup>

La preparación intracrevicular se ubica aproximadamente a 0,2 a 0,5 mm por debajo del borde de la encía libre o margen gingival por vestibular, pudiendo ser mayor interproximalmente, dado que el surco gingivo dentario a nivel proximal presenta una mayor profundidad.

---

71

Gracis, S. F. (2001). Biological integration of aesthetic restorations: factors influencing appearance and long-term success. *Periodontology 2000*, 29-44.

Los márgenes deficientes son considerados como uno de los factores etiológicos de la enfermedad periodontal, sin embargo, se ha observado ausencia de tal enfermedad en presencia de estos. Por lo tanto, otros factores tales como la naturaleza de la flora microbiana, inmunidad, dieta y prácticas de higiene oral pueden tener un importante rol en la etiología de la enfermedad asociada a restauraciones. La ubicación del margen sea subgingival o supragingival también puede tener influencia en la micro filtración por exposición a diferentes cantidades y calidades de fluidos orales y micro flora. (Butel, 1991)<sup>72</sup>

Por lo tanto, cuando sea posible el margen de la preparación debe ser supragingival ya que los márgenes subgingivales han sido identificados como el principal factor de enfermedad periodontal en restauraciones de prótesis fija, particularmente cuando se sobrepasa el epitelio de unión y sobre todo cuando estos márgenes se encuentran sobrecontorneados. Esta situación además dificulta o hace imposible la higiene por parte del paciente.

El problema de la preparación de un margen gingival cercano al epitelio de unión sin traumatizar los tejidos, así como las dificultades que encontraremos al retraer el tejido durante la impresión. Adicionalmente es imposible verificar la integridad marginal de restauración ubicada en este nivel. El pronóstico de salud periodontal está severamente comprometido debido a la cercanía del margen con el epitelio de unión, por lo tanto, podemos esperar una respuesta periodontal. (Butel, 1991)<sup>73</sup>

---

72

Butel, E. M. (1991). Crown margin design: a dental school survey. *The Journal of Prosthetic Dentistry*, 303-5.

73

Butel, E. M. (1991). Crown margin design: a dental school survey. *The Journal of Prosthetic Dentistry*, 303-5.



Por lo tanto, márgenes subgingivales pueden deteriorar la salud de los tejidos en muchos pacientes, especialmente cuando no hay indicaciones que garanticen esta ubicación.

### 2.17.3 Retracción o desplazamiento gingival

El objetivo de la retracción gingival es separar reversiblemente en dirección lateral los tejidos gingivales permitiendo el acceso no traumático del material de impresión más allá de los márgenes del pilar, y creando el espacio suficiente para que una cantidad adecuada de material copie los detalles, proporcione rigidez y evite la distorsión y desgarro del material. El surco ensanchado requiere una anchura crítica de, al menos, 0,2 mm para que haya suficiente espesor de material en los márgenes de las impresiones, un desplazamiento insuficiente del margen gingival resulta en una pobre impresión que comprometerá los resultados estéticos y funcionales, como la falta de adaptación marginal de los bordes de la restauración. (Walls, 2002)<sup>74</sup>

La deformación del tejido gingival durante procedimientos de retracción o desplazamiento gingival e impresión definitiva involucra cuatro fuerzas: separación, desplazamiento, colapso y recaída. (Gus, 1998)<sup>75</sup>

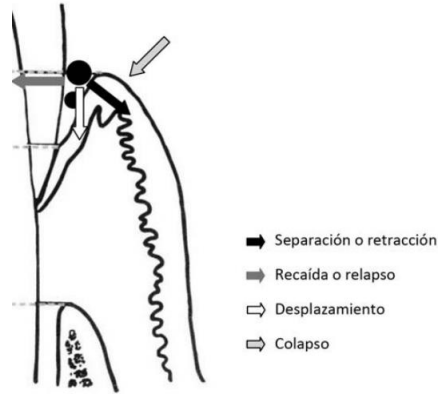
---

74

Walls, R. W. (2002). Crowns and other extra-coronal restorations: Impression materials and technique. *BRITISH DENTAL JOURNAL*, 679-690.

75

Gus, J. L. (1998). The matrix impression system for fixed prosthodontics. *The Journal of prosthetic dentistry*, 208-16.



**ILUSTRACIÓN 22. FUERZAS DURANTE LA TÉCNICA DE RETRACCIÓN O DESPLAZAMIENTO GINGIVAL.**

<p><b>FUERZAS DE SEPARACIÓN</b></p>	<p>Las fuerzas de separación son creadas por medios mecánicos o procedimientos quimiomecánico para soltar o desplazar la encía de los dientes preparados hacia abajo y hacia afuera y se aplican por lo general antes de realizarla impresión, esta fuerza cesa al momento de retirar el hilo de retracción y solo es posible mantenerla mediante el uso de matrices personalizadas, cofias de acrílico o bandas de cobre para impresión.</p>
<p><b>FUERZA DE DESPLAZAMIENTO</b></p>	<p>Las fuerzas de desplazamiento son las fuerzas generadas por el procedimiento de impresión que generan el desplazamiento hacia abajo del tejido gingival causada por la consistencia pesada del material de impresión que fluye desde el diente preparado hacia el surco y lleva hacia abajo los tejidos gingivales separados no soportados</p>
	<p>Es la tendencia del margen gingival a aplanarse bajo fuerzas asociadas con el uso de cubetas de impresión</p>

<p><b>FUERZA DE COLAPSO</b></p>	<p>personalizadas estrechamente adaptadas. Los aditamentos personalizados para retracción mecánica (matrices, cofias, etc) evitan el colapso que genera la presión de la cubeta y el material de impresión. El uso de materiales livianos dentro del surco y de materiales pesados en las cubetas individuales contribuye a aumentar las fuerzas de colapso.</p>
<p><b>FUERZA DE RECAÍDA O RELAPSO:</b></p>	<p>Tendencia inherente al tejido gingival de volver a su posición original. Está influenciada por la elasticidad o la memoria del margen gingival y por las fuerzas de rebote de la encía adherida adyacente que se comprimió durante la separación. Pueden variar de un rebote suave de la encía a una expansión moderadamente contundente de la encía que se comprimió contra los dientes adyacentes por el hilo de retracción.</p>

**CUADRO 4. FUERZAS INVOLUCRADAS EN TÉCNICA DE RETRACCIÓN.**

Los materiales de baja viscosidad como siliconas livianas no proporcionan sustento o apoyo suficiente para prevenir esta recaída. Los tejidos gingivales desarrollan una reacción viscoelástica, por ello estas fuerzas aplicadas generalmente tienen un efecto reversible, debido a que el tiempo de recuperación de los tejidos es mucho mayor que la duración de la fuerza aplicada de deformación, no obstante, demasiado trauma a tejidos periodontales delgados puede llevar a alteraciones irreversibles.

#### 2.17.4 Fuerza y tiempo de desplazamiento

Es necesario que en los procedimientos de desplazamiento y toma de impresión sean los menos traumáticos posibles. Una inserción traumática del hilo dentro del surco y sobre todo en biotipos delgados puede generar lesiones en el epitelio de unión y tejido conectivo supracrestal que puede cicatrizar de 5 a 14 días. (Sushma Phatale, 2010)<sup>76</sup>

- Fuerzas pesadas pueden generar injurias a las fibras del periodonto y perturbar el suministro sanguíneo llegando a destruir las fibras de Sharpey y como consecuencia recesiones del margen y pérdida de inserción pueden presentarse.
- En cuanto al tiempo en el que el material deber permanecer en el surco, no son precisas, se recomienda un tiempo de 4 minutos antes de la impresión para conseguir la suficiente anchura del surco. El cierre del surco después de retirar los elementos de retracción se produce durante el primer minuto logrando un ancho de surco de 0,2 mm después de 30 segundos de retirado el hilo, espacio suficiente para la entrada de material de impresión después de este tiempo se procede una caída del ancho a la mitad impidiendo la entrada suficiente de material en técnica de doble hilo dura seis minutos de desplazamiento, sin efectos irreversibles sobre el periodonto. (Laufer, 1997)<sup>77</sup>

---

76

Sushma Phatale, P. M. (2010). Effect of retraction materials on gingival health: A histopathological study. *Journal of Indian Society of Periodontology*, 35-39.

77

Laufer, B. Z. (1997). The closure of the gingival crevice following gingival retraction for impression making. *Journal of oral rehabilitation*, 629-35.

### 2.17.5 Técnicas de desplazamiento

Se pueden clasificar en mecánicas, químicas, quirúrgicas y combinación de las tres. (Jokstad, 1999)<sup>78</sup> El método más usado es la combinación químico -mecánica utilizando hilos (trenzados o de punto), solos o con agentes hemostáticos.

Estos hilos se suministran en distintos diámetros y aunque los de menor diámetro generan menor trauma no proveen el desplazamiento lateral adecuado, por eso se pueden emplear al mismo tiempo de diferente diámetro (técnica doble hilo). Para introducir el material en el surco deben emplearse instrumentos delgados y suaves y no serrados, puesto que pueden desalojarlos fuera del surco, la sonda periodontal puede usarse principalmente en biotipos delgados y escasa profundidad de sondaje. (Nadim Z. Baba, 2014)<sup>79</sup>

---

78

Jokstad, A. (1999). Clinical trial of gingival retraction cords. *The Journal of Prosthetic Dentistry*, 258-61.

79

Nadim Z. Baba, C. J. (2014). Gingival displacement for impression making in fixed prosthodontics: contemporary principles, materials, and techniques. *Dental Clinics of North America* , 45-68.

<b>Mecánicas (Mx)</b>	
– Hilos	• Técnica hilo único
– Trenzados-de punto	• Técnica hilo doble
<b>Químicas (Qcs)</b>	
– Hemostáticos	• Sulfato aluminio
	• Sulfato potasio aluminio
	• Cloruro de aluminio
	• Sulfato férrico
	• Epinefrina
<b>Combinadas (Qcs + Mx)</b>	
– Qcs. con hilos	• Caolín + cloruro de aluminio
– Qcs. con matrices inyectables	• Polivinil siloxano
– Matriz inerte	
<b>Quirúrgicas (Qx)</b>	
– Láser	
– Electrocirugía	
– Curetaje rotatorio	

**ILUSTRACIÓN 23. TÉCNICAS DE DESPLAZAMIENTO GINGIVAL.**

Los agentes químicos están relacionados con un efecto hemostático, estos medicamentos incluyen sulfato potásico de aluminio, sulfato de aluminio, cloruro de aluminio, sulfato férrico y epinefrina. Las principales desventajas del uso de estos agentes son el riesgo de contaminar el surco y de necrosis del tejido a altas concentraciones, además el cloruro de aluminio y sulfato férrico interactúan negativamente con los materiales de impresión tipo polivinilsiloxano y poliéter, alterando su polimerización. (Vincent Bennani, 2008)<sup>80</sup>

---

80

Vincent Bennani, D. S. (2008). Gingival retraction techniques for implants versus teeth: current status. *The Journal of American Dental Association*, 1354-63.

### 2.17.6 Hilo retractor

Dentro de sus ventajas encontramos el relativo bajo costo, se produce diversos grados de desplazamiento y puede emplearse con agentes químicos, dentro de sus desventajas, puede resultar doloroso, se produce un colapso rápido del surco después de retirado, riesgo de generar trauma a la inserción epitelial al compararlo con agentes inyectables (Mahmoud Kazemi, 2009)<sup>81</sup> riesgo de recesión gingival de al menos 0,2 mm, al usarlo solo puede no generar hemostasia, y con el uso de agentes químicos contaminar el surco.

### 2.17.7 Técnica de hilo único

Indicada en impresiones de 1 a 3 dientes con tejidos gingivales saludables: (Aldana Sepúlveda, 2016)<sup>82</sup>

- 1) Márgenes cervicales (intrasulcular).
- 2) Longitud de hilo que coincida con anatomía de cada surco, seleccionar el diámetro mayor que se ajuste al surco.
- 3) Humectar el hilo en medicamento elección.
- 4) Retirar excesos de agente humectante y empacar en el surco.

---

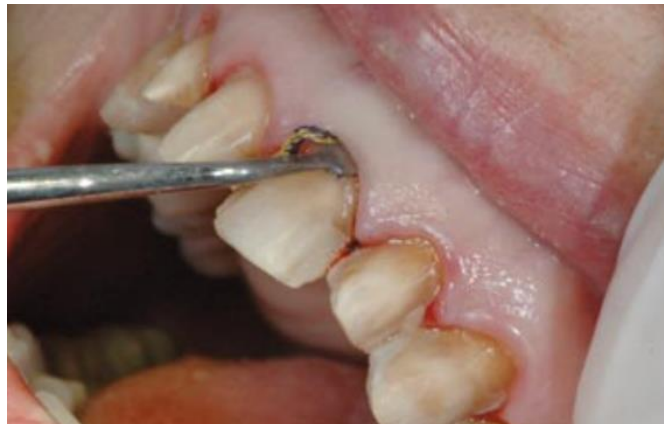81

Mahmoud Kazemi, M. M. (2009). Comparing the Effectiveness of Two Gingival Retraction Procedures on Gingival Recession and Tissue Displacement: Clinical Study. *Research Journal of Biological Sciences*, 335-339.

82

Aldana Sepúlveda, G. R. (2016). Toma de impresiones en prótesis fija. Implicaciones periodontales. *AVANCES EN ODONTOESTOMATOLOGÍA* , 83-95.

- 5) Inspeccionar terminación, excesos de tejidos blandos desplazados de nuevo o eliminados. Esperar 4-8 minutos (desplazamiento y hemostasia).
- 6) Hidratar el hilo antes de retirar (evita lesiones al periodoncio).
- 7) Secar suavemente la preparación y proceder a la toma de impresión.



**ILUSTRACIÓN 24. TÉCNICA UN HILO.**

#### **2.17.8 Técnica de doble hilo**

Está indicada en tejidos sanos con irritación localizada por el tallado. Consiste en la colocación de un primer hilo extrafino en la porción inflamada del surco, para colocar posteriormente el segundo hilo con la técnica descrita de un solo hilo. El primer hilo se emplea para conseguir la hemostasia y se deja en el surco para que salga retirado con el material de impresión (el hilo más superficial se retira antes de colocar el material de impresión). (Romera Lopez, 2010)<sup>83</sup>

---

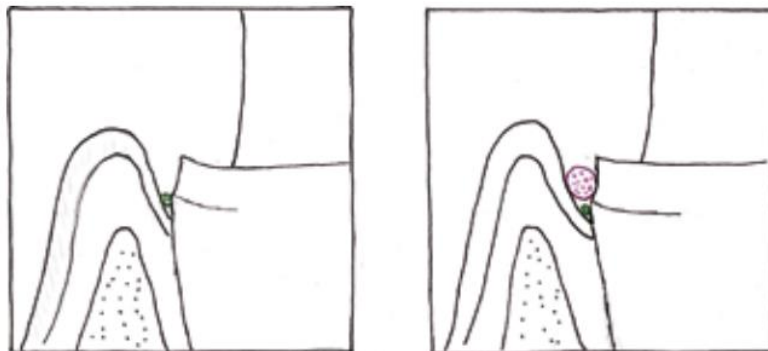
83

Romera Lopez, M. J. (2010). Técnicas de desplazamiento gingival en prótesis fija. *Cient. dent*, 33-39.



Esta técnica se usa rutinariamente cuando tomamos impresiones de múltiples preparaciones dentarias.

- 1) Se coloca en el surco un hilo de pequeño diámetro. Este hilo permanecerá en el surco mientras se toma la impresión.
- 2) Se talla. De esta manera el hilo protege a la encía de la fresa durante las preparaciones.
- 3) Se coloca un segundo hilo impregnado con el agente hemostático de elección, por encima del hilo de menor diámetro. El diámetro del segundo hilo ha de ser de mayor grosor.
- 4) Se limpian los excesos de hemostático y se seca la preparación
- 5) Después de esperar 8 minutos aproximadamente, el segundo hilo se retira del surco. Las preparaciones están secas y se toma la impresión con el primer hilo en su lugar.
- 6) Después de tomar la impresión el hilo de menor diámetro se empapa en agua y se retira del surco.



**ILUSTRACIÓN 25. TÉCNICA DOBLE HILO.**

### 2.17.9 Materiales de impresión

Su principal objetivo es producir un negativo exacto y dimensionalmente estable que permita obtener un modelo de trabajo para la confección de restauraciones con alta precisión margina, copiar todos los detalles de la preparación debe conseguirse con empleo de un material de impresión adecuado.

<p style="text-align: center;"><b>POLISULFUROS</b></p>	<p>Alta precisión, elásticos y poco rígidos, lo que permite capturar el margen subgingival sin rotura al desalojar la impresión.</p> <p>Poseen baja estabilidad y alta fluidez, esta última característica potencia los problemas de escurrimiento y atrapamiento dentro del surco y más allá de este, generando efectos irreversibles en los tejidos de soporte. (T J Spranley, 1983)<sup>84</sup></p> <p>En la literatura se han reportado casos de complicaciones, donde se hace evidente el atrapamiento de cuerpo extraño intrasurco y efectos secundarios como secuestros óseos y pérdida de soporte periodontal.</p>
--	---

---

84

T J Spranley, L. G. (1983). Acute tissue irritation of polysulfide rubber impression materials. *Journal of Dental Research*, 548-51.

	(Timothy J. O'Leary, 1973) <sup>85</sup> (Glenwright, 1975) <sup>86</sup>
<b>POLIÉTER</b>	La principal desventaja es su alta rigidez, esta resistencia al desgarro tiene efectos adversos en dientes con secuelas fe enfermedad periodontal, la presencia de troneras o triángulos negros producen atrapamiento del material que impiden el desalojo de la cubeta causando daños a las estructuras, terminando incluso en avulsión de diente. (Techkouhie A Hamalian, 2011) <sup>87</sup>
	Los efectos adversos sobre el periodonto están relacionados con el atrapamiento del material dentro del surco y esta relacionado con consistencia de muy alta viscosidad,

---

85

Timothy J. O'Leary, S. M. (1973). Severe periodontal destruction following impression procedures. *Journal of Periodontology*, 43-8.

86

Glenwright, H. (1975). Bone regeneration following damage by polysulphide impression material. A case report. *Journal of Clinical Periodontology*, 250-2.

87

Techkouhie A Hamalian, E. N. (2011). Impression materials in fixed prosthodontics: influence of choice on clinical procedure. *Journal of Prosthodontics: official journal of the American Collage of Prosthodontics*, 153-60.

<b>POLIVINIL SILOXANO</b>	<p>estos cuerpos extraños generan reacción inflamatoria que terminan con la necrosis del tejido blando marginal, por esto de sugiere intensa inspección del surco para verificar la ausencia de cuerpos extraños de material de impresión. (Shapiro, 1998)<sup>88</sup></p>
---------------------------	---

**CUADRO 5. REACCIÓN DE LOS TEJIDOS PERIODONTALES ANTE LOS MATERIALES DE IMPRESIÓN.**

### **2.17.10 Protección temporal**

La restauración provisional debe detener márgenes definidos, lisos, bien pulidos que faciliten la remoción de placa y no su retención y evitar así una respuesta inflamatoria localizada, por lo tanto, debe confeccionarse una protección temporal bien contorneada y con ajuste correcto que favorezca y mantenga la salud satisfaciendo además la estética. (PH.D., 1953)<sup>89</sup>

Un provisional es toda prótesis diseñada para mejorar la estética, dar estabilización y/o devolver función por un periodo limitado de tiempo, después del cual debe ser reemplazada

---

<sup>88</sup>

Shapiro, N. (1998). Severe gingival damage after polysiloxane impression procedures. A case report. *Journal of Periodontology*, 769-70.

<sup>89</sup>

PH.D., J. W. (1953). Tissue Reactions Around Artificial Crowns. *The Journal of Periodontology*, 172-185.

por la prótesis definitiva, a menudo estas prótesis son usadas para evaluar la efectividad de un plan tratamiento y/o determinar la forma y función del tratamiento definitivo.

Cuando se está realizando una prótesis fija es necesario dejar sobre las preparaciones entre sesión y sesión, un artificio que proteja el elemento biológico, que mantenga la encía en buenas condiciones, devolviendo función y estética. Este artificio se conoce como provisional.

La fabricación o confección del provisional es una fase extremadamente importante del tratamiento, ya que otorga protección al elemento biológico y tejidos que lo circundan, da soporte a la encía, devuelve función masticatoria y estética y que además de proporcionar seguridad al paciente, permite evaluar dimensión vertical, paralelismo de dientes pilares, fonética, también estabiliza la condición periodontal previo a la restauración definitiva, permite al paciente a tener una idea de cómo será la restauración definitiva además de saber que opina su entorno.

Existen diferentes técnicas para la confección de un provisional. Podemos obtener provisionales a través de matrices preformadas también confeccionar uno a través de método directo o si requiere una mejor precisión aunque significa mayor tiempo podemos obtener uno a través de un encerado diagnóstico y/o método indirecto.

Se debe tener en cuenta los requisitos que debe tener el provisional para lograr tejidos periodontales sanos, lo que es de suma importancia para el éxito de la restauración definitiva, esto es que tenga un correcto perfil de emergencia, un ajuste óptimo, una correcta retención y resistencia a las fuerzas durante la masticación y función, estéticamente aceptable, dimensionalmente aceptable, que tenga una correcta oclusión, que sea fácil de remover y reparar y que tenga una superficie lisa para así evitar la acumulación de placa bacteriana.

Existen variados materiales para la confección de provisionales, pero lo más importante en junto con conocer la característica y propiedades físicas de estos materiales, es conocer su

evaluación clínica para saber seleccionarlos y manejarlos correctamente basándose en las necesidades clínicas.

Los materiales dentales poseen una gran capacidad para acumular y retener placa bacteriana en relación al esmalte y la dentina. Es probable que el polimetilmetacrilato acumule placa bacteriana más rápido que otros materiales como el oro y la porcelana debido a su porosidad la absorción de fluidos potencian la tendencia a la acumulación de placa bacteriana. La acumulación de placa sobre las coronas hechas de diversos materiales ha sido evaluada extensamente.

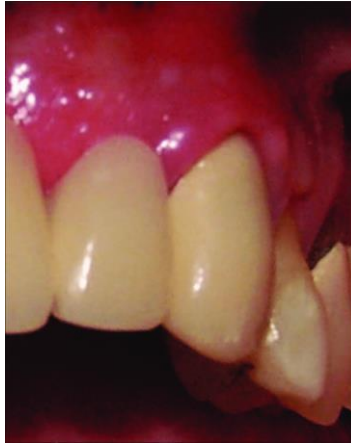Se puede afirmar que la retención de placa bacteriana depende de la rugosidad de la superficie y de la energía superficial del material. Las superficies rugosas deberían favorecer la presencia de inflamación gingival. Por esta razón es un enigma que la restauración provisional muchas veces tenga respuesta gingival favorable, a menos que como explicación se atribuye esto a la baja virulencia que puede tener la flora componente en estos casos la placa bacteriana.

Para conservar la salud periodontal, la restauración provisional debe tener adecuado ajuste marginal, forma adecuada y superficie lisa pulida, esto favorece la eliminación de placa, factor etiológico primaria de la inflamación gingival, así mismo si se invade el espacio biológico con sobre-extensiones apicales, es probable que parezca una zona de isquemia que si no se corrige puede dar lugar a la inflamación, retracción, y hasta necrosis. (Silness H. L., 1963)<sup>90</sup>

---

90

Silness, H. L. (1963). PERIODONTAL DISEASE IN PREGNANCY. I. PREVALENCE AND SEVERITY. *Acta Odontologica Scandinavica*, 533-551.



**ILUSTRACIÓN 26. INFLAMACIÓN GINGIVAL ASOCIADA A PROVISIONAL MAL AJUSTADO.**

En prótesis fija los tejidos gingivales inflamados y hemorrágicos dificultan los procedimientos restauradores como la toma de impresiones y cementado, en este sentido es menester cuidar que no queden residuos de resina acrílica o cemento temporal dentro del surco gingival. (C, 1969)<sup>91</sup>

#### **2.17.11 Diseño de restauración**

En cuanto al diseño de la restauración deben considerarse dos aspectos de singular importancia: el contorno y el punto de contacto.

---

91

C, L. D. (1969). The effect of crown margin extension on gingival inflammation. *Journal - Southern California Dental Association*, 476-8.

### 2.17.11.1 Contorno

La armonía observada en los dientes naturales y en el periodonto sano es imposible reducirlo perfectamente con prótesis dental, pero es posible llegar a acercarse adecuadamente si contamos con los conocimientos necesarios que permitan conseguir una buena adaptación, una buena forma y contorno. (José Rafael Salazar, 2009)<sup>92</sup>

Se han planteado diversas clasificaciones en cuanto al entorno de las coronas y aun en la actualidad, la clasificación de Wheeler es la más utilizada: Él se estudió en la curvatura vestibular del diente natural y comprendido la importancia que el mismo tenía como protección y estimulación para el margen gingival durante los procesos de masticación: estableciendo entonces tres categorías:

- Contorno Normal
- Infracontorno
- Sobrecontorno. (S. R. C., 1961)<sup>93</sup>

Cuando se moldea un infracontorno, el alimento choca directamente sobre el margen gingival produciendo daño y en el sobrecontorno no es posible lograr la estimulación mecánica y se favorece la retención de placa con la consecuente inflamación gingival, sin

---

92

José Rafael Salazar, G. X. (S.F de 09 de 2009). *Agresion gingival con los procedimientos restauradores*. Obtenido de SciELO: [http://ve.scielo.org/scielo.php?script=sci\\_arttext&pid=S0001-63652009000300016](http://ve.scielo.org/scielo.php?script=sci_arttext&pid=S0001-63652009000300016)

93

S., R. C. (1961). Complete crown form and the periodontium. *The Journal of Prosthetic Dentistry*, 722-733.



embargo esta clasificación de reproducción normal de contorno es posible lograrlo cuando existe una armonía entre encía y diente, pero cuando existe una corona clínica larga debido a pérdida ósea y retracción gingival, la situación cambia, por esta razón Kusakari y col citado por Shigemura sugieren un ligero infracontorno, el cual favorece la auto limpieza y proporciona un mejor acceso a la remoción de placa. (José Rafael Salazar, 2009)<sup>94</sup>

En contraposición a lo anterior se ha empleado una clasificación simplificada, la cual describe:

- Sobrecontorno: cuando el ángulo de apertura es mayor que el de la reposición dental y la superficie cervical.
- Contorno Inverso: cuando el ángulo de apertura es igual que el de la reposición dental y la superficie cervical.
- Infracontorno: cuando el ángulo de apertura es menor que el de la reposición dental y la superficie cervical.

Kissoff en el 2001 demuestra que el sobrecontorno ocasiona un gran acumulo de placa dental en el área ubicada entre la línea del ecuador y el margen de la encía, esto independientemente del tipo de material que se utilice para la confección de la corona y concluye mencionando que tanto los odontólogos restauradores como los técnicos protésicos subestiman la preservación del contorno natural y la anatomía de la corona

---

94

José Rafael Salazar, G. X. (S.F de 09 de 2009). *Agresión gingival con los procedimientos restauradores*. Obtenido de SciELO: [http://ve.scielo.org/scielo.php?script=sci\\_arttext&pid=S0001-63652009000300016](http://ve.scielo.org/scielo.php?script=sci_arttext&pid=S0001-63652009000300016)

dental, ignorando el efecto negativo que tener sobre el periodonto el sobrecontorno de una prótesis fija. (Kissov H, 2001)<sup>95</sup>

#### **2.17.11.2 Punto de contacto**

Otro aspecto a considerar en cuanto al contorno de la corona en el espacio interdental, cuando existe salud periodontal los espacios interproximales esta ocupados por tejido óseo y tejido blando vestibular y lingual, unido por una porción cóncava en sentido vestibulo lingual denominada "col", la cual viene determinada por el punto de contacto; en caso de un punto de contacto es mas coronal, la concavidad del col es menos marcada, infiriéndose entonces que el col a nivel de los dientes posteriores está más pronunciado; adicionalmente cabe destacar que el grado de queratinización de esta superficie es inversamente proporcional al ancho y alto de los espacios interproximales. (Boner C, 1983)<sup>96</sup>

Alrededor del punto de contacto se encuentran los nichos interproximales, de forma triangular y cóncavos, los cuales en salud están ocupados por la papila interdental. El nicho vestibular es menos profundo que el lingual y la papila es mas alargada en los dientes anteriores y cuadrangular en los posteriores. Siendo que los nichos alojan la encía papilar la cual es muy susceptible al ataque bacteriano, no solo por ser un área de difícil higiene, sino también por la presencia de un epitelio escamoso estratificado, con pocas capas de

---

95

Kissov H, T. B. (2001). Correlation between overcontouring of fixed prosthetic constructions and accumulation of dental plaque. *Folia medica*, 80-3.

96

Boner C, B. N. (1983). Complete crown form and the periodontium. *Jounal Periodontic y Rest Denr.*, 31-35.

células y falta de queratinización, es importante cuidar la presencia adecuada de ellos, ya que si la papila se altera puede ser debido a un margen gingival incorrecto, un contorno proximal exagerado y nichos generalmente muy pequeños. (Guillermo Horacio Rossi, 2004)<sup>97</sup>

### **2.17.12 Materiales restauradores**

En la actualidad se cuenta con una gran variedad de materiales dentales utilizados en odontología Restauradora, se han publicado diversas investigaciones resaltando tanto sus propiedades físicas como químicas, pero en cuanto a los efectos biológicos de los materiales existen muy pocos estudios.

Willershausen Y Colab en el 2001 publicaron un estudio donde evaluaron el comportamiento de restauraciones hechas por más de 6 meses con materiales de resina, amalgama y aleación de oro, en contacto inmediato con el tejido gingival en 103 pacientes con 255 dientes restaurados (101 con resinas, 98 con amalgamas y 56 con inlays de oro) y examinaron el margen gingival encontrándose que la prevalencia más alta de inflamación gingival ocurría en contacto con el material de resina, esto pudiera ser debido a mala indicación, fallas de la técnica o simplemente a las propiedades químicas del material. (Willershausen B, 2001)<sup>98</sup>

---

97

Guillermo Horacio Rossi, N. E. (2004). *Atlas de Oodntologia Restauradora y Periodoncia* . Buenos Aires: Panamericana .

98

Willershausen B, K. C. (2001). The influence of restorative materials on marginal gingiva. *European Journal of Medical Research*, 433-9.

Similares resultados muestran los estudios de Paolantonio y cols en 2004, al analizar durante 1 año, el comportamiento de 3 materiales restauradores como amalgamas, cemento de vidrio ionomérico y resina compuesta en cavidades clase V subgingivales, encontrando que las cavidades subgingivales obturadas con resina compuestas tenían un significativo incremento en la cantidad de bacterias anaeróbicas Gram.-negativas, responsables de la enfermedad periodontal. (Michele Paolantonio, 2004)<sup>99</sup>

Durante largo tiempo se ha discutido e investigado la gran dependencia que tienen los procedimientos restauradores sobre la salud periodontal, esto es debido a que frecuentemente se encuentran problemas de alteraciones de la arquitectura gingival en relación en dientes preparados con restauraciones ó el manejo del tejido blando. En este aspecto todo odontólogo restaurador debe conocer la importancia que tienen las protecciones temporales para guiar y conservar la forma del tejido blando, así como el rol de la restauración final, la cual debe contribuir a mantener el tejido por largo tiempo. Así mismo la ubicación de los márgenes de las restauraciones, el manejo del tejido periodontal durante la preparación dentaria, el papel de las coronas provisionales, la injuria de los tejidos durante los procedimientos de impresiones ó cementados, el contorno de las coronas, el diseño de los púnticos y el adaptado apropiado, son factores que contribuirán a favor o en contra del mantenimiento de salud a largo plazo.

Es fundamental que los materiales que estén en contacto directo con la encía presenten una superficie extremadamente pulida y sin irregularidades, con el fin de evitar la acumulación de placa bacteriana y la subsiguiente inflamación gingival. Así la porcelana

---

99

Michele Paolantonio, S. D. (2004). Clinical and microbiological effects of different restorative materials on the periodontal tissues adjacent to subgingival class V restorations. *Journal Clinical of Periodontology*, 200-7.

debe estar siempre bien glaseada y el metal bien pulido y con mayor razón si se prevé una ubicación dentro del surco fisiológico gingival.

La resina es un material deficiente para ir situado dentro del surco fisiológico puesto que no llega a presentar un pulido suficientemente bueno, su superficie es porosa y las toxinas bacterianas tienen afinidad por esta. Como objetivo principal se establece la terapia periodontal es el establecimiento óptimo de placa y prevención de inflamación que promueve la pérdida de inserción periodontal ya que al ser no tratada la enfermedad va a seguir su curso causando en un futuro la movilidad de los dientes y su eventual pérdida. Por el contrario si se mantiene bajo tratamiento junto con un buen control de placa la enfermedad no va a progresar y solo será necesario tratar las secuelas.

## **2.18 Técnicas para la recuperación del espacio biológico**

Si la invasión ha causado alteraciones patológicas las distintas opciones terapéuticas de que se dispone van encaminadas a alargar la corona dentaria, para procurar al TGS el espacio suficiente para una correcta inserción. Las opciones son:

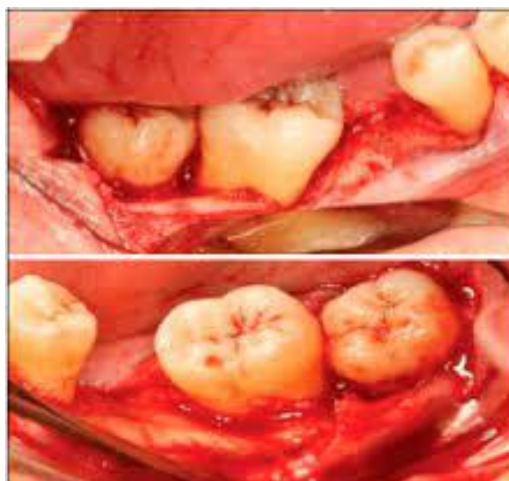- Gingivectomía
- Colgajo de reposición apical
- Extrusión ortodóntica

La indicación de una u otra técnica va a depender de distintos factores como se mencionan a continuación.

### 2.18.1 Colgajo de reposición apical

La técnica se basa en el desplazamiento en bloque de la encía hacia apical. Permite no eliminar tejido gingival queratinizado. (Francis Bravo Castagnola, 2014)<sup>100</sup>

- Se pretende exponer superficie radicular (como mínimo 3 dientes).
- Biotipo fino o ancho. Este último va a poder ser modificado a un biotipo fino y festoneado.
- Indicado cuando se pretende el alargamiento de múltiples coronas dentarias en un sector.
- Contraindicado si no existe suficiente inserción periodontal.
- Contraindicado cuando solo se pretende alargar un diente, especialmente del grupo anterior.



**ILUSTRACIÓN 27. TÉCNICA QUIRÚRGICA.  
COLGAJO DE REPOSICIÓN APICAL.**

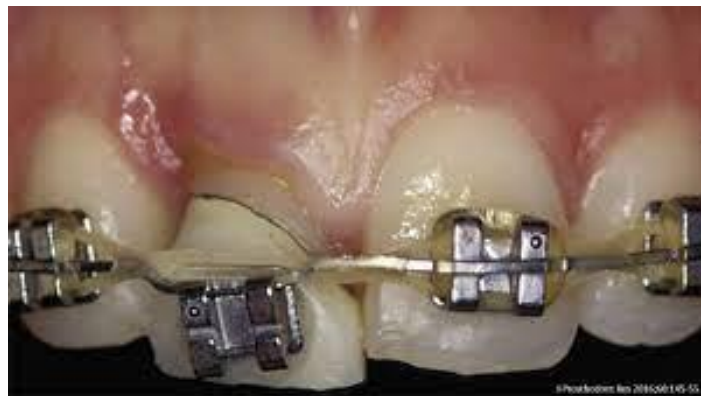---

100

Francis Bravo Castagnola, Y. C. (SF de enero-junio de 2014). *Protocolo para el manejo del espacio biológico basado en la evidencia. Revisión narrativa*. Obtenido de ResearchGate: [https://www.researchgate.net/publication/286626616\\_Protocolo\\_para\\_el\\_manejo\\_del\\_espacio\\_biologico\\_basado\\_en\\_la\\_evidencia\\_Revisión\\_narrativa\\_Guidelines\\_for\\_the\\_management\\_of\\_biologic\\_width\\_based\\_on\\_the\\_evidence\\_Narrative\\_review](https://www.researchgate.net/publication/286626616_Protocolo_para_el_manejo_del_espacio_biologico_basado_en_la_evidencia_Revisión_narrativa_Guidelines_for_the_management_of_biologic_width_based_on_the_evidence_Narrative_review)

### 2.18.2 Extrusión ortodóntica (R.A., 1997)<sup>101</sup>

- Se desea intervenir en un único diente.
- La longitud de la raíz dentro del hueso debe ser adecuada, puesto que tras la extrusión algo de inserción se habrá sacrificado y la proporción corona raíz debe seguir siendo correcta para permitir su posterior restauración.
- El diente debe estar endodonciado perfectamente sin patología periapical.
- El paciente debe estar motivado para aceptar las características del tratamiento: aparatología, varias citas.
- La ventaja que presenta esta técnica es que no se abre un espacio interproximal, ni se pierde papila por lo que además no se corre el riesgo de inducir alteraciones fonéticas.



**ILUSTRACIÓN 28. EXTRUSIÓN ORTODÓNTICA.**

---

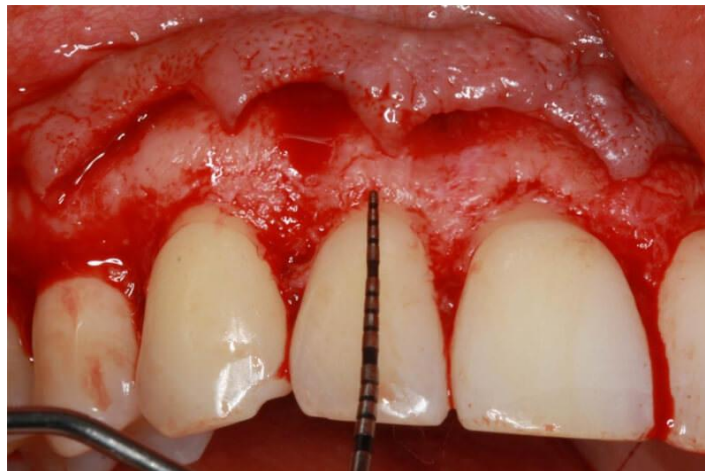101

R.A., L. (1997). Forced eruption in the esthetic zone. *Compendium of continuing education in dentistry*, 795-803.

### 2.18.3 Gingivectomía (Dolt A, 1997)<sup>102</sup>

Procedimiento quirúrgico. Que se incluye en cirugía periodontal con la finalidad de eliminar encía y hueso para crear una corona clínica visible y solucionar la invasión del espacio biológico.

- La cresta ósea está a un nivel adecuado
- La distancia cresta ósea- encía marginal es mayor de 3mm.
- Hay suficiente encía insertada
- El biotipo es fino.
- Se ha mostrado muy útil en un caso de sonrisa gingival si esta se debe a una erupción pasiva alterada
- Contraindicada cuando existe riesgo de exposición radicular.



**ILUSTRACIÓN 29. TÉCNICA QUIRÚRGICA GINGIVECTOMÍA.**

---

102

Dolt A, R. J. (1997). Altered passive eruption: an etiology of short clinical crowns. *Quintessence International*. , 363-72.



### III. CONCLUSIONES

Cuando se habla del espacio biológico, no solo se debe pensar en la longitud, ya que se debe relacionar con el grosor de la encía, el biotipo periodontal y la profundidad del surco gingival, puesto que todos estos parámetros se interrelacionan.

La morfología gingival es una característica de cada sujeto, por lo que no se puede generalizar y aplicar valores estándar en base a los cuales desarrollar un plan de tratamiento. Cuando se invade el espacio biológico, generalmente se podría producir una alteración a ese nivel dependiendo de la susceptibilidad y capacidad de adaptación del paciente. Dentro de la planificación de cada caso se debe valorar la necesidad del manejo y cuidado de los tejidos, tratamiento periodontal u ortodóntico para prevenir la invasión del espacio biológico.

El valor promedio el espacio biológico oscila entre los 2.15 mm a 2.30mm, estas dimensiones del espacio biológico podrían verse alteradas por la enfermedad periodontal así mismo es necesario establecer la salud periodontal antes de evaluar el espacio biológico.

La respuesta frente a la invasión del espacio biológico está relacionada con la susceptibilidad del paciente frente a la enfermedad periodontal, de forma que no todos los pacientes responden de la misma manera.

Las visitas de mantenimiento continuo, la cooperación del paciente y motivación son factores importantes para favorecer el éxito de los procedimientos restauradores con una salud periodontal óptima.

La odontología restauradora juega un papel importante en el mantenimiento de la salud del espacio biológico, pero aún más radica en importancia una pieza fundamental que es el clínico ya que derivado de su experiencia, conocimientos etc., da paso a la realización de un buen diagnóstico y plan de tratamiento, así como su éxito brindado hacia el paciente para así devolver estética y funcionalidad a dicha pieza o piezas rehabilitadas.

#### IV. REFERENCIAS BIBLIOGRÁFICAS

1. Aldana Sepúlveda, G. R. (2016). Toma de impresiones en prótesis fija. Implicaciones periodontales. *AVANCES EN ODONTOESTOMATOLOGÍA* , 83-95.
2. Anthony W. Gargiulo, F. M. (1961). Dimensions and Relations of the Dentogingival Junction in Humans. *The Journal of Periodontology*, 261-267.
3. Balda García, I. H. (14 de Septiembre de 2006). *SciELO*. Obtenido de [https://scielo.isciii.es/scielo.php?script=sci\\_arttext&pid=S1138-123X2006000500005](https://scielo.isciii.es/scielo.php?script=sci_arttext&pid=S1138-123X2006000500005)
4. Boner C, B. N. (1983). Complete crown form and the periodontium. *Journal Periodontic y Rest Denr.*, 31-35.
5. Botero, J. E. (2010). Determinantes del Diagnóstico Periodontal. *Rev. Clin. Periodoncia Implantol. Rehabil. Oral Vol. 3*, 94-99.
6. Bruna Almeida Silva Carvalho, C. A. (16 de 04 de 2020). *BMC Oral Health*. Obtenido de <https://bmcoralhealth.biomedcentral.com/articles/10.1186/s12903-020-01101-x>
7. Butel, E. M. (1991). Crown margin design: a dental school survey. *The Journal of Prosthetic Dentistry*, 303-5.
8. C, L. D. (1969). The effect of crown margin extension on gingival inflammation. *Journal - Southern California Dental Association*, 476-8.
9. Canut., P. M. (1996). Aalrgamiento de corona dentaria I: Bases anatómicas aplicadas. *J. Periodoncia*, 153-163.
10. Carranza, F. A. (1998). *Periodontología Clínica*. México: McGraw-Hill Interamericana.
11. Carranza, N. (1998). *Periodontología clínica*. Mc-Graw Hill Interamericana.
12. Christian R. Lister Blondet, M. N. (2010). Fenotipos periodontales. *Revista Estomatologica Herediana*, 227-230.
13. D Tarnow, S. S. (1986). Human gingival attachment responses to subgingival crown placement. Marginal remodelling. *Journal of Clinical Peroidontology*, 563-9.
14. David L. Cochran, J. S. (1997). Biologic width around: titanium implants. A histometric analysis of the implanto-gingival junction around anloaded and loaded nonsubmerged implants in canine mandibule. *Journal Periodontology*, 186-97.
15. Dean E Kois, K. K. (2008). Esthetic templates for complex restorative cases: rationale and management. *Journal of esthetic and restorative dentistry*, 249-50.
16. Delgado Pichel A, I. M. (13 de 02 de 2001). *M. Espacio biológico. Partel: La inserción diente-encía. A*. Obtenido de <https://scielo.isciii.es/pdf/peri/v13n2/original5.pdf>
17. Delgado Pichel A, I. M. (13 de 02 de 2001). *Scielo*. Obtenido de <https://scielo.isciii.es/pdf/peri/v13n2/original5.pdf>
18. Dhelfeson Willya Douglas de Oliveira, M. N. (2015). Evaluación clínica y radiográfica del periodonto con invasión biológica del ancho por extensión excesiva de los márgenes de restauración: estudio piloto. *J Int Acad Periodontol.*, 116-22.
19. Dolt A, R. J. (1997). Altered passive eruption: an etiology of short clinical crowns. *Quintessence International.* , 363-72.
20. Francis Bravo Castagnola, Y. C. (SF de enero-junio de 2014). *Protocolo para el manejo del espacio biológico badaso en la evidencia. Revisión narrativa*. Obtenido de [ResearchGate: https://www.researchgate.net/publication/286626616\\_Protocolo\\_para\\_el\\_manejo\\_](https://www.researchgate.net/publication/286626616_Protocolo_para_el_manejo_)

del\_espacio\_biologico\_basado\_en\_la\_evidencia\_Revisión\_narrativa\_Guidelines\_for\_the\_management\_of\_biological\_width\_based\_on\_the\_evidence\_Narrative\_review

21. G UY M . NEWCOMB, B. M. (1974). The Relationship Between the Location of Subgingival Crown Margins and Gingival Inflammation. *Journal of periodontology*, 151-154.
22. Glenwright, H. (1975). Bone regeneration following damage by polysulphide impression material. A case report. *Journal of Clinical Periodontology*, 250-2.
23. Gracis, S. F. (2001). Biological integration of aesthetic restorations: factors influencing appearance and long-term success. *Periodontology 2000*, 29-44.
24. Guillermo Horacio Rossi, N. E. (2004). *Atlas de Oodontología Restauradora y Periodoncia* . Buenos Aires: Panamericana .
25. Gus, J. L. (1998). The matrix impression system for fixed prosthodontics. *The Journal of prosthetic dentistry*, 208-16.
26. Hyman Smukler, M. C. (1997). Consideraciones periodontales y dentales en el procedimiento de alargamiento coronal: una base racional para su tratamiento. *Revista Internacional de Odontología Restauradora y Periodoncia.*, 441 - 453.
27. Hyman Smukler, M. C. (1997). Consideraciones perioodontales y dentales en el procedimiento de alargamiento coronal: una base racional para su tratamiento. *Revista Internacional de Oodontología Restauradora y Periodoncia* , 441-453.
28. J S Vacek, M. E. (1994). The dimensions of the human dentogingival junction. *The International Journal of periodontics & restorative dentistry*, 154-65.
29. J. Ferrús, D. C. (2003). Erupción pasiva alterada. Sus implicaciones clínicas y terapéuticas. *Dialnet*, 105, 120.
30. Jan Lindhe, T. K. (2003). *Clinical Periodontology and Implant Dentistry*. Garsington Road, Oxford: Blackwell Munksgaard.
31. Jokstad, A. (1999). Clinical trial of gingival retraction cords. *The Journal of Prosthetic Dentistry*, 258-61.
32. José Rafael Salazar, G. X. (S.F de 09 de 2009). *Agresión gingival con los procedimientos restauradores*. Obtenido de SciELO: [http://ve.scielo.org/scielo.php?script=sci\\_arttext&pid=S0001-63652009000300016](http://ve.scielo.org/scielo.php?script=sci_arttext&pid=S0001-63652009000300016)
33. Joseph Y. K. Kan, T. M. (2010). Evaluación del biotipo gingival en la zona estética: inspección visual frente a medición directa. *Revista Internacional de Odontología Restauradora y Periodoncia*, 236-243.
34. Kissov H, T. B. (2001). Correlation between overcontouring of fixed prosthetic constructions and accumulation of dental plaque. *Folia medica*, 80-3.
35. Kois, J. C. (1996). The restorative-periodontal interface: biological parameters. *PERIODONTOLOGY 2000 VOL II*, 29-38.
36. Laufer, B. Z. (1997). The closure of the gingival crevice following gingival retraction for impression making. *Journal of oral rehabilitation*, 629-35.
37. M., H. C. (02 de 13 de 2001). *SciELO*. Obtenido de [https://scielo.isciii.es/scielo.php?script=sci\\_arttext&pid=S1699-65852001000200006](https://scielo.isciii.es/scielo.php?script=sci_arttext&pid=S1699-65852001000200006)
38. Mahmoud Kazemi, M. M. (2009). Comparing the Effectiveness of Two Gingival Retraction Procedures on Gingival Recession and Tissue Displacement: Clinical Study. *Research Journal of Biological Sciences*, 335-339.
39. Mariely Navarrete, I. G. (2015). Correlación entre biotipo gingival, ancho y grosor de encía adherida en zona estética del maxilar superior . *Revista Clínica de Periodoncia, Implantología y Rehabilitación Oral*, 192-197.

40. MARTA PEÑA, C. V. (2018). DIAGNÓSTICO Y TRATAMIENTO DE LAS ENFERMEDADES PERIODONTALES: DE LO IMPOSIBLE A LO POSIBLE. *Revista científica de la Sociedad Española de Periodoncia*, 11-19.
41. Michael Olsson, J. L. (1991). Periodontal characteristics in individuals with varying form of the upper central incisors. *Journal of Clinical Periodontology* Volume 18, 78-82.
42. Michele Paolantonio, S. D. (2004). Clinical and microbiological effects of different restorative materials on the periodontal tissues adjacent to subgingival class V restorations. *Journal Clinical of Periodontology*, 200-7.
43. Nadim Z. Baba, C. J. (2014). Gingival displacement for impression making in fixed prosthodontics: contemporary principles, materials, and techniques. *Dental Clinics of North America* , 45-68.
44. Panagiota Kosyfaki Maria del Pilar Pinilla Martín, J. R. (2010). Relationship between crowns and the periodontium: a literature update. *Quintessence International*, 109-26.
45. Parma-Benfenali, S. F. (1985). The effect of restorative margins on the postsurgical development and nature of the periodontium. Part I. *he International journal of periodontics & restorative dentistry.*, 30-51.
46. Pedro, P. L. (S.F de Noviembre-Diciembre de 2003). *Técnica y sistemática de la preparación y construcción de carillas de porcelana*. Obtenido de SCielo: <https://scielo.isciii.es/pdf/rcoe/v8n6/clinico1.pdf>
47. PH.D., J. W. (1953). Tissue Reactions Around Artificial Crowns. *The Journal of Periodontology*, 172-185.
48. R.A., L. (1997). Forced eruption in the esthetic zone. *Compedium of continuing education in dentistry*, 795-803.
49. Romera Lopez, M. J. (2010). Técnicas de desplazamiento gingival en prótesis fija. *Cient. dent*, 33-39.
50. S., M. J. (1967). The effect of crown marginal depth upon gingival tissue. *The Journal of prosthetic dentistry*, 479-87.
51. S., R. C. (1961). Complete crown form and the periodontium. *The Journal of Prosthetic Dentistry*, 722-733.
52. Scha"tzle M, L. N. (2001). The influence of margins of restorations on the periodontal tissues over 26 years. *Journal of Clinical Periodontology*, 57-64.
53. Shapiro, N. (1998). Severe gingival damage after polysiloxane impression procedures. A case report. *Journal of Periodontology*, 769-70.
54. Silness, H. L. (1963). PERIODONTAL DISEASE IN PREGNANCY. I. PREVALENCE AND SEVERITY. *Acta Odontologica Scandinavica*, 533-551.
55. Silness, J. (1970). Periodontal conditions in patients treated with dental bridges. III. The relationship between the location of the crown margin and the periodontal condition. *Journal of Periodontal Research* Volume 5, 225-229.
56. Sixto García Linares, C. C. (2015). El biotipo periodontal como factor influyente en recesión gingival en pacientes adultos que acuden a la Clínica de Posgrado de la UNMSM, Lima-Perú. *Theorema*, 19-25.
57. Stella, G. I. (2016). Aspectos relevantes de un preparación para carillas anteriores de porcelana. Una revisión. *Revista Estomatológica Herediana.* , 110-6.
58. Stephen F. Rosenstiel, M. F. (2016). *PROTESIS FIJA CONTEMPORANEA* . Barcelona : Elsevier.
59. Sushma Phatale, P. M. (2010). Effect of retraction materials on gingival health: A histopathological study. *Journal of Indian Society of Periodontology*, 35-39.
60. T J Spranley, L. G. (1983). Acute tissue irritation of polysulfide rubber impression materials. *Journal of Dental Research*, 548-51.

61. Techkouhie A Hamalian, E. N. (2011). Impression materials in fixed prosthodontics: influence of choice on clinical procedure. *Journal of Prosthodontics: official journal of the American Collage of Prosthodontics*, 153-60.
62. Timothy J. O'Leary, S. M. (1973). Severe periodontal destruction following impression procedures. *Journal of Periodontology*, 43-8.
63. Valdivieso1, E. M. (02 de Abril de 2012). *Revista Estomatológica Herediana*. Obtenido de <https://www.redalyc.org/pdf/4215/421539370007.pdf>
64. Vincent Bennani, D. S. (2008). Gingival retraction techniques for implants versus teeth: current status. *The Journal of American Dental Association*, 1354-63.
65. Walls, R. W. (2002). Crowns and other extra-coronal restorations: Impression materials and technique. *BRITISH DENTAL JOURNAL*, 679-690.
66. Willershausen B, K. C. (2001). The influence of restorative materials on marginal gingiva. *European Journal of Medical Research*, 433-9.
67. Zerón, A. (2011). Biotipos, fenotipos y genotipos. (Segunda parte). *Revista Mexicana de Periodontología.*, 22-23.
68. Zurita-Santisteban, M.-V.-P. (2015). ESPACIO BIOLÓGICO: INVASIÓN, PRESERVACIÓN Y PROTOCOLOS DE ACCIÓN EN PERIODONCIA Y ODONTOLOGÍA RESTAURADORA. *Revista Científica Odontológica*, 343-349.