

UNIVERSIDAD NACIONAL AUTÓNOMA DE MÉXICO.



FACULTAD DE MEDICINA.
DIVISIÓN DE ESTUDIOS DE POSGRADO.
SERVICIO DE RADIOLOGÍA E IMAGEN.
HOSPITAL JUÁREZ DE MÉXICO.



**“Hallazgos radiográficos por histerosalpingografía en
pacientes con diagnóstico de infertilidad primaria”**

TESIS DE POSGRADO PARA OBTENER EL TÍTULO DE ESPECIALISTA EN:
IMAGENOLÓGÍA DIAGNÓSTICA Y TERAPEÚTICA

PRESENTA:

DR. FLORENCIO MARTÍNEZ MARTÍNEZ

ASESOR DE TESIS:

DR. RICARDO BALCÁZAR VÁZQUEZ

PROFESOR TITULAR DEL CURSO:

DR. GUSTAVO ADOLFO CASIÁN CASTELLANOS

Ciudad Universitaria, CD. MX. ABRIL 2021.



Universidad Nacional
Autónoma de México

Dirección General de Bibliotecas de la UNAM

Biblioteca Central



UNAM – Dirección General de Bibliotecas
Tesis Digitales
Restricciones de uso

DERECHOS RESERVADOS ©
PROHIBIDA SU REPRODUCCIÓN TOTAL O PARCIAL

Todo el material contenido en esta tesis esta protegido por la Ley Federal del Derecho de Autor (LFDA) de los Estados Unidos Mexicanos (México).

El uso de imágenes, fragmentos de videos, y demás material que sea objeto de protección de los derechos de autor, será exclusivamente para fines educativos e informativos y deberá citar la fuente donde la obtuvo mencionando el autor o autores. Cualquier uso distinto como el lucro, reproducción, edición o modificación, será perseguido y sancionado por el respectivo titular de los Derechos de Autor.

Dr. Víctor Manuel Flores Méndez
Jefe de Enseñanza Hospital Juárez de México

Dr. Gustavo A. Casian Castellanos
Profesor titular del curso de Radiología e Imagen en el Hospital Juárez de México

Dr. Agustín I. Rodríguez Blas
Jefe del Servicio de Radiología e Imagen del Hospital Juárez de México

Dr. Ricardo Balcázar Vázquez
Asesor de Tesis
Médico Adscrito en Radiología e Imagen Hospital Juárez de México

Dr. Florencio Martínez Martínez.
Tesista

AGRADECIMIENTOS

Agradezco a Dios por la vida, por permitirme llegar hasta este momento y por iluminarme en los caminos más difíciles.

A mis padres Santos Martínez Rodríguez y Emerenciana Martínez Martínez por haberme inculcado valores que me han formado como persona; pero sobre todo a mi madre que, aunque ya no está a mí lado fue quien me enseñó que la perseverancia y el trabajo duro te llevan a donde tu desees.

A mis hermanos Silvia, Carmen, Laura, Carlos y Mónica gracias a su amor, apoyo incondicional, comprensión y paciencia durante este camino, por seguir a mi lado en los momentos tristes y felices.

A mis maestros, los Dres. Gustavo Adolfo Casian, Ricardo Balcázar, Raúl Sánchez, Beatriz Álvarez, José Manuel Rocha, Ada Flores Cobos, Agustín Rodríguez, Enrique Granados y Marco A. Yáñez por todo el apoyo durante mi estancia en el Hospital, por su paciencia y sobre todo por la dedicación en la enseñanza para ser un mejor profesional, por las palabras, pláticas y experiencias compartidas.

A mis compañeros y amigos de residencia, Jorge Martínez Jiménez, Alejandro Escandón Suarez, Fabian Mancera, Alejandro Toro, Porfirio Hernández, Ana Rojas, Anallely Moctezuma, Arturo Castro, Casandra Camacho y Alberto Valdes, por esos días de desvelo y fraternidad.

¡GRACIAS!

ÍNDICE

Introducción	5
Marco teórico	6
Pregunta de investigación.....	22
Justificación de la investigación	23
Objetivos.....	24
Tipo de estudio y diseño metodológico.....	25
Material y métodos.....	26
Resultados.....	27
Discusión.....	31
Conclusión.....	32
Galería de casos en imágenes.....	33
Bibliografía	43

INTRODUCCIÓN

La histerosalpingografía es la técnica radiológica más utilizada en la actualidad en el estudio de la infertilidad femenina.

Durante muchos años ha sido la prueba de elección para el estudio de la morfología y funcionalismo de las trompas de Falopio, aunque también con un correcto conocimiento anatómico se podrán obtener otros diagnósticos causantes de la infertilidad, como patologías uterinas, variantes anatómicas que seguramente requerirán otras exploraciones y estudios más o menos invasivos.

A pesar del uso de radiación ionizante, con una adecuada técnica y las proyecciones necesarias prácticamente se convierte en un método diagnóstico invasivo inofensivo.

Sin embargo, otros factores asociados a la infertilidad hacen que el estudio de histerosalpingografía no sea suficiente para un diagnóstico definitivo.

Esta tesis tiene como objetivos fundamentales mostrar las probables causas de esterilidad primaria diagnosticadas con el estudio de histerosalpingografía.

MARCO TEORICO

Hoy en día es preciso realizar la histerosalpingografía (HSG) para el diagnóstico de la esterilidad e infertilidad, siendo necesario, para sacar al máximo fruto posible a la exploración, la colaboración de ginecólogo y radiólogo.

La histerosalpingografía procede del griego, compuesto de hystero (útero), salpax (trompa) y graphein (escribir).

Desde su surgimiento en 1928 ha sido y es el examen de elección para el estudio anatómico y patológico de la cavidad uterina y de las trompas de Falopio.¹

HISTEROSALPINGOGRAFIA.

La histerosalpingografía es la técnica radiológica de cribaje más utilizada en la actualidad en el estudio de la infertilidad femenina. Durante muchos años ha sido la prueba de elección para el estudio de la morfología y funcionalismo de las trompas de Falopio, aunque también con un correcto conocimiento anatómico, y una buena calidad técnica, nos permite una adecuada evaluación de la cavidad uterina, y hacer un buen diagnóstico diferencial entre las variantes de la normalidad, y los hallazgos patológicos, que seguramente requerirán otras exploraciones. La radiología como método de exploración de la fertilidad femenina es prácticamente inofensiva si es empleada correctamente.²

TECNICA.

La histerosalpingografía consiste en la administración de contraste a través del ostium cervical permitiéndonos visualizar la cavidad uterina y la luz de las trompas de Falopio, determinando el funcionalismo de estas. La exploración viene precedida siempre por un interrogatorio completo que incluye los antecedentes de la paciente, tanto obstétricos como quirúrgicos, infecciones, etc., así como el motivo de la exploración, y la fecha de la última regla (FUR). Este interrogatorio tiene una doble finalidad: en primer lugar, nos proporciona una información que rara vez se nos facilita, y en segundo lugar, al proporcionar la explicación del procedimiento, ayuda a la relajación de la paciente, y por lo tanto, una mayor colaboración por su parte. Por este motivo es importante que esta pequeña entrevista se realice antes del inicio de la prueba y de que la paciente esté colocada en la mesa, para así poder crear una relación médico-paciente más comfortable.

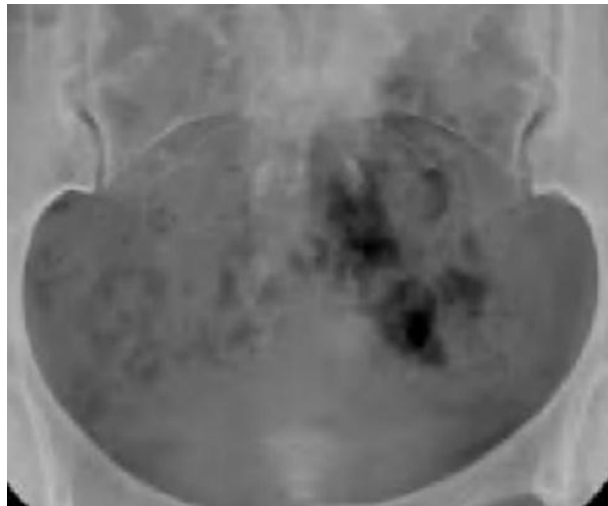Una vez que la paciente está informada y colocada en la mesa, en posición ginecológica, se realiza una limpieza antiséptica de genitales externos, y un tacto vaginal para determinar la localización del cuello uterino y proceder posteriormente a la introducción del catéter. Es importante también

ir informando a la paciente durante el procedimiento de los pasos que se van siguiendo para conseguir así su máxima relajación. El material de cateterización utilizado es básicamente de 2 tipos:1) de 5F (Cooper Surgical) una sonda con balón tipo Foley situado idealmente a nivel del canal cervical, entre el orificio cervical interno (OCI) y el orificio cervical externo (OCE), o en su defecto 2) un sistema de vacío desechable con una copa que se adapta al cérvix y una cánula central que se introduce en el OCI (WISAP).^{1,2}

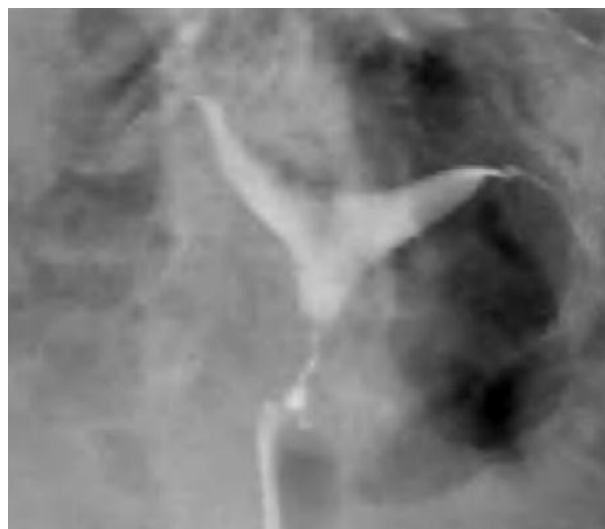El contraste utilizado es contraste yodado hidrosoluble con un volumen aproximado de 10 cc.

La secuencia de radiografía básica debería incluir:

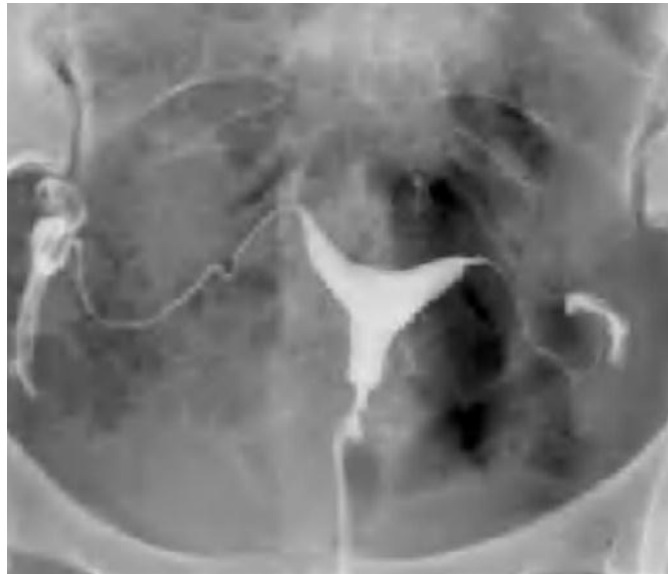Una radiografía simple de pelvis para valoración de calcificaciones.



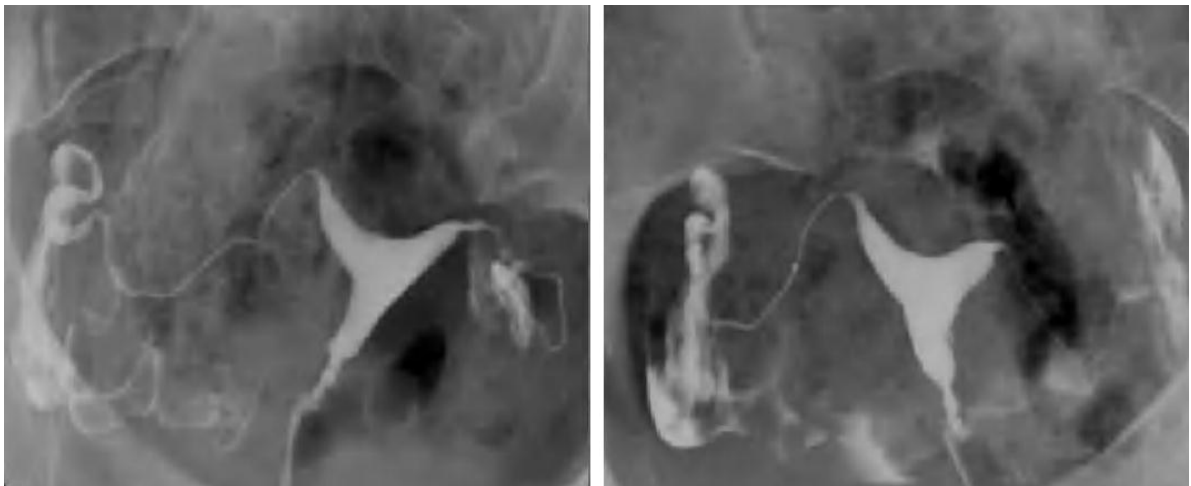
Una placa con escasa repleción uterina para delimitar posibles defectos endometriales.



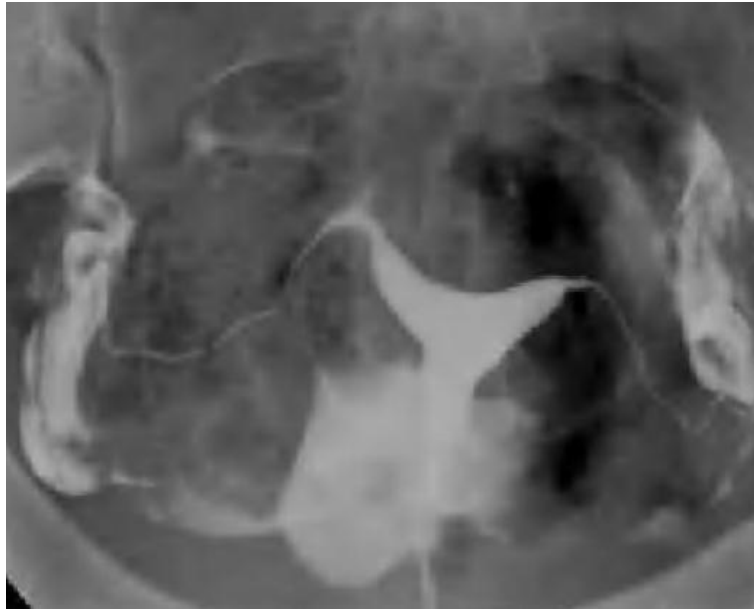Una placa con mayor repleción y opacificación inicial de las trompas.



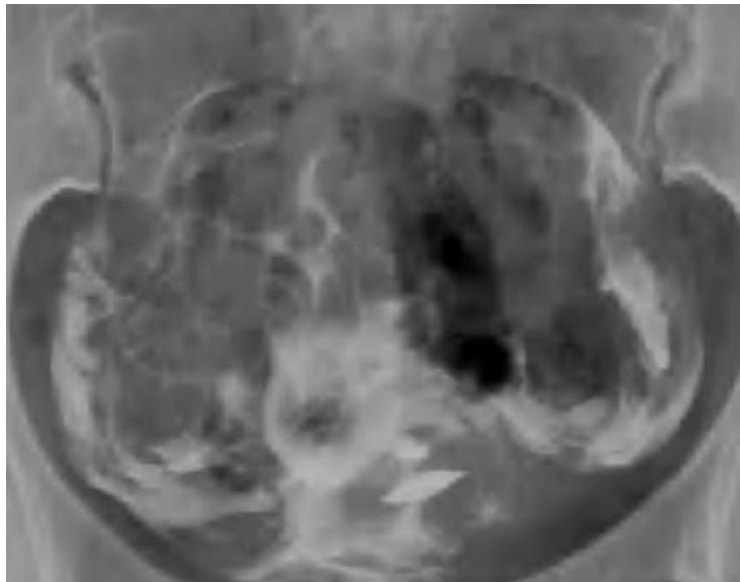
Radiografía en ambas proyecciones oblicuas.



Una Radiografía con paso suficiente de contraste a peritoneo de forma Bilateral.



Una proyección post-evacuación para comprobar la libre distribución del contraste en cavidad peritoneal.



INDICACIONES.

Las indicaciones de la HSG se han ido reduciendo con la introducción de nuevos métodos diagnósticos, siendo en el momento actual una técnica básicamente utilizada en el estudio de los factores responsables de la esterilidad e infertilidad así como de abortos de repetición. La HSG ha sido en ocasiones considerada como una técnica terapéutica, aunque es preferible verla como una técnica puramente diagnóstica que permite estimar de forma real las probabilidades de embarazo y la necesidad de realizar cirugía. Menos frecuentemente, también puede ser utilizada para el estudio de malformaciones congénitas uterinas, en la valoración pre y post-quirúrgica, especialmente de la ligadura de trompas, y en el sangrado uterino anómalo.^{3,4}

CONTRAINDICACIONES.

Sangrado uterino activo (sobre todo por cirugía reciente).

Menstruación (contraindicación relativa).

Infección pélvica activa (pero si en infección vaginal limitada, con correcta asepsia cérvix y vagina).

Sospecha de embarazo.

COMPLICACIONES.

Las principales complicaciones que nos podemos encontrar son:

80% dolor. Mayoría moderado, sin necesidad de tratamiento.

4% severo, por excesiva distensión uterina u obstrucción de una o ambas trompas.

Sangrado

Intravasación venosa o linfática.

Infección. La menos frecuente, pero la más grave.

Reacciones alérgicas raras sin intravasación venosa.

ANATOMIA RADIOLOGICA.

PERITONEO.

Las estructuras peritoneales se afectan con frecuencia por procesos infecciosos, inflamatorios y neoplásicos. También pueden ser vía de extensión de enfermedades desde órganos adyacentes o asiento de enfermedades sistémicas.

Frecuentemente, es confundido el factor peritoneal con las causas tubéricas a las cuales en rigor pertenece. La localización de la lesión peritoneal y el mecanismo mediante el cual es capaz de producir esterilidad se diferencia de la obstrucción tubérica.

La cavidad peritoneal y sus formaciones, incluidos los ligamentos, mesos y omentos así como los espacios que delimitan y el flujo natural del líquido peritoneal a través de ellos, determinan la situación de determinados procesos patológicos, sirviendo tanto de límite como de vía de propagación de la enfermedad.

El peritoneo es una delgada y extensa membrana serosa formada por una capa de epitelio simple (mesotelio) y tejido conectivo laxo. Reviste la cavidad abdominal y pélvica y a las vísceras, considerando de este modo la existencia de:

Peritoneo parietal, que cubre la pared abdominal y pélvica anterior, lateral y posterior, superficie anterior de vísceras retroperitoneales, superficie inferior del diafragma y superficie superior de pelvis. Separa así posteriormente el peritoneo del retroperitoneo al recubrir las vísceras retroperitoneales.

Peritoneo visceral que recubre en mayor o menor grado muchos de los órganos abdominopélvicos, formando una serie de ligamentos, mesos y omentos. Estas reflexiones peritoneales contienen el tejido areolar del retroperitoneo, soporte de vasos sanguíneos, linfáticos y nervios. Se establece así una conexión entre el peritoneo, el retroperitoneo y entre los órganos abdominales, que se ha denominado espacio subperitoneal. Esta disposición supone la presencia de órganos intraperitoneales, peritonizados, peritonizados secundariamente y parcialmente peritonizados.

Entre ambas hojas existe una cavidad virtual (cavidad peritoneal), que habitualmente contiene una escasa cantidad de líquido de forma fisiológica. Su función es proporcionar una superficie de fricción para el movimiento de las vísceras y para el transporte de líquidos.

Podemos diferenciar varias formaciones peritoneales. Para su reconocimiento por las distintas técnicas de imagen es esencial recordar su localización típica y las relaciones que establecen con los órganos, o las referencias anatómicas que nos dan los vasos que por ellas discurren.

Mesos: Son reflexiones peritoneales que cubren a determinadas estructuras y que contienen tejido adiposo por el que discurren vasos, ganglios linfáticos y nervios.

Mesenterio. Doble hoja peritoneal con forma de abanico que ancla las asas yeyunales e ileales a la pared posterior. Comunica intestino delgado con retroperitoneo. Se extiende desde el ligamento

de Treitz (ángulo duodeno yeyunal) hasta la válvula ileocecal. Contiene los vasos mesentéricos y sus ramas, así como ganglios linfáticos, de modo que tras la administración de contraste IV estamos visualizando los vasos discurriendo por el meso. Hematomas, procesos inflamatorios y neoplasias pueden afectar al mesenterio. Lo más frecuente es la diseminación neoplásica o implantes en las hojas del mesenterio.

Mesocolon transverso. Suspende colon transverso a pared posterior, comunicándolo con retroperitoneo. Se localiza a lo largo de la cara infero anterior de páncreas. Contiene los vasos cólicos medios. Por la estrecha relación con páncreas, los procesos como neoplasias o pancreatitis pueden avanzar a través de él.

Mesosigma. Ancla el sigma a la pared posterior de la pelvis. Contiene vasos sigmoideos y hemorroidales.

Ligamentos: Doble hoja peritoneal con tejido areolar que se encarga de dar soporte a vísceras peritoneales. Recibe el nombre de las estructuras que une. *Ligamento espleno-renal*, Conecta bazo con el espacio pararrenal anterior. Por él discurren la arteria y vena esplénicas hasta su llegada a hilio esplénico. Junto a él llega la cola pancreática, por lo que la patología pancreática puede tomar esta vía de diseminación.

Ligamento gastroesplénico. Contiene los vasos cortos gástricos, una ruta colateral de retorno venoso del eje espleno mesentérico.

Ligamento frenocólico. Ancla colon descendente a porción posterior de diafragma izquierdo.

Ligamentos suspensorios del hígado. El peritoneo parietal se refleja desde el diafragma para envolver al hígado. Las reflexiones desde el diafragma hasta el hígado reciben el nombre de *ligamentos coronarios* y la unión de los mismos en la superficie hepática forma los *ligamentos triangulares*. El ligamento triangular izquierdo es pequeño y no supone una compartimentalización del espacio subfrénico izquierdo. El ligamento triangular derecho es grande y separa el espacio subfrénico derecho del espacio subhepático derecho.

Ligamento falciforme. Ligamento que contiene la vena umbilical obliterada y ancla la superficie del hígado a la pared abdominal anterior. Supone una relativa barrera para el paso de líquido desde el espacio subfrénico derecho al espacio subfrénico izquierdo.

Debemos tener en cuenta que el hígado no queda totalmente cubierto por las reflexiones del peritoneo parietal. Hay una porción en contacto con retroperitoneo, con el espacio pararrenal anterior, que se conoce como área desnuda. En este área desnuda no podremos ver ascitis, ya que queda fuera del espacio peritoneal siendo importante la posibilidad de diseminación por contigüidad de procesos retroperitoneales.

Omento o epiplon. A veces el peritoneo parietal se refleja para cubrir a una víscera y desde ella cubre a otras. De este modo el omento o epiplon es una doble hoja de peritoneo que se extiende desde estómago o bulbo duodenal a otros órganos.

Omento menor. Formado a su vez por:

Ligamento gastrohepático: ancla la curvatura menor del estómago al hígado y contiene la vena coronaria, la arteria gástrica izquierda y ganglios linfáticos. Puede verse envuelto en procesos

inflamatorios o de diseminación metastásica desde el páncreas, así como también desde esófago, estómago y vía biliar.

Ligamento hepatoduodenal. Ancla la primera porción duodenal al hígado y por esta reflexión peritoneal discurren vena porta, arteria hepática y el conducto hepático común y parte del cístico.

Omento mayor. El epiplón mayor se origina desde la curvatura mayor gástrica y primera porción duodenal y desciende hasta el colon transversal, formando el ligamento gastro cólico. La continuación inferior del mismo está formada por una doble reflexión peritoneal, por lo que se compone de cuatro hojas de peritoneo (delantal de los epiplones) cubriendo en su extensión inferior al colon transversal y a las intestino delgado. Contiene grasa y vasos sanguíneos y con frecuencia permite contener la propagación de las infecciones intraperitoneales. Puede afectarse por procesos inflamatorios así como por procesos neoplásicos y también por diseminación metastásica.

Las distintas formaciones peritoneales: ligamentos, omentos y mesos, establecen una compartimentalización de la cavidad abdominopélvica en distintos espacios.

Esencialmente, el peritoneo está encargado de facilitar el deslizamiento de las vísceras intrabdominales y fundamentalmente la propiedad de formar adherencias, la capacidad de segregar líquidos y la capacidad de absorción.^{9,10}

FLUJO DEL LÍQUIDO PERITONEAL.

La compartimentación anatómica de la cavidad peritoneal, junto con los cambios de presión por los movimientos respiratorios y la gravedad, determinan el flujo natural del líquido intraperitoneal, que juega un papel primordial en la diseminación de procesos inflamatorios o neoplásicos en la cavidad abdominal.

El líquido peritoneal discurre hacia pelvis, donde ocupará en primer lugar el receso recto uterino o recto vesical, y luego los espacios paravesicales. El líquido peritoneal del compartimento inframesocólico derecho fluye a lo largo del mesenterio hasta acumularse en la confluencia ileocecal, rebosando hasta pelvis. En el lado izquierdo, frecuentemente se detiene por el mesosigma antes de descender a pelvis. Desde la pelvis el líquido podrá ascender por las gotieras paracólicas. Por la izquierda el ascenso es lento y débil y se limita por el ligamento frenocólico. El flujo principal es por la derecha, hacia el espacio subhepático derecho, en especial a su porción posterior (Morrison). Desde aquí puede comunicar con el espacio subfrénico derecho, pero no suele pasar de aquí a los espacios supramesocólicos izquierdos ya que se lo impide el ligamento falciforme, aunque suele ser también una barrera incompleta.

Cabe recordar que la porción más declive de la cavidad abdominal tanto en bipedestación como en decúbito son los recessos vesicales laterales y el espacio rectovesical en varones y rectovaginal en mujeres (Douglas).

Tanto abscesos como metástasis, crecerán en zonas donde el flujo natural permita la acumulación de líquido infectado o ascitis neoplásica. Los sitios más frecuentes de abscesos son pelvis, espacio

subhepático derecho y subfrénico derecho. De igual modo los sitios más frecuentes para la formación de implantes peritoneales son el fondo de saco de Douglas, el mesenterio distal en la unión ileocecal, mesocolon sigmoides y gotiera paracólica derecha.

Los procesos patológicos que acceden a la cavidad peritoneal pueden difundir a lo largo de los espacios a través del movimiento de fluido y células. Recordar también el potencial para la extensión de la enfermedad dentro del espacio subperitoneal que une el peritoneo y el retroperitoneo, permitiendo la propagación bidireccional de los procesos de enfermedad.

Las adherencias localizadas en la vecindad de la trompa y ovario actuaran en calidad de barrera cubriendo las superficies de uno u otro órgano, separándolos o fijándolos en posiciones anormales e impidiendo en consecuencia los movimientos de aproximación y rotación.

CERVIX.

Los primeros intentos de descripción de imágenes radiológicas del cuello uterino de hicieron considerando solo el aspecto morfológico, sin tener en cuenta la fase hormonal en la que se encontraba.

Las variedades morfológicas del istmo uterino son extraordinariamente frecuentes. Hay zonas de transición amplias donde es imposible reconocer el límite superior del cuello correspondiente al orificio cervical interno. En otros casos es fácilmente, presentándose como un estrechamiento bien definido, de forma anular entre ambas cavidades. Otras veces se presenta como un pequeño conducto cilíndrico de pocos milímetros de longitud por otros pocos de anchura. Encontramos también formas intermedias, dependientes del grado de contractura de la musculatura uterina y sobre todo del estado funcional en el que se encuentra.^{1,5}

Con los medios de contraste hidrosolubles hidrosolubles, al mezclarse con las secreciones intra-cervicales, podremos conseguir buenas imágenes. Las columnas anterior y posterior de la cavidad endocervical van a aparecer al principio de la inyección o durante el control del vaciamiento.

Cavidad cervical: durante la fase estrogénica, la forma más frecuente es la de un rombo, o de dos triángulos unidos por una base. Si los ángulos no son agudos pueden darse entonces formas en pera, corazón o esféricas. La mucosa en las nulíparas parece bien marcada con una nervadura central y ramificaciones dentadas hacia los bordes del cuello. En las múltiparas las ramificaciones raramente aparecen.

Istmo: Durante el período estrogénico, los bordes del útero se prolongan con los del istmo como si uno estuvieran uno a continuación del otro, apareciendo en las placas radiográficas, y no siempre, un pequeño resalte hacia afuera que es el límite superior del istmo. Los límites superior e inferior se perfilan mejor en las placas de perfil.^{1,7}

ÚTERO.

La forma normal de la cavidad uterina, en proyección de frente, es la de un triángulo que se sostiene de su vértice, la parte superior corresponde al fondo uterino, los vértices superiores corresponden a los cuernos uterinos y el inferior al istmo cervicouterino. Los bordes de este triángulo son oblicuos de fuera hacia adentro y de arriba abajo. En las placas radiográficas el borde superior aparece algo convexo en función de la propia inclinación del cuerpo del útero hacia adelante.

En cuanto el tamaño del útero se tienen cifras aproximadas:

Longitud	Anchura máxima	
Nulípara	7cm	4.5cm
Multípara	9cm	6.5cm

El espesor de la pared uterina ha sido posible medirlo aprovechando la fluidez de los medios de contraste hidrosolubles. Este espesor de las paredes del útero está comprendido entre los 11mm y los 15mm, máximo para la pared posterior y mínimo para el fondo útero con 11mm.

La medición de la cavidad uterina se ha intentado hacerla calculando la cantidad de contraste inyectado necesario para su perfecto relleno.

Inyección de 2 a 3ml, son cavidades seguramente pequeñas.

Inyección de más de 8ml, son cavidades seguramente grandes.

Inyección de 4 a 5ml, son cavidades entre pequeñas y normales.

Hoy sabemos que el simple estímulo dinámico de HSG puede conducir a diversos estados morfológicos consonantes con el grado de irritabilidad o distensión a que haya sido hecha la inyección.

Desviaciones uterinas

Se dice que un útero está desviado cuando la imagen cervicocoporal está dislocada por traslación.

Anteflexión uterina. La posición normal del útero es de anteflexoversión modificada por el estado de repleción respectiva del recto o la vejiga urinaria.

Retroflexión uterina. Mas frecuente de hallar en enfermedades ginecológicas primitivas y esterilidades. Cuatro causas de retroflexión son descritas en los tratados de ginecología clásica:

Trastornos del desarrollo.

Del puerperio. Fisiológica.

Por infecciones genitales, muy particularmente en las pelviperitonitis.

Por los tumores alojados en el fondo vesicouterino.

Al practicar la HSG podemos encontrarnos con las mismas dificultades que con el útero anteflexo por el grado de flexión. La corrección de este ángulo la conseguiremos traccionando el cuello uterino.

Laterodesviación. Son las desviaciones que menos atención han prestado siempre. Pueden ser primitivas o secundarias.

Secundarias: a) El útero está empujado o desviado por un tumor hacia el lado opuesto de donde este se halla. b) en caso de parametritis. c) Lugar de la infección por retracción secundaria. d) Hallazgo fácil en mujeres estériles o portadoras de aborto habitual.

Primitivas: Asociadas frecuentemente a retroposiciones de grado medio. La patogenia de estas malposiciones está mal dilucidada.⁸

ENDOMETRIO.

Con los medios de contraste hidrosolubles, podemos obtener la imagen de la mucosa endometrial o endometrio inyectando muy poca cantidad de contraste y de forma muy lenta, de manera que la sustancia recubra todo el endometrio como una fina película. Normalmente el contorno del útero es rectilíneo o ligeramente curvilíneo pero regular y bien perfilado. El contorno ondulado se observa frecuentemente en el fondo.

TROMPAS DE FALOPPIO.

Las trompas de Falopio presentan cuatro partes importantes para su estudio:

Intramural o intersticial. Esta está en el espesor mismo de la pared del útero, de un centímetro de longitud y de un diámetro aproximado de 1 milímetro. El orificio de desembocadura en el útero, ostium uterino es de un milímetro de diámetro, se abre en la base del infundíbulo y constituye el ángulo superior de la cavidad uterina.

Istmo. Se continúa por la parte intersticial y se extiende horizontalmente desde la base del ángulo del útero hasta el ampulla. Cilíndrico, de consistencia firme, mide de 3 a 4 cm de longitud y de 3 a 4 mm de diámetro.

Ámpula. Es la continuación de la parte ístmica. Ligeramente flexuosa, forma curvilínea hacia abajo, tiene una longitud de 7 a 8 mm, es de consistencia poco firme y sus paredes parecen como si estuvieran plegadas. Presenta como rasgos más característicos unos pliegues longitudinales en número de 2 a 3.

Infundíbulo. Des superficie externa lisa, tapizada por el peritoneo y una superficie interna, irregular, plisada y muy vascularizada. Se abre libremente a la cavidad abdominal por el ostium abdominal. Presenta pequeñas fimbrias en número de 10 a 15 de una longitud media de 10 a 15 mm con bordes dentellados y algunas veces lisos.

HALLAZGOS PATOLOGICOS.

PATOLOGÍA ENDOMETRIAL.

La patología que afecta al endometrio se traduce generalmente por la presencia de defectos de repleción, únicos o múltiples, que se visualizan mejor en las fases iniciales de la exploración, con una cavidad uterina escasamente a repleción, pues son fácilmente obliterados por mayores cantidades de contraste.

Miomas: Son los tumores uterinos más frecuentes, pudiendo aparecer hasta en el 20% de la población femenina, y su incidencia aumenta con la edad, siendo causa de menorragia, infertilidad y abortos de repetición. La etiología de los mismos no está clara, aunque su relación con los estrógenos, que provocan su crecimiento, sí está comprobada.

Se distinguen 3 tipos de miomas en función de su localización: subserosos, intramurales y submucosos. Los *miomas subserosos* generalmente no son evidentes en la HSG excepto cuando producen un desplazamiento extrínseco de la cavidad uterina o de las trompas.

Las manifestaciones radiológicas principales de los *miomas intramurales y submucosos* son el aumento de tamaño y distorsión de la cavidad uterina, presente en la mayoría de los casos, y la presencia de defectos de repleción, especialmente en el caso de los miomas submucosos. Ocasionalmente, pueden condicionar una obstrucción tubárica por compresión del ostium de salida de la trompa.

En el diagnóstico diferencial se deben considerar los pólipos endometriales, que acostumbran a ser múltiples, más pequeños, y menos redondeados que los miomas submucosos, los coágulos de sangre u otros restos endometriales, que suelen aparecer algo más irregulares.

Polipos: Están formados por tejido endometrial y estroma unido a la mucosa por un tallo. Generalmente son únicos, aunque pueden ser también múltiples, de pequeño tamaño (entre 0,5 y 3 cm.) y asintomáticos, excepto si protruyen a través del cérvix o presentan cambios ulcerativos en el endometrio que produzcan un sangrado anómalo. Pueden aparecer tanto antes como después de la menopausia, siendo después de la misma cuando presentan riesgo de degeneración maligna, aproximadamente de 1%.

En la HSG se manifiestan como defectos de repleción pequeños, menos redondeados que los miomas, que pueden ser pediculados o sésiles. El diagnóstico diferencial se deberá establecer con otros defectos de repleción, como coágulos o burbujas de aire, y especialmente con los miomas submucosos, los cuales son difícilmente distinguibles de los pólipos sésiles.

Hipertrofia endometrial: Es un trastorno que puede ser causa de sangrado uterino tanto en la mujer pre como post-menopáusica. Es causada por disfunciones hormonales y se asocia a ciclos anovulatorios. En la HSG se manifiesta como una irregularidad difusa del contorno uterino en forma de múltiples defectos de repleción de morfología nodular o polipoidea, de pequeño tamaño, generalmente inferiores a 1 cm.

Adenomiosis: La HSG puede ser normal y sólo se visualizará cuando exista comunicación entre estos focos de tejido y la cavidad endometrial. Se manifiestan como pequeñas formaciones

diverticulares, generalmente menores de 5 cm., únicas o múltiples, que pueden estar localizadas o distribuidas de forma generalizada por todo el contorno uterino. La cavidad puede ser de tamaño normal o estar discretamente aumentada.

Sinequias o adherencias intrauterinas: Están formadas por bandas fibrosas que se extienden entre las paredes uterinas, que quedan adheridas entre sí. Las causas principales principales son el legrado, generalmente post-parto o post-aborto, más raramente por un legrado diagnóstico u otros tipos de cirugía uterina, y la infecciones endometriales severas. Las manifestaciones clínicas son una amenorrea o hipomenorrea post-legrado, infertilidad, y en menor grado dismenorrea.

En caso de embarazo estas pacientes tienen un alto riesgo de abortos recurrentes, partos prematuros y placenta accreta o previa. La HSG muestra defectos de repleción de morfología irregular, triangular o lineal y generalmente de contornos angulados, que a diferencia de otras lesiones endometriales, no desaparecen al inyectar mayores cantidades de contraste. El diagnóstico definitivo se realiza mediante histeroscopia que permite

Así mismo realizar una lisis de las mismas (adherensiolisis). El tratamiento reestablece una menstruación normal, aumenta la fertilidad y disminuye las complicaciones en el embarazo, aunque no las elimina completamente. Las adherencias pueden ser únicas o múltiples, afectan en un 65% de los casos al cuerpo uterino y en un 35% al canal cervical.

Ocasionalmente, debido a la presencia de extensas sinequias, puede existir una obliteración total de la cavidad endometrial o del segmento inferior uterino que no permiten la visualización de la cavidad endometrial, constituyendo un canal cervical ciego. Es el llamado Síndrome de Asherman.

11

MALFORMACIONES CONGÉNITAS UTERINAS.

Las malformaciones uterinas constituyen un capítulo fundamental en el estudio de los problemas de fertilidad. Si bien raramente son causa de esterilidad primaria, hasta en un 25% de los casos presentan problemas de fertilidad, generalmente en forma de abortos de repetición, partos prematuros, y presentaciones fetales anómalas. Además, pueden asociarse a malformaciones renales y del tracto urinario⁶. Normalmente son diagnosticadas por la inspección manual del útero post-parto, como hallazgo casual en la HSG o durante la realización de una ecografía ginecológica rutinaria. Su prevalencia se calcula en un 1-2%, y debido a su escasa traducción clínica, con frecuencia constituyen un hallazgo en la HSG.

La Sociedad Americana de Fertilidad ha dividido las malformaciones uterinas en siete grandes grupos:

Hipoplasia o agenesia uterina (de útero, cérvix o vagina).

II- Útero unicorne.

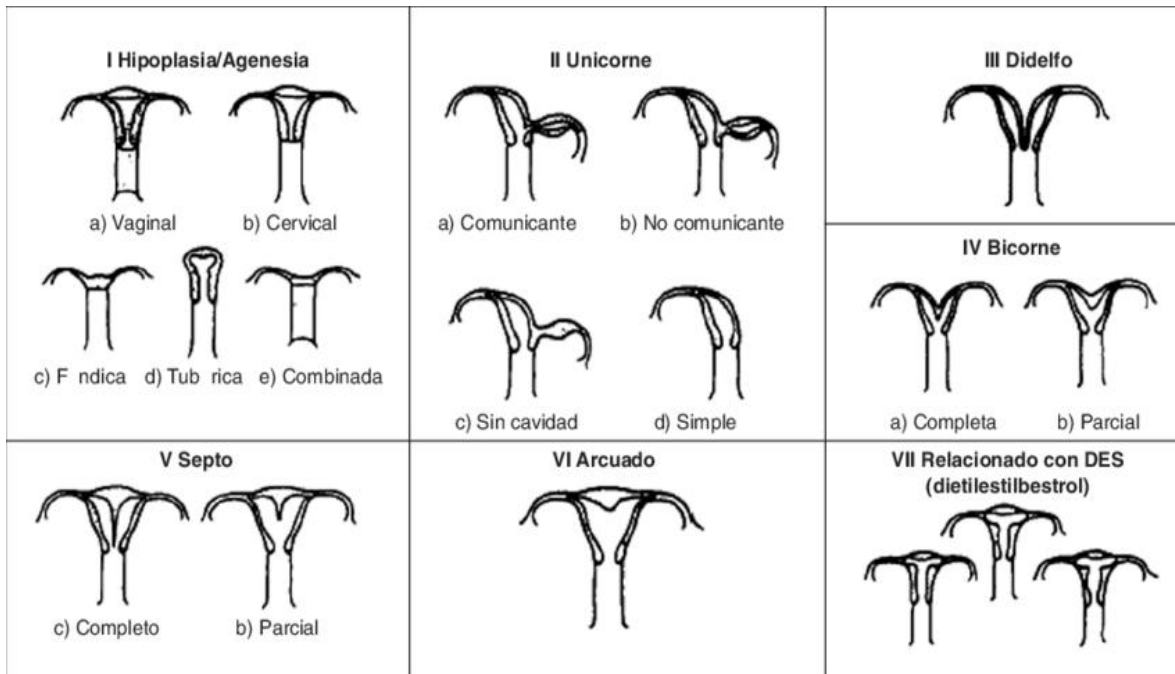
III- Útero didelfo.

IV- Útero bicorne.

V- Útero septo.

VI- Útero arcuato.

VII- Síndrome DES causado por la exposición intraútero al dietilestilbestrol.



INCOMPETENCIA CERVICAL.

La incompetencia cervical debe sospecharse cuando se producen abortos de 2.º trimestre. La etiología es desconocida y puede ser congénita o secundaria a un traumatismo obstétrico previo.

En estos casos, la HSG, practicada en la 2.ª fase del ciclo, muestra un útero de morfología tubular, con un orificio cervical interno aumentado de calibre, mayor de 7 mm., y sin la indentación típica que en condiciones normales se observa. Puede aparecer como una alteración aislada, o asociarse a otras patologías, especialmente a malformaciones uterinas, como el útero bicornio. El tratamiento consiste en un cerclaje que se realiza en el primer trimestre del embarazo.

PATOLOGÍA TUBÁRICA

En el estudio de las causas de infertilidad, el factor tubárico y peritoneal constituye el 25-40%. La HSG es el método de elección para el estudio de la morfología y permeabilidad tubárica. Dentro de las alteraciones que afectan a las trompas incluiremos la obstrucción tubárica, en sus diferentes niveles, el Hidrosálpinx o dilatación de la porción ampular, y la entidad denominada salpingitis ístmica nodosa. Las obstrucciones tubáricas pueden clasificarse según su localización, en intersticiales, ístmicas o ampulares, o bien según su etiología, siendo la EIP, la cirugía y la endometriosis las causas comunes a todas las alteraciones tubáricas y peritoneales.

La histerosalpingografía no permite determinar la causa basándose en la imagen, por lo que habitualmente se utiliza la clasificación topográfica.

Obstrucción tubárica intersticial: Puede estar producida por causas intrínsecas como la infección, la salpingitis ístmica nodosa, la endometriosis o la inflamación crónica, o bien extrínsecas, como por ejemplo la compresión extrínseca de un mioma o la presencia de adherencias endometriales a nivel del cuerno uterino.

Es importante diferenciar una verdadera obstrucción del espasmo tubárico, causado por un espasmo muscular transitorio, que puede producirse por ansiedad de la paciente, dolor, o aumento de la presión de inyección del contraste. El diagnóstico diferencial se basa en la morfología del cuerno uterino, triangular y afilado en el caso de una obstrucción verdadera y redondeada en el caso del espasmo. En estos casos la opacificación de la trompa se puede conseguir disminuyendo la presión de inyección del contraste, o mediante maniobras de movilización de la paciente.

Las maniobras de movilización son también útiles cuando existe un paso preferente del contraste hacia una trompa, para confirmar o descartar una obstrucción verdadera de la trompa contralateral.

Obstrucción tubárica ístmica: Generalmente es de origen post-quirúrgico, bien sea por un embarazo ectópico o bien secundaria a ligadura tubárica. La HSG puede ser también útil para valorar la efectividad de una ligadura de trompas, ya que puede comprobarse si existe o no extravasación de contraste a peritoneo, pues en caso afirmativo la ligadura no es efectiva. Otras causas menos frecuentes son la endometriosis, tuberculosis (TBC), o la salpingitis ístmica nodosa.

Salpingitis ístmica nodosa: Es una entidad caracterizada histológicamente por un engrosamiento nodular de la porción ístmica de las trompas, con inclusiones epidérmicas e hipertrofia de la muscular. Radiológicamente se manifiesta como múltiples formaciones diverticulares de pequeño tamaño a nivel del tercio proximal de ambas trompas, que puede asociarse a una obstrucción o dilatación de la trompa. Su etiología es desconocida, y aunque la teoría más aceptada es un origen inflamatorio, también se han considerado otras causas, como congénitas, hormonales, por espasmo crónico o adenomiosis. Es una alteración irreversible y generalmente de curso progresivo, que se asocia a una incidencia aumentada de embarazos ectópicos.

Hidrosálpinx: Es la dilatación de la porción ampular de las trompas, no afecta a los segmentos ístmicos o intersticial. Con frecuencia se asocia a una obstrucción de la trompa, constituyendo el Hidrosálpinx no permeable a colecciones paratubáricas. El grado de dilatación puede ser muy variable, realizándose el diagnóstico

en ocasiones tan solo por una discreta asimetría, o mediante placas retardadas que muestran una retención del contraste en la porción ampular de las trompas. La HSG puede demostrar una

obstrucción ampular sin dilatación acompañante, lo que probablemente representan casos atróficos de salpingitis crónica.

Las colecciones paratubáricas se asocian con frecuencia a un hidrosálpinx porque ambos pueden estar producidos por adherencias, en el caso del hidrosálpinx por afectación de las fimbrias tubáricas.^{1, 13}

SÍNDROME ADHERENCIAL PÉLVICO

El síndrome adherencial pélvico constituye el llamado factor peritoneal como causa de infertilidad. La capacidad de la HSG para el diagnóstico de adherencias pélvicas es limitada, ya que su valoración se basa en signos indirectos, con un alto porcentaje (25-60%) de falsos negativos y discrepancias significativas con la laparoscopia, que es la técnica que permite la visualización directa de las mismas.

Las adherencias pélvicas pueden ser secundarias a la enfermedad inflamatoria pélvica, cirugía pélvica, no necesariamente ginecológica, y endometriosis, aunque, al igual que ocurre con las alteraciones tubáricas, no se podrá determinar su origen mediante HSG. Las manifestaciones radiológicas más frecuentes son las colecciones paratubáricas y la alteración del trayecto tubárico. Las colecciones paratubáricas consisten en la loculación del contraste eliminado por las trompas al peritoneo alrededor de las mismas, que persiste con los cambios de posición y en las placas retardadas. En ocasiones pueden asociarse a un hidrosálpinx, y son difíciles de diferenciar del mismo.

La alteración del trayecto de una o ambas trompas puede constituir una manifestación indirecta de la presencia de adherencias peritoneales. En algunas ocasiones las adherencias producen un acodamiento del trayecto tubárico, el llamado *kinking* tubárico. En otras ocasiones, la alteración del trayecto tubárico es más sutil, pudiendo presentar una orientación anómala, dirigida craneal o medialmente. Estos hallazgos son sugestivos de la presencia de adherencias, aunque no se puede dar un diagnóstico de seguridad.^{10, 13}

PREGUNTA DE INVESTIGACIÓN.

¿Al realizar la histerosalpingografía a las pacientes con diagnóstico de infertilidad primaria que patologías se encuentran?

JUSTIFICACIÓN.

De acuerdo con la Organización Mundial de la Salud la infertilidad y la pérdida recurrente de la gestación tiene una incidencia de 15 a 20%. A pesar del desarrollo de nuevas técnicas de imagen como el ultrasonido, la resonancia magnética, la sonohisterografía y la histeroscopia, la histerosalpingografía continúa siendo un examen radiológico de gran utilidad para evaluar los problemas de la fertilidad.

OBJETIVOS.

Objetivo general.

Identificar los principales hallazgos radiológicos por Histerosalpingografía en pacientes con diagnóstico de infertilidad primaria, referidos por el servicio de Ginecología y Biología de la Reproducción Humana del Hospital Juárez de México.

Objetivos secundarios.

Identificar los principales hallazgos radiológicos tubuloperitoneales y su relación con la infertilidad primaria.

Identificar las principales patologías cervicales, uterina y tubáricas como causa de infertilidad.

TIPO DE ESTUDIO Y METODOLOGÍA.

Tipo de Estudio.

Se realizará un estudio descriptivo, transversal, ambispectivo y observacional

Sede del estudio.

Departamento de Fluroscopia en el Servicio de Radiología e Imagen del Hospital Juárez de México.

Periodo del estudio.

Del 1 de marzo de 2015 al 1 de marzo de 2018 en pacientes referidas con el diagnóstico de Infertilidad.

Riesgo y consideraciones.

El estudio se considera de bajo riesgo y amerito consentimientos informados establecidos por el servicio de Radiología e Imagen.

Tamaño de muestra.

Se incluyeron un total de 173 pacientes con diagnóstico de infertilidad para la realización de HSG.

Criterios de selección.

Criterios de Inclusión: Pacientes enviadas al servicio de radiología e Imagen para la realización de estudio de Histerosalpingografía.

Criterios de exclusión: Pacientes enviadas al servicio de radiología e Imagen con diagnóstico de infertilidad secundaria u otros.

Variables

Hallazgos incidentales durante el estudio que no son causa de infertilidad primaria.

Tomando en cuenta los incidentalomas como lo son calcificaciones anormales del hueco pélvico como: miomas con degeneración cálcica, tumoraciones que llegan a calcificar (teratomas), flebolitos o calcificaciones vasculares arteriales.

Tumores que causan compresión extrínseca del útero y que no son dependientes del mismo (extauterinos) como tumores gastrointestinales, vesicales o de colon y que se puedan corroborar con estudios complementarios.

Que no se cuente con la interpretación escrita del estudio en el sistema PACS (Picture Archiving and Communications System).

Control de sesgos.

Se incluyeron pacientes que cumplieron con los criterios de inclusión a fin de controlar sesgos de inclusión.

CONFLICTO DE INTERES

No se declara ningún conflicto de interés.

MATERIAL Y MÉTODOS

Se realizó un estudio descriptivo, transversal, ambispectivo y observacional de pacientes con diagnóstico de esterilidad primaria enviadas al servicio de Radiología e Imagen del Hospital Juárez de México durante el periodo comprendido de marzo de 2015 a marzo de 2018, revisando 178 pacientes de los cuales 135 cumplieron los criterios de inclusión.

Dichos estudios se realizaron con equipo de Fluoroscopia Telemando CMR. Modelo MRF.90T ALFA. Serie 23312.

Se recopiló la información obtenida del PACS (Picture Archiving and Communications System) del servicio de Radiología, utilizando para el análisis estadístico métodos descriptivos, para las variables cuantitativas mediciones de tendencia central y para las variables categorizadas frecuencias y tablas de contingencia. El análisis estadístico se llevará a cabo con paquetes estadísticos SPSS (statistical package for social science) a todas las variables con el fin de verificar si los datos siguen un modelo de distribución normal.

RESULTADOS

Fueron enviadas 173 pacientes al servicio de Radiología e imagen del Hospital Juárez de México en el periodo del 1 de marzo de 2015 al 1 de marzo de 2018 para la realización del estudio de HSG con un total de 173 pacientes de las cuales 135 (78.0%) tenían el diagnóstico de Infertilidad primaria, 30 (17.3%) diagnóstico de infertilidad secundaria y 8 pacientes con otros diagnósticos (4.62%).

Los grupos de edades fueron los siguientes: 15 a 20 años 4 pacientes (2.9%), 21-25 años 13 pacientes (9.6%), 26-30 años 34 pacientes (25.1%), 31-35 años 49 pacientes (36.2%), 36-40 años 28 pacientes (20.7%) y 41-45 años 7 pacientes 5.18%).

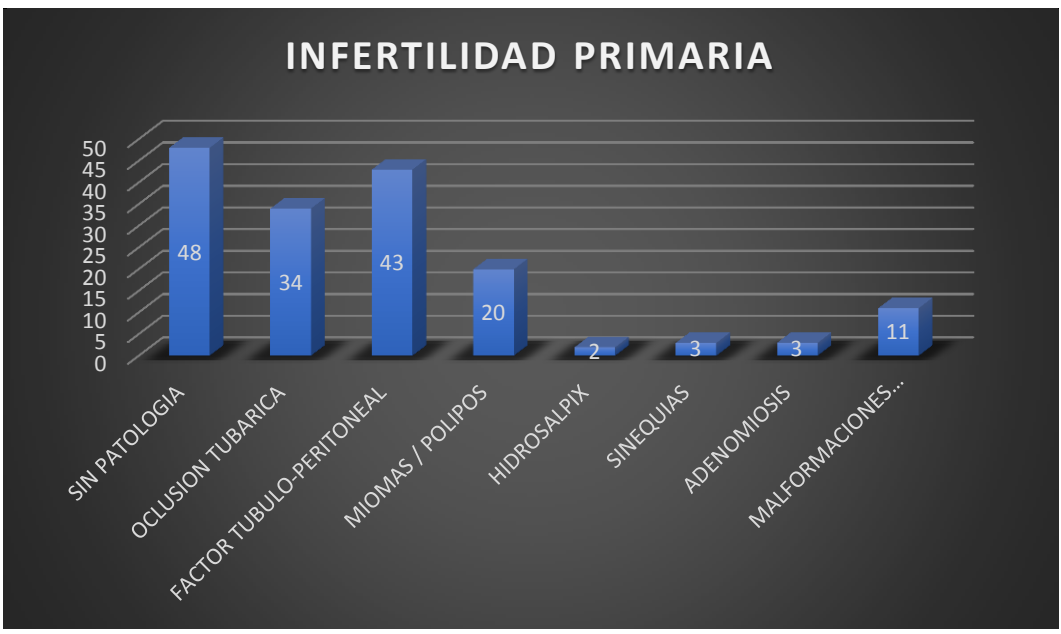
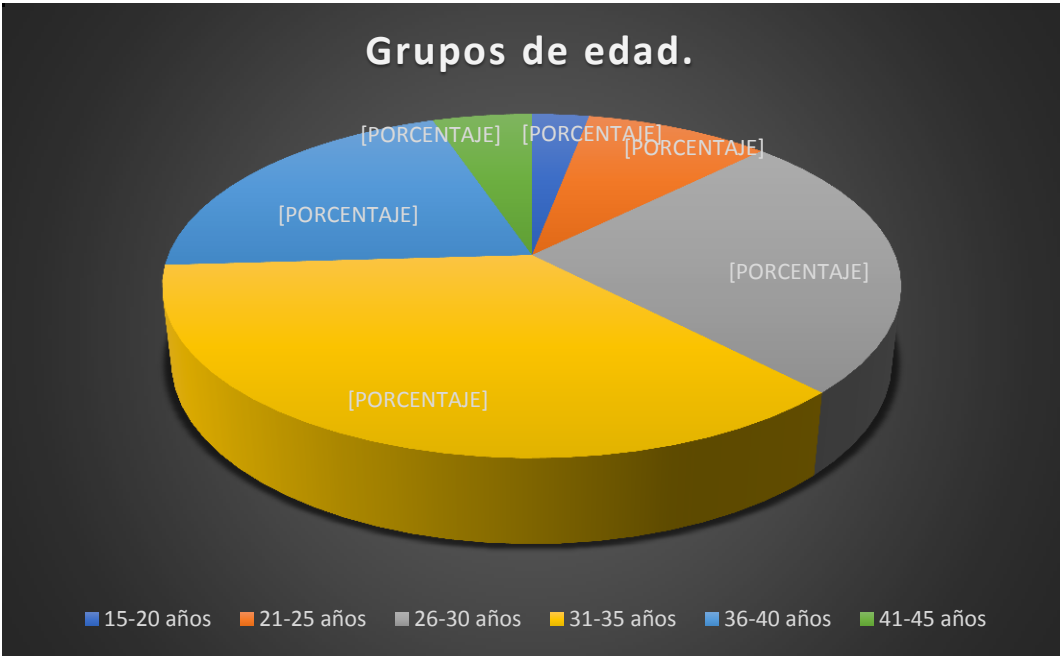
De este total de pacientes se encontró que 48 pacientes no tenían patología demostrable por este método de estudio, la principal causa fue el síndrome adherencial con 43 pacientes; oclusión tubárica 34 pacientes; miomas vs pólipos en 20 pacientes; malformaciones mullerianas 11 pacientes; sinequias en 3 pacientes; adenomiosis en 3 pacientes e Hidrosálpinx en 2 pacientes, cabe mencionar que muchos contaban con uno, dos o hasta tres diagnósticos.

De los pacientes con diagnóstico de infertilidad secundaria se encontraron 14 pacientes con síndrome adherencial; 8 pacientes no tenían patología demostrable por este método de estudio; oclusión tubárica 12 pacientes; miomas vs pólipos en 7 pacientes; Hidrosálpinx en 5 pacientes; sinequias en 2 pacientes; adenomiosis en 1 paciente y malformaciones mullerianas en 1 paciente.

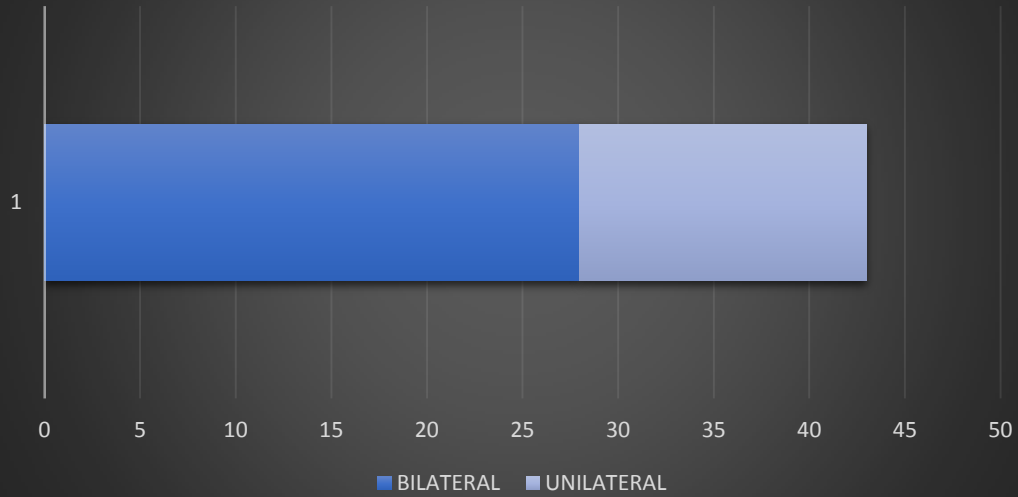
De los pacientes con diagnóstico con síndrome adherencial, 28 fueron bilaterales (65.11%) y 15 unilaterales (34.88%).

De los pacientes con diagnóstico de oclusión tubárica, 18 fueron bilaterales (52.95) y 16 unilaterales 47.05%).

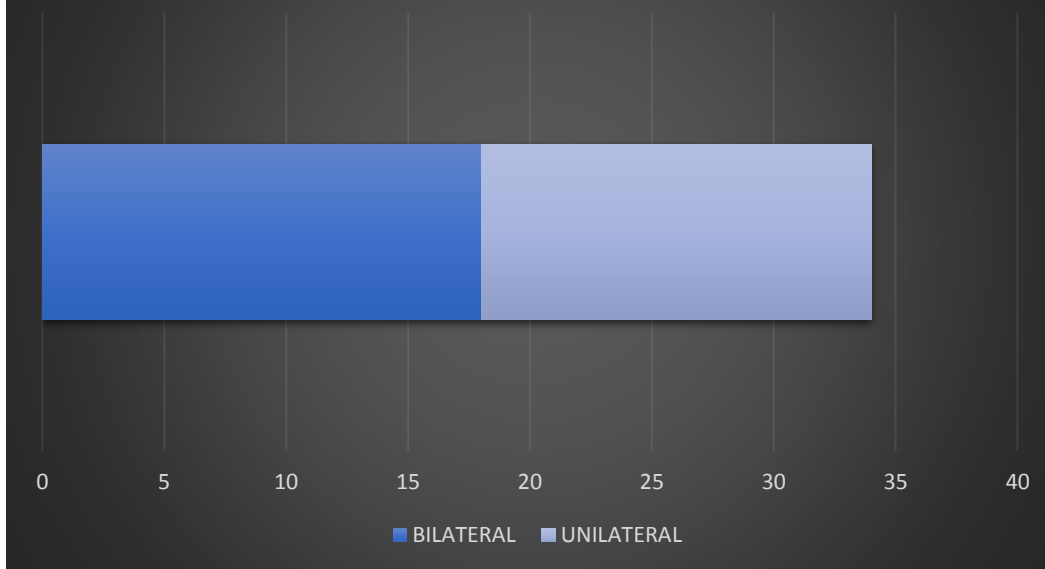
De las malformaciones mullerianas 4 pacientes presentaron hipoplasia uterina, útero arcuato en 3 pacientes, útero bicorne 1 paciente y unicornio en 1 paciente.



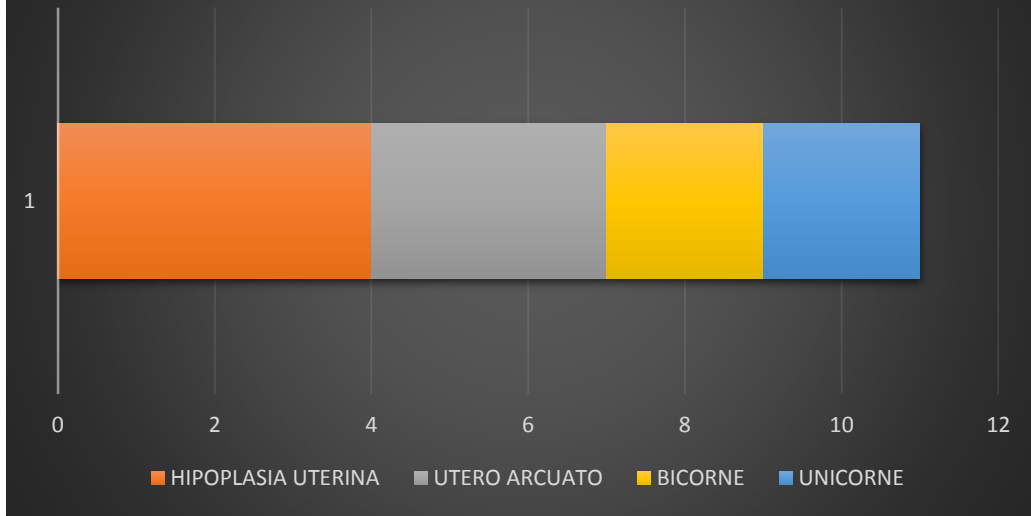
FACTOR TUBULO-PERITONEAL



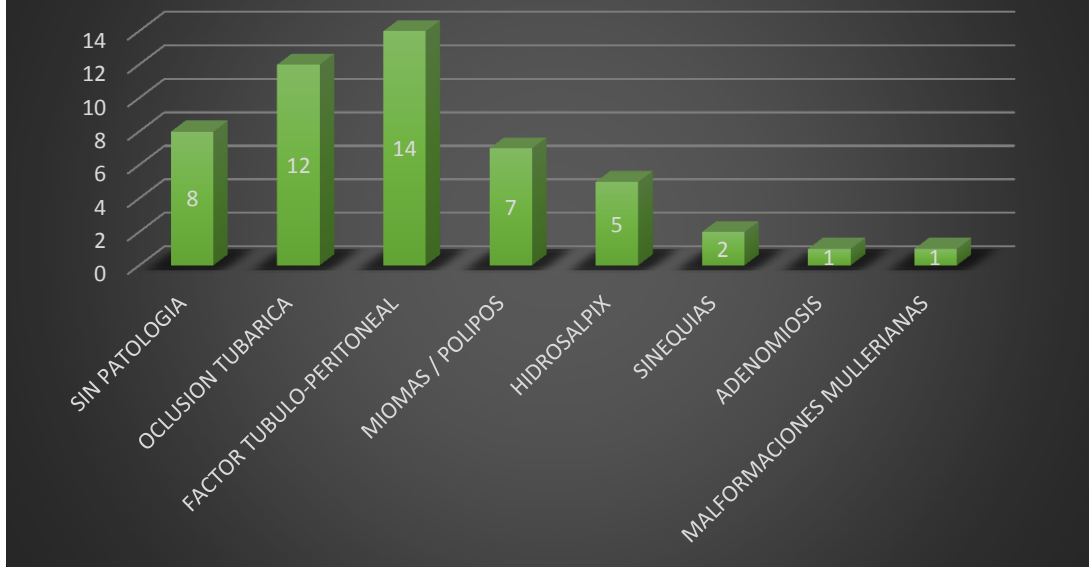
OCCLUSIÓN TUBARICA



MALFORMACIONES MULLERIANAS



INFERTILIDAD SECUNDARIA



DISCUSIÓN.

La Histerosalpingografía es un reto para el radiólogo poco experimentado; sin embargo, con conocimiento anatómico del aparato reproductor femenino y una adecuada técnica, nos permitirá una buena valoración, cribado, tanto de la cavidad uterina como de la anatomía y funcionalismo de las trompas de Falopio, permitiendo un amplio diagnóstico diferencial, evitando así otras técnicas más invasivas.

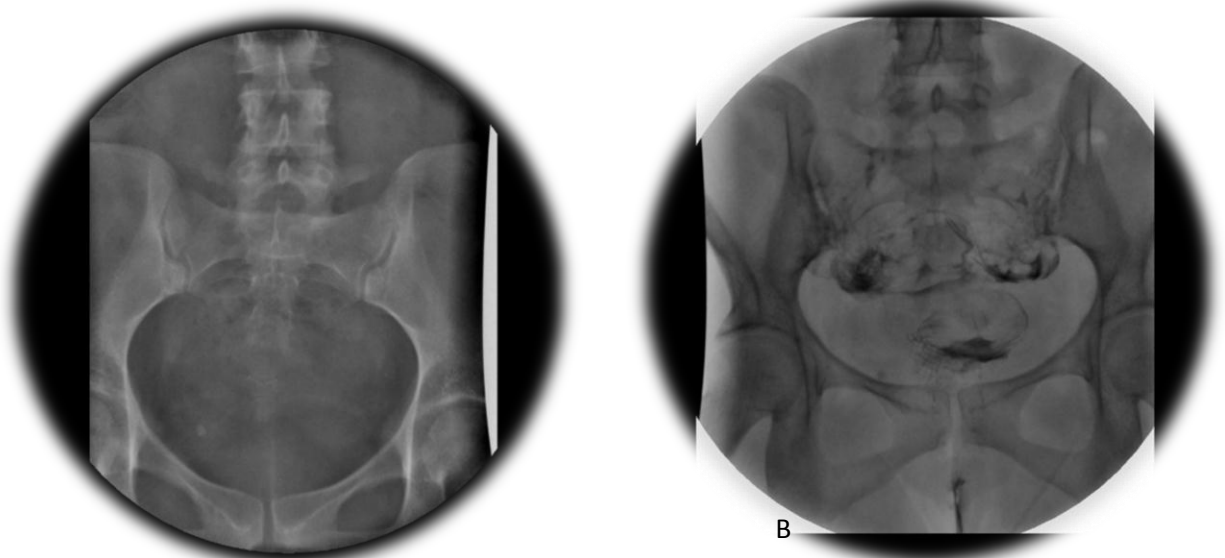
Según la literatura la principal causa de esterilidad hallada por histerosalpingografía se encuentra la oclusión tubárica, en nuestro estudio se encontró que el síndrome adherencial.

CONCLUSIÓN

La HSG es el estándar de oro en la evaluación de la permeabilidad de las trompas de Falopio, que es una de las causas más frecuentes de infertilidad del factor femenino, convirtiendo a esta en la modalidad de imagen de elección en más frecuente en la evaluación de la infertilidad femenina; sin embargo, requiere radiación ionizante y se limita a la formación de imágenes de estructuras endoluminales.

Actualmente técnicas menos invasivas como la resonancia magnética tridimensional-HSG (3D dMR-HSG) ha logrado la visualización de la permeabilidad tubárica, considerándose un nuevo enfoque de imagen y prometedor para la infertilidad femenina que causa menos dolor y evita la exposición de los ovarios a radiación ionizante; desempeñando un papel importante para la detección de causas de infertilidad secundaria.

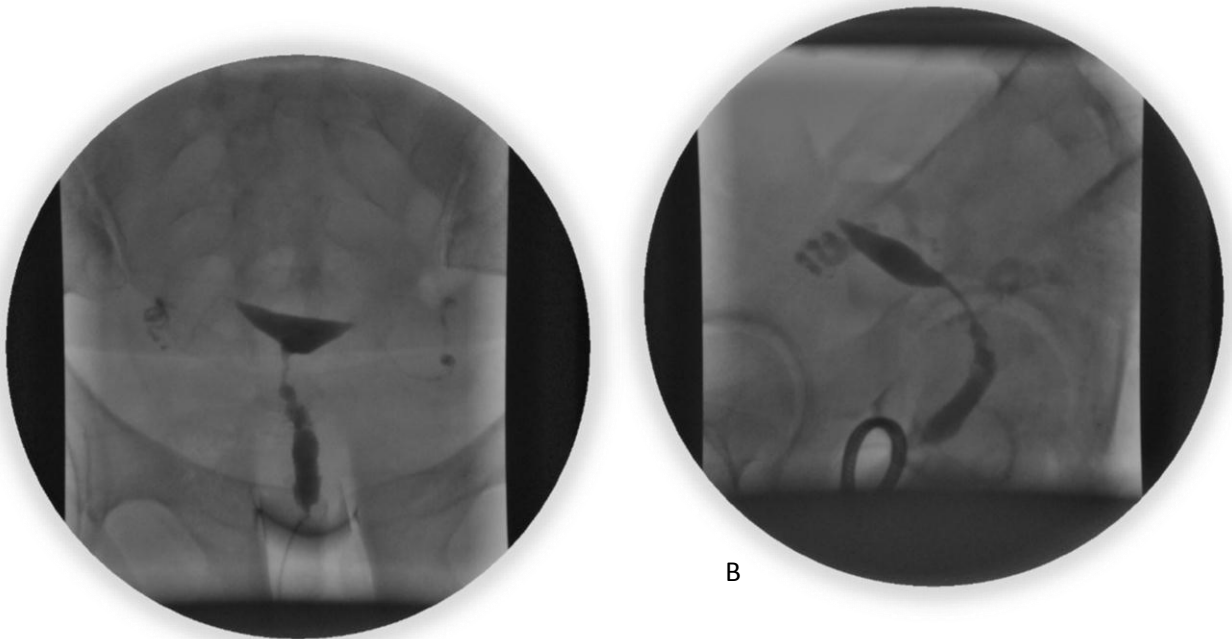
GALERIA DE CASOS EN IMÁGENES.



A

B

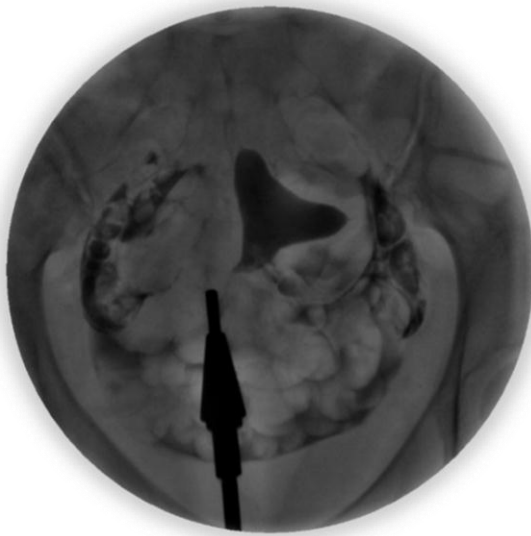Fig. 1. A: Placa simple previo a la realización del estudio de Histerosalpingografía, en el cual se observa una imagen ovoidea proyectada en hueso pélvico adyacente a la línea iliopectinea derecha, radiopaca (densidad calcio), de bordes definidos y centro radiolúcido (probable flebolito). B: Ultima placa de estudio en el cual se corrobora dicha imagen, el Cotte fue positivo en esta paciente.¹⁴



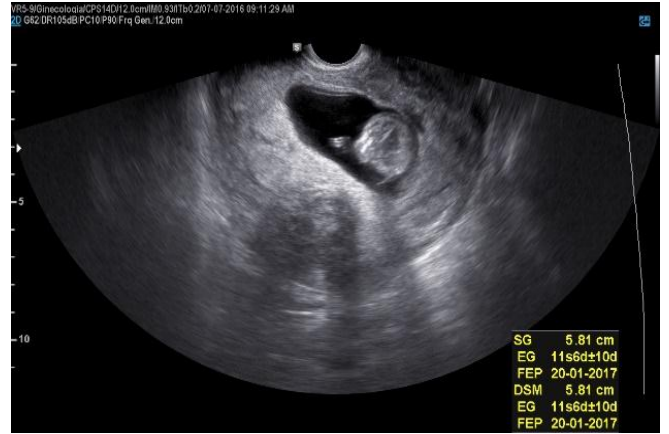
A

B

Fig. 2. A y B: Placas de estudio de histerosalpingografía en proyección AP y lateral derecho en la cual se muestra un útero en anteversión.¹⁴



A



B

Fig. 3. A: Histerosalpingografía con útero de bordes lobulados, condicionado por defecto de repleción en la pared lateral izquierda. B: Ultrasonido endovaginal de la misma paciente tres meses después, en el que se demuestra que dicho defecto de repleción era una masa correspondiente a un mioma; el útero se encuentra ocupado por un feto.¹⁴

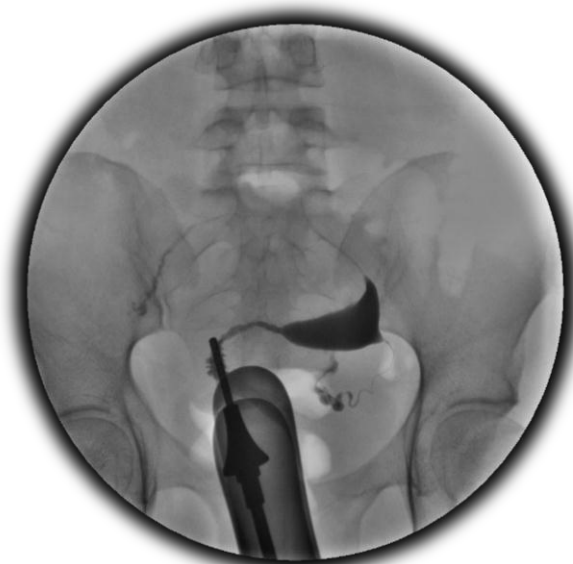

Fig. 4. Histerosalpingografía con útero desplazado a la izquierda el cual muestra un defecto de repleción en la pared lateral derecha con alargamiento de la trompa ipsilateral y cuello uterino.¹⁴

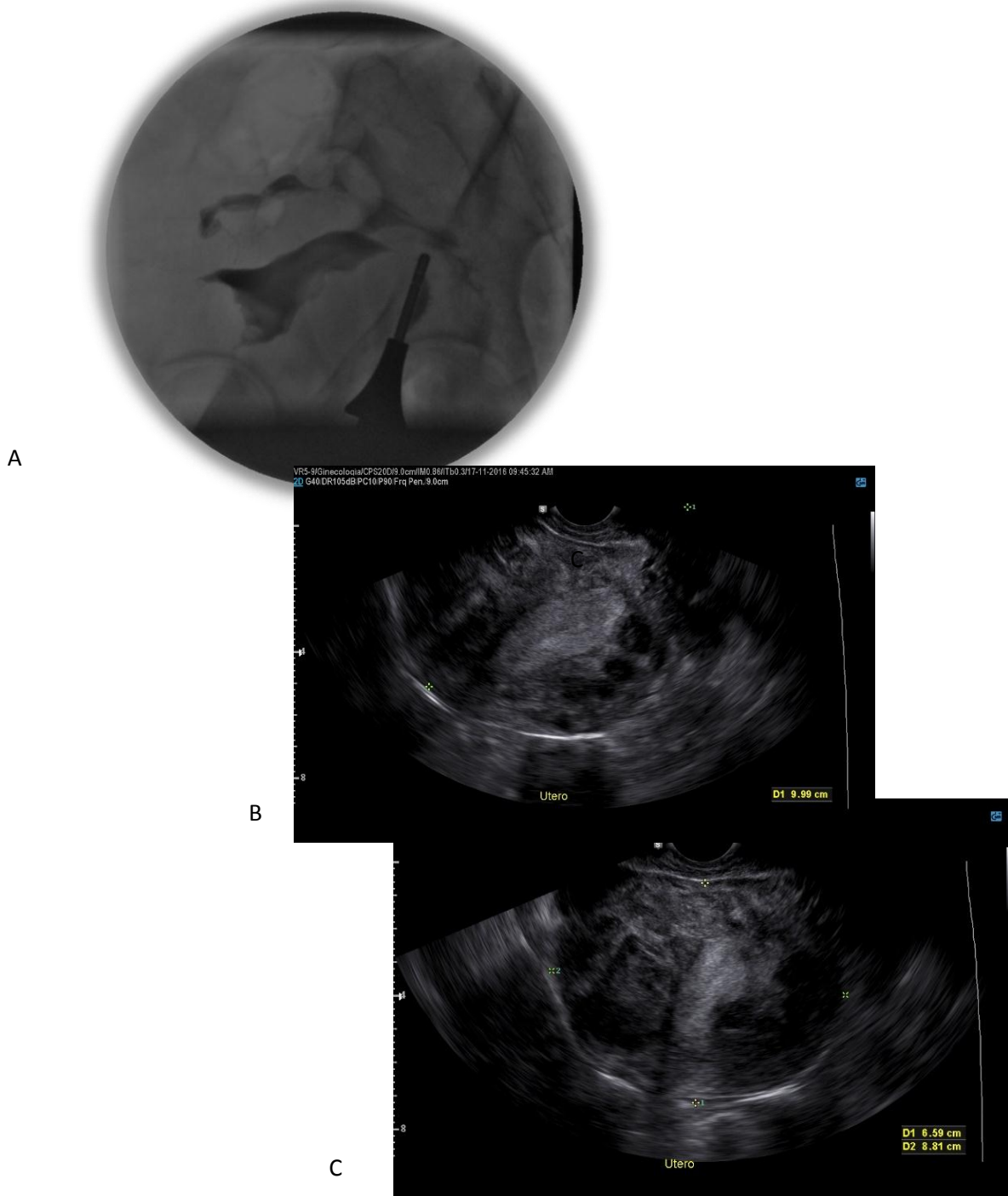
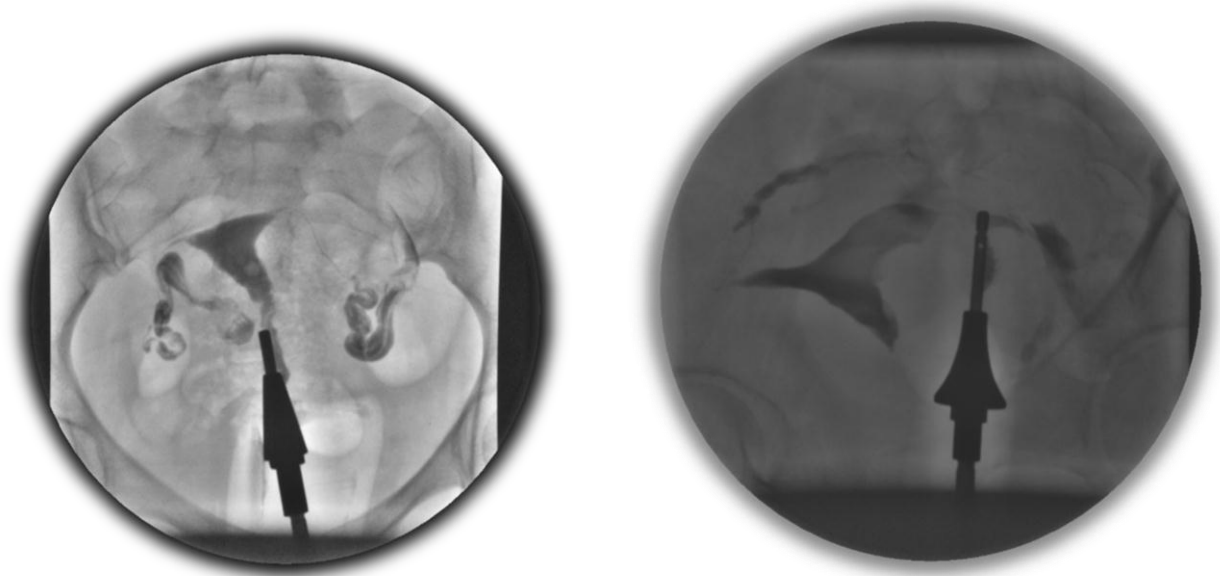


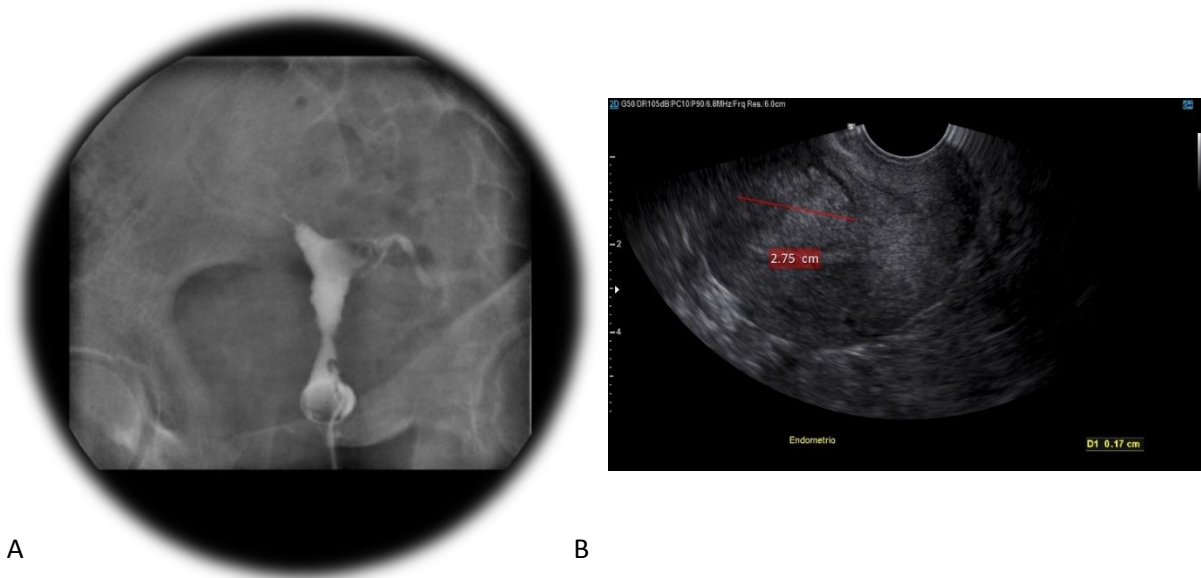
Fig. 5. A: Histerosalpingografía con proyección OAI en la que se muestra útero en anteversión de bordes lobulados condicionado por múltiples defectos de repleción en todos sus bordes. B y C: Ultrasonido de la misma paciente, realizado con transductor endocavitario con cortes sagital (B) y transversal (C) en el cual se corroboran múltiples imágenes ovoideas, hiperecogénicas de localización intramural que por sus características corresponden a miomas.¹⁴



A

B

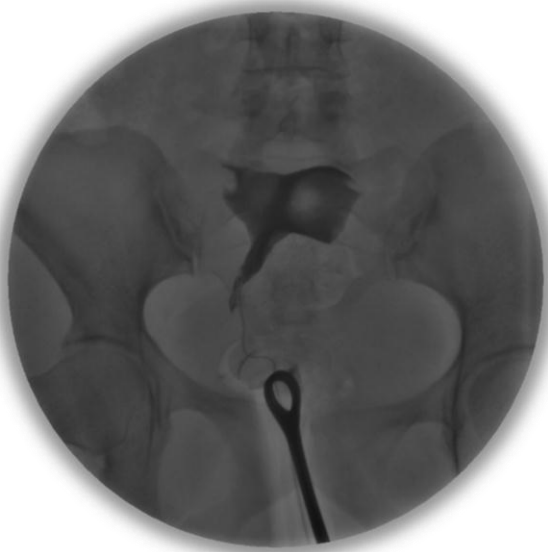Fig. 6 A: Histerosalpingografía con proyección en AP y OAD (fig. B) con útero desplazado a la derecha en anteversión el cual muestra un defecto de repleción en la pared lateral izquierda con alargamiento de la trompa ipsilateral, así mismo se observa a nivel del cuerpo uterino un defecto de repleción de morfología ovoidea, dichas lesiones presentan características de miomas.¹⁴



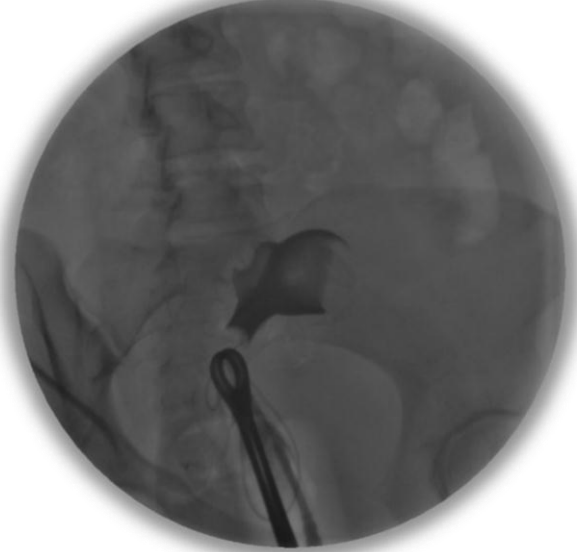A

B

Fig. 7. A: Histerosalpingografía en proyección AP en la cual se muestran los contornos irregulares del cuerpo uterino con un defecto de repleción hacia el cuerno izquierdo. B: ultrasonido con transductor endocavitario de la misma paciente en el cual se corrobora que dicho defecto de repleción es causado por una imagen compatible con mioma.¹⁴

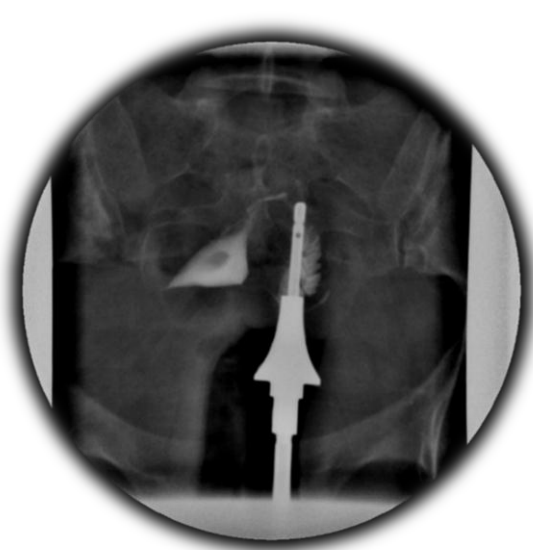

A

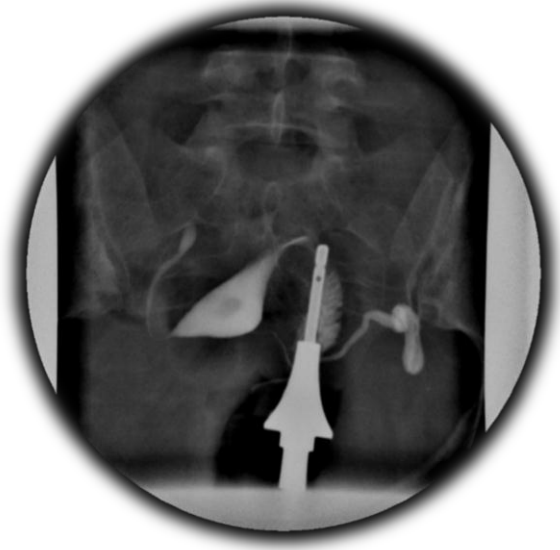

B

Fig. 8. A: Histerosalpingografía con proyección en AP y OAI (fig. B) con útero desplazado a la derecha en anteversión el cual muestra múltiples defectos de repleción hacia ambos cuernos las cuales presentan morfología ovoidea, la localizado del lado izquierdo con bordes irregulares, dichas lesiones presentan características de miomas que condicionan Oclusión tubárica bilateral.¹⁴

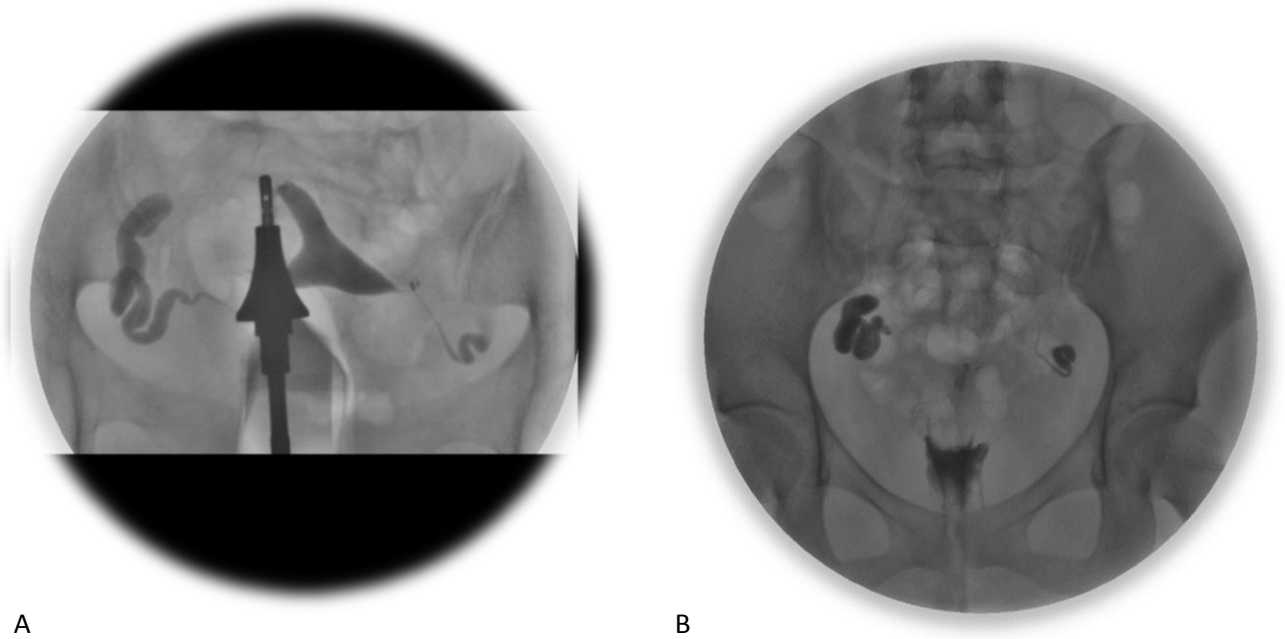


A



B

Fig. 9. A y B: Histerosalpingografía en proyección AP la cual muestra un útero en anteversión lateralizado a la derecha con un defecto de llenado a nivel del cuerpo que se corrobora en un a proyección más tardía, mostrando también oclusión tubárica bilateral a nivel infundibular, el Cotte fue negativo.¹⁴



A

B

Fig. 10. A: Histerosalpingografía en proyección AP en la que se observa útero en anteversión con oclusión tubárica bilateral a nivel de ambas trompas a nivel infundibular, el Cotte fue negativo, mostrando estancamiento del medio de contraste en ambas trompas (Fig. B).¹⁴

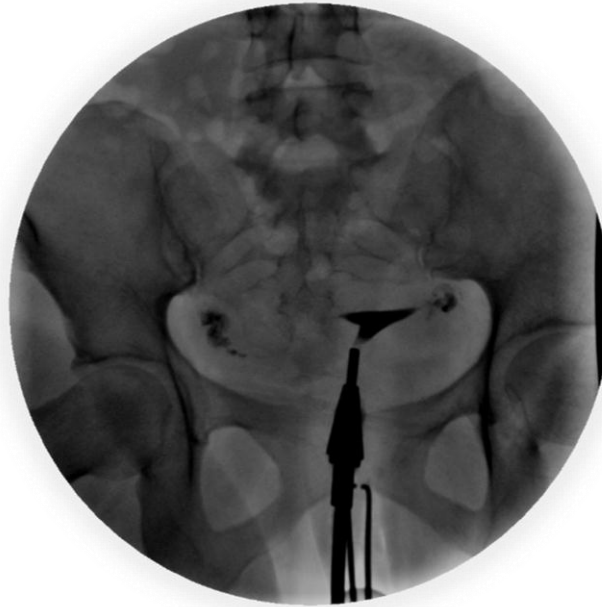
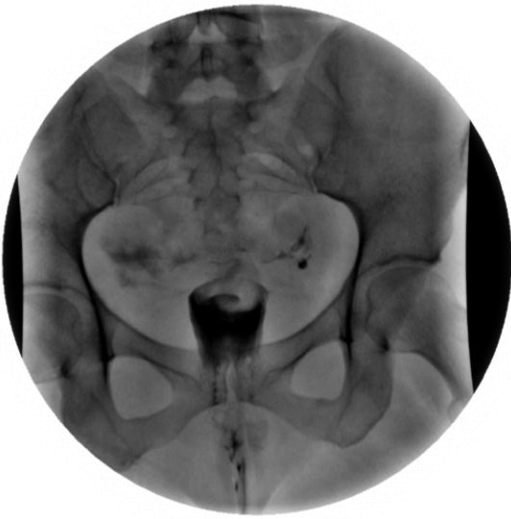
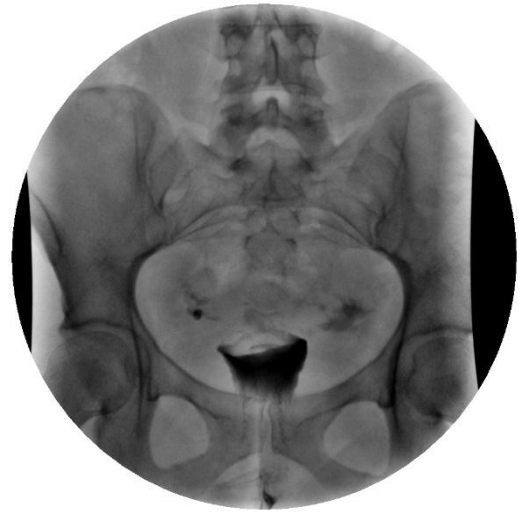Fig. 11. Histerosalpingografía con diagnóstico de plastia tubárica bilateral, observando permeabilidad tubárica bilateral, en las placas posteriores el estudio muestra Cotte negativo con oclusión tubárica bilateral a nivel infundibular.¹⁴

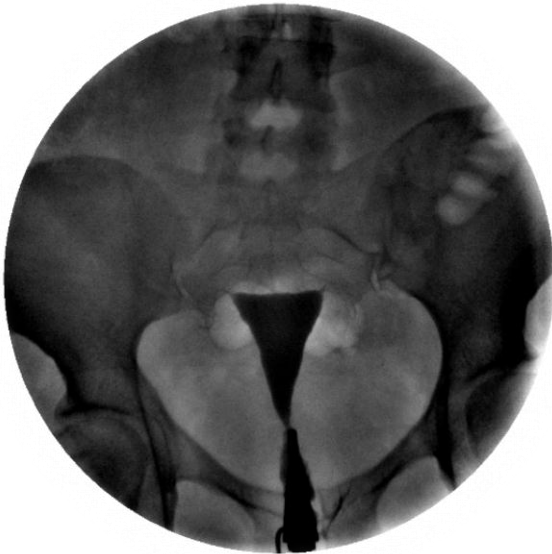


A

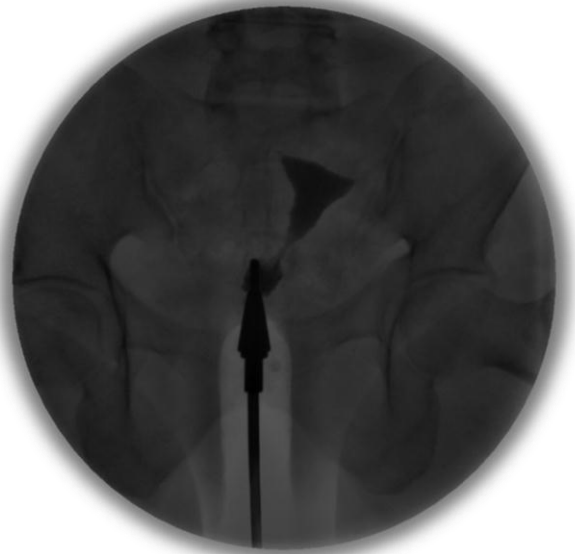

B

Fig. 12. A: Histerosalpingografía el cual muestra estancamiento del medio de contraste a nivel ovárico de manera bilateral. B: Proyección PA, 15 minutos posteriores en el cual se corrobora el diagnóstico de Factor tubo-ovárico bilateral.¹⁴

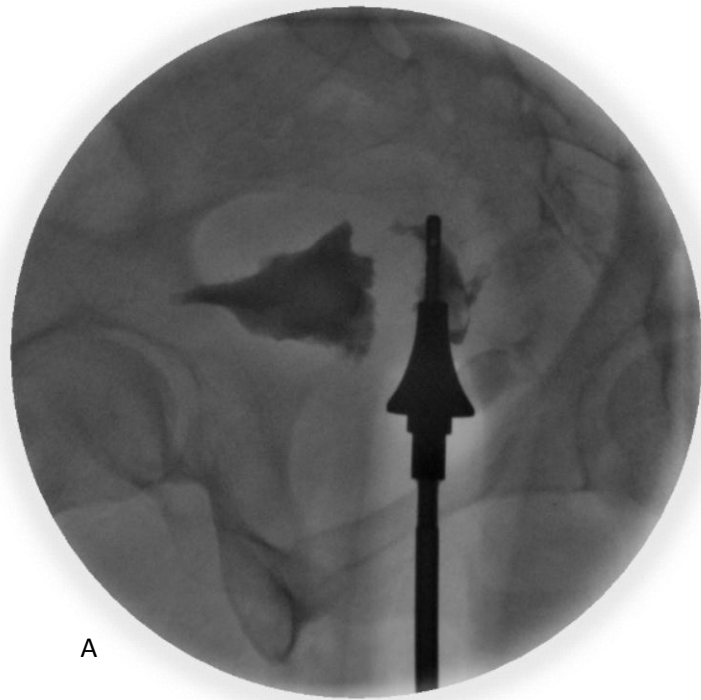


A

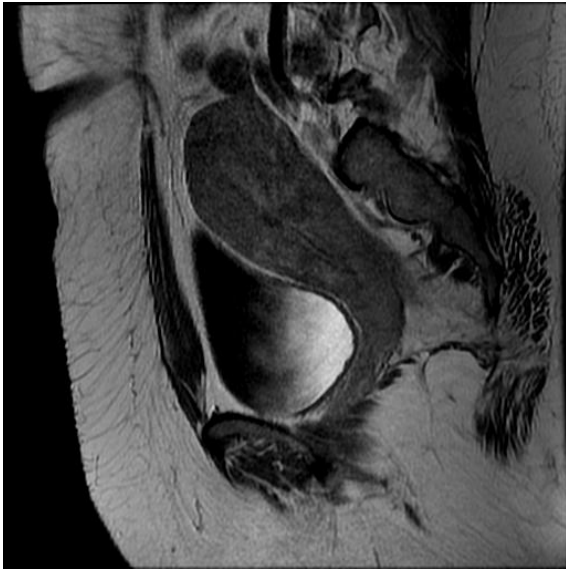


B

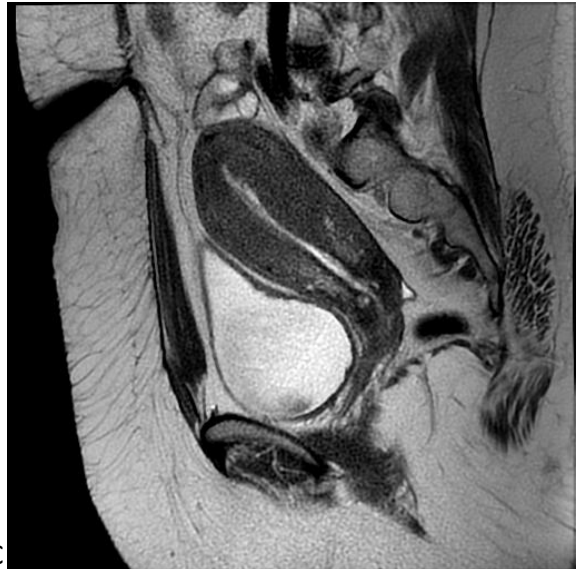Fig. 13 A y B: Histerosalpingografía de dos pacientes diferentes con diagnóstico de oclusión tubárica bilateral.¹⁴



A

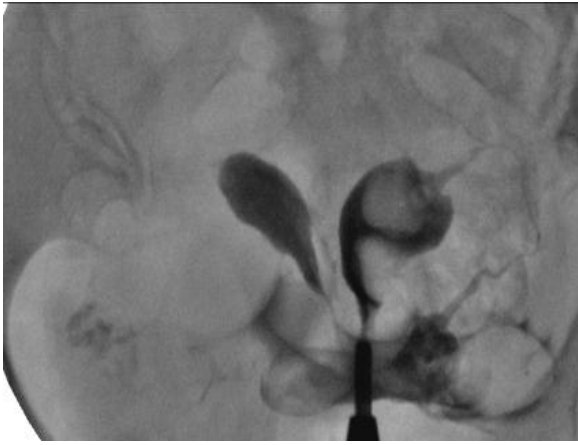

B

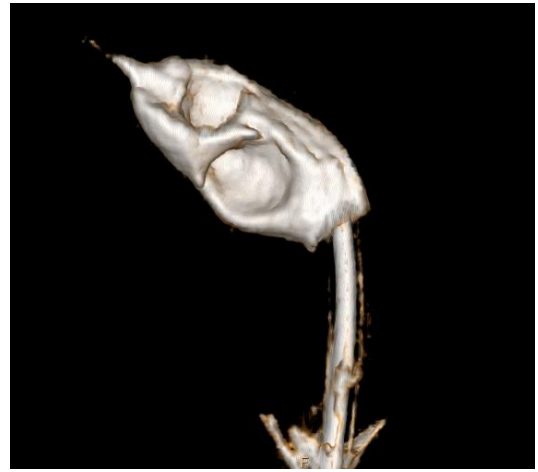

C

Fig. 14 A: Histerosalpingografía con proyección OAD (oblicua anterior derecha), con útero lateralizado a la derecha con retroflexión, de bordes irregulares. B y C: Resonancia magnética potenciada en T1 y T2 de la misma paciente que corrobora el diagnóstico de adenomiosis.¹⁴

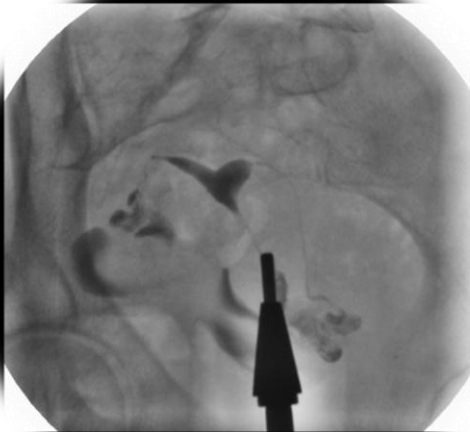

A

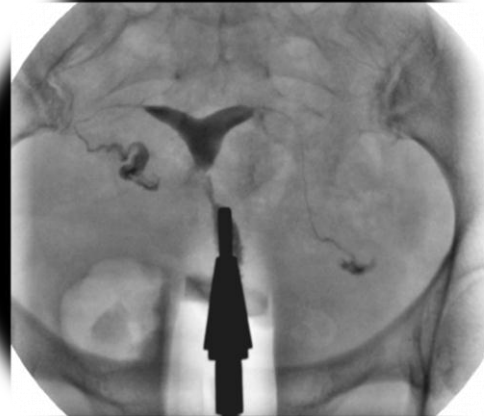

B

Fig. 15. A: Histerosalpingografía con diagnóstico de útero bicorne bicervical, el cuerno izquierdo muestra dos defectos de llenado, uno de ellos localizado hacia la trompa. B: reconstrucción 3D de histero-tomografía en el cual se identifican los defectos de llenado, los cuales se encuentran en relación con pólipos submucosos. ¹⁴

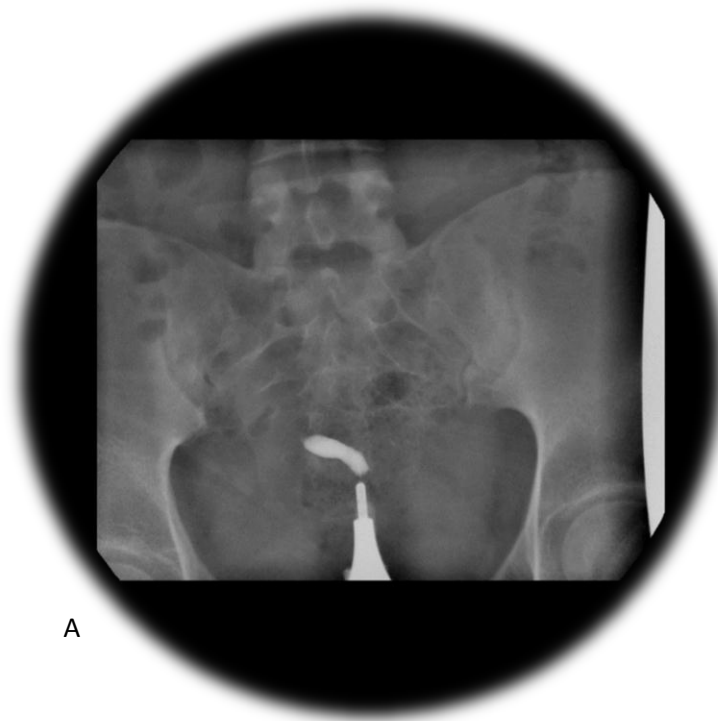


A

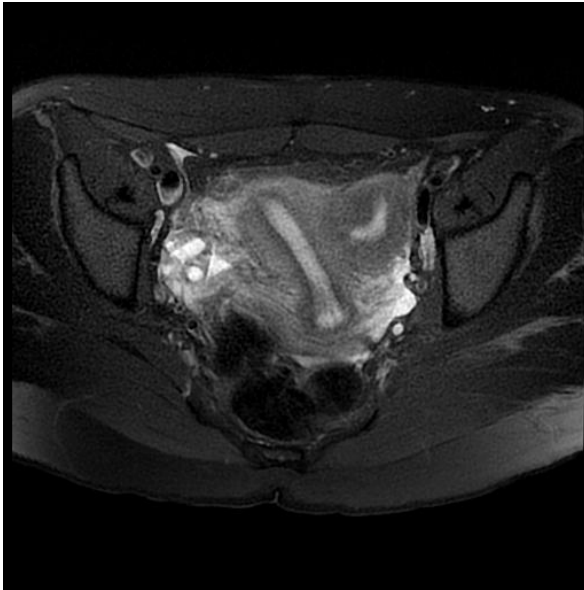


B

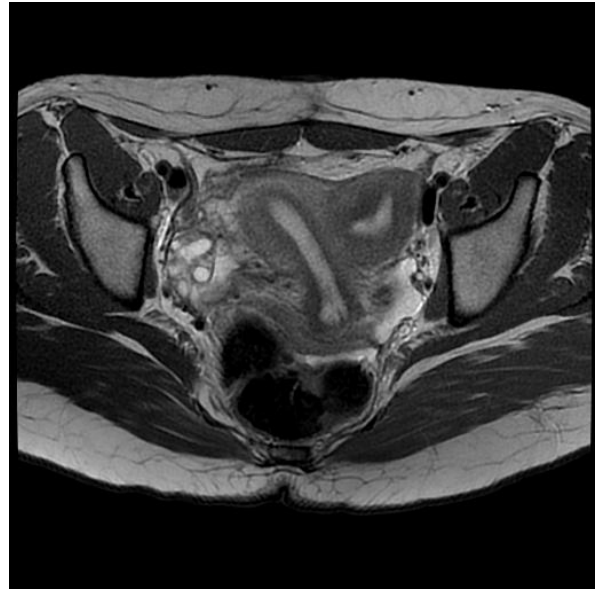
Fig. 16 A y B: Histerosalpingografía de la misma paciente en proyección OAI y AP la cual muestra un útero arcuato. ¹⁴



A



B



C

Fig. 17 A: Histerosalpingografía en proyección AP la cual muestra un útero con un solo cuerno.

Fig. B y C: resonancia magnética de la misma paciente con secuencias ponderadas en T2 PDFS y T2, la cual corrobora un útero unicornue comunicado.¹⁴

BIBLIOGRAFÍA.

1. Esterilidad e Infertilidad femenina. Diagnóstico clínico y Radiológico. Blanco R, Editorial. JIMS Barcelona.
2. Radiología. Secretos. E. Scott Pretorius; Jeffrey A. Solomon. Editorial. Elsevier Mosby.
3. Radiología Básica. Michael Y. M. Chen; Thomas L. Pope, Jr.; David J. Ott. Editorial McGraw-Hill Interamericana William L. Simpson, Fr, MD; Laura G.
4. Beitia, MD; Jolinda Mester, MD. N. Sanchez Rubio, Histerosalpingografía; técnica, hallazgos e indicaciones actuales. SERAM 2012.
5. Roma A et al. Histerosalpingografía: ¿cómo, cuándo, para qué? *Radiología*. 2007;49(1):5-18
6. Tompson WL, Beitia LG, Mester F. Hysterosalpingography: A reemerging study. *RSNA, RadioGraphics* 2006;26(2):419 -431
7. Thurmond AS. Imaging of female infertility. *Radiol Clin N Am*. 2003; 41:757-67.
8. Yoder IC. Hysterosalpingography and pelvic ultrasound: Imaging in infertility and gynecology. USA: Little, Brown 1988.
9. Úbeda B, Paraira M, Alert E, Abuin RA. Hysterosalpingography: Spectrum of Normal Variants and Nonpathologic Findings. *Am J Roentgenol*. 2001;177:131-5.
10. Feinkeler FA, Woodfied CA, Lazarus E y cols. Female infertility: A systematic approach to radiologic imaging and diagnosis. *RSNA, RadioGraphics* 2009;29:1353-1369.
11. Ahmad F, Torbatil L, Athbari F y cols. Appearance of uterine scar due to previous cesarean section on Hysterosalpingography: Various shapes, locations and sizes. *IJR* 2013;10(2):18.
12. Thurmond AS. Hysterosalpingography: Imaging and Intervention. *RSNA*. 1994. p. 221-8.
13. Krysiewicz S. Infertility in Women: Diagnostic Evaluation with Hysterosalpingography and Other Imaging Techniques. *AJR*. 1991;159:253-61.
14. Archivo electrónico, Sistema PACS Hospital Juárez de México.