



**UNIVERSIDAD NACIONAL AUTÓNOMA DE MÉXICO**

**FACULTAD DE ESTUDIOS SUPERIORES ZARAGOZA**

***TERAPIA PULPAR VITAL CON SILICATO  
TRICÁLCICO EN ÓRGANOS DENTARIOS TEMPORALES Y  
PERMANENTES JÓVENES.  
PRESENTACIÓN DE CASOS CLÍNICOS***

**TESIS**

Que para obtener el título de

**Cirujano Dentista**

**PRESENTA**

Luis David Flores Ramos

**DIRECTOR DE TESIS**

**MTRA. MARÍA GEORGINA LÓPEZ JIMÉNEZ**



Ciudad de México, 2021



Universidad Nacional  
Autónoma de México



**UNAM – Dirección General de Bibliotecas**  
**Tesis Digitales**  
**Restricciones de uso**

**DERECHOS RESERVADOS ©**  
**PROHIBIDA SU REPRODUCCIÓN TOTAL O PARCIAL**

Todo el material contenido en esta tesis esta protegido por la Ley Federal del Derecho de Autor (LFDA) de los Estados Unidos Mexicanos (México).

El uso de imágenes, fragmentos de videos, y demás material que sea objeto de protección de los derechos de autor, será exclusivamente para fines educativos e informativos y deberá citar la fuente donde la obtuvo mencionando el autor o autores. Cualquier uso distinto como el lucro, reproducción, edición o modificación, será perseguido y sancionado por el respectivo titular de los Derechos de Autor.

## AGRADECIMIENTOS

*Todas mis metas cumplidas, serán dedicadas principalmente a mi madre, María Luisa Ramos Ángeles, por todos los sacrificios que hizo para ayudarme a cumplir mis sueños.*

*A la MTRA. María Georgina López Jiménez por guiarme durante toda la tesis, por su paciencia, por compartirme sus conocimientos a través de estos años y principalmente por ayudarme a crecer profesionalmente.*

*A la Especialización en Estomatología del Niño y del Adolescente de la Facultad de Estudios Superiores Zaragoza, UNAM por abrirme las puertas y dejarme las mejores experiencias de mi carrera, en especial agradecer a la ESP. Laura Elena Allende Trejo por brindarme su confianza durante mi servicio social, por permitirme realizar mis casos clínicos y por ayudarme a crecer académicamente.*

*Gracias a mi honorable jurado: DRA. Carmen Lilia Sánchez González, DRA. María Lilia Adriana Juárez López, DRA. Miriam Marín Miranda y ESP. Denisse González Estrada por su gran contribución en mi tesis.*

*Gracias a la Médica Cirujana Cristina Berenice Valencia Ugalde por su compañía, su cariño, por ser una motivación y por ayudarme a cumplir mis proyectos personales y académicos.*

*Gracias a la Cirujana Dentista Liliana Ponce Montiel por brindarme su apoyo durante toda mi carrera, por confiar en mí y por ayudarme cuando más lo necesité.*

*A mis padrinos Rosalba Silva Chirinos y Agustín Rincón Rincón por su apoyo incondicional en todos estos años y por contribuir a mi educación personal y profesional desde pequeño.*

*A la Lic. En nutrición Evelin Chavarria Ramos por su apoyo incondicional y motivarme para estudiar en la UNAM y por creer en mí siempre.*

ÍNDICE	
RESUMEN.....	1
INTRODUCCIÓN.....	2
MARCO TEÓRICO .....	3
1. COMPLEJO DENTINO-PULPAR DE LOS DIENTES TEMPORALES Y PERMANENTES JÓVENES .....	3
2. CARACTERÍSTICAS ANATÓMICAS DE LOS DIENTES TEMPORALES.....	7
• 2.1 Morfología de la pulpa cameral y radicular de los dientes temporales. ....	8
3. ETIOLOGÍA Y PATOGENIA DE LA ENFERMEDAD PULPAR DE DIENTES TEMPORALES Y PERMANENTES JÓVENES.....	11
3.1 Factores etiológicos .....	11
• Caries .....	11
• Iatrogenia .....	12
• Traumatismos.....	12
3.2 Patogenia .....	13
• Inflamación pulpar .....	14
• Respuesta del complejo dentino-pulpar ante la lesión .....	15
4. CLASIFICACIÓN DE LAS ENFERMEDADES PULPARES Y PERIAPICALES.....	17
5. DIAGNÓSTICO PULPAR.....	18
• Anamnesis.....	18
• Examen clínico .....	18
• Análisis radiográfico.....	18
5.1 Diagnóstico pulpar en la dentición temporal y permanente joven.....	19
• Historia médica.....	19
• Examen extraoral e intraoral.....	19
• Características del dolor .....	20
• Pruebas de sensibilidad.....	20
• Examen radiográfico.....	21
6. TERAPÉUTICA PULPAR.....	23
6.1 Terapia pulpar vital .....	23
• Recubrimiento pulpar Indirecto .....	24
• Recubrimiento pulpar directo .....	25
• Pulpotomía .....	27
7. MATERIALES EMPLEADOS EN LA TERAPÉUTICA PULPAR VITAL .....	28
• Hidróxido de Calcio.....	28

• Colágeno .....	29
• Hidroxiapatita.....	30
• Cemento de ionómero de vidrio .....	30
• Mineral de Trióxido Agregado (MTA) .....	31
• Biocerámicas .....	32
8. SILICATO TRICÁLCICO (BIODENTINE®) .....	33
• Antecedentes.....	33
• Presentación del material .....	33
• Composición química .....	33
• Propiedades Físicas .....	34
• Propiedades biomecánicas.....	34
• Mecanismo de acción .....	35
• Efectos adversos .....	35
• Indicaciones y contraindicaciones.....	35
• Efectividad Clínica .....	36
PLANTEAMIENTO DEL PROBLEMA .....	37
OBJETIVO.....	38
MATERIAL Y MÉTODOS .....	39
Población.....	39
Criterios inclusión .....	39
Criterios de exclusión.....	39
Técnica.....	40
PRESENTACIÓN DE CASOS CLÍNICOS.....	43
• Caso clínico 1 .....	43
• Caso clínico 2 .....	49
• Caso clínico 3 .....	55
Resultados.....	61
Discusión .....	62
Conclusiones .....	67
Perspectivas .....	68
REFERENCIAS .....	69

## RESUMEN.

**Introducción.** La terapia pulpar vital en la dentición temporal y permanente joven tiene como objetivo mantener el buen estado de la salud bucal, sin embargo el éxito del tratamiento está íntimamente relacionado con el correcto diagnóstico, así como la elección del material adecuado. Por años, el medicamento de primera elección ha sido el hidróxido de calcio, sin embargo se han reportado algunos inconvenientes en la terapéutica pulpar, por lo que el silicato tricálcico es una alternativa ya que ha demostrado una tasa de éxito clínico y radiográfico mayor al 90%.

**Objetivo.** Determinar la eficacia clínica del silicato tricálcico en la terapia pulpar vital de los órganos dentarios temporales y permanentes jóvenes.

**Reporte de casos clínicos.** Se seleccionaron tres pacientes sin padecimientos sistémicos y con previo consentimiento informado, que presentaron lesiones cariosas profundas, con diagnóstico de pulpitis reversible en molares temporales y primeros molares permanentes jóvenes. En los dientes seleccionados se realizó terapia pulpar vital con silicato tricálcico (Biodentine®). La manipulación del material se llevó a cabo de acuerdo a las instrucciones del fabricante y posterior al tratamiento se programaron citas de seguimiento a los tres, seis, nueve y doce meses.

**Resultados.** En el seguimiento de los casos, no se observaron signos patológicos, tanto clínicos como radiográficos que demostraran fracaso clínico.

**Conclusiones.** De acuerdo a los resultados observados, concluimos que el Biodentine® es eficaz en la terapia pulpar vital de órganos dentarios temporales y permanentes jóvenes.

**Palabras Clave.** Terapia pulpar vital, Recubrimiento pulpar, Pulpotomía, Silicato Tricálcico, Biodentine®.

## INTRODUCCIÓN

La terapia pulpar vital tiene como objetivo preservar la salud del complejo dentino-pulpar. En la dentición infantil, la finalidad es mantener al órgano dentario temporal hasta su exfoliación y así evitar problemas secundarios en la fonación, la masticación y la deglución, además de pérdidas prematuras que pueden provocar alteraciones oclusales. En la dentición permanente joven el propósito es permitir que las raíces continúen con su proceso de formación y evitar la pulpectomía, lo que provocaría un debilitamiento en el diente y su pronta fractura.

El correcto diagnóstico del órgano dentario será determinante para el éxito de la terapéutica pulpar, por lo que es importante considerar las características anatómicas, la patogenia, las manifestaciones clínicas y los auxiliares de diagnóstico indicados en cada dentición. Otro punto a considerar para el éxito terapéutico es el material que se emplea, por muchos años el hidróxido de calcio ha sido el medicamento de primera elección, sin embargo se han reportado algunos inconvenientes en su utilización como son: la falta de adherencia al tejido dental, la inflamación y la necrosis de la superficie pulpar, entre otros. Actualmente se han desarrollado nuevos materiales dentales como el MTA que ha mostrado en diversos estudios un éxito clínico de más del 90% en la terapéutica pulpar vital de dientes temporales y permanentes jóvenes. Sin embargo a pesar de sus buenos resultados presenta algunas desventajas como el alto contenido de aluminio y su difícil manipulación, por lo que una nueva alternativa es el Silicato Tricálcico (Biodentine®).

El Biodentine® tiene propiedades mejoradas al MTA como la manipulación y tiempo de fraguado, tiene una tasa de éxito similar a la del MTA, por lo que puede ser una alternativa para la terapia pulpar vital de órganos dentarios temporales y permanentes jóvenes.

El propósito de este trabajo fue determinar la eficacia del silicato tricálcico en la terapéutica pulpar vital de dientes temporales y permanentes jóvenes.

## **MARCO TEÓRICO**

La terapéutica pulpar sigue siendo una necesidad en el paciente infantil esto como consecuencia a la alta prevalencia de caries que persiste en nuestro país, en este sentido, el clínico debe considerar los principios biológicos y técnicos así como el diagnóstico para elegir el tratamiento adecuado en cada caso. Por lo anterior, es importante considerar elementos tales como: histología, fisiología y anatomía del complejo dentino-pulpar, ya que los dientes temporales pasan por diferentes etapas de desarrollo relacionadas a la reabsorción radicular, y en el caso de los dientes permanentes jóvenes el grado de desarrollo radicular. <sup>(1,2)</sup>

### **1. COMPLEJO DENTINO-PULPAR DE LOS DIENTES TEMPORALES Y PERMANENTES JÓVENES**

La pulpa es un tejido conectivo laxo, de origen mesenquimatoso, con células especializadas y en conjunto con la dentina forman una unidad funcional, que se denomina complejo dentino-pulpar. La relación entre la dentina y la pulpa comienza en el germen dental, cuando las primeras capas de dentina (dentina del manto) se coloca mediante odontoblastos recién diferenciados de la papila dental. La dentina primaria está formada por los odontoblastos durante y después del desarrollo, ya que estos se continúan depositando lentamente durante toda la vida del diente. Por lo tanto, los odontoblastos se consideran las células principales del complejo dentino-pulpar. Cuando este complejo se daña por enfermedad, desgaste, o se ve afectado por procedimientos quirúrgicos, reaccionan en un intento de defender el tejido pulpar. <sup>(2,3)</sup>

En la pulpa dental, el tejido conectivo laxo forma al mismo tiempo tanto el estroma como el parénquima, los cuales mantienen al sustrato, y al mismo tiempo producen la dentina. A través de la producción de dentina, la pulpa permanece encerrada en la cavidad pulpar que se conforma por una porción coronal y una radicular, la cual en los dientes unirradiculares esta es continua, pero en los dientes multirradiculares, el piso de la cámara pulpar tiene una clara distinción. La pulpa coronal es rica en



células y en matriz extracelular, mientras que la pulpa radicular tiene más fibras, y la vaina vascular-nerviosa está más concentrada, con menos anastomosis. <sup>(2,3)</sup>

Desde el punto de vista histológico y funcional el complejo dentino-pulpar de los dientes temporales es semejante a la de los dientes permanentes (Figura 1) los odontoblastos recubren la periferia del espacio pulpar extendiendo sus procesos citoplasmáticos por dentro de la estructura tubular, la dentina profunda contiene túbulos dentinarios más anchos y más juntos, haciendo que sea más porosa que la dentina superficial (Figura 2). <sup>(2,4-6)</sup>

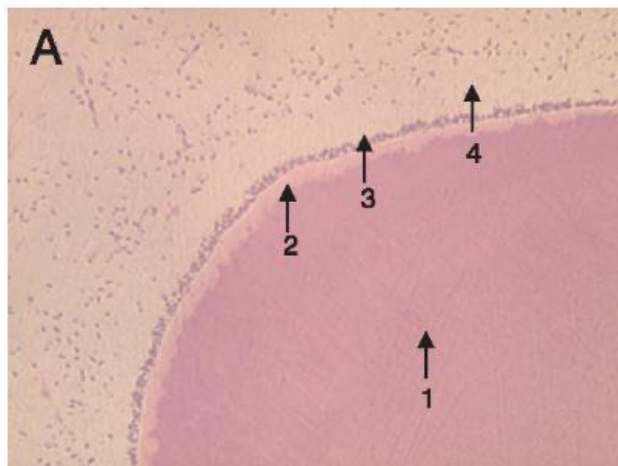


Figura 1. Complejo dentino-pulpar: 1. dentina; 2. capa de predentina; 3. capa celular de odontoblastos; 4. zona de Weil. Tomado de Kassa D. 2009. <sup>(5)</sup>




Figura 2. Túbulos dentinarios de dientes temporales. Tomado de: Luukko K. 2011. <sup>(6)</sup>

En dientes temporales y permanentes jóvenes, la dentina es más delgada y más porosa que sus homólogos permanentes maduros, por lo tanto, la pulpa tiene un riesgo especial de afectarse por lesiones de caries profundas y lesiones traumáticas. Otra diferencia relevante entre los dientes temporales con los permanentes se encuentra en la distribución de las fibras nerviosas pulpares; en los dientes permanentes estas fibras nerviosas terminan entre los odontoblastos e incluso en la predentina, mientras que los dientes temporales no llegan a estos. <sup>(4)</sup>

En la pulpa de los dientes temporales se observan las mismas zonas que en la pulpa de los dientes permanentes, sin embargo, no están tan claramente diferenciadas. En la capa odontoblástica los núcleos de los odontoblastos se encuentran dispersos, conformando una apariencia pseudoestratificada, que es particularmente evidente en la región coronaria, en la cual se observa un espesor de cinco a siete células, en la región radicular (apical), el espesor es sólo de una a dos células odontoblásticas. La zona oligocelular de Weil es muy poco evidente en los dientes primarios y la zona rica en células presenta varias células mesenquimales indiferenciadas, que se observan sólo en la pulpa coronaria, no constituye una capa continua, como suele ocurrir en la pulpa de los dientes permanentes. Estas zonas están ausentes o muy modificadas cuando existe atrición oclusal y/o dentina reparativa. <sup>(4,7)</sup>

La zona central de la pulpa ofrece el aspecto de un tejido conectivo muy laxo con abundantes células, vasos y nervios. Entre las células de los dientes temporales se ha identificado a la célula pluripotencial de dientes primarios exfoliados (Figura 3) la cual posee una gran capacidad proliferativa y expresan marcadores de células pluripotenciales troncales encontradas en médula ósea (STRO-1 Y CD146). Lo que significa que tanto las células de la médula ósea como las células de la pulpa dentaria son derivadas de las mismas células de la cresta neural. <sup>(4,7,8)</sup>

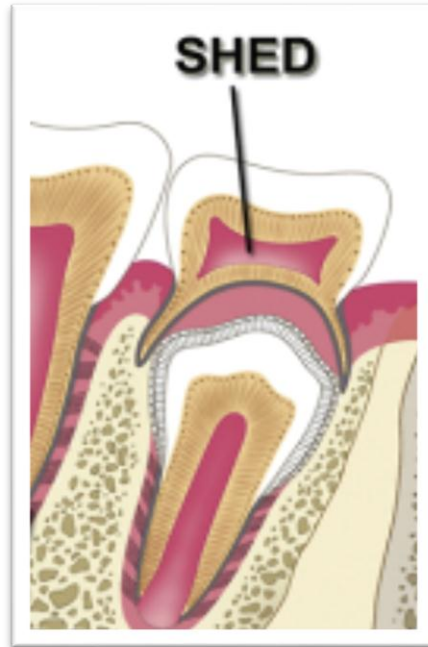


Figura 3, "SHED" (Stem Cells from Human Exfoliated Deciduous teeth) Células Pluripotenciales Humanas de Dientes Exfoliados. Tomado de: Egusa H, 2012. <sup>(8)</sup>

En cuanto a la vascularización, es mayor en la zona media coronaria en comparación con los permanentes maduros, además de que existe una mayor anastomosis en la pulpa radicular. La inervación en los dientes temporales es rica a nivel cervical, sin embargo, esta no alcanza los grados de desarrollo y maduración alcanzados por los dientes permanentes. Las terminaciones nerviosas en el diente temporal son más frecuentes en la corona que en la raíz. En relación con el sistema de defensa, se debe señalar que los leucocitos se acumulan y son más abundantes en los cuernos pulpares y en la región media de la corona. <sup>(7)</sup>

## 2. CARACTERÍSTICAS ANATÓMICAS DE LOS DIENTES TEMPORALES

Existen diversas características anatómicas de los dientes temporales en relación con los permanentes, que deben ser consideradas en la terapéutica pulpar, las cuales se enlistan a continuación:

1. Las coronas de los dientes temporales son más anchas mesiodistalmente, en comparación con la longitud de la corona de los dientes permanentes.
2. El esmalte de los dientes temporales es más delgado, aproximadamente 1 mm, y tiene una mayor profundidad que el de los dientes permanentes.
3. Las raíces de los dientes temporales son más largas, más delgadas y más estrechas, en comparación con la de los permanentes.
4. Las cámaras pulpares de los dientes temporales son comparativamente mayores que las de los dientes permanentes y los conductos pulpares hacen conexión entre ellos. (Figura 4)

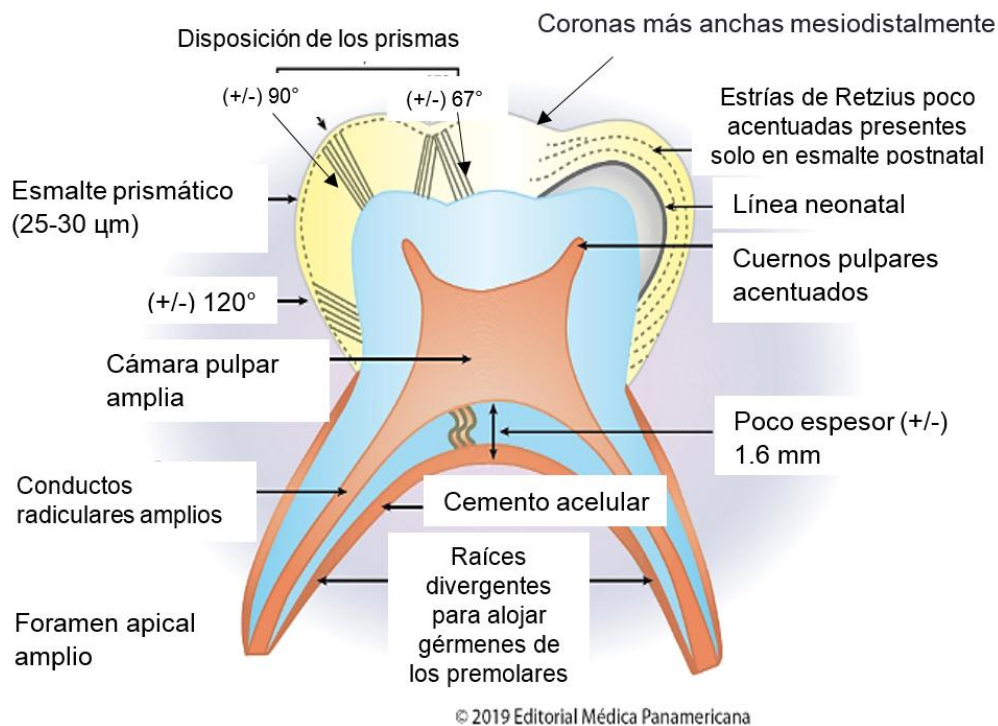


Figura 4. Características anatómicas. La cámara pulpar de los dientes temporales tiene mayor volumen que la cámara pulpar de los dientes permanentes, además de otras características que influirán en el diagnóstico y tratamiento. Modificada de: Gómez de Ferraris E. 2019. <sup>(7)</sup>

5. Las raíces de los molares temporales son relativamente más largas y delgadas que las raíces de los dientes permanentes. Hay también una mayor extensión de las raíces deciduas mesiodistalmente. Este “ensanchamiento” permite más espacio entre las raíces para el desarrollo de las coronas de los premolares.
6. El margen cervical del esmalte de las coronas anteriores es mucho más prominente labial y lingualmente en los dientes temporales que en los permanentes.
7. El margen cervical en la cara vestibular de los molares deciduos es mucho más definido, especialmente en los primeros molares maxilares y mandibulares que en los molares permanentes.
8. Las superficies bucal y lingual de los molares deciduos son más planas por encima de la curvatura que las de los molares permanentes, lo que hace la superficie oclusal más estrecha en comparación con la de los dientes permanentes.
9. En los dientes temporales, el grosor de la dentina existente entre las cámaras pulpares y el esmalte es menor que el de los dientes permanentes.
10. Los cuernos pulpares, especialmente los mesiales, son más altos en los molares temporales que en los permanentes. <sup>(10, 11)</sup>

### 2.1 Morfología de la pulpa cameral y radicular de los dientes temporales.

La cámara pulpar de los dientes temporales es grande y sigue el contorno de la corona, el tamaño disminuye por la influencia de la función y el paso de los años, durante la planeación del tratamiento es importante realizar una exhaustiva examinación, ya que existen diferencias individuales determinadas por el tiempo de calcificación y de erupción dentaria, así como diferencias en la morfología de las coronas y el tamaño de la cámara pulpar. <sup>(12)</sup>

El desarrollo de las raíces comienza después de que la formación de la dentina y el esmalte han alcanzado lo que será la futura unión cementoadamantina, el órgano

dental epitelial forma la denominada vaina epitelial radicular de Hertwig, que es la que inicia y modela la forma de las raíces, esta toma la forma de uno o más tubos epiteliales correspondientes al número de raíces. Durante la formación de la raíz, el foramen apical de cada una de ellas tiene una abertura amplia limitada por un diafragma epitelial, las paredes dentinarias divergen en dirección apical, y la forma del conducto pulpar se asemeja a un tubo ancho y abierto, en esta fase, cada raíz contiene un conducto, y el número de conductos es el mismo que el de las raíces.

(13,14) (Figura 5)

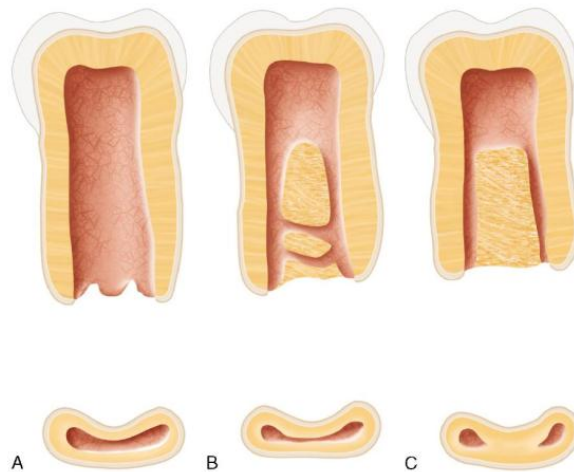


Figura 5. Sección transversal vestibulolingual de la raíz mesial de un molar temporal de la mandíbula A, Formación de la raíz en el momento en que ha terminado su crecimiento longitudinal y sólo tiene un conducto radicular. B, Diferenciación de la raíz en dos conductos radiculares separados a causa del depósito continuado de dentina (zonas sombreadas). Entre los dos conductos radiculares existen pequeñas aletas y ramificaciones de conexión. C. Los conductos están divididos y ha comenzado la reabsorción radicular. Tomado de: Waterhouse P, 2011. <sup>(14)</sup>

La raíz de los dientes permanentes completa su longitud entre uno a cuatro años después de su erupción, dado que la raíz de los dientes temporales es más corta, en ellos la longitud del diente se completa en un tiempo más breve (uno-dos años) sin embargo, los dientes primarios tienen la peculiaridad de que la reabsorción radicular fisiológica empieza poco después de haberse formado por completo la raíz. Conforme va teniendo lugar el crecimiento, el depósito continuado de dentina ocasiona un estrechamiento del conducto radicular y el tejido pulpar se comprime. El depósito adicional de dentina y cemento cierra el ápice del diente, y crea la

convergencia apical de los conductos radiculares que se observa una vez que los órganos dentarios completan su formación. Los dientes permanentes jóvenes o inmaduros reciben su nombre, ya que en ellos el desarrollo de la raíz y el cierre apical no se han completado. Después del cierre apical, estos dientes se clasifican como dientes maduros. (2,14-16)

### **3. ETIOLOGÍA Y PATOGENIA DE LA ENFERMEDAD PULPAR DE DIENTES TEMPORALES Y PERMANENTES JÓVENES**

#### **3.1 Factores etiológicos**

El complejo dentino-pulpar en condiciones de salud, mantiene sus estructuras anatómicas y fisiológicas normales, sin embargo, existen diversos factores que pueden alterar los tejidos pulpaes y conducir al desarrollo de enfermedades pulpaes y periapicales. En odontopediatría comúnmente los factores etiológicos relevantes son: caries, iatrogenia y traumatismos.

##### **- Caries**

Las infecciones microbianas causadas por caries, son la etiología más común de enfermedad pulpar y periapical. Los dientes erupcionados están cubiertos por una biopelícula que se compone de comunidades microbianas, las cuales en ambientes ricos en azúcares, liberan ácidos que desmineralizan la dentina, lo que resulta en la formación de lesiones cariosas. <sup>(17)</sup>

Una vez que la biopelícula destruye el esmalte y llega a la dentina, induce los siguientes cambios: a) un descenso en la permeabilidad dentinaria, b) la formación de dentina terciaria, c) reacciones inflamatorias e inmunológicas, estas respuestas se producen al mismo tiempo, y su magnitud depende en gran medida de la naturaleza agresiva de la lesión en curso. En una infección provocada por una lesión de caries, se liberan múltiples factores intrínsecos y extrínsecos que estimulan al parénquima subyacente a la pulpa y los metabolitos bacterianos tales como los ácidos, se consideran los responsables del inicio de las reacciones pulpaes, a pesar de que la capacidad del fluido dentinario probablemente neutralice el pH antes de que produzca directamente una respuesta perjudicial, excepto en aquellos casos en los que el grosor dentinario remanente es mínimo. <sup>(4,16)</sup>



En las lesiones iniciales o moderadas, la evidencia actual sugiere que los subproductos ácidos de la caries actúan indirectamente provocando la degradación de la matriz dentinaria, liberando de este modo moléculas bioactivas previamente secuestradas durante la dentinogénesis, una vez liberadas, estas moléculas asumen de nuevo su papel en la formación de dentina, esta vez estimulando la dentinogénesis terciaria. <sup>(18)</sup>

- Iatrogenia

La generación de calor y desecación de los túbulos dentinarios en procedimientos restauradores puede lesionar a la pulpa, provocando alteraciones vasculares e iniciando una inflamación por liberación de neuropéptidos, es decir, que la reacción del tejido es semejante a la que se produce por una caries y la pulpa reacciona originando una inflamación. La mayoría de los materiales de restauración actuales no afectan a la pulpa, siempre que el tejido no esté expuesto directamente. Sin embargo, la microfiltración alrededor de las restauraciones puede inducir inflamación pulpar. <sup>(19,20, 21)</sup>

- Traumatismos

Las lesiones traumáticas de los dientes ocasionan daños en muchas estructuras dentales y perirradiculares, haciendo que el tratamiento y las consecuencias de estas lesiones sean multifactoriales, generalmente la región anterior superior de la boca es la más afectada. Una fractura coronal con afectación de la pulpa dental siempre termina en una necrosis pulpar, después de una lesión, lo primero que ocurre en la pulpa dental es la aparición de hemorragia e inflamación local. En las lesiones postraumáticas tiende a haber una reacción de tipo proliferativo, puesto que habitualmente la superficie fracturada es plana, la saliva puede limpiarla bien y existen pocas probabilidades de que en ella impacten residuos contaminados, por tanto, y a menos que la impactación de los residuos contaminados sea obvia, cabe esperar que durante las 24 horas posteriores a la lesión aparezca una respuesta de tipo proliferativo, con una inflamación que no alcanza más de dos milímetros en el

interior de la pulpa dental. Con el tiempo, la exposición a las bacterias provocará una necrosis local de la pulpa, así como una lenta diseminación apical del proceso inflamatorio pulpar. (Figura 6) <sup>(22,23)</sup>

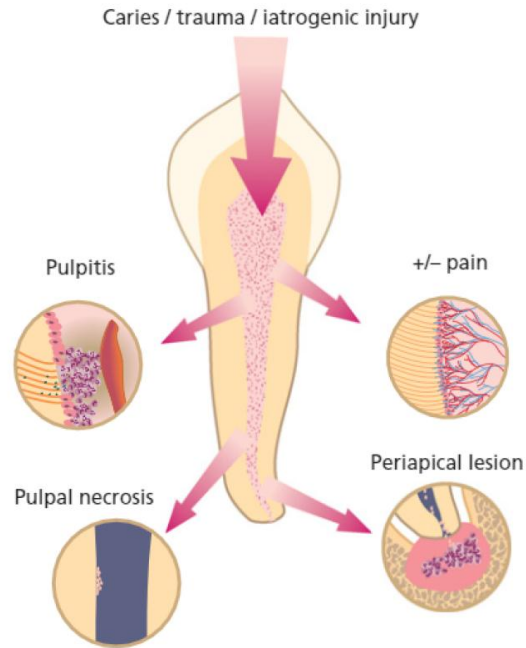


Figura 6. Reacciones pulpares adversas a la caries y lesiones iatrogénicas, como exposiciones no intencionales durante los procedimientos de eliminación de caries. Tomado de: Bjorndal L. 2018. <sup>(19)</sup>

### 3.2 Patogenia

La pulpa tiene la capacidad de repararse a sí misma, sin embargo, con el tiempo y la exposición a irritantes, el tejido pulpar se ve comprometido dando como resultado inflamación y muerte celular. El grado de inflamación es proporcional a la intensidad y la gravedad del daño tisular, lesiones leves, tales como caries incipientes o preparaciones de cavidades poco profundas, causan poca o ninguna inflamación. En contraste, caries profundas, procedimientos quirúrgicos extensos, irritantes y persistentes producen cambios inflamatorios más severos. Dependiendo de la

gravedad y duración de la agresión, la respuesta pulpar responderá a una inflamación transitoria (pulpitis reversible) hasta pulpitis irreversible y luego una necrosis total. <sup>(24)</sup>

- Inflamación pulpar

El tejido pulpar al estar contenido dentro de las paredes rígidas del conducto radicular, presenta una capacidad limitada de la expansión del edema y su circulación es terminal, lo que impide su revascularización. Si los irritantes que llegan a la pulpa tienen escasa intensidad, se estimula la formación de dentina por parte de los odontoblastos, por lo que se denomina dentina reactiva, si la agresión pulpar tiene mayor intensidad, hay destrucción de los odontoblastos. Al realizar el tratamiento adecuado la inflamación pulpar superficial puede remitir, sin embargo si no se efectúa un tratamiento o la agresión es de intensidad elevada, la inflamación se extiende. <sup>(14)</sup>

La llegada de las bacterias a la pulpa a través de los túbulos dentinarios producirá diferentes cambios en el tejido pulpar, iniciando con una breve vasoconstricción provocada por la liberación de catecolaminas por parte de las fibras simpáticas adrenérgicas y también se observará una dilatación vascular e incremento del flujo sanguíneo. Así mismo, las células endoteliales se retraen y los capilares se tornan más permeables, permitiendo un trasudado plasmático hacia el tejido intersticial. La salida de proteínas sanguíneas hacia el tejido aumenta la presión osmótica, con lo que se incrementa la salida del plasma y su acumulación, es decir, se forma un edema. En este momento se inicia la inflamación serosa. <sup>(21,24)</sup>

Al mismo tiempo, se produce una marginación de los leucocitos polimorfonucleares hacia la periferia de los vasos, adhiriéndose a las células endoteliales y migrando hacia el tejido, atraídos por quimiostaxis por la presencia de moléculas C5a y C3 los neutrófilos aparecen liberando enzimas proteolíticas las cuales destruyen el tejido y el resultado es la formación de pus. <sup>(21)</sup>

- Respuesta del complejo dentino-pulpar ante la lesión

Las respuesta del complejo dentino-pulpar ante la lesión incluyen la formación de dentina terciaria, aumentando la distancia entre la agresión o lesión y la pulpa y, a veces, reduciendo la permeabilidad de la dentina (dentina esclerótica). La calidad y el aumento de la dentina terciaria dependen de la profundidad y del índice de progresión de la caries, cuanto más rápidamente progresen las caries, baja y más irregular será la dentina reactiva. Además, si el irritante nocivo es demasiado intenso, los procesos citoplasmáticos de los odontoblastos degeneran y se forman “fondos de saco”. En el caso de una lesión leve, los odontoblastos responsables de la odontogénesis primaria suelen sobrevivir al desafío y se estimulan para secretar dentina reactiva por debajo de la zona lesionada, cuando la lesión es grave, como en la exposición pulpar, los odontoblastos afectados pueden morir. <sup>(2,14)</sup> (Figura 7)

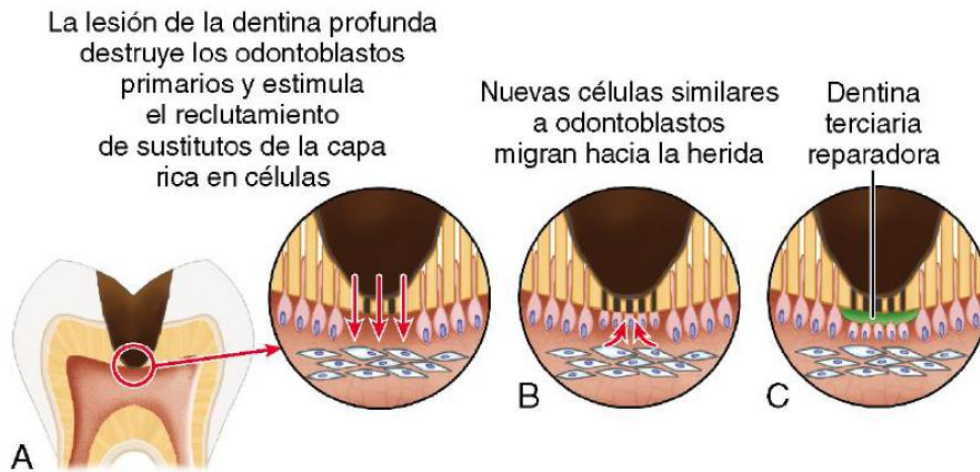


Figura 7. Representación esquemática de la dentina terciaria reparadora. A, Agresión significativa, como una caries profunda, que destruye los odontoblastos primarios en un área localizada de la pulpa. B, Se diferencian nuevas células similares a odontoblastos de la zona rica en células. C, Empieza la secreción de matriz de dentina reparadora. La estructura tubular es irregular y sin continuidad con el tejido subyacente. Tomado de: Waterhouse. 2000. <sup>(14)</sup>

Otra respuesta del complejo dentino-pulpar se observa cuando los cuerpos celulares de los odontoblastos se desplazan hacia arriba dentro de los túbulos dentinarios, presumiblemente por un movimiento rápido de fluido en los túbulos, producido cuando se deseca la dentina expuesta, por ejemplo cuando se utiliza una

jeringa de aire o cuando se aplican sustancias secadoras en la cavidad. Tal desplazamiento conlleva la pérdida de odontoblastos, puesto que las células afectadas experimentan autólisis y desaparecen de los túbulos. (Figura 8) La dentina de los órganos dentarios primarios es más delgada en comparación con la de los dientes permanentes, pero la respuesta del complejo dentino-pulpar ante la caries es similar en ambas denticiones. Hay una reducción en el número de odontoblastos y un aumento en el número de células inflamatorias, las cuales se encuentran debajo de lesiones muy profundas y son menos numerosas en regiones más distantes, y son casi ausentes en la pulpa radicular apical. (14,25)

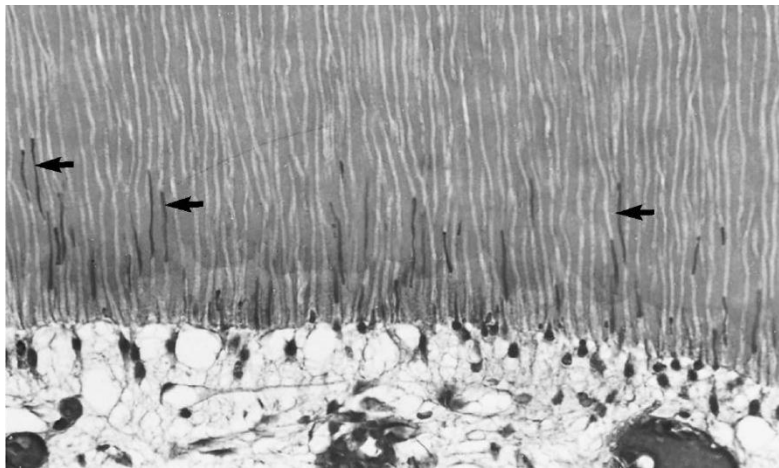

Figura 8. Odontoblastos (flechas) desplazados hacia arriba en los túbulos dentinarios. Tomado de: Camps J. 2003. (26)

#### 4. CLASIFICACIÓN DE LAS ENFERMEDADES PULPARES

De acuerdo con la clasificación establecida por la Asociación Americana de Endodoncistas (AAE) en el 2009, las enfermedades pulpares y periapicales se basan para su correcto diagnóstico en las evidencias histológicas, complementadas con los hallazgos clínicos y radiográficos. En el cuadro 1 se describe la clasificación de las patologías pulpares. <sup>(27)</sup>

Cuadro 1. Clasificación de la patología pulpar de acuerdo a la AAE. <sup>(27)</sup>

<b>PULPAR</b>	<b>CARACTERÍSTICAS CLÍNICAS</b>
<b>PULPA NORMAL</b>	Respuesta débil o transitoria de la pulpa a los estímulos térmicos, no dura más de uno o dos segundos, automáticamente cesa el dolor.
<b>PULPITIS REVERSIBLE</b>	Pulpa vital, pero está cursando por un problema inflamatorio, hay dolor provocado que desaparece un par de segundos después de retirar el estímulo.
<b>PULPITIS IRREVERSIBLE SINTOMÁTICA</b>	Existe dolor referido, espontáneo, de moderado a severo, que puede acentuarse por cambios posturales como acostarse o agacharse y desaparece 30 segundos después de la eliminación del estímulo, dolor referido.
<b>PULPITIS IRREVERSIBLE ASINTOMÁTICA</b>	Inflamación producida por caries o por trauma, es imposible que la pulpa vuelva a repararse, las respuestas a las pruebas de sensibilidad serán ligeramente positivas pero con respuesta retrasada. No existirá algún tipo de síntoma clínico, ya que existirá una exposición pulpar por caries extensa o por alguna fractura coronal complicada.
<b>NECROSIS PULPAR</b>	La pulpa no responde a las pruebas de sensibilidad pulpar y es asintomática. Por lo tanto el diagnóstico clínico indica la muerte de la pulpa dental. .
<b>PREVIAMENTE TRATADOS</b>	Indica que los órganos dentarios han sido tratados endodónticamente y los conductos están obturados.
<b>PREVIAMENTE INICIADOS</b>	Órganos dentarios previamente iniciados por un tratamiento endodóntico parcial (pulpotomía, pulpectomía)

## 5. DIAGNÓSTICO PULPAR

El diagnóstico en endodoncia se puede comparar con un rompecabezas donde todas las piezas son indispensables, en endodoncia el diagnóstico no puede llevarse a cabo a partir de una sola información, este se realiza de manera sistemática reuniendo toda la información necesaria en la anamnesis, el examen clínico y el examen radiográfico. En el cuadro 2 se describe el diagnóstico endodóntico recomendado por la AAE comúnmente empleado en dientes permanentes.

Cuadro 2. Diagnóstico endodóntico de acuerdo a la AAE. <sup>(27)</sup>

<b>Anamnesis</b>	<ul style="list-style-type: none"> <li>• Queja principal. <b>¿Qué llevo al paciente a buscar atención dental?</b></li> <li>• Presencia de enfermedad dental. <b>¿Cuál es el principal problema?</b></li> <li>• Historia dental. <b>Problemas dentales pasados, tratamientos previos, inicio, duración y el carácter de cualquier dolor dental u orofacial.</b></li> <li>• Historial médico. <b>Padecimientos médicos previos y actuales.</b></li> </ul>
<b>Examen clínico</b>	<ol style="list-style-type: none"> <li>1. <b>Evaluación extraoral.</b> Presencia de hinchazón facial extraoral, enrojecimiento y / o linfadenopatía submandibular.</li> <li>2. <b>Evaluación de los tejidos blandos.</b> presencia de signos de inflamación del vestíbulo, vías sinusales.</li> <li>3. <b>Evaluación coronaria.</b> Presencia de lesiones cariosas, extensión y profundidad de la lesión, tipo de restauraciones y su estado.</li> <li>4. <b>Evaluación de la pulpa.</b> Respuesta a las pruebas de sensibilidad, exposición pulpar, pólipos.</li> <li>5. <b>Evaluación del tejido periapical.</b> Sensibilidad a la percusión y la palpación, movilidad dentaria.</li> </ol>
<b>Análisis radiográfico</b>	<p><b>Radiografías de aleta mordible.</b> Profundidad de la lesión y su proximidad a la cámara pulpar.</p> <p><b>Radiografías periapicales.</b> Lesiones radiolúcidas periapicales, destrucción ósea periapical en relación con el espacio del ligamento periodontal, resorción interna o externa.</p>

### 5.1 Diagnóstico pulpar en la dentición temporal y permanente joven.

De acuerdo a la Academia Americana de Odontología Pediátrica (AAPD) en la dentición temporal y permanente joven el diagnóstico depende de los siguientes factores:

- Historia médica

Los pacientes con enfermedades sistémicas necesitan un enfoque diferente, los niños con condiciones que los hace susceptibles a padecer endocarditis bacteriana o los que tienen nefritis, leucemia, tumores sólidos, neutropenia idiopática o cualquier estado que cause la depresión cíclica o crónica de los recuentos de granulocitos y leucocitos polimorfonucleares no deben ser sometidos a la posibilidad de una infección aguda, por lo que la AAPD recomienda consideraciones cautelosas cuando se tratan lesiones cariosas profundas con proximidad cercana a la pulpa. Cuando la pulpa está involucrada, la mayoría de los odontólogos deciden realizar un procedimiento más radical, como una extracción, en lugar de realizar un tratamiento conservador que aborde el riesgo de infecciones que podrían poner en peligro la vida. Por lo tanto, los dientes tratados endodónticamente, se recomienda un monitoreo periódico para detectar signos de reabsorción interna o falla debido a infecciones pulpares, periapicales y de la furca. <sup>(2,16,20)</sup>

- Examen extraoral e intraoral

Se debe realizar un examen intraoral y radiográfico cuidadoso en busca de dientes con lesiones cariosas profundas o restauraciones profundas, ya que si la infección dental está contenida dentro del tejido pulpar o el tejido circundante inmediato habrá hinchazón facial extraoral, enrojecimiento y/o linfadenopatía submandibular que puede indicar la presencia de un absceso dentoalveolar agudo y en situaciones graves celulitis. Al examinar los dientes con diagnóstico cuestionable, se debe



evaluar la movilidad anormal y sensibilidad a la percusión, se debe tener especial cuidado en las lesiones cariosas proximales abiertas ya que puede servir como reservorio causando impactación alimentaria y proporcionando una respuesta falsa positiva a la prueba de percusión (inflamación de la papila interdental en lugar de inflamación pulpar aguda), de igual forma se debe tener especial atención para evitar problemas de manejo del comportamiento, al realizar pruebas de percusión con ayuda de los instrumentos odontológicos y la palpación en niños, debe usarse suavemente con ayuda de los pulpejos del dedo. El clínico debe comenzar la prueba con un diente contralateral no afectado para familiarizar al paciente con una respuesta normal a los estímulos. <sup>(14,16,20)</sup>

- Características del dolor

Los niños pequeños no son buenos relatores por ello, es que los padres son los capacitados para informar sobre los síntomas existentes. Las respuestas relacionadas con el dolor provocado generalmente indican un estado favorable y reversible de la pulpa que podría conducir a un enfoque de tratamiento más conservador como la terapia pulpar indirecta (TPI) o la pulpotomía. Las quejas de dolor espontáneo, persistente o punzante que perturban el sueño y evitan la actividad regular, generalmente indica un estado irreversible de la pulpa. La información en combinación con el examen clínico y las imágenes radiográficas llevará al odontólogo a determinar el estado pulpar y por lo tanto a la elección del tratamiento. <sup>(3,16)</sup>

- Pruebas de sensibilidad

Las pruebas de vitalidad pulpar (eléctricas y térmicas) no son recomendadas para dientes temporales ni permanentes jóvenes, pues las respuestas no son confiables. Los pacientes en dentición mixta temprana y con lesiones cariosas profundas que afectan los molares permanentes toleran bien la prueba de frío como prueba de vitalidad pulpar. <sup>(16,20)</sup>

- Examen radiográfico

Las radiografías son necesarias para establecer un diagnóstico y determinar el tratamiento, se recomiendan las de aleta mordible, puesto que en ella se observa adecuadamente las zonas interproximales, sin embargo en ocasiones es preciso realizar radiografías periapicales para observar adecuadamente el área periapical y el germen del diente permanente. Para la interpretación de la imagen radiográfica en niños, se deben considerar las características anatómicas como son, los espacios medulares amplios, la presencia de los gérmenes de los dientes permanentes y la reabsorción fisiológica de las raíces del diente temporal. <sup>(16)</sup>

Los datos que podemos obtener de una radiografía son los siguientes:

1. Estado de reabsorción fisiológica radicular del diente temporal.
2. Extensión de la lesión y proximidad a la cámara pulpar.
3. Tratamientos previos, restauraciones profundas próximas a la pulpa.
4. Reabsorciones radiculares patológicas internas, indicando una inflamación irreversible de la pulpa, o externas, indicando una extensión de la lesión en la pulpa no vital.
5. Presencia de cálculos pulpares que aparecen frente a un estímulo inflamatorio, y que son indicativas de una degeneración pulpar que se extiende hasta la raíz.
6. Lesiones radiculares periapicales o interradiculares. En los dientes primarios es frecuente la presencia de lesiones en furca debido a la experiencia de los canales accesorios en el suelo cameral.
7. En dientes permanentes jóvenes se observará el ápice radicular normalmente abierto y grande.

En relación a la profundidad de la lesión, se debe tener en cuenta que no siempre se determina de manera exacta en una radiografía. Se ha comprobado en cortes

histológicos que lo que regularmente parece una barrera intacta de dentina secundaria que protege la pulpa, puede ser en realidad una masa de material calcificado irregularmente y con caries. La pulpa que se encuentra por debajo de este material puede tener una inflamación extensa. <sup>(16,20,28)</sup> (Figura 9)

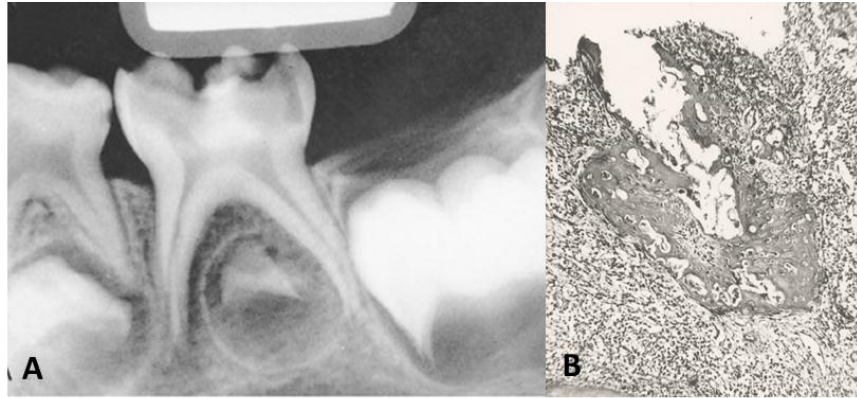


Figura 9. La masa calcificada debajo del sitio de exposición, asociado con inflamación extensa en la zona coronal y radicular de la pulpa. B) corte histológico, que muestra la masa amorfa rodeada de tejido pulpar con inflamación avanzada. Modificado de, Dean JA. 2000. <sup>(16)</sup>

Además de las pruebas mencionadas, se pueden agregar algunas complementarias como palpación, percusión y movilidad dentaria. <sup>(29)</sup>

## 6. TERAPÉUTICA PULPAR

La terapéutica pulpar en la dentición primaria y permanente joven tiene sus propias características y particularidades, esta tiene como finalidad mantener la integridad y la salud de los dientes así como sus tejidos de soporte. Sin embargo, la terapéutica pulpar va más allá de una simple terapéutica, ya que depende de diversos factores; el diagnóstico es uno de los principales y se basa en un análisis de toda la información diagnóstica obtenida; otros factores a considerar son; las diferencias morfológica de los órganos dentarios, el estado de desarrollo y la proximidad de los dientes primarios con los gérmenes de los permanentes. <sup>(10,12,29)</sup>

En dientes afectados por; caries, lesión traumática u otras causas, diagnosticados con una pulpa normal o con pulpitis reversible deben tratarse con terapéutica pulpar vital. En este sentido la preservación de la vitalidad es de relevancia para evitar pérdidas prematuras de dientes temporales y en el caso de los permanentes jóvenes mantener una pulpa apical resistente y bien vascularizada, para continuar con el crecimiento radicular continuo y el cierre apical <sup>(14,29, 30)</sup>

### 6.1 Terapia pulpar vital

La terapia pulpar vital (TPV) tiene como objetivo tratar dientes con pulpa dental comprometida sin la extracción o excavación completa de todo el tejido pulpar sano. El paradigma actual para mantener la vitalidad se refiere a los tratamientos conservadores que protegen las áreas expuestas de la dentina y la pulpa de los estímulos externos, lo que evita la progresión de microorganismos. Los factores clave son el estado de la pulpa en el momento del procedimiento y la extensión de la lesión o el grado de infección de la dentina. <sup>(14,31)</sup>

Actualmente, existen tres opciones de terapia pulpar vital (Figura 10) que pueden estar indicadas en dientes temporales y permanentes jóvenes, las cuales son:

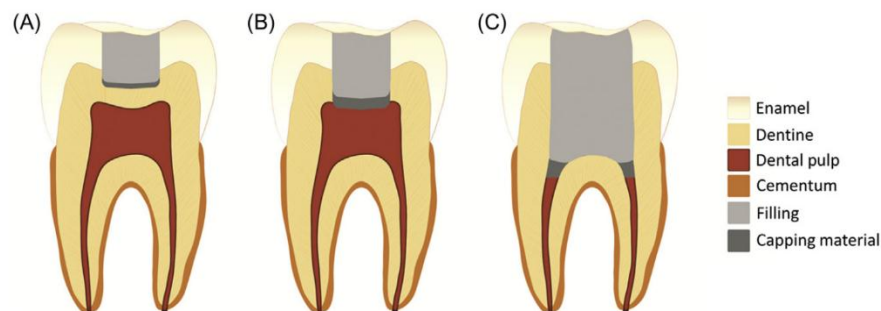


Figura 10. Terapia vital de la pulpa. (A) El recubrimiento pulpar indirecto (B) Recubrimiento pulpar directo (C) Pulpotomía. Tomado de: Zohaib. 2019. <sup>(14)</sup>

#### - Recubrimiento pulpar Indirecto

En dientes con diagnóstico de pulpa sana o pulpitis reversible, se realizará la protección del complejo dentino-pulpar, esta terapéutica consiste en recubrir los túbulos dentinarios expuestos para preservar la vitalidad del órgano dentario y minimizar la microfiltración bacteriana. En estos casos, se coloca un material que presente propiedades físicas y biológicas adecuadas para la nueva formación de túbulos dentinarios, el material que se coloca funciona como una barrera protectora entre el material restaurador y la pulpa. <sup>(32)</sup>

En dientes temporales y permanentes jóvenes, cuando la lesión de caries es retirada para una restauración, se puede colocar un revestimiento protector en las áreas profundas para minimizar la lesión pulpar, la sensibilidad postoperatoria, así como la filtración bacteriana. El primer paso es la eliminación de la dentina cariada, después de una excavación exitosa, la cavidad debe limpiarse con hipoclorito de sodio o clorhexidina. El material que se emplea desinfecta la dentina cerca de la pulpa y estimula la formación de dentina terciaria o también llamada dentina reaccionaria y tarda un intervalo de tres a seis meses en formarse. Tradicionalmente el material que se ha utilizado es el hidróxido de calcio, sin embargo se han observado diversas desventajas como la solubilidad a largo plazo y la falta de adhesión a la dentina, por lo que en la actualidad los cementos a base de silicato de calcio son una mejor opción para el recubrimiento pulpar indirecto. <sup>(33,34)</sup>

Se han realizado estudios con Biodentine® (silicato tricálcico) a 3, 6 y 9 meses y se ha obtenido 100% de éxito, los dientes tratados resultaron libres de sensación de dolor, hinchazón de tejidos blandos, dolor a la percusión, movilidad y fístula. Radiográficamente, estaban libres de reabsorción interna o externa, patología periapical y pérdida de hueso interradicular. (35,37)

- Recubrimiento pulpar directo

La Asociación Estadounidense de Endodoncistas (2012) define el recubrimiento pulpar directo como "la colocación de un material directamente sobre una exposición pulpar mecánica o traumática vital para inducir la formación de dentina reparadora." Este tratamiento se realiza en situaciones de caries profunda sin signos de cambios inflamatorios o irreversibles, también en pulpas expuestas por trauma, siempre y cuando la exposición sea tratada inmediatamente o, en un máximo de 24 horas después de ocurrido el traumatismo.

El recubrimiento pulpar directo se recomienda cuando la exposición traumática o la caries se presente en la cara oclusal o incisal, ya que cuando el recubrimiento se realiza en la porción cervical, tiende a fracasar por los posibles disturbios circulatorios. (37,32)

Los odontoblastos primarios son destruidos en el sitio de la exposición pulpar, iniciándose la inflamación por lo que se requiere del reclutamiento de las células pluripotenciales o progenitoras de la pulpa vital subyacente no infectada para producir dentina reparadora. (36)

En dientes temporales no se recomienda el RPD debido a que la tasa de éxito es casi nula, se ha observado histológicamente que las células mesenquimales que pueden diferenciarse en odontoclastos conducen a la reabsorción interna.

En los órganos dentarios permanentes jóvenes, con raíces que no han completado su desarrollo, es de vital importancia preservar la mayor cantidad de tejido pulpar como sea posible, esto provocará que el desarrollo de la estructura radicular continúe, a diferencia de la pulpectomía que deforma el crecimiento, dejando el órgano dentario débil y vulnerable a fractura. (38, 15)

Anteriormente se creía que los recubrimientos pulpaes directos se debían realizar en exposiciones pulpaes del tamaño de la cabeza de un alfiler, pero a través de los años, de estudios y de los nuevos conocimientos, se afirma que es mejor considerar el volumen total del tejido pulpar en relación con el tamaño de la exposición de caries, además de la ausencia de dentina infectada, por lo que se recomienda realizarlo de manera cuidadosa y escalonada, además de emplear un material biocompatible con la pulpa. <sup>(29)</sup>

El material de primera elección para el recubrimiento pulpar directo ha sido el hidróxido de calcio, sin embargo, debido a su alta alcalinidad, en contacto directo destruye el tejido pulpar, creando una zona necrótica que induce una reacción inflamatoria que persiste con el tiempo e induce la formación de calcificaciones intrapulpares, por lo que su uso en el recubrimiento pulpar directo ya no es recomendado. <sup>(9)</sup>

El Mineral de Trióxido Agregado (MTA) también está recomendado en el recubrimiento pulpar directo, tiene una capacidad superior de sellado a largo plazo y estimula una mayor calidad y cantidad de dentina reparadora. A pesar de las altas ventajas que posee, tiene algunas limitaciones, como un tiempo de fraguado largo, dificultades de manipulación, decoloración de la estructura del diente y presencia de metales pesados en el polvo. <sup>(39)</sup>

Otra alternativa es el Silicato tricálcico (Biodentine<sup>®</sup>) aplicado directamente sobre la pulpa, induce la dentina reparadora que da como resultado la formación completa de un puente de dentina, ausencia de una respuesta pulpar inflamatoria, capas de odontoblastos bien organizados y células similares a odontoblastos observadas después de 6 semanas. Es mecánicamente más fuerte, menos soluble y produce un sellado más hermético. <sup>(9)</sup>

Los estudios clínicos actuales revelan que el recubrimiento pulpar directo puede alcanzar un éxito que puede variar del 70 al 95% en dientes con ápice abierto, comparado al que se obtiene después de un tratamiento endodóntico que es del 85 al 90% <sup>(40,34,36)</sup>

- Pulpotomía

La pulpotomía es definida por la AAE como "la extracción de la porción coronal de la pulpa vital como un medio para preservar la vitalidad de la porción radicular restante." Está indicada en casos de pulpas vitales expuestas por un proceso carioso, exposición por trauma o por pulpitis reversible. El objetivo principal que tiene este tratamiento, es dejar que los tejidos radiculares clínicamente sanos, puedan seguir desarrollándose de forma fisiológica hasta la erupción del órgano dentario permanente. <sup>(32,41,42)</sup>

En los dientes temporales se realiza la pulpotomía en caries extensa pero sin evidencia de patología radicular, o tras un traumatismo que provoque una exposición pulpar. Se amputa el tejido coronal y el tejido radicular restante se considera vital siempre que no exista supuración, necrosis, signos radiográficos de infección, reabsorción patológica, o hemorragia excesiva que no se pueda controlar con una torunda de algodón húmeda después varios minutos. <sup>(20)</sup>

En los dientes permanentes jóvenes está indicada cuando existe exposición pulpar en la que el sangrado se controla en pocos minutos, el diente debe ser vital, con un diagnóstico de pulpa normal o pulpitis reversible. El tejido pulpar inflamado debajo de una exposición se elimina a profundidad de uno a tres milímetros o más profunda para alcanzar la salud tejido pulpar. <sup>(43)</sup>

La pulpotomía parcial tiene algunas ventajas en comparación con el recubrimiento pulpar directo, tales como: eliminación del tejido pulpar inflamado superficialmente y proporcionando espacio para el material del apósito que brinda la oportunidad de sellar la cavidad. La tasa de éxito informada para la pulpotomía parcial es del 93-96% y la pulpotomía completa hasta un 99.3% de éxito después de 3 años. <sup>(33,44)</sup>



## 7. MATERIALES EMPLEADOS EN LA TERAPÉUTICA PULPAR VITAL

A lo largo de los años, los materiales odontológicos han ido evolucionando, eliminando e incorporando nuevos materiales. En el cuadro 3 se resumen las propiedades ideales que debe tener el material utilizado para la terapia pulpar vital.

Cuadro 3. Propiedades ideales que debe tener el material utilizado para la terapia pulpar vital.

Estimular la formación reparadora de la dentina	Radiopaco.
Mantener la vitalidad pulpar.	Proporcionar sellado contra las bacterias y el entorno oral.
Liberar fluoruro para prevenir la caries secundaria.	Insoluble en fluidos biológicos.
Bactericida o bacteriostático.	Dimensionalmente estables.
Se adhiere al material restaurador.	No reabsorbible, no tóxico, no cancerígeno, no genotóxico.
Resiste fuerzas durante la colocación de la restauración y durante la vida útil de la restauración.	Biocompatible y bioactivo.
Estéril.	

Actualmente los materiales biocerámicos, los materiales de silicato de calcio, los cementos de aluminato de calcio y los cementos de fosfato de calcio, se encuentran entre los materiales más ampliamente estudiados debido a su bioactividad y sus capacidades regenerativas en la terapia pulpar vital. <sup>(39)</sup>

A continuación se describen los principales materiales empleados en la terapéutica pulpar vital:

- Hidróxido de Calcio

El hidróxido de calcio se ha considerado como el estándar de oro para el recubrimiento pulpar por sus dos propiedades más importantes, la actividad

antibacteriana y su capacidad para formar dentina reparadora. Sin embargo, carece de adhesión a la dentina, tiene una alta solubilidad y una resistencia mecánica reducida. <sup>(38)</sup>

Su mecanismo de acción es producir una zona de necrosis superficial autolimitante considerada benéfica por su leve irritación, la cual estimula a la pulpa a defenderse y repararse. El proceso de reparación comienza con la migración y proliferación de células vasculares e inflamatorias para eliminar el agente irritante, este paso es seguido posteriormente por la migración y proliferación de células pulpare mesenquimales y endoteliales y la formación de colágeno, posteriormente se produce la diferenciación de los odontoblastos y se produce la formación de dentina terciaria debajo del agente protector. Las desventajas del hidróxido de calcio incluyen la inflamación y necrosis de la superficie pulpar, la presencia de defectos de túnel en la dentina terciaria recién formada, que no proporciona un sellado adecuado contra infecciones recurrentes, alta solubilidad en fluidos orales y falta de adherencia. <sup>(37,43)</sup>

En 2000 Waterhouse *et al.*, <sup>(44)</sup> Realizaron pulpotomías con formocresol e hidróxido de calcio en 84 molares temporales, efectuando el control radiográfico por 18 meses y control clínico por 22 meses. Se observó un 84% de éxito para el formocresol y un 77% de éxito para el hidróxido de calcio.

- Colágeno

Es una proteína animal cuyas funciones en el organismo abarcan desde la sustentación de órganos y tejidos, hasta el almacenamiento de energía en tendones de algunas especies animales. El aumento de la aplicación del colágeno como biomaterial se debe a la gran cantidad en que se encuentra el reino animal, por su bajo índice de reacciones inmunológicas, aun, cuando se origina de otras especies y propiedades son similares a aquellas encontradas en los tejidos. Se ha comprobado que el colágeno puede inducir la formación de dentina reparadora sin ocasionar necrosis del tejido, actúa orientando los cristales de hidroxiapatita y, de esa manera, influenciando la mineralización. Teóricamente la porosidad del

colágeno permite la infiltración de células pulpares mesenquimales y, por yuxtaposición, favorece el proceso de reparación, este material funcionaria como un molde, en el cual el proceso de reparación se iniciaría. (37,42)

El colágeno, asociado o no a la hidroxiapatita, así como a así cerámicas bioactivas han sido evaluados como posibles materiales para utilizarse en pulpotomías. No obstante, hasta el momento, los resultados de las investigaciones, en su mayoría son desfavorables. (43)

- Hidroxiapatita

Es un biomaterial cerámico, radiopaco, biocompatible, no reabsorbible, clasificado como cerámica policristalina, compuestas por fosfato de calcio. Presenta una gran semejanza con la porción mineral del tejido óseo, ya que es constituido por iones de calcio y fosfato. Se encuentra en bloques o gránulos, siendo la estructura de sus cristales porosa, actuando como molde para el crecimiento de tejido óseo.

Sin embargo algunos estudios han demostrado la respuesta histopatológica y radiográfica después de la utilización de hidroxiapatita en el recubrimiento pulpar directo, en la cual hubo presencia de alteración periapical de grados variables, aumento de ligamento periodontal, reabsorción cementaria y ósea, además de que no hubo formación de puente dentinario. (32, 42)

- Cemento de ionómero de vidrio

El ionómero vidrio tiene propiedades antimicrobianas leves como resultados de su liberación de fluoruro, tiene una reacción ácido base, el calcio y el aluminio que contiene el polvo forman electrolitos al mezclarse con el poliácido carboxilo en agua. Al entrar en contacto con el esmalte y dentina el fluoruro del cemento lleva a cabo un intercambio iónico con la hidroxiapatita y forma flúorapatita la cual es más dura y menos soluble a los ácidos y esta cualidad es provista en la zona donde el cemento hace contacto directo con el diente y sus alrededores. La hidroxiapatita

reacciona con los ácidos de los cementos de ionómero de vidrio para absorber el fluoruro, esto sugiere que la mayor cantidad de liberaciones ácidas aumentará las cantidades de fluoruro administradas a la fase mineral del diente. <sup>(32,41)</sup>

- Mineral de Trióxido Agregado (MTA)

Sus componentes primarios son partículas hidrofílicas de silicato tricálcico, aluminio tricálcico, óxido tricálcico y óxido de silicato, además de óxidos de hierro, magnesio y óxido de bismuto, el cual le brinda al material una radiopacidad semejante a la gutapercha. Los principales componentes del MTA son el fosfato de calcio y el óxido de calcio, tiene un tiempo de endurecimiento de 3-4 horas y presenta buena capacidad selladora, además de propiedades biocompatibles para inducir la formación de dentina. El mecanismo de acción del MTA es semejante al del hidróxido de calcio, ya que este presenta óxido de calcio que en contacto con el agua, origina al hidróxido de calcio. <sup>(32,37)</sup>

El MTA ha sido recomendado en diferentes situaciones clínicas, tales como material para obturación retrograda, vedamiento de perforaciones radiculares y perforaciones de furca, recubrimiento pulpar directo, pulpotomías, entre otros. Presenta desventajas tales como la decoloración del órgano dentario que puede ocurrir luego de su utilización, incluso cuando se utiliza MTA blanco, además del largo periodo de fraguado. <sup>(42)</sup>

Estudios han revelado una efectividad de 94% del MTA en la terapia pulpar vital, pero su porosidad, su tipo de manipulación, además de su alto contenido de aluminio, han cuestionado su efectividad, por su falta de adhesión con el diente tratado, por lo que se han buscado nuevas alternativas, para corregir dichos inconvenientes. <sup>(41)</sup>

- Biocerámicas

Las biocerámicas son materiales de reparación, en endodoncia se utilizan para diversos procedimientos entre los que se incluyen: recubrimiento pulpar, apexificación, retrobturaciones, y reparación de perforaciones. Estos materiales están compuestos por silicato tricálcico, óxido de bismuto, fosfato de calcio y dióxido de silicio, principalmente tiene una potente actividad antibacteriana. <sup>(43)</sup>

Recientemente, EndoSequence Root Repair Material (ERRM, Brassler, Savannah, GA, EE. UU.), Como otras biocerámicas y silicatos de calcio, es bioactivo, biocompatible y contienen partículas de nano esferas blancas que se componen de una combinación de silicato de calcio, fosfato de calcio monobásico, óxido de circonio, óxido de tantalio, relleno y espesante. También están premezclados y listos para usar con actividad antibacteriana, y se puede utilizar como material de recubrimiento pulpar además para reparar la raíz. <sup>(43,39)</sup>

## 8. SILICATO TRICÁLCICO (BIODENTINE®)

- Antecedentes

El silicato tricálcico (Biodentine®) fue desarrollado en el 2009 en los laboratorios de la Universidad del Mediterráneo en Marsella, Francia, se creó a partir del silicato de calcio, tomando como referencia las propiedades del MTA y el cemento portland, el Biodentine® se crea a partir de las materias primas, garantizando así, la pureza final del producto. (42)

- Presentación del material

- Cápsula Pre- dosificada

- Pipeta con el líquido

- Espátula para retirar el material de la cápsula después de su dosificación (Figura 11)



Figura 11.

- Composición química

El polvo que contiene el Biodentine® es silicato tricálcico (C<sub>3</sub>CaO-SiO<sub>2</sub>) el cual va a tener la función de regular la reacción del fraguado, contiene carbonato de calcio

(CaCo<sub>3</sub>) el cual va a actuar como un relleno, además de dióxido de zirconio (ZrO<sub>2</sub>) el cual le va a otorgar radiopacidad al cemento. El líquido está compuesto de calcio dihidratado (CaCl<sub>2</sub>·2H<sub>2</sub>O) que cumplirá la función de acelerar el fraguado del material al momento de su preparación. Además el Biodentine<sup>®</sup> contiene en el líquido un polímero hidrosoluble el cual reducirá la viscosidad del cemento, se basa principalmente en un policarboxilato modificado que logra la resistencia a corto plazo y hace más fácil la manipulación y por último contiene una porción de agua H<sub>2</sub>O. (41,45)

- Propiedades Físicas

El Biodentine<sup>®</sup> tiene alta resistencia mecánica y contiene componentes con el fin de obtener un tiempo de fraguado corto, posee propiedades similares a la dentina y contiene baja cantidad de aluminio. Cuenta con propiedades físicas y biológicas similares a la dentina, además de una mejor manipulación, una mejor resistencia a la compresión. El tiempo total de manipulación del Biodentine<sup>®</sup> es de doce minutos, seis para realizar la mezcla y colocarlo en el diente y los otros seis para el tiempo de fraguado en boca. (41)

- Propiedades biomecánicas

Una de las principales desventajas de los cementos ya existentes a base de silicato de calcio, es la resistencia a la compresión principalmente a causa de componentes como los aluminatos, que finalmente determinan la fragilidad del producto. En el Biodentine<sup>®</sup> fue controlada la pureza, se redujo el nivel de porosidad, tiene baja solubilidad y produce un fuerte sellado, el resultado de estas modificaciones mejoraron las propiedades físicas del material, obteniendo como resultado mayor resistencia mecánica a las 24 hrs. de 131.5 MPa y va aumentando, hasta llegar a 300 MPa en un mes, lo que hace que logre una resistencia similar a la dentina (297 MPa). (45,46)

- Mecanismo de acción

Cuando se aplica directamente sobre la pulpa, induce la formación de la dentina reparadora. Desarrolla una dentina densa y homogénea que crea puentes dentinarios más gruesos e induce la mineralización temprana de la dentina con capas de odontoblastos bien organizados, y ausencia respuesta pulpar inflamatoria. El Biodentine® penetra en los túbulos dentinarios formando uniones que crean un sellado hermético, por lo que tiene una excelente resistencia a la microfiltración, lo que disminuye la sensibilidad post-quirúrgica y reduce el riesgo de filtrado bacteriano debido al alto pH alcalino de 11.7-12.5. (6, 53)

- Efectos adversos

Está demostrado que éste material no tiene efectos adversos sobre el proceso de cicatrización pulpar, se puede colocar directamente en el tejido donde la capa de odontoblastos ha sido destruida parcialmente. Es compatible con todos los materiales de restauración, lo cual resulta adecuado para los materiales a base de resinas compuestas, además de que ofrece alta radiopacidad para dar seguimiento a corto y a largo plazo. (41,47)

- Indicaciones y contraindicaciones

En el cuadro cuatro se enlistan las indicaciones y contraindicaciones del Biodentine® (41,47)

Cuadro 4. Indicaciones y contraindicaciones del Biodentine® (41,48)

Indicaciones	Contraindicaciones
Exposiciones pulpaes (pulpitis reversible, trauma o exposición iatrogénica)	En diagnóstico de pulpitis irreversible
Apexificaciones	Presencia de dentina infectada
Perforaciones radiculares	Alergia a uno de los componentes
Obturaciones apicales	Restauración estética de dientes anteriores
Endodoncia quirúrgica	
Reparaciones de las resorciones internas y externas	
Reparación de perforaciones de furca	
Recubrimiento pulpar directo e indirecto	



- Efectividad Clínica

La tasa de éxito del Biodentine® en el tratamiento pulpar vital a lo largo de un año es del 96% y en el seguimiento de tres años 93,8%. Al seguimiento de 12 meses los dientes permanentes jóvenes han obtenido una tasa de éxito del 90,9%, y en pacientes mayores de 40 años es del 73,8%.<sup>(6)</sup>

Existe amplia evidencia de los efectos positivos de Biodentine® en las células pulpares vitales, para estimular la dentina terciaria o reparadora. Tuvo un efecto similar en un ensayo clínico de personas adultas que mostraron una formación completa de puentes de dentina en el 100% de los casos, en comparación con el 11% y 56% en TheraCal® y ProRoot®MTA, respectivamente. <sup>(46,47)</sup>

## **PLANTEAMIENTO DEL PROBLEMA**

Actualmente la caries sigue siendo un problema de salud pública, los niños que no reciben tratamiento temprano adecuado y óptimo, pueden presentar lesiones cariosas profundas que afectan tanto a dientes temporales como a dientes permanentes jóvenes principalmente el primer molar, lo que conlleva lesiones pulpares que si se complican pueden afectar de manera irreversible a la pulpa, lo que provocara pérdidas prematura de dientes.

El principal objetivo de la estomatología pediátrica es mantener la integridad y salud de la dentición primaria y permanente joven, los paradigmas actuales en el manejo de la caries y el uso de materiales biocompatibles y bioactivos favorecerá la aplicación de tratamientos más conservadores, logrando mantener los órganos temporales hasta su exfoliación, y permitir el adecuado desarrollo de los dientes permanentes.

El silicato tricálcico posee propiedades de biocompatibilidad y bioactividad que, en contacto directo con el tejido pulpar, induce el desarrollo de dentina reparativa y logra el mantenimiento de la vitalidad y función del tejido.

***¿Cuál será la eficacia clínica de la terapia pulpar vital con silicato tricálcico en órganos dentarios temporales y permanentes jóvenes?***

## **OBJETIVO**

Determinar la eficacia clínica de terapia pulpar vital con silicato tricálcico en órganos dentarios temporales y permanentes jóvenes.

## **MATERIAL Y MÉTODOS**

Previo consentimiento informado se llevó a cabo un estudio de tipo descriptivo relacionado a tres casos clínicos, se seleccionaron cuatro órganos dentarios de tres pacientes con pulpitis reversible, sin enfermedades crónicas sistémicas ni alergias a los componentes del Biodentine.®

### **Población**

Pacientes que acuden a la clínica Reforma a la Especialización en Estomatología del Niño y del Adolescente de la Facultad de Estudios Superiores Zaragoza, UNAM.

### **Criterios inclusión**

-Pacientes de ambos sexos entre 4 y 12 años que presenten molares con lesiones de caries profundas y pulpitis reversible.

### **Criterios de exclusión**

- Pacientes que no tengan consentimiento informado.
- Pacientes que presenten órganos dentarios con necrosis pulpar, o patología periapical.
- Pacientes con enfermedades sistémicas.
- Pacientes que sean alérgicos a los componentes del Biodentine.®

## Técnica

Una vez establecido el diagnóstico y el tratamiento, la aplicación del Biodentine® se realizó de acuerdo al siguiente protocolo:

- 1) Tomar una cápsula y golpearla levemente en una superficie dura para descomprimir el polvo.
- 2) Abrir la cápsula.
- 3) Separar una monodosis de líquido y golpetear levemente a nivel del tapón sellado para que la totalidad del líquido descienda al fondo de la monodosis. (Figura 12)

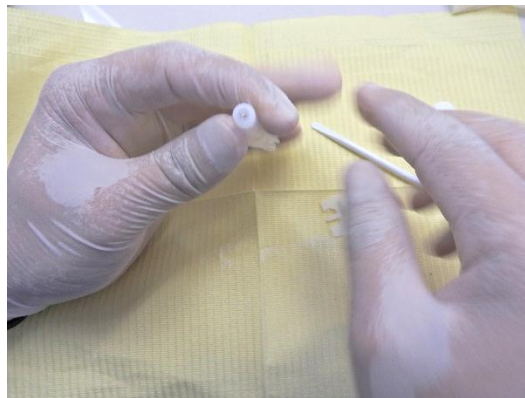

Figura 12.

- 4) Verter 5 gotas del líquido en la cápsula. (Figura 13)

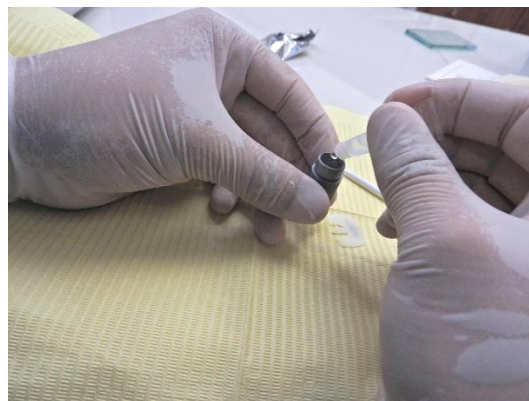

Figura 13.

5) Cerrar la cápsula. (Figura 14)

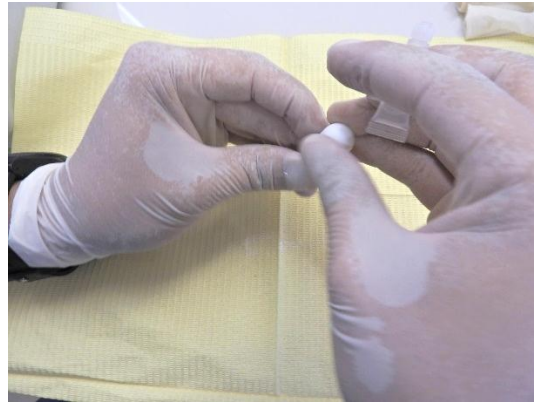

Figura 14.

6) Colocar la cápsula en un amalgamador, a una velocidad de 4000 a 4200 oscilaciones/ min. Y mezclar durante 30 segundos.

7) Abrir la cápsula y verificar la consistencia del material. Si se busca una consistencia más espesa, colocar la capsula nuevamente en el amalgamador de 30 segundos a un minuto, sin sobrepasar el tiempo de trabajo.

8) Retirar de la cápsula el Biodentine® con la ayuda de la espátula presente en la caja. (Figura 15)

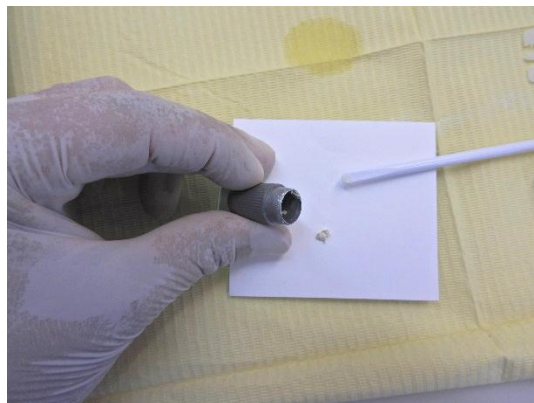


Figura 15.

- 9) Llevar con la ayuda de un porta-amalgamas el material a la cavidad.  
(Figura 16)

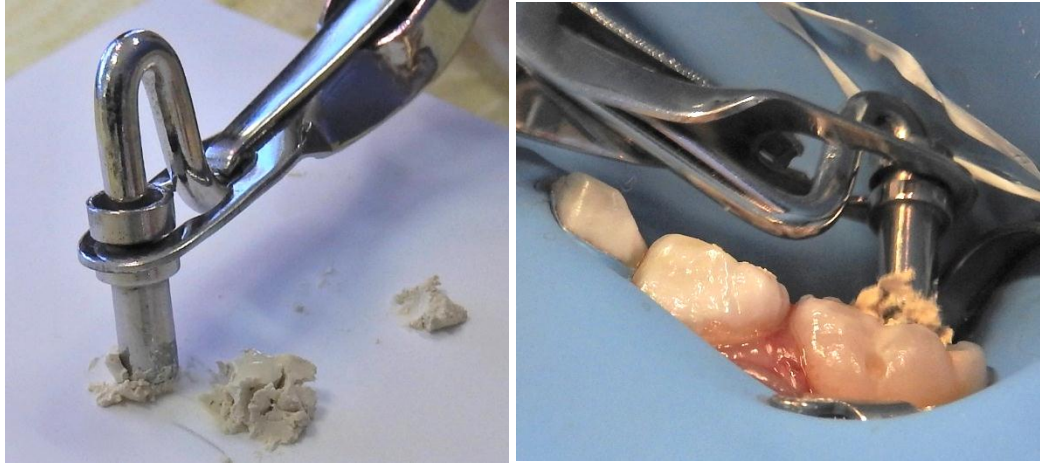


Figura 16.

- 10) Condesar el material en toda la cavidad y esperar seis a diez minutos antes de retirar el dique de hule. (Figura 17)

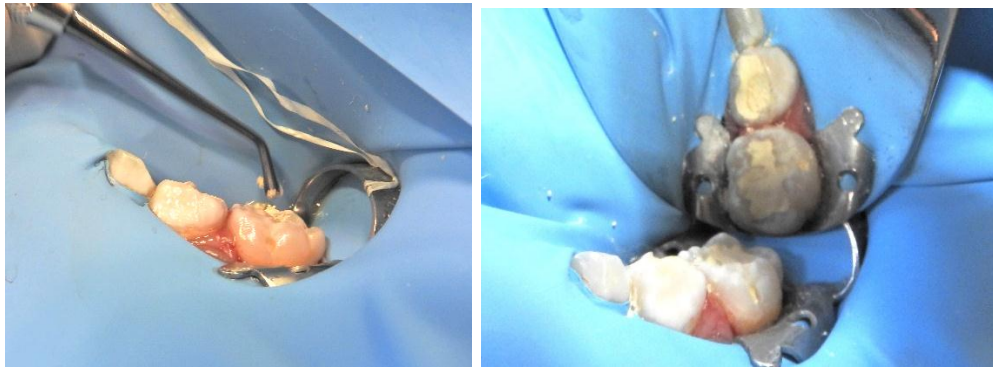


Figura 17.

## PRESENTACIÓN DE CASOS CLÍNICOS

### Caso clínico 1

**Ficha de identificación:** DAL

**Edad:** 4 años 3 meses

ANAMNESIS

**Antecedentes heredofamiliares:** Negados

**Antecedentes personales no patológicos:** Esquema de vacunas completo a su edad. Higiene personal buena, cepillado dental 2 veces al día, con cepillo y pasta colgate. No utiliza auxiliares de limpieza.

**Antecedentes personales patológicos:** Antecedentes quirúrgicos, traumáticos, transfusionales y asmáticos negados

**Interrogatorio por aparatos y sistemas:** Sin datos de relevancia

**Padecimiento actual:** La paciente presenta dolor al masticar cosas duras en la zona de molares inferiores izquierdos.

### Exploración física

Edad aparente a la cronológica, tenso cooperador, ubicada en tiempo y espacio.

Signos vitales

Pulso: 96 xmin. T. A.: 91/63 mm/Hg F.C.: 110 xmin. F. R.:  
36 xmin. T. 37 °C

Somatometría

Peso 15 Kg Talla: 102 m.

Edad aparente a la cronológica, tenso cooperador, ubicada en tiempo y espacio.

**Exploración extrabucal:** Mesocéfalo, fontanelas y suturas craneales cerradas sin ninguna anomalía, cabello delgado y brillante con implantación adecuada, ojos sin problemas de visión, pupilas simétricas, reactivas a la luz. Adecuada implantación del pabellón auricular, sin problemas de audición. Nariz tipo mesorrina con narinas permeables. A.T.M sin alteración. Cuello mediano sin presencia de adenopatías, tráquea centrada y móvil. (Figura 18)



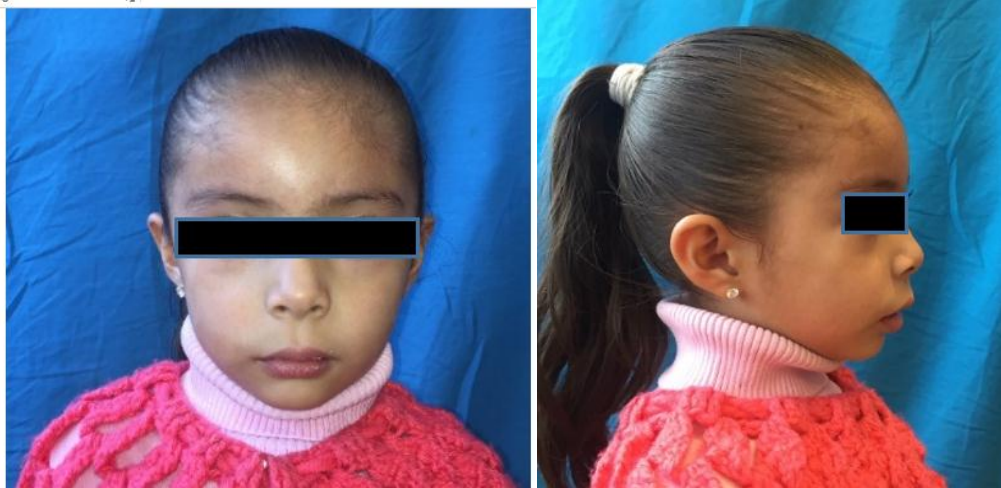

Figura 18. Fotografías extraorales.

**Exploración intraoral:** Se observan labios medianos y bien hidratados, carrillos bien hidratados sin alteraciones en su coloración o textura, lengua bien insertada y piso de la boca en adecuada estructura y coloración; paladar duro se observa con buena coloración, rugas y rafe palatino bien marcados, úvula única y centrada, encía sin alteración en su coloración o textura, glándulas salivales permeables. Cuenta con dentición primaria, arcadas superior e inferior en forma ovalada, overjet 1.5 mm y overbite 3 mm. Clase I canina, plano terminal mesial bilateral. (Figura 19)

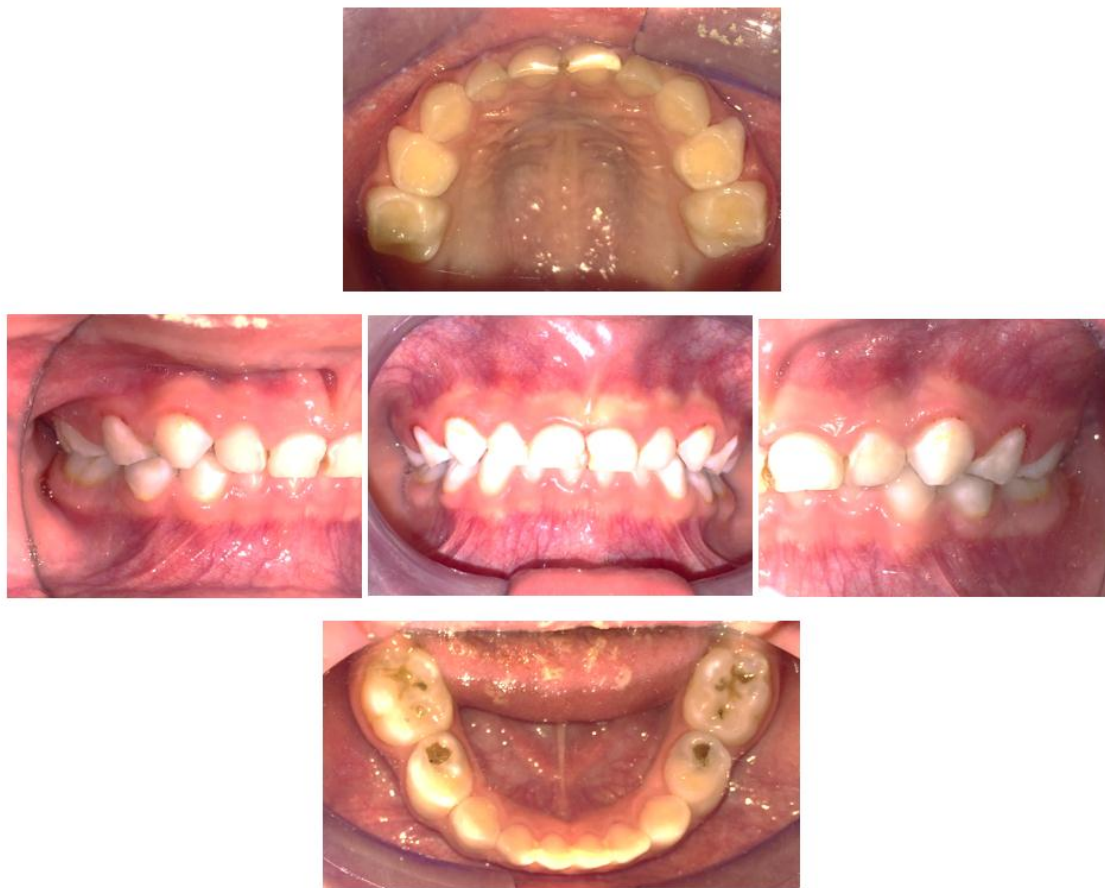

Figura 19. Fotografías intraorales.

**Hallazgos radiográficos:** Radiografía periapical inferior izquierda (Figura 20)

En el órgano dentario 74, se observa zona radiolúcida en la cara distal que abarca esmalte y dentina cercana al cuerno pulpar, no se observan lesiones periapicales y se observa reabsorción de un tercio apical de la raíz distal.

En el órgano dentario 75, se observa zona radiolúcida en la cara oclusal que abarca esmalte y dentina. La cámara pulpar se observa retraída en la zona distal, no se observan alteraciones a nivel periapical y de la furca.

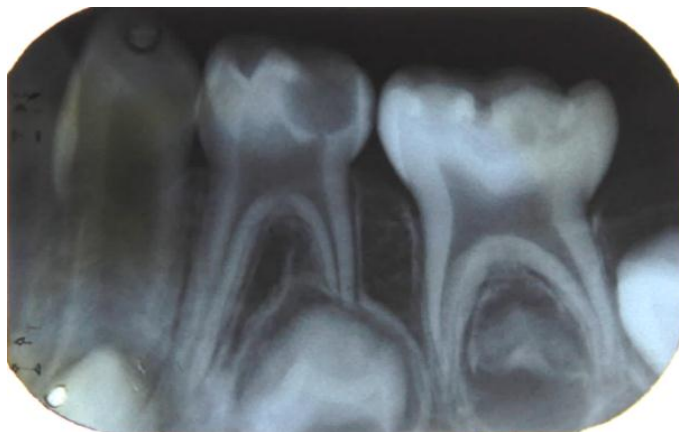


Figura 20. Radiografía periapical inferior izquierda.

### **Diagnóstico de los órganos dentarios:**

Órgano dentario 74. Lesión de caries de tercer grado con pulpitis reversible.

Órgano dentario 75. Lesión de caries de segundo grado con pulpitis reversible.

### **Tratamiento:**

Pulpotomía con Biodentine® en el órgano dentario 74

Recubrimiento pulpar indirecto con Biodentine® en el órgano dentario 75

El tratamiento se realizó bajo anestesia local con lidocaína HCL 2% y epinefrina al 1:100, 000. El aislamiento del campo operatorio se realizó de manera absoluta, se realizó la pulpotomía del órgano dentario 74 con una fresa de bola carburo número cinco y pieza de alta velocidad. El tejido restante de la cámara pulpar se retiró con una cucharilla para dentina afilada y se colocó el Biodentine® como obturación.

En el órgano dentario 75 se retiró el tejido cariado con una fresa de bola carburo número cinco y pieza de alta velocidad. La dentina infectada, se eliminó con una cucharilla para dentina afilada y se colocó el Biodentine® como recubrimiento pulpar indirecto. (Figura 21-22)

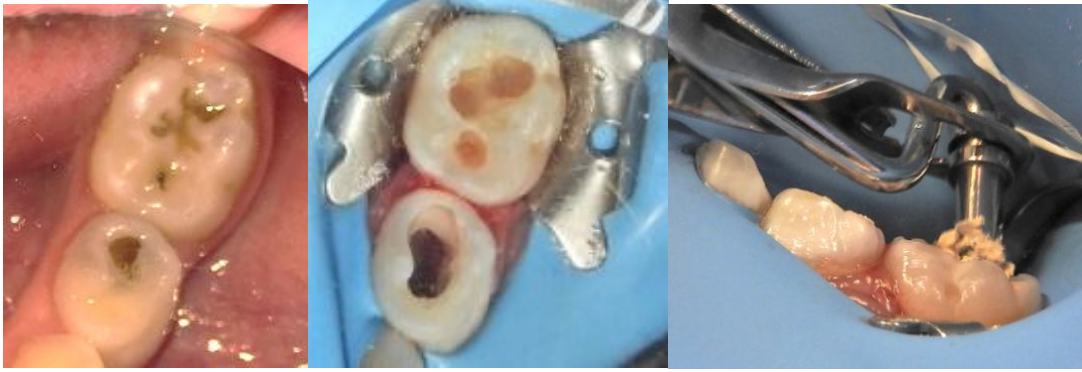

Figura 21.

### Seguimiento

La paciente se presenta a los tres meses del inicio del tratamiento clínicamente se observó la obturación de Biodentine® con un buen sellado marginal sin sintomatología dolorosa. Radiográficamente se observa una zona radiopaca correspondiente al Biodentine® sin ninguna alteración, así mismo, no se observó zonas radiolúcidas periapicales en furca y en el periápice ni ensanchamiento del ligamento periodontal. (Figura 23-24)

Se procede a la colocación de las coronas de acero cromo. (Figura 25-26)

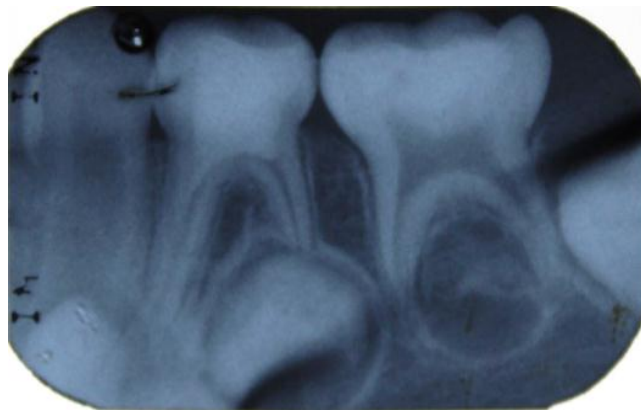


Figura 22. Inicial.

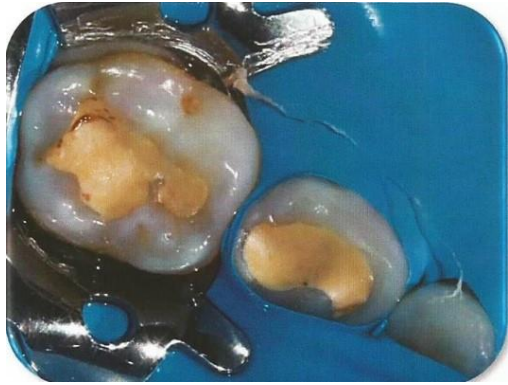


Figura 23.

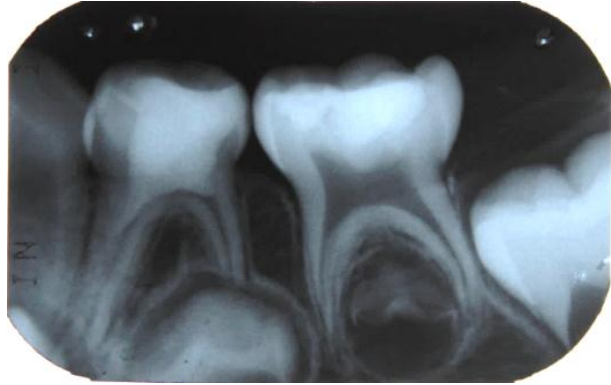


Figura 24.

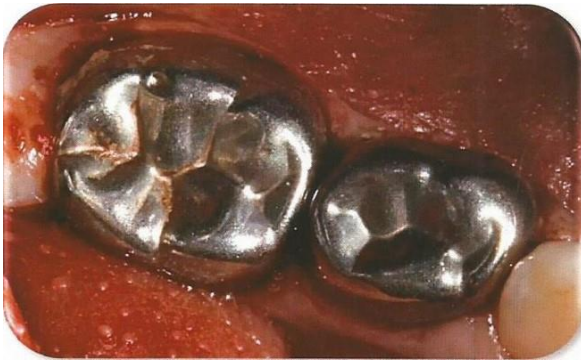

Figura 25.

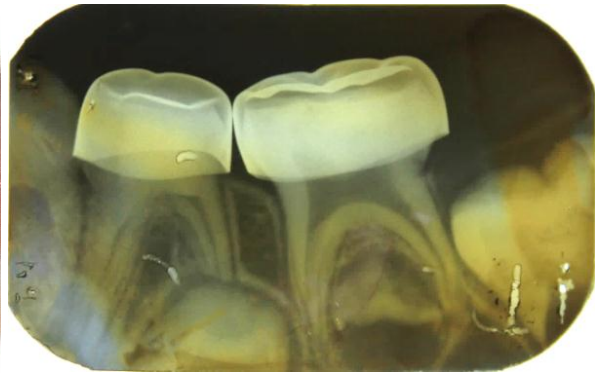


Figura 26.

## Caso clínico 2

**Ficha de identificación:** SHZ

**Edad:** 10 años 7 meses

### ANAMNESIS

**Antecedentes heredofamiliares:** Negados

**Antecedentes personales no patológicos:** Esquema de vacunas completo a su edad. Higiene personal regular, cepillado dental 1 vez al día, con cepillo y pasta colgate. No utiliza auxiliares de limpieza.

**Antecedentes personales patológicos:** Antecedentes quirúrgicos, traumáticos, tansfusionales y asmáticos negados

**Interrogatorio por aparatos y sistemas:** Sin datos de relevancia

**Padecimiento actual:** Paciente se presenta a consulta con dolor pulsátil en el molar 46, refiere que un día antes de la consulta

### Exploración física

Edad aparente a la cronológica, tenso cooperador, ubicado en tiempo y espacio.

Signos vitales

Pulso: 95 xmin. T. A.: 110/70 mm/Hg F.C.: 95 xmin.

F. R.: 17 xmin. T. 36 °C

Somatometría

Peso 40 Kg Talla: 1.50 m.

Edad aparente a la cronológica, tenso cooperador, ubicado en tiempo y espacio.

**Exploración extrabucal:** Mesocéfalo, fontanelas y suturas craneales cerradas sin ninguna anomalía. Implantación de cabello adecuada, cabello grueso, sin problemas de visón, pupilas simétricas, reactivas a la luz. Adecuada implantación del pabellón auricular, sin problemas de audición. Nariz tipo mesorrina con narinas permeables. A.T.M sin alteración. (Figura 27)

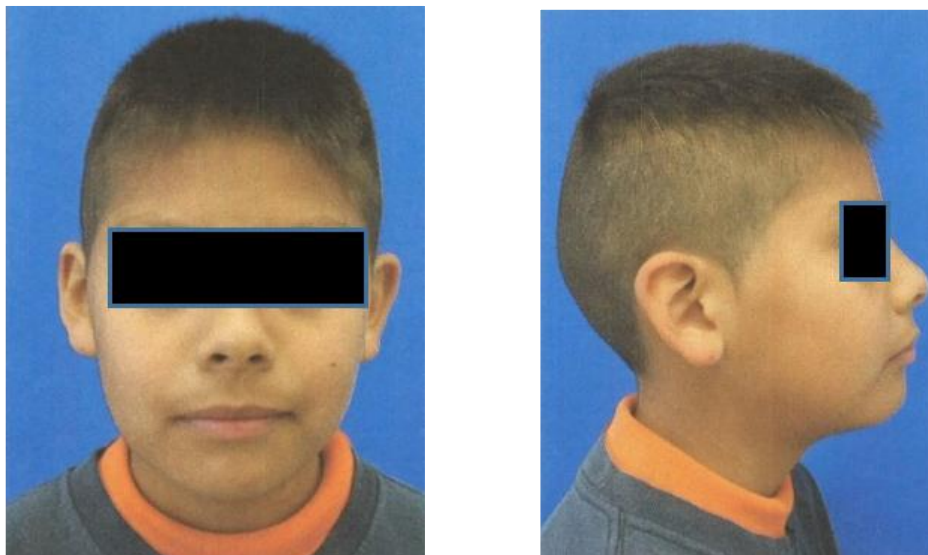

Figura 27. Fotografías extraorales.

**Exploración intraoral** Se observan labios medianos y bien hidratados, carrillos bien hidratados sin alteraciones en su coloración o textura, lengua bien insertada y piso de la boca en adecuada estructura y coloración; paladar duro se observa con buena coloración, rugas y rafe palatino bien marcados, úvula única y centrada, encía sin alteración en su coloración o textura, glándulas salivales permeables. Cuenta con dentición permanente, arcadas superior e inferior en forma ovalada, overjet de 3 mm y overbite 2 mm. Clase canina no valorable, Clase molar I de Angle bilateral. Hipertrofia amigdalina grado 2.

Presenta dentición permanente en arcada superior e inferior, además de hipomineralización incisivo-molar. (Figura 28)

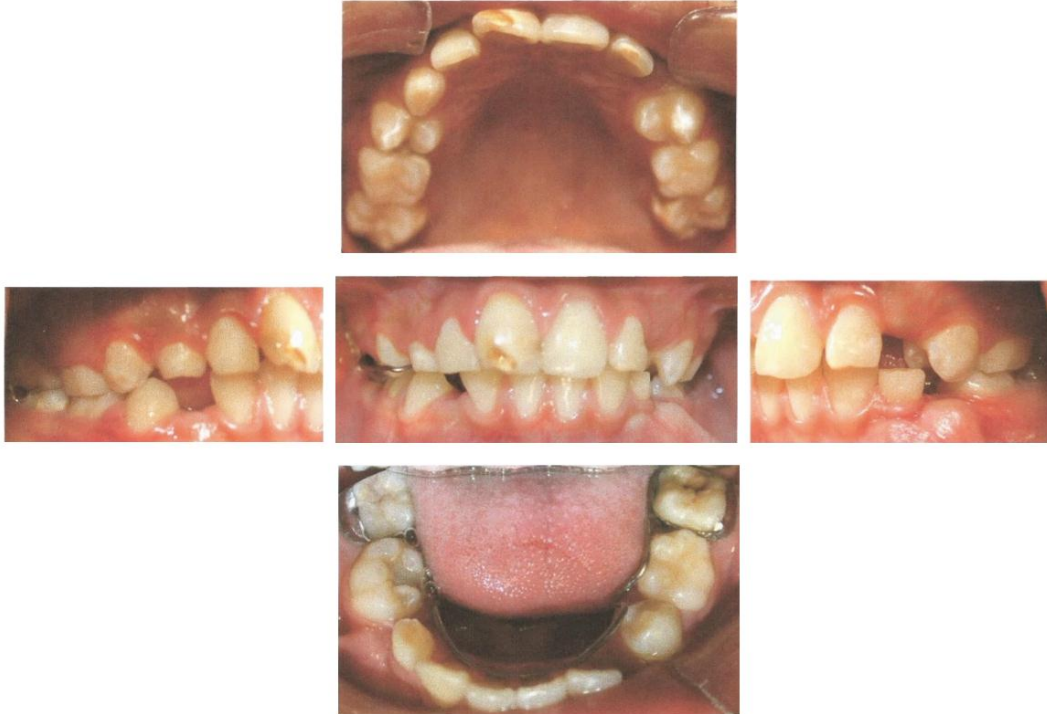


Figura 28. Fotografías intraorales.

**Hallazgos radiográficos:** Radiografía periapical inferior derecha

En el órgano dentario 46 se observa zona radiolúcida en la cara oclusal que abarca esmalte y dentina. La cámara pulpar se observa retraída en la zona distal, no se observan alteraciones a nivel periapical y en la furca. Se observan los ápices abiertos. (Figura 29)

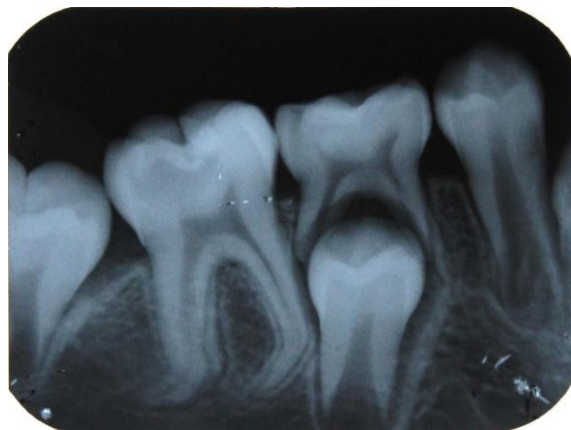


Figura 29. Radiografía periapical inicial.



### Diagnóstico del órgano dentario

Órgano dentario 46: Lesión de caries de segundo grado con pulpitis reversible.

**Tratamiento:** Recubrimiento pulpar indirecto con Biodentine® en el órgano dentario 46.

El tratamiento se realizó bajo anestesia local con lidocaína HCL 2% y epinefrina al 1:100, 000. El aislamiento del campo operatorio se realizó de manera absoluta, se retiró el tejido cariado con una fresa de bola carburo número cinco y pieza de alta velocidad, la dentina infectada se eliminó con una cucharilla para dentina afilada. Se coloca el Biodentine® como recubrimiento pulpar indirecto. (Figura 30)

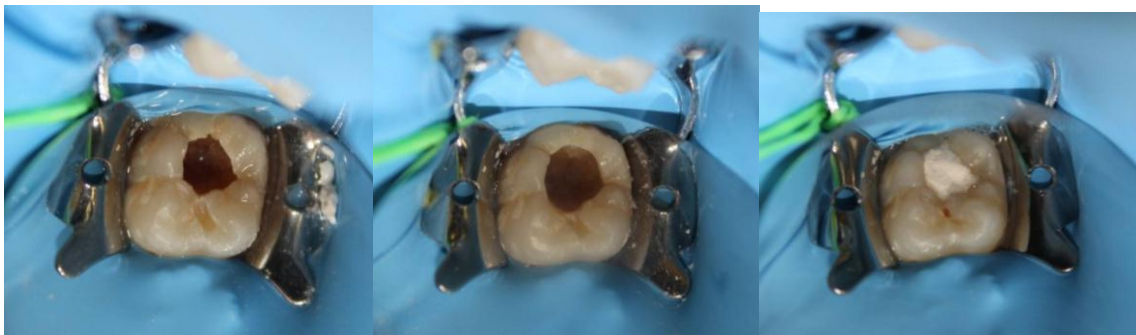

Figura. 30.

### Seguimiento

Se citó a los 30 días para la evaluación posoperatoria, y la colocación de ionómero de vidrio, el paciente no reportó presencia de dolor y clínicamente no se observó absceso, movilidad dentaria y fístula. Radiográficamente no presentó zonas radiolúcidas que indiquen patología pulpar. (Figura 31)

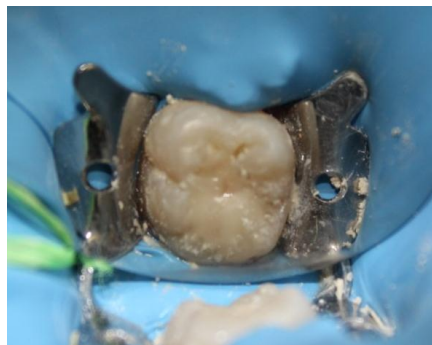

Figura. 31.

Se realizó un seguimiento a los tres, seis, nueve y doce meses (Figura 32-35). Durante estas citas el diente no mostró signos clínicos y radiográficos de patología pulpar.

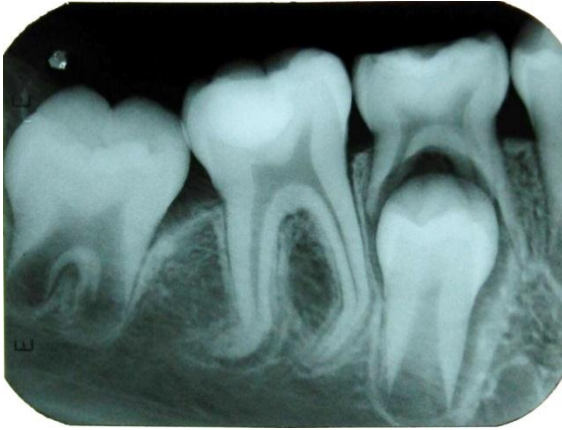

Figura 32. 3 meses.

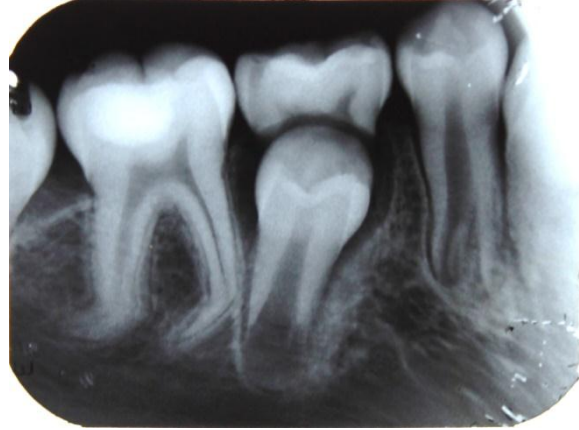


Figura 33. 6 meses.

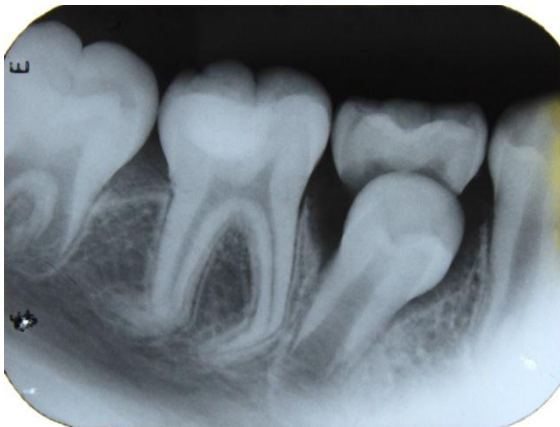


Figura 34. 9 meses.

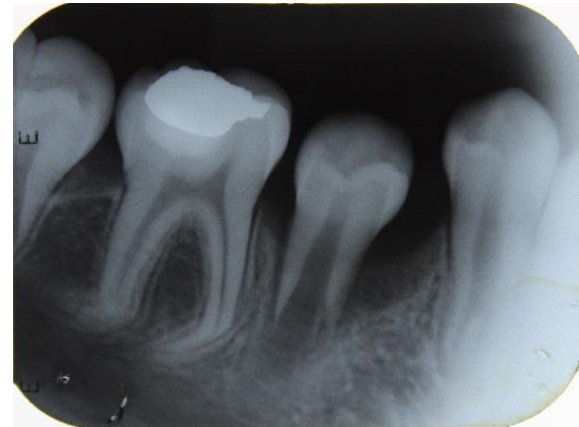


Figura 35. 12 meses.

A los doce meses de seguimiento se realizó la obturación final con amalgama. Radiográficamente se observa el cierre apical completo. (Figura 35)

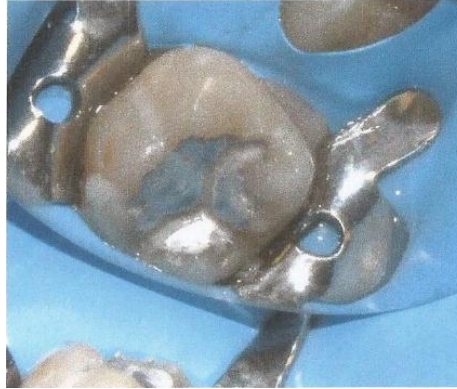

Figura. 36.

### Caso clínico 3

**Ficha de identificación:** KYLC

**Edad:** 6 años 2 meses

#### **ANAMNESIS**

**Antecedentes heredofamiliares:** Abuela paterna con hipertensión arterial

**Antecedentes personales no patológicos:** Esquema de vacunas completo a su edad. Higiene personal buena, cepillado dental 2 veces al día, con cepillo y pasta stages Oral B. No utiliza auxiliares de limpieza.

**Antecedentes personales patológicos:** Alergia a la claritromicina, antecedentes quirúrgicos, traumáticos, transfusionales y asmáticos negados

**Interrogatorio por aparatos y sistemas:** Sin datos de relevancia

**Padecimiento actual:** Un día antes de a consulta la paciente refirió dolor en el molar 46 al momento de la masticación, y a los cambios osmóticos dolor al comer alimentos calientes y al comer chocolate, pero al quitar el estímulo el dolor desaparece.

#### **Exploración física**

Edad aparente a la cronológica, tenso cooperadora, ubicada en tiempo y espacio.

Signos vitales

Pulso: 89 xmin. T. A.: 100/60 mm/Hg F.C.: 83 xmin.

F. R.: 25 xmin. T. 36 °C

Somatometría

Peso 27 Kg Talla: 1.26 m.

**Exploración extrabucal:** Mesocéfalo, fontanelas y suturas craneales cerradas sin ninguna anomalía, cabello delgado y brillante con implantación adecuada, ojos de tipo almendrado, sin alteraciones de visión, pupilas simétricas, reactivas a la luz. Adecuada implantación del pabellón auricular, sin problemas de audición. Nariz tipo mesorrina con narinas permeables. A.T.M sin alteración Cuello mediano sin presencia de adenopatías. (Figura 37)

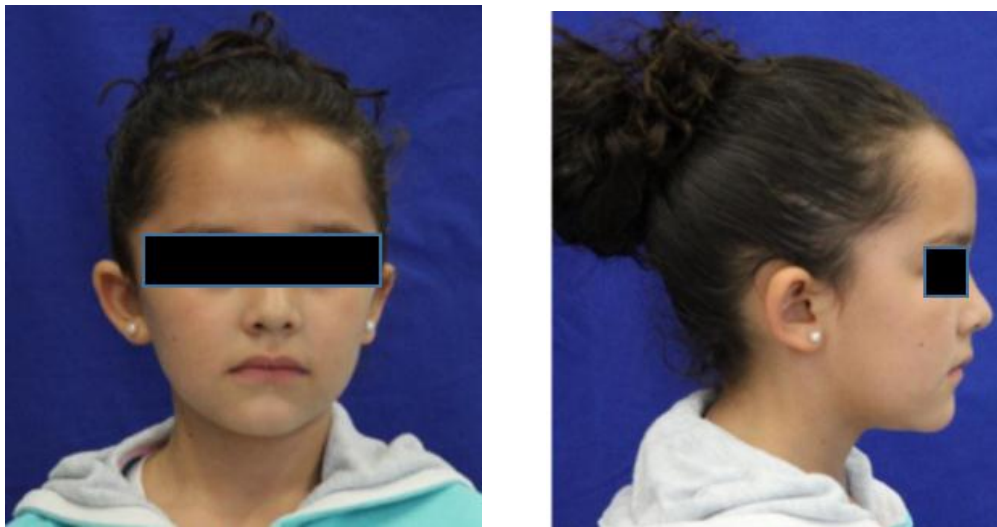

Figura 37. Fotografías extraorales

**Exploración intraoral:** Se observan labios medianos y bien hidratados, carrillos bien hidratados sin alteraciones en su coloración o textura, lengua bien insertada y piso de la boca en adecuada estructura y coloración; paladar duro se observa con buena coloración, úvula única y centrada, hipertrofia amigdalina grado 2, encía sin alteración en su coloración o textura, glándulas salivales permeables. Cuenta con dentición mixta temprana, arcadas superior e inferior en forma ovalada, overjet y overbite no valorables, Clase III canina, Clase III molar de Angle bilateral.

Presenta dentición mixta, y presenta coronas de acero cromo en O.D 52,54, 61, 62, 64 Y 74. Obturación temporal en el diente 46. (Figura 37)

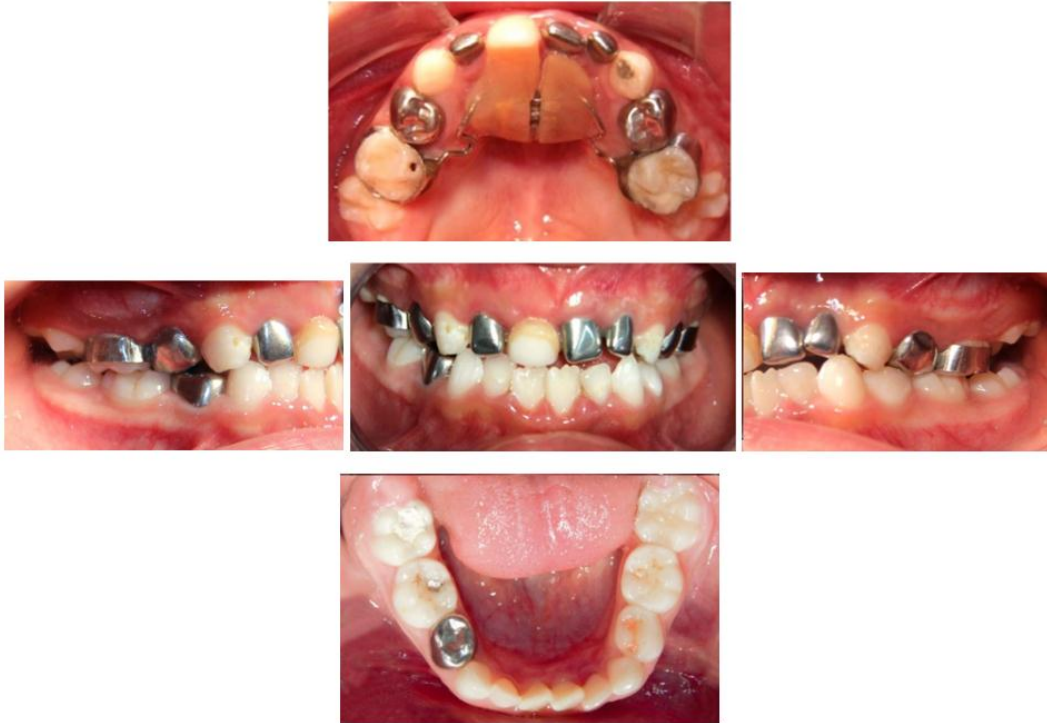

Figura 38. Fotografías intraorales

**Hallazgos radiográficos:** Radiografía periapical inferior derecha

En el órgano dentario 46 se observa una zona radiopaca en la cara oclusal y por debajo se observa zona radiolúcida que abarca esmalte y dentina cercana a la cámara pulpar y afectando el cuerno pulpar en la zona distal.

Se aprecian dos raíces en proceso de formación. (Figura 39)

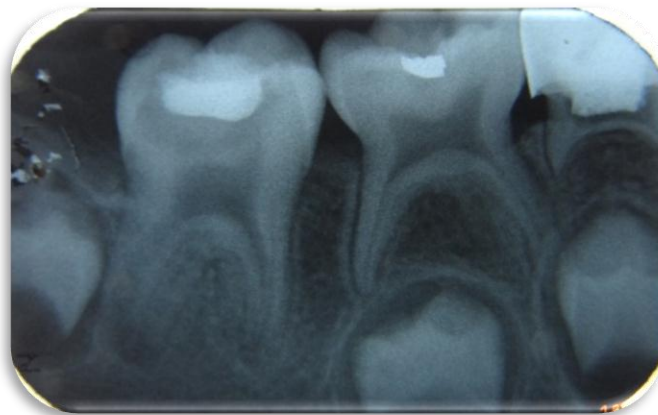

Figura 39.

## Diagnóstico

Órgano dentario 46: Lesión de caries de tercer grado con pulpitis reversible

## Tratamiento

Recubrimiento pulpar directo con Biodentine® en el diente 46.

El tratamiento se realizó bajo anestesia local con lidocaína HCL 2% y epinefrina al 1:100, 000. El aislamiento del campo operatorio se realizó de manera absoluta, se retiró la obturación temporal con una fresa de bola de carburo número cinco y pieza de alta velocidad, la dentina infectada se eliminó con una cucharilla para dentina afilada. Se coloca el Biodentine® como recubrimiento pulpar directo, la cavidad se irriego con solución salina estéril, y con una torunda de algodón estéril se realizó la hemostasia, se coloca el Biodentine® en toda la cavidad. (Figura 40)

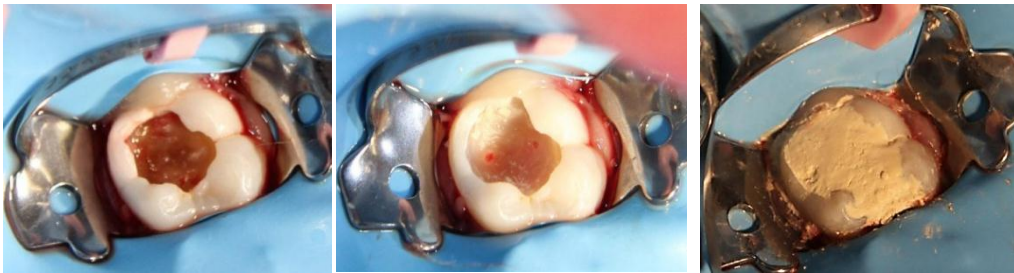

Figura. 40.

## Seguimiento

Se citó a los 15 días para la evaluación posoperatoria, la paciente no reportó presencia de dolor y clínicamente no se observó absceso, movilidad dentaria y fístula. Radiográficamente no presento zonas radiolúcidas que indiquen patología pulpar. (Figura 41)

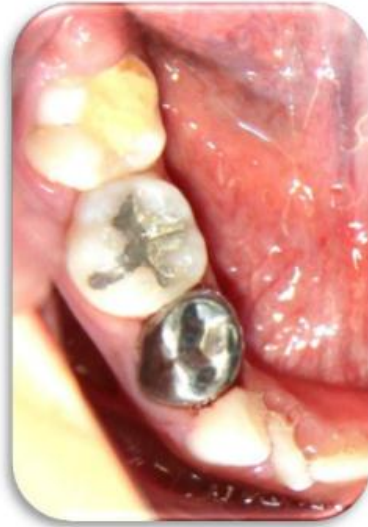

Figura 41.

Se realizaron seguimientos regulares después de tres, y nueve meses, a los tres meses no se observan signos clínicos y radiográficos patológicos. (Figura 42)

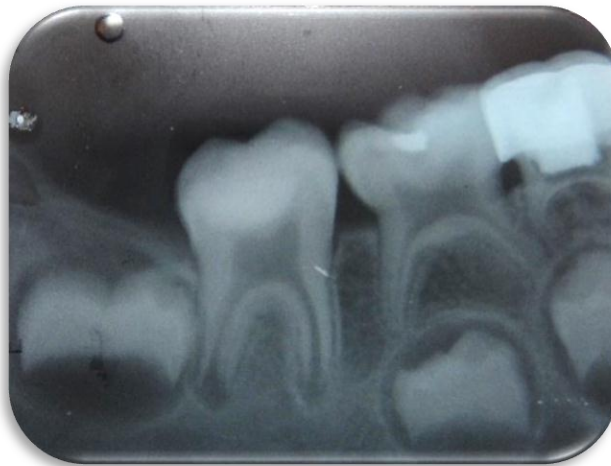


Figura 42. 3 meses.

A los nueve meses del seguimiento radiográficamente no se observan signos de patología periapical, el espacio del ligamento periodontal se observa normal. El diente estaba completamente funcional asintomático y se observa la correcta formación de las raíces. (Figura 43)



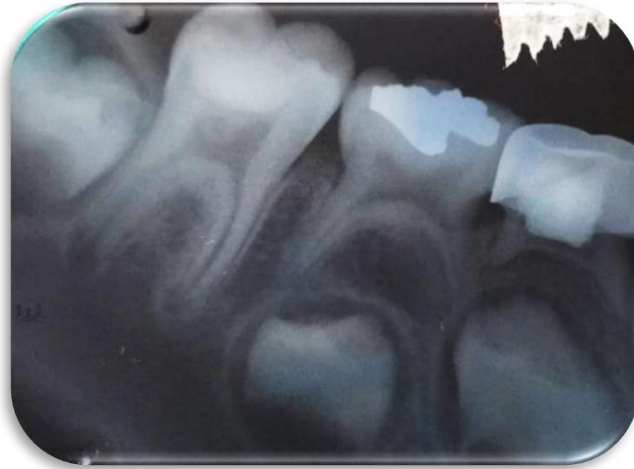

Figura 43. 9 meses

## Resultados

En base a nuestros criterios de inclusión se seleccionaron cuatro órganos dentarios que requerían de tratamiento pulpar vital, dos de ellos fueron dientes temporales y dos dientes permanentes jóvenes. En base a la metodología el seguimiento se realizaría a los tres, seis, nueve y doce meses, sin embargo esto no fue posible en todos los órganos dentarios. En el cuadro 5 se muestra el seguimiento correspondiente a cada órgano dentario. (Cuadro 5)

Cuadro 5. Cuadro de seguimiento

Terapia pulpar vital	Órgano dentario	Seguimiento (meses)
Recubrimiento pulpar indirecto	46	3,6,9, 12
	75	3
Recubrimiento pulpar directo	46	3,6
Pulpotomía	74	3

El éxito clínico se determinó considerando la ausencia de dolor, presencia de absceso, movilidad dentaria y fístula.

Los criterios radiográficos considerados fueron: ausencia de zonas patológicas a nivel del ápice y de la furca, ensanchamiento del ligamento periodontal, reabsorción interna y externa.

Durante el periodo de seguimiento no se observó signos clínicos ni radiográficos de patología pulpar ni periapical en los cuatro órganos dentarios, así mismo, en los dientes permanentes jóvenes se observó el desarrollo apical.

## Discusión

El objetivo principal del tratamiento pulpar es mantener la integridad y la salud de los tejidos bucales ya que la pérdida prematura puede provocar una maloclusión, problemas estéticos, fonéticos y funcionales.

La terapia pulpar vital tiene como finalidad mantener la vitalidad pulpar y estimular el tejido pulpar restante para regenerar el complejo dentino-pulpar. Clínicamente se divide en: recubrimiento pulpar indirecto, recubrimiento pulpar directo y pulpotomía.

(9)

El Biodentine<sup>®</sup> se usa en la terapia pulpar ya que cuenta con propiedades de dureza, baja solubilidad y produce un fuerte sellado. Supera las principales desventajas del hidróxido de calcio como la falta de unión a la dentina y su falta de solubilidad, además de la microfiltración. Este estudio tuvo como objetivo mostrar la efectividad del Silicato Tricálcico en la terapéutica pulpar vital de dientes temporales y permanentes jóvenes en diversos casos clínicos. Los tratamientos que se realizaron fueron: recubrimiento pulpar indirecto, recubrimiento pulpar directo y pulpotomía.

El recubrimiento pulpar indirecto se recomienda para la preservación de los dientes asintomáticos con lesiones de caries profunda cercana a la pulpa, así como en dientes con diagnóstico de pulpitis reversible, en el cual se coloca un material con propiedades de biocompatibilidad sobre la dentina cariada para estimular la cicatrización de la pulpa.

Se ha demostrado que el recubrimiento pulpar indirecto tiene una tasa de éxito más alta que la pulpotomía en estudios a largo plazo, permitiendo un tiempo de exfoliación normal, por lo que el recubrimiento pulpar indirecto es preferible en un diagnóstico de pulpa normal y pulpitis reversible. (29)

En nuestro caso de recubrimiento pulpar indirecto en diente temporal con un diagnóstico de pulpitis reversible el seguimiento se realizó durante 3 meses, no presentó sintomatología dolorosa, lesión periapical, fístula o absceso, por lo que se

confirma la efectividad del Biodentine® en el tratamiento pulpar indirecto de dientes temporales.

En el caso de recubrimiento pulpar indirecto del diente permanente joven, optamos por la eliminación cuidadosa y escalonada de la dentina infectada para evitar contacto con la pulpa. Anteriormente se creía que al momento de hacer contacto con la pulpa al realizar la eliminación de dentina infectada profunda, se tenía que realizar pulpectomía en dientes permanentes jóvenes. Sin embargo, actualmente se ha documentado lo contrario, al realizar procedimientos de pulpectomía se dejan las paredes radiculares delgadas y frágiles, esto afecta la proporción corona- raíz y comprometen el tratamiento y su restauración. <sup>(49)</sup>

Por lo tanto, la finalidad de este procedimiento en dientes permanentes jóvenes es mantener la vitalidad pulpar para que el diente continúe su proceso de formación radicular. El recubrimiento pulpar indirecto permite el restablecimiento de un microambiente en el que se detiene el proceso cariogénico y puede ocurrir la dentinogénesis terciaria. Un sellado adecuado evita la microfiltración de bacterias patógenas aislando la dentina afectada del ambiente oral lo que permite que bacterias residuales no puedan proliferar por falta de disponibilidad al sustrato o afluencia de nutrientes para el metabolismo celular. <sup>(50)</sup>

En nuestro caso clínico el seguimiento fue a los tres, seis, nueve y doce meses, durante este tiempo clínicamente hubo ausencia de sintomatología dolorosa, inflamación de los tejidos blandos, dolor a la percusión, movilidad del diente, fístula o tracto sinusal.

Radiográficamente, no se observó reabsorción interna o externa, patología periapical ni pérdida de hueso interradicular, se observó el cierre apical completo. Así mismo consideramos que el resultado observado se puede deber a la capacidad de Biodentine® para crear un anclaje firme a la dentina, sus propiedades antibacterianas debido al pH alcalino y sus propiedades mecánicas mejoradas, que son similares a la dentina. Además de que induce a la diferenciación de las células odontoblásticas que secretan dentina reparadora. <sup>(29,35)</sup>

En lo referente al caso clínico de recubrimiento pulpar indirecto del permanente joven, consideramos que la tasa de éxito clínico y radiográfico fue del 100%, similar a lo reportado por Soliman <sup>(36)</sup> *et al.*, donde ellos realizaron un seguimiento a los 24 meses.

El recubrimiento pulpar directo (RPD) se realiza cuando existe una exposición mecánica o traumática de la pulpa, el estado de la pulpa debe ser vital y de preferencia no debe existir dentina infectada, posteriormente se debe colocar un material biocompatible que permita mantener la vitalidad pulpar sin signos y síntomas posteriores al tratamiento. El objetivo es producir la formación de dentina terciaria, y en el caso de los dientes permanentes jóvenes continuar la formación radicular.

El RPD ha sido objeto de múltiples estudios durante varias décadas, algunos reportes anteriores donde no se pudo controlar la contaminación bacteriana informaron tasas de éxito bajas y pusieron en duda la utilidad clínica de la técnica. Sin embargo, recientemente, los estudios que utilizan materiales biocompatibles con una buena capacidad de sellado, han demostrado mayores tasas de éxito en dientes con exposiciones pulpares producidas por lesiones traumáticas o por caries. En los dientes permanentes jóvenes con exposiciones de caries se han reportado tasas de éxito clínico y radiográfico altas, por lo que actualmente se considera como una estrategia de tratamiento más conservadora.

(51)

En el caso clínico, de recubrimiento pulpar directo en el diente permanente joven, el principal objetivo fue mantener la vitalidad, para continuar con la formación radicular; ya que si se pierde vitalidad, la raíz dejará de desarrollarse y permanecerá con una longitud desfavorable. En base a los estudios realizados el silicato tricálcico ha demostrado buen resultado en el tratamiento pulpar vital, se considera como un material “sustituto de la dentina”, este tiene el potencial de aumentar significativamente la secreción de factor de crecimiento TGF- $\beta$ 1 de las células pulpares e inducir una forma temprana de síntesis de dentina reparadora. <sup>(52)</sup>

Durante el seguimiento no se observaron signos clínicos y radiográficos de patología pulpar, además observamos crecimiento continuo de las raíces. Por lo podemos considerar la efectividad del Biodentine® en el RPD. Este éxito clínico se apoya en estudios realizados donde se mostraron tasas de éxito en recubrimientos pulpares directos de dientes permanentes jóvenes de hasta el 96% a los 6 meses, y del 86% a los 12 meses. (6, 53)

La pulpotomía en dientes temporales se realiza cuando se retira la caries y hay una exposición con pulpa normal, pulpitis reversible o bien, por una exposición traumática. Este procedimiento implica la amputación de la pulpa coronal dejando la pulpa radicular vital, el objetivo de este tratamiento es permitir que el diente temporal concluya con sus tres etapas fisiológicas: 1) periodo de la inmadurez de la raíz que es donde la pulpa madura tiene un fuerte potencial dentinogénico y reparador, 2) periodo de madurez y formación completa del diente y 3) la reabsorción fisiológica de la raíz hasta su pérdida por el diente sucesor. (44)

El medicamento que se ha utilizado a través de los años para pulpotomías es el formocresol, el cual ha mostrado un éxito clínico a largo plazo, sin embargo varios estudios han demostrado que tiene riesgos mutagénicos, tóxicos y cancerígenos, por lo que se han buscado alternativas para la obturación de las pulpotomías y una de ellas es el Biodentine®, el cual ha mostrado buena biocompatibilidad, además de un buen rendimiento bioactivo, presentando características mejoradas sobre cualquier otro cemento a base de silicato de calcio, con un tiempo de fraguado rápido, alta resistencia a la compresión y de fácil manipulación.

En este trabajo se incluye un caso de pulpotomía en un molar temporal que presentó un diagnóstico de caries de tercer grado en base a la profundidad de la lesión cariosa. Se tomaron a consideración algunos aspectos para la realizar la pulpotomía, se reportó dolor provocado y clínicamente no se observó fistula ni movilidad. Radiográficamente no se observó zonas radiolúcidas en furca, ni el periapice así como reabsorción interna y externa. Durante el tratamiento, al retirar la pulpa cameral se observó sangrado de coloración rojo brillante, por lo que se lavó

con una torunda de algodón estéril saturada con solución salina bajo presión para obtener hemostasia, el sangrado no duró más de 5 minutos, por lo que se procedió a la obturación con Biodentine®.

Inicialmente se le había dado cita a los quince días para colocar la corona de acero cromo, sin embargo no se presentó a la consulta hasta los tres meses. Clínicamente se observó la obturación con un buen sellado marginal sin sintomatología dolorosa y radiográficamente una zona radiopaca correspondiente al Biodentine® sin ninguna alteración, así mismo, no se observó zonas radiolúcidas periapicales en furca y en el periápice ni ensanchamiento del ligamento periodontal, por lo que inferimos que el Silicato Tricálcico permitió la reparación de la pulpa después del procedimiento ya que se ha reportado que tiene una excelente alcalinidad y permite un buen sellado para el tejido pulpar restante. Se dio cita de seguimiento a los seis meses, pero la paciente ya no regresó a su consulta de seguimiento. <sup>(47)</sup>

De acuerdo a los resultados mostrados en nuestro trabajo, y a pesar de que el seguimiento solo se realizó por tres meses, consideramos que el Biodentine® es un material que puede ser utilizado como sustituto del formocresol en el tratamiento de pulpotomía. <sup>(33)</sup>

De manera similar, Nasrallah H <sup>(44)</sup> *et al.*, realizaron pulpotomías con Biodentine® en 47 molares temporales con caries de tercer grado con un seguimiento de un año con un éxito clínico y radiográfico del 96.7 %.

## Conclusiones

- De acuerdo a los resultados observados en los casos clínicos, concluimos que el Biodentine® es eficaz en la terapia pulpar vital de órganos dentarios temporales y permanentes jóvenes.
- Biodentine® es un material con propiedades bioactivas y biocompatibles que ayudan a mantener la integridad del complejo dentino-pulpar.
- El éxito clínico y radiográfico dependen del adecuado diagnóstico pulpar.
- En dentición temporal el Biodentine® ayuda a preservar el órgano dentario hasta que su proceso de exfoliación para preservar así la integridad del arco dental.
- Biodentine® tiene una fácil manipulación, un tiempo de fraguado exacto para una buena obturación y posee una buena resistencia a la compresión y una porosidad mínima, además de un potencial bactericida por sus principales componentes de calcio.



## **Perspectivas**

Se espera que esta tesis pueda contribuir a la comunidad odontológica para realizar estudios longitudinales y con un mayor número de población para confirmar la efectividad clínica a largo plazo, además de contribuir a obtener más evidencia con respecto al silicato tricálcico.

## REFERENCIAS

1. Ounsi H, Debaybo D, Salameh Z, Chebaro A, *et al.* Endodontic considerations in pediatric dentistry: a clinical perspective. *int dent sa.* 2009; 11 (2): 5-10.
2. Fuks A, de Souza C, editors. The Primary Pulp: Developmental and Biomedical Background. *Pediatric Endodontics: Current Concepts in Pulp Therapy for Primary and Young Permanent Teeth.* New York: Springer; 2016.
3. Orchardson R, Cadden SW. An update on the physiology of the dentine-pulp complex. *Dent Update.* 2001; 28(4): 200-6, 208-9.
4. Luukko K, Kettunen P, Fristad I. Estructura y funciones del complejo pulpodentinario. En: Cohen S, Hargreaves K. *Cohen vías de la pulpa.* 10ª ed. Barcelona, España: Elsevier; 2011.452-466.
5. Kassa D, Day P, High A, Duggal M. Histological comparison of pulpal inflammation in primary teeth with occlusal or proximal caries. *Int J Paediatr Dent.* 2009; 19(1):26-33.
6. Kunert M, Lukomska-Szymanska M. Bio-Inductive Materials in Direct and Indirect Pulp Capping—A Review Article. *Materials (Basel).* 2020; 13 (5): 1204.
7. Gómez de Ferraris E, *Histología, Embriología e Ingeniería tisular bucodental.* 4ª ed. Ciudad de México: Editorial médica panamericana; 2019.303-313.
8. Egusa H, Sonoyama W, Nishimura M, Atsuta I, Akiyama K. Stem cells in dentistry--part I: stem cell sources. *J Prosthodont Res.* 2012; 56(3):151-65.
9. Fuks AB. Vital pulp therapy with new materials for primary teeth: new directions and treatment perspectives. *J Endod.* 2008 Jul; 34 (7 Suppl): S18-24.
10. Assed S, Assed BSL. *Tratado de Odontopediatría.* Bogotá, Colombia: Amolca; 2008
11. Ingle JI, Bakland LK. *Endodontics.* Hamilton, 5ta ed. Ontario : B. C. Decker, 2008.
12. Dean J, Jones J, Vinson L, McDonal R. *McDonald and Avery's dentistry for the child and adolescent.* 10 ed. St Louis, Missouri: Elsevier; 2016.

13. Mendoza A, Solano E. Desarrollo y erupción dentaria. En: Boj R, Cantalá M, García-Ballesta C, Mendoza A, Planells P. Odontopediatría la evolución del niño al adulto joven. Barcelona, España: Ripano; 2011.70-75.
14. Waterhouse P, Whitworth J, Camp J, Fuks A. Endodoncia pediátrica: tratamiento endodóntico en la dentición temporal y permanente joven. En: Cohen S, Hargreaves K. Cohen vías de la pulpa. 10ª ed. Barcelona, España: Elsevier; 2011.808-812.
15. Casamassimo P, Fields H, McTigue D, Nowak A. Pediatric Dentistry Infancy Through Adolescence. 5ª ed. Columbus, Ohio: Elsevier; 2013.
16. McDonald R, Avery D, Dean J. Tratamiento de caries profundas, exposición de pulpa vital y dientes sin pulpa. En: McDonald R, Avery D, Dean J. Odontología para el Niño y el Adolescente. 9ª ed. México: Amolca; 2014. 600-624.
17. Orstavik D. Essential endodontology: prevention and treatment of apical Periodontitis. 3ª ed. Hoboken, New York: Wiley-Blackwell; 2020.
18. Bergenholtz G, Horsted P, Reit C. Endodoncia diagnóstico y tratamiento de la pulpa dental. México: Manual Moderno; 2007.
19. Bjorndal L, Fransson H, Simon S. Treatment of vital pulp conditions. Textbook of Endodontology. 3 ed. Copenhagen, Denmark: Wiley-Blackwell; 2018.
20. Berman L, Hartwell G. Diagnóstico. En: Cohen S, Hargreaves K. Cohen vías de la pulpa. 10ª ed. Barcelona, España: Elsevier; 2011.2-37.
21. Canalda S, Brau A. Endodoncia: técnicas clínicas y bases científicas. 3ª ed. Barcelona, España: Elsevier; 2014.
22. Kerns D, Glickman G. Relaciones entre endodoncia y periodoncia. En: Cohen S, Hargreaves K. Cohen vías de la pulpa. 10ª ed. Barcelona, España: Elsevier; 2011.655-660.
23. Gonzales E, Ruiz M. Diagnóstico y tratamiento pulpar en dentición temporal. En: Boj R, Cantalá M, García-Ballesta C, Mendoza A, Planells P. Odontopediatría la evolución del niño al adulto joven. Barcelona, España: Masson; 2004.173-177.

24. Guelmann M. Clinical Pulpal Diagnosis. En: Fuks A. Pediatric Endodontics: Current Concepts in Pulp Therapy for Primary and Young Permanent Teeth. Florida: Springer; 2016. 23-36.
25. Fouad A, Levin L. Efectos de la caries y los tratamientos dentales sobre la pulpa. En: Cohen S, Hargreaves K. Cohen vías de la pulpa. 10ª ed. Barcelona, España: Elsevier; 2011.504-510.
26. Camps J, Salomon JP, Meerbeek BV, Tay F, Pashley D. Dentin deformation after scratching with clinically-relevant forces. Arch Oral Biol. 2003 Jul;48(7):527-34.
27. Endodontic Diagnosis. Published for the Dental Professional Community by the American Association of Endodontists [internet] 2013 [citado 4 marzo 18]; Disponible en: <https://www.aae.org/specialty/wpcontent/uploads/sites/2/2017/07/endodonticdiagnosisfall2013.pdf>
28. Boj J, Catalá M, Mendoza A, Planells P, Cortés O. Odontopediatría: bebés, niños y adolescentes. Ciudad de México: Odontología Books; 2019.
29. American Academy of Pediatric Dentistry. Pulp therapy for primary and immature permanent teeth. The reference manual of pediatric dentistry. 2020; 384 (92): 384-388.
30. Dhar V, Marghalani A, Crystal Y, Kumar A, *et al.* Use of vital pulp therapies in primary teeth with deep caries lesions. Pediatr Dent. 2017; 39(5): 146-159.
31. Dammaschke T, Galler K, Krastl G. Current recommendations for vital pulp treatment. Dtsch Zahnärztl Z Int. 2019; 1: 43-52.
32. Cedrés C, Giani A, Laborde JC. Una nueva alternativa Biocompatible: BIODENTINE. Act Odont [serie en línea] Jul 2014 [Jul 2014]; 11 (1): [6 PANTALLAS]. Disponible en: <file:///C:/Users/Hewlett%20Packard/Downloads/965-1-3728-1-10-20160326.pdf>
33. Ahuja S, Surabhi K, Gandhi K, Malhotra R, *et al.* Comparative Evaluation of Success of Biodentine and Mineral Trioxide Aggregate with Formocresol as

- Pulpotomy Medicaments in Primary Molars: An *In Vivo* Study. *Int J Clin Pediatr Dent.* 2020; 13 (2):167–173.
34. Goldberg M. Indirect versus direct pulp capping: reactionary versus reparative dentin. *J Dent Health Oral Disord Ther.* 2019; 10 (1):95-96.
35. Soliman A, Abu-Hamila N, El-Ebiary M. Assessment of Biodentine as an indirect pulp capping material in Young permanent molars. *Tant Dent J.* 2019; 16 (1):1-5.
36. Ghodduji J, Forghani M, Parisay I. New Approaches in Vital Pulp Therapy in Permanent Teeth. *Iran Endod J.* 2014; 9(1): 15-22.
37. Hincapié S, Valeiro A. Biodentine: Un nuevo material en terapia pulpar. *Univ Odont [serie en línea]* Abr 2015 [Dic 2015]; 34 (73): [6 PANTALLAS]. Disponible en: [file:///C:/Users/Hewlett%20Packard/Downloads/16040-56562-3-PB%20\(2\).pdf](file:///C:/Users/Hewlett%20Packard/Downloads/16040-56562-3-PB%20(2).pdf)
38. Valdivieso M, Huamán M. Diagnóstico y tratamiento pulpar. En: Castillo R, Perona G, Kanashiro C, Perea M. *Estomatología Pediátrica.* Perú. Ripano; 2011.174-189.
39. Khurshid Z, Najeeb S, Zafar M, Duxford F. Advanced dental biomaterials. United Kingdom. En: Saleh M, Kano B. *Endodontic materials: from old.* EUA. Elsevier. 2019. 146-168.
40. Álvarez I, Ruiz J, Cortés O. Tratamientos pulpares en dentición permanente *Odontopediatría la evolución del niño al adulto joven.* Madrid, España: Ripano: 2011.
41. Cedillo J, Espinosa R, Curiel R, Huerta A. Nuevo sustituto bioactivo de la dentina; silicato tricálcico purificado. *rodyb [serie en línea]* May 2013 [Ago 2013]; 2 (2): [12 PANTALLAS]. Disponible en: <https://www.google.com.mx/search?q=NUEVO+SUSTITUTO+BIOACTIVO+DE+LA+DENTINA%3B+SILICATO+TRIC%C3%81LCICO+PURIFICADO&oq=NUEVO+SUSTITUTO+BIOACTIVO+DE+LA+DENTINA%3B+SILICATO+TRIC%C3%81LCICO+PURIFICADO&aqs=chrome..69i57.807j0j7&sourceid=chrome&ie=UTF-8>

42. Sautier JM, Majorie Z, Berdal A, Simon S. Biodentine Induces Immortalized Murine Pulp Cell Differentiation into Odontoblast-like Cells and Stimulates Biomineralization. *J Endod.* 2012; 24; 38 (9): 1220-6.
43. Hanna SN, Perez Alfayate R, Prichard J. Vital Pulp Therapy an Insight Over the Available Literature and Future Expectations. *Eur Endod J.* 2020 Mar; 1: 5(1): 46-53.
44. Nasrallah H, El Noueiri B, Pilipili C, Ayoub F. Clinical and Radiographic Evaluations of Biodentine™ Pulpotomies in Mature Primary Molars (Stage 2). *Int J Clin Pediatr Dent.* 2018; 11(6):496-504.
45. Camilleri J. Investigation of biodentine replacement material. *J Dent.* 2013; 41 (7): 600-10.
46. Vallés M, Roig M, Durán F. Martínez S. Color Stability of Teeth Restored with Biodentine: A 6-month In Vitro Study. *J Endod.* 2015; 41 (7):1157-60.
47. Martens L, Cauwels R. Biodentine Pulpotomy on vital carious primary molars. *Dep of Ped-UZ Gent.* 2014; 3: 18 (10). 214-224.
48. Fuks AB. Vital pulp therapy with new materials for primary teeth: new directions and treatment perspectives. *J Endod.* 2008 Jul;34(7 Suppl):S18-24.
49. Xoconoxtle- Diaz FA. (2019). Tratamiento pulpar en la dentición permanente joven. (Tesis de Licenciatura). Escuela Nacional de Estudios Superiores, Unidad León, UNAM, León Guanajuato, México. Recuperada de <http://132.248.9.195/ptd2019/abril/0788576/Index.html>
50. Garrocho-Rangel A, Quintana-Guevara K, Vázquez-Viera R, Arvizu-Rivera JM, Flores-Reyes H, Escobar-García DM, Pozos-Guillén A. Bioactive Tricalcium Silicate-based Dentin Substitute as an Indirect Pulp Capping Material for Primary Teeth: A 12-month Follow-up. *Pediatr Dent.* 2017 Sep 15;39 (5):377-382.
51. Cushley S, Duncan HF, Lappin MJ, Chua P, Elamin AD, Clarke M, El-Karim IA. Efficacy of direct pulp capping for management of cariously exposed pulps in permanent teeth: a systematic review and meta-analysis. *Int Endod J.* 2021 Apr; 54(4):556-571.

52. Laurent P, Camps J, Acerca de I. Biodentine (TM) induce la liberación de TGF- $\beta$ 1 de las células pulpares humanas y la mineralización temprana de la pulpa dental. *Int Endod J*. Mayo de 2012; 45 (5): 439-48.
53. Brodén J, Heimdal H, Josephsson O, Fransson H. Direct pulp capping versus root canal treatment in young permanent vital teeth with pulp exposure due to caries. A systematic review. *Am J Dent*. 2016; 29(4):201-207.