



**UNIVERSIDAD NACIONAL AUTÓNOMA DE
MÉXICO**



FACULTAD DE ODONTOLOGÍA

**INFLUENCIA DE LAS VARIANTES ANATÓMICAS EN EL
FRACASO DEL TRATAMIENTO DE CONDUCTOS.
REVISIÓN DE LA LITERATURA.**

T E S I N A

QUE PARA OBTENER EL TÍTULO DE

CIRUJANA DENTISTA

P R E S E N T A:

MAYRA IBETH OLIVERA LICONA

TUTOR: Esp. MARÍA DEL ROSARIO LAZO GARCÍA

ASESOR: Esp. MIDORI DANIELA KAWAKAMI CAMPOS

Cd. Mx.

2020



Universidad Nacional
Autónoma de México

Dirección General de Bibliotecas de la UNAM

Biblioteca Central



UNAM – Dirección General de Bibliotecas
Tesis Digitales
Restricciones de uso

DERECHOS RESERVADOS ©
PROHIBIDA SU REPRODUCCIÓN TOTAL O PARCIAL

Todo el material contenido en esta tesis esta protegido por la Ley Federal del Derecho de Autor (LFDA) de los Estados Unidos Mexicanos (México).

El uso de imágenes, fragmentos de videos, y demás material que sea objeto de protección de los derechos de autor, será exclusivamente para fines educativos e informativos y deberá citar la fuente donde la obtuvo mencionando el autor o autores. Cualquier uso distinto como el lucro, reproducción, edición o modificación, será perseguido y sancionado por el respectivo titular de los Derechos de Autor.

A Fernando y Graciela, mis padres, por brindarme su apoyo en cada etapa de mi vida, agradezco su paciencia, amor, consejos y sobre todo la confianza que siempre han depositado en mí y que sin duda fueron el aliciente para culminar tan importante etapa.

A mis hermanas Fernanda y Jimena, por ser mis primeras pacientes, por ser mis confidentes y por inspirarme con sus personalidades tan auténticas y divertidas.

Por ser mi segunda madre, ser mi ejemplo en numerosas ocasiones y por estar al pendiente de mí en todo momento, un agradecimiento especial para mi tía Rosario.

A mi abuelita Bertha por su amor y sinceros consejos. Y a mi tía Guadalupe por ser mi ejemplo de fortaleza.

Sin la incondicionalidad de Karla, Zamná, Alexis, Vanessa y Héctor probablemente no lo habría logrado, hicieron propias todas mis necesidades y consiguieron hacer de mis días en la universidad los más divertidos por eso y más siempre seremos una familia.

Para Carolina quien me ha apoyado tanto en tantos momentos, juntas haremos cosas grandes.

Por ser un gran amigo y compañero de clínica, gracias Raúl.

A mi tutora la Esp. María del Rosario Lazo García, su profesionalismo, conocimientos y apoyo fueron fundamentales en la realización de esta tesina.

A mi asesora la Esp. Midori Daniela Kawakami Campos, por interesarse y siempre mostrarse en la mejor disposición para ayudarme con este proyecto.

A la Universidad Nacional Autónoma de México, máxima casa de estudios y a la Facultad de Odontología por formarme como Cirujana Dentista.

“Por mi raza hablara el espíritu”.

ÍNDICE

INTRODUCCIÓN	1
1. GENERALIDADES DEL ÉXITO Y FRACASO EN EL TRATAMIENTO DE CONDUCTOS	2
2. CLASIFICACIÓN DE LA MORFOLOGÍA DENTAL	3
2.1 CLASIFICACIÓN DE ÁLVAREZ.....	9
2.2 CLASIFICACIÓN DE WEINE	10
2.3 CLASIFICACIÓN DE VERTUCCI.....	10
2.4 CLASIFICACIÓN DE GULABIVALA.....	12
3. VARIACIONES ANATÓMICAS	13
3.1 ANTERIORES SUPERIORES.....	13
3.2 PREMOLARES SUPERIORES	15
3.3 MOLARES SUPERIORES	16
3.3.1 PRESENCIA DE MV2 y MV3.....	17
3.4 ANTERIORES INFERIORES	18
3.5 PREMOLARES INFERIORES.....	20
3.6 MOLARES INFERIORES	21
3.6.1 CONDUCTOS EN C	22
3.6.1 CONDUCTO MESIAL MEDIO	24
4. CURVATURAS RADICULARES	25
4.1 CLASIFICACIÓN DE SCHNEIDER	25
4.2 TÉCNICA DE PRUETT	26
5. RAÍCES SUPERNUMERARIAS	27
5.1 RADIX ENTOMOLARIS	28
5.2 RADIX PARAMOLARIS.....	29
6. RAMIFICACIONES DEL CONDUCTO PRINCIPAL	30
6.1 CONDUCTO COLATERAL	30
6.2 CONDUCTO LATERAL.....	31
6.3 CONDUCTO SECUNDARIO	32
6.4 CONDUCTO ACCESORIO	32
6.5 INTERCONDUCTO.....	33
6.6 CONDUCTO RECURRENTE	33

6.7 CAVO INTERRADICULAR.....	33
6.8 DELTAS.....	33
7. ANASTOMOSIS.....	35
8. ANOMALÍAS MORFOLÓGICAS.....	37
8.1 TAURODONTISMO.....	37
8.2 DENS INVAGINATUS.....	39
8.3 DENS EVAGINATUS.....	42
8.4 CUSPIDE ESPOLONADA.....	45
8.5 SURCO LINGUAL.....	47
8.6 DISLACERACIÓN.....	49
8.7 FUSIÓN.....	51
8.8 GEMINACIÓN.....	52
8.9 CONCRESCENCIA.....	54
9. PROYECCIÓN CERVICAL DEL ESMALTE.....	55
CONCLUSIÓN.....	57
REFERENCIAS.....	58

INTRODUCCIÓN

Según Weine el objetivo del tratamiento de conductos es la restauración de la forma y función del diente tratado dentro del aparato masticatorio, por su parte Schilder en 1974 propuso un concepto de limpieza y conformación como la base del éxito en el tratamiento de conductos.

El conocimiento de las condiciones anatómicas normales de los conductos radiculares y de sus posibles variaciones resulta imperativo para obtener tratamientos exitosos y minimizar la posibilidad de experimentar accidentes operatorios o fracaso durante y después del tratamiento.

Una de las razones que llevan al fracaso en el tratamiento endodóncico es la falta de conocimiento sobre la anatomía de los conductos radiculares y de las posibles variaciones que difieren de la normalidad.

Las variantes anatómicas dentales ocurren por cambio en los patrones normales en la interacción de los tejidos durante la Odontogénesis. La vaina epitelial de Hertwig desempeña un papel importante como inductora y modeladora de la raíz del diente, se sugiere que la forma y el número de los conductos radiculares se determinan principalmente por la deposición de dentina secundaria y estas deposiciones causan amplia diferenciación en los conductos radiculares.

El diagnóstico de las anomalías anatómicas suele ser radiográfico, clínico y mediante tomografías para los casos más complejos, otra forma de diagnosticar anomalías es relacionándolas con el padecimiento de algún síndrome.

Resulta imperativo realizar la detección temprana de estas anomalías para realizar tratamientos preventivos que intentarán evitar la aparición de enfermedades de carácter pulpar y periapical que podrían comprometer el pronóstico del diente.

El objetivo de conocer y aprender a diagnosticar las variantes anatómicas que podrían interferir en el tratamiento de conductos es reducir las probabilidades de fracaso, realizar una adecuada limpieza y conformación de los conductos así como garantizar la permanencia del diente en boca. Cuando se ha realizado un diagnóstico correcto, mediante tomografías, radiografías, utilización de microscopio y observación clínica, resulta mucho más sencillo establecer un adecuado tratamiento que resuelva la patología pulpar y periapical del diente.

1. GENERALIDADES DEL ÉXITO Y FRACASO EN EL TRATAMIENTO DE CONDUCTOS

La Endodoncia es una rama de la Odontología que involucra la estructura, morfología y fisiología del diente y su sistema de conductos.

El éxito de un tratamiento podría definirse como el resultado que logró el objetivo inicial del tratamiento. Bender y cols.(1966) clasificaron como éxito a los tratamientos que presentaron los siguientes factores (1):

- a) Ausencia de dolor o edema inflamatorio.
- b) Desaparición de fístula.
- c) No existe pérdida de la función.
- d) No hay evidencia de destrucción hística.
- e) Radiográficamente no existe ninguna lesión, después de un intervalo de 6 meses a 2 años.

Según Muruzábal (1972) se puede considerar éxito a todo tratamiento con ausencia de sintomatología dolorosa y puede existir un ligero ensanchamiento en el espacio del ligamento periodontal.(1)

Se considera fracaso endodóncico cuando el tratamiento no cumplió con el objetivo antes planteado.

Con los avances en la ciencia se ha logrado incrementar la tasa de éxito del tratamiento endodóncico, sin embargo existen condicionantes que comprometen la terapia tales como condiciones pulpo-periapicales previas, diagnósticos erróneos, accidentes operatorios, deficiencia en la limpieza y conformación del conducto, falta de sellado tridimensional y anomalías morfológicas del diente. Estas condiciones tienden a complicar el tratamiento derivando en el fracaso del mismo lo que lleva a la necesidad del retratamiento o la pérdida del diente.

(2)

Según Friedman la terapia de conductos tiene tasas de éxito que van del 86 al 95%; por su parte los fracasos se vinculan generalmente a un diagnóstico incorrecto, errores en el plan de tratamiento y técnica operatoria deficiente.(3)

En 1955 Ingle decidió evaluar los éxitos y fracasos endodóncicos mediante un minucioso estudio realizado en la Universidad de

Washington. Los resultados revelaron una tasa de éxito del 95%, y la principal causa de fracaso es una obturación deficiente.(4)

Si bien las variantes anatómicas no encabezan la lista de factores por los cuales fracasa la terapia de conductos, si representan un reto para el trabajo clínico a la hora de realizar el tratamiento.

Las investigaciones sugieren que las variantes anatómicas aportan posibles dificultades durante el procedimiento, tales como incapacidad de llegar con el instrumento hasta la unión cemento-dentina-conducto (CDC) en dientes con curvaturas pronunciadas lo que producirá baja tasa de éxito, determinación imprecisa de la longitud de trabajo en dientes con anatomía compleja que produce accidentes como perforaciones o sobreobturación e impide la curación de los tejidos periapicales, otro riesgo es el impedimento de una buena desinfección del conducto.

Cuando no se logra realizar una correcta desinfección y conformación de todos los conductos o se ocasionan accidentes operatorios debido a las complejas y diversas variantes anatómicas, el paciente tendrá reagudizaciones de los síntomas, reinfección del conducto radicular, aparición de lesiones apicales y dolor persistente relacionado con el tejido pulpar no eliminado, y esto se consideraría un fracaso endodóncico.(2)

2. CLASIFICACIÓN DE LA MORFOLOGÍA DENTAL

Para determinar la anatomía interna de un diente a tratar se deben emplear técnicas especiales, esto permite tener conocimiento tridimensional de la anatomía pulpar, mejorando el pronóstico del tratamiento.

Para ayudarnos a conocer la anatomía interna de los dientes podemos basarnos en clasificaciones producto del trabajo de varios investigadores, entre las más destacadas se encuentran las clasificaciones de Álvarez, Weine, Vertucci y Gulabivala.

A lo largo del tiempo se han empleado diferentes técnicas para estudiar a detalle el sistema de conductos radiculares, entre las más populares están los cortes (transversales y longitudinales), estudio de la anatomía mediante microscopio electrónico, reproducción del sistema de conductos con inyección de un núcleo sólido, microtomografías, radiografías convencionales, diafanizaciones, entre otros.

CORTES Y DESGASTES

Consiste en seccionar o desgastar los dientes mediante discos de carburo y piedras montadas con la finalidad de develar la anatomía interna del diente. Aunque es un método sencillo y económico, no permite una vista continua de los conductos (en el caso de los cortes) y no proporciona una superficie radicular intacta (en caso de los desgastes). (Figura 1)

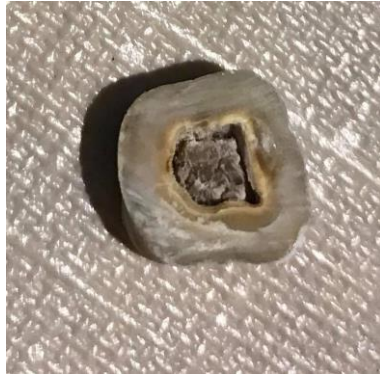

Figura 1.- Corte Transversal, fuente propia

USO DE MICROSCOPIA ELECTRÓNICA

Esta técnica mejora considerablemente la visualización de los conductos ya que pueden ser observados a 2,500 aumentos, esto permite observar de manera detallada las preparaciones biomecánicas y la irrigación. Sin embargo es una técnica costosa y de difícil acceso. (Figura 2).




Figura 2.- Microfotografía electrónica de barrido usada para observar la obturación de un central, tomada de Moreno.

INYECCIÓN DE UN NÚCLEO SOLIDO

La técnica busca la reproducción tridimensional del sistema de conductos mediante la inyección de siliconas o resinas. (Figura 3)

La técnica consiste en realizar un acceso convencional en el diente y con una lima 10 traspasar el agujero apical, irrigar con NaOCl, el diente se debe secar perfectamente con puntas de papel. Pasadas 12 horas se inyecta un copolímero de vinilo hasta ver exceso de material en el agujero apical. Para finalizar se sumerge el diente en ácido nítrico por 48 horas para disolver al diente.

De esta técnica se puede obtener una evaluación de la morfología pulpar complementándose con fotomicrografías electrónicas de barrido de las réplicas de resina.

La desventaja es que la técnica resulta costosa y complicada.(5)

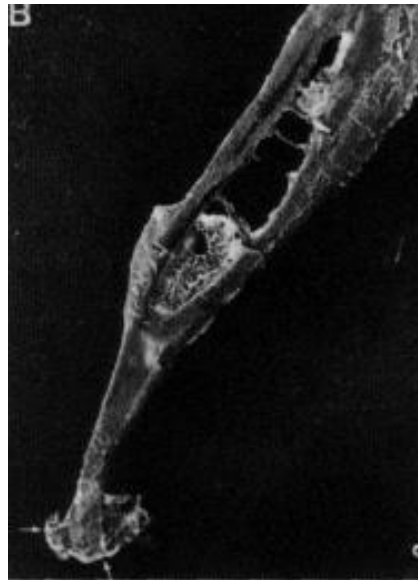

Figura 3.- Técnica de inyección de un núcleo sólido, tomado de Gomes.

DIAFANIZACIÓN

Es un método de desmineralización y aclarado de dientes extraídos para estudiar el interior de los mismos.

Consiste en inyectar un medio de contraste al interior del sistema de conductos para posteriormente transparentarlos mediante el uso de ácido nítrico.

Diversos autores han propuesto sus propias técnicas para realizar diafanizaciones, entre las más populares está la de Robertson (6) en 1980.

La técnica tiene tres fases:

Fase de Descalcificación: Mediante ácido nítrico.

Fase de Deshidratación: Mediante el uso de etanol en concentraciones ascendentes.

Fase de Transparentación: Se sumergen los dientes en salicilato de metilo para hacerlos transparentes.

Es una técnica económica que nos permite la visualización del sistema de conductos sin ninguna alteración en el mismo. (6)(Figura 4)



Figura 4.- Técnica de Diafanización, fuente propia.

RADIOGRAFÍAS

Al ser un registro visible resulta un componente básico dentro del diagnóstico y tratamiento endodóncico.

En la actualidad se han desarrollado tecnologías que permiten la visualización digital de las radiografías intraorales.

Suele ser la primera herramienta de diagnóstico para variantes anatómicas, es económica para el paciente y pueden usarse distintas angulaciones para mejorar la visualización de algunas estructuras.

MICROTOMOGRAFÍA (Micro-CT)

Herramienta para el estudio de muestras desarrollado en 1980, caracterizado por habilitar proyecciones de imagen en tres dimensiones, a pequeña escala y con excelente resolución espacial. Mediante microtomografía se pueden analizar una amplia gama de muestras, incluidos tejidos mineralizados como dientes, huesos, cerámica, polímeros y andamios de biomateriales.

Al ser un método que no requiere de ninguna preparación de la muestra y no destruye el tejido de la misma, se ha utilizado para la observación y el análisis del sistema de conductos radiculares mediante dientes extraídos.

Las aplicaciones en endodoncia derivan de la necesidad de desarrollar una comprensión integral de las características morfológicas del sistema de conductos radiculares y abarcan desde el estudio de conductos accesorios, forámenes apicales múltiples, ramificaciones del conducto principal y las variantes anatómicas con las que el clínico podría encontrarse. (7) (Figura 5)



Figura 5.- Microtomografía de un primer molar maxilar, tomado de <http://rootcanalanatomy.blogspot.com/>

TOMOGRAFÍA COMPUTARIZADA CONE BEAM (CBCT)

La tomografía de haz cónico tiene como objetivo la obtención de imágenes tridimensionales del área maxilofacial con una dosis baja de radiación.

Es un auxiliar de diagnóstico utilizada para crear imágenes detalladas y precisas de la cavidad oral y sus estructuras. Incluyendo hueso y tejidos blandos. Este método de diagnóstico no provoca distorsión geométrica ni superposición de estructuras. (Figura 6)

Aunque la radiografía convencional sigue siendo un recurso válido y esencial en la endodoncia, resulta muy útil para plantear un diagnóstico y plan de tratamiento en dientes con variantes anatómicas ya que proporciona imágenes en tres dimensiones y permite al clínico observar desde diferentes ángulos. (8)

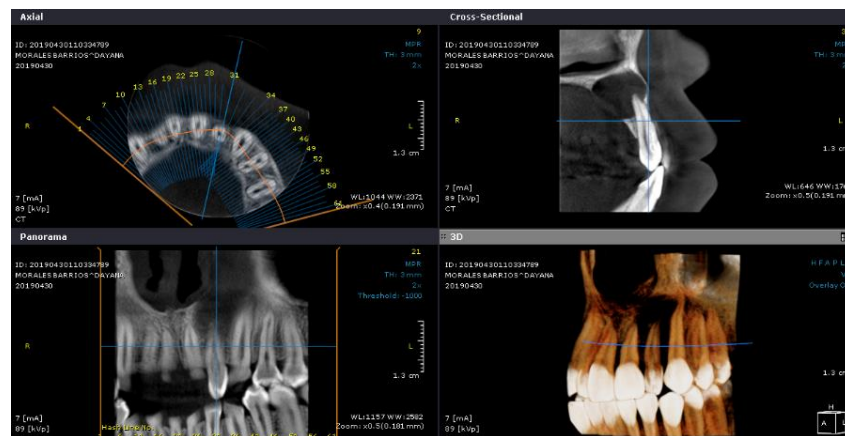


Figura 6.- Diagnóstico de dens invaginatus mediante CBCT, cortesía C.D. Griselda Quiroz.

2.1 CLASIFICACIÓN DE ÁLVAREZ

Álvarez (1954) mediante observación radiográfica, creó una mnemotécnia para clasificar las características de los conductos radiculares presentes en una misma raíz.

- 1** Un solo conducto radicular desde la cámara pulpar hasta el ápice.
- 2** Dos conductos radiculares desde la cámara pulpar hasta el ápice.
- 1-2** Un solo conducto en la cámara pulpar que se bifurca para formar dos en el ápice.
- 2-1** Dos conductos en la cámara pulpar que se unen para formar uno solo en el ápice.
- 1-2-1** Un conducto en la cámara pulpar que se bifurca en el tercio medio y se unen nuevamente en apical.
- 2-1-2** Dos conductos en la cámara pulpar que se unen en el tercio medio y se bifurcan en el tercio apical. (Figura 7)

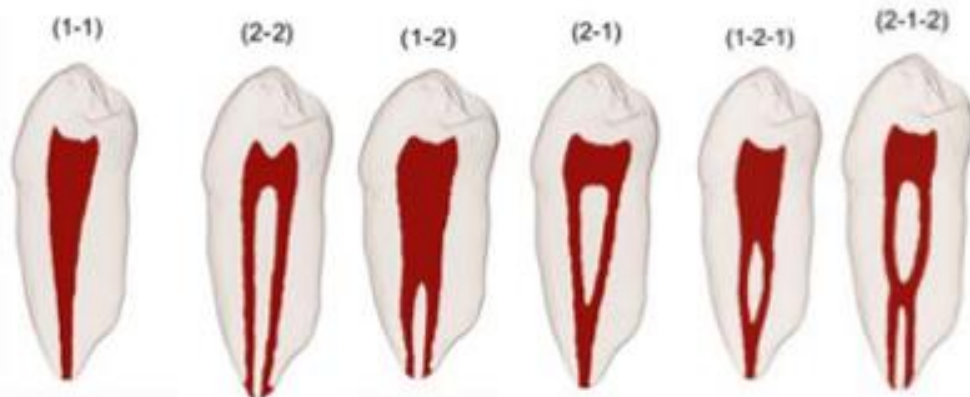


Figura 7.- Mnemotécnia de Álvarez, tomado de Ahmed.

2.2 CLASIFICACIÓN DE WEINE

Weine y cols(9) en 1999 lograron describir una clasificación simple mediante dientes extraídos y radiografías, esta constaba de cuatro configuraciones, las cuales se describen a continuación (Figura 8):

TIPO I: Un solo conducto de la cámara pulpar hasta el ápice.

TIPO II: Dos conductos separados que parten de la cámara pulpar pero confluyen antes del ápice y forman un solo conducto.

TIPO III: Dos conductos separados que parten desde la cámara pulpar y terminan en agujeros apicales separados.

TIPO IV: Un conducto en la cámara pulpar y se divide antes del ápice en dos conductos separados con agujeros apicales separados.(10)

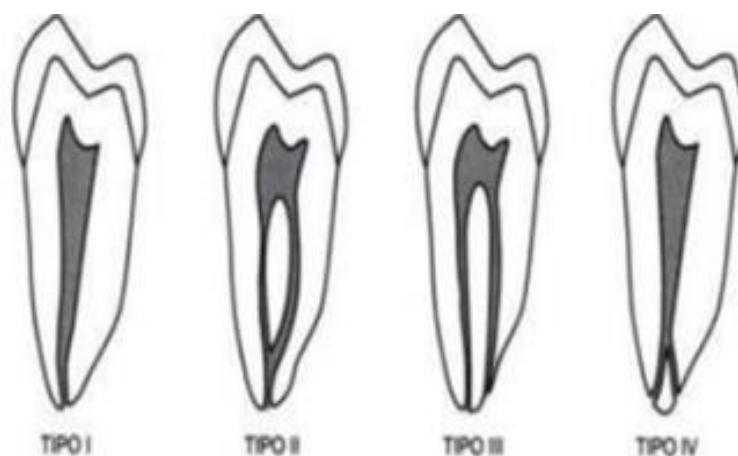

Figura 8.- Clasificación de Weine, tomado de FRANKLIN, S. W. Tratamiento Endodóntico. 5. ed. Harcourt Brace, 1998.

2.3 CLASIFICACIÓN DE VERTUCCI

Vertucci describió una clasificación más compleja del espacio pulpar, como resultado de sus investigaciones realizadas mediante la observación de 2400 dientes diafanizados y teñidos con hematoxilina donde obtuvo ocho configuraciones distintas (Figura 9):

TIPO I: Un solo conducto desde la cámara pulpar hasta el ápice. Nomenclatura 1.

TIPO II: Dos conductos separados, parten de una sola cámara pulpar y se unen para formar un solo conducto a nivel apical. Nomenclatura 2-1.

TIPO III: Un conducto en la cámara pulpar y se divide en dos en la raíz; los dos se unen para terminar en un solo conducto. Nomenclatura 1-2-1.

TIPO IV: Dos conductos distintos desde la cámara pulpar hasta el ápice. Nomenclatura 2.

TIPO V: Un conducto en la cámara pulpar que se divide antes del ápice en dos conductos, con agujeros apicales separados. Nomenclatura 1-2.

TIPO VI: Dos conductos separados en la cámara pulpar, confluyen en el cuerpo de la raíz, y antes del ápice se vuelve a dividir para terminar en dos conductos distintos. Nomenclatura 2-1-2.

TIPO VII: Un conducto en la cámara pulpar, se divide y confluye en el cuerpo de la raíz, para terminar en dos conductos distintos antes del ápice. Nomenclatura 1-2-1-2.

TIPO VIII: Tres conductos distintos, desde la cámara pulpar hasta el ápice. Nomenclatura 3.(10)

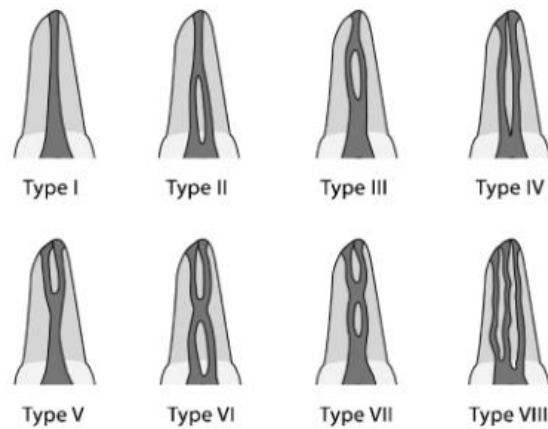


Figura 9.-Clasificación de Vertucci, tomado de Vertucci.

2.4 CLASIFICACIÓN DE GULABIVALA

Gulabivala con su estudio, agregó modificaciones al trabajo de Vertucci, estas observaciones complementarias fueron basadas en dientes diafanizados de una población Birmana (Figura 10):

TIPO I: Tres conductos en la cámara pulpar que terminan en uno solo antes del ápice. Nomenclatura 3-1.

TIPO II: Tres conductos en la cámara pulpar, uno de ellos confluye en la raíz para terminar en dos antes del ápice. Nomenclatura 3-2.

TIPO III: Dos conductos en la cámara pulpar que se dividen para ser tres en el ápice. Nomenclatura 2-3.

TIPO IV: Dos conductos separados en la cámara pulpar, se cruzan en la raíz para volver a dividirse después y finalmente terminar en un solo conducto. Nomenclatura 2-1-2-1.

TIPO V: Cuatro conductos en la cámara pulpar que se unen en la raíz para terminar en dos conductos. Nomenclatura 4-2.

TIPO VI: Cuatro conductos desde la cámara pulpar hasta el ápice. Nomenclatura 4.

TIPO VII: Cinco conductos en la cámara pulpar que se unen en la raíz para terminar en cuatro conductos. Nomenclatura 5-4.(11)

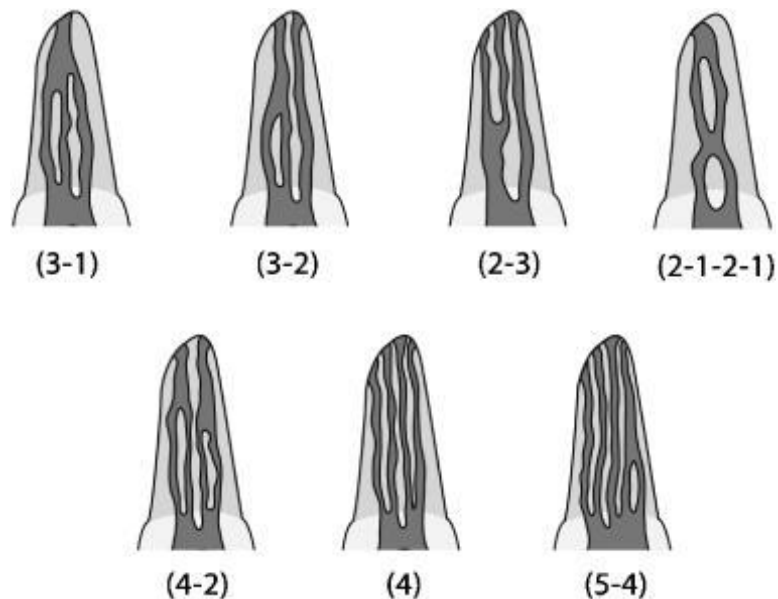


Figura 10.- Clasificación de Gulabivala, tomado de Vertucci.

3. VARIACIONES ANATÓMICAS

Una variación anatómica es una anomalía en la morfología de cualquier estructura anatómica. En el caso de la anatomía radicular o pulpar de los dientes las variaciones anatómicas son especialmente frecuentes.

Los dientes que resultan más afectados son incisivos laterales superiores, premolares superiores e inferiores y los molares superiores, estas variaciones suelen ser bilaterales.(12)

A continuación se describirán las variaciones anatómicas más frecuentes de todos los grupos de dientes.

3.1 ANTERIORES SUPERIORES

INCISIVO CENTRAL

Este grupo de dientes tiene una sola raíz con un solo conducto radicular en la mayoría de los casos, sin embargo Vertucci (13) reporta la presencia de conductos radiculares separados en un 3% de los casos, se pueden observar ligeras curvaturas las cuales se direccionan hacia bucal o distal. Es muy común encontrar múltiples conductos laterales.(14)(Figura 11)

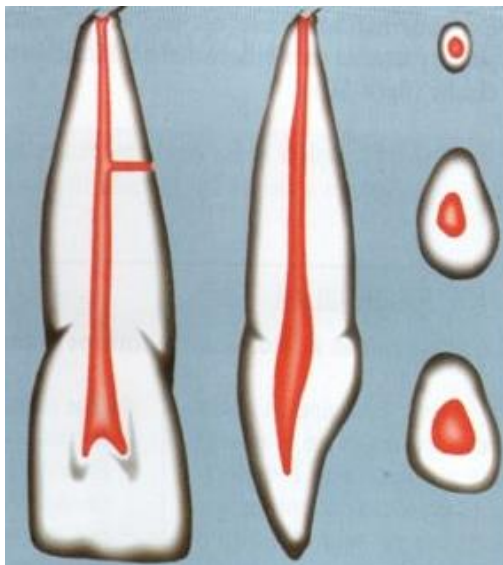


Figura 11.- Incisivo central superior con conducto lateral, tomado de Soares.

INCISIVO LATERAL

En el caso de laterales superiores puede existir la presencia de dos conductos e incluso dos raíces, así como surcos de desarrollo e invaginaciones. Pueden presentarse anomalías como fusión con dientes supernumerarios, geminación, dens invaginatus, dens evaginatus e incluso se han reportado casos con cuatro conductos radiculares.(15)(Figura 12)

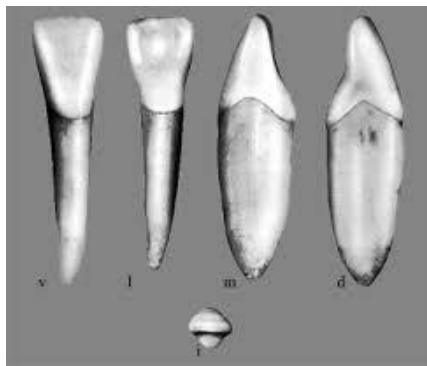


Figura 12.- Incisivo lateral superior, tomado de <https://cursa.ihmc.us/rid=1PMDXCQ00-8CF686-2K6V/1PM7FHGBW118F5HG6IFJW/image>

CANINO

Es el diente más largo de la arcada, en algunos casos puede superar los 30 mm de longitud, posee una raíz con un solo conducto que por lo general es fácil de tratar exceptuando los casos en los que su longitud es mayor de 31 mm.

3.2 PREMOLARES SUPERIORES

PRIMER PREMOLAR

El grupo de los premolares es probablemente el que posee mayor variabilidad anatómica según Vertucci.

Vertucci (16) realizó en 1979 un estudio con 400 primeros premolares superiores diafanizados y el resultado arrojó una amplia variabilidad tanto en el número de conductos como en el de raíces.

El 26% de los especímenes presentaron una raíz, dos raíces en el 69% y tres raíces en el 5%. En cuanto al número de conductos se encontró que en el 26% de los casos se encontró un conducto en apical, 69% de los casos presentaban dos conductos en apical y 5% de los casos presentaron 3 conductos. (Figura 13)

En caso de presentar dos raíces estas pueden tener un surco muy pronunciado lo que propicia perforaciones durante la preparación biomecánica.

Cuando el diente presenta tres raíces con tres conductos, se debe tener en cuenta que el acceso deberá extenderse hacia la cúspide palatina para encontrar el conducto palatino.

Se encontraron conductos laterales en el 49.5% de los premolares analizados, la mayoría localizados en tercio apical.

También se reportaron anastomosis entre conductos, la mayoría en tercio medio y con una prevalencia del 34.2%.

Es común encontrar dens evaginatus en este diente así como en el resto de los premolares lo que complicaría el tratamiento de conductos en los mismos.

Es el diente del que se han descrito más dispares en el número de conductos, es importante no subestimar al primer premolar superior ya que su manejo inadecuado podría derivar fácilmente en un fracaso endodóncico.(16) (17)

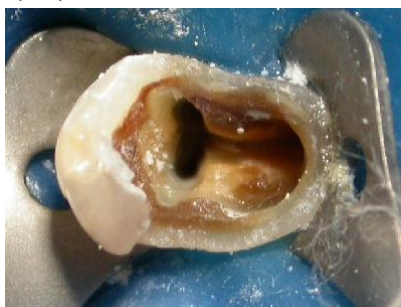

Figura 13.- Acceso en un primer premolar superior con tres conductos, tomado de Duarte Da Costa.

SEGUNDO PREMOLAR

Vertucci (18) en 1974 estudio 200 segundos premolares superiores diafanizados, encontrando que presenta un conducto en el 75% de los casos, dos conductos en el 24% de los casos y 3 conductos en el 1% de los casos. Es un diente que posee una raíz en el 95% de las ocasiones. Es común encontrar conductos laterales en el 59.5% de los segundos premolares superiores, comúnmente en tercio apical. La anastomosis entre conductos ocurre en el 30.8% de las ocasiones así como deltas apicales en el 15.1%. Su foramen apical suele tener salida lateral en el 77.8% de los especímenes.(17)(18)

3.3 MOLARES SUPERIORES

PRIMER MOLAR

Presenta tres raíces (dos vestibulares y una palatina), la raíz mesiovestibular suele tener una curvatura hacia distal, en la raíz disto-vestibular es menos frecuente encontrar curvaturas a diferencia de la mesial, la raíz palatina puede presentar curvatura hacia vestibular.

Es un diente que puede presentar tres o cuatro conductos radiculares de los cuales el distal suele ser el más estrecho.(17) La raíz mesiovestibular presenta un marcado aplanamiento en sentido mesio distal y es amplia en sentido vestíbulo palatino lo que puede determinar la existencia de dos conductos mesiales, según Pineda y Kuttler (19) la población mexicana presenta dos conductos en un 60.7% de los individuos.

SEGUNDO MOLAR

Presenta tres raíces (dos vestibulares y una palatina), con frecuencia una raíz vestibular puede fusionarse con la palatina, también puede ocurrir una fusión de las tres raíces y surgir una raíz única con un solo conducto que suele ser amplia. Puede presentar 3 o 4 conductos y en ocasiones 2 o 1, aunque la presencia de un

cuarto conducto es menos frecuente que en el primer molar, también puede presentarse. (17)

3.3.1 PRESENCIA DE MV2 y MV3

Mv2 es el término que se utiliza para referirse al segundo conducto de la raíz mesiovestibular presente en los primeros molares superiores y ocasionalmente en los segundos molares superiores. El estudio de Pineda y Kuttler (1972) encontró que en el 60.7% de los primeros molares presentaban Mv2 y en los segundos molares solo un 35.4% de los casos.(19)

No todos los orificios Mv2 son conductos verdaderos, pueden ser aparentes y suelen estar muy cerca del Mv1. (10)

Este conducto es difícil de detectar con los métodos tradicionales usados en el consultorio (radiografías y observación sin magnificación del campo visual), por lo que representa una gran tasa de fracasos endodóncicos en el primer molar superior ya que el 65% de los conductos Mv2 son omitidos en el tratamiento de conductos. (Figura 14)

Recientemente se ha reportado la presencia de un tercer conducto principal en la raíz mesiovestibular denominado Mv3, ubicado entre los conductos Mv1 y Mv2. Según el estudio de Caro (20) tiene una prevalencia del 3.9% en dientes extraídos y estudiados por medio de cortes.

Los primeros molares maxilares están asociados a un número considerable de fracasos principalmente en la raíz mesiobucal a causa de la dificultad para localizar el segundo y tercer conducto mesiobucal.(21)

Ordinola (2020)(22) reveló la presencia del conducto Mv3 con una incidencia que va del 0.1% al 11.3%, aunque esta incidencia es relativamente baja, el conocimiento limitado sobre este conducto es responsable de la gran cantidad de fracasos en primeros molares maxilares.(Figura 14)

Este estudio realizado mediante microtomografía computarizada (micro-CT) detectó interesantes resultados que apuntan hacia la alta variabilidad en la configuración del conducto Mv3, se observó en primeros molares la entrada independiente del conducto Mv3,

presencia de istmos y conductos accesorios, así como la confluencia entre el conducto Mv3 y otros conductos principales.

Al hablar de fracaso endodóncico tiene importancia la omisión de un conducto, ya que representa un incremento de 4.38 veces las probabilidades de desarrollar lesión periapical, persistencia de síntomas y de contaminación dentro del sistema de conductos radiculares.(22)

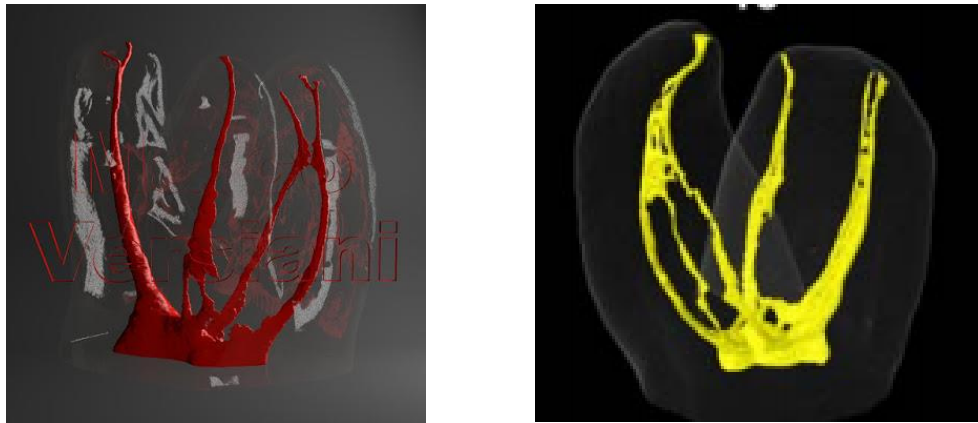


Figura 14.- Microtomografías de conductos Mv2 y Mv3, tomados de <http://rootcanalanatomy.blogspot.com/search/label/MB3>

3.4 ANTERIORES INFERIORES

INCISIVO CENTRAL

Posee un conducto radicular aplanado en sentido mesiodistal, ese achatamiento distal es tan grande que forma un puente de dentina, dividiendo en dos el conducto: uno vestibular y uno lingual, estos conductos convergen en apical la mayoría de las ocasiones, también puede existir el caso en el que un solo conducto se bifurque para unirse en un solo foramen dando una configuración 1-2-1 de Álvarez. La incidencia de dos conductos es de 45.3%. (23) (Figura 15)

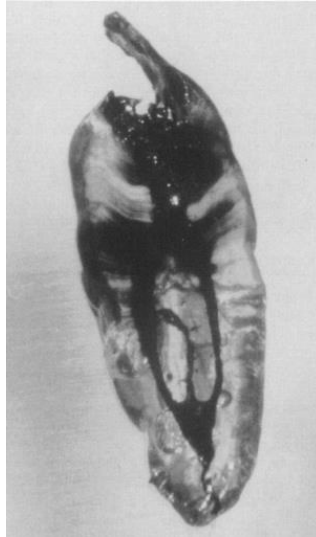


Figura 15.- Anatomía interna del incisivo central inferior, tomado de Nevin.

INCISIVO LATERAL

El incisivo lateral inferior suele ser muy semejante al incisivo central inferior, puede poseer un conducto vestibular y otro lingual, aunque con menos frecuencia que en el incisivo central inferior. (23)(Figura 16)

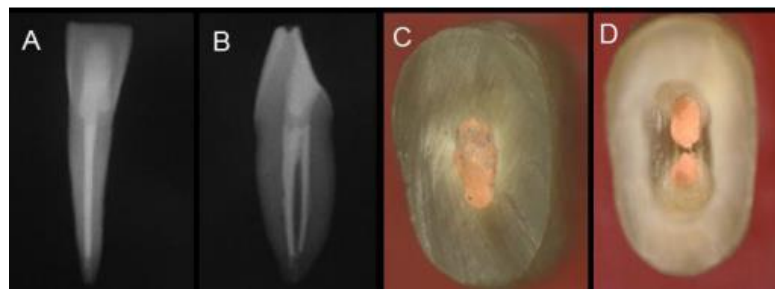


Figura 16.- Radiografías y cortes transversales en lateral inferior con dos conductos, tomado de Herrera Morante.

CANINO

La mayoría de las ocasiones presenta una raíz con un conducto radicular, aunque en ocasiones puede presentar una raíz vestibular y otra lingual. Puede tener dos conductos separados en una misma raíz, que se unen antes del ápice para terminar en un solo foramen. (17)

3.5 PREMOLARES INFERIORES

PRIMER PREMOLAR

Es común encontrar primeros premolares inferiores una raíz con un conducto radicular, sin embargo se han reportado casos de dos, tres, cuatro y hasta cinco conductos radiculares aunque resulta poco frecuente. Puede presentar división de los conductos en el tercio apical por lo que resulta complejo el tratamiento de estos dientes.(17)(Figura 17)

Según Vertucci la mayoría de los primeros premolares inferiores poseen un solo conducto en el 74% de los casos, sin embargo sus estudios reportaron la presencia dos conductos en un 25.5% de los casos y tres conductos en un .5% de los dientes.

El primer y segundo premolar inferior pueden presentar dens evaginatus por lo que será importante realizar un correcto diagnóstico en este grupo de dientes.(24)

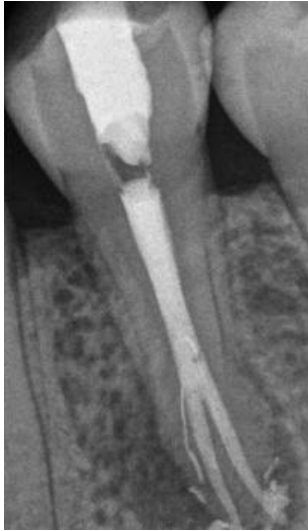

Figura 17.- Premolar inferior con delta apical, tomado de <https://lh3.googleusercontent.com/proxy/>

SEGUNDO PREMOLAR

Es muy semejante al primer premolar inferior pero con menor variación en el número de conductos y raíces, el 92% de los casos posee una raíz con un conducto radicular y solo el 8% de los casos posee dos raíces.(17)

En los estudios realizados por Vertucci el segundo premolar inferior presenta un solo conducto en el 97.5% de los casos sin embargo existe la variante en la que presenta dos conductos con una frecuencia del 2.5%.(24)

3.6 MOLARES INFERIORES

PRIMER MOLAR

Es un diente que por lo general presenta dos raíces (mesial y distal) con tres conductos radiculares, la raíz mesial suele ser la

más curva mientras que la distal incluso puede ser recta. En ocasiones este diente presenta tres raíces tomando el nombre de Radix Entomolaris y en estos casos tiene 4 conductos radiculares o más. Incluso cuando el diente tenga solo dos raíces, podría presentar 4 conductos radiculares.

Suele presentar anastomosis que conectan a dos o más conductos y conductos en C, lo que da como resultado que sea un diente difícil de tratar.(17)(25)

SEGUNDO MOLAR

Al igual que el primer molar inferior, suele tener dos raíces solo que estas no se encuentran tan bien definidas y en muchas ocasiones están fusionadas de forma total o parcial, esta fusión hace que el segundo molar inferior sea el diente que presenta conductos en C con mayor frecuencia. (17)

3.6.1 CONDUCTOS EN C

Los molares inferiores suelen tener dos raíces con tres conductos radiculares distribuidos de la siguiente manera: uno en la raíz distal y dos en la raíz mesial. El acomodo de estos tres conductos tiene forma triangular. Sin embargo cuando se encuentra un orificio en forma de cinta con un arco de 180° o más, estamos hablando de un molar con conducto en C.(10)(26)

Los primeros en reportar el conducto en C fueron Cooke y Cox(26) en 1979, concluyeron que en todos los casos radiográficamente los molares parecían tener una anatomía normal, pero al realizar la apertura cameral encontraban conductos en C. (26)

En 2014 la Universidad Autónoma de Yucatán realizó un estudio donde analizaron 341 segundos molares mandibulares de pacientes tratados en la clínica de Endodoncia de la Universidad de Yucatán y 48 segundos molares mandibulares provenientes de mayas

prehispánicos. Dicho estudio reveló que los porcentajes de conductos en C en los segundos molares inferiores eran iguales en la época contemporánea que en los mayas prehispanicos (35% para ambos grupos), esto indica que la composición genética no ha afectado a este rasgo.(27)

En 2007 Cheung (28) clasificó los conductos en C en tres categorías.

Categoría 1: Conductos en C completos o fusionados, conductos sin ninguna separación.

Categoría 2: Conductos simétricos, dos o más conductos simples ligeramente separados y simétricos en tamaño y longitud hasta el ápice.

Categoría 3: Conductos en punto y coma o asimétricos, en estos existe dentina que separa al conducto distal del vestibular o el lingual.(29) (Figura 18) (Figura 19)

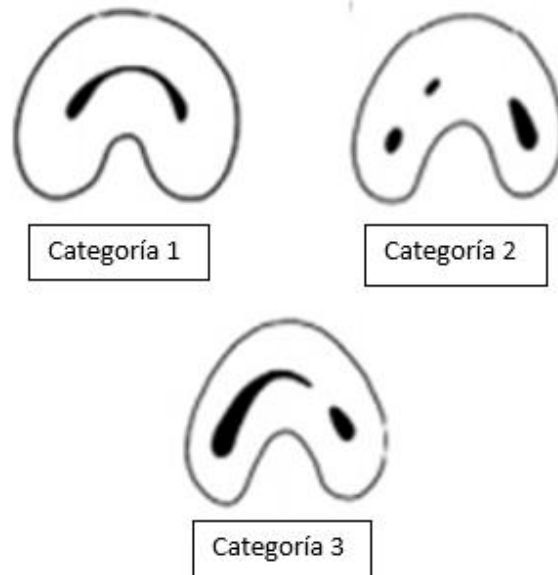


Figura 18.- Clasificación de Cheung, tomado de http://www.scielo.org.co/scielo.php?script=sci_arttext&pid=S0120-971X2015000200007

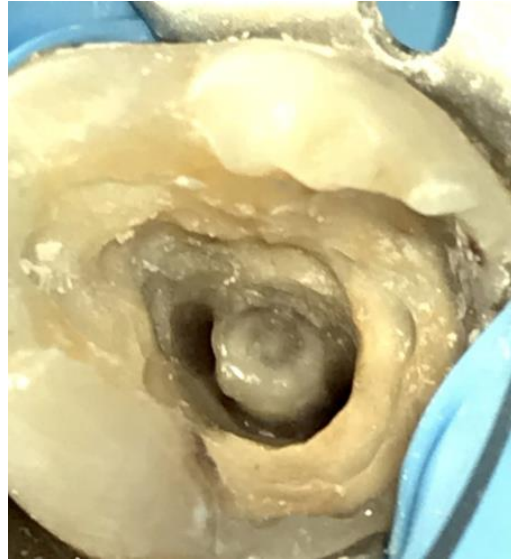


Figura 19.- Conducto en C categoría 1, cortesía de Erick García.

3.6.1 CONDUCTO MESIAL MEDIO

En ocasiones el primer molar inferior puede presentar un conducto mesial medio que se sitúa entre los conductos mesiobucal y mesiolingual, su incidencia es del 1 al 15%. Su localización dependerá del uso de amplificación (lupas o microscopio) y en ocasiones de analizar el surco de desarrollo con una punta de ultrasonido.(10) (Figura 20)

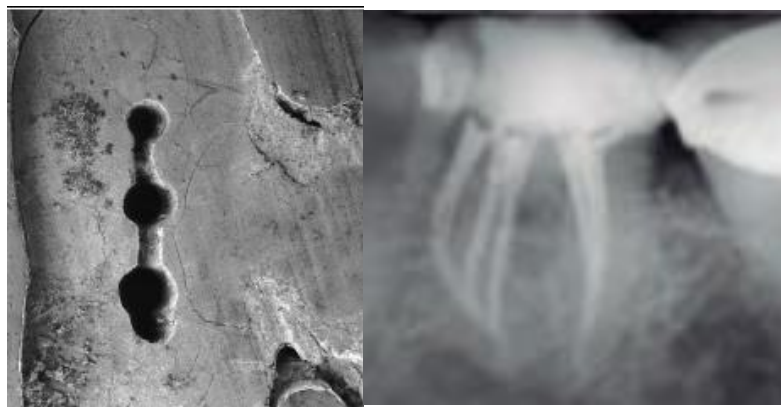


Figura 20.-Conducto mesial medio en microscopio electrónico de barrido y radiografía, tomado de Forner.

4. CURVATURAS RADICULARES

Una curvatura se define como a desviación continua con respecto a una línea recta, en endodoncia las curvaturas determinan la dificultad de la preparación quirúrgica.

Radiográficamente se han evaluado las curvaturas y clasificado de acuerdo a su forma en: apical, gradual, forma de hoz, severa, moderada, dilacerada y en bayoneta. Existen clasificaciones mucho más complejas las cuales se describirán más adelante.(29)

4.1 CLASIFICACIÓN DE SCHNEIDER

Propuesto por Sam Schneider en 1971, es un método empleado para determinar el ángulo de las curvaturas con el fin de establecer su grado y el nivel de dificultad que representa para el clínico.

El método consiste en trazar una línea paralela al eje longitudinal (A-B) del diente y luego una segunda línea que se dirige desde el foramen apical hasta el punto de intersección de la primera línea (C-D). El resultado de estos trazos es el ángulo de la curvatura. (Figura 21)

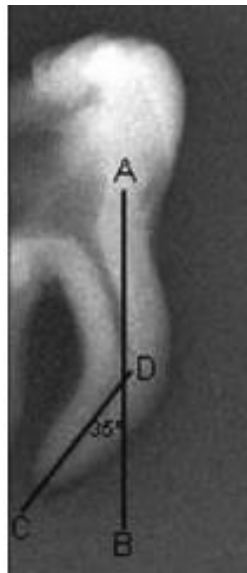


Figura 21.- Ángulo de Schneider, tomado de <http://www.scielo.org.co/pdf/rfoua/v23n1/v23n1a02.pdf>

De acuerdo a los grados obtenidos se otorga un nivel de dificultad que va de casos fáciles a severos. (29) (Figura 22)

Conductos fáciles	5° o menos
Conductos moderados	10° a 20°
Conductos severos	25° a 70°

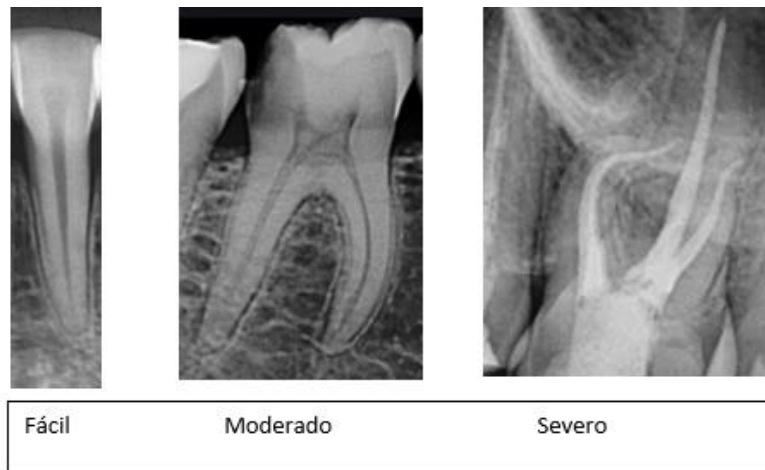


Figura 22.- Clasificación de la dificultad de los conductos, fuente propia.

4.2 TÉCNICA DE PRUETT

Es una técnica desarrollada por John Pruett en 1997.

Su finalidad es obtener tanto el ángulo como el radio de la curvatura. Se obtiene trazando una línea por el eje de la porción recta coronal del conducto, que discurra dentro del conducto. Se traza una segunda línea por el eje longitudinal de la parte recta apical del diente.

El ángulo de curvatura se da por líneas perpendiculares marcadas desde los puntos de desviación que se interceptan en el centro de la circunferencia. La longitud de estas líneas es el radio de la circunferencia y define el radio de la curva del conducto en milímetros. (29) (30)(Figura 23)

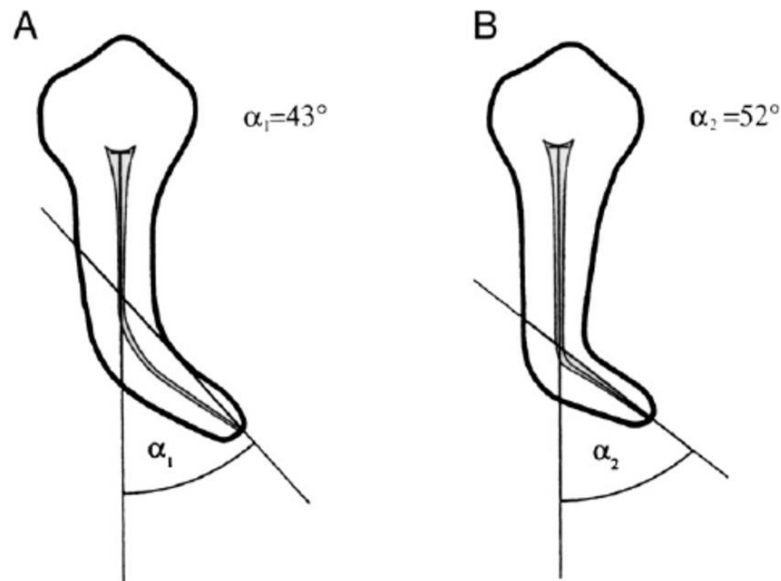


Figura 23.- Técnica de Pruet, tomado de Pruet.

5. RAÍCES SUPERNUMERARIAS

Esta anomalía consiste en un número mayor de raíces que el correspondiente para un grupo dental. La causa es una hiperactividad en la Vaina Epitelial de Hertwig; es común encontrar esta anomalía en molares inferiores y terceros molares, también se encuentra en caninos, incisivos y premolares superiores aunque con menos frecuencia.

Las raíces supernumerarias pueden ser normales en tamaño y forma o presentarse en forma rudimentaria como un apéndice. Cuando las raíces son a modo de apéndice suelen presentarse a nivel de la furca y en molares inferiores.(31)

5.1 RADIX ENTOMOLARIS

La anatomía normal de los molares mandibulares es una raíz mesial con dos conductos radiculares y una raíz distal con un conducto radicular en el 97.8% de los casos. Ocasionalmente los molares presentan tres raíces con dos o tres conductos en la raíz mesial y uno, dos o tres conductos en la raíz distal. Esta anomalía fue denominada Radix Entomolaris por Carabelli en 1844. Afecta solo al 2.2% de los casos.

Esta raíz supernumeraria se localiza de forma distolingual en los molares mandibulares, principalmente en primeros molares.(10)

Las dimensiones de un Radix pueden ser rudimentarias (cónicas y cortas) o maduras y de tamaño normal. Suele ser más pequeño que el resto de las raíces y puede encontrarse fusionado con ellas.

La etiología no se encuentra bien descrita pero se atribuye a elementos genéticos y de raza siendo más frecuente en poblaciones asiáticas y poco frecuente en la población caucásica.(31) (Figura 24)

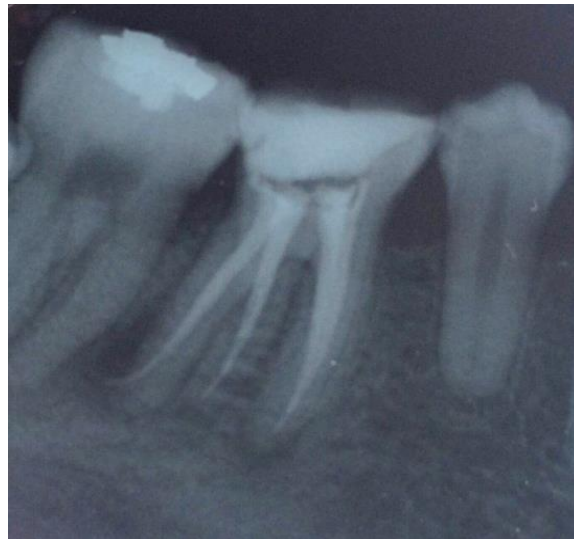

Figura 24.-Radix Entomolaris en un primer molar mandibular, fuente propia.

Debe considerarse la posibilidad de encontrar esta anomalía para garantizar la localización, preparación y correcta obturación del diente y así garantizar el éxito del tratamiento. En la figura 25 puede observarse la apertura cameral (A) donde se localizan los conductos distovestibular, distolingual, mesiovestibular y mesiolingual (B), al realizarse una correcta eliminación del techo se devela la entrada del Radix (C,D). (31)

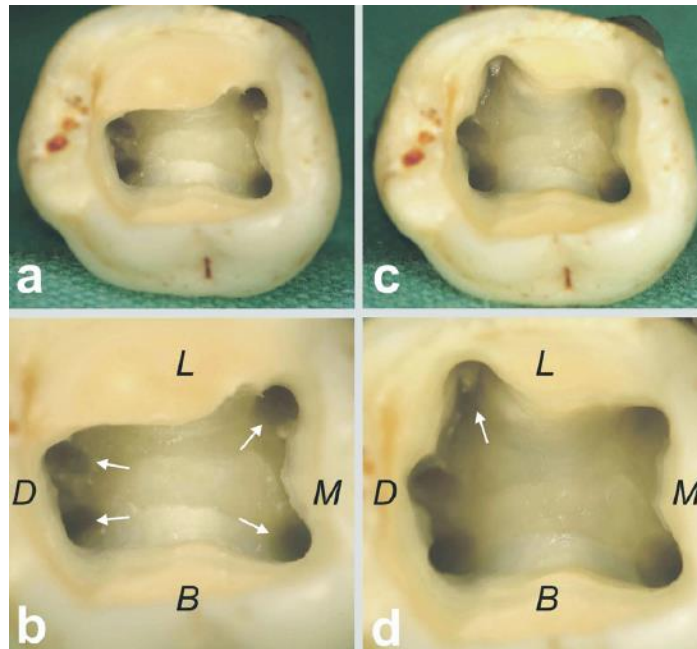


Figura 25.- Acceso en Radix, tomado de Moor.

5.2 RADIX PARAMOLARIS

Al igual que en el Radix Entomolaris, se trata de una raíz adicional presente en los molares mandibulares pero a diferencia de este la raíz adicional se encuentra por la cara mesiobucal.

Según Visser es frecuente encontrar Radix Paramolaris en segundos y terceros molares inferiores.

Esta raíz adicional puede variar desde una raíz madura con un conducto radicular hasta una raíz corta con extensión cónica y puede estar o no fusionada con las otras raíces. (31) (Figura 26)

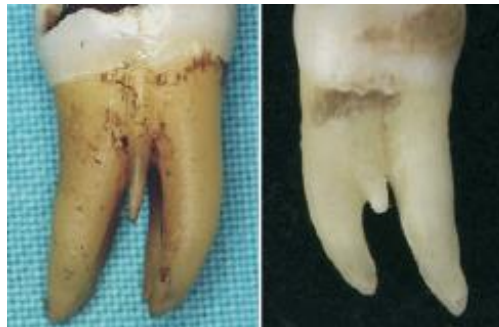

Figura 26.-Radix Paramolaris, tomado de Moor.

6. RAMIFICACIONES DEL CONDUCTO PRINCIPAL

Se refiere a extensiones muy pequeñas del conducto principal que se extienden en dirección horizontal, vertical o lateral, desde la pulpa hasta el periodonto. El 74% de estos conductos se localizan en el tercio apical, 11% en el tercio medio y 15% en el tercio cervical. (32)

Estas ramificaciones contienen tejido conectivo y vasos sanguíneos, aunque no aportan circulación colateral al diente pueden tener una función importante en la comunicación de procesos patológicos de la pulpa al periodonto ya que actúan como vías para el paso de los irritantes. Recibirán su nombre de acuerdo con su posición o características.

Es muy probable que durante la limpieza y conformación no sea posible trabajar estos conductos, es por eso que debe realizarse una desinfección adecuada así como elegir una buena técnica de obturación para obtener un buen sellado tridimensional en ellos.(12)

6.1 CONDUCTO COLATERAL

Se trata de un conducto con trayectoria muy parecida a la del principal que incluso nace en la cámara pulpar. Suele ser bastante paralelo al conducto principal y desemboca en un foramen propio o en el foramen del conducto principal. Este conducto posee dimensiones considerablemente menores comparadas con los conductos principales.

Con frecuencia están presentes en molares y no son identificables (clínica y radiográficamente) con facilidad. (33) (Figura 27)

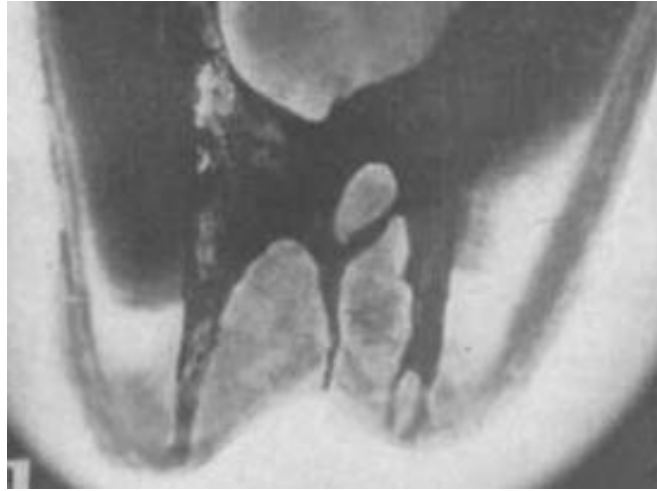

Figura 27.-Conductos colaterales, tomado de Callahan.

6.2 CONDUCTO LATERAL

Son comunicaciones transdentinarias y transcementarias en cualquier punto de la longitud del conducto principal, que se comunican con el exterior a través de foraminas que son forámenes de calibre menor.

Estas ramificaciones parten perpendicularmente del conducto principal y terminan en el periodonto lateral. Se localizan en tercio medio o cervical.

Al ser conductos no instrumentables que no hacen emergencia en la cámara pulpar y por lo tanto no son visibles clínicamente, se requerirá de irrigación para asegurar su limpieza.(17) (Figura 28)

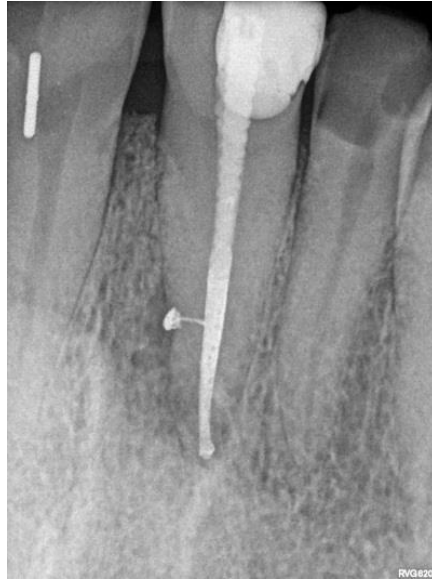

Figura 28.- Conductos laterales tomado de, <https://www.clinicabeatrizvazquez.es/casos-clinicos/29-conductos-laterales>

6.3 CONDUCTO SECUNDARIO

Se trata de un conducto con pequeño calibre, éste se comunica directamente al conducto principal con el periodonto.

Es un conducto localizado de forma perpendicular al conducto principal, resulta muy similar al conducto lateral con la diferencia de que se ubica en el tercio apical.

Este conducto suele ser responsable de la migración de bacterias del conducto al periodonto.

Su limpieza será por medio de soluciones irrigantes.(17)

6.4 CONDUCTO ACCESORIO

Reciben este nombre los conductos que se derivan de un conducto secundario y lo comunican con el periodonto lateral.

Al igual que la mayoría de las ramificaciones del conducto principal, se deben descontaminar por medio de irrigantes.(17)

6.5 INTERCONDUCTO

Es un conducto pequeño cuya particularidad es comunicar dos o más conductos. Se encuentra en relación con la dentina pero sin alcanzar el cemento o el periodonto.(17)

6.6 CONDUCTO RECURRENTE

La característica de este conducto es que parte del conducto principal, recorre un trayecto variable en la dentina para posteriormente desembocar en el conducto principal, pero antes de llegar al ápice. (17)

6.7 CAVO INTERRADICULAR

Son aquellos conductos que parten del piso de la cámara pulpar o de la porción cervical del conducto principal, hacen emergencia en la furca. Su característica principal es que siempre terminan en la bifurcación o trifurcación radicular y comunican con el periodonto.(17)

6.8 DELTAS

Están constituidas por múltiples terminaciones de conductos que alcanzan el foramen apical múltiple, formando un delta de ramas terminales. Estas múltiples terminaciones se encuentran cerca del mismo ápice y terminan en la zona apical, dan origen a múltiples foraminas.

Se trata de un complejo anatómico que representa un problema con la terapia y pronóstico de la endodoncia actual.

En la figura 29 se ejemplifican todas las ramificaciones del conducto principal.

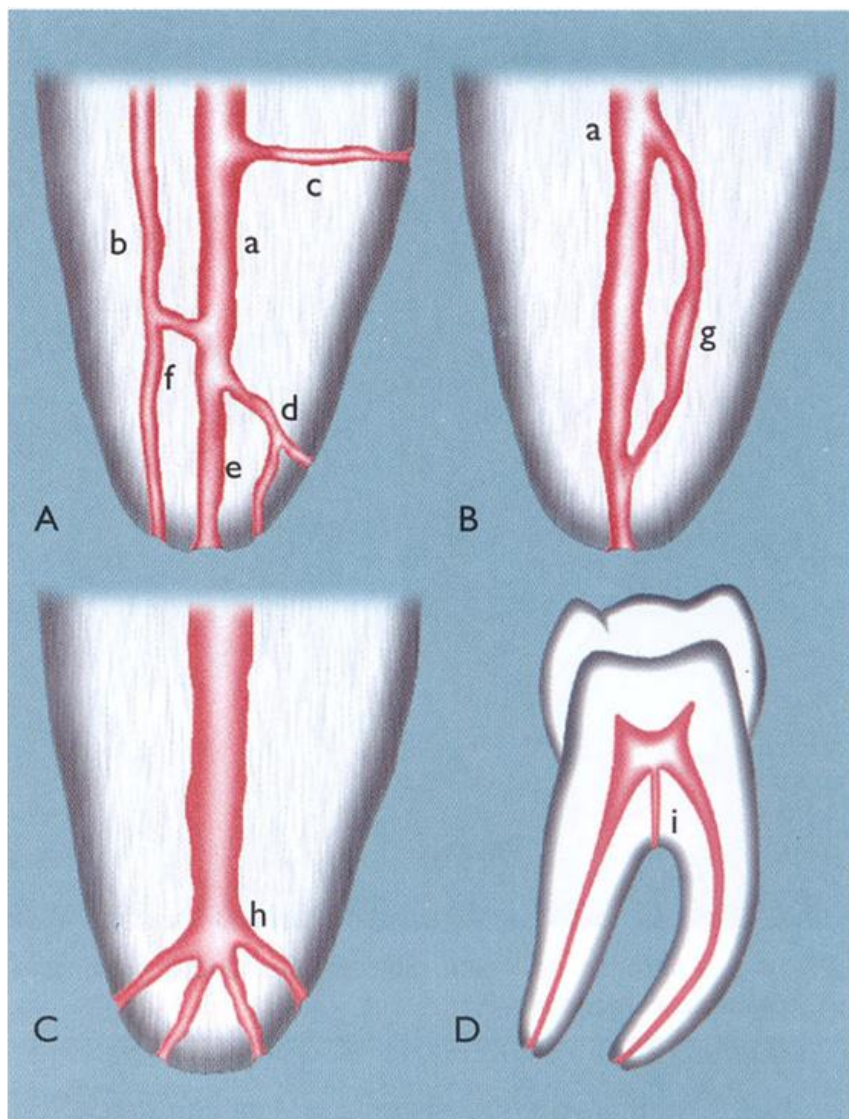


Figura 29.- Ramificaciones del conducto principal, según Pucci, Reig y Kuttler, a) conducto principal; b) colateral; c) lateral; d) secundario; e) accesorio; f) interconducto; g) recurrente, h) delta apical; i) cavo- interradicular, tomado de Goldberg.

7. ANASTOMOSIS

La anastomosis o istmo es una variación anatómica importante que se presenta en raíces con dos o más conductos radiculares. Se definen como una comunicación estrecha en forma de cinta entre dos conductos radiculares, que contiene tejido pulpar y mantiene comunicación con el sistema de conductos.

Según Weller y Kim (1995) son conexiones completas o incompletas con una o más aberturas entre dos conductos principales. Los istmos completos se definen como conexiones continuas entre dos conductos principales en una sola raíz, mientras que los incompletos son istmos con conexiones incompletas con una o más aberturas entre dos conductos principales.(34)(35)(Figura 30)

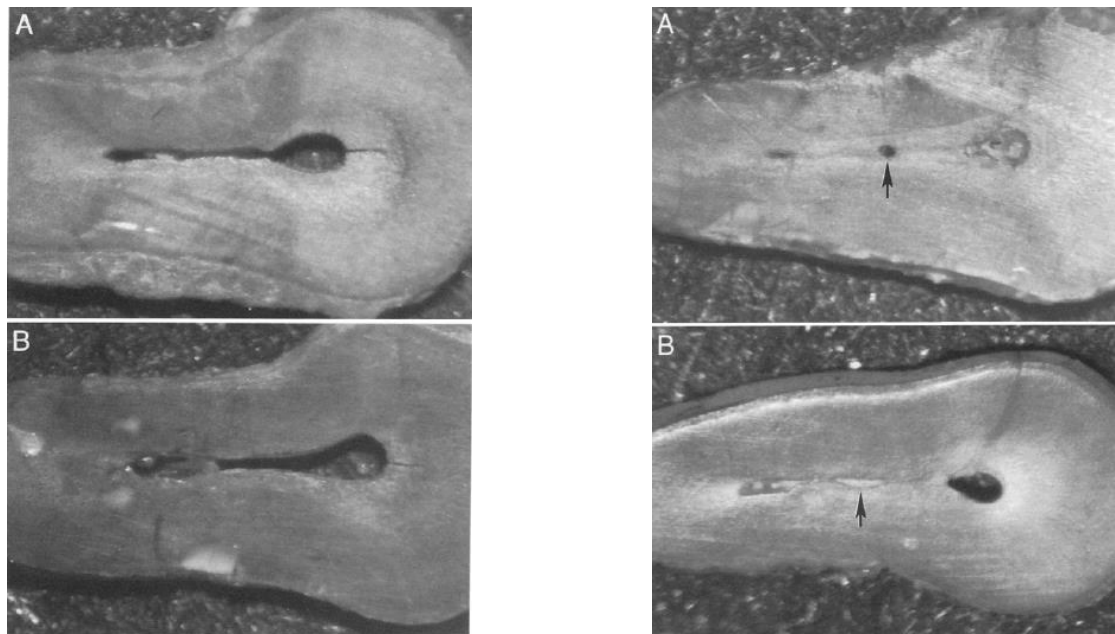



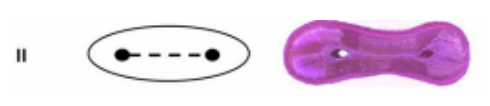



Figura 30.- En la imagen (A, B) de la derecha se observan ejemplos de istmos completos, en la imagen (A, B) de la izquierda ejemplos de istmos incompletos o parciales. Tomado de Kim.

Esta variante anatómica crea un sitio de proliferación microbiana que puede derivar en el fracaso de la terapia de conductos, por lo tanto será necesario alcanzar la limpieza completa de estos istmos.

Los istmos aparecen comúnmente en premolares superiores con una frecuencia del 16% al corte a 1mm desde el ápice y del 52% a 6mm desde el ápice. En premolares inferiores tienen una frecuencia de 32% y 40% a 2mm y 3 mm respectivamente.(25)

También puede presentarse en la raíz mesiovestibular de los primeros molares superiores con una frecuencia del 50% a 4 mm, en las raíces distales de molares inferiores, 15% a 3mm. Pero la mayor incidencia está en la raíz mesial de los primeros molares inferiores con un 80% a 4mm del ápice.(29)

Kim y cols en 1997 clasificaron los istmos en cinco tipos que se describen en la siguiente tabla (36) :

TIPO I	Dos conductos separados sin unión entre sí.	i 
TIPO II	Dos conductos conectados por el istmo.	ii 
TIPO III	Tres conductos conectados por un istmo.	iii 
TIPO IV	Dos conductos alargados y unidos en el centro.	iv 
TIPO V	Conducto único muy amplio y alargado.	v 

Clasificación de Kim y cols. Tomado de https://scielo.conicyt.cl/scielo.php?script=sci_arttext&pid=S0717-95022017000401280

Los istmos pueden ir desde una comunicación no visible hasta un verdadero corredor amplio entre ambos conductos. Las raíces aplanadas tienen mayor probabilidad de contenerlos.

En ocasiones esta conexión puede ser abordada por medio de una lima delgada, esta generará un conducto más al momento de realizar la preparación.(29)

8. ANOMALÍAS MORFOLÓGICAS

Las anomalías dentarias son una desviación de la normalidad caracterizadas por cambios en la morfología de los dientes. Estos cambios pueden tener origen hereditario, traumático, por alguna enfermedad, formar parte de un síndrome, factores ambientales, entre otros.

Se agrupan en anomalías de forma, número, volumen, posición, por unión como la dehiscencia, geminación, dens in dente, etc.

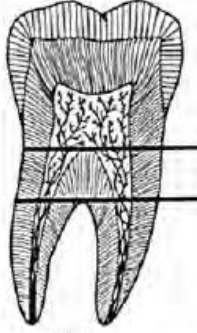
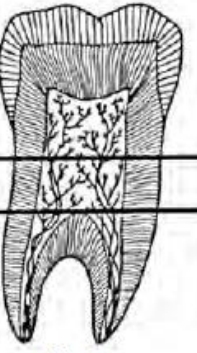
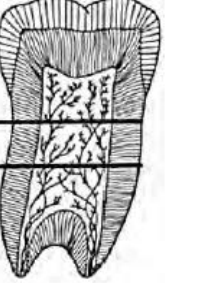
8.1 TAURODONTISMO

La palabra Taurodontismo proviene etimológicamente de los vocablos *tauros* que significa toro y *odus* que se refiere al diente. El Taurodontismo es una variación morfológica de forma, en la cual la porción coronaria del diente se agranda y las raíces se reducen de tamaño, produciéndose una migración apical de la furcación.(37)

Su etiología no se encuentra bien definida, se piensa que es causado por una alteración en la morfodiferenciación ocasionada por un fallo en la invaginación de la vaina epitelial radicular de Hertwig.

Aunque el Taurodontismo forma parte de síndromes como el síndrome de Down y Klinefelter, se considera que también puede ocurrir en individuos sanos.(38)

Shiftman y Chanannel (39) clasifican al Taurodontismo en tres tipos:

<p>Hipotaurodontismo</p>	<p>Alargamiento de la cámara pulpar leve.</p>	 <p>Hipo</p>
<p>Mesotaurodontismo</p>	<p>La cámara pulpar llega a tercio medio.</p>	 <p>Meso</p>
<p>Hipertaurodontismo</p>	<p>La cámara pulpar llega hasta el nivel apical y produce dos o tres bifurcaciones radiculares.</p>	 <p>Hiper</p>

Clasificación de Taurodontismo, tomado de <https://www.medigraphic.com/pdfs/oral/ora-2016/ora1655e.pdf>

Este tipo de dientes no requiere de ningún tratamiento en específico, sin embargo cuando es necesaria la terapia de conductos se describe como un tratamiento complejo, la morfología puede obstaculizar la ubicación de los conductos y creando dificultades en la instrumentación y obturación.(37) (Figura 31)

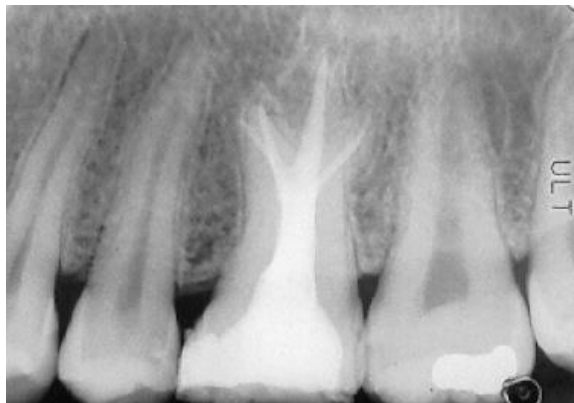


Figura 31.- Tratamiento endodóncico en un molar superior con Taurodontismo, tomado de Tesis.

8.2 DENS INVAGINATUS

Se trata de una anomalía del desarrollo dental que produce una desorganización del órgano del esmalte el cual se invagina dentro del cuerpo del diente.

Se conoce también como dens in dente, odontoma invaginado, odontoma gestante dilatado, inclusión dental. Pero el término dens invaginatus fue introducido en 1953 por Hallet y es actualmente el más empleado.

Se debe a una malformación en la papila dental causada por desdoblamiento de la misma durante el desarrollo dental. Los dientes afectados presentan un profundo doblez del esmalte y dentina que comienza en el cingulo o incluso en la punta de la cúspide y puede extenderse dentro de la raíz. (40)

Comúnmente se presenta en dientes maxilares permanentes, principalmente incisivos laterales, con prevalencia del 0.4% al 10%. También se puede presentar en incisivos centrales, premolares,

caninos y molares superiores aunque con una menor frecuencia. Esta anomalía tiene un porcentaje de bilateralidad del 43%.

La etiología del dens invaginatus es controversial e incierta, algunas teorías señalan que esta invaginación resulta de una falla focal de crecimiento del epitelio interno del órgano del esmalte mientras que el epitelio adyacente prolifera y se hunde en esta área.

La clasificación más común del dens invaginatus es la propuesta por Oehlers en 1953 (41) (40) (42) (Figura 32):

Tipo I: Pequeña invaginación tapizada de esmalte que no se extiende más allá de la unión amelocentaria (A).

Tipo II: Invaginación revestida de esmalte que se extiende más allá de la unión cemento-esmalte, permanece dentro de la raíz como un saco y puede comunicarse con la pulpa (B).

Tipo III: La invaginación penetra a través de la raíz y perfora el agujero apical, muestra un segundo foramen y no hay comunicación con la pulpa. La invaginación puede estar completamente cubierta por esmalte (C y D).

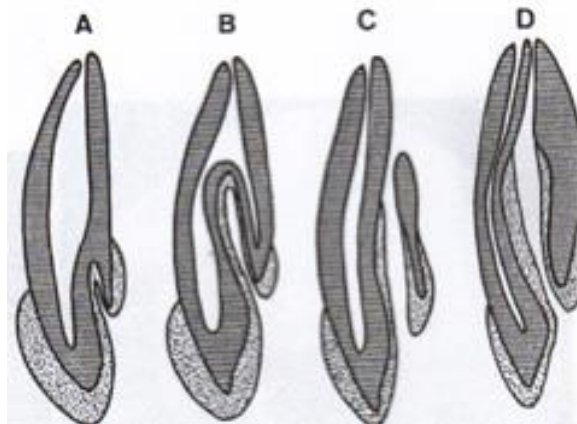


Figura 32.- Clasificación de Oehlers para dientes invaginados, tomado de Hülsmann.

Histológicamente la invaginación tiene una capa de esmalte de un grosor variable, suele ser irregular e hipomineralizada a consecuencia se vuelve un reservorio de bacterias que desmineraliza el esmalte y aumenta la posibilidad de desarrollar caries, patología pulpar, periodontal y periapical.

Aunque la dentina no suele presentar irregularidades, alberga tejido pulpar o incluso tiene comunicación directa con el conducto principal. Esta es la razón de que los dientes con dens invaginatus presenten necrosis pulpar con frecuencia.

El diagnóstico de esta anomalía suele ser radiográfico y se observa como una invaginación radiopaca igual en densidad al esmalte, esta va desde el cíngulo hasta el interior del conducto. Los incisivos laterales superiores son los más susceptibles a presentar dicha anomalía.

La importancia de diagnosticar oportunamente el dens invaginatus radica en su alta susceptibilidad de infección y degeneración pulpar, esta puede evolucionar a una infección periapical y posterior aparición de quistes. Al ser una anomalía que no presenta síntomas hasta que existe un compromiso pulpar y periapical, es responsable del fracaso en el tratamiento de conductos.(42)(40)(41)

Oehlers señala que el tratamiento puede ir desde un tratamiento preventivo hasta el tratamiento de conductos, cirugía periapical o extracción (dependiendo de la complejidad del caso).

La determinación de realizar un tratamiento endodóncico dependerá de un buen diagnóstico se deben realizar pruebas de vitalidad para verificar la vitalidad del diente.

Debe realizarse un plan de tratamiento y ubicar la dificultad del mismo de acuerdo a la clasificación de Oehlers.

Pueden existir complicaciones como perforaciones al realizar el acceso o limpieza deficiente del área invaginada, por lo cual hay que valerse de medios como el uso de microscopio, tomografía, radiografías en diferentes angulaciones e irrigación abundante. (41)

8.3 DENS EVAGINATUS

Se trata de una anomalía en el desarrollo dental poco frecuente, caracterizada por la protrusión de un tubérculo en una de las superficies del diente afectado (Figura 33). Es común encontrar esta anomalía en la superficie oclusal de dientes posteriores y superficie lingual de dientes anteriores. Resulta ser la antítesis del dens invaginatus.

Esta condición está formada por una capa exterior de esmalte, un centro de dentina y puede contener una extensión de tejido pulpar, la fractura o desgaste del tubérculo lleva a necrosis pulpar e infección periapical temprana en ocasiones antes del cierre apical.(43)

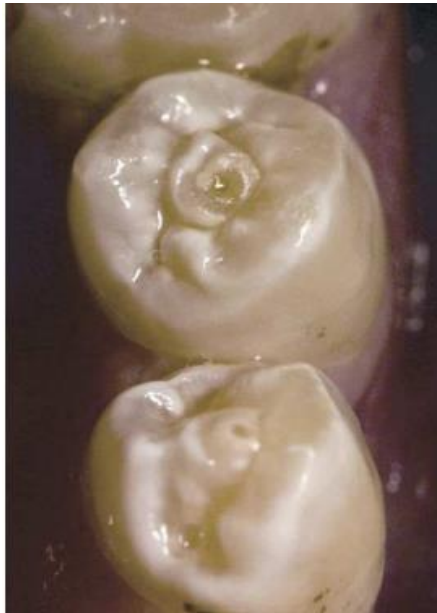

Figura 33.- Dens evaginatus en premolar, tomado de Levitan.

Stewart (44) reporta que es una anomalía frecuente dentro de poblaciones Japonesas, Chinas, Filipinas, Tahí, entre otros individuos de raza mongoloide. Ocurre frecuentemente de manera bilateral.

Se identifican cinco variantes del dens evaginatus, basadas en el cuerno pulpar, estas variantes fueron descritas por Oehlers (45) mediante estudios histológicos en dientes extraídos. A continuación se presenta un listado de las variantes y el porcentaje de su incidencia:

- a. Cuerno pulpar ancho (34%).
- b. Cuerno pulpar estrecho (22%).
- c. Cuerno pulpar contraído (14%).
- d. Segmento aislado de pulpa (20%).
- e. Ausencia de cuerno pulpar (10%).

El dens evaginatus se puede diagnosticar de manera clínica como un tubérculo de esmalte en la superficie oclusal del diente. Como auxiliar en el diagnóstico el clínico puede valerse de radiografías, tomografías y clasificaciones como la de Levitan (45) que determina el estado pulpar y el grado de desarrollo radicular del diente:

Tipo I.- Pulpa normal y ápice maduro.

Tipo II.- Pulpa normal y ápice inmaduro.

Tipo III.- Pulpa inflamada y ápice maduro.

Tipo IV.- Pulpa inflamada y ápice inmaduro.

Tipo V.- Pulpa necrótica y ápice maduro.

Tipo VI.- Pulpa necrótica y ápice inmaduro.

De esta clasificación dependerá el tratamiento a seguir, se buscará la eliminación del tubérculo para evitar que se fracture en los tipos I y II, para las afecciones pulpares con ápice maduro (tipos III y V) se optará por realizar el tratamiento de conductos, seguido de la eliminación del tubérculo, cuando el ápice es inmaduro y presenta alteraciones pulpares (tipos IV y VI) se buscará una apicogénesis o apicoformación dependiendo del estado pulpar.

El tratamiento empleado en dicha patología dependerá tanto de la severidad del caso como del estado pulpar, este tratamiento puede ir desde acciones preventivas que consiste en desgastar el tubérculo y colocar un material de restauración, incluso puede realizarse un recubrimiento pulpar directo con hidróxido de calcio en caso de realizar comunicación pulpar siempre y cuando el diente se encuentre aislado de manera absoluta, hasta el tratamiento de conductos.

En caso de tener que realizar el tratamiento de conductos se verificará el estado del cierre apical y en caso de no estar completo se usará alguna técnica de apicoformación; como el uso de hidróxido de calcio o Agregado de

Trióxido de silicato (MTA), seguido del tratamiento de conductos convencional. (Figura 34)

Si la apicoformación no es exitosa o el manejo clínico no es el adecuado se considerará realizar la extracción del diente como último recurso. (44)

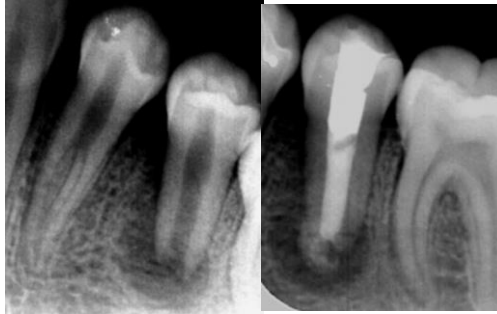

Figura 34.- Tratamiento de conductos en premolar con dens evaginatus y ápice abierto, en la imagen del lado derecho se observa un control a 10 años, tomado de Stewart.

Las posibles complicaciones de esta condición son:

- Fractura del tubérculo, lo cual deja expuesta a la pulpa y causa necrosis pulpar e infección periapical.
- Necrosis pulpar antes del cierre apical.
- Interferencias con la intercuspidad normal, lo que produce maloclusión o trauma oclusal.
- Formación de caries en los surcos o fisuras.

El éxito en el tratamiento dependerá del diagnóstico precoz y del estado pulpar y grado de desarrollo radicular en el que se encuentre el diente, el manejo inadecuado de esta anomalía fácilmente podría conducir al fracaso del tratamiento de conductos.

8.4 CUSPIDE ESPOLONADA

La cúspide espolonada también llamada cúspide en garra, talón cuspeado, cingulo hiperplásico o cúspide accesoria, es una variante anatómica poco común en la cual se tiene una cúspide supernumeraria. Esta cúspide se presenta en la cara lingual de dientes maxilares con una incidencia del 55% en incisivos laterales, 33% en incisivos centrales y 9% en canino.

Surge del cingulo y generalmente se extiende hasta el borde incisal como una prominente proyección de esmalte.(46)(Figura 35)

Radiográficamente se observa similar a un diente normal, con la particularidad de que la cúspide puede contener un cuerno pulpar. Aunque no se tiene clara la causa de este padecimiento es frecuente en pacientes con síndromes como Rubinstein-Taybi y Mohr, así como puede presentarse en conjunto con otras anomalías odontogénicas como dientes supernumerarios, dientes retenidos o ausencias dentarias congénitas. (46)(47)

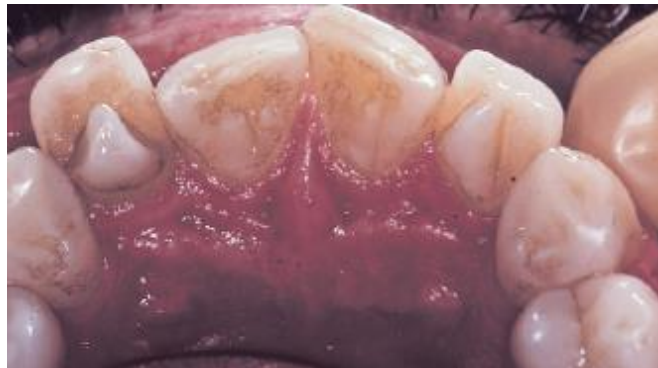

Figura 35.- Cúspide espolonada bilateral, tomado de Sapp.

La clasificación más aceptada es la propuesta por Hattab (48) en 1996:

TIPO 1: Talón: Cúspide adicional bien delimitada en la superficie palatina de dientes anteriores, la cual se extiende desde la unión amelocementaria hasta el borde incisal.

TIPO 2: Semitalón: Cúspide adicional de un milímetro o más que se extiende menos de la distancia desde la unión amelocementaria hasta el borde incisal. Puede estar separada o mezclada con la superficie palatina de la corona.

TIPO 3: Vestigio de talón: Es un cingulo prominente que se puede presentar de forma cónica, bífida o parecida a un tubérculo.

Los dientes con cúspide espolonada pueden desarrollar caries debido a la presencia de surcos de desarrollo o fisuras en las uniones de la cúspide con la superficie del diente. La cúspide podría interferir con la oclusión normal y al intentar realizar una reducción simple puede exponerse la pulpa.

El tratamiento de este tipo de dientes consistirá en realizar tratamiento preventivo que consiste en desgastar la cúspide y colocar recubrimiento pulpar para evitar la fractura de la misma a causa de la oclusión, en ocasiones se colocan selladores de fosetas y fisuras o tratamiento de ortodoncia cuando se ve comprometida la oclusión, la endodoncia estará indicada cuando exista compromiso pulpar para posteriormente colocar alguna restauración. El constante control clínico y radiográfico es importante para evaluar si el tratamiento ha sido exitoso.(49)

8.5 SURCO LINGUAL

Anomalía de desarrollo descrita por Lee en 1968, conocida también como surco palato-radicular, surco radicular lingual o surco palatino.

Se trata de una anomalía dental de origen embriológico que se localiza en la cara palatina de incisivos laterales superiores. El surco se presenta en la fosa central y atraviesa el cingulo para dirigirse al ápice, su longitud es variable. (Figura 36)

Se presenta en incisivos laterales superiores con una tasa de 2.8% a 18%.

La presencia de un surco lingual puede ser consecuencia de la invaginación del órgano del esmalte y la vaina epitelial de Hertwig parecido a lo que ocurre con el dens invaginatus, pero con una invaginación de menor extensión.

Clínicamente resulta significativa la presencia de un surco palatino por la frecuencia con la que favorece la aparición de procesos inflamatorios en tejidos periodontales y afectación al tejido pulpar.

Gu(50) propone una clasificación que consiste en tres tipos de surcos linguales:

Tipo I: Antes del tercio cervical de la raíz, se trata del surco con menor extensión, por lo tanto tendrá mejor pronóstico.

Tipo II: Sobrepasa el tercio cervical de la raíz aunque es poco profundo.

Tipo III: También sobrepasa al tercio cervical radicular pero resulta mucho más profundo, suele ser el de peor pronóstico.

Esta anomalía puede encontrarse acompañada de una cúspide espolonada, formándose un surco entre el diente y la cúspide espolonada, estas dos anomalías pueden complicar el tratamiento endodóncico y causar problemas periodontales.

Aunque el surco lingual suele ser asintomático en primera instancia, promueve la acumulación de placa, los microorganismos pasan a través de él hacia el ligamento periodontal, causando necrosis pulpar, periodontitis localizada y destrucción ósea.(51)(52)

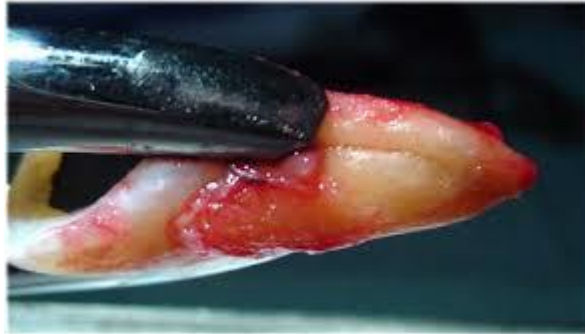

Figura 36.- Surco lingual en diente extraído, tomado de <https://rephip.unr.edu.ar/bitstream/handle/2133/1427/02%20-%20Surco%20lingual%20radicular.pdf?sequence=>

Se puede producir patología pulpar por establecimiento de un cuadro de pulpitis o necrosis debido a la comunicación directa entre el conducto radicular y el surco de desarrollo.

Una opción terapéutica consiste en realizar un fresado del surco con fresa redonda para posteriormente sellarlo, aunque el éxito de este dependerá totalmente de la profundidad del surco.

El tratamiento para los dientes que ya presentan necrosis pulpar consiste en realizar tratamiento de conductos, en ocasiones será necesaria cirugía periapical e interconsulta con periodoncia.

A pesar de los tratamientos, existe un número considerable de casos en los que el tratamiento fracasa y el pronóstico resulta desfavorable.

Los pacientes con surco lingual suelen presentar sondeo periodontal profundo, radiográficamente puede existir lesión periapical, en estos casos se determinara junto con el periodoncista el plan de tratamiento que incluirá la realización del tratamiento de conductos junto con algún procedimiento quirúrgico como desbridamiento por colgajo y odontoplastia.(53)

Se pueden realizar cirugías exploratorias para verificar la extensión del surco, a pesar de todo el pronóstico suele ser bastante reservado y dependerá de la profundidad y extensión del surco.

En la mayoría de los casos el tratamiento de elección es realizar la exodoncia del diente. (54)

Suele ser una anomalía con muy mal pronóstico que a menudo causa fracaso en el tratamiento de conductos, es por eso que será de gran importancia realizar un diagnóstico preciso y hacer un exhaustivo control de la infección.(55)

8.6 DISLACERACIÓN

Se define como una angulación o desviación que involucra la raíz de un diente, es la deformidad de un diente debido a una alteración entre las porciones mineralizadas y las no mineralizadas del germen dental en desarrollo. (Figura 37)

La etiología puede estar relacionada con un traumatismo sufrido por el diente primario durante el desarrollo del permanente, causando un cambio de posición de la porción calcificada y en la porción restante se forma un ángulo. En otros casos la causa de esta curva es idiopática.(46)(56)

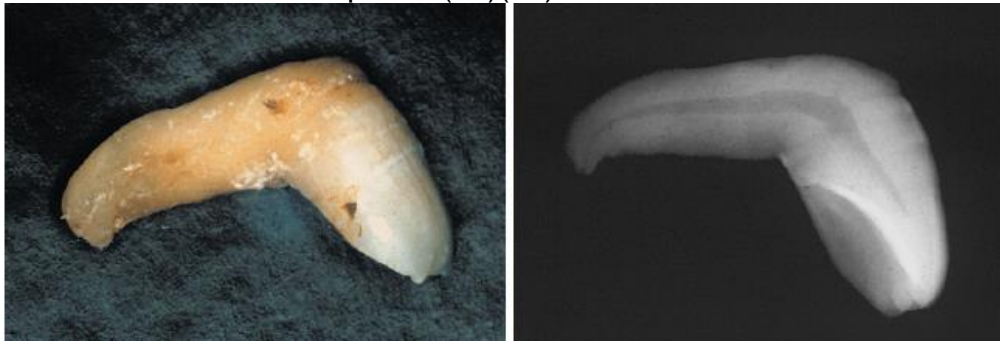

Figura 37.- Dislaceración en incisivo central superior, tomado de Sapp.

Lin y cols. (57) señalan que es probable que la dislaceración bilateral se atribuya a factores hereditarios.

Su diagnóstico es radiográfico y se observa en forma de “S” o de bayoneta. Si la curvatura es muy pronunciada el diente no erupcionará y la ausencia del diente será el único dato clínico. La mejor forma de realizar el diagnóstico es mediante radiografías o tomografía y será necesario tomar distintas angulaciones para corroborar el diagnóstico.

Por lo general los dientes con dislaceración no suelen requerir de un tratamiento endodóncico, en tanto no tengan compromiso pulpar.(56)

Chohayeb(58) en 1983 realizó un estudio donde analizo 442 incisivos laterales superiores permanentes extraídos y con tratamiento endodóncico previo, su estudio reveló un 52% de dientes con dislaceración y concluyó que la dislaceración suele ser un factor contribuyente al fracaso en laterales superiores.

Cuando es necesario realizar el tratamiento de conductos se recomienda tener una serie de consideraciones, ya que suele ser complicado el abordaje endodóncico y podría derivar en perforaciones, obturación e instrumentación deficiente o incluso la extracción del diente. El abordaje será el siguiente(57):

- Tener conocimiento de la anatomía radicular del diente.
- Obtener radiografías nítidas o empleo de recursos como la tomografía.
- Realizar acceso en línea recta y si obstáculos.
- Utilizar instrumentos en buen estado.
- Realizar minuciosa irrigación con NaOCl.
- Precurvar los instrumentos de acero inoxidable.
- Tener precaución de no hacer perforaciones.
- Autores como Lin y cols. (57) destacan la dificultad que puede existir al explorar este tipo de conductos y en las complicaciones para alcanzar la longitud de trabajo a causa de las irregularidades del conducto, por lo tanto se recomienda utilizar instrumentos de níquel titanio, ya que estos permitirán abordar, limpiar y conformar los conductos curvos con menor riesgo de transporte del foramen apical, transportes apicales, escalones y perforaciones por ser una aleación con mayor flexibilidad que las limas de acero inoxidable.
-
- Para la obturación se recomienda técnicas con gutapercha plastificada o técnicas de condensación vertical para garantizar el sellado tridimensional de la gutapercha con respecto a la anatomía del conducto radicular.

8.7 FUSIÓN

Es una anomalía dental del desarrollo en la que el diente exhibe una corona inusualmente ancha, una corona normal con raíz adicional, u otras alteraciones que son resultantes de la unión de dos gérmenes dentales unidos por dentina.

Puede ocurrir tanto en dentición temporal como en permanente.(46)(Figura 38)

La fusión dental se clasifica en dos grupos, dependiendo del momento en el que se unan los gérmenes:

- a) Fusión completa: Ocurre antes de la calcificación e incluye esmalte, dentina, cemento y pulpa así como la corona y raíz del diente.
- b) Incompleta: La fusión ocurre en una etapa posterior a la calcificación e involucra solo a la raíz del diente.

En ambos casos la unión siempre será a través de la dentina y los conductos pueden ser independientes o fusionados.(59)

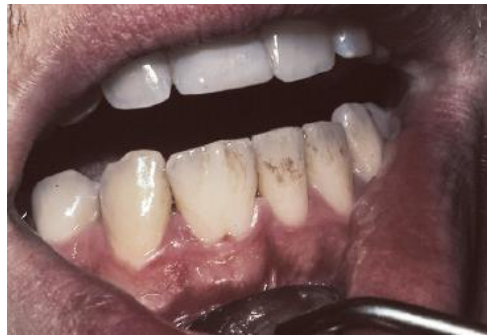

Figura 38.- Paciente con fusión de incisivos, tomado de Sapp.

El diagnóstico suele ser clínico y se observa como una corona demasiado amplia con un pequeño surco entre la superficie mesial de un diente y la distal del otro. Un aspecto clínico característico es la ausencia congénita del diente contiguo en la arcada.

El tratamiento en dientes fusionados consiste en prevenir la aparición de caries, se puede intentar separar ambos dientes mediante desgastes selectivos que posteriormente deberán restaurarse con resinas compuestas. La separación deberá realizarse cuando la formación radicular se encuentre completa.

En caso de presentar patologías como pulpitis irreversible, necrosis pulpar o traumatismos que comprometan la vitalidad pulpar, se opta por realizar el tratamiento de conductos. El éxito depende de la conformación y limpieza de todos los conductos por tanto es imperativo tener identificados todos los conductos radiográficamente y clínicamente. Al momento de restaurar el diente se puede dar la apariencia de dos coronas separadas.(59)(Figura 39)

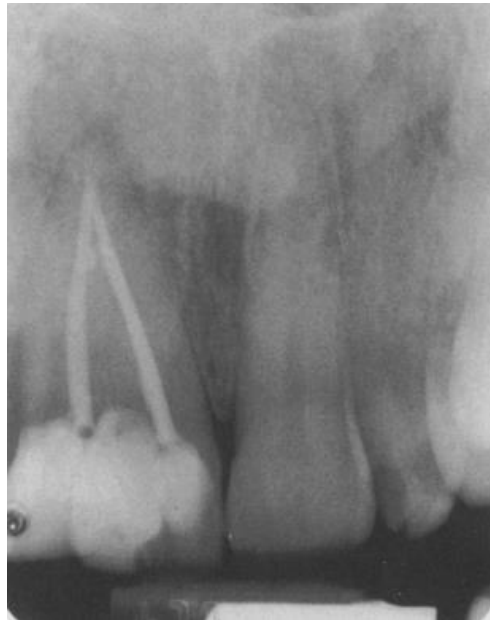

Figura 39.- Tratamiento de conductos en central fusionado, tomado de Spatafor.

8.8 GEMINACIÓN

Se define como una anomalía dental del desarrollo, donde a partir de un solo germen dental se intentan formar dos dientes. Principalmente afecta a los dientes anteriores y clínicamente es muy parecida a la fusión, sin embargo resultan de dos procesos

diferentes y la geminación se caracteriza por la división de un solo germe dental lo que da como resultado dos coronas separadas o parcialmente separadas y una sola raíz. (Figura 40) La geminación puede afectar tanto a la dentición temporal como a la permanente. (46)(60)

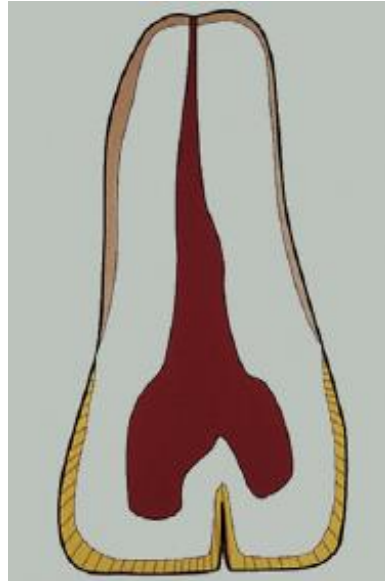


Figura 40.- Esquema de un diente geminado, tomado de Sapp.

El diagnóstico se puede establecer mediante las siguientes características:

- a) Apariencia de dos coronas unidas.
- b) El diente presenta una sola raíz.
- c) No hay dientes ausentes en el arco dental.

La geminación es asintomática, en caso de requerir tratamiento de conductos por necrosis o compromiso pulpar, se deberán tomar las radiografías pertinentes para tener en cuenta las estructuras anatómicas y la orientación que estas presentan en la cámara pulpar. (60)

8.9 CONCRESCENCIA

Se trata de un tipo de fusión en la que se unen dos dientes o más por medio del cemento, después de la formación de las coronas. Estos dientes muestran dos cámaras pulpares y conductos radiculares separados. La concrescencia puede ocurrir antes o después de la erupción dental.(46)(Figura 41)

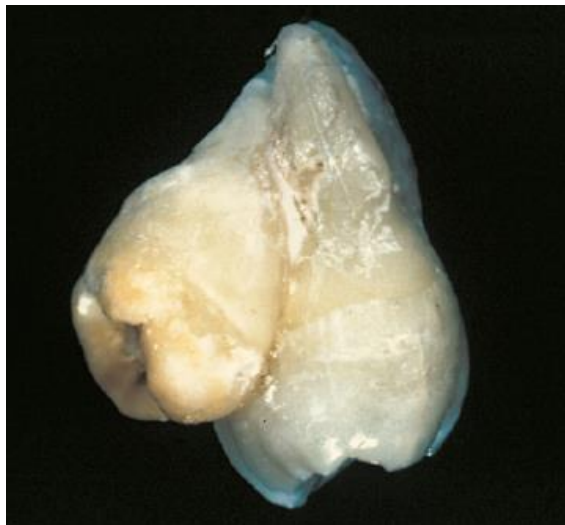

Figura 41.- Concrescencia en molares superiores, tomado de Sapp.

La etiología no es clara pero se puede atribuir a la falta de espacio durante el desarrollo, traumatismos locales, excesiva fuerza oclusal o infecciones locales.

Clínicamente se observa una ligera inclinación de las coronas hacia el punto de unión y en esa área se tienden a formar caries. Alguno de los dientes también podría no erupcionar o hacerlo de forma incompleta.

Radiográficamente se observan ambos dientes unidos por la raíz.(61)

El tratamiento de conductos suele ser un desafío debido a la anatomía radicular atípica. Se deben realizar correctamente las pruebas ya que un solo diente suele ser el afectado y se deberá realizar el tratamiento únicamente en el diente afectado.(61)(Figura 42) 39)

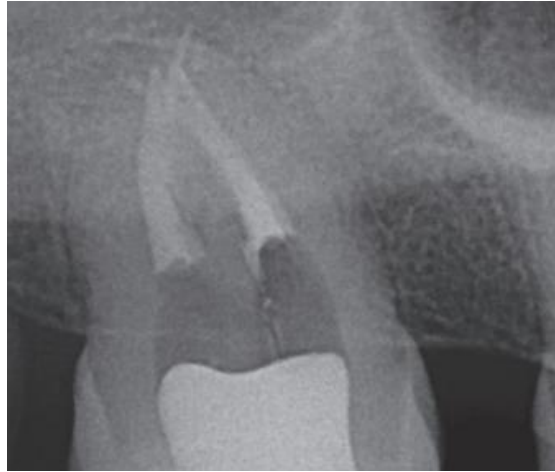


Figura 42- Tratamiento de conductos en molares con concrecencia, tomado de Foran

9. PROYECCIÓN CERVICAL DEL ESMALTE

Es una anomalía anatómica en la que el esmalte de la región cervical del diente se proyecta hacia la furca en extensiones variables. Frecuente en molares mandibulares. (Figura 43)
Este esmalte ectópico se forma por ameloblastos diferenciados en la capa interna de la vaina epitelial de Hertwig que induce la diferenciación de odontoblastos radiculares.

Masters y Hoskins(62) en 1964 clasificaron la proyección cervical del esmalte en grados de 0 al 3:

Grado 0: Sin proyección cervical del esmalte.

Grado I: Extensión discreta de esmalte hacia la furca.

Grado II: Proyección del esmalte hacia la furca pero sin invasión de la misma.

Grado III: El esmalte invade el área de la furca.

Cuando se extiende la proyección de esmalte hacia la raíz impide la inserción de fibras conjuntivas, se rompe la unión epitelial y forma una bolsa periodontal profunda. Como consecuencia proliferan bacterias que el paciente no es capaz de eliminar y por lo tanto se produce una periodontitis que podría causar una lesión endo-periodontal.

La furca suele ser la más afectada a través del conducto cavo-interradicular que conectada a la pulpa con el periodonto y deja pasar bacterias que inducen cambios inflamatorios a la pulpa, causando necrosis.

Endodóncicamente es importante realizar pruebas de vitalidad para confirmar la necesidad de un tratamiento de conductos, el trabajo en conjunto con periodoncia es de vital importancia para determinar el momento en el que debe realizarse el tratamiento de conductos.

Diagnosticar la proyección cervical del esmalte es importante para preservar el diente en boca ya que en muchas ocasiones se termina extrayendo, cuando no se da el manejo adecuado puede fracasar tanto el tratamiento de conductos como el periodontal.
(62)



Figura 43.- Proyección cervical del esmalte, tomado de <https://www.actaodontologica.com/ediciones/2010/3/art-23/>

CONCLUSIÓN

Se han expuesto diferentes variantes anatómicas que podrían complicar o tener interferencia con el tratamiento de conductos, lo que permite concluir que conocer a detalle dichas variantes resultará una herramienta útil para la prevención de fracasos y complicaciones endodóncicas.

Es común encontrarnos con variantes anatómicas en la práctica profesional por tanto se deberá realizar un diagnóstico certero teniendo en cuenta aspectos estéticos, fonéticos y de función para poder aumentar las probabilidades de éxito. Cuando el diagnóstico lo indique deberá realizarse la extracción del diente si resulta más viable.

Otros elementos de los cuales será útil valerse son los planes de tratamiento interdisciplinarios los cuales pueden incluir especialidades como Periodoncia, Ortodoncia y Rehabilitación.

Las nuevas tecnologías como la amplificación del campo visual o el uso de tomografía facilitan el tratamiento de conductos en dientes que presenten variantes anatómicas.

Una vez realizado el tratamiento el operador se podrá valer de controles radiográficos para evaluar si el tratamiento ha tenido éxito o se debe considerar un fracaso.

Aunque el fallo en el tratamiento de conductos es multifactorial, las variantes anatómicas aumentan el riesgo de llevar el tratamiento al fracaso debido a instrumentación incompleta del sistema de conductos, omisión de conductos, mala obturación de los mismos, posibilidad de separación de instrumentos o creación de falsas vías, según los estudios de Ingle estas complicaciones son las principales causas de fracaso endodóncico.

Con este trabajo se pretende resaltar que la falta de conocimiento sobre variantes anatómicas por parte del operador así como la poca conciencia para derivar estos casos a un Endodoncista, influyen en el fracaso del tratamiento de conductos.

REFERENCIAS

1. Lasala Á. Endodoncia. tercera ed. Madrid; 1979. 624 p.
2. Toledo L, Alfonso M, Barreto E. Evolución del tratamiento endodóntico y factores asociados al fracaso de la terapia. Medicentro. 2016;
3. Friedman S, Abitbol S, Lawrence HP. Treatment outcome in endodontics: The Toronto study. Phase 1: Initial treatment. J Endod. 2003;
4. Ingle J. Endodoncia. tercera ed. McGraw Hill; 1996. 989 p.
5. Gomes BPFA, Rodrigues HH, Tancredo N. The use of a modelling technique to investigate the root canal morphology of mandibular incisors. Int Endod J. 1996;
6. Robertson D, Leeb IJ, McKee M, Brewer E. A clearing technique for the study of root canal systems. J Endod. 1980;
7. Swain M V., Xue J. State of the art of Micro-CT applications in dental research. International journal of oral science. 2009.
8. Monardes Cortés H, Abarca Reveco J, Chaparro González D, Pizarro Gamboa F. Hallazgos radiográficos de connotación endodóntica utilizando tomografía computarizada de haz cónico. Av Odontoestomatol. 2015;
9. Weine FS, Hayami S, Hata G, Toda T. Canal configuration of the mesiobuccal root of the maxillary first molar of a Japanese sub-population. Int Endod J. 1999;
10. Nageswar R, Rao R. Endodoncia avanzada. Venez Editor Almolca. 2011;
11. Cohen S, Hargreaves KM. Vías de la pulpa. 9ª. Edición. Editorial Elsevier España. 2011.
12. Walton RE, Torabinejad M. Principles and Practice of Endodontics 4th edition. Principles and practice of endodontics. 2010.
13. Vertucci FJ. Root canal morphology and its relationship to endodontic procedures. Endod Top. 2005;
14. Luis GAR, Benjamín BM. Endodoncia I Fundamentos y clínica. Primera ed. Ciudad de México: Universidad Nacional Autónoma de México; 2016. 317 p.
15. Kottoor J, Murugesan R, Albuquerque D V. A maxillary lateral incisor with four root canals. Int Endod J. 2012;
16. Vertucci FJ, Gegauff A. Root canal morphology of the maxillary first premolar. J Am Dent Assoc. 1979;
17. Soares I, Goldberg F. Endodoncia Técnica y fundamentos. segunda ed. Buenos Aires: Medica Panamericana; 2012. 531 p.
18. Vertucci F, Seelig A, Gillis R. Root canal morphology of the human maxillary second premolar. Oral Surgery, Oral Med Oral Pathol. 1974;
19. Pineda F, Kuttler Y. Mesiodistal and buccolingual roentgenographic

- investigation of 7,275 root canals. *Oral Surgery, Oral Med Oral Pathol.* 1972;
20. Caro-M A, Naranjo R, Caro JC. Prevalencia y Morfología del Segundo Conducto en la Raíz Mesiovestibular de Primeros Molares Superiores en Base a Cuatro Técnicas ex vivo. *Int J Odontostomatol.* 2020;
 21. Kakkar P, Singh A. Maxillary first molar with three mesiobuccal canals confirmed with spiral computer tomography. *J Clin Exp Dent.* 2012;
 22. Ordinola-Zapata R, Martins JNR, Plascencia H, Versiani MA, Bramante CM. The MB3 canal in maxillary molars: a micro-CT study. *Clin Oral Investig.* 2020;
 23. Laws AJ. Prevalence of canal irregularities in mandibular incisors: a radiographic study. *N Z Dent J.* 1971;
 24. Vertucci FJ. Root canal morphology of mandibular premolars. *J Am Dent Assoc.* 1978;
 25. De Pablo ÓV, Estevez R, Péix Sánchez M, Heilborn C, Cohenca N. Root anatomy and canal configuration of the permanent mandibular first molar: A systematic review. *Journal of Endodontics.* 2010.
 26. Cooke HG, Cox FL. C-shaped canal configurations in mandibular molars. *J Am Dent Assoc.* 1979;
 27. Ramírez-Salomón M, Vega-Lizama E, Tiesler V, Alvarado-Cárdenas G, López-Villanueva M, Sierra-Sosa T, et al. The C-shaped canal molar: An Endodontic-Archaeological study of the relationships between Mayan pre-Hispanic and contemporary population of Yucatán. *Int Endod J.* 2014;
 28. Cheung GSP, Yang J, Fan B. Morphometric study of the apical anatomy of C-shaped root canal systems in mandibular second molars. *Int Endod J.* 2007;
 29. Basilaki J. *Endodoncia Criterios técnicos y terapéuticos.* Grupo Guía; 2016. 396 p.
 30. Pruett JP, Clement DJ, Carnes DL. Cyclic fatigue testing of nickel-titanium endodontic instruments. *J Endod.* 1997;
 31. Calberson FL, De Moor RJ, Deroose CA. The Radix Entomolaris and Paramolaris: Clinical Approach in Endodontics. *J Endod.* 2007;
 32. Tiwari S, Avinash A, Katiyar S, Iyer AA, Canalda C, Brau E, et al. *Cohen vías de la pulpa, décima edición.* Saudi J Dent Res. 2017;
 33. Kuttler Y. *Endo-metaendodoncia Práctica.* Segunda Ed. Mendez Oteo; 1980.
 34. Norman Weller R, Niemczyk SP, Kim S. Incidence and position of the canal isthmus. Part 1. Mesiobuccal root of the maxillary first molar. *J Endod.* 1995;
 35. Liu Y jing, Yang W dong, Wang W mei, Zhu Y nan, Lin Z tong, Zhu M. Relationship between canal morphology and isthmus in mesio-buccal roots of maxillary first molars in 9- to 12-year-old children: An in-vivo cone-beam computed tomography analysis. *Arch Oral Biol.* 2020;
 36. Oliva Rodríguez R, Gastélum Zazueta AG, Hernández Molinar Y,

- Mariel Cárdenas J, Gutiérrez Cantú FJ, Flores DSH. Incidencia y tipo de istmos en primeros molares permanentes humanos, Evaluación in vitro. *Int J Morphol*. 2017;
37. Tsesis I, Shifman A, Kaufman AY. Taurodontism: An endodontic challenge. Report of a case. *J Endod*. 2003;
 38. Yeh SC, Hsu TY. Endodontic treatment in taurodontism with Klinefelter's syndrome: A case report. *Oral Surg Oral Med Oral Pathol Oral Radiol Endod*. 1999;
 39. Shifman A, Chanannel I. Prevalence of taurodontism found in radiographic dental examination of 1,200 young adult Israeli patients. *Community Dent Oral Epidemiol*. 1978;
 40. Hülsmann M. Dens invaginatus: Aetiology, classification, prevalence, diagnosis, and treatment considerations. *International Endodontic Journal*. 1997.
 41. Oehlers FAC. The radicular variety of dens invaginatus. *Oral Surgery, Oral Med Oral Pathol*. 1958;
 42. Jaramillo A, Fernández R, Villa P. Endodontic treatment of dens invaginatus: A 5-year follow-up. *Oral Surg Oral Med Oral Pathol Oral Radiol Endod*. 2006;
 43. Ayer A, Vikram M, Suwal P. Dens evaginatus: A problem-based approach. *Case Rep Dent*. 2015;
 44. Stewart RE, Dixon GH, Graber RB. Dens evaginatus (tuberculated cusps): Genetic and treatment considerations. *Oral Surgery, Oral Med Oral Pathol*. 1978;
 45. Levitan ME, Himel VT. Dens evaginatus: literature review, pathophysiology, and comprehensive treatment regimen. *Journal of Endodontics*. 2006.
 46. Sapp JP, Eversole LR, Wysocki G. Contemporary Oral and Maxillofacial Pathology. *Implant Dent*. 1997;
 47. Natkin E, Pitts DL, Worthington P. A case of talon cusp associated with other odontogenic abnormalities. *J Endod*. 1983;
 48. Hattab FN, Yassin OM, Al-Nimri KS. Talon cusp in permanent dentition associated with other dental anomalies: Review of literature and reports of seven cases. *J Dent Child*. 1996;
 49. Mellor JK, Ripa LW. Talon cusp: A clinically significant anomaly. *Oral Surgery, Oral Med Oral Pathol*. 1970;
 50. Gu YC. A micro-computed tomographic analysis of maxillary lateral incisors with radicular grooves. *J Endod*. 2011;
 51. Pulgar Encinas RM, Noguero Rodríguez B. El Surco Palato Radicular: Su relación con patología pulpar y/o periodontal. *Av en Periodoncia e Implantol Oral*. 2000;
 52. Fabra-Campos H. Failure of endodontic treatment due to a palatal gingival groove in a maxillary lateral incisor with talon cusp and two root canals. *J Endod*. 1990;
 53. Cho YD, Lee JE, Chung Y, Lee WC, Seol YJ, Lee YM, et al.

- Collaborative Management of Combined Periodontal-endodontic Lesions with a Palatogingival Groove: A Case Series. J Endod. 2017;
54. Fabra Campos H, Millet Part J. El surco de desarrollo radicular como causa de un fracaso endodóntico. Rev Esp Endodoncia. 1989;
 55. Tan X, Zhang L, Zhou W, Li Y, Ning J, Chen X, et al. Palatal Radicular Groove Morphology of the Maxillary Incisors: A Case Series Report. J Endod. 2017;
 56. Kaur R, Walia PS, Rohilla AK, Choudhary S. Review of Dilaceration of Maxillary Central Incisor: A Mutidisciplinary Challenge. Int J Clin Pediatr Dent. 2016;
 57. Lin L, Dowden WE, Langeland K. Bilateral dilaceration. J Endod. 1982;
 58. Chohayeb AA. Dilaceration of permanent upper lateral incisors: Frequency, direction, and endodontic treatment implications. Oral Surgery, Oral Med Oral Pathol. 1983;
 59. Spatafore CM. Endodontic treatment of fused teeth. J Endod. 1992;
 60. Rodríguez Rodríguez RS, Gaitan G, Díaz Caballero A. Tratamiento endodóntico en dientes geminados o fusionados: reporte de caso TT - Root canal treatment in geminated or fused teeth: case report. Acta odontol venez. 2012;
 61. D. F, T. K, L.M. L. Concrescence of permanent maxillary second and third molars: case report of non-surgical root canal treatment. Journal of oral science. 2012.
 62. Masters DH, Hoskins SW. Projection of Cervical Enamel into Molar Furcations. J Periodontol. 1964;