



UNIVERSIDAD NACIONAL AUTÓNOMA DE MÉXICO

FACULTAD DE MEDICINA

DIVISIÓN DE ESTUDIOS DE POSTGRADOS E INVESTIGACIÓN UNAM.
INSTITUTO NACIONAL DE CARDIOLOGÍA "IGNACIO CHÁVEZ".
GRUPO C.T. SCANNER.

CORRELACIÓN ENTRE LOS MÉTODOS DE CUANTIFICACIÓN DE LA GRASA INTRAHEPÁTICA POR RESONANCIA MAGNÉTICA.

TESIS PROFESIONAL
PARA OPTAR POR EL GRADO DE ESPECIALIZACIÓN MÉDICA:
IMAGENOLOGÍA DIAGNÓSTICA Y TERAPÉUTICA

PRESENTA:

ANDRÉS FELIPE COPETE ÁLVAREZ

DR. CARLOS RAFAEL SIERRA FERNÁNDEZ.

DIRECTOR DE ENSEÑANZA
INSTITUTO NACIONAL DE CARDIOLOGÍA
"IGNACIO CHÁVEZ"

DR. SERGIO ANDRÉS CRIALES VERA

PROFESOR TITULAR DEL CURSO
IMAGENOLOGÍA DIAGNÓSTICA Y
TERAPÉUTICA
UNAM - C.T. SCANNER

CIUDAD DE MÉXICO 2020



Universidad Nacional
Autónoma de México

Dirección General de Bibliotecas de la UNAM

Biblioteca Central



UNAM – Dirección General de Bibliotecas
Tesis Digitales
Restricciones de uso

DERECHOS RESERVADOS ©
PROHIBIDA SU REPRODUCCIÓN TOTAL O PARCIAL

Todo el material contenido en esta tesis esta protegido por la Ley Federal del Derecho de Autor (LFDA) de los Estados Unidos Mexicanos (México).

El uso de imágenes, fragmentos de videos, y demás material que sea objeto de protección de los derechos de autor, será exclusivamente para fines educativos e informativos y deberá citar la fuente donde la obtuvo mencionando el autor o autores. Cualquier uso distinto como el lucro, reproducción, edición o modificación, será perseguido y sancionado por el respectivo titular de los Derechos de Autor.

TESIS DE POSGRADO

**“CORRELACIÓN ENTRE LOS MÉTODOS DE CUANTIFICACIÓN DE LA GRASA
INTRAHEPÁTICA POR RESONANCIA MAGNÉTICA”**

DR. CARLOS RAFAEL SIERRA FERNÁNDEZ

DIRECTOR DE ENSEÑANZA
INSTITUTO NACIONAL DE CARDIOLOGÍA “IGNACIO CHÁVEZ”

DR. SERGIO ANDRÉS CRIALES VERA

PROFESOR TITULAR DEL CURSO
IMAGENOLOGÍA DIAGNÓSTICA Y TERAPÉUTICA UNAM.
INSTITUTO NACIONAL DE CARDIOLOGÍA “IGNACIO CHÁVEZ”.
GRUPO C.T. SCANNER.


DR. ANDRÉS FELIPE COPETE ÁLVAREZ.

ASPIRANTE AL GRADO DE IMAGENOLOGÍA DIAGNÓSTICA Y TERAPÉUTICA DEL
INSTITUTO NACIONAL DE CARDIOLOGÍA “IGNACIO CHÁVEZ”.
UNAM - GRUPO CT SCANNER.

CIUDAD DE MÉXICO 2020

TESIS DE POSGRADO

**"CORRELACIÓN ENTRE LOS MÉTODOS DE CUANTIFICACIÓN DE LA GRASA
INTRAHEPÁTICA POR RESONANCIA MAGNÉTICA"**




DR. CARLOS RAFAEL SIERRA FERNÁNDEZ

**DIRECTOR DE ENSEÑANZA
INSTITUTO NACIONAL DE CARDIOLOGÍA "IGNACIO CHÁVEZ"**



**INSTITUTO N-DE
CARDIOLOGIA
IGNACIO-CHAVEZ
Dirección de
Enseñanza**



DR. SERGIO ANDRÉS CRIALES VERA

**PROFESOR TITULAR DEL CURSO
IMAGENOLÓGIA DIAGNÓSTICA Y TERAPÉUTICA UNAM.
INSTITUTO NACIONAL DE CARDIOLOGÍA "IGNACIO CHÁVEZ".
GRUPO C.T. SCANNER.**



DR. ANDRÉS FELIPE COPETE ÁLVAREZ.

**ASPIRANTE AL GRADO DE IMAGENOLÓGIA DIAGNÓSTICA Y TERAPÉUTICA DEL
INSTITUTO NACIONAL DE CARDIOLOGÍA "IGNACIO CHÁVEZ".
UNAM - GRUPO CT SCANNER.**

CIUDAD DE MÉXICO 2020

TESIS DE POSGRADO

“Correlación entre los Métodos de Cuantificación de la Grasa Intrahepática por Resonancia Magnética”

AUTORES

ALUMNO

Dr. Andrés Felipe Copete Álvarez.

Residente de cuarto año de Imagenología Diagnóstica y Terapéutica del Instituto Nacional de Cardiología “Ignacio Chávez” / UNAM / Grupo CT Scanner.

TUTORES DE TESIS

Dra. Anamari Perochena González

Dr. Cesar Nicolás Cristancho Rojas

Médicos Especialistas en Imagenología Diagnóstica y Terapéutica.
Médicos adscritos del Centro de Diagnóstico por Imagen CT Scanner México.

Ciudad de México 2020

DEDICATORIA

Gracias, mamá... por apoyarme en los proyectos más importantes que me he trazado en esta vida... ¡¡¡Solo falta uno!!!

TABLA DE CONTENIDO

MARCO TEÓRICO	10
DEFINICIÓN DE HÍGADO GRASO NO ALCOHÓLICO.	10
EPIDEMIOLOGÍA.....	10
CARACTERÍSTICAS CLÍNICAS.	12
FISIOPATOLOGÍA.	12
DIAGNOSTICO POR RESONANCIA MAGNÉTICA.	13
<i>Física de la resonancia magnética.</i>	<i>13</i>
ANTECEDENTES	22
PLANTEAMIENTO DEL PROBLEMA.	24
JUSTIFICACIÓN.	26
PREGUNTA DE INVESTIGACIÓN.	27
OBJETIVO PRINCIPAL.	27
OBJETIVOS SECUNDARIOS.	27
HIPÓTESIS	28
HIPÓTESIS ALTERNA.	28
HIPÓTESIS NULA.	28
MATERIALES Y MÉTODOS.	29
CRITERIOS DE INCLUSIÓN.	29
CRITERIOS DE EXCLUSIÓN.	29

POBLACIÓN, UBICACIÓN Y MÉTODO DE RECOLECCIÓN DE DATOS.	29
PARÁMETROS DE ADQUISICIÓN DEL ESTUDIO POR RM.	30
<i>Postproceso de las imágenes</i>	33
ANÁLISIS ESTADÍSTICO.	33
ASPECTOS BIOÉTICOS.	34
DEFINICIÓN DE VARIABLES.	35
RESULTADOS.	36
DISCUSIÓN.	39
CONCLUSIÓN.	42
REFERENCIAS.	43

ABREVIATURAS.

CAIPIRINHA: Controlled Aliasing in Parallel Imaging Results in Higher Acceleration.

CH₂: Metileno.

DICOM: Digital Imaging and Communications in Medicine.

DP: Densidad protónica

EG: Eco gradiente.

EHGNA: Enfermedad por hígado graso no alcohólico.

EHNA: Esteatohepatitis no alcohólica.

FGDP o PDFF: Fracción grasa por densidad protónica.

FSF: Señal de fracción grasa.

FSP: Porcentaje de fracción grasa.

FOV: Campo de visión.

gr: Gramos.

H: Hidrógeno

HGNA: Hígado graso no alcohólico.

IRM: Imágenes por resonancia magnética.

mm: Milímetros.

m²: Metro cuadrado.

PNPLA3: Fosfolipasa tipo 3 palatina.

ppm: Partes por millón.

ROI: Región de interés.

RM: Resonancia magnética.

SE: Eco spin.

T: Teslas

T2*: T2 Estrella.

TE: Tiempo de eco.

TR: Tiempo de repetición.

RESUMEN

Título. Correlación entre los métodos de cuantificación de la grasa intrahepática por resonancia magnética.

Marco teórico. El hígado graso no alcohólico (HGNA) es cada vez más común en todo el mundo y en especial en los países occidentales, convirtiéndose en una enfermedad crónica, que en algunos individuos con HGNA pueden desarrollar esteatohepatitis no alcohólica (EHNA), una forma agresiva de enfermedad del hígado graso, que se caracteriza por la inflamación del hígado la cual progresa a cicatrización avanzada con complicaciones como cirrosis, insuficiencia hepática y hepatocarcinoma.

Objetivo. Determinar si hay correlación entre las mediciones de grasa intrahepática obtenidas por tres métodos diferentes por resonancia magnética: Espectroscopía, región de interés (ROI) y Análisis volumétrico.

Material y Método. Se realizó un estudio descriptivo, transversal retrolectivo, obteniendo la cuantificación de grasa intrahepática en 103 estudios realizados entre enero a diciembre del 2019 en el centro diagnóstico por imagen CT Scanner México. Utilizando un resonador magnético Siemens, integrado a un software LiverLab, obteniendo secuencias T1 VIBE e-Dixon (First Look Dixon), VIBE q-Dixon (Dixon Multi-Eco) y HISTO (Espectroscopía en una sola respiración).

Resultados y conclusiones. Los resultados de este estudio indicaron una buena correlación entre los tres métodos de estudio (ROI, HISTO y Análisis volumétrico). Con valores estadísticos de HISTO vs ROI de 0.62, HISTO vs Análisis volumétrico de 0.71 y ROI vs Análisis volumétrico de 0.62 con un valor $p < 0.0001$ respectivamente.

MARCO TEÓRICO

DEFINICIÓN DE HÍGADO GRASO NO ALCOHÓLICO.

El hígado graso no alcohólico (HGNA) se define como la acumulación de grasa intrahepática (esteatosis) mayor al 6% en el hepatocito, sin daño hepatocelular o fibrosis; observado por los métodos de histopatológicos o imagen respectivamente, sin estar condicionado por el consumo de alcohol, medicamentos o enfermedades hereditarias. Por otro lado, la esteatohepatitis no alcohólica (EHNA) es una esteatosis con daño en el hepatocito, manifestado por cambios inflamatorios, con o sin fibrosis.¹⁻³

En la mayoría de pacientes la HGNA está relacionada con factores de riesgo metabólicos como diabetes mellitus, la dislipidemia, la obesidad y el consumo de alcohol; este último sólo si el consumo es menor a 140 gr por semana (< 30 gr día) en hombre y 70 gr por semana (< 20 gr día) en mujeres, en los últimos 5 años para decir que es un hígado graso no alcohólico.^{4,5}

EPIDEMIOLOGÍA.

Se identifican estabilidad de la prevalencia de las enfermedades virales y el alcoholismo como causas de enfermedad hepática crónica. En contraste la prevalencia de HGNA asociado al síndrome metabólico va en aumento desde 1988 al 2008.^{3,6} Con el tiempo veremos un incremento en el desarrollo de fibrosis hepática, ya que los paciente con EHNA ocurre en un 40-50% y se estima que aproximadamente el 30-40 % de las personas con HGNA desarrollaran EHNA, con incremento en la incidencia de cirrosis y hepatocarcinoma.⁷

El sobrepeso y la obesidad con un índice de masa corporal (IMC) > 25, es uno de los principales factores de riesgo y es visto como una nueva epidemia para la cirrosis. Un

estudio realizado en los Estados Unidos utilizó espectroscopía por resonancia magnética de protón y mostró que 1 de cada 3 adultos tenía esteatosis definida por un contenido de triglicéridos hepáticos mayor del 5,5%. El cual si lo traspolamos al mundo, serían más de 60 millones de personas con riesgo de EHNA.⁸

En América latina, los estudios de HGNA se han centrado en grupos específicos no enfocados en la población general, sin tener una prevalencia exacta de la enfermedad por HGNA y se espera que esta aumente debido a la transición socioeconómica y demográfica en los últimos 20 años, con los cambios alimenticios poco saludables, tener una vida sedentaria y cambios en el perfil epidemiológicos de las enfermedades.⁹

Con una alta incidencia en la población hispana que vive en Estados Unidos con un 45% al comparar con la raza blanca que representa el 33% y la afroamericana que suma el 24%. En Ciudad de México, la prevalencia oscila alrededor del 14%¹⁰. La cirrosis como complicación se ubica con una tasa de mortalidad en México del 40.2 en hombres y 12.9 en mujeres por cada 100.000 habitantes; en el 2007 la cirrosis y otras enfermedades hepáticas fueron la cuarta causa de muerte en México, con 27.846 defunciones de un total de 514.420.¹¹

En un estudio realizado con resonancia magnética por espectroscopía en Estados Unidos, se observó la prevalencia HGNA por factores de riesgo, en donde los pacientes obesos se presentan en un rango entre el 30 y 100%, en diabetes mellitus tipo 2 entre un 10 y 75%, paciente con hiperlipidemia entre un 20 y 92% y pacientes con niveles elevados de enzimas hepáticas en un 27%. Las conclusiones fueron que la enfermedad se presenta en un 31% de los hombres y 16% de las mujeres en EE.UU y sin tener el hecho que un 50% de los pacientes pueden tener niveles de enzimas hepáticas normales.¹²

CARACTERÍSTICAS CLÍNICAS.

La enfermedad por hígado graso no alcohólico (EHGNA) generalmente es asintomática. En algunos pacientes puede presentar dolor en cuadrante superior derecho del abdomen¹³, muchos tienen sobrepeso con índice de masa corporal $> 25 \text{ kg/m}^2$ ¹⁴ y pueden presentar hepatomegalia.¹⁵

FISIOPATOLOGÍA.

La teoría de los múltiples golpes se ha propuesto en la fisiopatología de la enfermedad por HGNA.¹⁶

La **teoría del primer golpe** es la acumulación de triglicéridos en el citoplasma de los hepatocitos en más del 5%, incrementado por la resistencia de la insulina. Esta fase es reversible pero susceptible a la EHNA con un curso hacia los cambios inflamatorios.

La **teoría del segundo golpe** incluye el estrés oxidativo (presencia de radicales libres a partir de los ácidos grasos), peroxidación de cardiolipina (presente en la membrana mitocondrial interna) que conduce a la disfunción mitocondrial y la formación de especies de oxígeno más reactivas, formación de citocinas proinflamatorias, apoptosis y endotoxemia bacterianas derivadas del intestino.

La **teoría del tercer golpe** por implicación genética en la fosfolipasa tipo 3 palatina (PNPLA3) y alteración en la regeneración de los hepatocitos.

Un 29% de los paciente tiene un índice corporal normal, con una predisposición genética a la enfermedad por HGNA, como se evidencia en ciertos polimorfismos de un solo nucleótido¹⁷, donde hay una mayor frecuencia de la enfermedad, con cambios histológico severos y mayor progresión. La genética y el estado metabólico tiene un papel importante en la patogénesis del HGNA y su evolución a la EHNA y la cirrosis.^{1,5,17,18}

DIAGNOSTICO POR RESONANCIA MAGNÉTICA.

Física de la resonancia magnética.

Las imágenes de RM son resultado de la señal que emiten los protones de los átomos de hidrógeno que forman parte del agua y de la grasa.

El protón por su carga eléctrica puede presentar dos tipos de movimientos:

Movimiento magnético o spin: Consiste en el giro que realiza el protón sobre su propio eje.

Movimiento de precesión: Se define como el giro que realiza el protón al adaptarse al campo magnético externo donde lo situemos.

En ausencia de un campo magnético los protones se encuentran orientados al azar y en el seno de un campo magnético los protones se alinean (paralelo) y existe un ligero predominio de los protones a favor del campo con respecto a los que se orientan en contra (antiparalelo).^{19,20}

Fenómeno de resonancia.

La resonancia se consigue al aplicar una onda de radiofrecuencia que coincida con la frecuencia de precesión del protón que queramos excitar. Dicha frecuencia de precesión o de Larmor podemos calcularla mediante la siguiente formula:

$$w = g \cdot B_0$$

w: frecuencia de precesión.

g: constante giro-magnética.

B₀: intensidad del campo magnético externo.

Ahora, un volumen de tejido del organismo tiene una densidad específica en núcleos de H. Así, el agua tendrá una densidad diferente a la sangre, al hueso y al parénquima

de cada músculo o víscera. Cada uno de estos compartimentos o tejidos se llamará *voxel*, cuando los núcleos de H de un voxel son sometidos a un campo magnético y absorben los pulsos de radiofrecuencia, se dicen que entran en resonancia.

Fase de excitación.

Cuando el pulso de radiofrecuencia excita un protón, condiciona un cambio en su energía, que va de nivel de paralelo a antiparalelo y todos los protones en que su radiofrecuencia se encuentra en su misma precesión giraran al unísono (protones en fase).^{19,20}

Fase de relajación.

Una vez terminado el pulso de radiofrecuencia, los protones vuelven a su posición normal, en ese retroceso también hay una liberación de energía en forma de radiofrecuencia captada por la antena para la formación de imágenes.

Esta fase de relajación se compone de dos constantes según la orientación de los protones en su vector correspondiente:

Relación longitudinal o T1: (eje z o vertical) depende de la relación del átomo de H con su entorno y es de mayor duración. Dicho en tiempo es cuando se alcanza una magnetización longitudinal del 63% de los protones. “Las imágenes serán negras con progresión a blanco”

Relación transversal o T2: (eje xy u “horizontal”). Depende de las interacciones de los átomos de H entre sí y es de menor duración. Constituye el desfase de los protones. Dicho de otra forma, es el tiempo que ha transcurrido cuando la magnetización transversal ha decrecido un 37% de la inicial. “Las imágenes serán blancas con progresión a negro”

Esta imagen está determinada fundamentalmente por la densidad de los voxels y por la secuencia de pulsos a la que se sometan los voxels en estudio, así como por el **tiempo de repetición o TR** (tiempo en que se repiten las secuencias de pulso a lo largo de la obtención de la imagen) y por el **tiempo eco o TE** (tiempo transcurrido entre la excitación de los núcleos de H y la recogida de la señal a modo de eco). Lo que concluye que un TE y TR cortos (< 60 ms y < 800 ms respectivamente): son imágenes potenciadas en T1. TE y TR largos (> 80 ms y 2000 ms respectivamente): son imágenes potenciadas en T2. TE corto y TR largo (< 30 ms y >1200 ms, pero < 2000 ms respectivamente): son imágenes mixtas o en densidad protónica (DP= número de protones en el volumen de la imagen). Lo anteriormente expuesto permitirá crear imágenes potenciadas en T1, cuando la grasa aparece hiperintensa y los líquidos aparecen hipointensos. Las imágenes potenciadas en T2, los líquidos aparecen hiperintensos y la grasa hipointensa o color gris. En las imágenes potenciadas en densidad protónica, la escala de intensidades en la imagen es proporcional a la densidad del núcleo de hidrógeno; densidad que provienen básicamente del agua y de los tejidos grasos la cual aparecerá hiperintensa.^{19,20}

Espacio K.

El espacio K o matriz de datos crudos (Espacio de Fourier) es un espacio virtual donde se ordena las imágenes digitalizadas de los diferentes ecos (señal analógica de radiofrecuencia que se digitaliza mediante un conversor analógico-digital, regido por la antena). Mediante el método denominado transformada de Fourier, los datos del espacio K se convierten en imágenes.

Familias de secuencias en RM.

Se define como secuencia a la serie de pulso de radiofrecuencia y gradientes que se aplica bajo el control de un ordenador para obtener una imagen. Cada secuencia proporciona un determinado contraste en la imagen y están influenciadas por el TR y TE.

Existe dos grupos grandes o familias de secuencia de la RM, el “Espín-Eco” y las “Eco-Gradiente”.^{19,20}

Secuencia Espin-Eco (SE).

En este tipo de secuencias, tras el primer impulso de 90° , la nueva puesta en fase la haremos emitiendo un segundo impulso de 180° , de manera que conseguimos una imagen especular del desfase de los protones.

Secuencia de Eco-Gradiente (EG).

En este caso, la puesta en fase de los protones se consigue invirtiendo la polaridad del campo magnético externo (cambiar la polaridad del campo magnético del resonador) el cual influirán en los protones para que cambien su orientación. Los ángulos de excitación, son menores a 90° , lo que implica una mayor rapidez de la secuencia (TE y TR más cortos).

En conclusión, se podría decir que las secuencias SE tienen una mayor duración con imágenes más anatómicas y las secuencia de EG son más cortas, con más alta resolución, aunque generalmente las imágenes son menos anatómicas y son más susceptibles a las diferencias de los campos magnéticos internos.^{19,20}

Secuencia ultrarrápida en ECO-Gradiente.

Las primeras familias de esta secuencia iniciaron en 1986 con Axel Haase et al, se denominó secuencia FLASH (Fast Low Angle Shot), tiene como características la

recuperación de la saturación con un tiempo de repetición corto (TR <200 ms), un ángulo de inclinación bajo (<90°) y un eco de gradiente de refase.

Debido al TR más corto, las secuencias FLASH reducen no sólo el tiempo de exploración, sino también el número de cortes que se pueden adquirir. El TR se debe ajustar según el número de cortes y la duración de la apnea. Cuando disminuye el tiempo de exploración, los artefactos de movimiento tienden a reducirse, mientras que los artefactos de flujo aumentarán como la sangre y se acentúan más con un TR corto.

Esta secuencia ultrarrápida lleva como nombre VIBE (Volumetric interpolated breath-hold examination) en equipos marca Siemens, la cual tiene como ventaja, la producción de imágenes 3D ponderadas en T1 usando interpolación y/o técnicas parciales de Fourier. Es la forma modificada de la secuencia FLASH, por lo tanto, permite imágenes dinámicas y de alta resolución con una retención de la respiración de 30 segundos, además se pueden emplear con imágenes de saturación grasa. En comparación con una secuencia FLASH, la secuencia VIBE proporciona una calidad de imagen similar con una resolución espacial selectiva de corte aumentada (2 a 3 mm), siendo útiles para la evaluación de tejidos blandos y estructuras vasculares simultáneamente.²¹

Cuantificación de la grasa intrahepática por resonancia magnética:

Imágenes y cuantificación de la grasa, basadas en el desplazamiento químico (Dentro de fase y fuera de fase).

Estas son secuencias de eco gradiente donde se recoge la señal de diferentes ecos para formar imagen potenciadas en T1. Se basa en la diferencia de frecuencia de señales entre los protones de agua y grasa. La señal en fase es debida a la señal del agua más

la señal de la grasa, y la señal fuera de fase es debida a la señal del agua menos la señal de la grasa, lo que resulta en una imagen con pérdida de señal en fuera de fase al comparar con la imagen en fase.

Los tiempos de ecos para las imágenes en fase y en fuera de fase se basan en el cambio químico relativo entre el agua y el pico de metileno (CH_2) de la grasa. A 1.5 T y a temperatura corporal, este pico resuena aproximadamente -217 Hz más lento que el agua. Por lo tanto, el pico principal de grasa estará "en fase" cada 360° de fase entre agua y grasa, o cada 4,6 ms. Del mismo modo, el agua y la grasa tendrán una fase opuesta a 180° o cada 2,3 ms y cada múltiplo posterior. A este tipo de imagen se le llama método Dixon; el tipo de artefacto lineal de baja intensidad que delimita los bordes de las estructuras en las imágenes en fuera de fase se llama en "tinta china" y es creada por la interfase entre la grasa y el agua (véase imagen) ²².

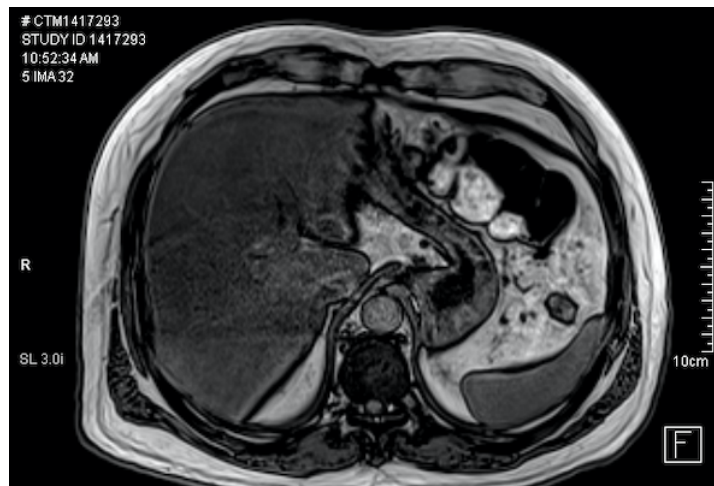

Imagen de RM de hígado en fuera de fase, con artefacto en tinta china.
(imagen de CT Scanner México).

La técnica Dixon Multi-Eco la cual crea imágenes en mapa de agua y grasa, permite cuantificar la fracción de señal de agua y de grasa en cada mapa respectivamente,

mediante la aplicación de un ROI (región de interés) localizado en cualquier parte del hígado o bien medir todo el volumen hepático, a partir de la suma de los píxeles en las imágenes paramétricas o en cada voxel para estimar la proporción de grasa; se puede calcular el porcentaje de fracción grasa con base en las imágenes de EG en fase y fuera de fase con la siguiente fórmula: $FSP = [(SI_{T1IP} - SI_{T1OP}) / 2 (SI_{T1IP})] \times 100$, donde SI_{T1IP} es la relación entre la intensidad de la señal hepática y la intensidad de la señal esplénica en las imágenes ponderadas en T1 en fase y SI_{T1OP} es la relación entre la intensidad de la señal hepática y la intensidad de la señal esplénica en las imágenes ponderadas en T1 fuera de fase. También se puede obtener una fracción de señal grasa utilizando la fórmula: $FSF = (S_{IP} - S_{OP}) / 2 (S_{IP})$, donde S_{IP} es la señal hepática neta en las imágenes en fase y S_{OP} es la señal hepática neta en imágenes fuera de fase.²³

En la cuantificación de la grasa hepática por RM, se debe considerar los sesgos en los parámetros T1 y T2* (el T2* tiene en cuenta tanto las interacciones espín-espín como las inhomogeneidades de campo, el cual le infiere la propiedad de medir el hierro como propiedad ferromagnética en los tejidos) para mejorar la precisión de los biomarcadores de imagen. Los principales factores de confusión en el proceso de la señal de RM, se deben evaluar y corregirse para estimar con fiabilidad la presencia de grasa y hierro en el hígado son:

1. **Sesgo de T1:** el agua y la grasa tienen intensidad de señal diferentes.
2. **Sesgo de T2*:** la grasa y el hierro interfieren en la caída de la señal T2*.
3. **Sesgo de la complejidad espectral de la grasa:** por sus diferencias en sus componentes moleculares, tienen diferentes desplazamientos de sus frecuencias espectrales.

Para corregir este problema en la cuantificación de la grasa y del hierro existe una solución técnica. La secuencia de RM Eco de Gradiente Multi-Eco con Desplazamiento Químico permite una medida independiente del T1, corregida por T2* y considerando la complejidad múltiplo de la grasa. Esta medida se conoce como la FGDP (fracción grasa por densidad protónica) utilizando complejos algoritmos y la siguiente fórmula: $PDFF = \frac{P_{fat}}{P_{fat} + P_{water}}$ donde P son imágenes de agua y grasa. Las medidas no están influidas por la coexistencia de inflamación ni la fibrosis cuando se analizan series amplias y se utiliza la biopsia como patrón de referencia. Como se comparó y se demostró en otros estudios de la estimación de la FGDP, donde tiene una correlación excelente con la biopsia como patrón de referencia, sin sesgos y con una alta precisión y reproducibilidad, clasificando el grado de esteatosis de acuerdo al estudio de Tang et al, donde el hígado no graso es $\leq 6,4\%$ de grasa, Leve: $> 6,4\%$, Moderado: $>17,4\%$ y Severo: $> 22,1 \%$.²⁴⁻²⁶

Espectroscopía por resonancia magnética.

Esta evalúa las señales de protones en función de su frecuencia de resonancia, mostrando múltiples picos en diferentes ubicaciones, dentro de un volumen específico del hígado por medio de un voxel. Por lo tanto, esta describe el espectro e intensidad de la señal de la RM, en función de la frecuencia de precesión, de la grasa y del agua produciendo unos picos más visibles (por ejemplo, el pico de agua en 4.7 ppm y la grasa (CH₂) en 1.3 ppm). El agua se presenta con un solo pico y la grasa como múltiples picos, debido a sus múltiples componentes. Por lo tanto, ambos picos tanto del agua como el de grasa están presentes en el hígado graso, a diferencia de un hígado normal donde solo se presenta el pico de agua.²⁷

Una de las ventajas de la espectroscopía por resonancia magnética, es que permite medir de manera no invasiva el cálculo de la fracción de señal grasa, el cual lo convierte en un método más preciso. Tiene algunas limitaciones importantes como estar restringido a una cobertura espacial, el error de muestreo automático es difícil de evitar, por lo que se requiere de forma manual corregir la posición del ROI si es inadecuada, otra limitación es que requiere de experiencia para analizarlo y en general tiene poca disponibilidad.^{22,28}

ANTECEDENTES.

La enfermedad por hígado graso no alcohólica (EHGNA) es la causa más común de elevación de los niveles de aminotransferasas en Estados Unidos, presente en aproximadamente 80 millones de ciudadanos con obesidad y presenta un riesgo de evolución a EHNA con sus futuras complicaciones.

Este estudio de Hong et al; titulado “Optimización de la región de interés como estrategia de muestreo en la cuantificación de la grasa hepática por fracción grasa de densidad de protones por resonancia magnética”, Tuvo como primer objetivo simplificar la cuantificación de grasa hepática por medio de regiones de interés (ROI) de pasar a utilizar 9 ROIs a la menor cantidad posible que se estableció en 4 ROIs, basados en el estudio de Vu et al ²⁹; buscó reproducir la cuantificación del volumen total de la grasa intrahepática, a partir de las imágenes por fracción grasa por densidad protónica (IRM-FGDP). El tipo de estudio fue un análisis secundario, retrospectivo de datos de investigación clínica, prospectivamente adquiridos del 2012 al 2016; realizado en 391 pacientes con enfermedad de hígado graso no alcohólica en un equipo de RM de 3T. Como resultado encontraron que las estrategias de muestreo de cuatro ROI pueden lograr un acuerdo cercano con el muestreo de los nueve segmentos hepáticos. Pero las limitantes del estudio, es que no contaban con el software para el cálculo del FGDP y segmentación hepática automática, el cual no está altamente disponible. por lo tanto, los resultados son solo sugerentes y requieren una validación adicional.³⁰

La FGDP por IRM este nuevo biomarcador permite estimar el volumen de grasa total del hígado, mientras que la medición por espectroscopía por RM solo estima una porción de la FGDP en una pequeña región de interés del hígado, sin embargo, ambos estudios

al compararlos con la histología como estudio estándar se observó correlación como lo demostró el estudio de Nouredin et al. Donde se realizó un estudio transversal en dos puntos temporales en paciente con EHGNA. El objetivo de este estudio fue demostrar la utilidad de IRM-FGDP y los cambios cuantitativos en la grasa hepática total, a través de una comparación tripartita de IRM-FGDP y RM-Espectroscopía con el grado de esteatosis determinado por histología hepática. La muestra fue de 50 paciente con edad promedio de 47 años e índice de masa corporal de 30.7 kg/m². El estudio demostró una correlación robusta entre IRM-FGDP y RM-Espectroscopía en las dos fases del estudio, tanto en la semana 0 como a las 24 semanas ($r = 0.98$, $P < 0.0001$ para ambos).³¹

PLANTEAMIENTO DEL PROBLEMA.

Los datos acerca de la correlación de los diferentes métodos de cuantificación de la grasa intrahepática por resonancia magnética se encuentran fragmentados; no hay un consenso y datos claros publicados en la literatura médica, acerca de cuál es la mejor medición para tener en cuenta en la toma de decisiones clínicas.

Dentro las complicaciones del HGNA con su evolución a EHNA está la cirrosis, la cual se considera un importante problema de salud. Al identificar esta alteración metabólica tempranamente podemos evitar sus futuras complicaciones, disminuyendo su comorbilidades y complicaciones.

Actualmente la biopsia hepática es el estándar de oro en el diagnóstico HGNA. Sin embargo, es un procedimiento invasivo que conlleva el riesgo de dolor, hemorragia, infección e incluso en un mínimo porcentaje la muerte; además de presentar sesgo de muestreo y variabilidad interobservador.³² Métodos no invasivos como la resonancia magnética (RM) es considerada más preciso para medir la grasa intrahepática de forma cuantitativa por sus diferentes métodos como la espectroscopía, volumetría hepática y la ROI, a partir de la cuantificación de la FGDP por secuencia Multi-Eco Dixon avanzadas como pretende aportar nuestro estudio, En un estudio. Tang A et al, compararon IRM-FGDP con biopsia hepática, encontraron que el grado de esteatosis histológica se correlacionó usando IRM-FGDP. Por lo tanto, las IRM-FGDP puede distinguir esteatosis con sensibilidad moderada (54-96%) y alta especificidad (81-100%).³³

Por los antecedentes mencionados y con el fin de fortalecer y estudiar más a fondo los métodos no invasivos en la cuantificación del hígado graso, se realiza la siguiente

pregunta de investigación. ***¿Existe una correlación entre los métodos cuantitativos para la cuantificación de la grasa intrahepática por resonancia magnética?***

JUSTIFICACIÓN.

Se quiere aportar datos descriptivos de la capacidad que tiene las imágenes por resonancia magnética, para el diagnóstico y seguimiento del hígado graso no alcohólico y su correlación entre los diferentes métodos para la cuantificación de grasa intrahepática, con la intención de buscar la unificación de conceptos con los radiólogos, acerca cual sería el método más simple para un rápido reporte de este desorden metabólico.

PREGUNTA DE INVESTIGACIÓN.

¿Cuál es la relación entre las mediciones de grasa intrahepática obtenidas por tres métodos diferentes por resonancia magnética (Espectroscopía, Región de interés (ROI) y Análisis volumétrico)?

Objetivo principal.

Determinar la relación entre las mediciones de grasa obtenidas por tres métodos diferentes por resonancia magnética, mediante espectroscopía (también llamada “HISTO en una sola respiración” por el fabricante), Análisis volumétrico y la región de interés (ROI), estas dos últimas obtenidas por secuencia avanzadas Multi-Eco Dixon (también llamada “VIBE q-Dixon” por el fabricante).

Objetivos secundarios.

- Obtener datos demográficos.
- Obtener las causas principales por la cual se solicita más la cuantificación de grasa hepática.
- Verificar el valor de la espectroscopía por resonancia magnética.
- Verificar el valor del Análisis volumétrico hepático por secuencias de RM Multi-Eco Dixon.
- Verificar el valor de la ROI obtenido por secuencias de RM Multi-Eco Dixon.

HIPÓTESIS.

Hipótesis Alternativa.

Existe relación entre las mediciones de grasa intrahepática obtenidas por tres métodos diferentes por resonancia magnética: Espectroscopía, Región de interés (ROI) y Análisis volumétrico.

Hipótesis Nula.

Es inexistente la relación entre las mediciones de grasa intrahepática obtenidas por tres métodos diferentes por resonancia magnética: Espectroscopía, Región de interés (ROI) y Análisis volumétrico.

MATERIALES Y MÉTODOS.

Estudio descriptivo, transversal, retrolectivo de evaluación de la correlación entre diferentes secuencias de resonancia magnética para el cálculo de la grasa intrahepática.

Criterios de inclusión.

- Pacientes adultos (> 18 años). que hayan sido referido a la unidad de radiología de CT Scanner México, para la evaluación de hígado graso por resonancia magnética.
- Archivos con imágenes completas, para el procesamiento y cuantificación por resonancia magnética.

Criterios de exclusión.

- Estudios con región de interés (ROI) por fuera de los segmentos hepáticos derechos estudiados.
- Estudio de mala calidad por artefacto de movimiento o por inversión anómala del método Dixon.
- Paciente con neoplasia hepática conocida.
- Pacientes con diagnóstico de hemocromatosis previo o durante el estudio.

Población, ubicación y método de recolección de datos.

Se realizó búsqueda retrolectiva por conveniencia de estudios para la medición de grasa intrahepática por resonancia magnética, ingresando al sistema computarizado para el archivado digital de imágenes médicas (PACS) en CT Scanner México desde enero hasta diciembre del año 2019. Para posteriormente ser capturados en una platilla de Excel para su procesamiento.

Parámetros de adquisición del estudio por RM.

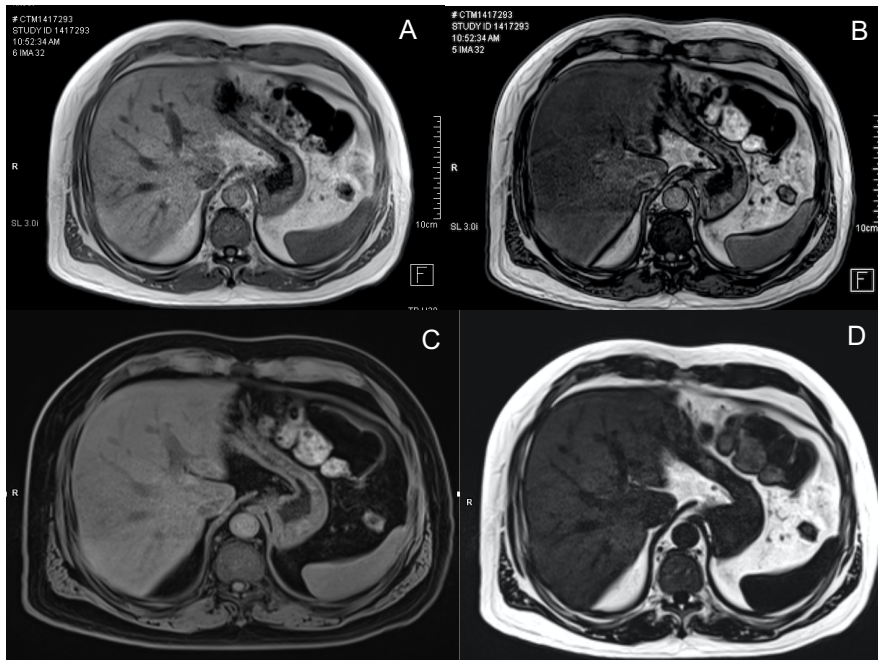
Se utilizó un resonador de 1.5 T (Siemens Magnetom Aera), junto con el software LiverLab de Siemens y una antena de 30 canales sobre el abdomen del paciente. El estudio se realizó en 3 pasos: iniciando con las secuencias T1 VIBE e-Dixon (First Look Dixon), luego VIBE q-Dixon (Dixon Multi-Eco) y por último la HISTO (Espectroscopía en una sola respiración). La secuencia Dixon Multi-Eco puede reconstruir automáticamente el mapa FGDP, calculando el porcentaje de fracción grasa tanto del volumen hepático total (análisis volumétrico) y la ROI, este último previamente localizado en el lóbulo hepáticos derecho.

Primero se obtuvo una secuencia de eco gradiente 3D en T1 VIBE e-Dixon en una sola respiración (First Look Dixon) para obtener las imágenes en fase y fuera de fase (Dixon en dos ecos), imágenes de grasa y agua (FGDP), el Análisis volumétrico y un informe cualitativo preliminar sobre la presencia o no de grasa y hierro intrahepática, para esta secuencia se ajustó el resonador con los siguientes parámetros: 2 TE (2.39 ms y 4.77 ms) y TR 6.80 ms, ángulo de giro 10°, número de señal promedio 1, tamaño de la matriz 195 x 320 mm, campo de visión (FOV) 420 mm, número de cortes 72 y espesor de cortes 3 mm. En caso de ser positivo se inician el segundo paso, donde se utilizan las secuencias Dixon Multi-Eco (VIBE q-Dixon), las cuales, mediante un informe cuantitativo obtenido de los mapas paramétricos, se describe los valores de grasa (FGDP) y hierro (valor T2*) (no hace parte de nuestro estudio) de la ROI, Análisis volumétrico y la HISTO, esta última con la técnica de un solo voxel y estudio espectroscópico. Los parámetros de la secuencia VIBE q-Dixon son las siguientes: 6 TE (2.38 ms, 4.76 ms, 7,14 ms, 9,52 ms, 11.90 ms, 14,28 ms) y TR 15,6 ms, ángulo de giro 4°, modo paralelo (CAIPIRINHA),

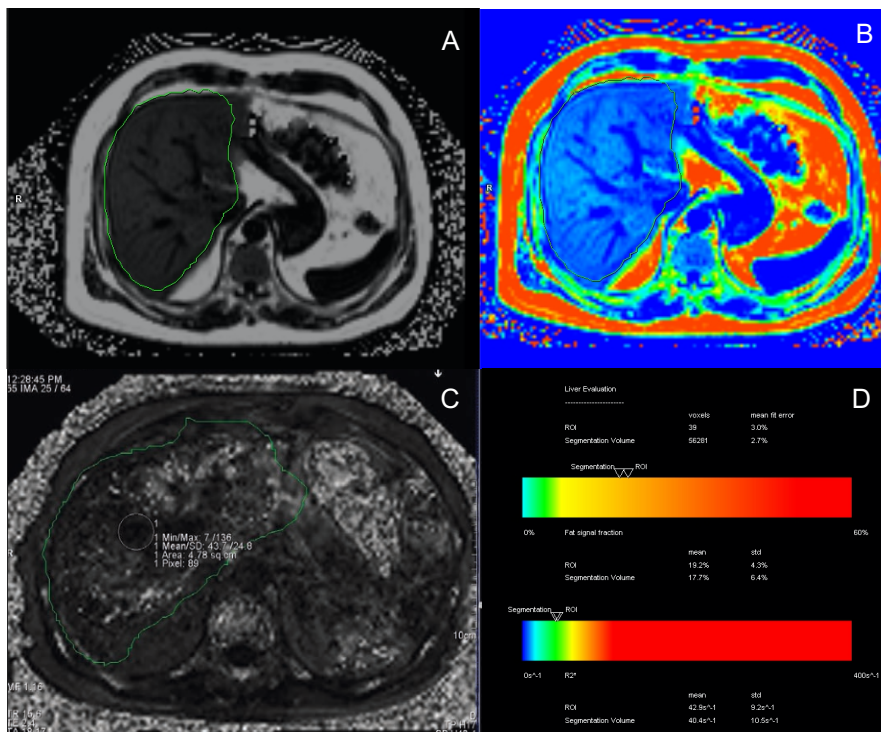
número de señal promedio 1, tamaño de la matriz 111 x 160 mm, campo de visión (FOV) 450 mm, número de cortes 64 y espesor de corte 3.5 mm. Se debe evitar los vasos, artefactos de imágenes y conductos biliares a la hora de poner la (ROI) en el segmento hepático derecho. Al igual que la secuencia anterior se obtienen los mapas de agua, grasa y fracción grasa mediante el procesamiento de las imágenes adquiridas utilizando el software LiverLab.

Por último, para la HISTO (Espectroscopía en una sola respiración) se utiliza un voxel único de 3 cm² localizado en el lóbulo hepático derecho, evitando los vasos sanguíneos principales, los conductos biliares o artefactos de imagen para obtener por análisis espectroscópico Multi-Eco, el porcentaje parcial de grasa y de hierro. El resonador se ajustó con los siguientes parámetros: 5 TE (12 ms, 24 ms, 36 ms, 48 ms, 72 ms), TR 3000 ms, ángulo 90°, número de señal promedio 1. Los parámetros faltantes son los incluidos en la secuencia T1 VIBE e-Dixon.³⁴

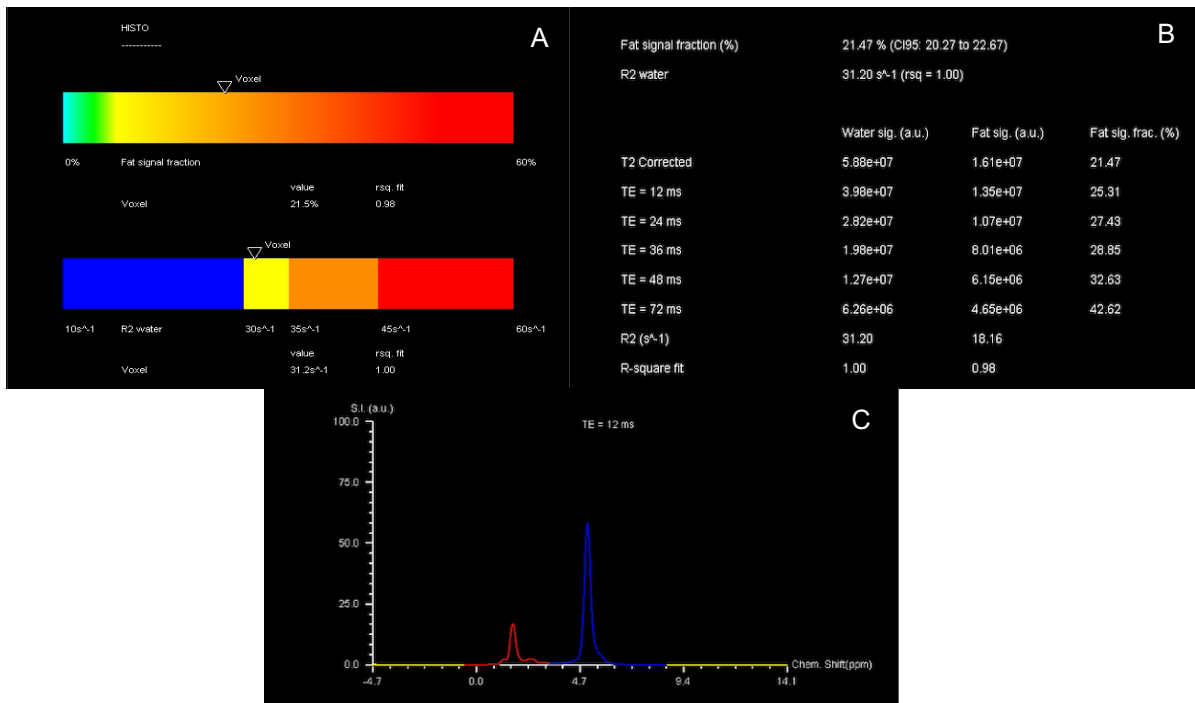
Al finalizar el estudio se proporciona un informe DICOM (Digital Imaging and Communications in Medicine) con los valores cuantitativos de los depósitos de grasa y hierro, del Análisis volumétrico y la ROI (Dixon Multi-Eco) así como del espectral (HISTO), además proporciona los gráficos, donde se discriminan los depósitos estudiados por colores e intervalos según la severidad de los valores numéricos en leve, moderado y severo de la grasa, según la clasificación de los grados de depósitos grasos antes mencionados. (véase las imágenes como se explicó en los 3 pasos)



Imágenes dentro de fase (A), fuera de fase (B), agua (C) y grasa (D), en un paciente con esteatosis con caída de la señal en el hígado (imágenes de CT Scanner México)



Imágenes. volumétrica (A), paramétrica (B), ROI (C) y reporte del cálculo de la FGDP (D), en el mismo paciente con esteatosis. Valor del ROI de 19.2% y por Análisis volumétrico de 17.7 % (imágenes de CT Scanner México).



Espectroscopía por RM (HISTO) en otro paciente con esteatosis. Con porcentaje de grasa del 21.5% (A y B). El pico de grasa 21.4 (rojo) y agua 4.7 (azul) (C). (imágenes de CT Scanner México)

Postproceso de las imágenes.

Las imágenes fueron procesadas por complejos algoritmos^{32,35} y analizadas por un médico radiólogo certificado con 11 años de experiencia en resonancia magnética de abdomen y confirmados por un residente de cuarto año de especialidad, se utilizó un monitor diagnóstico integrado a un software de visualización llamado *Syngo.via* v.221364 fabricado por Siemens.

Análisis estadístico.

Se utilizó un programa de procesamiento estadístico SPSS v.20 (IBM Corporation). Se obtuvieron estadísticos descriptivos de dispersión y tendencia central de las variables cuantitativas y las proporciones de las características cualitativas.

Para la correlación de las variables primero se realizó prueba de Shapiro-Wilk teniendo una ausencia de distribución Gaussiana predominante en las variables que comprende a los métodos de estudios. Se procedió a realizar una prueba de Kendall-Tau para hallar significancia y resultados estadístico de correlación. Se tomó una $p < 0.05$ para rechazar la hipótesis nula.

Aspectos bioéticos.

Se siguieron lineamientos bioéticos de la declaración de Helsinki. Por ser una investigación retrospectiva con recolección de datos, no se pone en peligro la integridad de ninguna persona. Igualmente, no se requerirá de algún consentimiento informado y los datos de privacidad de los pacientes fueron salvaguardados, según lo dispuesto por el artículo 14 del Reglamento de la Ley General de Salud en Materia de Investigación para la Salud.

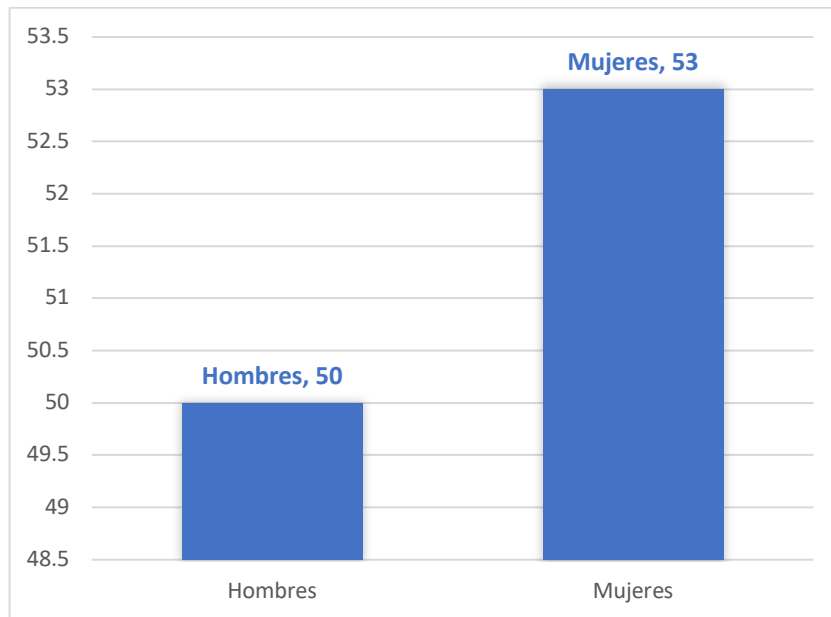
Definición de variables.

Variable	Definición operativa	Tipo de variable	Indicador
Edad del paciente	Tiempo transcurrido entre la fecha de nacimiento de la persona y la del momento en que ocurre o se registra el hecho vital	Cuantitativa Discreta	Edad registrada en años.
Sexo del paciente	Característica biológica que distingue a las personas en hombres y mujeres.	Cualitativa Dicotómica	Masculino Femenino
Indicación del estudio	Motivo por el cual se envía el paciente a estudio de imagen, en busca de una patología o su seguimiento.	Cualitativa Nominal	Nombre de la patología.
% de grasa intrahepática por Análisis volumétrico.	Información cuantitativa del depósito graso hepático obtenido a partir del volumen hepático total por IRM; mediante el software LiverLab en la secuencia q-Dixon (Multi-Eco Dixon)	Cuantitativa Continua	Valor expresado en %.
% de grasa intrahepática por espectroscopía.	Valores a nivel molecular del agua y de la grasa mediante un voxel localizado en el lóbulo hepático derecho; mediante el software LiverLab en la secuencia HISTO por RM.	Cuantitativa Continua	Valor expresado en %.
% de grasa intrahepática por región de interés (ROI).	Valor semiautomático de la RM, por el cual se obtiene el porcentaje de grasa, en una región de interés del lóbulo hepático derecho; mediante el software LiverLab q-Dixon (Multi-Eco Dixon).	Cuantitativa Continua	Valor expresado en %.

RESULTADOS.

Una vez analizado los datos, la mayoría de los casos fueron mujeres, ya que, de los 103 estudios revisados, 53 correspondieron con este sexo (51.4%) y 50 fueron hombres (49%). El promedio de edad fue 54.7 +/-12 con una edad mínima de 28 y una edad máxima de 78 años. (véase gráfica 1).

Gráfica 1. Distribución por sexo de una muestra total de 103 estudios.



Datos por medio de SPSS

En cuanto al análisis de los datos generales del estudio, se encontró valores similares en el promedio diagnóstico de esteatosis en los tres métodos aplicados HISTO, ROI y Análisis volumétrico, con valores de 8.3%, 8.1% y 10% respectivamente (valor normal < 5 - 6%). (véase tabla 1).

Tabla 1. Datos generales: Total de pacientes, Edad en años y Métodos diagnósticos.

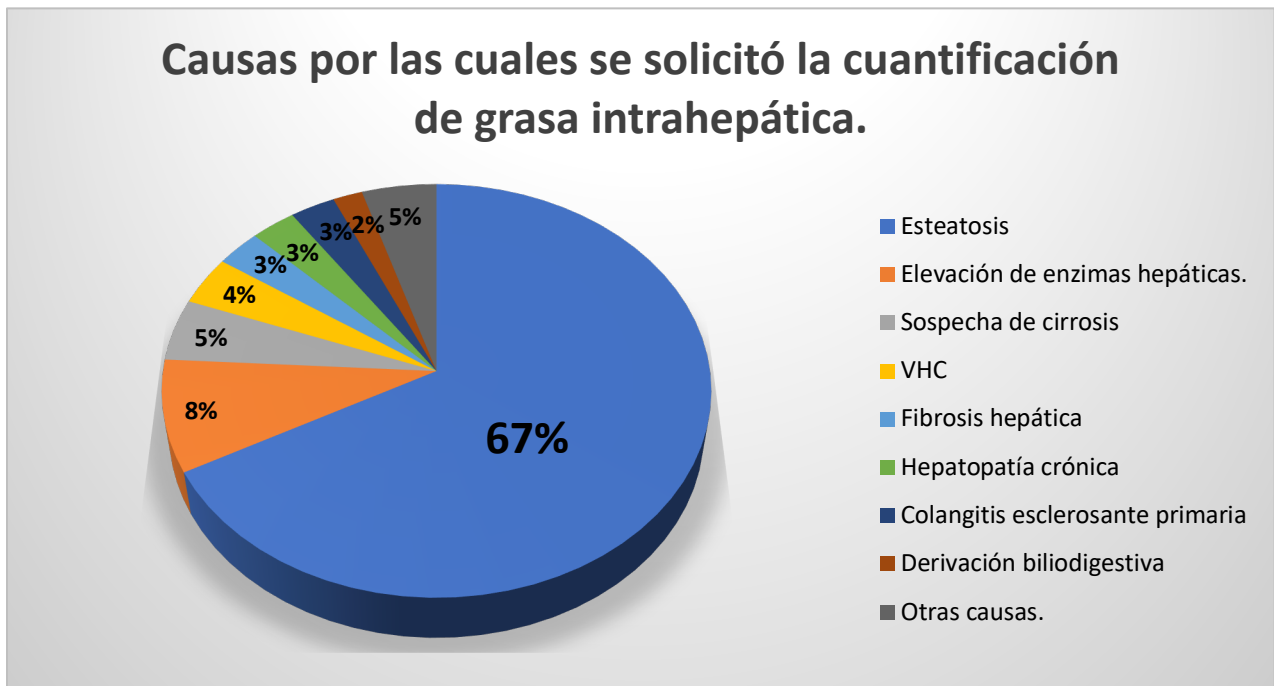
Datos por medio de SPSS

		Edad	HISTO	ROI	Análisis volumétrico
N		103	103	103	103
Media		54.7573	8.3301	8.1816	10.0427
Mediana		56.0000	6.7000	5.6000	7.8000
Moda		64.00	2.60	2.00	2.90
D.E		12.09235	6.22736	10.99296	10.63415
Mínimo		28.00	1.10	0.60	2.10
Máximo		78.00	34.40	100.00	99.00
Percentiles	25	46.0000	3.3000	2.7000	4.3000
	50	56.0000	6.7000	5.6000	7.8000
	75	64.0000	12.2000	10.4000	13.9000

En los datos generales también se observó la distribución del motivo por el cual se solicitó el estudio de cuantificación de grasa intrahepática, en primer lugar fue por sospecha o seguimiento de esteatosis con 69 casos (66.9%), seguido por elevación de las enzimas hepáticas con 9 (8.7%) casos, le sigue sospecha de cirrosis con 5 (4.8%) casos, luego el virus de la hepatitis, mayormente de tipo C con 4 (3.8%) casos, la fibrosis hepática, la hepatopatía crónica y la colangitis esclerosante primaria se encuentran en iguales proporciones, cada una con 3 (2.9%) casos respectivamente. En menor representación tenemos los motivos de estudio por derivación bilio-digestiva con 2 (1.9%) casos; el

lupus, hemocromatosis, síndrome de Gilbert, síndrome metabólico y la dislipidemia, con 1 caso cada uno, que agrupados representan el 4.8% de los datos. (véase gráfica 1)

Gráfica 1.



Datos por medio de SPSS

En los datos obtenidos se aplicaron pruebas no paramétricas como la de Kendall-Tau, para la búsqueda de la correlación entre los métodos diagnósticos de cuantificación de la grasa intrahepática (HISTO, ROI y Análisis volumétrico), encontrando una correlación entre los métodos estadísticamente significativa (valor $p < 0.0001$), por lo cual se aceptó la hipótesis alterna. No se requirió de pruebas paramétricas por ausencia de distribución Gaussiana (Véase tabla 2)

Tabla 2. Correlación métodos prueba de Kendall-Tau.

Datos	Estadísticos	Valor (p)
HISTO vs Análisis volumétrico.	0.7119	(<0.0001)
ROI vs Análisis volumétrico.	0.6236	(<0.0001)
HISTO vs ROI.	0.6296	(<0.0001)

Datos por medio de SPSS

DISCUSIÓN.

La evidencia creciente sugiere que la enfermedad del hígado graso no alcohólico está asociada con un mayor riesgo de enfermedad cardiovascular e incremento en el riesgo de cirrosis.³⁶

La esteatosis hepática es una patología que cada vez se hace más común en la práctica radiológica y requiere ser abordada con métodos más precisos y menos invasivos para su diagnóstico, el ultrasonido y la tomografía actúan como métodos incidentales en el diagnóstico de la esteatosis, cuando son solicitados en la búsqueda de otras patologías; la biopsia sigue siendo el método gold standard para el diagnóstico histológico, pero no es el más preciso, es poco práctico y tiene una baja reproducibilidad para el seguimiento. Por eso las nuevas tecnologías como las IRM y su avance en la cuantificación de forma cuantitativa de la grasa intrahepática, la hace un método diagnóstico preciso, no invasivo y reproducible para el diagnóstico y seguimiento. Su limitante es la falta de disponibilidad, el alto costo de los equipos y software para su

implementación, además de un personal bien capacitado y con experiencia para operarlo.

Aunque hay varias técnicas o métodos dentro de la resonancia para obtener el cálculo de la fracción grasa. En la literatura se encuentra un mayor interés por la IRM-FGDP, la cual calcula la fracción grasa intrahepática de todo el volumen hepático sin la limitante a una sola área si la comparamos con la HISTO y la ROI. Por lo tanto, cuando la grasa del hígado se distribuye de manera no homogénea, se evitan los errores de muestreo como el caso de la HISTO y la ROI.³⁷

En nuestro estudio la correlación entre los métodos (ROI, HISTO y Análisis volumétrico) fue realizado con la prueba de Kendall-Tau encontrando una fuerte relación entre los métodos; con valores estadísticos en la HISTO vs Análisis volumétrico de 0.7119, ROI vs segmentación de 0.6236 y HISTO vs ROI de 0.6296, todos con un valor de $p < 0.0001$ respectivamente; al comparar con la literatura podemos ver una correlación con el estudio de Vu et al y Hong et al; al medir el volumen hepático con una serie de ROIs (ROI vs Análisis volumétrico) y el estudio de Nouredin et al, al comparar la IRM-FGDP con la espectroscopía encontrando correlación entre ellas (HISTO vs Análisis volumétrico).²⁹⁻³¹

En cuanto a los motivos de solicitud de estudio, la esteatosis es la causa principal por la cual se hacen estos métodos de cuantificación grasa y los otros diagnósticos se realizan en base, con la intención de evitar y tratar tempranamente más morbilidades a su patología de base.

En nuestro servicio, el valor que reportamos con más frecuencia es el obtenido por medio del Análisis volumétrico, pues nos da una visión global del hígado y representa

una medida más objetiva para seguimiento. Existen dos casos en los que podríamos preferir otra:

1. En el caso de un Análisis volumétrico erróneo, donde este incluya otras estructuras anatómicas por fuera del límite hepático como el estómago, corazón, intestino, peritoneo, o casos de artefactos por movimiento de respiración; en un hígado con esteatosis geográfica (acúmulo de grasa en los hepatocitos que varía por segmentos) utilizamos varios ROIs en la imagen Dixon de Fracción Grasa, para reportar el valor más alto y el más bajo, con el segmento hepático del que fue obtenido.
2. Cuando se observa hepatoesiderosis o nódulos sideróticos utilizamos el valor de la espectroscopía, para eliminar la posibilidad de que las diferencias en el campo magnético puedan alterar la medición.

CONCLUSIONES.

Los resultados de este estudio demostraron una buena correlación entre los tres métodos de medición de grasa intrahepática (ROI, HISTO y Análisis Volumétrico).

La técnica de Dixon Multi-Eco asociado a las IRM-FGDP parece un método alternativo prometedor en la detección y medición de forma cuantitativa en la enfermedad del hígado graso no alcohólico.

El Análisis volumétrico surge como nuevo método para la medición de la grasa total intrahepática, el cual puede estar apoyado por la ROI y la HISTO cuando existe una gran variabilidad en los resultados, ya sea por las condiciones metabólicas del tejido hepático o variabilidad en los límites anatómicos durante la medición volumétrica.

REFERENCIAS.

1. Chalasani N, Younossi Z, Lavine JE, et al. The diagnosis and management of non-alcoholic fatty liver disease: Practice Guideline by the American Association for the Study of Liver Diseases, American College of Gastroenterology, and the American Gastroenterological Association. *Hepatology*. 2012;55(6):2005-2023. doi:10.1002/hep.25762
2. Temple J, Cordero P, Li J, Nguyen V, Oben J. A Guide to Non-Alcoholic Fatty Liver Disease in Childhood and Adolescence. *Int J Mol Sci*. 2016;17(6):947. doi:10.3390/ijms17060947
3. Stoopen-Rometti M, Encinas-Escobar ER, Ramirez-Carmona CR, et al. Diagnóstico y cuantificación de fibrosis, esteatosis y hepatosiderosis por medio de resonancia magnética multiparamétrica. *Rev Gastroenterol México*. 2017;82(1):32-45. doi:10.1016/j.rgmx.2016.06.001
4. Farrell GC, Larter CZ. Nonalcoholic fatty liver disease: From steatosis to cirrhosis. *Hepatology*. 2006;43(S1):S99-S112. doi:10.1002/hep.20973
5. Ahmed M. Non-alcoholic fatty liver disease in 2015. *World J Hepatol*. 2015;7(11):1450-1459. doi:10.4254/wjh.v7.i11.1450
6. Younossi ZM, Stepanova M, Afendy M, et al. Changes in the Prevalence of the Most Common Causes of Chronic Liver Diseases in the United States From 1988 to 2008. *Clin Gastroenterol Hepatol*. 2011;9(6):524-530.e1. doi:10.1016/j.cgh.2011.03.020
7. Byrne CD, Targher G. NAFLD: A multisystem disease. *J Hepatol*. 2015;62(1):S47-S64. doi:10.1016/j.jhep.2014.12.012
8. Williams R. Global challenges in liver disease. *Hepatology*. 2006;44(3):521-526. doi:10.1002/hep.21347
9. López-Velázquez JA, Silva-Vidal KV, Ponciano-Rodríguez G, et al. The prevalence of nonalcoholic fatty liver disease in the Americas. *Ann Hepatol*. 2014;13(2):166-178. doi:10.1016/S1665-2681(19)30879-8
10. Roldan-Valadez E, Favila R, Martínez-López M, Uribe M, Méndez-Sánchez N. Imaging techniques for assessing hepatic fat content in nonalcoholic fatty liver disease. *Ann Hepatol*. 2008;7(3):212-220. doi:10.1016/S1665-2681(19)31850-2
11. Macías-Rodríguez RU, Torre A. Fisiopatología de la esteatohepatitis no alcohólica (EHNA). Un enfoque especial en la resistencia a la insulina. :12.
12. Bellentani S, Scaglioni F, Marino M, Bedogni G. Epidemiology of Non-Alcoholic Fatty Liver Disease. *Dig Dis*. 2010;28(1):155-161. doi:10.1159/000282080

13. Powell EE, Cooksley WG, Hanson R, Searle J, Halliday JW, Powell LW. The natural history of nonalcoholic steatohepatitis: a follow-up study of forty-two patients for up to 21 years. *Hepatology*. 1990;11(1):74-80. doi:10.1002/hep.1840110114
14. Marchesini G, Bugianesi E, Forlani G, et al. Nonalcoholic fatty liver, steatohepatitis, and the metabolic syndrome. *Hepatology*. 2003;37(4):917-923. doi:10.1053/jhep.2003.50161
15. Adams LA, Angulo P, Lindor KD. Nonalcoholic fatty liver disease. *CMAJ Can Med Assoc J*. 2005;172(7):899-905. doi:10.1503/cmaj.045232
16. Takaki A, Kawai D, Yamamoto K. Molecular Mechanisms and New Treatment Strategies for Non-Alcoholic Steatohepatitis (NASH). *Int J Mol Sci*. 2014;15(5):7352-7379. doi:10.3390/ijms15057352
17. Kitamoto T, Kitamoto A, Yoneda M, et al. Genome-wide scan revealed that polymorphisms in the PNPLA3, SAMM50, and PARVB genes are associated with development and progression of nonalcoholic fatty liver disease in Japan. *Hum Genet*. 2013;132(7):783-792. doi:10.1007/s00439-013-1294-3
18. Bhatt SP, Nigam P, Misra A, Guleria R, Pandey RM, Pasha MAQ. Genetic Variation in the Patatin-Like Phospholipase Domain-Containing Protein-3 (PNPLA-3) Gene in Asian Indians with Nonalcoholic Fatty Liver Disease. *Metab Syndr Relat Disord*. 2013;11(5):329-335. doi:10.1089/met.2012.0064
19. Hendrick RE. The AAPM/RSNA physics tutorial for residents. Basic physics of MR imaging: an introduction. *RadioGraphics*. 1994;14(4):829-846. doi:10.1148/radiographics.14.4.7938771
20. Balter S. An introduction to the physics of magnetic resonance imaging. *RadioGraphics*. 1987;7(2):371-383. doi:10.1148/radiographics.7.2.3448640
21. Silva AC, Lowet IJ. Ultra-Fast Magnetic Resonance Imaging Sequences. *Braz J Phys*. 1995;25(4):404-416.
22. Reeder SB, Sirlin C. Quantification of Liver Fat with Magnetic Resonance Imaging. *Magn Reson Imaging Clin N Am*. 2010;18(3):337-357. doi:10.1016/j.mric.2010.08.013
23. Ma X, Holalkere N-S, R AK, Mino-Kenudson M, Hahn PF, Sahani DV. Imaging-based Quantification of Hepatic Fat: Methods and Clinical Applications. *RadioGraphics*. 2009;29(5):1253-1277. doi:10.1148/rg.295085186
24. Real Academia Nacional de Medicina de España, Martí-Bonmatí L. Imagen y Radiómica con RM abdominal en el Síndrome Metabólico. *An RANM*. 2018;135(02):151-159. doi:10.32440/ar.2018.135.02.rev07

25. Herrera R, Peñaloza F, Arrieta C, et al. Cuantificación de esteatosis hepática no alcohólica por resonancia magnética. *Rev Médica Chile*. 2019;147(7):821-827. doi:10.4067/S0034-98872019000700821
26. Tang A, Desai A, Hamilton G, et al. Accuracy of MR imaging-estimated proton density fat fraction for classification of dichotomized histologic steatosis grades in nonalcoholic fatty liver disease. *Radiology*. 2015;274(2):416-425. doi:10.1148/radiol.14140754
27. Li Q, Dhyani M, Grajo JR, Sirlin C, Samir AE. Current status of imaging in nonalcoholic fatty liver disease. *World J Hepatol*. 2018;10(8):530-542. doi:10.4254/wjh.v10.i8.530
28. Cassidy FH, Yokoo T, Aganovic L, et al. Fatty Liver Disease: MR Imaging Techniques for the Detection and Quantification of Liver Steatosis. *RadioGraphics*. 2009;29(1):231-260. doi:10.1148/rg.291075123
29. Vu K-N, Gilbert G, Chalut M, Chagnon M, Chartrand G, Tang A. MRI-determined liver proton density fat fraction, with MRS validation: Comparison of regions of interest sampling methods in patients with type 2 diabetes. *J Magn Reson Imaging JMRI*. 2016;43(5):1090-1099. doi:10.1002/jmri.25083
30. Hong CW, Wolfson T, Sy EZ, et al. Optimization of Region-of-Interest Sampling Strategies for Hepatic MRI Proton Density Fat Fraction Quantification. *J Magn Reson Imaging JMRI*. 2018;47(4):988-994. doi:10.1002/jmri.25843
31. Nouredin M, Lam J, Peterson MR, et al. Utility of magnetic resonance imaging versus histology for quantifying changes in liver fat in nonalcoholic fatty liver disease trials. *Hepatology*. 2013;58(6):1930-1940. doi:10.1002/hep.26455
32. Lee H, Jun DW, Kang B-K, et al. Estimating of hepatic fat amount using MRI proton density fat fraction in a real practice setting: *Medicine (Baltimore)*. 2017;96(33):e7778. doi:10.1097/MD.0000000000007778
33. Tang A, Tan J, Sun M, et al. Nonalcoholic Fatty Liver Disease: MR Imaging of Liver Proton Density Fat Fraction to Assess Hepatic Steatosis. *Radiology*. 2013;267(2):422-431. doi:10.1148/radiol.12120896
34. Sellers R. MR LiverLab. Robert Sellers, RT(R)(MR)(CT). *MAGNETOM Flash 66 32016 www.siemens.com/magnetom-World.:1-5*.
35. Dixon WT. Simple proton spectroscopic imaging. *Radiology*. 1984;153(1):189-194. doi:10.1148/radiology.153.1.6089263
36. Targher G, Day CP, Bonora E. Risk of cardiovascular disease in patients with nonalcoholic fatty liver disease. *N Engl J Med*. 2010;363(14):1341-1350. doi:10.1056/NEJMra0912063

37. Yurdaisik I, Nurili F. Accuracy of Multi-echo Dixon Sequence in Quantification of Hepatic Steatosis. *Cureus*. 2020;12(2):e7103. doi:10.7759/cureus.7103