UNIVERSIDAD NACIONAL AUTÓNOMA DE MÉXICO

FACULTAD DE MEDICINA
DIVISIÓN DE ESTUDIOS DE POSGRADO

SECRETARIA DE SALUD
INSTITUTO NACIONAL DE REHABILITACIÓN
"LUIS GUILLERMO IBARRA IBARRA"

ESPECIALIDAD EN:

ORTOPEDIA

"Evaluación funcional de la técnica quirúrgica de reducción abierta más remplissage en luxación anterior inveterada de hombro"

T E S I S
PARA OBTENER EL TÍTULO DE MÉDICO ESPECIALISTA EN:
ORTOPEDIA

P R E S E N T A:
DR. MARTHEL FELIPE ZAMORA GUTIÉRREZ

PROFESOR TITULAR: DR. JUAN ANTONIO MADINAVEITIA VILLANUEVA

ASESOR: DR. MICHELL RUIZ SUÁREZ

CIUDAD DE MÉXICO A 6 DE AGOSTO DEL 2019

I N R
L G I I

Universidad Nacional Autónoma de México
UNAM
Biblioteca Central
Dirección General de Bibliotecas de la UNAM

UNAM – Dirección General de Bibliotecas
Tesis Digitales
Restricciones de uso

DERECHOS RESERVADOS ©
PROHIBIDA SU REPRODUCCIÓN TOTAL O PARCIAL

Todo el material contenido en esta tesis esta protegido por la Ley Federal del Derecho de Autor (LFDA) de los Estados Unidos Mexicanos (México).

El uso de imágenes, fragmentos de videos, y demás material que sea objeto de protección de los derechos de autor, será exclusivamente para fines educativos e informativos y deberá citar la fuente donde la obtuvo mencionando el autor o autores. Cualquier uso distinto como el lucro, reproducción, edición o modificación, será perseguido y sancionado por el respectivo titular de los Derechos de Autor.

DRA. MATILDE L. ENRÍQUEZ SANDOVAL
DIRECTORA DE EDUCACIÓN EN SALUD

DRA. XOCHIQUETZAL HERNÁNDEZ LÓPEZ
SUBDIRECTORA DE EDUCACIÓN MÉDICA

DR. ROGELIO SANDOVAL VEGA GIL
JEFE DEL SERVICIO DE EDUCACIÓN MÉDICA

DR. JUAN ANTONIO MADINAVEITIA VILLANUEVA
PROFESOR TITULAR

DR. MICHELL RUIZ SUÁREZ
ASESOR DE TESIS Y METODOLÓGICO

DR. ERNESTO PINEDA GÓMEZ
ASESOR CLÍNICO

DR. ERIC HAZAN LASRI
ASESOR CLÍNICO

DEDICATORIA

Es un gran honor para mí dedicar este trabajo a mis padres, Elizabeth y Felipe,

a mi hermana Vane,

y a toda mi familia que me ha brindado su apoyo incondicional en todo momento.

“Los que llegamos aquí primero tenemos la obligación de ayudar a los nuevos a cumplir sus sueños”

Dr. Durán

"Los guerreros somos invencibles, los guerreros nunca se dejan caer, los guerreros se levantan frente a cualquier adversidad, los guerreros salen adelante frente a cualquier obstáculo"

JFJZT

AGRADECIMIENTOS

A Dios por todo y por tanto.

A mis padres Elizabeth y Felipe, quienes con su apoyo y amor incondicional he logrado alcanzar mis metas y han sido un gran ejemplo a seguir, les debo todo.

A mi hermana Vane, por su cariño y motivación para nunca darme por vencido, por siempre hacerme pensar y creer que los sueños se cumplen.

Al resto de mi familia quienes han sido un pilar fundamental en mi formación, por su cariño, compañía y miles de sonrisas, gracias a ellos he llegado hasta aquí.

A Mariela, quien desde hace muchos años me ha brindado un apoyo incondicional y mucha inspiración. Gracias por haberme permitido compartir muchos logros. Cuantas veces me sentí derrotado, fueron las veces que me ayudaste a levantarme y siempre, salí adelante.

A todos mis amigos residentes que sin duda alguna han hecho este camino mucho más sencillo, a los integrantes de mi guardia por hacer cada una de ellas, una experiencia inolvidable, pero en especial a Gerardo, Paulo y Jonatan quienes me enseñaron el valor de la amistad.

A ti, por haber aparecido y enseñarme que darte por vencido nunca es la opción, eres un ejemplo de superación y me llena de orgullo el haberte conocido.

Especialmente al Dr. Michell Ruiz Suárez, quien sin duda alguna es ejemplo a seguir, un gran maestro que transmite motivación, su pasión por lo que hace lo convierte en un modelo a seguir como persona, cirujano e investigador, así mismo fue quien me ayudó a iniciar, desarrollar y terminar este trabajo de investigación.

Al servicio de Traumatología del Instituto Nacional de Rehabilitación, por su apoyo y motivación, a mis maestros quienes contribuyeron en gran parte a mi formación.

Al Instituto Nacional de Rehabilitación Luis Guillermo Ibarra Ibarra, por abrirme las puertas para iniciar esta travesía.

ÍNDICE

1. **Marco teórico …….. 7**
2. **Definición del problema …….. 13**
3. **Pregunta de investigación …….. 14**
4. **Antecedentes …….. 14**
5. **Justificación ……... 15**
6. **Objetivo general …… 16**
7. **Objetivos específicos …….. 16**
8. **Diseño y metodología …… 16**
9. **Resultados …….. 20**
10. **Discusión …… 29**
11. **Conclusión …….. 32**
12. **Bibliografía …….. 34**
13. **Anexos …….. 36**

1. MARCO TEÓRICO

El hombro representa una relación dinámica compleja de fuerzas musculares, ligamentos y articulaciones. Existen estabilizadores dinámicos y estáticos que le permiten al hombro, tener los rangos de movilidad más grandes de todas las articulaciones del cuerpo humano. La arquitectura ósea de la articulación glenohumeral se compone de una pequeña superficie articular por parte de la glenoides y la cabeza humeral, la cual es estabilizada por músculos y ligamentos, que si alguno de ellos se lesiona, el hombro se encuentra en riesgo de lesionarse. [1] (Figura 1)

Anatómicamente, las estructuras del hombro pueden dividirse en óseas como lo es el húmero, la clavícula y la escápula, las articulaciones glenohumeral, acromioclavicular, esternoclavicular y escapulotorácica, así mismo se encuentra los estabilizadores estáticos en los que se incluyen el labrum, la cápsula y los ligamentos y finalmente los músculos o estabilizadores dinámicos como el manguito rotador, el músculo deltoides y los estabilizadores escapulares. [1]

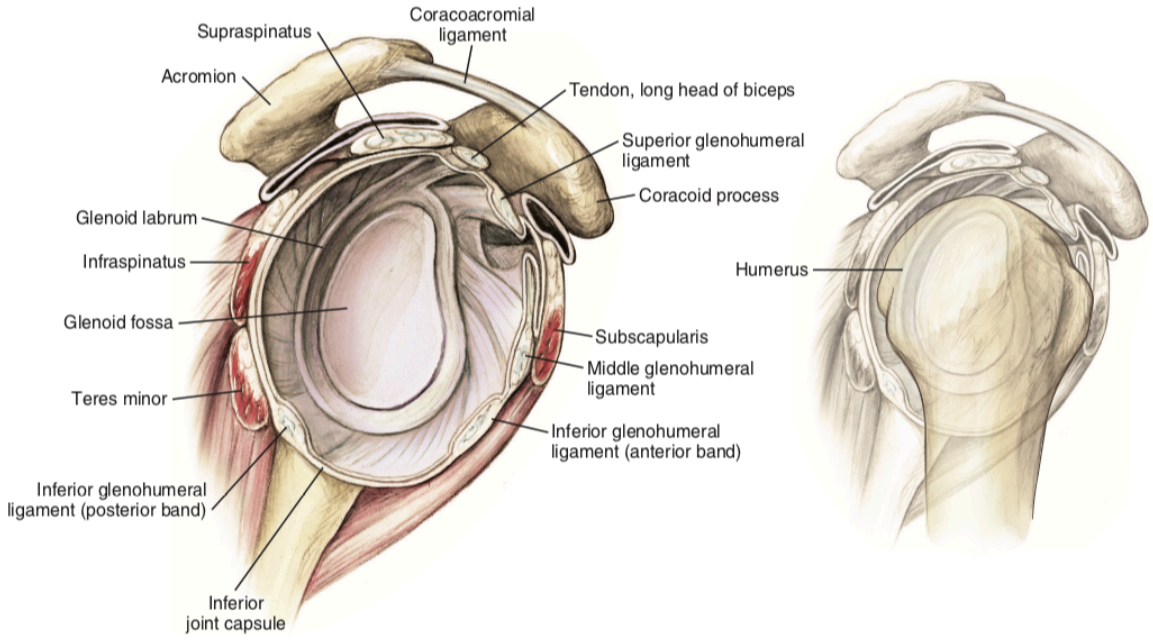

Figura 1. (Tomada de Miller MD et al: Miller's Review of Orthopaedics, Philadelphia, 2016, Elsevier)

La articulación glenohumeral es extremadamente móvil, sólo del 25 al 30% de la cabeza humeral tiene contacto con la fosa glenoidea, así mismo la cabeza humeral se

encuentra constreñida en el centro de la glenoides como una movilidad de 1 o 2 mm para lograr los arcos de movilidad completos.[1]

La luxación de la articulación glenohumeral es la más común, se reporta una incidencia de 1.7% o de 8.2-17 casos por cada 100,000 al año, de todas las luxaciones del cuerpo humano, la de la articulación glenohumeral representa 45%. El 96% de las luxaciones son anteriores, las luxaciones posteriores son la segunda más común[3]. El mecanismo de lesión es el resultado de un traumatismo en el cual se encuentran involucradas fuerzas directas e indirectas. En relación a un traumatismo indirecto, el miembro torácico se encuentra con el hombro el abducción, extensión y rotación externa, mientras que por un traumatismo directo, se produce por un impacto en la parte posterior del hombro, se encuentran reporte de luxaciones anteriores de hombro por convulsiones o descargas eléctricas a pesar de que estos mecanismos de lesión se relacionan más comúnmente con luxaciones posteriores. [2,3,19]

Clínicamente el paciente presenta dolor intenso al intentar movilizarlo, con deformidad, aumento de volumen, generalmente se logra ver y palpar la cabeza humeral mientras que el acromion es prominente en la porción lateral del hombro. Es necesario realizar una minuciosa exploración neurovascular, especialmente del nervio axilar y palpar pulso radial y llenado capilar del lado afectado, se recomienda realizar una exploración dirigida al plexo braquial, la función motora del codo, muñeca y mano. [4,19] Un paciente con una luxación anterior inveterada de hombro, se debe de realizar una inspección de ambos hombros, siempre el hombro afectado presentará cierto grado de asimetría, pérdida del contorno lateral, viendo al paciente desde un lado se observa un aplanamiento de la parte posterior y generalmente el grado de asimetría se incrementa con un mayor tiempo de evolución porque el músculo deltoides se atrofia, la cabeza humeral se logra palpar en la región subcoracoidea.[19] Ya siendo una luxación inveterada y que el dolor e inflamación han cedido, aunado a que no existe una limitación funcional importante, los pacientes tienden a no acudir a una valoración médica, incluso a pesar de recibir atención médica la probabilidad de que se realice un diagnóstico correcto se reduce ya que el cuadro clínico es menos evidente. Es hasta meses o años después, cuando los pacientes tienen un mínimo dolor o limitación para la función lo cual va aumentando de manera progresiva hasta generar un deterioro importante funcional y muchas veces el diagnóstico se realiza de forma fortuita o se presentan síntomas adicionales se manifiestan de forma secundaria. Es imposible estimar la verdadera incidencia en el contexto de todas las luxaciones

glenohumerales. Aunque las luxaciones anteriores crónicas del hombro son poco frecuentes. [13,19]

Las luxaciones crónicas o inveteradas son un reto para los cirujanos ortopédicos, ocurren en situaciones donde el evento de la luxación no se aprecia o donde el paciente no acude o puede buscar atención médica, los pacientes en los que generalmente se encuentra este padecimiento son aquellos que tienen un alto umbral de dolor, con alteración del estado mental que les impide expresar o reconocer el dolor así como pacientes con lesiones asociadas que son más obvias o que ponen en peligro su vida. Son lesiones raras, los pacientes que generalmente se encuentran afectados pertenecen a la tercera edad o con comorbilidades como demencia, en ocasiones es causada por una lesión trivial como resultado del aumento de la edad del paciente y la debilidad y la degeneración del tejido blando alrededor de la articulación del hombro, como el subescapular y otros tendones del manguito rotador, en cambio en pacientes jóvenes el grupo afectado se relaciona con alcoholismo o epilepsia, incluso con un traumatismo de alta energía. [8,11,12] La lesión puede pasar desapercibida a menos que se realice una historia clínica cuidadosa, un examen físico y una evaluación radiográfica. [5,6,11,13,19] Semanas posteriores a la lesión los pacientes comienzan a realizar arcos de movilidad para actividades funcionales básicas, incluso en rango de movimiento es mayor de lo que se espera, sin embargo, en la luxación anterior de hombro se encuentra limitada la flexión, rotación interna y la abducción por lo que en ocasiones se puede confundir el diagnóstico con una capsulitis adhesiva postraumática o un hombro congelado, los síntomas más comunes son la rigidez, crepito, deformidad y limitación para los arcos de movilidad del hombro.[6,10,19]

La luxación anterior inveterada del hombro tiene las mismas lesiones anatomopatológicas que las lesiones en agudo como lo son: lesión de Bankart, lesiones tendinosas o ligamentarias, ruptura de la cápsula, fractura de glenoides o lesión de Hill Sachs, así mismo existen modificaciones de la lesión de tejidos blandos como fibrosis, formación de una neo-articulación y contractura muscular. [5,7,14] Así mismo se desarrolla osteoporosis de la cabeza humeral y ablandamiento del cartílago articular, contractura de tejidos blandos, y se cree que estos cambios están asociados con el tiempo de evolución de la luxación.[19]

Se define como una luxación anterior crónica aquella que es mayor de 3 semanas, la reducción cerrada no es posible e incluso se encuentra contraindicada por el riesgo de fractura o lesión neurovascular.[6,16,19] No se encuentra en la literatura una definición exacta

en tiempo de evolución para considerar una luxación inveterada, otra definición es aquella en la que el diagnóstico se retrasó por varios días o semanas, la mayoría de los autores lo definen como un retraso en el diagnóstico mayor de 3 semanas, otros autores establecieron puntos de corte de tan solo 24 horas a 1 mes para la división entre casos agudos y crónicos. [5,9,19] Se sugiere una clasificación que las luxaciones de hombro de más de una semana de evolución se deben de definir como crónicas, y se subclasifican en temprana si se encuentra entre 1 y 3 semanas posterior a la lesión, tardía de 3 a 12 semanas y por último antigua luxación crónica que incluye todas las luxaciones que tienen más de 12 semanas desde la fecha de lesión. [5]

En cuanto a los estudios de imagen, se debe de solicitar una radiografía de escápula tangencial o una proyección anteroposterior escapular en la que podemos observar que la cabeza humeral se encuentra anterior e inferior a la glenoides. La proyección axilar es muy importante porque proporciona información sobre la posición de la cabeza humeral con respecto a la glenoides, la presencia y el grado de erosión de la parte anterior de la misma, y el tamaño de cualquier fractura en la región posterolateral de la cabeza humeral [10,17,19]. La tomografía axial computarizada (TAC), ya que los cortes axiales nos permiten saber el tamaño del defecto de la cabeza humeral y, en particular, la cantidad de superficie articular involucrada así como la pérdida ósea glenoidea. (Figura 2-5) En relación a la resonancia magnética nuclear (RMN), el papel que desempeña es de debate, sin embargo proporciona información muy importante sobre los tejidos blandos, ya que una lesión de los mismos puede ser un factor importante para determinar el tratamiento. [10,19]

Figura 2. Luxación anterior inveterada con presencia de Hill-Sachs.

Colección personal Dr. Ruiz Suárez

Figura 3. Luxación anterior inveterada.

Colección personal Dr. Ruiz Suárez

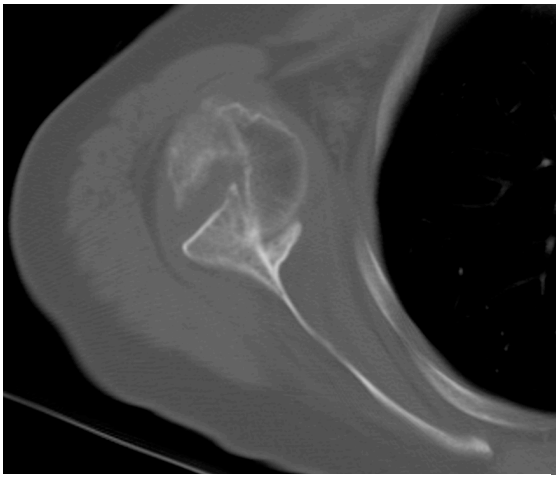

Figura 4. TAC de hombro donde se muestra una luxación anterior crónica con lesión de Hill-Sachs.

Colección personal Dr. Ruiz Suárez

Figura 5. TAC de hombro donde se muestra una luxación anterior crónica con lesión de Hill-Sachs.

Colección personal Dr. Ruiz Suárez

En relación al tratamiento, el manejo de la luxación de hombro es un verdadero reto cuando el diagnóstico no se establece de manera correcta o de forma tardía, es importante mencionar que la reducción no se realiza de manera inmediata, la posibilidad de obtener una reducción cerrada satisfactoria va disminuyendo con el paso del tiempo así como un aumento en las posibles complicaciones. Existe una amplia gama de opciones de manejo

que incluyen el tratamiento conservador y el quirúrgico, sin embargo, el manejo exitoso de está relacionado con el grado de cambios en los tejidos blandos y óseos, la duración del tiempo transcurrido desde la lesión y la capacidad del paciente para cumplir con un programa de manejo postoperatorio. [5,11,16,19] Las metas del tratamiento tanto como en una luxación aguda como crónica, es prevenir una nueva luxación, así como recuperar los arcos de movilidad y fuerza para realizar sus actividades de la vida diaria.[5] Se debe de tomar en cuenta siempre el estado funcional, tiempo de evolución, tamaño del defecto óseo en la cabeza humeral, presencia y grado de lesión en la glenoides y estado del cartílago articular. [16,19]

El término remplissage se utiliza para describir una capsulodesis posterior artroscópica y una tenodesis del infraespinoso en la cual, se anclan sobre la superficie del defecto Hill-Sachs, no se encuentra en la literatura una indicación precisa de esta técnica quirúrgica y continúan realizándose estudios acerca de ésta, sin embargo se reporta en la presencia de un defecto Hill-Sachs moderado a grave asociado a una pérdida en la región anterior de la glenoides menor del 25%.[6] Así mismo, se recomienda que en lesiones de Hill Sachs menores del 30% de la cabeza humeral, se requiere de un tratamiento específico para dicha lesión, la reconstrucción se recomienda en lesión del 30-40%, y finalmente una hemiartroplastía en defectos mayores del 40%.[8] Generalmente se realiza con un portal artroscópico anterior, una o dos anclas se colocan por el portal posterior hacia el defecto de Hill-Sachs, la sutura pasa a través de la cápsula posterior y el tendón infraespinoso y se anudan en el espacio subacromial creando una capsulodesis posterior con una tenodesis del infraespinoso cubriendo el defecto de Hill-Sachs. [6] (Figura 6).

En pacientes con inestabilidad de hombro, que tiene una glenoides en forma de pera invertida y una lesión de Hill-Sachs enganchante, se encuentra descrito en la literatura que el procedimiento de Latarjet es adecuado para tratar la deficiencia ósea, ya que el injerto óseo corrige la deficiencia glenoidea y de esta manera pueda resistir las fuerzas axiales a través de un diámetro glenoideo expandido. [22] (Figura 6)

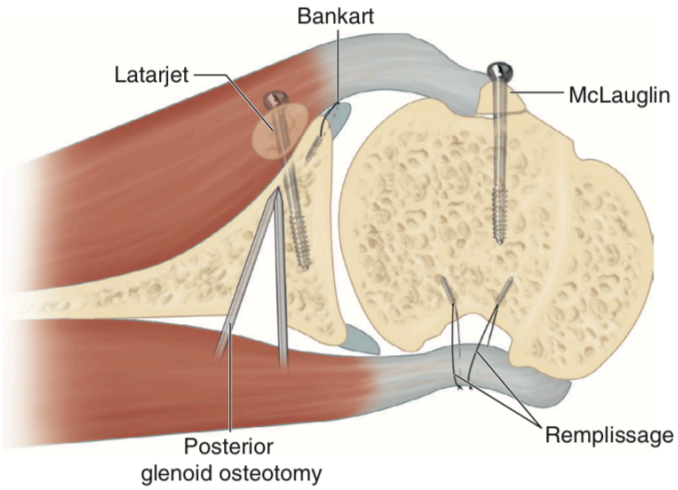

Figura 6. (Tomada de Miller MD et al: Miller's Review of Orthopaedics, Philadelphia, 2016, Elsevier)

Otro de los tratamiento quirúrgicos que se han utilizado en la inestabilidad de hombro, es el procedimiento de Putti-Platt, el cual se basa en el concepto de tensar la cápsula articular anterior y subescapular con una pérdida aceptable de la rotación externa con el fin de aumenta la estabilidad del hombro, sin embargo es una técnica no anatómica que inicialmente tuvo resultados prometedores pero un seguimiento decepcionante a largo plazo, principalmente por la desventaja de la pérdida de la rotación externa. La indicación quirúrgica para este procedimiento es una estabilidad anterior unidireccional del hombro, actualmente se encuentra poco indicado por las evaluaciones subsecuentes de los resultados funcionales y biomecánicos, ya que se encontró una pérdida de la función relacionada con la limitación de la rotación externa, así mismo se encontró recurrencia de la inestabilidad. [20,21]

2. DEFINICIÓN DEL PROBLEMA

Los pacientes con luxación anterior inveterada de hombro pueden presentar limitación funcional importante, así como una disminución de la calidad de vida y limitación para realizar sus actividades de la vida diaria.

En la literatura mundial se han reportado diversos tratamientos de pacientes con luxación anterior inveterada, sin embargo, no se encuentra en la literatura descrito un protocolo de tratamiento ni la descripción de la técnica quirúrgica de reducción abierta más

remplissage en luxación anterior inveterada de hombro. Este estudio plantea la evaluación de los resultados funcionales al realizar dicho procedimiento quirúrgico.

3. PREGUNTA DE INVESTIGACIÓN

¿Cuales son los resultados clínicos y funcionales con el tratamiento quirúrgico consistente en reducción abierta más remplissage en luxación anterior inveterada de hombro?

4. ANTECEDENTES

No se encuentra en la literatura un protocolo establecido o validado de tratamiento, se han realizado diversos métodos de tratamiento por diversos autores con estudios experimentales o basados en la experiencia del cirujano ortopedista más que en la evidencia, dentro de los métodos que se encuentran reportados es tratamiento conservador, reducción cerrada, reducción abierta con o sin fijación, resección artroplástica, reducción artroscópicas con reparación de manguito rotador o del labrum así como el reemplazo articular, reconstrucción con aloinjerto óseo, transferencias tendinosa u ósea con reconstrucción capsulolabral de tejidos blandos. [2,5,13,18]

El tratamiento de estructuras lesionadas de larga evolución puede considerarse obsoleto, por lo que, en teoría, el principio del tratamiento es verificar y abordar las lesiones estratégicas para estabilizar la articulación glenohumeral después de la reducción abierta que requiere diferentes técnicas complejas, que incluyen Bankart, Latarjet, Dutoit, reducción abierta con uso de material de osteosíntesis. En 2002, Benabdallah y cols. realizaron el procedimiento de Boytchev y realizan un estudio con el fin de discutir diferentes opciones de tratamiento, así como evaluar y comparar sus resultados utilizando diferentes métodos de manejo, enfatizar la efectividad de la reparación abierta y que el procedimiento Boytchev es otra opción quirúrgica, estudian 53 casos no aleatorizados que fueron ubicados en tres categorías de manejo: conservador, reducción cerrada y reducción abierta, los resultados se evaluaron utilizando el sistema de Rowe y Zarins, en donde para el procedimiento de reducción abierta, el cual fue en el 49% de los casos, el pronóstico fue favorable. [7]

Akinci y cols, en 2009 realizaron la técnica quirúrgica de reducción abierta y estabilización con clavillos Kirschner, los cuales se introdujero entre el acromion y el húmero en cuatro pacientes y entre el húmero y la fosa glenoidea en seis pacientes, los cuales fueron retirados en 3 semanas, no se reportaron infecciones o nuevas luxaciones, se encontró una mejoría importante de los arcos de movilidad y se utilizó el criterio de evaluación de Rowe y Zarins donde 5 pacientes tuvieron resultados “excelentes”, 4 “buenos” y 1 “malo”.

Abdelhady en el 2010, realizó un estudio en donde se estudiaron 4 pacientes con luxación anterior inveterada, tres de esos casos presentaban una lesión de Hill-Sachs sin defecto glenoideo, la articulación se encontraba bloqueada en todos los casos, sin presencia de complicaciones neurovasculares, la confirmación del diagnóstico se llevó a cabo con estudio de imagen, radiografías AP y proyección axilar, tomografía axial computarizada (TAC) para una mejor valoración de estructuras óseas y planificación quirúrgica así como resonancia magnética nuclear (RMN) para valorar la condición del manguito rotador, especialmente lesiones del supraespinoso e infraespinoso. Tres pacientes recibieron tratamiento quirúrgico consistente en procedimiento de remplissage abierto combinado con reducción abierta y procedimiento Putti-Platt; un paciente tenía una lesión importante de Hill-Sachs con un defecto óseo glenoideo anterior por lo que se le realizó el procedimiento de Latarjet en lugar de Putti-Platt como en el resto de los pacientes. No hubo recurrencia de la luxación en el seguimiento, así mismo presentaron rangos de movilidad satisfactorios y se aplicó la escala de Constant con un puntaje promedio de 74 puntos.

5. JUSTIFICACIÓN

La luxación anterior inveterada es causa de discapacidad. Se llega a presentar tanto en pacientes jóvenes como en adultos, afectando la calidad de vida. Se realizó una búsqueda intencionada, sin límites en cuanto a la fecha de publicación en Pubmed/Medline, OVID con los términos “chronic”, “unrecognized”, “missed”, “unreduced”, “chronic unreduced”, “remplissage”, “neglected anterior shoulder dislocation” “open reduction” en donde sólo se encontró un resultado en donde se realiza una reducción abierta y el procedimiento de remplissage, no se realizaron restricciones de periodo de tiempo ni lenguaje de publicación, sin embargo si se encuentran otras publicaciones de diversos tratamientos, manejos y reportes de caso.

No existe un consenso sobre el tratamiento quirúrgico ideal para este tipo de lesiones, por lo que consideramos de gran relevancia evaluar con escalas funcionales validadas y estudios de imagen, lo cual nos permitirá proponer un tratamiento dirigido de acuerdo a los resultados que este estudio nos proporcione.

Estudios previos invitan a evaluar resultados funcionales utilizando escalas clínicas validadas para la medición de la calidad de vida y funcionalidad, así como la evolución clínica-radiológica. Se cuenta con los recursos humanos, infraestructura y la población de interés para llevarse a cabo. Se cuenta con información a través de una base de datos, así como con los pacientes que acuden a la institución.

6. OBJETIVO GENERAL

Evaluar los resultados funcionales de pacientes con diagnóstico de luxación anterior inveterada de hombro tratados quirúrgicamente con la técnica de reducción abierta más remplissage.

7. OBJETIVOS ESPECIFICOS

1. Establecer el estado funcional y clínico de los pacientes utilizando las escalas funcionales validadas de Constant, Simple Shoulder Test y DASH.
2. Analizar con estudios de imagen la evolución del hombro afectado de cada paciente.
3. Describir características sociodemográficas de estos pacientes.

8. DISEÑO Y METODOLOGÍA

Tipo de estudio

- Intervención deliberada
- Prospectivo

Descripción del universo de trabajo:

- Universo: Pacientes del servicio de Traumatología del Instituto Nacional de Rehabilitación LGII

- Población blanco: Pacientes con diagnóstico de luxación anterior inveterada de hombro
- Muestra: Pacientes con diagnóstico de luxación anterior inveterada de hombro tratados quirúrgicamente con la técnica quirúrgica de reducción abierta más remplissage.

Criterios de inclusión:

- Pacientes con diagnóstico de luxación anterior inveterada de hombro
- Madurez esquelética
- Ambos sexos
- No cirugías previas en hombro afectado
- Pacientes sin datos de necrosis avascular previo a evento quirúrgico
- Pacientes que recibieron tratamiento quirúrgico consistente en reducción abierta más remplissage.
- Pacientes que al momento de la aplicación de las escalas funcionales tengan mínimo 4 meses de operados.

Criterios de eliminación

- Muerte del paciente por causas ajenas al tratamiento
- No contar con un mínimo de 4 meses de seguimiento

Criterios de exclusión

- Fractura de húmero proximal previa
- Fracturas expuestas de húmero proximal
- Lesión neurovascular asociada
- Artritis inflamatorias
- Osteoartritis glenohumeral previa a luxación
- Luxación o disociación cervicodiafisaria
- Fractura en terreno previamente dañado

Muestra

• El muestro se realiza con un método no probabilístico de muestro por conveniencia.

Descripción de las variables de estudio, unidades de medida

Variable	Definición conceptual	Tipo de variable	Unidad/valores
Edad	Años transcurridos desde la fecha de nacimiento	Cuantitativa discreta	Años
Sexo	Condición orgánica, masculina o femenina, de las personas	Cualitativa dicotómica	Masculino, Femenino.
Función	Capacidad de actuar propia de los seres vivos y de sus órganos, y de las máquinas o instrumentos	Cualitativa	Constant: 0-100 puntos Simple Shoulder Test: 0-100% DASH: 0-100 puntos
Lateralidad	Inclinación sistematizada a utilizar más una de las dos partes simétricas del cuerpo y uno de los órganos pares	Cualitativa dicotómica	Derecho Izquierdo
Intervalo entre fecha de lesión y tratamiento quirúrgico	Porción de espacio o tiempo que media entre hechos	Cuantitativa continua	Semanas
Variables Radiográficas			
Variable	Definición conceptual	Escala de medición	Unidad/valores
Luxación	Lesión cápsulo-ligamentosa con pérdida del contacto de las superficies articulares causada por un traumatismo.	Cualitativa dicotómica	Sí No

Necrosis avascular	Pérdida del flujo sanguíneo sobre el tejido óseo.	Cualitativa dicotómica	Sí No
Variables Quirúrgicas			
Tiempo quirúrgico	Tiempo que transcurre desde la incisión en la piel hasta el momento en que concluye la reconstrucción o sutura.	Cuantitativa, dependiente	Horas/minutos
Tiempo anestésico	Tiempo que transcurre desde el inicio de la sedación hasta que finaliza el procedimiento quirúrgico.	Cuantitativa, dependiente	Horas/minutos
Volumen de sangrado	Cálculo de la pérdida sanguíneo del paciente durante el acto quirúrgico.	Cuantitativa, dependiente	Centímetros cúbicos

Selección de las fuentes, métodos, técnicas y procedimientos de recolección de la información.

Se obtuvo la base de datos de los pacientes con diagnóstico de luxación anterior inveterada de hombro a los cuales se les realizó el procedimiento quirúrgico de reducción abierta más remplissage en el servicio de Traumatología del Instituto Nacional de Rehabilitación Luis Guillermo Ibarra Ibarra. El expediente electrónico así como el digital, donde se encuentran los estudios de imagen, son las fuentes primarias para obtener la información de los pacientes, lo cual se realiza de manera retrolectiva.

Por medio del Sistema Automatizado de Información Hospitalaria (SAIH) se realiza la recolección de la información y por medio del sistema DICOM al expediente radiográfico para obtener los estudios de imagen. Los datos recabados se capturan en una base de datos.

Descripción de los procedimientos

Una vez identificados los pacientes que cumplan con los criterios de inclusión del presente estudio, por medio del expediente electrónico SAIH, se recaban los números

telefónicos de cada uno de los pacientes para contactarlos, así mismo se obtiene la información correspondiente a su próxima cita de seguimiento, para la aplicación de las escalas funcionales. Se aplicaron las escalas funcionales validadas de Constant, Simple Shoulder Test y DASH, y de forma objetiva los arcos de movilidad.

Recursos materiales

Se obtuvo la base de datos de pacientes con diagnóstico de luxación anterior inveterada de hombro que recibieron tratamiento quirúrgico por parte del Servicio de Traumatología del Instituto Nacional de Rehabilitación por medio del expediente electrónico (SAIH,) de donde se recabaron los datos demográficos, clínicos, así como reportes de estudios de imagen, así mismo por medio del sistema DICOM se obtuvieron los estudios de imagen tanto radiografías como tomografía axial computarizada. Se tuvo acceso y disponibilidad de un consultorio del servicio de Traumatología para la aplicación de escalas funcionales.

9. RESULTADOS

Datos demográficos

Se encontraron 10 pacientes con diagnóstico de luxación anterior inveterada de hombro entre enero 2013 y abril 2019, un paciente fue eliminado por no cumplir con un mínimo de 4 meses de seguimiento. En la tabla 1 y tabla 2 se muestran los datos demográficos de los pacientes. Es importante mencionar que la articulación glenohumeral se encontraba totalmente bloqueada en todos los pacientes y ninguno presentó lesiones neurovasculares asociadas. Los pacientes fueron evaluados de manera preoperatoria con radiografías simples de hombro (proyección anteroposterior, anteroposterior verdadera y escápula tangencial), así mismo se complementaron los estudios de imagen con una tomografía axial computarizada donde se confirmo el diagnóstico y para cuantificar y valorar el tamaño y grado de las lesiones óseas. Se obtuvo una muestra final de 9 pacientes a los cuales, a 6 se les realizó de manera presencial o vía telefónica según el caso, las escalas funcionales de Simple Shoulder Test, QuickDash y Constant (adaptadas al español) y se solicitaron radiografías de hombro como parte del seguimiento (proyección anteroposterior, anteroposterior verdadera y escápula tangencial) y una tomografía axial computarizada. Es importante mencionar que 3 pacientes no se lograron localizar, por lo que la información

demográfica y estado funcional se obtuvo directamente del expediente electrónico. El procedimiento quirúrgico consistente en reducción abierta más remplissage fue igual en todos los pacientes, se realizaron procedimientos complementarios según el caso como se expone más adelante.

Edad (años)	20-62 (media 42.33)	
Sexo	Masculino	5 (55.6%)
	Femenino	4 (44.4%)
Lateralidad	Derecha	5 (55.6%)
	Izquierda	4 (44.4%)

Tabla1: Datos demográficos

Paciente	Edad (años)	Duración de la luxación (semanas)	Duración del seguimiento (meses)
1	20	52	18
2	21	112	6
3	57	27	5
4	21	14	5
5	62	48	10
6	47	23	8
7	49	56	9
8	45	34	4
9	59	11	10

Tabla 2: Datos demográficos de los pacientes

El tiempo promedio entre la fecha de lesión y el tratamiento quirúrgico es de 41.8 semanas, así mismo en relación con el seguimiento posterior a la cirugía tiene una media de 8.3 meses, teniendo como seguimiento mínimo de 4 meses y el paciente con mayor seguimiento de 18 meses.

Los nueve pacientes fueron recibieron tratamiento quirúrgico consistente en reducción abierta más remplissage utilizando el tendón del subescapular, sin embargo en algunos pacientes con defecto óseo glenoideo o persistencia de inestabilidad (figura 7) fueron sometidos a otro procedimiento en el mismo tiempo quirúrgico (figura 8)

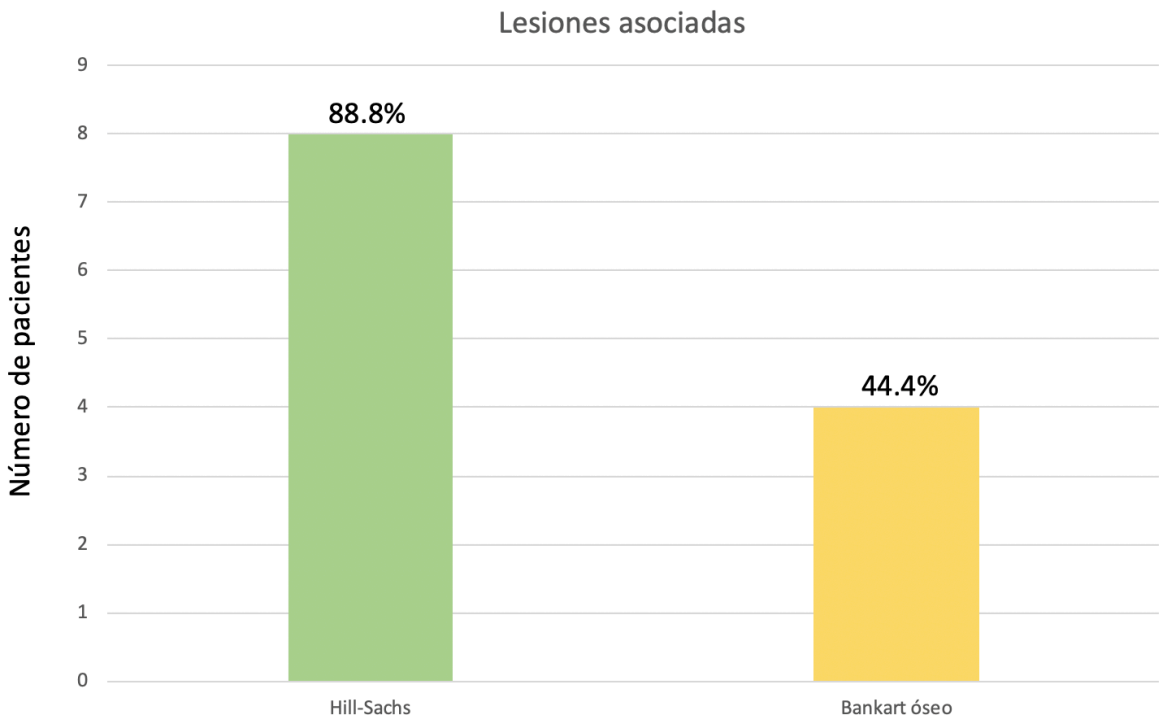

Figura 7. Frecuencia de lesiones asociadas en luxación anterior inveterada de hombro.

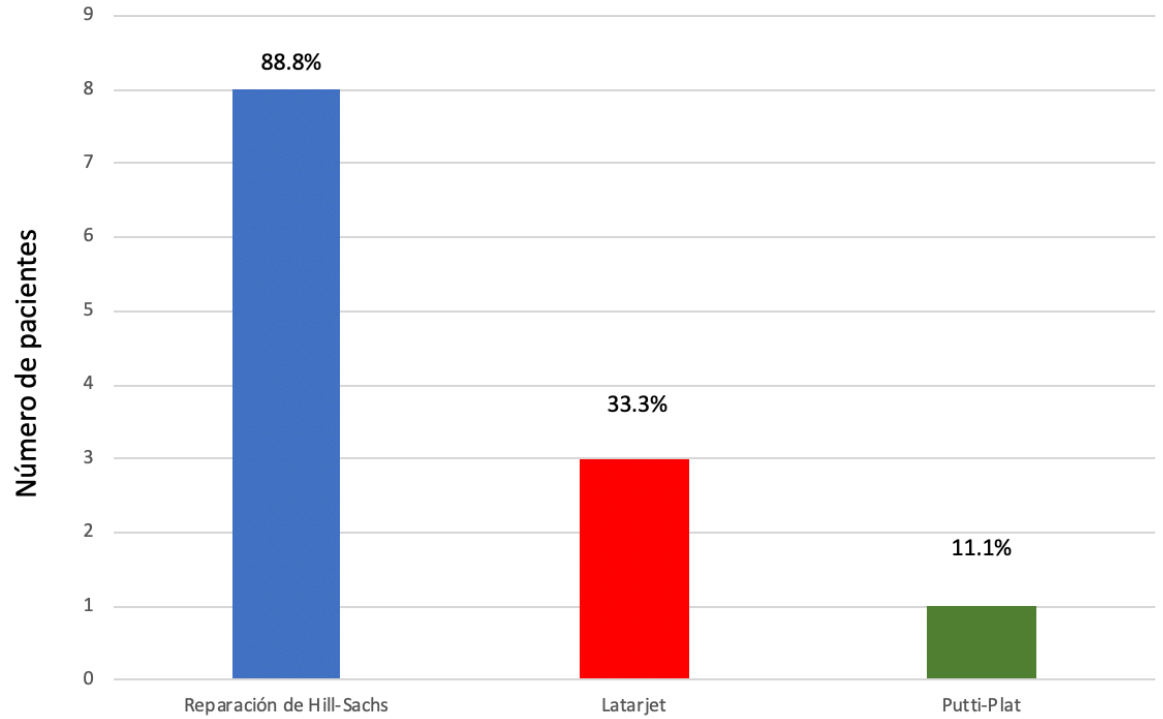

Figura 8. Frecuencia de procedimientos quirúrgico complementarios.

Resultados funcionales

El promedio de la escala constant prequirúrgica fue de 24.4, mientras que el promedio de dicha escala postquirúrgica es de 55.6, en relación a la escala DASH el promedio prequirúrgico es de 50.48, siendo el promedio postquirúrgico de 32.8, finalmente la escala de Simple Shoulder Test prequirúrgica el promedio es de 24.05% y el postquirúrgico de 48.61%. En la tabla 3 se presenta los arcos de movilidad de los pacientes estudiados. Cabe mencionar que una paciente posteriormente evolucionó con una lesión masiva de manguito rotador, quien presentaba arcos de movilidad pasivos completos, sin embargo los activos se encontraban limitados.

Paciente	Seguimiento	Flexión	Abducción	Rotación Externa (en aducción)	Rotación interna
1	18 meses	160º	140º	30º	T10
2	6 meses	150º	130º	20º	T10
3	5 meses	70º	65º	28º	L4-L5
4	5 meses	140º	80º	20º	L4-L5
5	10 meses	100º	80º	10º	L4-L5
6	8 meses	90º	90º	10º	T10
7	9 meses	160º	160º	30º	L4-L5
8	4 meses	70º	70º	30º	L4-L5
9	10 meses	60º	45º	30º	T10
Promedio		111.1º	95.5º	23.1º	

Tabla 3. Resultados de arcos de movilidad.

Resultados radiográficos

Los nueve pacientes recolectados fueron estudios preoperatoriamente con estudios de radiografía y tomografía axial computarizada (TAC), posterior al tratamiento quirúrgico, el seguimiento llevó a cabo principalmente con radiografías y algunos casos con TAC con el fin de valorar la reducción glenohumeral y la presencia o no de necrosis avascular (NAV) de la cabeza humeral (figura 9 y 10), lo cual se reporta en la figura 9 y 10. Uno de los pacientes presentó necrosis avascular sin pérdida de la reducción glenohumeral. Un paciente evolucionó con pérdida de la reducción y datos radiográficos de NAV, otro de los casos presentó pérdida de la reducción pero sin evidencia de NAV por estudio de imagen hasta el momento. Así mismo se midió la profundidad de la lesión de Hill-Sachs en los cortes axiales de la TAC los cuales son perpendiculares al eje longitudinal de la diáfisis del húmero, se trazó un círculo en donde se incluye la superficie articular de la cabeza humeral

y la longitud más larga entre la base de la lesión de Hill-Sachs y el arco correspondiente se midió como la profundidad. En el corte axial con el círculo más grande, el diámetro del círculo se definió como el de la cabeza humeral. Cada medida se dividió por el diámetro de la cabeza humeral y se calculó como un porcentaje (Figura 11), teniendo como resultado un promedio de 36.7% de profundidad.

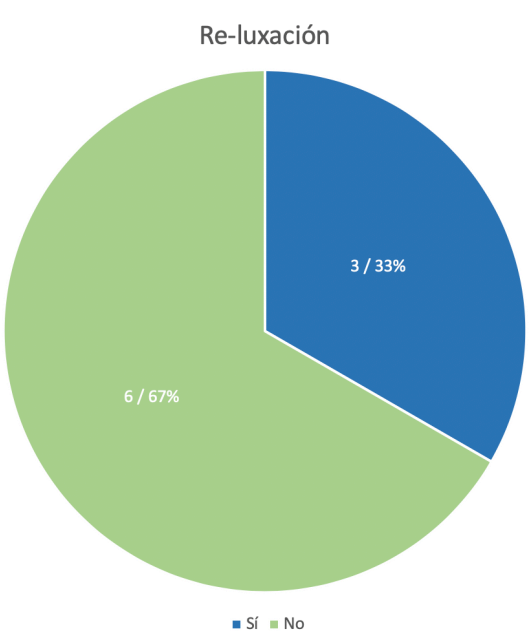

Figura 9. Porcentaje de re-luxación

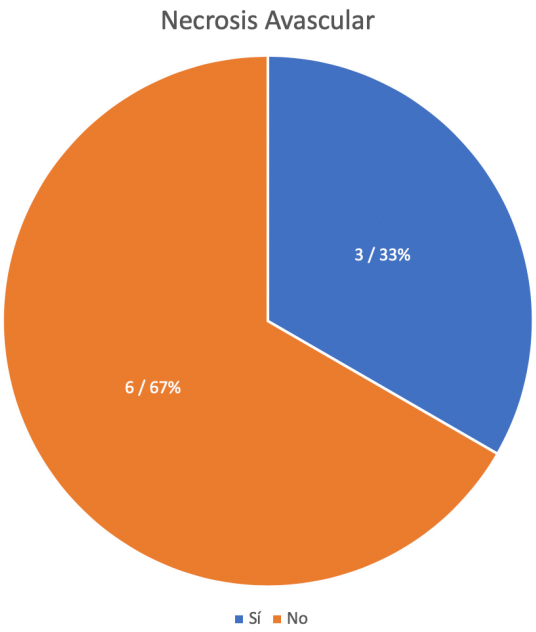

Figura 10. Porcentaje de necrosis avascular

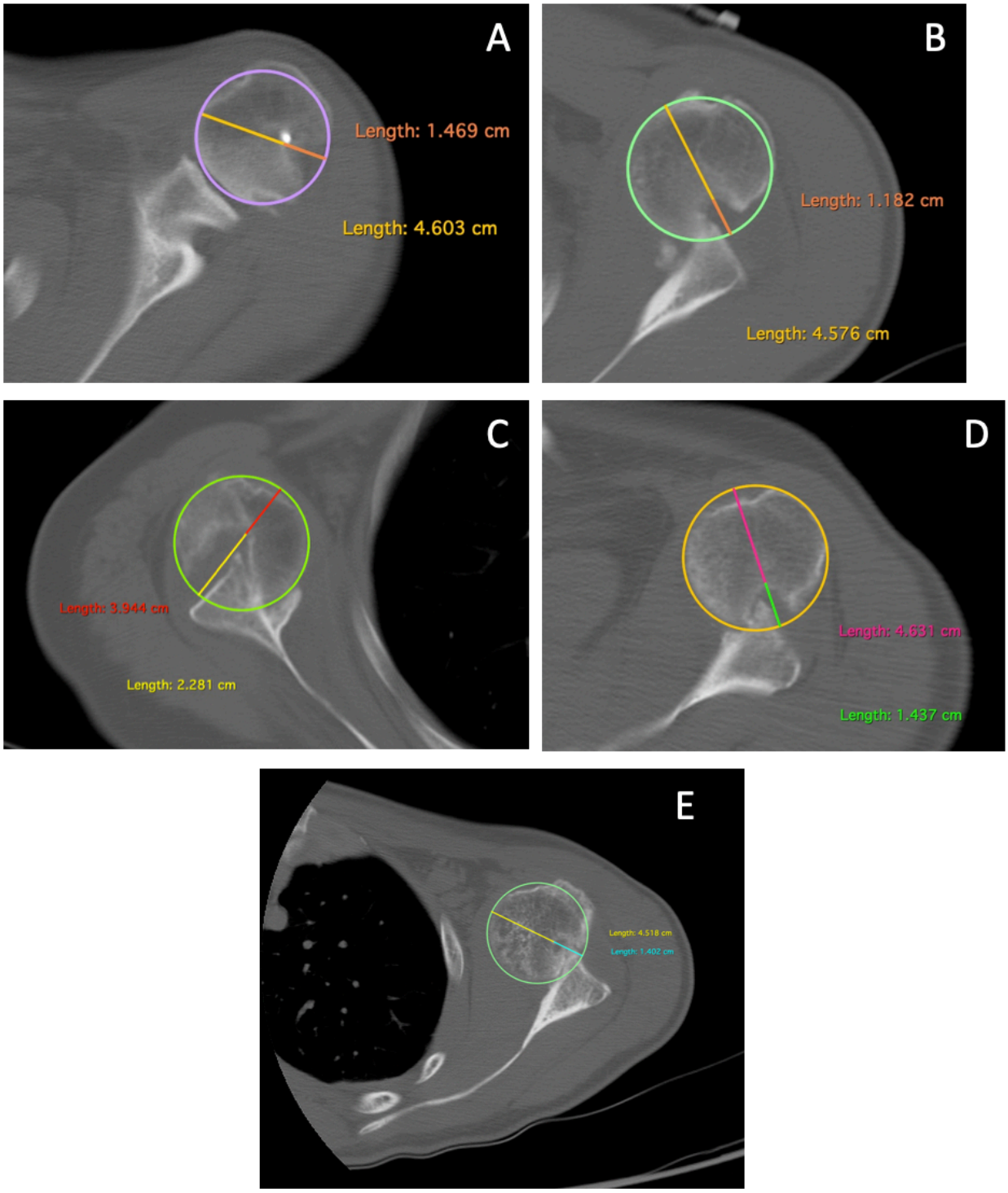

Figura 11. (A-E) Se observa la profundidad de la lesión de Hill-Sachs, se trazó un círculo en donde se incluye la superficie articular de la cabeza humeral y la longitud más larga entre la base de la lesión de Hill-Sachs y el arco correspondiente se midió como la profundidad. En el corte axial con el círculo más grande, el diámetro del círculo se definió como el de la cabeza humeral. Cada medida se dividió por el diámetro de la cabeza humeral y se calculó como un porcentaje

Colección personal Dr. Ruiz Suárez

Técnica quirúrgica

El tratamiento quirúrgico se llevó a cabo bajo anestesia regional, con posición en silla de playa. Se realizó abordaje delto-pectoral, se realiza disección de tejido celular subcutáneo, se refiere vena cefálica y músculo deltoides hacia lateral (figura 12), se identifica tendón conjunto y se realiza liberación de cabeza humeral, en los pacientes con lesión de Bankart ósea asociada, se libera la inserción del músculo pectoral menor de la coracoides y se expone la base de la misma, con sierra oscilante se realiza osteotomía del proceso coracoideo de medial a lateral en la unión de la parte horizontal y vertical, posteriormente se identifica corredera bicipital e intervalo de los rotadores para la liberación y desbridamiento de fibrosis (figura 13), se realiza tenotomía del subescapular y liberación circunferencial de la cápsula articular (figura 14), se expone cabeza humeral, se realiza capsulotomía anteroposterior para realizar una rotación externa mayor a 90º del hombro (figura 15), se comprueba viabilidad de cabeza humeral realizando perforaciones en los cuatro cuadrantes (figura 16), se identifica la lesión de Hill Sachs y se coloca una ancla en el centro de la lesión (figura 17), el defecto de la cabeza humeral se repara con la técnica de remplissage haciendo la tenodesis del infraespinoso con técnica percutánea a través de un portal posterior (figura 18 y 19), se realiza reducción de humero (figura 20), utilizando el tendón del subescapular fijándolo con nudos y suturas de ancla las cuales se recuperan por el portal posterior así llevando el tendón al defecto (figura 21), en casos de defecto glenoideo (lesión de Bankart ósea asociada), se realiza la preparación el cuello glenoideo anteroinferior y se realiza fijación del injerto de coracoides con dos tornillos 4.0 de rosca parcial, se cierra abordaje quirúrgico por planos. Se coloca inmovilizador universal de hombro por 6 semanas con restricción de la rotación externa a neutro. Cabe mencionar que el promedio de tiempo quirúrgico, de los nueve pacientes fue de 109.44 minutos (rango 170-60 min), teniendo mayor tiempo quirúrgico cuando se requirió de procedimientos adicionales, el tiempo anestésico con un promedio de 140.5 minutos (rango 230-75 min) y el sangrado reportado con un promedio de 222.2 cc (rango 430-120 cc) igualmente asociado a una cantidad si se realizó procedimientos quirúrgicos complementarios.

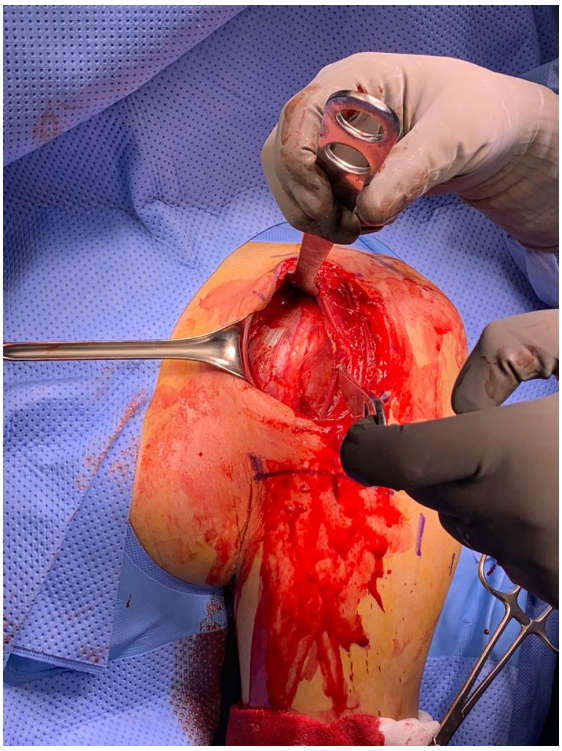

Figura 12. Abordaje deltopectoral, retracción de deltoides hacia lateral

Colección personal Dr. Ruiz Suárez

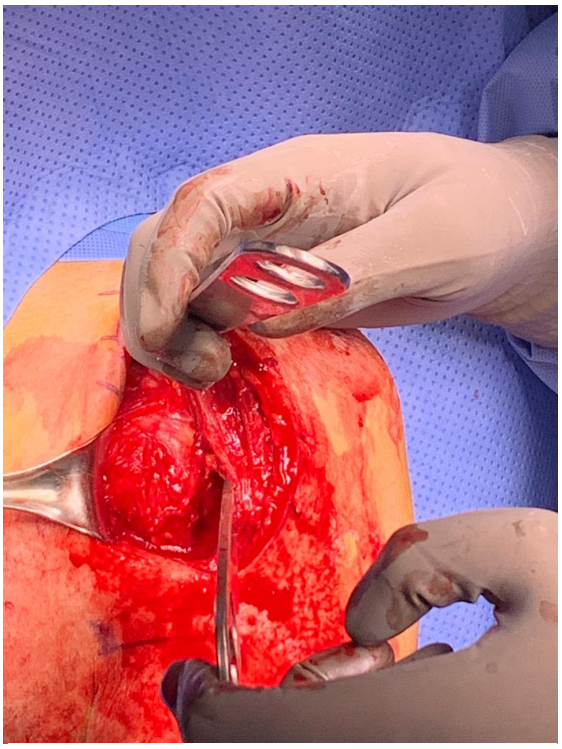

Figura 13. Liberación y desbridamiento de fibrosis

Colección personal Dr. Ruiz Suárez

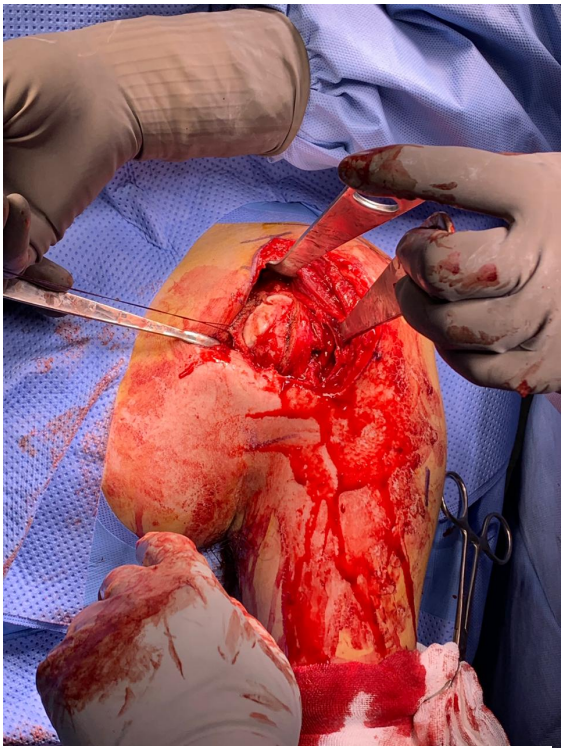

Figura 14. Tenotomía del subescapular y liberación circunferencial de la cápsula articular

Colección personal Dr. Ruiz Suárez

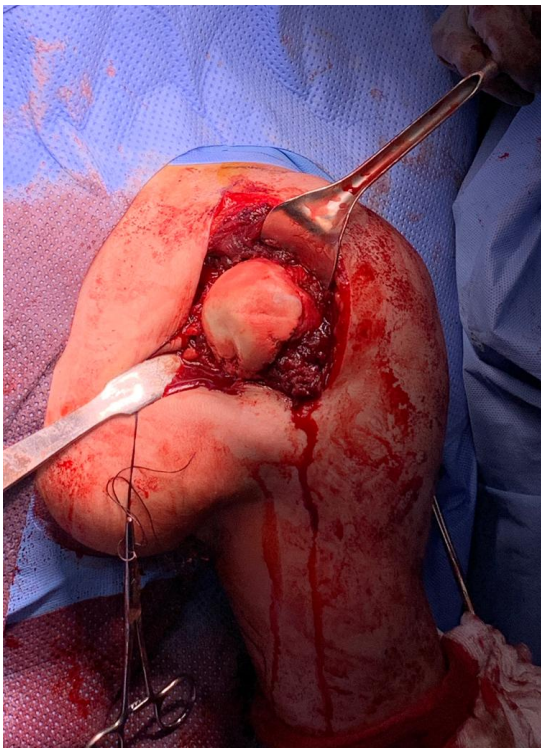

Figura 15. Exposición de la cabeza humeral

Colección personal Dr. Ruiz Suárez

Figura 16. Se realizan perforaciones en los 4 cuadrantes.

Colección personal Dr. Ruiz Suárez

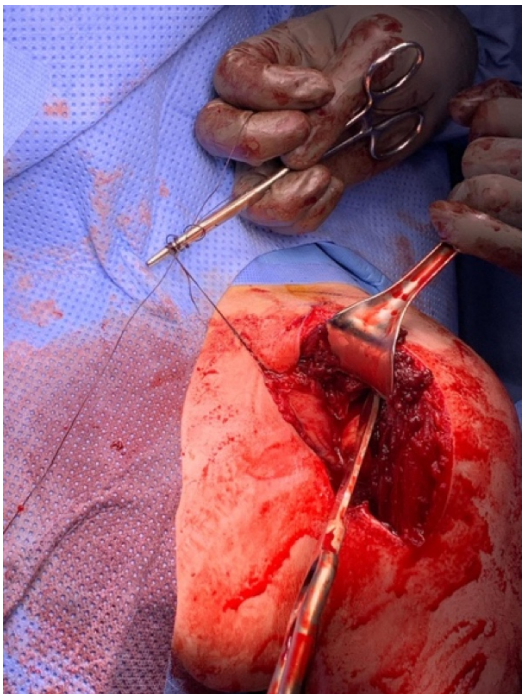

Figura 17. Se identifica la lesión de Hill-Sachs

Colección personal Dr. Ruiz Suárez

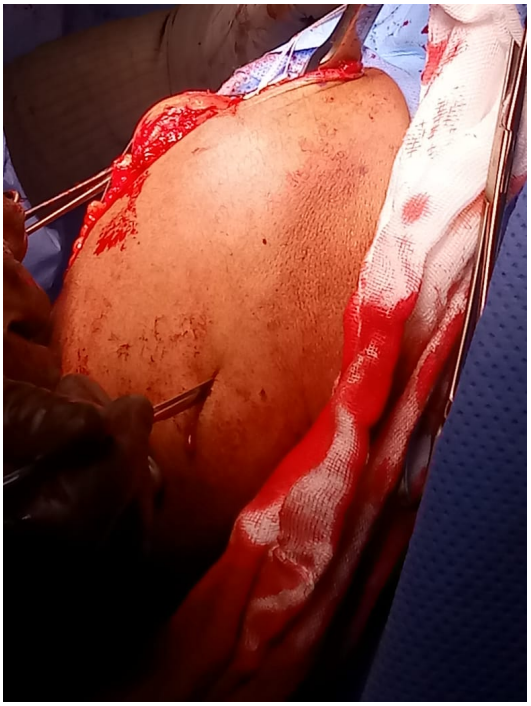

Figura 18. Se realiza incisión para el portal posterior.

Colección personal Dr. Ruiz Suárez

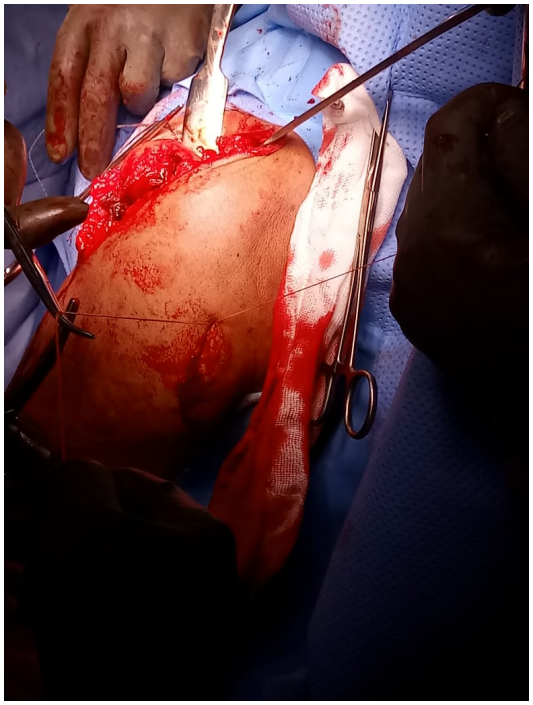

Figura 19. Se recuperan suturas del ancla por el portal posterior

Colección personal Dr. Ruiz Suárez

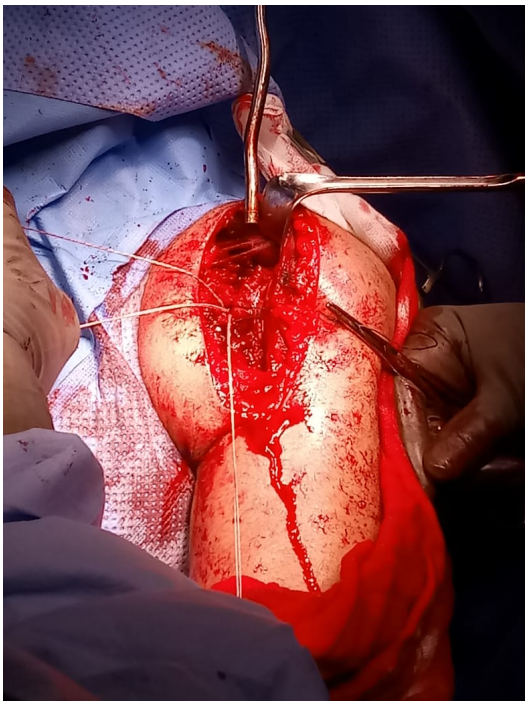

Figura 20. Se realiza reducción glenohumeral

Colección personal Dr. Ruiz Suárez

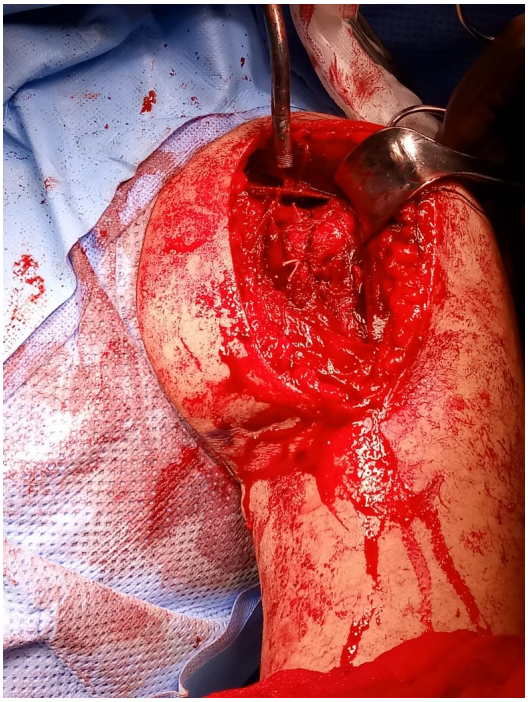

Figura 21. Se lleva el tendón del subescapular al sitio del defecto óseo.

Colección personal Dr. Ruiz Suárez

10. DISCUSIÓN

El tratamiento de la luxación inveterada anterior de hombro continúa siendo un debate en relación al mejor tratamiento quirúrgico, es realmente un reto terapéutico y quirúrgico especialmente por las lesiones asociadas que se pueden presenta. Es una patología poco frecuente por lo que en la literatura existen pocos estudios relacionados con los resultados funcionales en el tratamiento quirúrgico, sólo encontramos uno con la técnica quirúrgica previamente descrita. En este estudio se muestra una prevalencia similar en pacientes masculino y femenino, así como en la lateralidad, sin embargo este tipo de lesión se presentó en una edad más joven en los hombres que en las mujeres.

Si no se reduce inmediatamente después de la lesión, la posibilidad de reposicionar la articulación mediante manipulación cerrada disminuye con el tiempo, y las complicaciones asociadas con la reducción cerrada aumentan sustancialmente debido a los tejidos blandos los cuales desarrollan fibrosis. [5,18]

Una vez que se diagnostica una luxación crónica, se puede intentar una reducción cerrada, si ésta falla, se recomienda una reducción abierta, en ninguno de los pacientes

presentados en este estudio se intentó una reducción cerrada, así mismo todos se encontraban sintomáticos, con limitación para realizar sus actividades de la vida diaria y con expectativas de mejorar con el tratamiento quirúrgico, sin embargo consideramos importante mencionar que estamos totalmente de acuerdo en que antes de proponer un tratamiento quirúrgico es necesario conocer las expectativas del paciente, comorbilidades, estado funcional, con el fin de evitar daños que superen los beneficios, en algunos casos de pacientes asintomáticos con un adecuado estado funcional, ninguna acción puede ser el mejor tratamiento posible. [5,13]

Como previamente se comentó, existen diferentes opciones de tratamientos sin embargo, es una condición relativamente rara, en la literatura hay pocos estudios en relación a los resultados del tratamiento quirúrgico, diversos autores han reportado que existe una mejoría en los resultados con la reparación abierta sin importar el procedimiento de elección, [9,12,15] coincidimos así mismo en que el manejo es muy complejo, hay que tratar las lesiones asociadas pero en ocasiones es muy difícil porque suelen llevar mucho tiempo de evolución y han sufrido modificaciones estructurales. [7] Si la reducción de la articulación glenohumeral es estable, la fijación no es necesaria, y se puede preservar la estabilidad colocando en el brazo una férula en el lado anterior y posterior al plano coronal del cuerpo, sin embargo consideramos que el tiempo de evolución y lesiones asociadas son de suma importancia y en muchas veces esto implica que se requiera de algún tipo de fijación. [5]

Así como lo menciona Abdelhady[5] en el 2010, que en nuestra revisión en la literatura es el único estudio similar al nuestra, establece el enfoque del tratamiento quirúrgico debe ser la reducción de la luxación, reparar los defectos articulares o lesiones óseas, mantener la estabilidad del hombro y una adecuada rehabilitación para mejorar los arcos de movilidad, así mismo prevenir una recurrencia de la luxación, obtener una adecuada fuerza muscular para lograr realizar sus actividades de la vida diaria. Encontramos un promedio de flexión del hombro de 111.1º mientras que Abdelhady[5] reportó un promedio de 135º, en relación a la abducción encontramos un promedio de 95.5º comparado con un promedio de 125º y finalmente en la rotación externa encontramos un promedio de 23.1º comparado con 27.5º en el estudio previamente mencionado, esto lo atribuimos a que existe una gran diferencia en el seguimiento de los pacientes. [5,8] En nuestro estudio encontramos que la rotación interna es el arco de movilidad más limitado, el promedio de la flexión, abducción y rotación externa se encuentra por debajo del rango de movimiento funcional, sin embargo

en todos los pacientes existió mejoría en dichos arcos de movilidad comparado con los prequirúrgicos.

Coincidimos con dicho estudio en que la reducción abierta es mandatoria al tener una luxación de hombro mayor de cuatro semanas, [7,13] es necesario tener una adecuada estabilidad por lo que se deben de valorar y tratar las lesiones agregadas, coincidimos en que cuando existe un defecto glenoideo, el procedimiento de Latarjet es lo indicado, funcionando como una barrera mecánica contra la luxación glenohumeral anterior.[7] Así mismo coincidimos en que al realizar una reducción abierta con preservación de la cabeza humeral, la decisión de la técnica quirúrgica depende de los hallazgos radiográficos y transoperatorios, teniendo como meta de tratamiento estabilizar la reducción de la cabeza humeral.[7] (Figura 26-28)

El presente estudio presenta un seguimiento menor de los pacientes posterior al tratamiento quirúrgico, lo cual consideramos que tiene una repercusión en los resultados funcionales reportados en el presente estudio por lo que la frecuencia de complicaciones a largo plazo se puede encontrar subestimada, no es posible comparar la escala de Constant con nuestro estudio, ya que se utilizó el método de Constant-Murley abreviado que consiste en omitir la medición de la fuerza, por lo que el resultado máximo posible es de 75 puntos, con el fin de evitar diferencias en los estudios, aunque nuestra muestra es mayor.

Figura 26. Radiografía AP verdadera de hombro, posterior a reducción abierta más remplissage.

Colección personal Dr. Ruiz Suárez

Figura 27. Radiografía AP de hombro, posterior a reducción abierta más remplissage.

Colección personal Dr. Ruiz Suárez

Figura 28. TAC de hombro posterior a reducción abierta más remplissage donde se observa una adecuada reducción glenohumeral.

Colección personal Dr. Ruiz Suárez

11. CONCLUSIÓN

La luxación anterior inveterada de hombro puede ser una condición incapacitante, continúa siendo un reto para el ortopedista al ser poco frecuente. La mayoría de los pacientes con esta patología tiene limitación en los arcos de movilidad, sin embargo la reducción abierta ofrece una disminución del dolor y mejoría en la movilidad.

El presente trabajo es el primer estudio que analiza los resultados funcionales, así como los estudios de imagen, utilizando la técnica quirúrgica de reducción abierta más remplissage en luxación anterior inveterada de hombro.

Consideramos que las luxaciones anteriores inveteradas requieren de una reducción abierta con procedimientos complementarios para garantizar una adecuada estabilidad articular.

Consideramos que se requiere de una mayor muestra así como de más estudios prospectivos con seguimiento mínimo de 12 o 24 meses tanto funcional como con estudios

de imagen, sin embargo la experiencia hasta la actualidad en el servicio de Traumatología ha mostrado que es una técnica quirúrgica segura, sin complicaciones y mejoría en los resultados funcionales y en los arcos de movilidad comparados con el estado prequirúrgico.

Se requiere de un tratamiento multidisciplinario, consideramos que la rehabilitación y terapia física son fundamentales para una adecuada evolución en relación a la función, arcos de movilidad y fuerza muscular.

Limitaciones del estudio

La presente tesis expone una muestra de nueve pacientes, es necesario estandarizar el seguimiento para evitar pérdidas, aplicación de escalas funcionales seriadas para valorar la evolución funcional y complementarlo con estudios de imagen. Es importante mencionar que el seguimiento no es igual en todos los pacientes, lo que impide registrar de manera adecuada los resultados funcionales por lo que se propone es que todos los pacientes que ingresen al servicio de Traumatología para tratamiento quirúrgico consistente en de reducción abierta más remplissage en luxación anterior inveterada de hombro se apliquen escalas funcionales prequirúrgicas y posteriormente seguimiento por consulta externa en donde se apliquen dichas escalas de manera seriada así como realización de estudios de imagen de control con la meta de obtener un seguimiento mínimo de 24 meses. Consideramos que al tener un seguimiento limitado puede dar como resultado, sesgos en el desenlace final del estatus funcional del paciente, por lo que se necesita un período de seguimiento más largo para la detección de otras posibles complicaciones que pueden surgir y afectar negativamente el resultado.

12. REFERENCIA BIBLIOGRÁFICAS

1. Terry, GC, Chopp, TM. Functional Anatomy of the Shoulder. J Athl Train. 2000;35(3): 248-255.

2. Shah, K, Ubale, T, Ugrappa, H, Pilankar, S, Bhaskar, A.Neglected Anterior Dislocation of Shoulder: is surgery necessary? A Rare Case with review of literature. J Orthop Case Rep. 2015;5(4): 61-63.

3. Ego KA, Koval KJ, Zuckerman JD. Handbook of fractures. 5th ed. Philadelphia: Lippincott Williams & Wilkins; 2006. P

4. Dala-ali, B, Penna, M, Mcconnell, J, Vanhegan, I, Cobiella, C. Management of acute anterior shoulder dislocation. Br J Sports Med. 2012;0: 1-8.

5. Chung, H, Yoon, Y.S, Shin, J.S, Shin, J.J, Kim, D. Chronic Irreducible Anterior Dislocation of the Shoulder without Significant Functional Deficit. Clin Orthop Surg.2016;8(3): 333-338.

6. Jawa, A. Glenohumeral Instability. In: et al. (eds.) Fractures in Adults. Philadelphia: Wolters Kluwe Healt; 2015. p. 1503-1571.

7. Benabdallah, O, Khamlichi, A. Management of Chronic Unreduced Anterior Dislocations of the Shoulder: Case Series of 53 Patients. Integr Trauma Emerg Med.2018;1(2): 005.

8. Abdelhady AM. Neglected anterior shoulder dislocation: open remplissage of the Hill-Sachs lesion with the infraspinatus tendon. Acta Orthop Belg. 2010 Apr;76(2):162-5.

9. Goga IE. Chronic shoulder dislocations. J Shoulder Elbow Surg. 2003;12(5):446-50

10. Flatow EL, Miller SR, Neer CS 2nd. Chronic anterior dislocation of the shoulder. J Shoulder Elbow Surg. 1993;2(1):2- 10.

11. Jerosch J, Riemer R, Schoppe R. Asymptomatic chronic anterior posttraumatic dislocation in a young male patient. J Shoulder Elbow Surg. 1999;8(5):492-4.

12. Rouhani A, Navali A. Treatment of chronic anterior shoulder dislocation by open reduction and simultaneous Bankart lesion repair. Sports Med Arthrosc Rehabil Ther Technol. 2010;2:15.

13. Verhaegen F, Smets I, Bosquet M, Brys P, Debeer P. Chronic anterior shoulder dislocation: aspects of current management and potential complications. Acta Orthop Belg. 2012; 78(3):291-5.

14. Neviaser JS. Treatment of old unreduced dislocations of the shoulder. Surg Clin North America. 1963;43:1671-1678.

15. Rowe Carter R, Zarins B. Chronic unreduced dislocations of the shoulder. J Bone and Joint Surg. 1982;64(4):494-505.

16. Babalola, Oladimeji, Ranti, et al. Chronic unreduced shoulder dislocations: Experience in a developing country trauma centre. Injury. 2015;46:100-102

17. Postacchini F, Facchini M. The treatment of unreduced dislocation of the shoulder. A review of 12 cases. Ital J Orthop Traumatol 1987;13(1):15–26.

18. Akinci O, Kayali C, Akalin Y. Open reduction of old unreduced anterior shoulder dislocations : a case series including 10 patients. Eur J Orthop Surg Traumatol 2010;20:123-129.

19. Sahajpal DT, Zuckerman JD. Chronic glenohumeral dislocation. J Am Acad Orthop Surg 2008 ; 16 : 385-398

20. Salomonsson B, Abbaszadegan H, Revay S, Lillkrona U. The Bankart repair versus the Putti-Platt procedure: a randomized study with WOSI score at 10-year follow-up in 62 patients. Acta Orthop. 2009 Jun. 80 (3):351-6

21. Zaffagnini S, Marcacci M, Loreti I, Visani A, Vascellari A. Results of the original Putti-Platt procedure for shoulder instability: review of Putti's scholar experience. Knee Surg Sports Traumatol Arthrosc. 2000. 8 (5):314-9

22. Phillips, B.B. Recurrente Dislocations of the Shoulder and Elbow. Campbell's Operative Orthopaedics: Sports injuries of the Shoulder. Philadelphia: Elsevier Mosby; 2013.

13. ANEXOS

CONSULTAS EXTERNAS **UNIDAD DE HOMBRO**

SIMPLE SHOULDER TEST

NHC y Nombre del Paciente	Operación/Diagnóstico	Fecha Lateralidad: R L
	Examen **Pre-op** **3 meses** **1 año**	**6 meses** **2 años** **____ años**

1.- ¿Está cómodo su hombro con el brazo en reposo o a su lado?	Sí	No
2.- ¿Le permite dormir bien su hombro?	Sí	No
3.- ¿Puede alcanzar la parte de su espalda con el brazo afectado para meterse la camisa?	Sí	No
4.- ¿Puede colocar la mano del brazo afectado detrás de su cabeza con el codo recto hacia el lado del cuerpo?	Sí	No
5.- ¿Puede colocar una moneda con el brazo afecta encima de un estante, al nivel del hombro, sin doblar el codo?	Sí	No
6.- ¿Puede alzar 1 libra (1/2 kilogramo o ½ litro de leche) con el brazo afectado a el nivel del hombro sin doblar el codo?	Sí	No
7.- ¿Puede alzar 8 libras (3 kgr de peso) con el brazo afectado al nivel del hombro sin doblar el codo?	Sí	No
8.- ¿Puede llevar veinte libras (9 kgr) al lado con su brazo afectado?	Sí	No
9.- ¿Piensa que puede tirar una pelota por debajo (p.e. petanca o bolos) a 20 yardas o 18 metros con el brazo afectado?	Sí	No
10.- ¿Piensa que puede tirar una pelota por encima de la cabeza (p.e. balonmano, jabalina) a 20 yardas o 18 metros con el brazo afectado?	Sí	No
11.- ¿Puede lavarse la espalda del lado opuesto con el brazo afectado?	Sí	No
12.- ¿El hombro le permitiría trabajar tiempo completo en su trabajo actual?	Sí	No

Quick DASH

Haga un círculo alrededor del número que mejor indica su capacidad para llevar a cabo las siguientes actividades durante la semana pasada.

	Ninguna dificultad	Poca dificultad	Dificultad moderada	Mucha dificultad	Incapaz
1. Abrir un pote que tenga la tapa apretada, dándole vueltas	1	2	3	4	5
2. Realizar los quehaceres del hogar más fuertes (por ejemplo, lavar ventanas, mapear)	1	2	3	4	5
3. Cargar una bolsa de compra o un maletín	1	2	3	4	5
4. Lavarse la espalda	1	2	3	4	5
5. Usar un cuchillo para cortar alimentos	1	2	3	4	5
6. Realizar actividades recreativas en las que se recibe impacto en el brazo, hombro o mano (por ejemplo, batear, jugar al golf, al tenis, etc.)	1	2	3	4	5

	En lo absoluto	Poco	Moderadamente	Bastante	Muchísimo
7. ¿Hasta qué punto el problema del brazo, hombro o mano dificultó las actividades sociales con familiares, amigos, vecinos o grupos durante la semana pasada?	1	2	3	4	5

	En lo absoluto	Poco	Moderadamente	Mucho	Totalmente
8. ¿Tuvo que limitar su trabajo u otras actividades diarias a causa del problema del brazo, hombro o mano durante la semana pasada?	1	2	3	4	5

Por favor, evalúe la intensidad de los siguientes síntomas durante la semana pasada:	Ninguna	Poca	Moderada	Mucha	Muchísima
9. Dolor de brazo, hombro o mano	1	2	3	4	5
10. Hormigueo en el brazo, hombro o mano	1	2	3	4	5

	Ninguna dificultad	Poca dificultad	Dificultad moderada	Mucha dificultad	Incapaz
11. ¿Cuánta dificultad ha tenido para dormir a causa del dolor de brazo, hombro o mano durante la semana pasada?	1	2	3	4	5

Quick DASH

Trabajo/Ocupación (Opcional)
Con las siguientes preguntas se intenta determinar las consecuencias del problema del brazo, hombro o mano en su capacidad para trabajar (incluidos los quehaceres del hogar de ser ésta su ocupación principal).

Indique cuál es su trabajo/ocupación: _____

☐ No trabajo. (Pase a la sección siguiente.)

Por favor, haga un círculo alrededor del número que mejor describe su capacidad física durante la semana pasada.

	Ninguna dificultad	Poca dificultad	Dificultad moderada	Mucha dificultad	Incapaz
1. ¿Se le hizo difícil realizar las tareas de su trabajo como normalmente las hace?	1	2	3	4	5
2. ¿Se le hizo difícil realizar las tareas propias de su trabajo a causa del dolor de brazo, hombro o mano?	1	2	3	4	5
3. ¿Se le hizo difícil hacer su trabajo tan bien como quisiera?	1	2	3	4	5
4. ¿Se le hizo difícil realizar su trabajo en el tiempo en que generalmente lo hace?	1	2	3	4	5

Atletas de Alto Rendimiento/Músicos (Opcional)
Las siguientes preguntas se relacionan con las consecuencias del problema del brazo, hombro o mano al practicar un deporte, tocar un instrumento musical (o ambas cosas). Si practica más de un deporte o toca más de un instrumento musical (o ambas cosas), conteste tomando en consideración la actividad que sea más importante para usted.

Indique el deporte que practica o el instrumento musical que toca que sea más importante para usted: _____

☐ No practico ningún deporte ni toco ningún instrumento musical. (Puede pasar por alto esta sección.)

Por favor, haga un círculo alrededor del número que mejor describe su capacidad física durante la semana pasada.

	Ninguna dificultad	Poca dificultad	Dificultad moderada	Mucha dificultad	Incapaz
1. ¿Tuvo dificultad al utilizar la técnica habitual para practicar su deporte o tocar su instrumento musical?	1	2	3	4	5
2. ¿Tuvo dificultad para practicar su deporte o tocar su instrumento musical a causa del dolor de brazo, hombro o mano?	1	2	3	4	5
3. ¿Tuvo dificultad para practicar su deporte o tocar su instrumento musical tan bien como quisiera?	1	2	3	4	5
4. ¿Tuvo dificultad para dedicarle la cantidad de tiempo habitual para practicar su deporte o tocar su instrumento musical?	1	2	3	4	5

CONSULTAS EXTERNAS **UNIDAD DE HOMBRO**

CONSTANT SCORE

NHC y Nombre del Paciente

Operación/Diagnostico: **Fecha:**

Lateralidad: R L

Examen: Pre-op

3 meses 6 meses

1 año 2 años ___ años

A.- Dolor (/15): media (1 + 2/2) ☐ **A**

1. ¿Cuànto dolor tiene dolor en el hombro en sus actividades de la vida diaria?

No =15 pts, Mild pain = 10 pts, Moderate = 5 pts, Severe or permanent = 0 pts. ____

2. Escala lineal:

Si "0" significa no tener dolor y "15" el mayor dolor que pueda sentir, haga un circulo sobre el nivel de dolor de su hombro a La puntuación es inversamente proporcional a la la escala de dolor (Por ejemplo, un nivel de 5 son 10 puntos)

Nivel de dolor:

0 1 2 3 4 5 6 7 8 9 10 11 12 13 14 15

Puntos:

15 14 13 12 11 10 9 8 7 6 5 4 3 2 1 0

____

B.- Actividades de la vida diaria (/20) **Total (1 + 2 + 3 + 4)** ☐ **B**

1. ¿Esta limitada tu vida diaria por tu hombro?

No = 4, Limitacio moderada = 2, Limitacion severa = 0 ____

2. ¿Esta limitada tu actividad deportiva por tu hombro?

No = 4, Limitacio moderada = 2, Limitacion severa = 0 ____

3. ¿Te despiertas por el dolor de hombro?

No = 2, A veces = 1, Si = 0 ____

4. ¿Hasta que altura puedes elevar tu brazo para coger un objeto (pe. un vaso)?

Cintura = 2, Xiphoides (esternon) = 4, Cuello = 6, Cabeza = 8, Sobre cabeza = 10 ____

C.- Balance articular (/40): **Total (1 + 2 + 3 + 4)** ☐ **C**

1.- Flexion anterior: ____

0 - 3	0 pts
31 -60	2 pts
61 - 90	4 pts
91 - 120	6 pts
121- 150	8 pts
>150	10 pts

2.- Abduccion: ____

0 -30
31 - 60
61 - 90
91 - 120
121 - 150
>150

3.- Rotracion externa: ____

Mano nuca	0 pts
Mano detras de la cabeza y codos delante	2 pts
Mano detras de la cabeza y codos detras	4 pts
Mano sobre la cabeza y codos delante	6 pts
Mano sobre la cabeza y codos detras	8 pts
Elevacion completa del brazo	10 pts

4.- Rotacion interna: (Pulgar hasta) ____

Muslo
Nalga
Artic. SI
Cintura
T12
Entre las escapulas

D.- Fuerza (/25): Puntos: media (kg) x 2 = ☐ **D**

Primera medicion: Segunda medicion: Tercera medicion: Cuarta medicion: Quinta medicion:

Average pulls:

TOTAL (/100): A + B + C+ D ☐