



UNIVERSIDAD NACIONAL AUTÓNOMA DE MÉXICO

FACULTAD DE MEDICINA DIVISIÓN
DE ESTUDIOS DE POSGRADO

SECRETARIA DE SALUD
INSTITUTO NACIONAL DE
REHABILITACIÓN
“LUIS GUILLERMO IBARRA IBARRA”

ESPECIALIDAD
EN:
ORTOPEDIA

**“MEDICIÓN DE HERIDAS QUIRÚRGICAS POSTERIOR A CIRUGÍA DE
COLUMNA LUMBAR MEDIANTE ABORDAJE POSTERIOR”.**

T E S I S
PARA OBTENER EL TÍTULO DE MÉDICO
ESPECIALISTA EN: ORTOPEDIA

P R E S E N T A:
DR. ALEJANDRO MIRANDA PALESTINO

PROFESOR TITULAR: DR. JUAN ANTONIO MADINAVEITIA
VILLANUEVA

ASESOR: DR. ALEJANDRO ANTONIO REYES SÁNCHEZ
ASESOR: DRA. CARLA GARCÍA RAMOS

CIUDAD DE MÉXICO A 31 DE JULIO DEL 2019





Universidad Nacional
Autónoma de México

Dirección General de Bibliotecas de la UNAM

Biblioteca Central



UNAM – Dirección General de Bibliotecas
Tesis Digitales
Restricciones de uso

DERECHOS RESERVADOS ©
PROHIBIDA SU REPRODUCCIÓN TOTAL O PARCIAL

Todo el material contenido en esta tesis esta protegido por la Ley Federal del Derecho de Autor (LFDA) de los Estados Unidos Mexicanos (México).

El uso de imágenes, fragmentos de videos, y demás material que sea objeto de protección de los derechos de autor, será exclusivamente para fines educativos e informativos y deberá citar la fuente donde la obtuvo mencionando el autor o autores. Cualquier uso distinto como el lucro, reproducción, edición o modificación, será perseguido y sancionado por el respectivo titular de los Derechos de Autor.

DRA. MATILDE L. ENRIQUEZ SANDOVAL
DIRECTORA DE EDUCACIÓN EN SALUD

DRA. XOCHIQETZAL HERNANDEZ LÓPEZ
SUBDIRECTORA DE EDUCACIÓN MÉDICA

DR. ROGELIO SANDOVAL VEGA GIL
JEFE DEL SERVICIO DE EDUCACIÓN MÉDICA

DR. JUAN ANTONIO MADINAVEITIA VILLANUEVA
PROFESOR TITULAR

DR. ALEJANDRO ANTONIO REYES SÁNCHEZ
ASESOR CLÍNICO

DRA. CARLA GARCÍA RAMOS
ASESOR METOLÓGICO

AGRADECIMIENTOS

Dios, que me has traído hasta aquí, me pongo en tus manos.

*Agradezco infinitamente a mi **MADRE** por todo lo que hoy he conseguido, por su ejemplo y entereza, sin ella nada de esto sería posible.*

A mi padre agradezco su apoyo y esa mirada emotiva que siempre dijo más que mil palabras dentro de su mundo

Isabel, sin tu mano simplemente me hubiera bajado del barco, sin tus consejos me hubiera perdida dentro de mi locura, nunca lo dudaste. Se que mi más grande secreto y mi más grande inversión están bien resguardados, Gracias.

A mis asesores por su dedicación, por su pasión, por su entera disposición, siempre con la puerta abierta.

A mis hermanos, Jorge y Jesús, porque fueron parte de ese motor, nunca dudaron de mi, siempre en mi mente y corazón. Espero haberlo hecho bien.

Mis compañeros y amigos, cada día, cada momento y aventura, cada lugar, cada viaje, cada plática, cada consejo, cada enojo, cada alegría, lo volvería hacer de nuevo, Gracias totales.

Por último, a tí...

ÍNDICE

1	INTRODUCCIÓN	6
2	MARCO TEÓRICO	6
3	ANTECEDENTES.....	16
4	JUSTIFICACIÓN.....	17
5	PLANTEAMIENTO DEL PROBLEMA	18
6	PREGUNTA DE INVESTIGACIÓN.....	18
7	HIPÓTESIS.....	18
8	OBJETIVO GENERAL	18
9	OBJETIVOS ESPECÍFICOS	18
10	MATERIAL Y MÉTODOS.....	19
11	EVALUACIÓN	21
12	RESULTADOS	22
13	DISCUSIÓN	25
14	CONCLUSIÓN.....	26
15	BIBLIOGRAFÍA	29

1 INTRODUCCIÓN

Se ha descrito en la literatura reciente, las ventajas de la cirugía mínima invasiva en columna lumbar, argumentando menor sangrado, tiempo de estancia intrahospitalaria y menor tamaño de la herida, sin embargo, no se muestran los resultados obtenidos en cirugía abierta.

Con respecto al tamaño de la herida, no hay una medida establecida, que garantice las ventajas de la técnica abierta. Se realizó la búsqueda de la literatura médica en Pubmed, Ovid, Google scholar; con los términos “abordaje lumbar posterior + tamaño de herida + incisión” “posterior lumbar approach + incision wound size”, se encontró escasa literatura, que no establece el tamaño de las heridas quirúrgicas en abordajes lumbares posteriores.

2 MARCO TEÓRICO

ANATOMIA DE LA COLUMNA VERTEBRAL

La columna vertebral se encuentra limitada en la parte superior por la columna cervical y en la parte inferior por el coxis. Con una longitud en promedio de 73 a 75 centímetros en el hombre y de 60 a 65 centímetros en la mujer(1).

Está constituida por 4 porciones: cervical, torácica, lumbar y pelviana. Conformadas por:

- 7 vértebras cervicales.
- 12 vértebras torácicas.
- 5 vértebras lumbares.
- 9 (o 10) vértebras pelvianas soldadas entre sí para formar 2 piezas óseas distintas: el sacro y el cóccix(1). Figura 1

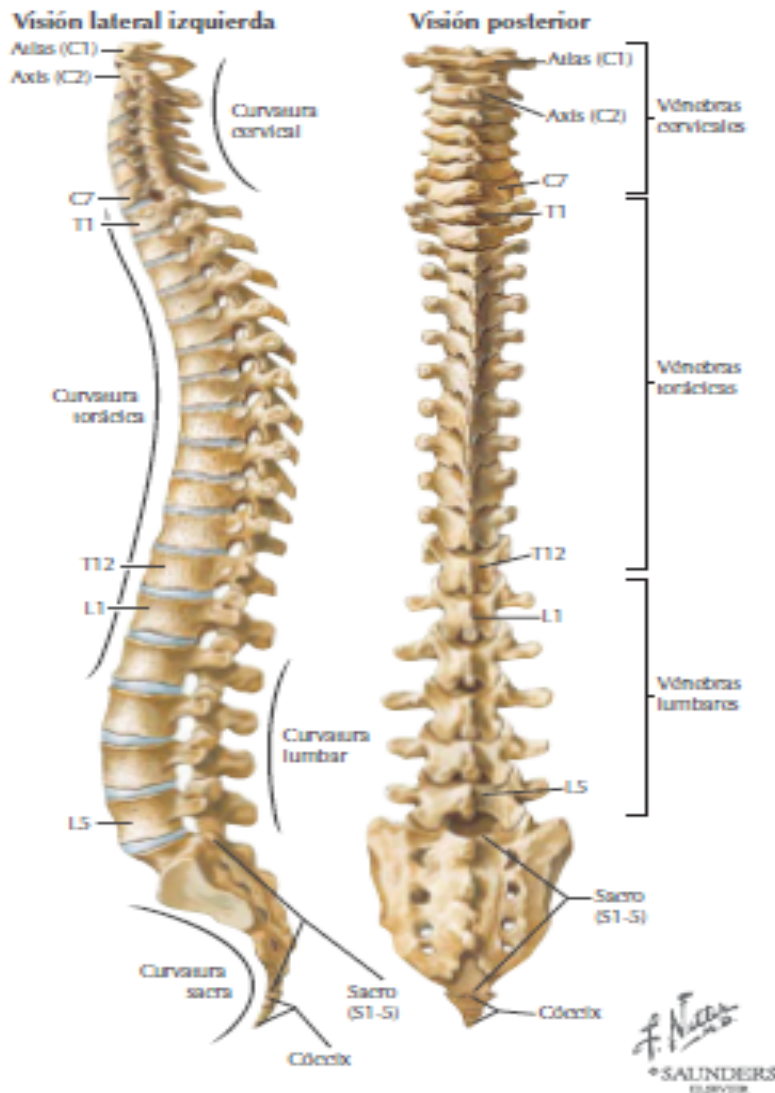


Figura 1. Columna vertebral en vista lateral izquierda y vista posterior. Se aprecian las 4 porciones de la columna y las curvaturas fisiológicas. Tomado de Hansen John T DRL. Netter Anatomía Clínica. 1a ed. España: Elsevier Saunders; 2006, pag. 67. (2)

Características comunes a todas las vértebras

Las vértebras están constituidas por un cuerpo y un macizo apofisario, unidos por dos columnas anteroposteriores: los pedículos del arco vertebral, que contribuyen a delimitar a ambos lados al foramen vertebral (3).

Cuerpo vertebral

Corresponde a la porción anterior de la vértebra. Forma cilíndrica, con una cara superior, otra inferior, dos laterales, una anterior y la cara posterior, la cual es cóncava en sentido transversal y forma la pared anterior del foramen vertebra. El cuerpo vertebral está constituido por tejido esponjoso, espeso, sólido y resistente.

el cuerpo vertebral es el elemento que contribuye a la sustentación de la columna(1).

Macizo apofisario

Está colocado por detrás del cuerpo vertebral, unido por los pedículos (derecho e izquierdo). Comprende:

- Apófisis transversas, pares, dirigidas lateralmente, las cuales terminan en un extremo libre.
- Apófisis articulares (cigapófisis), dos superiores y dos inferiores; se articulan con las vértebras suprayacentes y subyacentes.
- Apófisis espinosa, conformada por una base y un vértice, impar, posterior y situada en la línea media.
- Láminas vertebrales, dos, desde la base de la apófisis espinosa se dirigen lateralmente para unirse a las apófisis transversas y articulares.
- Pedículos, dos, desde la base de las apófisis transversas y articulares hasta la parte postero lateral del cuerpo vertebral. Sus bordes superior e inferior describen dos curvas opuestas por su convexidad, que se ensanchan en sus extremos. Estas escotaduras se corresponden con las de las vértebras suprayacentes y subyacentes, formando los forámenes intervertebrales(1).

En el macizo apofisario se describe un istmo vertebral, difícil de delimitar: corresponde a una línea oblicua que reúne las apófisis articulares superior e inferior(1).

El macizo apofisario constituye, desde el punto de vista funcional, la parte motora de la vértebra a causa de los numerosos músculos que se insertan en su periferia y la acción de sustentación debida a la superposición de las apófisis articulares(1).

Foramen vertebral

Delimitado adelante por la cara posterior del cuerpo vertebral; atrás por las láminas y la base de la apófisis espinosa, y lateralmente por los pedículos y las apófisis articulares. La superposición de los forámenes vertebrales constituye el conducto vertebral, que aloja a la médula espinal, sus raíces, sus envolturas y sus anexos. La vértebra es un elemento de protección que alberga el contenido nervioso(1).

El foramen vertebral se abre a ambos lados, en los forámenes intervertebrales, limitados adelante por los cuerpos vertebrales y el disco intervertebral; atrás, por las apófisis articulares; arriba y abajo por los bordes superiores e inferiores de los pedículos adyacentes. Los forámenes intervertebrales dan paso a las raíces espinales originadas en la médula(1).

Vértebras lumbares

Estas vértebras son sólidas y móviles al mismo tiempo.

Cuerpo: es muy voluminoso es mas ancho que alto. Su diámetro anteroposterior es menor. Presenta dos laminas muy altas que se dirigen hacia atrás y adentro y

en el plano oblicuo hacia abajo y hacia afuera, se unen al pedículo y a la apófisis articular superior; en su ángulo inferior y lateral se implanta la apófisis articular inferior. Las láminas se unen en la parte posterior para formar la apófisis espinosa que es grande y gruesa en la parte posterior(1).

-Pedículos: emergen de los ángulos posterosuperiores del cuerpo y se dirigen desde adelante hacia atrás. Su escotadura inferior es mucho más marcada que la superior.

-Apófisis espinosa: es cuadrilátera y robusta. Se dirige en sentido horizontal hacia atrás; sus caras laterales son rugosas. El borde posterior, más espeso y rugoso. Tiene en su parte inferior un tubérculo que representa el vértice de la apófisis.

-Apófisis transversas: son abultadas y transversales, y se desprenden a la mitad de la altura del pedículo.

-Apófisis articulares: se distinguen las superiores, excavadas, situadas por detrás y por encima de la apófisis costal.

-Foramen vertebral: triangular, de lados iguales, es pequeño a partir de la segunda vértebra lumbar, sólo contiene las raíces espinales inferiores y sus envolturas.

-Apófisis mamilares, una de cada lado, situadas inmediatamente laterales a la raíz de la apófisis articular superior, Figura 2 y 3, (1).

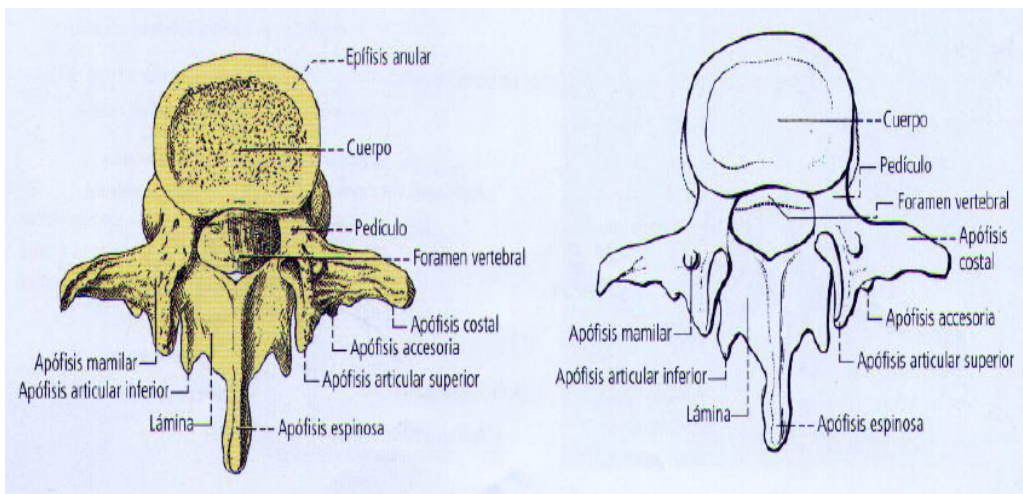


Figura 2 Vista de Vértebra torácica, vista superior, componentes de una vertebra tipo. Tomado de Latarjet Michael RLA. Anatomía Humana. México: Panamericana; 2006. Pag. 30(1).

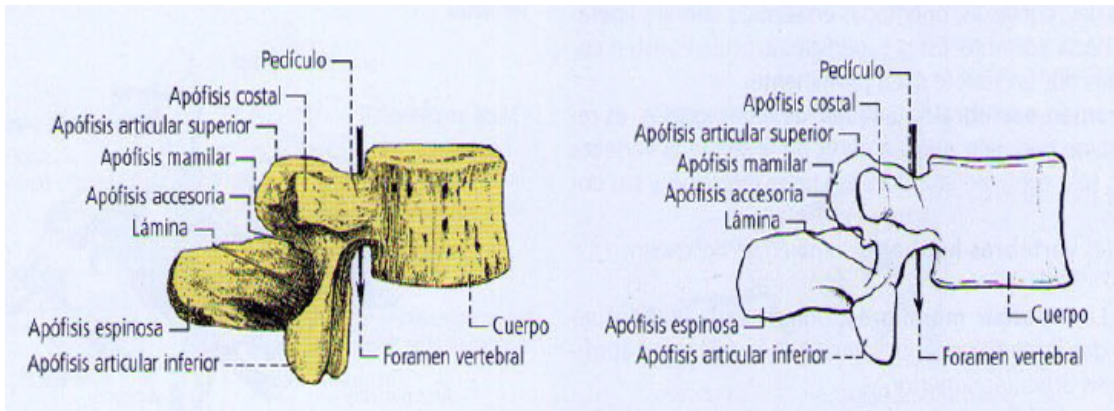


Figura 3 *Vértebra lumbar. vista lateral derecha.* Tomado de Latarjet Michael RLA. Anatomía Humana. México: Panamericana; 2006. Pag. 30 (1).

Discos intervertebrales

Se comportan como ligamentos interóseos, tienen forma de lente biconvexa. Porción periférica: dura y elástica, forma una especie de anillo adaptado a las superficies. Porción central: está formada por un centro blando, gelatinoso, el núcleo pulposo, y se encuentra algo más cerca de la circunferencia posterior(1).

Ligamentos periféricos

Forman dos largas láminas fibrosas a lo largo de toda la columna vertebral: una anterior y otra posterior.

Ligamento longitudinal anterior

El ligamento se adhiere a los cuerpos y a los discos intervertebrales en toda su extensión en la cara anterior

Ligamento longitudinal posterior

Se inserta sobre la cara posterior de los cuerpos vertebrales y la de los discos. En la parte anterior del conducto vertebral al que se adhiere íntimamente(1).

Ligamentos amarillos

Establecen la unión de las láminas vertebrales, son muy resistentes y elásticos. Son más estrechos, altos y espesos cuanto más inferiores se encuentran en la columna vertebral(1).

Ligamentos interespinosos y supraespinoso.

Establecen la unión de las apófisis espinosas.

Ligamentos intertransversos

Realiza la unión entre las apófisis transversas(1).

Los ligamentos longitudinales anterior y posterior, amarillo, interespinoso e intertransverso, están muy desarrollados. Entre la apófisis transversa de la 5ª vértebra lumbar y el ala del sacro se extiende una cintilla fibrosa sólida: el ligamento sacrovertebral (de Bichat) (1).

Los músculos paravertebrales son estabilizadores de los cuerpos vertebrales es indispensable el cuidado y la preservación en los eventos quirúrgicos para evitar la generación de fibrosis, adherencias, compromiso neurovascular así como la inestabilidad muscular, la cual es un factor de riesgo importante para la lesión de la columna lumbar y el dolor lumbar crónico(4)

Músculos propios de la espalda

Hay tres capas en la musculatura posterior de la columna:

- Capa superficial: Trapecio, dorsal ancho, romboide mayor y menor, y elevadores de las escápulas
- Capa intermedia: Serrato posterior superior e inferior, y elevadores costales
- Capa profunda: Erector spinal, Transverso espinoso (multifidos), interespinosos, e intertransversos. (5). Figura 4 y 5.

Los músculos posteriores, aseguran la extensión, y los músculos laterales. que participan en la rotación e inclinación lateral de la columna vertebra situados entre las apófisis espinosas y transversas(5).

Músculo erector de la columna (masa lumbar común)

Se origina abajo, sobre los relieves óseos próximos a la región lumbosacra: apófisis espinosas lumbares y cresta sacra, así como en la espina iliaca posterosuperior, el tercio posterior de la cresta ilíaca y en el ligamento sacrotuberoso. La masa muscular se dirige en sentido vertical para dividirse a la altura de la interlínea T12-L1, donde se puede reconocer al músculo iliocostal, al músculo longísimo torácico y al músculo espinoso torácico(5).

Músculo iliocostal

Surge de la parte superficial y lateral del erector de la columna Se dirige hacia arriba y termina en inserciones distales: por medio de tendones, en el ángulo posterior de las seis últimas costillas, iliocostal lumbar, en el ángulo posterior de las seis primeras costillas, iliocostal torácico en las caras posteriores de las apófisis transversas de las cuatro últimas vértebras cervicales, iliocostal cervical. (5).

Músculo longísimo torácico (dorsal largo)

Se origina en la parte superficial y medial del músculo erector de la columna se inserta en las apófisis espinosas lumbares y en la cresta sacra, para elevarse hacia la parte superior de la columna vertebral. Cruza en su trayecto 17 vértebras, las 12 costillas y envía a cada grupo costovertebral haces musculares(5).

Músculo espinoso torácico (epiespinoso)

Se origina medialmente al músculo longísimo torácico, desde las apófisis espinosas de las dos primeras lumbares y dos últimas torácicas, se dirige a las apófisis espinosas de las seis u ocho primeras vértebras torácicas(5).

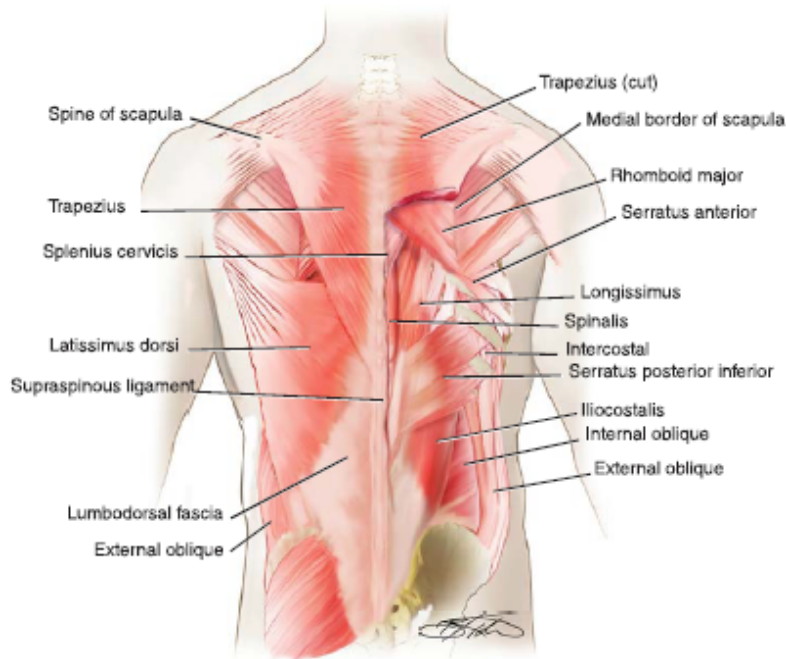


Figura 4, Musculatura superficial, intermedia y profunda de la espalda. Tomado de John M. Rhee SDB. Operative techniques in spine surgery. 1a ed. Philadelphia: Lippincott Williams & Wilkins; 2013. Pag 418.(5).

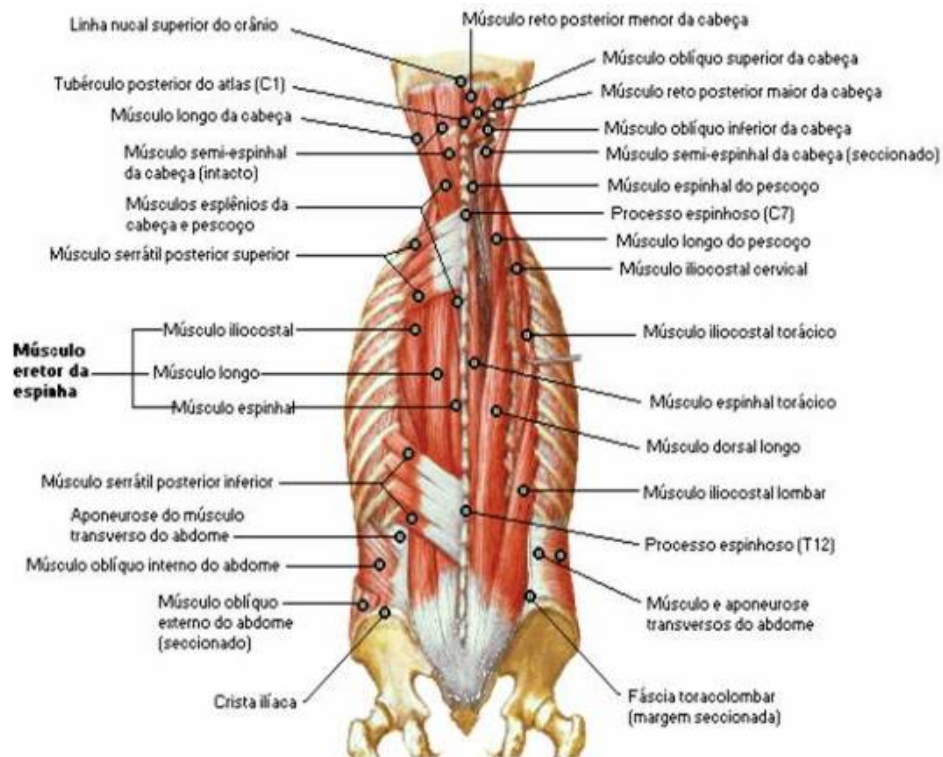


Figura 5 Grupo muscular profundo, planos superficial e intermedio. Tomado de Latarjet Michael RLA. Anatomía Humana. México: Panamericana; 2006. Pag. 92 (1).

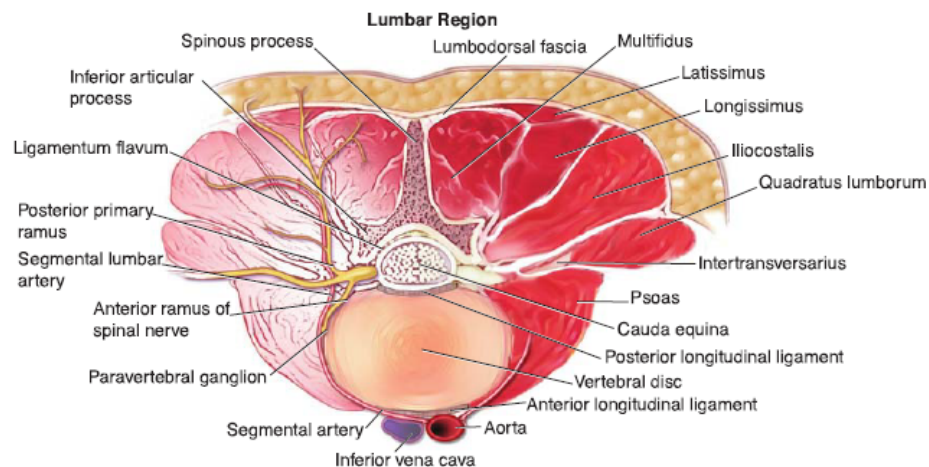


Figura 6, Corte en vista transversal de la región lumbar. Tomado de John M. Rhee SDB. Operative techniques in spine surgery. 1a ed. Philadelphia: Lippincott Williams & Wilkins; 2013. Pag 420.(5).

Abordaje Lumbar Posterior

Indicaciones:

1. Resección de discos herniados
2. Exploración de raíces nerviosas
3. Resección de tumores
4. Discoidectomía
5. Liberación y exploración conducto raquídeo
6. Fijación y Artrodesis posterior y Posterolateral
7. Fijación de fracturas
8. Reconstrucción vertebral(3).

Este abordaje, es el más conocido y el más utilizado, se logra la exposición de todos los elementos posteriores y disco intervertebral con la posibilidad de abordar la porción lateral de los cuerpos vertebrales(5). El abordaje posterior de la línea media es un verdadero plano internervioso, la lesión nerviosa ocurre solamente con disección lateral excesiva(5).

MANEJO QUIRÚRGICO

Posicionamiento del paciente:

- Los pacientes deben estar en la posición prona en una mesa radiolúcida
- Los brazos se colocan a 90 grados o menos de abducción para minimizar la probabilidad de impacto del manguito rotador. Los brazos se dejan colgar ligeramente hacia abajo en una posición alrededor de 10 grados. La axila debe estar libre de cualquier relleno para prevenir la parálisis del plexo braquial. Figura 7.
- Las almohadillas del codo se colocan a lo largo del epicóndilo para proteger el nervio cubital(5).

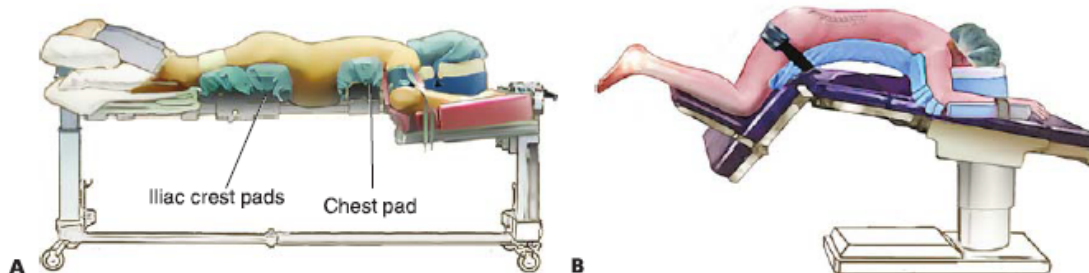


Figura 7, A) Posición del paciente en prono sobre mesa quirúrgica, el abdomen no está comprimido. B) Apoyo en rodillas con uso de marco de Wilson. Tomado de John M. Rhee SDB. Operative techniques in spine surgery. 1a ed. Philadelphia: Lippincott Williams & Wilkins; 2013. Pag 420.(5).

Las almohadillas se colocan en el pecho y las crestas ilíacas. Permitiendo que el abdomen cuelgue libremente, La colocación adecuada de las almohadillas torácicas y ilíacas permite restauración de la alineación sagital normal a través de la gravedad. Figura 7.

Abordaje posterior espinal

Las marcas anatómicas se identifican para centrar la incisión de la piel apropiadamente

Se realiza una incisión de la línea media sobre los procesos espinosos hasta el nivel de la fascia de 1.5 pulgadas por segmento(5)

Se usa un elevador Cobb para crear colgajos de piel de 2 mm de espesor total con grasa subcutánea. La ubicación de los procesos espinosos se verifica nuevamente, el electrocauterio se utiliza para reflejar la fascia de los procesos espinosos. El electrocauterio se utiliza para elevar la musculatura paraspinal lateralmente al canal de la lámina. Se debe evitar ir más allá de este punto para proteger la inserción de la cápsula articular facetaria(5).

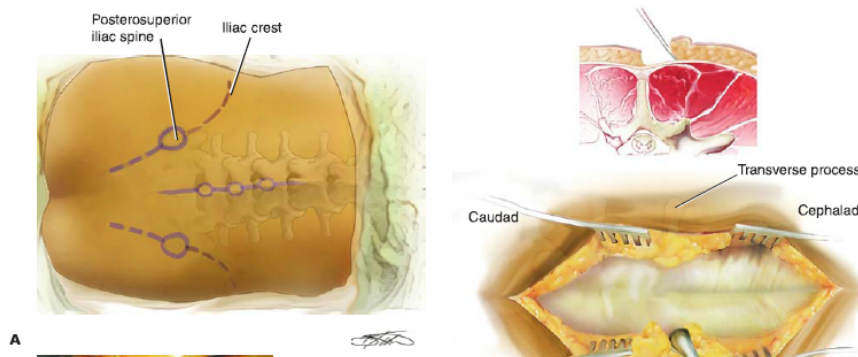


Figura 8, A) Marcas anatómicas. B) Exposición de las fascias a través de flaps. Tomado de John M. Rhee SDB. Operative techniques in spine surgery. 1a ed. Philadelphia: Lippincott Williams & Wilkins; 2013. Pag 421.(5).

Una esponja y Cobb se utilizan para diseccionar suavemente la musculatura paraespinal de la cápsula articular facetaria.

- Se encuentran dos vasos venosos que requieren electrocauterización, la primera está situada adyacente a la parsinterarticularis, el segundo está situado justo en la parte lateral de la articulación facetaria. Figura 9.
- El electrocauterio se utiliza para elevar la musculatura paraespinal fuera de los procesos transversales. Debe tenerse cuidado permanecer en el proceso transversal y no violar la membrana intertransversa(5).

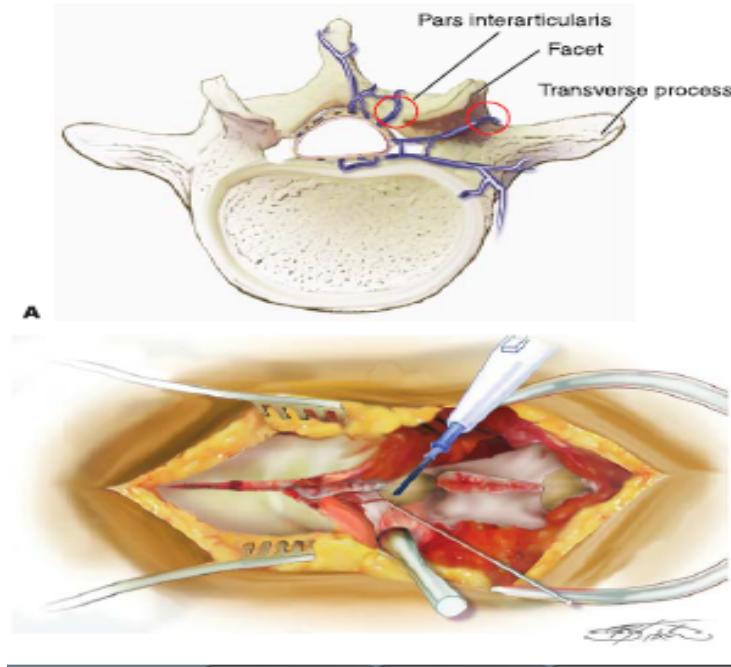


Figura 9, Sangrado venoso los sitios son adyacentes al pars interarticularis y en el cruce de la faceta y el proceso transversal. Tomado de John M. Rhee SDB. Operative techniques in spine surgery. 1a ed. Philadelphia: Lippincott Williams & Wilkins; 2013. Pag 422.(5).

Resección Paraespinal

En pacientes grandes y con gran musculatura, a menudo es necesario resección de una porción de los músculos paraespinales a nivel de los procesos transversales a fusionar.

El músculo se reseca empezando por debajo de la fascia y que se extiende hacia el borde lateral de la apófisis transversales, esto crea un espacio que sirven como cavidad del injerto óseo(5).

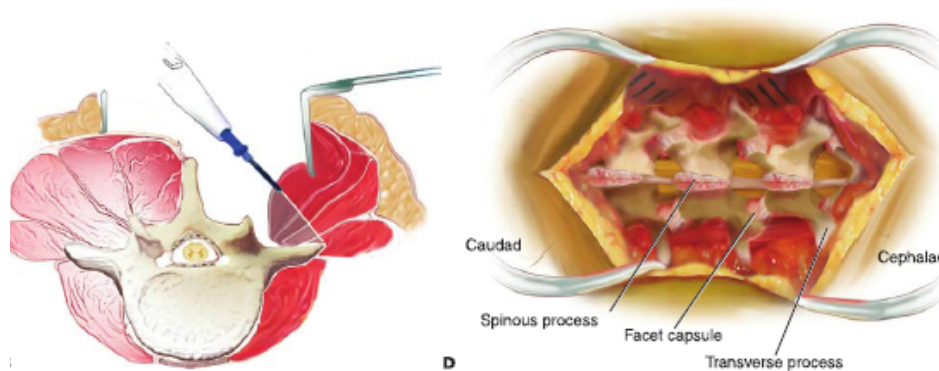


Figura 10, Utilizar el electrocauterio para disecar la musculatur. Se puede observar la exposicion completa. Tomado de John M. Rhee SDB. Operative techniques in spine surgery. 1a ed. Philadelphia: Lippincott Williams & Wilkins; 2013. Pag 422.(5).

COMPLICACIONES	PORCENTAJE
INFECCIÓN DE LA HERIDA	1-10%
PNEUMONIA	5%
DIESTRES RESPIRATORIO	2%
DEFICIT NEUROLÓGICO	2%
FALLA CARDIOACA CONGESTIVA	2%
DISESTECIA EN MI	2%

Cuadro 1 Tomado de John M. Rhee SDB. Operative techniques in spine surgery. 1a ed. Philadelphia: Lippincott Williams & Wilkins; 2013. Pag 423.(5).

3 ANTECEDENTES

Los abordajes posteriores a nivel de la línea media, son los mas empleados, permitiendo el acceso a todos los elementos vertebrales posteriores (las apófisis espinosas, las láminas, las articulaciones facetarías, y los pedículos, así como la medula espinal y a los discos intervertebrales(3).

Libros clásicos de técnicas quirúrgicas se informa que el tamaño debe ser 1.5 pulgadas por nivel (3.8 cm) (5). La longitud de la incisión depende del número de espacios a explorar(3).

En 1916 Esberg C. describe el abordaje lumbar sin especificar el tamaño de la incisión o herida: “la incisión se hace sobre las espinas y se profundiza rápidamente en un lado de los procesos espinosos por lo general es necesario quitar los arcos por lo menos sobre tres vértebras con el fin de obtener exposición suficiente”(6).

En 1934, Mixer y Barr describieron la primera operación quirúrgica lumbar técnica de ablación de hernia discal, por medio de una laminectomía exploratoria por abordaje lumbar posterior en el cual no se refiere el tamaño de la incisión(7)

En 1939, Love describió un abordaje lumbar posterior en el cual se incluía el saco dural en la ablación de la hernia discal, con un abordaje de L3 - sacro de forma original(8).

En los últimos años se han buscado variantes a las técnicas para disminuir el tamaño de la herida, disminuir el traumatismo muscular, sangrado, dolor pos operatorio y una estancia intrahospitalaria menor

En 1977, Williams describe una técnica de Discectomia Microlumbar para el tratamiento de hernia discal lumbar en la cual reporta la disminución de la incisión del abordaje a 2.5 cm (1 pulgada) por nivel con el uso de microscopio Zeiss Opmi(9).

Gotfryd, Avanzi, Nellensteijn y cols. Realizaron un meta análisis en los que se compararon las ventajas de las técnicas mínima invasiva, endoscópica y estándar, en los aspectos tiempo de estancia hospitalaria, sangrado y eficacia quirúrgica, sin reportar el tamaño de herida quirúrgica(10).

En estas comparaciones no se ha considerado el tamaño de la herida entre dichas técnicas lo cual no deja claro la ventaja que en los últimos años se argumenta sobre el abordaje lumbar posterior estándar

4 JUSTIFICACIÓN

El abordaje lumbar posterior abierto brinda mejor exposición de los tejidos, menores costos, menor tasa de complicaciones, menor falla en la colocación de los tornillos, sobretodo para los cirujanos que inician su adiestramiento; sin embargo, se considera cruento y antiestético.

El tamaño en abordajes lumbares posteriores no esta establecido, ni existe una relación de acuerdo al número de niveles intervenidos. El realizar este estudio, permitirá estandarizar el tamaño de la herida de acuerdo a los niveles intervenidos.

Se trata de un estudio factible, puesto que el INR cuenta con un servicio de cirugía de columna en el que se atienden de manera quirúrgica un promedio anual de 110 pacientes con patología lumbar. Nuestro instituto cuenta con personal capacitado para medición de heridas en quirófano y recolección de datos, elementos óptimos para el desarrollo del presente trabajo

Se realizó la búsqueda de la literatura médica en Pubmed, Ovid, Cochrane, Google scholar; con los términos “abordaje lumbar posterior + tamaño de herida + incisión” “posterior lumbar approach + incisión wound size”, se encontró escasa literatura, sólo 3 referencias, que no establecen el tamaño de las heridas quirúrgicas en abordajes lumbares posteriores.

5 PLANTEAMIENTO DEL PROBLEMA

El abordaje tradicional se ha usado durante mas de 80 años, descrito en varias publicaciones. Es preferido por brindar una adecuada ventana de visión para el cirujano. Se prefiere en defectos anatómicos y en corrección de deformidades debido a que disminuye la falla en la colocación de implantes y por ende, disminuye la tasa de reoperaciones.

Se ha descrito en la literatura reciente, las ventajas de la cirugía mínima invasiva en columna lumbar, argumentando menor sangrado, tiempo de estancia intrahospitalaria y menor tamaño de la herida, sin embargo, no se muestran los resultados obtenidos en cirugía abierta. Con respecto al tamaño de la herida, no hay una medida establecida, que garantice las ventajas de la técnica abierta.

6 PREGUNTA DE INVESTIGACIÓN

¿Cuál es el tamaño de herida quirúrgica promedio en las cirugías de columna lumbar en los pacientes intervenidos en nuestro servicio en el periodo de 2015-2017?

7 HIPÓTESIS

Las heridas quirúrgicas por padecimientos de columna lumbar serán de 3.5 - 4 cm por nivel intervenido

8 OBJETIVO GENERAL

Conocer el tamaño de las heridas quirúrgicas en padecimientos de columna lumbar operados mediante abordaje lumbar posterior en pacientes operados por el servicio de Cirugía de Columna del 2015 al 2017

9 OBJETIVOS ESPECÍFICOS

Evaluar el tamaño de herida de acuerdo al diagnóstico, tipo de cirugía y niveles intervenidos

Establecer una medida estándar de las heridas quirúrgicas por segmento en cirugías de columna lumbar

Conocer el perfil demográfico de pacientes con patología lumbar operados en Cirugía de Columna

10 MATERIAL Y MÉTODOS

Tipo de estudio

- **Por sujeto:** No experimental
- **Por maniobra:** Observacional
- **Por tiempo:** Transversal
- **Por recolección de datos:** Retrospectivo

Descripción del universo de trabajo

Se obtuvo muestreo a conveniencia de pacientes operados por el servicio de Cirugía de Columna del 2015 al 2017 del Instituto Nacional de Rehabilitación. Mediante Fotografías clínicas posquirúrgicas de pacientes operados mediante abordaje lumbar posterior que incluyan una regla en centímetros para su medición.

Todas las fotos se encuentran digitalizadas en todos los casos. Las mediciones obtenidas se reportaron en cm.

Se analizaron las fotografías clínicas posquirúrgicas inmediatas que incluyan una escala de medición visible.

Se agruparon los pacientes por diagnóstico, tipo de cirugía y niveles intervenidos.

Criterios de inclusión

- Cualquier genero
- Cualquier edad
- Diagnósticos: conducto lumbar estrecho, espondilolistesis degenerativa, espondilolistesis lítica, escoliosis degenerativa, tumores, fracturas lumbares.
- Intervenidos mediante abordaje posterior lumbar en el INR en el periodo de 2015 a 2017
- IMC < 30
- Fotografías visibles de heridas quirúrgicas con escala de medición en cm.

Criterios de exclusión

- Cirugía previa de columna

- Infección previa en columna lumbar
- Dispositivos percutáneos
- Cirugía mínima invasiva
- Cifoplastias previas
- Vertebroplastia
- Tamaño de muestra
- Muestreo abierto
-
- 9.8.- Descripción de las variables de estudio, unidades de medida y escalas de medición
-

Variables independientes					
Variable	Definición conceptual	Naturaleza	Escalas	Unidad de observación	Técnicas
Edad	Tiempo transcurrido a partir del nacimiento	Cuantitativa discreta	De razón	Años	Expedientes
Sexo	Características biológicas y fisiológicas que definen a hombres y mujeres desde el nacimiento	Cualitativa	Nominal dicotómica	Femenino/ Masculino	Expedientes
Diagnóstico	Procedimiento por el cual se identifica una enfermedad, entidad nosológica, síndrome o cualquier estado patológico o de salud	Cualitativa	Ordinal	Conducto lumbar estrecho, espondilolistesis degenerativa, espondilolistesis lítica, escoliosis degenerativa, tumores, fracturas lumbares	Expedientes
Número de niveles intervenidos	Cantidad de segmentos vertebrales operados quirúrgicamente	Cuantitativa discreta	De razón	L1-S1	Expedientes
Variables dependientes					
Variable	Definición conceptual	Naturaleza	Escalas	Unidad de observación	Técnicas
Tamaño de herida quirúrgica	La distancia entre el punto proximal y distal de la solución de continuidad realizada por el cirujano	Cuantitativa continua	De razón	cm	Regla

Análisis estadístico propuesto

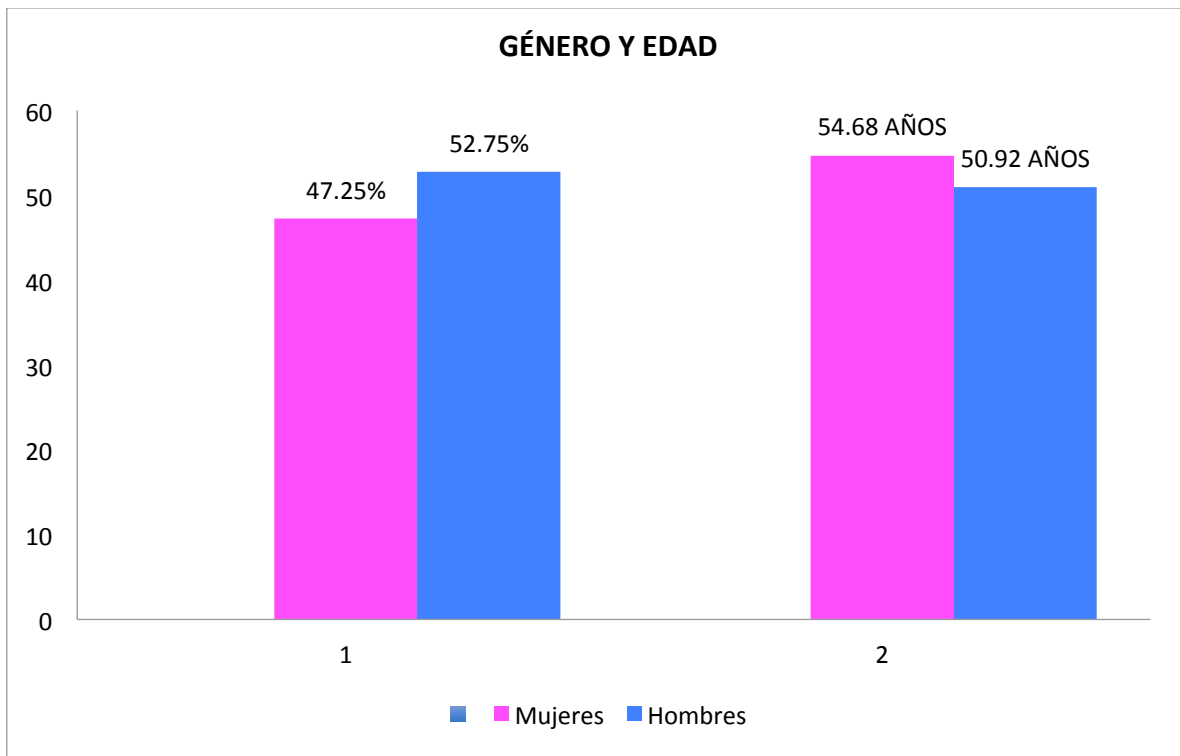
- Estadística descriptiva para variables cuantitativas a través de medidas de tendencia central (media, mediana, moda) y dispersión (desviación estándar, valores máximos, mínimo y rangos). Las variables cualitativas se medirán con porcentajes
- Para datos con distribución normal se hará la comparación de medias entre datos relacionados, con la prueba T pareada. De no cumplir con el requisito de normalidad, se aplicará la prueba no paramétrica de rangos con signo de Wilcoxon

- Variables cualitativas se analizaron con Chi cuadrada y prueba t para muestras independientes
- Para contrastar las diferencias entre grupos se utilizará la prueba de ANOVA
- $p < 0.05$ como diferencia significativa
- Se valoró la correlacion con Pearson
- Los datos se analizarán con el paquete estadístico SPSS V 20

11 EVALUACIÓN

Se obtuvo una base de datos de 182 pacientes de los registros del servicio de Cirugía de Columna Del INR, los cuales cumplieron con los criterios de inclusión.

La media de edad fue de 52.5 con una SD 18.5, donde se observó que el género no juega un papel desencadenante ya que se obtuvo un promedio de 52.75% de sexo masculino y 47.25% sexo femenino. No se encontró correlación entre el tamaño de la herida y el género con una $p=0.96$ (Gráfica 1)



Gráfica 1 Género y edad.

12 RESULTADOS

El principal diagnóstico intervenido mediante abordaje lumbar posterior fue Espondilolistesis degenerativa (EL-DEG) con 24.72%, seguido de Conducto lumbar estrecho (CLE) con 20.3% y Hernia discal (HD) 15.4 (gráfica 2).

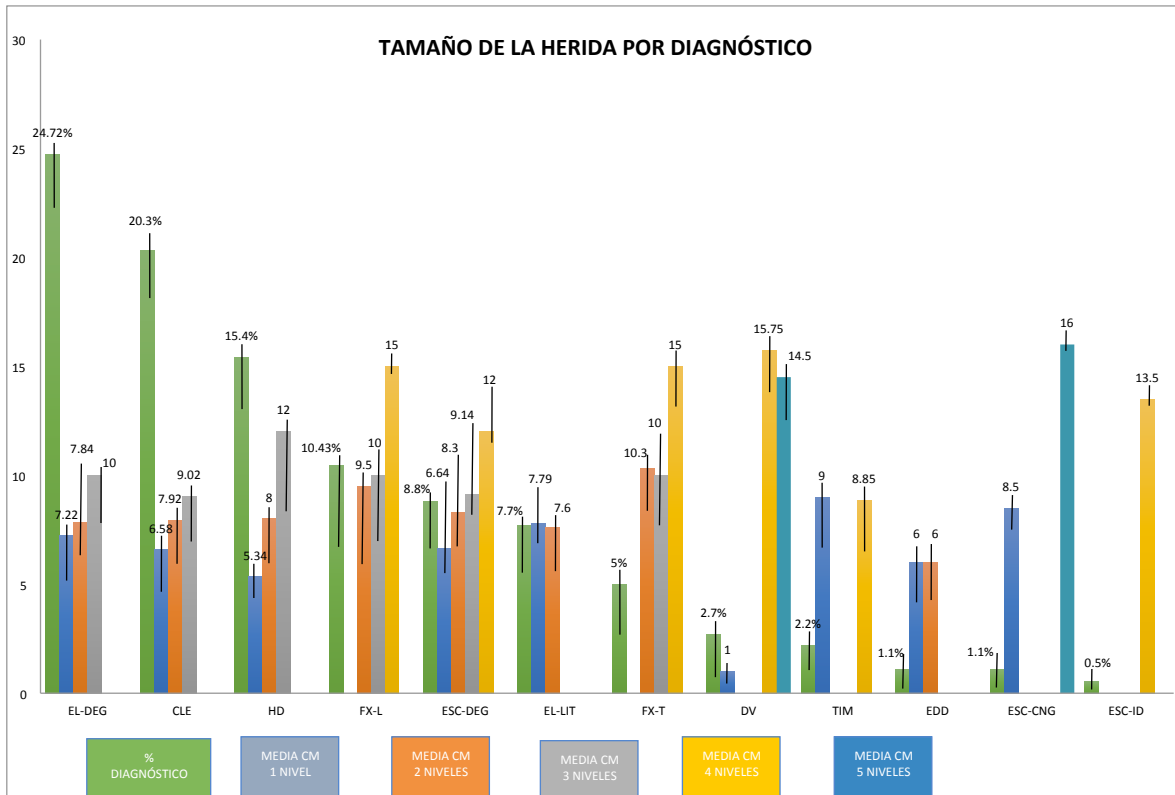
Al analizar el tamaño de la herida en centímetros por niveles intervenidos y diagnóstico, se obtuvo la media en centímetros por diagnóstico y niveles intervenidos, para lo cual para un nivel HD fue la media más baja con 5.34 cm y Espondilolistesis Lítica (EL-LIT) fue la media más alta con 7.89 cm. (gráfica 2)

Para el segmento de dos niveles el diagnóstico de Enfermedad Discal Degenerativa (EDD) fue la media más baja con 6 cm y la media más alta fue para Fractura Torácica (FX-T) con 10.3 cm. (gráfica 2)

En el rubro de 3 niveles intervenidos la media más baja se obtuvo con el diagnóstico de CLE con 9.02 cm y HD con 12 cm fue la media más alta. (gráfica 2)

En el grupo de 4 niveles se obtuvo la media más baja con el diagnóstico de Tumor intra medular (TIM) con 8 cm y Destrucción vertebral (DV) fue la media más alta con 15.75 cm. (gráfica 2)

Para 5 niveles sólo se obtuvieron dos diagnósticos DV con 14.5 cm y Escoliosis congénita ESC-CNG con 16 cm. (gráfica 2)



Gráfica 2. TAMAÑO DE LA HERIDA POR DIAGNÓSTICO

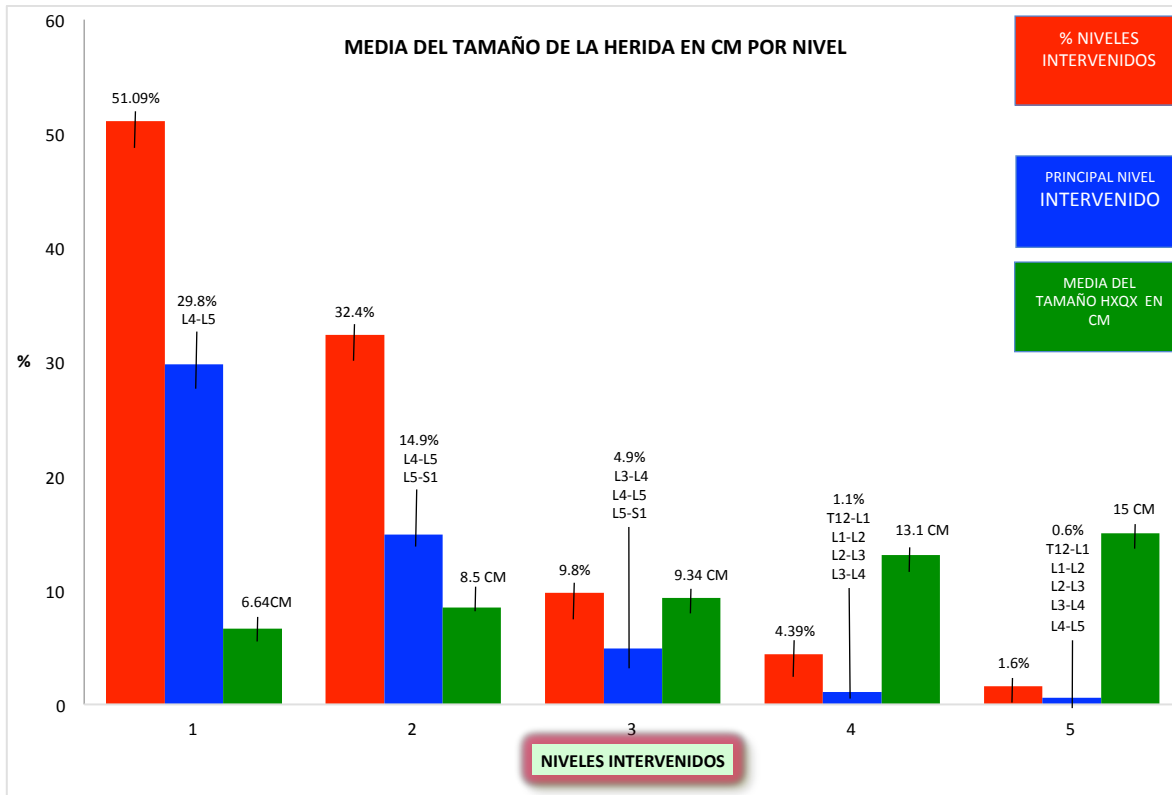
Al analizar el resultado principal, se obtuvo la media del tamaño de la herida en centímetros por nivel, para un nivel intervenido fue de 6.64 cm con una muestra de 51.09% de la población, donde el principal segmento intervenido fue L4-L5. (gráfica 3)

Para dos niveles, se obtuvo una media del tamaño de 8.5 cm, con una muestra de 32.4%, donde el principal segmento fue L4-L5 L5-S1. (gráfica 3)

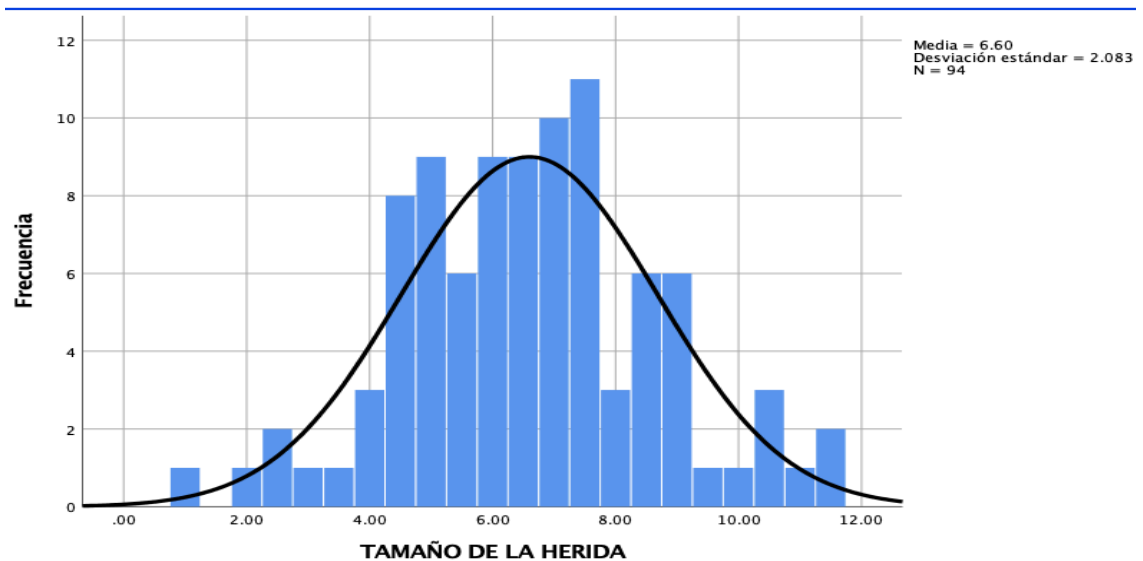
Para 3 niveles la media obtenida fue de 9.34 cm con 9.8% y el principal segmento fue L3-L4 L4-L5 L5-S1. (gráfica 3)

En 4 niveles la media fue de 13.1 cm con 4.39% de la muestra, con el segmento T12-L1 L1-L2- L2-L3 L3-L4. (gráfica 3)

Y para 5 niveles la media fue de 15 cm del tamaño de la herida con una muestra de 1.6%. (gráfica 3)



Gráfica 3 MEDIA DEL TAMAÑO DE LA HERIDA EN CM POR NIVEL



Gráfica 4

Al observar estos resultados se consideró realizar un análisis sobre el grupo de un nivel operado, con relación en procedimientos instrumentados y no instrumentados debido a que la media obtenida para un nivel intervencido podría estar siendo incrementada por este variable, para lo cual se obtuvo una media de 6.64 cm con una desviación estandar de 2.083 por medio de una N de 94, en la cual se

observo a través de una campana de Gauss una distribución normal con tendencia central hacia la media, con lo cual se descartó que las cirugías instrumentadas fueran causa de la amplitud del tamaño de la herida en comparación a otros número de niveles intervenidos. (gráfica 4)

INSTRUMENTADA

	Frecuencia	Porcentaje	Porcentaje válido
NO	78	83.0	83.0
SI	16	17.0	17.0

De acuerdo a la prueba P de Pearson el tamaño de la herida se relaciona con el diagnóstico ($r=0.392$) $p= 0001$. El tamaño de la herida se relaciona con los segmentos intervenidos ($r=0.695$) $p= 0001$

13 DISCUSIÓN

La media obtenida para el tamaño de las heridas en cirugías de un nivel fue 6.64 cm, la hipótesis planteada fue obtener un tamaño de 3.5 a 4 cm por nivel intervenido sin embargo para nuestros resultados en cirugías con de un nivel la media obtenida fue por arriba de esta, siendo las cirugías instrumentadas una variable que en este caso no representa un sesgo para el resultado obtenido. Por lo cual en cirugías de un solo nivel nuestra hipótesis queda rechazada.

Actualmente la tendencia de los sistemas de cirugía de mínima invasión reportan el tamaño de sus heridas en 2.5 cm de longitud por pedículo y tornillo(13), para lo cual debe considerarse que dicha longitud es por lado y vertebra para lo cual un nivel de L4-L5 tenemos que tomar en cuenta que se realizarían 4 heridas de 2.5 cm cada una para poder tener 4 tornillos en caso de ser instrumentada.

Nuestra hipótesis se confirma en los resultados obtenidos a partir de 2 niveles la hipótesis planteada es confirmada debido a que la media obtenida para dos niveles fue de 8.5 cm lo que confiere a una longitud de 4.25 por cada nivel, en el caso de 3 niveles la media obtenida es de 9.34 cm lo que da una longitud por nivel de 3.11 cm, en el caso de 4 niveles con una media de 13.1 cm se obtiene un tamaño de la herida de 3.27 cm por nivel y para 5 niveles con una media de 15 cm se obtiene el tamaño por nivel de 3 cm.

Es posible que el abordaje tradicional al considerar el tamaño de las heridas obtenido en este estudio, para un nivel se encuentre en desventaja, sin embargo debemos considerar que en la misma incisión se realizaron diversos procedimientos como instrumentación, artrodesis, ligamentoplastias, vertebroplastias, laminectomias, entre otros.

Ulutas hace referencia a esta situación debido a que los sistemas de mínima invasión (MIS), por lo regular, requieren más de una incisión(14)

Por otra parte en una reciente publicación de Pannu refiere la incisión 1-2 cm paramedialmente para la colocación de tornillos pediculares por tornillo(15). Considerando esto, al sumar las incisiones tenemos un abordaje mínimo de 4 a 8 cm sin contar la desventaja de la falta de visión directa así como el uso excesivo de fluoroscopio para el personal y paciente.

La tendencia de técnicas de mínima invasión esta basada en menores complicaciones, tiempo quirúrgico, estancia intrahospitalaria y sangrado, sacrificando mayor tiempo de exposición a radiación para el cirujano y menor visibilidad de las estructuras anatómicas.

En 2018, Lee publico en la JAOS un estudio donde realizó una comparación entre técnica Mínima invasiva vs abierta tradicional en abordaje lumbar posterior en la técnica TLF (11), donde menciona la longitud de 2.5 cm para abordaje MIS, de la misma manera que sus antecesores, no se menciona el abordaje para cirugía abierta tradicional. Así mismo Lee refiere (11) una clara desventaja de MIS en el aumento de la exposición a la radiación del paciente, el cirujano y el personal de la sala de operaciones.

En prospectiva los resultados obtenidos pueden ser considerados para realizar un estudio comparativo con técnicas de mínima invasión y con ello establecer diferencias entre técnicas

El tamaño de la herida de estos abordajes puede ser considerado en relación al beneficio sobre la visión que ofrece para los cirujanos así como menor tiempo de exposición a radiación, Tian (12) indica en el meta analisis realizado la exposición a la radiación del doble en comparación MIS vs abierta debido a la necesidad de guía fluroscópica.

14 CONCLUSIÓN

El tamaño de las heridas mediante abordaje lumbar posterior con técnica tradicional obtenido mediante este estudio nos hacen ver que continúa vigente dicha técnica al considerar el análisis de los resultados obtenidos podemos observar que en cirugías mayores a un nivel el tamaño obtenido por nivel es el establecido en nuestra hipótesis, para lo cual, la técnica tradicional abierta no se

encuentra en desventaja con relación al tamaño de la herida en comparación con las técnicas MIS como lo han querido establecer.

En este estudio los resultados obtenidos para un nivel se encuentre en desventaja y se rechaza la hipótesis planteada, sin embargo debemos considerar que en la misma incisión se realizaron diversos procedimientos como instrumentación, artrodesis, ligamentoplastias, vertebroplastias, laminectomias, entre otros a comparación de las técnicas MIS donde se debe realizar una incisión por pedículo por lado y por vertebra

En prospectiva este estudio puede ser considerado para realizar un análisis mayor en cirugías con abordaje lumbar posterior con técnica abierta para procedimientos de un solo nivel para poder evaluar la causa del mayor tamaño en relación a procedimiento de mas niveles, así mismo poder comparar vs MIS en procedimientos similares para poder establecer la ventaja y desventaja de una y otra técnica.

El tamaño de la herida de estos abordajes puede ser considerado en relación al beneficio sobre la visión que ofrece para los cirujanos. El abordaje tradicional brinda una excelente opción para tratar todos los padecimientos quirúrgicos de columna

De acuerdo a los resultados obtenidos encontramos que el tamaño de la herida se relaciona con los segmentos intervenidos ($r=0.695$) $p= 0001$ y El tamaño de la herida se relaciona con el diagnóstico ($r=0.392$) $p= 0001$.

Cabe señalar que en este estudio únicamente se busco obtener un promedio del tamaño de las heridas de pacientes operados mediante abordaje lumbar posterior en patologías de columna.

Con ello demostramos que los abordajes de Cirugía de columna mediante dicho abordaje no se encuentran magnificados como lo han querido establecer en las nuevas técnicas empleadas. El abordaje tradicional utilizado en cirugía abierta brinda una excelente opción para tratar los padecimientos actuales, el tamaño de la herida de estos abordajes puede ser considerado en relación al beneficio sobre la visión que ofrece para los cirujanos.

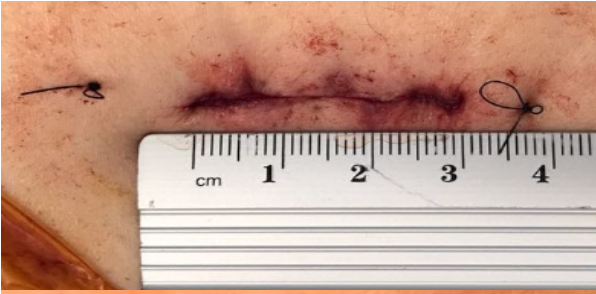


Fig. 1 Hernia discal central lumbar L4-L5,
Qx. Disectomía tubular L4-L5, 3 cm

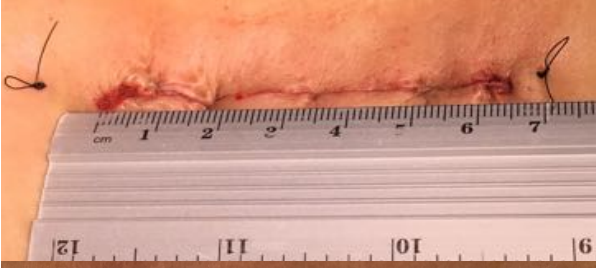


Fig. 2 Espondilolistesis degenerativa L3-
L4, Qx. Recalibrage + artrodesis 360
grados de L3-L4, 6.5 cm

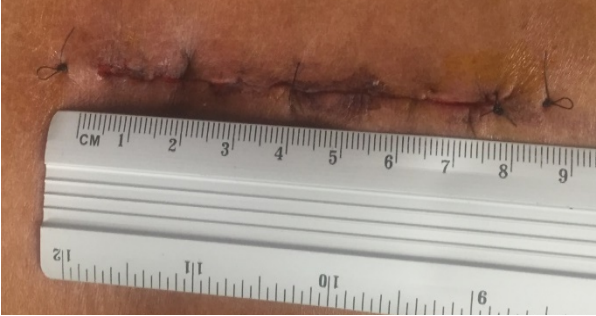


Fig. 3. Espondilolistesis degenerativa L3-L4,
L4-L5
Descompresión 2 niveles: L3-L4, L4-L5 +
laminectomía L4.

15 BIBLIOGRAFÍA

1. Latarjet Michael RLA. Anatomía Humana. Mexico: Panamericana; 2006.
2. Hansen John T DRL. Netter Anatomía Clínica. 1a ed. España: Elsevier Saunders; 2006.
3. Hoppenfeld S, DeBoer P, Buckley R. Vías de Abordaje en Cirugía Ortopédica: Un Enfoque Anatómico. Lippincott Williams & Wilkins; 2010. 768 p.
4. Samuel Ward CW. Architectural analysis and intraoperative measurements demonstrate the unique design of the multifidus muscle for lumbar spine Stability. The journal of bone & joint surgery. 2009;176.
5. John M. Rhee Sdb. Operative techniques in spine surgery. 1a ed. Philadelphia: Lippincott Williams & Wilkins; 2013.
6. Charles A. Elsberg. Diagnosis and treatment of surgical diseases of the spinal cord and its membranes. Philadelphia; 1926. 330 p.
7. Mixter WJ BJ. Rupture of the intervertebral disc with involvement of the spinal canal. NEJ of M. 1934;210.
8. Grafton Love. Discussion on prolapsed intervertebral discs Protruded Intervertebral Disc (Fibrocartilage). Proc R Soc Medicine. 1939;XXXII:97.
9. Williams et al. Microlumbar discectomy: a conservative surgical approach to the virgin herniated lumbar disc. Spine. Spine. 1978;3:175—82.
10. Gotfryd A AO. A systematic review of randomised clinical trials using posterior discectomy to treat lumbar disc herniations. Int Orthop. 2009;33.
11. Michael J. Lee, et. al. Transforaminal Lumbar Interbody Fusion: Traditional Open Versus Minimally Invasive Techniques, J Am Acad Orthop Surg 2018;0:1-8
12. Tian NF, Wu Y-S, Zhang XL, Xu HZ, Chi YL, Mao FM: Minimally invasive versus open transforaminal lumbar interbody fusion: A meta-analysis based on the current evidence. Eur Spine J 2013;22(8): 1741-1749
13. Venusmini, Minimally invasive fixation system
14. Ulutaş, M., Seçer, M., & Çelik, S. E. Minimally invasive mini open split-muscular percutaneous pedicle screw fixation of the thoracolumbar spine. Orthopedic Reviews, 2015.
15. Pannu, Minimally invasive spine surgeries for treatment of thoracolumbar fractures of spine: A systematic review. Journal of Clinical Orthopaedics and Trauma, 2019