



GOBIERNO DE LA
CIUDAD DE MÉXICO



**UNIVERSIDAD NACIONAL AUTONOMA DE MEXICO
FACULTAD DE MEDICINA
DIVISION DE ESTUDIOS DE POSGRADO**

**SECRETARIA DE SALUD DE LA CIUDAD DE MEXICO
DIRECCION DE FORMACIÓN, ACTUALIZACIÓN MÉDICA E INVESTIGACIÓN**

CURSO UNIVERSITARIO DE ESPECIALIZACIÓN EN
CIRUGÍA GENERAL

“DISECCIÓN TOTAL DEL MESOCOLON COMO FACTOR PRONÓSTICO EN EL
MANEJO QUIRÚRGICO DE LA ENFERMEDAD DIVERTICULAR COMPLICADA”

TRABAJO DE INVESTIGACIÓN CLÍNICA

PRESENTADO POR
FERNANDO JAIR ROSAS VALENCIA

PARA OBTENER EL GRADO DE ESPECIALISTA EN
CIRUGÍA GENERAL

DIRECTOR DE TESIS
JOSÉ NICOLAS GARCÍA MARTIN DEL CAMPO

CIUDAD DE MÉXICO - 2020 -



Universidad Nacional
Autónoma de México



UNAM – Dirección General de Bibliotecas
Tesis Digitales
Restricciones de uso

DERECHOS RESERVADOS ©
PROHIBIDA SU REPRODUCCIÓN TOTAL O PARCIAL

Todo el material contenido en esta tesis esta protegido por la Ley Federal del Derecho de Autor (LFDA) de los Estados Unidos Mexicanos (México).

El uso de imágenes, fragmentos de videos, y demás material que sea objeto de protección de los derechos de autor, será exclusivamente para fines educativos e informativos y deberá citar la fuente donde la obtuvo mencionando el autor o autores. Cualquier uso distinto como el lucro, reproducción, edición o modificación, será perseguido y sancionado por el respectivo titular de los Derechos de Autor.

**DISECCIÓN TOTAL DEL MESOCOLON COMO FACTOR PRONÓSTICO EN
EL MANEJO QUIRÚRGICO DE LA ENFERMEDAD DIVERTICULAR
COMPLICADA**

Fernando Jair Rosas Valencia.

Vo. Bo.

Dr. Francisco Javier Carballo Cruz.

Profesor titular del curso de especialización en cirugía general.

Vo. Bo.

Dra. Lilia Elena Monroy Ramírez de Arellano.

**Directora de Formación, Actualización Médica e Investigación.
Secretaría de Salud de la Ciudad de México**

**DIRECCIÓN DE FORMACIÓN,
ACTUALIZACIÓN MÉDICA E
INVESTIGACIÓN**

Vo. Bo.

A handwritten signature in black ink, appearing to read 'José Nicolás García Martín del Campo', written in a cursive style.

Dr. José Nicolás García Martín del Campo.

**Cirujano adscrito al Hospital General de Ticoman.
Secretaría de Salud de la Ciudad de México**

ÍNDICE

PÁGINA

1. RESUMEN	
2. INTRODUCCIÓN.....	1
3. MATERIAL Y MÉTODOS.....	15
4. RESULTADOS.....	17
5. DISCUSIÓN.....	25
6. CONCLUSIONES.....	27
7. REFERENCIAS BIBLIOGRÁFICAS.....	28

RESUMEN

OBJETIVO

Demostrar que la sigmoidectomía con escisión total mesocolica es un procedimiento favorable, reproducible y seguro. Probar que la escisión total del mesocolon en enfermedad diverticular complicada disminuye el índice de complicaciones, sangrado y tiempo quirúrgico.

MATERIAL Y MÉTODOS

Se diseñó un estudio ambispectivo, cuasiexperimental, transversal de pacientes intervenidos quirúrgicamente por laparoscopia o laparotomía a quienes se realizó sigmoidectomía mas colostomía terminal (procedimiento de Hartmann) o colorrecto anastomosis primaria (con y sin ileostomía protectora), secundario a diverticulitis complicada en el Hospital General Ticoman en un periodo de 2018 a 2019. Los pacientes se dividieron en dos grupos de acuerdo a la técnica quirúrgica utilizada: abordaje estandar del sigmoides (AES) y escisión mesocolica completa(EMC). Se utilizó estadística descriptiva con medidas de tendencia central y de dispersión. El valor de p se calculó con la prueba exacta de Fisher.

RESULTADOS

Dieciséis pacientes por grupo fueron comparados. Los grupos (AES v/s EMC) fueron similares estadísticamente en edad (65,6 v/s 67,3 años), predominio sexo masculino en ambos grupos (62.5% vs 56.25%; EMC vs AES). Mayor tiempo quirúrgico de los pacientes sometidos a AES (220 y 172 minutos en AES v/s EMC, $p < 0.001$). Mayor tiempo quirúrgico en pacientes sometidos a AES (220 vs 172 min

en AES v/s EMC, $p < 0.001$). Menor cantidad de sangrado transoperatorio en pacientes sometidos a EMC (500 ml vs 612 : EMC vs AES). Un 12.5% de los pacientes con AES fue convertido de abordaje laparoscópico a laparotomía. No se registró mortalidad en el intraoperatorio en ninguno de los dos grupos.

CONCLUSIONES

La escisión completa del mesocolon sea en un abordaje laparoscópico o abierto puede ser aplicada a la enfermedad diverticular complicada en presencia de inflamación importante del mesocolon ya que disminuye el tiempo quirúrgico. Por lo tanto es un procedimiento seguro y reproducible.

PALABRAS CLAVE

Diverticulitis, Sigmoidectomía, Escisión mesocolica completa.

INTRODUCCIÓN

La enfermedad diverticular de colon es un término que involucra un amplio espectro de manifestaciones clínicas por lo tanto es importante destacar algunas definiciones; Divertículo: es una protuberancia de la mucosa en forma de saco a través de la pared muscular del colon. La protuberancia se produce en áreas débiles de la pared intestinal a través de las cuales los vasos sanguíneos penetran. Los divertículos son realmente pseudodivertículos, ya que solo contienen mucosa y submucosa cubiertas por serosa. La enfermedad diverticular consiste en: Diverticulosis; presencia de divertículos en el colon. Diverticulitis; indica divertículos asociados con inflamación. Sangrado diverticular.¹

La mayoría de las personas con diverticulosis permanecerán completamente asintomáticos. Sin embargo, 10 a 20% de los pacientes manifestarán síntomas y signos de enfermedad.

La enfermedad diverticular sintomática se puede separar en: enfermedad diverticular sin inflamación (75%) que también puede ser dolorosa a pesar de la falta de inflamación y enfermedad diverticular con inflamación (diverticulitis), y puede ser complicada (es decir, asociada con absceso, fístula, estenosis o perforación y peritonitis) o sin complicaciones.²

La diverticulitis aguda se define como la inflamación de un divertículo secundaria a una obstrucción a nivel del cuello, con expansión de la flora bacteriana,

disminución del retorno venoso e isquemia localizada. Las bacterias pueden romper la mucosa y extender el proceso inflamatorio a través de la pared intestinal, ocasionando una perforación. Las infecciones peridiverticulares y pericólicas son el resultado de la perforación microscópica o macroscópica de un divertículo. El espectro de la diverticulitis aguda varía entre la diverticulitis leve y la peritonitis fecal difusa.²

En nuestro país, el Instituto Nacional de Nutrición "Salvador Zubirán" informó una prevalencia del 4.1% en estudios radiológicos y 1.9% en autopsias, cifras que contrastan con lo informado en el Hospital Español de México de 9.2% en estudios radiológicos. Los mismos autores citan que en un estudio del Hospital Juárez de la ciudad de México, en 2,286 autopsias no se encontró un caso de enfermedad diverticular del colon. Estos estudios tienen más de 40 años. No tenemos información de la frecuencia de la enfermedad diverticular del colon en el resto de la República Mexicana.³

La enfermedad diverticular es el octavo diagnóstico gastrointestinal ambulatorio más frecuente en los Estados Unidos, con 2,7 millones de visitas de atención de salud asociadas por año.⁴ La prevalencia de la diverticulosis aparentemente ha aumentado durante el siglo pasado: a diferencia de los estudios de autopsia a principios del siglo XX que sugirieron prevalencias del 2 al 10%, las revisiones más recientes, basadas en gran parte en datos administrativos, indican que la

prevalencia varía entre el 5% menores de 40 años a 50% entre los pacientes mayores de 60 años.⁵

Diverticulitis aguda

La razón por la cual algunas personas desarrollan diverticulitis y otras no, no se entiende bien. Varios estudios han identificado algunos factores de riesgo, que incluyen inactividad física, obesidad, estreñimiento, tabaquismo y uso de aspirina o AINE. Se ha indicado una predisposición genética, pero la importancia clínica de estos estudios es cuestionable. No se dispone de predictores precisos de la progresión a diverticulitis complicada.

Los síntomas clásicos incluyen fiebre, dolor abdominal en cuadrante inferior izquierdo, hipersensibilidad abdominal y leucocitosis, entre otros signos.⁶

El diagnóstico de diverticulitis aguda a menudo se puede realizar después de una historia clínica específica y un examen físico, especialmente en pacientes con diverticulitis recurrente cuyo diagnóstico se haya confirmado previamente. La conjunción de sensibilidad en el cuadrante inferior izquierdo con o sin otros hallazgos peritoneales, fiebre y leucocitosis sugiere diverticulitis sigmoidea. La presencia de fecaluria, pneumaturia o piuria levanta la sospecha de una fístula colovesical. El análisis de orina y las radiografías simples de abdomen son útiles para excluir los diagnósticos diferenciales, incluidas las infecciones del tracto urinario, los cálculos renales y la obstrucción intestinal. Otros diagnósticos que

pueden imitar la presentación de la diverticulitis aguda incluyen el síndrome del intestino irritable, la apendicitis, isquemia intestinal, neoplasias y los trastornos ginecológicos.

La tomografía computada de abdomen con contraste oral y venoso es la modalidad de imagen inicial más apropiada en la evaluación de la sospecha de diverticulitis. La tomografía computarizada se ha convertido en una herramienta estándar para ayudar en el diagnóstico y en la estadificación de pacientes con sospecha de diverticulitis, para evaluar la gravedad de la enfermedad y para ayudar a planificar el tratamiento. En condiciones adecuadas, la imagen tomográfica multicorte con contraste intravenoso y luminal tiene una sensibilidad y una especificidad excelentes, reportadas como altas al 98% y 99%. Sin embargo, en casos de diverticulitis temprana o leve, la tomografía puede no ser diagnóstica. Los hallazgos tomográficos asociados con diverticulitis incluyen la presencia de diverticulosis asociada a engrosamiento de la pared de colon, engrosamiento de grasa pericólica, flemón, gas extraluminal, absceso, estenosis y fístula. Las reconstrucciones transversales pueden diagnosticar con precisión otras patologías que pueden imitar la presentación de la diverticulitis. ⁷

Clasificación

La diverticulitis se clasifica como simple (no complicada) o complicada. La diverticulitis complicada se refiere a un absceso, fístula, estenosis o perforación

libre, y la diverticulitis simple describe la inflamación sin estas características. Esta clasificación no predice la severidad o la necesidad de cirugía.

La diverticulitis simple no significa necesariamente que la intervención quirúrgica no esté indicada (por ejemplo, una microperforación no se puede “aislar” en un paciente inmunosuprimido) y una diverticulitis complicada puede no requerir cirugía (por ejemplo, el tratamiento con antibióticos puede ser suficiente para un absceso pequeño que no es susceptible de drenaje).⁸

Hinchey, *et al.* en 1978 realizó el primer intento para graduar la severidad de la peritonitis secundaria a la inflamación diverticular:

Etapas 1 absceso pericólico

Etapas 2 absceso pélvico, intraabdominal o retroperitoneal

Etapas 3 Peritonitis purulenta generalizada

Etapas 4 Peritonitis fecal generalizada

En 1997, Sher *et al.* introdujo una modificación de la clasificación de Hinchey. Esta clasificación implicó el uso de nuevas estrategias de tratamiento, como el drenaje percutáneo guiado por TC de abscesos. Esta clasificación dividió los abscesos en:

Etapas I: abscesos pericólicos

Etapas IIa: abscesos distantes para el drenaje percutáneo

Etapas IIb abscesos complejos asociados con una posible fístula

Etapa III: Peritonitis purulenta generalizada

Etapa IV: Peritonitis fecal generalizada

En 2005 Kaiser et al. modifico la clasificación de Hinchey según los hallazgos específicos de la TC:

Estadio 0: Diverticulitis clínicamente moderada

Estadio 1a: Inflamación pericólica confinada

Etapa 1b: Absceso pericólico confinado

Etapa 2: Absceso intraabdominal pélvico o distante

Estadio 3: Peritonitis purulenta generalizada

Estadio 4: Peritonitis fecal generalizada

El sistema de estadificación de Hinchey tiene una utilidad clínica es limitada, pero es útil para la clasificación de la gravedad y la homogeneidad en ensayos clínicos.⁹

Tratamiento

Hasta la fecha, el manejo apropiado de la enfermedad diverticular es todavía controvertido. La sociedad americana de cirujanos de colon y recto declaró que la decisión entre un abordaje conservador o quirúrgico debe tomarse mediante una evaluación caso por caso. Todavía no hay evidencia en la literatura acerca de los resultados a largo plazo después de la resección sigmoidea electiva para la enfermedad diverticular. Teniendo en cuenta el papel potencialmente clave de

la técnica quirúrgica en los resultados a largo plazo, existe la necesidad de que los cirujanos definan reglas estrictas para estandarizar la técnica quirúrgica. Actualmente hay 5 áreas de debate en cirugía electiva para la enfermedad diverticular: abordaje laparoscópico versus abierto, el sitio de la división colónica proximal y distal, el abordaje vascular y la movilización de la flexión esplénica. ¹⁰

Antes de 2006, la cirugía electiva se consideraba la mejor opción después de 2 episodios de diverticulitis, mientras que en el mismo año la sociedad americana de cirujanos de colon y recto declaró que la decisión de la resección sigmoidea electiva debería basarse en una evaluación personalizada.

Estos cambios resultan de la evidencia de que la perforación colónica con peritonitis se produce principalmente durante el primer episodio de diverticulitis y que los ataques previos podrían proteger contra la perforación libre mediante la adhesión del omento al sitio de la inflamación. Sin embargo, en realidad la historia natural de la diverticulitis aguda sigue siendo incierto. Un reciente estudio multicéntrico observacional realizado por Binda et al. que comparó pacientes con diverticulitis aguda del lado izquierdo tratados médica o quirúrgicamente, mostró una mayor tasa de cirugía de emergencia (6,9% frente a 1,3%; $P = 0,021$) y recurrencia (17,2 vs. 5,8%; $P < 0,001$) en el grupo tratado médicamente. ¹⁰

A principios del siglo XX, el tratamiento quirúrgico para la enfermedad diverticular se realizó como una laparotomía en 3 etapas (colostomía proximal,

posteriormente resección del segmento afectado y finalmente cierre de la colostomía) en >50% de los casos de emergencia. La tasa de mortalidad para la resección en 3 etapas fue de alrededor del 6%, mientras que la resección tuvo una tasa de mortalidad del 17%.¹¹ La cirugía en tres etapas estaba indicada solo para las complicaciones de la enfermedad diverticular: perforación con absceso o peritonitis, obstrucción, hemorragia y fístula. La idea de la seguridad de la resección en 3 etapas duró muchas décadas.¹²

Dos hechos obligaron a los cirujanos a buscar nuevas estrategias para tratar la enfermedad diverticular: la morbilidad prolongada de la resección en 3 etapas y el alto índice de cirugía de emergencia en pacientes sintomáticos. El tratamiento quirúrgico evolucionó y cambió principalmente en las últimas 2 décadas. Tres etapas fueron seguidas por procedimientos de dos etapas (Colostomía con resección del segmento afectado y posteriormente cierre de la colostomía) y de una etapa con el desarrollo de antibióticos, apoyo de cuidados intensivos, suplementos nutricionales parenterales y diagnóstico de imagen mejorado.¹³

Cirugía de emergencia

Puede ser laparoscópica o abierta. Comúnmente, se realiza una resección sigmoidea, removiendo el segmento perforado y dejando un muñón rectal y una colostomía final (procedimiento de Hartmann).

Debido a que las operaciones para cerrar una colostomía incurren en tasas importantes de morbilidad importante y hasta un 45% de los pacientes que se someten a un procedimiento de Hartmann con colostomía final y cierre del muñón rectal nunca pueden intentar el cierre de la colostomía.²⁰ Por lo tanto, hay un aumento reciente en el interés en estrategias para mantener la continuidad intestinal en la cirugía urgente para diverticulitis. Se han propuesto dos enfoques alternativos que podrían reducir este riesgo.

Lavado laparoscópico

Después de que los primeros estudios no controlados informaron buenos resultados con el lavado laparoscópico, la técnica se diseminó rápidamente, lo que refleja su facilidad y simplicidad en comparación con la resección de emergencia. Sin embargo, los ensayos aleatorios posteriores que compararon el lavado con la resección de emergencia arrojaron resultados inconsistentes. Un ensayo se detuvo prematuramente debido a una mayor tasa de complicaciones con el lavado que con la resección,¹⁴ otros mostraron una estancia hospitalaria más corta con el lavado pero una morbilidad similar en los dos grupos,¹⁵ y un tercero informó más reoperaciones no planificadas con lavado pero tasas de estoma más bajas.¹⁶ Por lo tanto el lavado laparoscópico en la diverticulitis perforada sigue siendo controvertido y no debe realizarse de manera sistemática.¹⁷

La resección y anastomosis colorrectal primaria (con o sin ileostomía protectora en asa). Esta cirugía requiere dos operaciones (la resección del sigmoidees perforado, la anastomosis y la ileostomía derivativa, seguidas del cierre posterior de la ileostomía). Sin embargo, es más probable que se revierta una ileostomía en asa que una colostomía terminal, ya que la restitución de la primera no requiere el reingreso en una cavidad abdominal que puede tener adherencias extensas.¹⁷

El procedimiento no ha sido ampliamente adoptado. Una revisión de la muestra nacional estadounidense de pacientes hospitalizados desde 1998 hasta 2011 mostró que más del 90% de los pacientes tenían colostomía terminal y que los pacientes con anastomosis primaria y derivación protectora tenían una mayor morbilidad y mortalidad.¹⁸ Un ensayo aleatorizado que comparó estos enfoques mostró una mortalidad similar en dos grupos, pero tasas más altas de reversión del estoma en el grupo de anastomosis primaria.¹⁹

En una serie de revisiones retrospectivas que compararon el procedimiento de Hartmann contra la anastomosis colorrectal primaria con o sin ileostomía protectora, arrojaron resultados a corto plazo similares y los autores concluyeron que la anastomosis primaria en pacientes cuidadosamente seleccionados que se someten a cirugías urgentes de diverticulitis aguda es razonable y seguro. Las conclusiones extraídas de estos ensayos retrospectivos se limitan de manera importante, por el sesgo de selección en la elección de la operación. Estos datos

sugieren cierta preferencia por la anastomosis primaria con derivación proximal en el contexto agudo, cuando las condiciones clínicas lo permiten. Sin embargo, los factores clínicos para la toma de decisiones en este contexto no están bien definidos, lo que permite a los cirujanos tomar decisiones caso por caso de acuerdo con la condición clínica del paciente, la disponibilidad de recursos en el centro de atención y el grado de inflamación pélvica y peritoneal alrededor de la anastomosis prevista.²⁰

Técnica quirúrgica

No hay evidencias científicas claras disponibles en la literatura sobre aspectos técnicos, a excepción del nivel resección colónica distal, que parece estar directamente involucrado en la incidencia de recurrencia de la enfermedad diverticular después de la cirugía.²¹

La tasa de recurrencia estimada tras la resección reportada en la literatura fue del 3% al 13%,²² y las decisiones quirúrgicas podrían influir directamente en estos porcentajes. Benn et al²³, comparando pacientes con anastomosis colosigmoidea y anastomosis colorrectal, mostraron, después de 10 años de seguimiento, que la tasa de recidiva fue del 20% para el grupo sigmoideo y del 8% para el grupo rectal ($P < 0,05$). Posteriormente, en un estudio de Thaler et al²² que evaluó el papel de las variables asociadas a la cirugía en la tasa de recurrencia de diverticulitis no complicada después de la resección sigmoidea electiva, los pacientes con anastomosis colosigmoidea mostraron un riesgo 4

veces mayor de recurrencia en comparación con los pacientes con anastomosis colorrectal.

Independientemente del método de restitución o derivación elegido, los márgenes de resección deben ser los mismos.

El margen de resección distal debe extenderse por debajo de la unión rectosigmoidea, más allá de el punto en el cual las taeniae coli se unen. Próximamente, la resección debe incluir el segmento de colon fibrótico engrosado, crónicamente inflamado o fibrótico, pero no es necesario eliminar todos los divertículos colónicos. Cuando la inflamación y la fibrosis se limitan al colon sigmoideas, una anastomosis de colon descendente a recto es adecuada, mientras que la afectación hasta el colon descendente proximal requeriría una colectomía extendida hacia la izquierda.²⁰

Abordaje vascular

El abordaje vascular es probablemente el más intrigante por sus implicaciones directas sobre la incidencia de trastornos funcionales gastrointestinales funcionales y fuga anastomótica. Por lo tanto, la preservación de la irrigación sanguínea anatómica del recto se investigó con respecto a su impacto en la cicatrización anastomótica por varios autores, que generalmente se centran en la arteria mesentérica inferior. Durante la resección sigmoidea para la enfermedad diverticular, se describen 4 abordajes vasculares principales:

sección de la arteria mesentérica inferior (por encima o por debajo de la arteria cólica izquierda) y preservación de la arteria mesentérica inferior (con o sin división de la arteria cólica izquierda).

Masoni et al ²⁴, en un ensayo aleatorizado prospectivo, comparan los trastornos gastrointestinales postoperatorios y la calidad de vida entre la resección sigmoidea con la preservación de la arteria mesentérica inferior y la sección de la arteria mesentérica inferior debajo de la arteria cólica izquierda. Después de 6 meses de seguimiento, los pacientes con una arteria mesentérica inferior preservada mostraron una mejor motilidad colónica con trastornos defecatorios menos frecuentes y menos graves. Este aumento en los trastornos de la defecación se relaciona con una motilidad colónica deficiente, probablemente debido a la denervación del segmento colónico distal cuando se realiza una alta ligadura de la arteria mesentérica inferior. De hecho, la sección de los vasos sigmoideos cerca de la pared del colon reduce el riesgo de denervación, evitando los trastornos intestinales postoperatorios.

El papel crucial de la preservación vascular para los resultados a largo plazo se evidencia por Forgione et al ²⁵ en un estudio prospectivo sobre la función después de la colectomía sigmoidea laparoscópica para la enfermedad diverticular. En esta serie, en la que los autores informan una tasa de preservación de la arteria mesentérica inferior del 85%, los pacientes muestran una mejora significativa en la calidad de vida y el funcionamiento social después de la cirugía. El otro aspecto

que está directamente influenciado por el nivel de ligadura vascular es la tasa de fuga anastomótica. En un estudio observacional prospectivo, que identificó predictores importantes para la fuga anastomótica después de la resección del colon y del recto, Trencheva et al demostraron que la ligadura de la arteria mesentérica inferior sobre la arteria cólica izquierda aumentó en 3.8 veces la posibilidad de fuga en comparación con la ligadura debajo de la arteria cólica izquierda.²⁶ De hecho, cuando la arteria cólica izquierda no está preservada, el suministro de sangre a la parte proximal de la anastomosis es proporcionada solo por los vasos cólicos medios, a través de la arteria marginal de Drummond. Además, hasta el 43% de la población presenta una conexión ausente o diminuta en el punto de Griffith en la arteria marginal de Drummond, y esto aumenta el riesgo de isquemia en el área de flexión esplénica.

En estudios recientes, la preservación de la arteria rectal superior parece estar asociada con un resultado favorable en pacientes que se someten a resección sigmoidea laparoscópica por enfermedad diverticular.

Movilización en ángulo esplénico

La Asociación de coloproctología de Gran Bretaña e Irlanda recomienda la movilización de flexión esplénica para lograr una anastomosis sin tensión.²⁷ Cuando se preserva la arteria cólica izquierda, independientemente de la sección de la arteria mesentérica inferior, la flexión esplénica debe movilizarse de forma

rutinaria, para obtener una anastomosis libre de tensión con un buen riego sanguíneo.

Escisión mesocólica completa

El equipo de W. Hohenberger de Erlangen en Alemania introdujo el concepto de "escisión mesocólica completa" en 1990, como parte del manejo quirúrgico en el cáncer de colon.²⁸ El primer objetivo de este procedimiento es eliminar el colon afectado y su suministro linfovascular accesorio resecaando el colon y el mesocolon en una envoltura intacta de peritoneo visceral, que puede contener ganglios linfáticos afectados. El segundo componente de la escisión mesocólica completa (EMC) es una ligadura vascular central para extirpar completamente todos los ganglios linfáticos en la dirección central (vertical). En su descripción original, la EMC se realizó mediante laparotomía, aunque muchos centros realizan preferentemente cirugía laparoscópica, con sus beneficios asociados y resultados oncológicos similares, como el tratamiento estándar para el cáncer de colon.

MATERIAL Y MÉTODOS

Se diseñó un estudio ambispectivo, cuasiexperimental, transversal de pacientes intervenidos quirúrgicamente por laparoscopia o laparotomía a quienes se realizó sigmoidectomía mas colostomía terminal (procedimiento de Hartmann) o colorrecto anastomosis primaria (con y sin ileostomía protectora), secundario a

diverticulitis complicada en el Hospital General Ticoman en un periodo de 2018 a 2019.

Se obtuvo la muestra de pacientes mediante la revisión de expedientes clínicos de pacientes intervenidos de sigmoidectomía con abordaje estandar del sigmoides por diverticulitis complicada en el periodo establecido y la recolección de datos de pacientes intervenidos de sigmoidectomía con escisión mesocólica completa por diverticulitis complicada.

Se considera abordaje estándar del sigmoides (AES) a la disección tubular del colon afectado, con ligadura de vasos sigmoideos en el borde mesocólico y escisión mesocólica completa (EMC) a eliminar el colon afectado con su suministro linfo vascular accesorio resecano el colon y el mesocolon en una envoltura intacta de peritoneo visceral.

Los pacientes se dividieron en dos grupos de acuerdo a la técnica quirúrgica utilizada: abordaje estandar del sigmoides y escisión mesocolica completa. Los criterios de inclusión fueron todos los pacientes con diverticulitis complicada intervenidos por laparoscopia o laparotomía, con anastomosis o colostomía terminal, operados de urgencia o programados con abordaje del sigmoides con escisión completa del mesocolon y abordaje estandar del sigmoides. Los criterios de no inclusión fueron pacientes que no requirieron resección de sigmoides por irresecabilidad, no indicación quirúrgica o enfermedad diverticular no complicada.

Criterios de eliminación paciente que requirió sigmoidectomía pero no cumplió con la definición de diverticulitis complicada.

Se captaron las variables en una hoja de recolección de datos en donde se incluyó: Nombre, edad, género, cirugía realizada, fecha de cirugía, cuantificación de la hemorragia, tiempo quirúrgico, continuidad intestinal y complicaciones.

Las variables estudiadas y comparadas en ambos subgrupos fueron: tiempo quirúrgico, sangrado durante la cirugía. Se utilizó estadística descriptiva con medidas de tendencia central y de dispersión. El valor de p se calculó con la prueba exacta de Fisher.

RESULTADOS

En el periodo antes descrito, 16 pacientes fueron operados mediante EMC, los cuales se compararon con igual número de pacientes operados por AES. Ambos grupos fueron similares estadísticamente en edad (65,6 vs 67,3 años; EMC vs AES) y con predominio de género masculino (62.5% vs 56.25%; EMC vs AES). La descripción de los grupos se realiza en la Tabla I, II y III. Figura 1, 2, 3 y 4.

Tabla I. Edad promedio acorde a técnica quirúrgica

TÉCNICA QUIRÚRGICA	EDAD PROMEDIO
EMC	65.6
AES	67.3

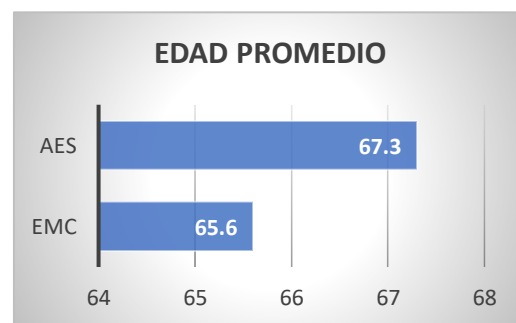


Figura 2. Gráficas edad promedio

Tabla II. Presentación de sexo EMC

ESCISIÓN MESOCÓLICA COMPLETA		
SEXO	CANTIDAD	PORCENTAJE (%)
MASCULINO	10	62.5
FEMENINO	6	37.5
TOTAL	16	100

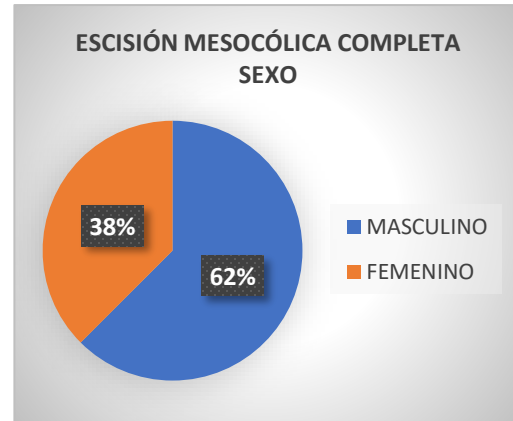


Figura 2. Gráfica Prevalencia de sexo por técnica quirúrgica

Tabla III. Presentación de sexo AES

ABORDAJE ESTANDAR DEL SIGMOIDES		
SEXO	CANTIDAD	PORCENTAJE (%)
MASCULINO	9	56.25
FEMENINO	7	43.75
TOTAL	16	100

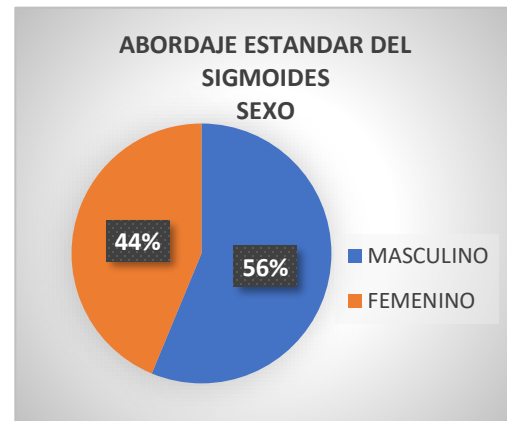


Figura 3. Porcentaje por sexo EMC

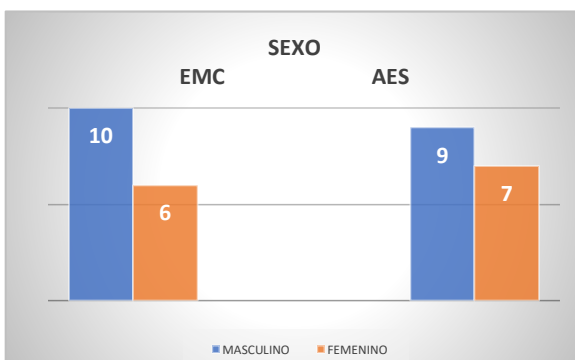


Figura 4. Porcentaje por sexo EMC

Todos los pacientes fueron operados con el diagnóstico preoperatorio de diverticulitis complicada. En la tabla IV se muestra el número de casos que se presentaron acorde a cada una de ellas, y en la figura 5 se expone el porcentaje de prevalencia de las mismas.

Tabla IV. Complicaciones diverticulitis

DIVERTICULITIS COMPLICADA	No. CASOS
Absceso	7
Estenosis	4
Perforación	5
Fístula	14
Recurrente	2
Total	32

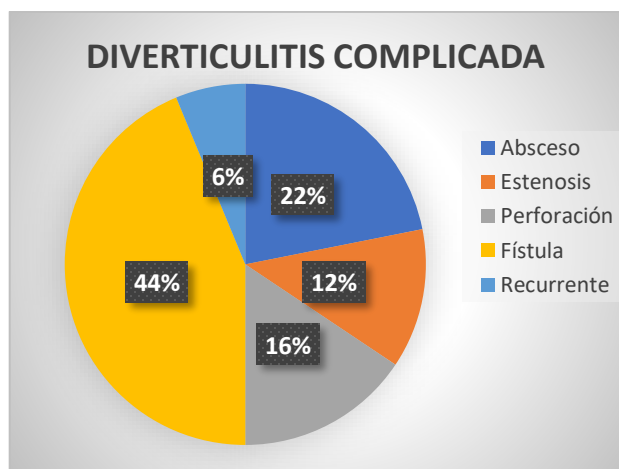


Figura 5. Porcentaje de incidencia de complicaciones

Además de la técnica, se presentó una diferencia entre la forma de abordaje del acto quirúrgico, siendo el abordaje abierto el que prevalece sobre el laparoscópico en un 53.12% vs 46.87% Tabla V y Figura 6.

Tabla V. Tipos de abordajes

Abordaje	EMC	AES	No. Casos	Porcentaje (%)
Laparoscopia	9	6	15	46.875
Abierta	7	10	17	53.125
Total	16	16	32	100

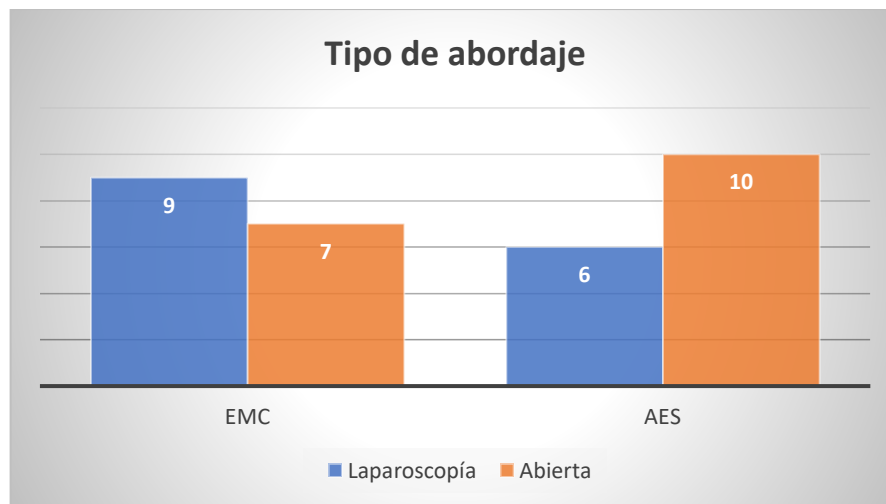


Figura 6. Tipos de abordajes según EMC y AES

En la comparación de variables operatorias, se evidencia un mayor tiempo quirúrgico de los pacientes sometidos a AES (220 y 172 minutos en AES v/s EMC, $p < 0.001$) Figura 7. Se demostró una menor cantidad de sangrado transoperatorio en pacientes sometidos a EMC (500 ml vs 612 : EMC vs AES). Un 12.5% de los pacientes con AES fue convertido a abordaje por laparotomía.

No se registró mortalidad en el intraoperatorio en ninguno de los dos grupos.

Tabla VI.

Tabla VI. Variables operatorias

PROCEDIMIENTO	ESCISIÓN MESOCÓLICA	ABORDAJE	VALOR DE P
	COMPLETA (n=16)	ESTANDAR DEL SIGMOIDES (n=16)	
Tiempo Quirúrgico (mins)	172.18	220.62	<0.001
Sangrado (ml)	500	612.5	<0.0001
Convertidas (n=2)	12.50%		

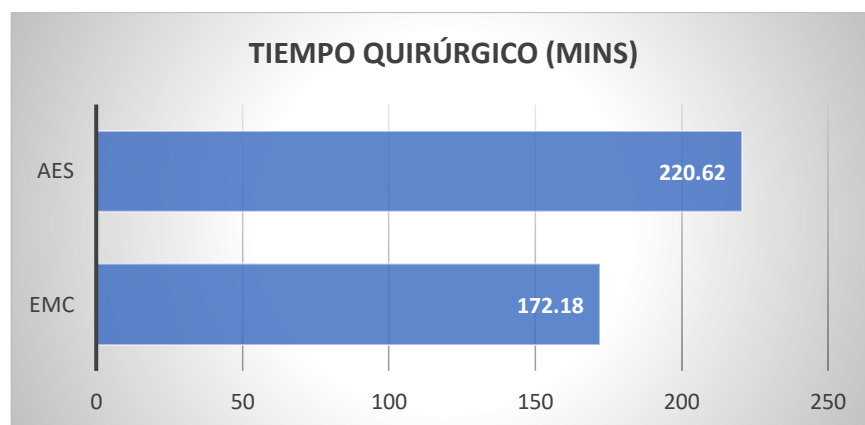


Figura 7. Tiempo quirúrgico en AES VS EMC

Por otro lado, el manejo de la continuidad intestinal se diferenci6 acorde a los hallazgos encontrados en el transoperatorio, con continuidad intestinal en la mayor parte de las cirugías. Con un alto índice de prevalencia en la realizaci6n de estomas en el abordaje estandar de sigmoides presentando 9 casos vs 3 de la escisi6n mesoc6lica completa. Tabla 7, figura 8.

	CONTINUIDAD INTESTINAL	
	ESTOMA	ANASTOMOSIS
ESCISI6N MESOC6LICA COMPLETA	3	13
ABORDAJE ESTANDAR DEL SIGMOIDES	9	7
TOTAL:	12	20

Tabla VII. Continuidad intestinal

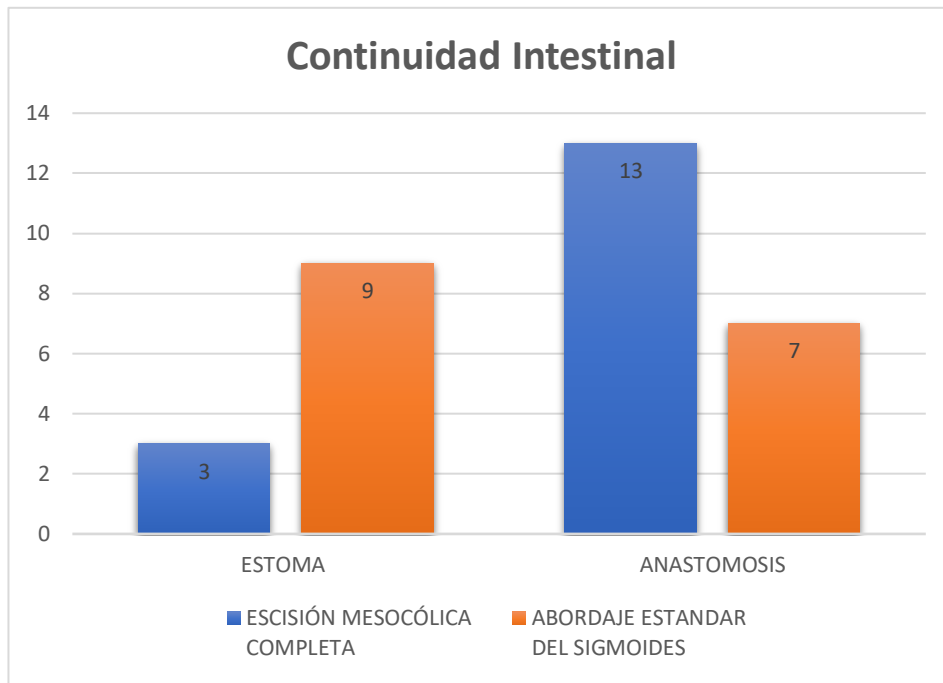


Figura 8. Comparativa continuidad intestinal

Durante el postoperatorio, las complicaciones médicas se registraron en 4 pacientes en el grupo EMC y en 9 pacientes en el grupo AES. Las complicaciones se detallan en la Tabla VIII, con porcentaje de prevalencia en la figura 9 y 10.

Tabla VIII. Complicaciones postquirúrgicas

COMPLICACIONES	ESCISIÓN MESOCÓLICA COMPLETA	ABORDAJE ESTANDAR DEL SIGMOIDES	TOTAL
DEHISCENCIA ANASTOMOSIS	2	2	4
ESTOMA UMBILICADO	1	3	4
INFECCIÓN	1	0	1
TOTAL	4	5	9

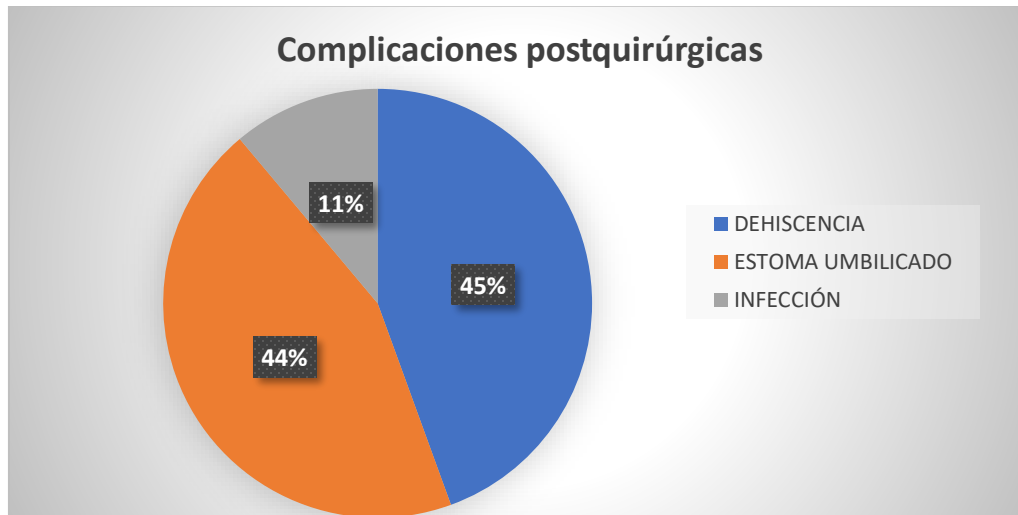


Figura 9. Porcentaje de complicaciones postquirúrgicas

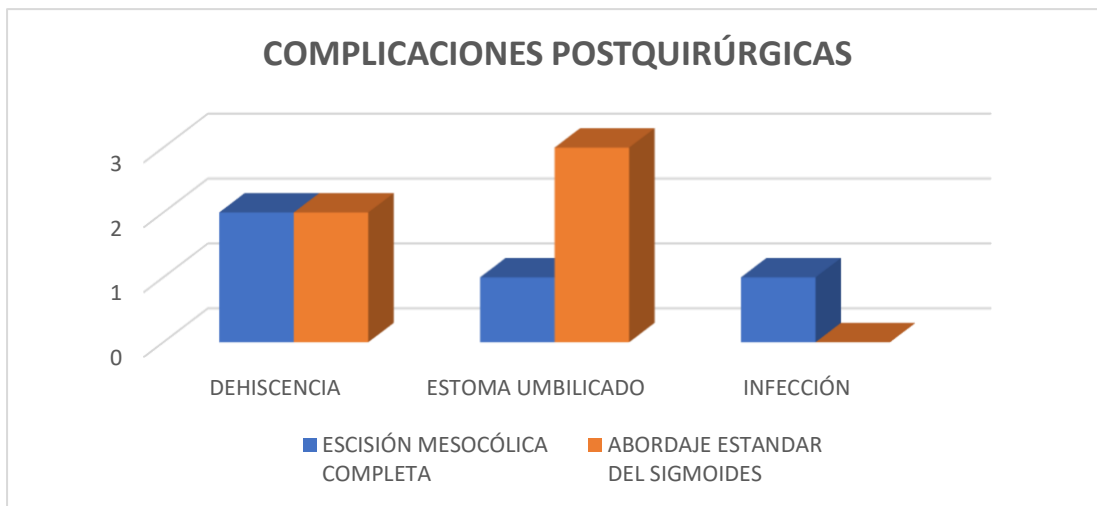


Figura 10. Porcentaje de complicaciones postquirúrgicas

DISCUSIÓN

Durante el último siglo, el manejo quirúrgico de la enfermedad diverticular complicada ha evolucionado drásticamente. Desde principios del siglo XX donde la cirugía en tres etapas estaba indicada solo para las complicaciones de la enfermedad diverticular: perforación con absceso o peritonitis, obstrucción, hemorragia y fístula. La idea de la seguridad de la resección en 3 etapas duró muchas décadas.¹²

Dos hechos obligaron a los cirujanos a buscar nuevas estrategias para tratar la enfermedad diverticular: la morbilidad prolongada de la resección en 3 etapas y el alto índice de cirugía de emergencia en pacientes sintomáticos. El tratamiento quirúrgico evolucionó y cambió principalmente en las últimas 2 décadas. Tres etapas fueron seguidas por procedimientos de dos etapas (colostomía con resección del segmento afectado y posteriormente cierre de la colostomía) y de una etapa con el desarrollo de antibióticos, apoyo de cuidados intensivos, suplementos nutricionales parenterales y diagnóstico de imagen mejorado.¹³

En 1990 se introdujo el concepto de "escisión mesocólica completa, como parte del manejo quirúrgico en el cáncer de colon".²⁸ El primer objetivo de este procedimiento es eliminar el colon afectado y su suministro linfovascular accesorio resecaando el colon y el mesocolon en una envoltura intacta de peritoneo visceral, que puede contener ganglios linfáticos afectados. El segundo

componente de la escisión mesocólica completa (EMC) es una ligadura vascular central para extirpar completamente todos los ganglios linfáticos en la dirección central (vertical). En su descripción original, la EMC se realizó mediante laparotomía, aunque muchos centros realizan preferentemente cirugía laparoscópica, con sus beneficios asociados y resultados oncológicos similares, como el tratamiento estándar para el cáncer de colon.

No hay evidencias científicas claras disponibles en la literatura sobre aspectos técnicos en la sigmoidectomía en enfermedad diverticular complicada, a excepción del nivel resección colónica distal, que parece estar directamente involucrado en la incidencia de recurrencia de la enfermedad diverticular después de la cirugía.²¹

La información obtenida a partir del análisis estadístico de la población estudiada nos mostro lo siguiente: No hubo diferencias notables en la edad de ambos grupos, la edad media de los dos grupos comparados es similar a la informada en otros estudios y el género masculino fue el predominante como lo reportado en la literatura mundial.¹

El tiempo quirúrgico en nuestro estudio se reporto con una media de 172 minutos lo cual concuerda con la media de tiempo operatorio durante la curva de aprendizaje reportado en 168 minutos para el grupo abierto y 152 minutos en el grupo laparoscopico en la literatura.²⁹

La media del sangrado transoperatorio en nuestro grupo fue de 500 mL, esto contrasta de manera importante con lo encontrado en la literatura con una media de 150 mL para el grupo laparoscópico contra 298 mL para el grupo abierto.²⁹

Es probable que estos resultados se deban a la cantidad de casos que deben realizarse antes de que la curva de aprendizaje pueda superarse. Respecto a la comparación de los grupos, se evidencia en los resultados (Tabla VI) la similitud de los grupos respecto a los diagnósticos preoperatorios. Respecto a la mortalidad intraoperatoria, ninguno de los dos grupos presentó alguna.

CONCLUSIONES

Nuestro estudio nace de un abordaje quirúrgico inicialmente diseñado para tratamiento oncológico; sin embargo, al traspolarse al manejo de una patología benigna, constituye una alternativa técnica para llevar a cabo la sigmoidectomía de una manera segura y eficaz en la diverticulitis complicada.

La escisión completa del mesocolon, sea en un abordaje laparoscópico o abierto, puede ser aplicada a la enfermedad diverticular complicada en presencia de inflamación importante del mesocolon ya que disminuye el tiempo quirúrgico. Por lo tanto, es un procedimiento seguro y reproducible.

Hace falta llevar a cabo estudios clínicos con una población más numerosa y comparando otras variables que influyen en los resultados de manera directa e

Indirecta; sin embargo, este estudio abre las puertas para continuar evolucionando en el manejo quirúrgico de esta patología tan apasionante.

REFERENCIAS BIBLIOGRÁFICAS

1. Tonia M., Young-Fadok. Diverticulitis. *N Engl J Med.* 2018; 379:1635-42.
2. Cirocchi R., Afshar S., Di Saverio S. A historical review of surgery for peritonitis secondary to acute colonic diverticulitis: from Lockhart-Mummery to evidence-based medicine. *WJES.* 2017; 12:14.
3. Raña-Garibay R., et al. Guías clínicas de diagnóstico y tratamiento de la enfermedad diverticular del colon. Etiología, fisiopatología, epidemiología: en México y el mundo. *Rev Gastroenterol Mex.* 2008; Vol. 73(4).
4. Peery A., Crockett S., Barritt A., et al. Burden of gastrointestinal, liver, and pancreatic diseases in the United States. *Gastroenterology.* 2015; 149(7):1731-1741.
5. Weizman A., Nguyen G. Diverticular disease: epidemiology and management. *Can J Gastroenterology.* 2011;25:385.
6. Lanas A., Abad-Baroja A., Lanas-Gimeno A. Progress and challenges in the management of diverticular disease: which treatment?. *Ther Adv Gastroenterol.* 2018; 11: 1–21.

7. Feingold D., Steele R., Lee S. Practice Parameters for the Treatment of Sigmoid Diverticulitis. *Dis Colon Rectum*. 2014; 57: 284–294.
8. Tonia M., Young-Fadok. Diverticulitis. *N Engl J Med*. 2018; 379:1635-42.
9. Sartelli M., Catena F., Ansaloni L., Coccolini F. WSES Guidelines for the management of acute left sided colonic diverticulitis in the emergency setting. *WJES*. 2016; 11: 37.
10. Feingold D., Steele S., Lee S., Kaiser A. Practice Parameters for the Treatment of Sigmoid Diverticulitis. *Dis Colon Rectum*. 2014; 57: 284–294.
11. Rodkey G., Welch C. Changing patterns in the surgical treatment of diverticular disease. *Ann Surg*. 1984; 200: 466–478.
12. Lockhart-Mummery JP. Late results of diverticulitis. *Lancet*. 1938; 2: 1401–1404.
13. Oliveira E., Bafutto M., Almeida J. Open or Laparoscopic Treatment Differences and Outcomes. *J Clin Gastroenterol*. 2016; 50: S74–S76.
14. Vennix S., Musters G., Mulder I. Laparoscopic peritoneal lavage or sigmoidectomy for perforated diverticulitis with purulent peritonitis: a multicentre, parallel- group, randomised, openlabel trial. *Lancet*. 2015; 386: 1269-77.
15. Angenete E., Thornell A., Burcharth J. Laparoscopic lavage is feasible and

safe for the treatment of perforated diverticulitis with purulent peritonitis: the first results from the randomized controlled trial DILALA. *Ann Surg.* 2016; 263: 117-22.

16. Schultz J., Wallon C., Bleicic L. One-year results of the SCANDIV randomized clinical trial of laparoscopic lavage versus primary resection for acute perforated diverticulitis. *Br J Surg.* 2017;104: 1382-92.

17. Gawlick U., Nirula R. Resection and primary anastomosis with proximal diversion instead of Hartmann's: evolving the management of diverticulitis using NSQIP data. *J Trauma Acute Care Surg.* 2012;72: 807-14.

18. Cauley C., Patel R., Bordeianou L. Use of primary anastomosis with diverting ileostomy in patients with acute diverticulitis requiring urgent operative intervention. *Dis Colon Rectum.* 2018;61: 586-92.

19. Bridoux V., Regimbeau J., Ouaiissi M. Hartmann's procedure or primary anastomosis for generalized peritonitis due to perforated diverticulitis: a prospective multicenter randomized trial (DIVERTI). *J Am Coll Surg.* 2017;225: 798-805.

20. Regenbogen S., Hardiman K., Hendren S., Morris A. Surgery for Diverticulitis in the 21st Century a Systematic Review. *JAMA Surg.* 2014;149(3):292-302.

21. Biondi A., Santullo F., Fico F. Long-term Outcomes of Elective Surgery for

Diverticular Disease, A Call for Standardization. *J Clin Gastroenterol.* 2016;50: S77–S79.

22. Thaler K., Baig M., Berho M., Determinants of recurrence after sigmoid resection for uncomplicated diverticulitis. *Dis Colon Rectum.* 2003;46: 385–388.

23. Benn P., Wolff B., Ilstrup D. Level of anastomosis and recurrent colonic diverticulitis. *Am J Surg.* 1986;151: 269 –271.

24. Masoni L., Mari F., Nigri G. Preservation of the inferior mesenteric artery via laparoscopic sigmoid colectomy performed for diverticular disease: real benefit or technical challenge: a randomized controlled clinical trial. *Surg Endosc.* 2013;27: 199–206.

25. Forgione A., Leroy J., Cahill R. Prospective evaluation of functional outcome after laparoscopic sigmoid colectomy. *Ann Surg.* 2009;249: 218–224.

26. Trencheva K., Morrissey K., Wells M. Identifying important predictors for anastomotic leak after colon and rectal resection. Prospective study on 616 patients. *Ann Surg.* 2013;257: 108–113.

27. Fozard J., Armitage N., Schofield J. Position statement on elective resection for diverticulitis. *Colorectal Dis.* 2011;13(suppl. 3):1–11.

28. Manceau G., Panis Y. What is really meant by “complete mesocolic excision?”. *Journal of Visceral Surgery*. 2016.

29. Dimitriou N, Griniatsos J. Complete mesocolic excision: Techniques and outcomes. *World J Gastrointest Oncol*. 2015; 7(12): 383-388