



UNIVERSIDAD NACIONAL AUTÓNOMA DE MÉXICO
FACULTAD DE MEDICINA

EXPERIENCIA EN DIAGNÓSTICO Y TRATAMIENTO
DE CUERPO EXTRAÑO EN VÍA AÉREA
HOSPITAL DE ESPECIALIDADES PEDIÁTRICAS

TESIS

Que para obtener el título de

PEDIATRA

Presenta

DRA. MÓNICA TRUJILLO SALAZAR

ASESOR CLÍNICO

Dra. Elsa María Albores Ríos

ASESORES METODOLÓGICOS

Dr. José Luis Lepe Zúñiga

Dra. Helen Ariadne Ralda Gómez



HOSPITAL ESPECIALIDADES
PEDIÁTRICAS
CHIAPAS

Ciudad de México

2019



Universidad Nacional
Autónoma de México

Dirección General de Bibliotecas de la UNAM

Biblioteca Central



UNAM – Dirección General de Bibliotecas
Tesis Digitales
Restricciones de uso

DERECHOS RESERVADOS ©
PROHIBIDA SU REPRODUCCIÓN TOTAL O PARCIAL

Todo el material contenido en esta tesis esta protegido por la Ley Federal del Derecho de Autor (LFDA) de los Estados Unidos Mexicanos (México).

El uso de imágenes, fragmentos de videos, y demás material que sea objeto de protección de los derechos de autor, será exclusivamente para fines educativos e informativos y deberá citar la fuente donde la obtuvo mencionando el autor o autores. Cualquier uso distinto como el lucro, reproducción, edición o modificación, será perseguido y sancionado por el respectivo titular de los Derechos de Autor.



UNIVERSIDAD NACIONAL AUTONOMA DE MÉXICO
RESIDENCIAS MÉDICAS
DIVISIÓN DE ESTUDIOS DE POSGRADO
HOSPITAL DE ESPECIALIDADES PEDIÁTRICAS

**EXPERIENCIA EN DIAGNÓSTICO Y TRATAMIENTO DE
CUERPO EXTRAÑO EN VÍA AÉREA
HOSPITAL DE ESPECIALIDADES PEDIÁTRICAS**

TESIS

QUE PARA OPTAR EL GRADO DE ESPECIALIDAD EN PEDIATRÍA

PRESENTA
DRA. MÓNICA TRUJILLO SALAZAR

TUTOR DE TESIS

Dra. Elsa María Albores Ríos
Jefa de Servicios Clínicos
FIRMA

ASESORES METODOLÓGICOS

Dr. José Luis Lepe Zúñiga
Investigador en Ciencias Médicas
FIRMA

Dra. Helen Ariadne Balda Gómez
Profesor Titular del Programa de Residencias.
FIRMA

DIRECTOR DE PLANEACIÓN, ENSEÑANZA E INVESTIGACIÓN
Dr. Fernando Tapia Garduño
FIRMA

Tuxtla Gutiérrez, Chiapas. Julio de 2019

ÍNDICE

I. MARCO TEÓRICO	5
1.1 Epidemiología	5
1.2 Anatomía de vía aérea superior e inferior.....	6
1.2 Anatomía patológica	9
1.3 Tipo de material aspirado	9
1.4 Cuadro clínico	10
1.5 Diagnóstico.....	12
1.6 Tratamiento	15
1.7 Complicaciones	21
1.8 Prevención	22
II. JUSTIFICACIÓN	23
III. DEFINICIÓN DEL PROBLEMA	23
IV. OBJETIVOS	24
4.1 Objetivo General:.....	24
4.2 Objetivos específicos	24
V. MATERIALES Y MÉTODOS	24
5.1 Diseño de estudio.....	24
5.2 Población.....	24
5.3 Lugar	25
5.4 Período de tiempo que abarca el estudio.....	25
5.5 Universo.....	25
5.6 Métodos de recolección de datos	25
5.7 Análisis de datos y presentación de resultados.....	25
VI. CRITERIOS METODOLOGICOS	25
6.1 Criterios de Inclusión.....	25
6.2 Criterios de Exclusión.....	25
6.3 Criterio de eliminación.....	25
VIII.RESULTADOS	28
IX. DISCUSIÓN	37
X. CONCLUSIONES	42
XI. BIBLIOGRAFÍA	44

RESUMEN

TRUJILLO SALAZAR, MÓNICA; ALBORES RÍOS, ELSA MARÍA. EXPERIENCIA EN EL DIAGNÓSTICO Y TRATAMIENTO DE CUERPO EXTRAÑO EN VÍA AÉREA DEL HOSPITAL DE ESPECIALIDADES PEDIÁTRICAS. CHIAPAS, MÉXICO, 2019.

INTRODUCCIÓN: La aspiración de cuerpo extraño se define como la presencia de cualquier elemento ajeno a la naturaleza del cuerpo humano que se encuentre alojado en la vía respiratoria. Es una emergencia que amenaza la vida y requiere de intervención inmediata. Representa el 5% de los accidentes mortales en pacientes menores de 4 años. Existe mayor incidencia en pacientes del sexo masculino en una relación 2:1. La mayoría de los eventos de aspiración ocurren en menores de 3 años. La curiosidad, la inmadurez de la masticación-deglución, la falta de dentición de molares son factores que contribuyen a aumentar el riesgo de aspiración en pacientes lactantes. Los objetos más comúnmente aspirados son de etiología biológica como semillas y comida, seguidos de juguetes de plástico y metal. La localización de alojamiento más frecuente es el bronquio principal derecho, debido a sus características anatómicas, hasta en casi la mitad de los pacientes. La broncoscopia es el procedimiento utilizado para el diagnóstico de certeza y el procedimiento terapéutico de elección. Las complicaciones secundarias a la patología son frecuentes y varían en gravedad. En México no se cuenta con un estudio que determine con precisión la frecuencia de esta patología en la población pediátrica. **METODOLOGÍA:** Estudio transversal, retrospectivo, descriptivo, observacional; el objetivo fue analizar la experiencia en el diagnóstico y tratamiento de los cuerpos extraños en vía aérea en el Hospital de Especialidades Pediátricas; se incluyeron el total de pacientes ingresados de enero de 2007 a diciembre de 2017 con el diagnóstico de cuerpo extraño en vía aérea. La información se recolectó de los expedientes electrónicos, se analizó mediante estadística descriptiva y medidas de tendencia central y se comparó con lo descrito en la literatura actual. **RESULTADOS:** En el período comprendido de enero de 2007 a diciembre de 2017 se hospitalizaron un total de 48 pacientes con diagnóstico de aspiración de cuerpo extraño. 64.6% fueron del sexo masculino y 35.4% del sexo femenino con una relación 1.8:1 que no difiere significativamente de la relación reportada en la población en general del Hospital de Especialidades Pediátricas ($p=0.42$). El rango de edad observado fue de 0 a 16 años con una moda en pacientes de 1 año. La clínica referida con mayor frecuencia fue la tos súbita en un 89.6% de los pacientes, la dificultad respiratoria en un 72.9% de los pacientes. El hallazgo radiográfico más encontrado fue la presencia de un objeto radiopaco en 13 casos (23.6%) y atelectasia en 9 casos (16.4%). Se observó un predominio de objetos biológicos aspirados con 32 casos (66.6%) en su mayoría aspirados por lactantes y 15 no biológicos (31.2%) en su mayoría aspirados por escolares y adolescentes. El procedimiento más utilizado para diagnóstico y tratamiento fue la broncoscopia rígida. La localización más frecuente es el bronquio principal derecho. 29 pacientes presentaron complicaciones (60.4%). **CONCLUSIONES:** la aspiración de cuerpo extraño es un evento frecuente en la población pediátrica de Chiapas, que se presenta en su mayoría en pacientes masculinos, lactantes. La frecuencia de aspiración y la etiología del material aspirado es inherente al entorno sociocultural del paciente. El complemento diagnóstico indispensable es la radiografía de tórax que plantea alta sospecha de la patología. El diagnóstico de certeza se realiza mediante broncoscopia rígida preferida por su facilidad para la extracción del objeto y ventilación del paciente durante el procedimiento. Las complicaciones no se asociaron a la demora en la atención hospitalaria. La complicación más común es la traqueoendobronquitis con poca repercusión sobre la salud a corto plazo. Las complicaciones más severas se asocian a insuficiencia respiratoria y ponen en riesgo la vida del niño, reportándose una defunción en los pacientes analizados en el período de 10 años (2%). Los resultados obtenidos en el presente estudio contribuirán para la creación de un protocolo que permita un diagnóstico e intervención temprana con la finalidad de evitar complicaciones severas y disminuir la mortalidad.

I. MARCO TEÓRICO

1.1 Epidemiología

La aspiración de cuerpo extraño ha sido históricamente un problema frecuente en la población pediátrica mundial. Su incidencia se ha mantenido elevada a través del tiempo, siendo un accidente con riesgo vital para el paciente pediátrico. La aspiración de cuerpo extraño es la presencia de cualquier elemento ajeno a la naturaleza de la vía aérea que se encuentre alojado en ésta por inhalación no intencional. (1)

La aspiración de cuerpo extraño es una emergencia que amenaza la vida y requiere de intervención inmediata. Representa el 5% de los accidentes mortales en pacientes menores de 4 años (2) y la cifra se eleva hasta el 40% en pacientes menores de 1 año. La mayoría de los eventos de aspiración ocurren en menores de 3 años hasta en un 80%, con un pico máximo de incidencia dentro de los 2 primeros años de vida, con un segundo pico a los 11 años de edad (3). Existe una mayor incidencia de aspiración en el paciente de sexo masculino, en una relación 2:1 posiblemente por una actividad física incrementada y más susceptibilidad de introducir objetos en la boca (1). Antes del siglo XX, la aspiración de cuerpos extraños tenía un porcentaje de mortalidad del 24%, sin embargo con el desarrollo de las técnicas de broncoscopia la mortalidad ha ido disminuyendo progresivamente (4).

No se cuenta con estadísticas precisas de la patología en México, se han realizado estudios en Institutos nacionales como el Instituto Nacional de Pediatría, el Hospital Infantil de México y el Centro Médico Nacional Siglo XXI, donde se reporta una incidencia de 16, 22.5 y 6.6 casos al año, respectivamente (5).

En el paciente pediátrico existen varias características del desarrollo que los hacen propensos a sufrir accidentes que deriven en aspiración de cuerpo extraño. A partir de los 6 meses de edad los lactantes se llevan objetos a la boca, entre 8 y 10 meses son capaces de hacer pinza fina, que les otorga la habilidad de sostener objetos pequeños. La curiosidad, la inmadurez de la masticación-deglución, el retraso en la dentición, la carencia de molares y el inicio de la deambulacion alrededor del año de

edad son todos factores que contribuyen a aumentar el riesgo de aspiración de cuerpo extraño en el niño pequeño (3, 6).

1.2 Anatomía de vía aérea superior e inferior

La vía aérea superior es la parte del sistema respiratorio que comprende entre la nariz y la entrada de la tráquea en el tórax. Estas estructuras realizan funciones distintas. La nariz acondiciona el aire, regulando su temperatura y filtrándolo, además de ser el órgano responsable del olfato. La faringe y la laringe protegen la vía aérea inferior del exterior y de la comida ingerida por el aparato digestivo, la laringe también contribuye a la formación de sonidos. La anatomía de la vía respiratoria cobra gran importancia para la patología en el niño pequeño, ya que esta anatomía inmadura es un factor a favor de presentar un evento de aspiración (8, 9).

Las fosas nasales están formadas por la pirámide nasal, esta tiene una porción osteo-cartilaginosa y una porción móvil únicamente cartilaginosa. Las fosas nasales permiten el paso del aire desde el exterior a través de las coanas. En las paredes laterales de las fosas nasales están los cornetes, cuya función es crear turbulencias de aire antes de entrar este a la faringe. Debajo de los cornetes se encuentran los ostium que son unos repliegues donde desembocan los senos paranasales. La faringe es una estructura músculo-membranosa que tiene doble función, respiratoria y digestiva. La rinofaringe está localizada entre la base del cráneo y el velo del paladar blando. En ella desembocan las trompas de Eustaquio, en la pared posterior está la adenoides. La faringe orofaringe se encuentra entre el cavum y la base de la lengua, lateralmente se encuentran las amígdalas palatinas. La hipofaringe se prolonga hacia el esófago, desde el borde superior de la epiglotis hasta el borde inferior del cartílago cricoides. Se comunica con la laringe en su parte anterior a través del vestíbulo laríngeo (Fig. 1).

La laringe es una estructura con armazón cartilaginosa. Este está formado por los cartílagos tiroides, cricoides, aritenoides, epiglotis y los cartílagos corniculados de Santorini y de Wisberg o cuneiformes. La epiglotis es un elemento cartilaginosa que comunica la hipofaringe con la laringe e impide la entrada de alimentos en la vía

aérea, permitiendo la entrada de aire. La luz laríngea se divide en tres espacios. 1. El espacio supraglótico que está formado por las estructuras que están por encima de las cuerdas vocales: epiglotis, bandas ventriculares, ventrículos de Morgagni y aritenoides. 2. El glótico es la zona donde se encuentran las cuerdas vocales, tiene una parte membranosa que corresponde al ligamento vocal y una parte cartilaginosa que corresponde a los aritenoides. El espacio por debajo del epitelio de las cuerdas se denomina espacio de Reinke. 3. El espacio subglótico es el situado por debajo de las cuerdas (Fig. 2).

La vía aérea inferior comienza con la tráquea. Es un tubo fibromuscular, recubierto por epitelio columnar ciliado y células mucosas, formado por 16-20 anillos cartilagosos incompletos hacia su porción dorsal. El cartílago traqueal suele aparecer alrededor de la séptima semana de vida intrauterina, durante esta fase también se inicia la ramificación bronquial. Su tercio superior es extratorácico, y sus dos tercios inferiores intratorácicos. Comienza en el borde inferior del cartílago cricoides y se extiende hasta la bifurcación de los dos bronquios principales, a la altura de la 5ta vértebra torácica. Su longitud, diámetro, ángulo de bifurcación y extensión varían a lo largo de la vida. Su calibre aumenta o disminuye con los movimientos respiratorios. A nivel distal se bifurca en los dos bronquios principales mediante un tabique central llamado carina. La porción posterior de la tráquea está en contacto estrecho con el esófago. Normalmente el arco aórtico comprime la porción antero lateral izquierda de la tráquea, en su porción media-inferior, mientras que en su tercio distal anterior derecho, se yuxtaponen la vena cava superior y la vena ácigos.

El bronquio principal derecho nace de la carina principal, dirigiéndose a hacia la derecha, hacia abajo y ligeramente hacia fuera, se localiza más superior que el izquierdo y tiende a orientarse más verticalmente. El bronquio principal izquierdo emerge desde la tráquea con un ángulo de 45° en relación a la línea media, siendo más estrecho y más largo que el derecho. De los bronquios principales se originan los bronquios lobares, el bronquio principal derecho se divide en 3 bronquios lobares: superior, medio e inferior. El bronquio principal izquierdo se divide en 2 bronquios lobares: superior e inferior. Estos a su vez se dividen en bronquios segmentarios,

uno para cada segmento pulmonar. El límite del campo de visión por broncoscopia se encuentra en los bronquios de 6to orden en el paciente adulto (Fig. 3) (8).

El árbol bronquial constituye las primeras 11 ramificaciones de la vía aérea, los bronquios cuentan con anillos cartilagosos que le dan soporte, éstos son más delgados e irregulares que a nivel traqueal. El líquido periciliar les da un aspecto brillante. A partir de la división 16 se encuentran los bronquiolos terminales que ya no presentan cartílagos en sus paredes por lo que se dilatan cuando el parénquima pulmonar se expande (8, 9).

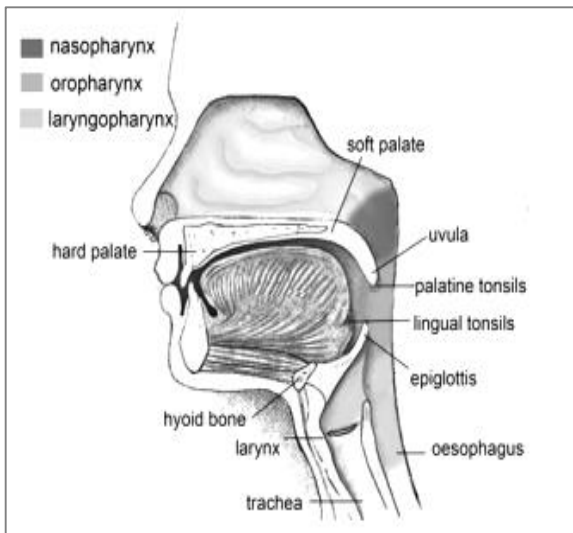


Figura 1. Anatomía de la vía aérea superior. Tu, J. et al. *Computational Fluid and Particle Dynamics in the Human Respiratory System*, 2013.

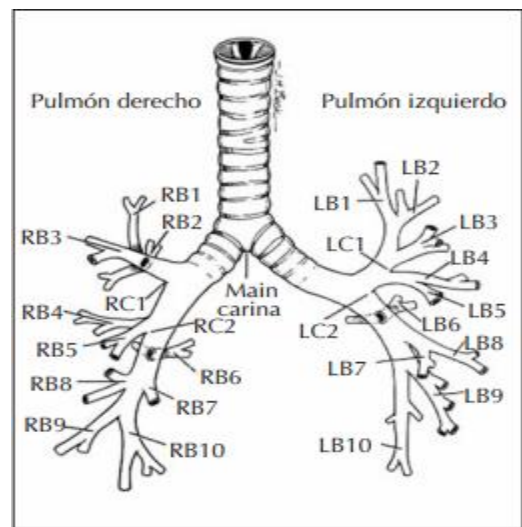


Figura 3. Anatomía del árbol bronquial. Pérez Frías et al. *Broncoscopia Pediátrica*, 2008.

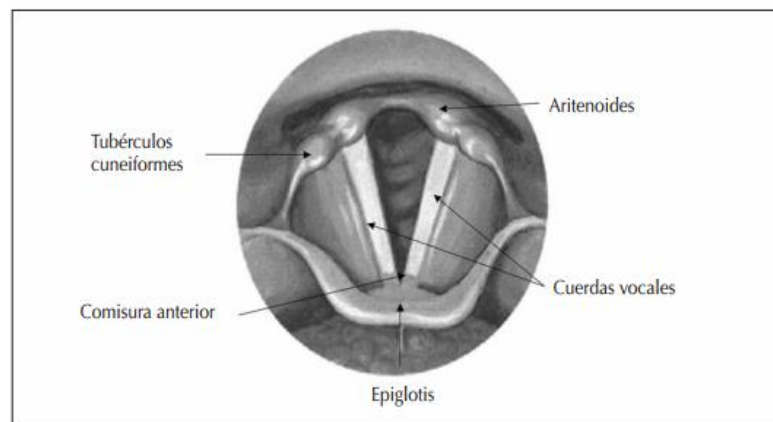


Figura 2. Visión de la laringe. Pérez Frías et al. *Broncoscopia Pediátrica*, 2008.

1.3 Anatomía patológica

La localización de los objetos aspirados depende de la edad del paciente y de la anatomía del sistema respiratorio. Los lugares más comúnmente afectados en la vía aérea son los bronquios principales y la tráquea. Como localización más frecuente el bronquio principal derecho hasta en 49.7% atribuyéndolo a su anatomía y la inclinación del ángulo de bifurcación. El bronquio izquierdo ocupa el segundo lugar con 32.4%, le sigue la tráquea con un 8.1% y un pequeño porcentaje se encuentra en los bronquios segmentarios (11).

1.4 Tipo de material aspirado

Los objetos aspirados se suelen dividir por su naturaleza en orgánicos e inorgánicos (4). Según la naturaleza del objeto este puede expandirse, cambiar de forma, desintegrarse y penetrar o irritar la mucosa de la vía aérea. La etiología de éstos dependerá del contexto cultural y geográfico en el que se desarrolle el paciente, su estatus socioeconómico y el grado de supervisión de los padres (4, 12). Debido a que la etiología del material aspirado depende del contexto cultural, en México se reportan diferente tipo de materiales que reflejan su idiosincrasia. En el estudio "Cuerpos extraños alojados en las vías aérea y digestiva. Diagnóstico y tratamiento" realizado por el INP en el 2011, se reporta como objetos más comunes los orgánicos como las semillas (cacahuates, granos de maíz, frijoles, semillas de frutas) sobre todo aspirados por lactantes y niños pequeños (Fig. 4).

Los materiales inorgánicos son frecuentemente aspirados por niños mayores, predominando los juguetes de plástico y los metales pequeños (clavos, clips, alfileres, joyería) (Fig. 5, 6) (4, 11, 13,14).

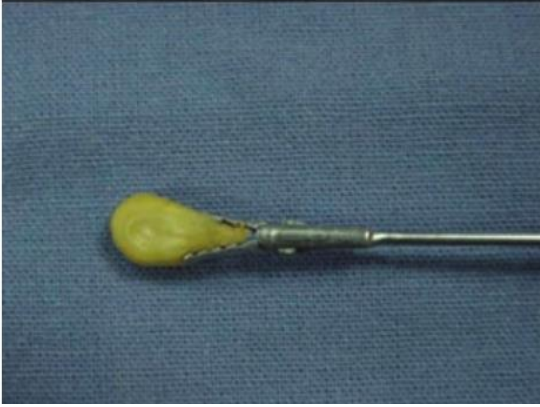

Figura 4. Pinza sujetando un grano de maíz extraído. Alvarado-León, et al. *Cuerpos extraños alojados en las vías aérea y digestiva*. Diagnóstico y tratamiento. Acta Pediátrica De México, 2011.

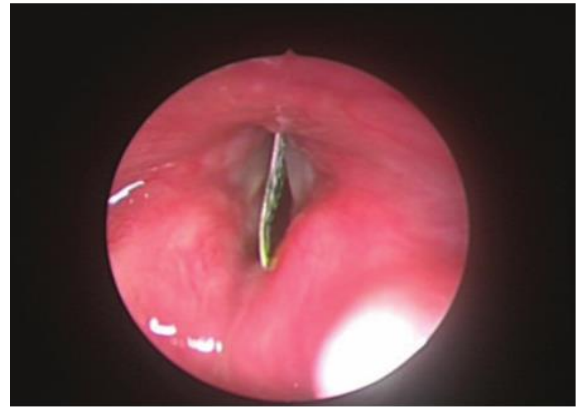

Figura 5. Lactante de 15 meses de edad con pieza de aluminio impactada en la glotis. Zur, K., et al. *Pediatric airway foreign body retrieval: surgical and anesthetic perspectives*. Pediatric Anesthesia, 2009.

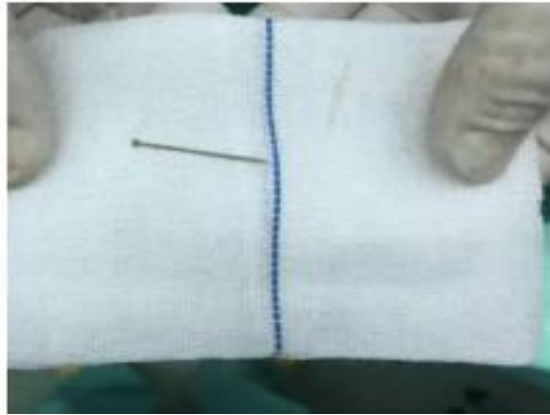

Figura 6. Alfiler encontrado en vías aéreas. Deng, X., Wang, et al. *A straight pin foreign body in a child: ingested or aspirated?*. Springerplus, 2016.

1.5 Cuadro clínico

El evento de aspiración inicia al encontrarse al niño, comiendo o jugando con algún objeto pequeño, al ingresar el objeto accidentalmente a la vía aérea, el contacto del cuerpo extraño con la vía respiratoria activa el reflejo tusígeno, inmediatamente seguido por un episodio de atragantamiento, caracterizado por tos expulsiva, con el fin de eliminar el objeto; esto conocido como síndrome de penetración (3). El diagnóstico de aspiración de cuerpo extraño es evidente cuando éste evento es presenciado por un adulto. Cuando la tos no es suficiente para eliminar el objeto este puede alojarse en sitios anatómicos que originan una amenaza para la vida del paciente (6) ésta amenaza dependerá de la naturaleza del cuerpo extraño aspirado,

la localización, el grado de obstrucción que origine en la vía respiratoria y el retraso en la atención médica (6, 7). Si la obstrucción al flujo de aire es total, la sintomatología progresa a cianosis, dificultad respiratoria, pérdida de la conciencia y muerte, incluso antes de la atención médica.

Cuando no hay obstrucción total del flujo del aire, la sintomatología puede variar dependiendo del nivel en el que se aloje el cuerpo extraño en las vías aéreas, de su tamaño y composición (5).

Se describe una triada clásica de aspiración de cuerpo extraño:

- Tos de inicio repentino
- Sibilancias
- Hipoventilación unilateral

Aunque estos síntomas pueden desaparecer o disminuir con el paso del cuerpo extraño a vías aéreas inferiores, sobre todo cuando el objeto ha descendido por debajo de la carina principal (15). Solo el 57% de los casos de aspiración de cuerpo extraño se presentarán con la triada clásica (10). Tras la primera fase postaspiración suele haber una fase oligosintomática que puede durar minutos o meses, dependiendo de las características del objeto y el grado de obstrucción (6). La mayoría de los cuerpos extraños que son pequeños y se impactan en los bronquios, no generan tantos síntomas y pueden permanecer asintomáticos por días a meses y son usualmente descubiertos en una tercera fase clínica de inflamación-infección cuando se pueden presentar con un cuadro neumónico, secundario a hipersecreción bronquial y sobre infección (3, 6). Otra sintomatología comúnmente observada en ésta fase es la tos crónica, expectoración, hemoptisis, sibilancias etc. (6, 16). Durante este periodo la aspiración de cuerpo extraño suele ser confundida con otras enfermedades de la vía respiratoria por lo que se deben analizar los antecedentes cuidadosamente para llegar al diagnóstico certero y diferenciarlo de otras entidades (17). Un 20% de los niños recibe un diagnóstico erróneo y tratamiento inadecuado por un promedio de 1 mes antes del diagnóstico de aspiración de cuerpo extraño (1). Debe considerarse que el curso de la patología suele ser cambiante y los síntomas pueden variar con el movimiento del objeto. Si la obstrucción es leve se pueden

auscultar sibilancias, pero si la obstrucción es mayor puede producir efecto de válvula con hiperinsuflación y atelectasia.

En el estudio *“Broncoaspiración de cuerpos extraños en la infancia. Revisión de 210 casos”*, realizado en España, se describen los signos más frecuentemente encontrados a la auscultación, predominando la hipoventilación y las sibilancias (Tabla 1) (11).

Signos	Nº. de pacientes	Porcentaje
Hipoventilación	139	66%
Roncus/sibilancias	80	38%
Estridor	14	6,6%
Ausencia ventilación	10	4,7%
Normal	12	5,7%

Tabla 1. Criterios de diagnóstico. Fuente: Fernández Jiménez, I. et al. *Broncoaspiración de cuerpos extraños en la infancia*. Revisión de 2010 casos. *An Esp Pediatr*, 2000.

La tos es el reflejo automático más útil para la expulsión espontánea del cuerpo extraño; la extracción manual del objeto solo está indicada si dicho objeto se visualiza con facilidad, no se debe intentar la extracción manual si no se puede ver el cuerpo extraño ya que se corre el riesgo de mover el objeto y empujarlo hacia vías aéreas inferiores con la probabilidad de causar una obstrucción mayor y daño a los tejidos adyacentes. En caso de obstrucción total de la vía aérea se aplicará, si se conoce, la resucitación del paciente de acuerdo a lo establecido en los protocolos del *“Basic Life Support”* con el uso de la maniobra de Heimlich modificada para la edad del niño. En los otros casos no deben realizarse maniobras de desobstrucción por el riesgo de ocasionar una obstrucción completa de la vía aérea (6, 21).

1.6 Diagnóstico

El diagnóstico de aspiración de cuerpo extraño es inmediato cuando el evento de aspiración ha sido observado por otra persona, lo que sucede en la mayoría de los casos. Sin embargo cuando esto no ocurre el interrogatorio dirigido hacia datos de dificultad respiratoria de inicio brusco, o presencia de tos metálica, disfonía o afonía repentinas.

Ante un evento de insuficiencia respiratoria súbita el actuar debe de ser inmediato, sin embargo en algunas ocasiones el examen físico puede llegar a ser normal entre el 20-40% de las ocasiones (6), los signos que se deben de buscar intencionadamente cuando hay sospecha de aspiración de cuerpo extraño en el interrogatorio son la disminución de murmullo vesicular en algún segmento pulmonar, así como sibilancias. La presencia de sibilancias en un niño previamente sano sin respuesta a broncodilatadores son sugerentes de la presencia de un cuerpo extraño en la vía aérea (6, 19).

La historia clínica y el examen físico nos pueden orientar hacia el diagnóstico de sospecha pero no son útiles para establecer un diagnóstico definitivo. La radiografía de tórax se debe de solicitar en todos los casos, así como la radiografía lateral de cuello. La presencia de un cuerpo extraño radiopaco es un hallazgo patognomónico de aspiración, cuando el objeto aspirado es radiolúcido, la radiografía no nos ofrece un diagnóstico de certeza. Los hallazgos radiológicos suelen ser variables (Gráfico 1) pudiendo presentarse zonas de atelectasia, hiperinflación uni o bilateral, presencia de un objeto radiopaco y atelectasia confinada a un segmento pulmonar o total (3, 14, 19, 20) (Figs. 7, 8, 9, 10).

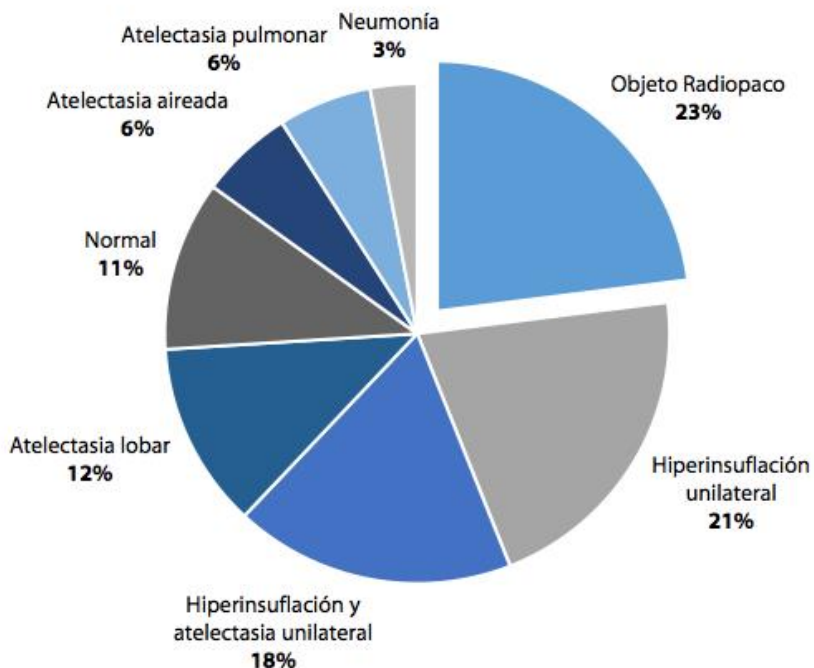


Gráfico 1. Hallazgos radiológicos. Fuente: Maggiolo, J., et al. *Foreign-body aspiration in children*. Neumología Pediátrica, 2015.

Hasta el 25% de las veces la radiografía puede ser normal, considerando que su interpretación es dependiente del observador, por lo mismo un estudio radiológico reportado como normal no descarta el diagnóstico y aunque el estudio de imagen no muestre alteración aparente se debe continuar con el abordaje y con una alta sospecha diagnóstica en pacientes con antecedente de atragantamiento y síntomas relacionados con aspiración (3, 6, 14).

El diagnóstico definitivo solo puede ser establecido mediante una visualización directa con broncoscopia diagnóstica (22).

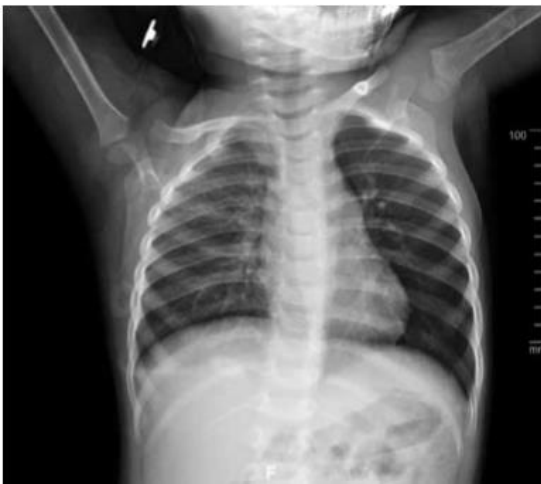

Figura 7. Hiperinsuflación del lado izquierdo. Kumar Parida, et al. *Clinico-radiological parameters predicting early diagnosis of foreign body aspiration in children.* Ihtis Der, 2016.

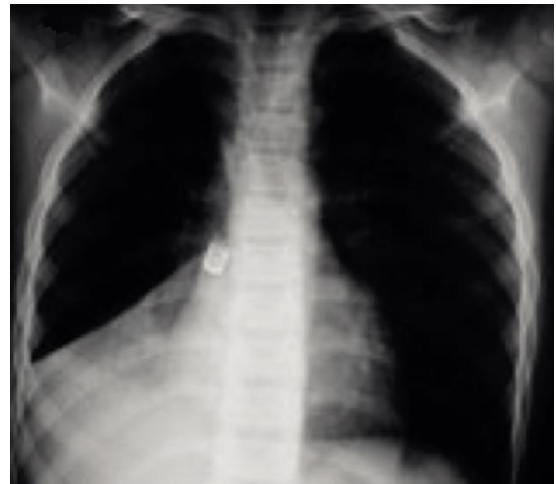

Figura 8. Radiografía de tórax: objeto radiopaco a derecha, atelectasia aireada lóbulo inferior derecho. Maggiolo, et al. *Foreign-body aspiration in children.* Neumol.Pediatr, 2015.

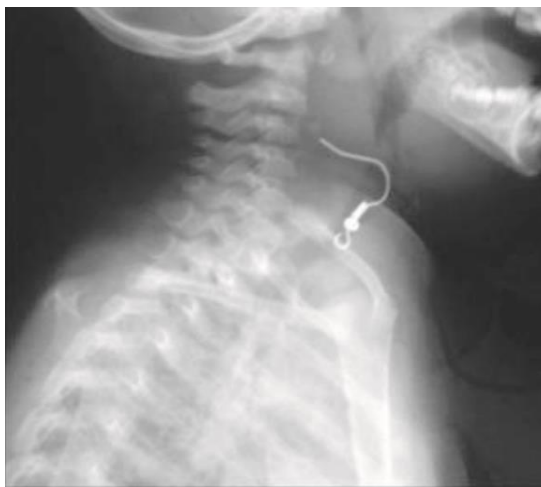


Figura 9. Radiografía lateral de tórax donde se observa un arete en la laringe. Alvarado-León, U., et al. *Cuerpos extraños alojados en las vías aérea y digestiva. Diagnóstico y tratamiento.* Acta Pediatr Mex, 2011.

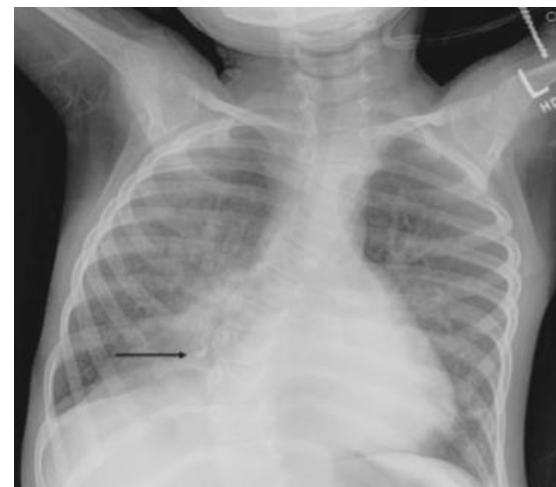

Figura 10. Neumonía en el lóbulo inferior derecho y objeto radiopaco en bronquio distal derecho (flecha). Zur, K., et al. *Pediatric airway foreign body retrieval: surgical and anesthetic perspectives.* Pediat Anesth, 2016.

1.7 Tratamiento

La broncoscopía es el estudio diagnóstico por excelencia de aspiración de cuerpo extraño, además de ser el procedimiento terapéutico de elección para la extracción del mismo. La broncoscopía rígida y la flexible son actualmente procedimientos rutinarios realizados por el neumólogo pediatra (6, 8).

1.7.1 Historia de la broncoscopía

Diversos científicos describieron aspectos elementales de la anatomía y función de la vía aérea, entre los cuales destacan Aristóteles (se refirió a la laringe como ~~el~~ tubo del viento, del habla y la respiración), Galeno (inervación laríngea), Da Vinci (describió las funciones de la laringe), Eristratos (describió la epiglotis y su función protectora durante la deglución); y en épocas menos remotas, Fabricio de Padua (dio nombre al músculo cricoaritenóideo posterior), Manuel García (inventó la laringoscopia en 1855), Gustav Killian (utilizó un endoscopio digestivo para explorar la vía aérea en 1897), Chevalier Jackson, el padre de la broncoscopía, (desarrolló el broncoscopio rígido en 1915, y dibujó, por primera vez, la anatomía de la vía aérea vista por broncoscopía, hasta hoy vigente), y Shigeto Ikeda (desarrolló el broncoscopio flexible) (8).

La primera extracción de un cuerpo extraño publicada, data de 1897, cuando Gustav Killian, otorrinolaringólogo alemán, utilizó por primera vez un dispositivo para localizar un hueso de cerdo alojado en el bronquio principal derecho de un granjero de 63 años. Este aparato estaba conformado por un esofagoscopio y un espejo de cabeza como fuente de luz que nació con fines puramente diagnósticos. La mortalidad del procedimiento era de 25%. No obstante, en las décadas recientes los broncoscopios modernos tienen un perfil de seguridad muy aceptable, con una tasa de complicaciones mayores (muerte, neumotórax, hemorragia pulmonar, fallo respiratorio) baja, entre 0.3%-1.5% (5). Por lo que actualmente la broncoscopía es un procedimiento ampliamente utilizado como herramienta diagnóstica y terapéutica (5, 8).

El desarrollo del broncoscopio flexible y de sus técnicas de uso ha contribuido al refinamiento de los conocimientos de una gran cantidad de procesos pulmonares y de la vía aérea del niño, tanto a nivel macroscópico como histológico (8, 20).

En las primeras series realizadas en 1980 por Robert E. Wood, considerado uno de los padres de la broncoscopía en pacientes pediátricos, el mayor rendimiento diagnóstico del fibrobroncoscopio se observó en pacientes que presentaban estridor, atelectasias, sibilancias persistentes o sospecha de cuerpo extraño (8, 22).

1.7.2 Indicaciones

La broncoscopía, ya sea en su modalidad flexible o rígida, no se emplea exclusivamente para la atención de pacientes con cuerpos extraños en la vía aérea. La tabla 2 muestra otros escenarios en los cuales es provechosa la realización de dicho procedimiento (Tabla 2) (8).

Procedimientos diagnósticos o terapéuticos en los cuales resulta útil la broncoscopía	
<ul style="list-style-type: none"> • Abordaje de fístula traqueo-esofágica • Compresión extrínseca de vía aérea • Localización de punto sangrante en paciente con hemoptisis y taponamiento o administración local de adrenalina • Confirmación o descarte de estenosis por intubación prolongada • Diagnóstico de bronquitis plástica 	<ul style="list-style-type: none"> • Estudio de parálisis o disfunción de cuerdas vocales • Abordaje de broncomalacia • Cuerpo extraño en la vía aérea • Estudio de malformación anatómica de la vía aérea • Evaluación de la presencia de granulomas endobronquiales • Obtención de muestras biológicas de la vía aérea

Tabla 2. Indicaciones de broncoscopía. Fuente: Pérez Frías, et al..*Broncoscopía Pediátrica*, 2008.

1.7.3 Broncoscopía rígida

La broncoscopía rígida es diagnóstica y terapéutica, es el procedimiento de elección, permitiendo la ventilación mecánica a través del broncoscopio durante la extracción

evitando la hipoxemia y la hipercapnia y la posibilidad de introducir mayor diversidad de pinzas en el área de trabajo. (8, 20)

Su aprovechamiento máximo se da en el ámbito terapéutico. Es un procedimiento complejo y requiere, por lo tanto, la participación de un grupo multidisciplinario de profesionales más numeroso. La técnica se describe a continuación:

Montaje de mesa de quirófano: este momento es adecuado para verificar el funcionamiento óptimo de los insumos que serán utilizados, incluyendo pinzas, elementos ópticos y tubos rígidos. (Figs. 11 y 12)

Recepción del enfermo: previo a la intervención se valorará el estado general del paciente, el tipo de respiración y resto de examen físico pertinente. Por supuesto requiere monitorización cardiopulmonar durante el procedimiento.

Anestesia: en la modalidad rígida, la sedoanalgesia adquiere especial importancia. Sus objetivos consisten en equilibrar una profundidad anestésica apropiada con el aseguramiento de oxigenación, ventilación y exposición quirúrgica óptimas. Para realizar el procedimiento en pacientes pediátricos, suele requerirse anestesia general con relajación muscular si se trata de un caso de sospecha de cuerpo extraño.

Posición: se debe colocar al paciente en decúbito supino y colocarle una almohadilla interescapular.

Introducción del broncoscopio rígido: deben protegerse los dientes y encías con un protector dental.

La forma preferida de insertarlo es mediante visualización directa. El tubo rígido debe sostenerse y hacerse progresar con la mano izquierda, suavemente y protegiendo el labio superior con los dedos índice y pulgar hasta calzar la epiglotis y posteriormente llegar al vestíbulo. En este punto, se rota el aparato 90° a la izquierda y, una vez atravesada la glotis, se vuelve el broncoscopio a su posición original. Se avanza por la tráquea hasta visualizar la carina. Para explorar los bronquios principales debe girarse la cabeza del paciente en dirección opuesta al bronquio que se quiere explorar (cabeza a la derecha para examinar bronquio izquierdo, y viceversa). Es en este paso cuando suelen presentarse las complicaciones de la broncoscopía rígida,

por lo que el operador debe tener presente la importancia de operar el dispositivo con delicadeza sin perder destreza (8, 20, 22).

Cuando se está extrayendo un cuerpo extraño, éste se introduce en el interior del broncoscopio, si el tamaño lo permite. Si, por otro lado, el diámetro del cuerpo extraño es mayor al de la luz, el operador debe mantener asido el objeto y coordinar sus maniobras, alineando el diámetro mayor del cuerpo extraño con el eje sagital del broncoscopio para pasar sin dificultades a través de la glotis y retirar en bloque el broncoscopio.

Otros usos del broncoscopio rígido son: dilatación de estenosis de la vía aérea causadas por membranas o seudomembranas de corta longitud y escasa temporalidad; y colocación de prótesis traqueobronquial endoluminal en la vía aérea para tratar traqueomalacias, broncomalacias y constricción murales o de segmentos largos. Para hemoptisis francas y otras indicaciones formales en general, el broncoscopio rígido permite un mejor control ventilatorio del paciente y un mayor espectro de instrumental accesorio que nos permite controlar el cuadro y las posibles complicaciones. La broncoscopia flexible complementa el procedimiento al permitir la exploración de las vías aéreas más distales.

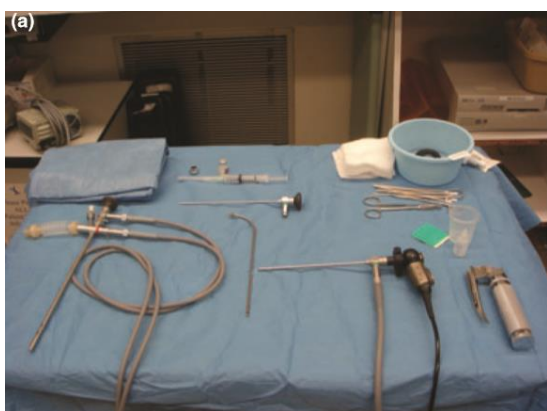

Figura 11. Configuración estándar para la broncoscopia rígida. Zur, K., et al. *Pediatric airway foreign body retrieval: surgical and anesthetic perspectives*. *Pediat Anesth*, 2016.

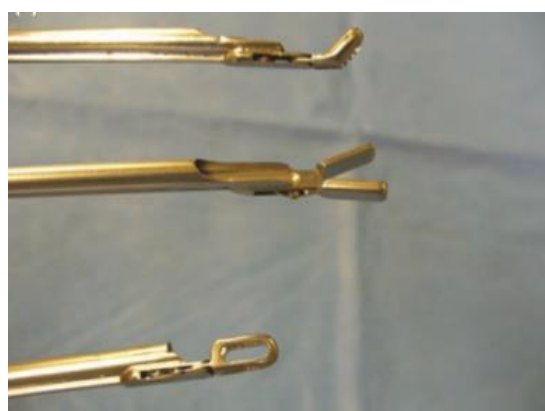

Figura 12. Pinzas ópticas utilizadas para extraer cuerpos extraños en las vías respiratorias: pinza de mordida ascendente utilizada para la granulación en la vía aérea (arriba); pinza dentada para la extracción de monedas (en medio); y pinza usada para agarrar cuerpos extraños orgánicos (abajo). Zur, K., et al. *Pediatric airway foreign body retrieval: surgical and anesthetic perspectives*. *Pediat Anesth*, 2016.

En la actualidad se sigue reconociendo a la broncoscopia rígida como el procedimiento con el perfil de seguridad óptimo para extracción de cuerpo extraño, siempre y cuando el operador cuente con el equipo, destreza y experiencia suficiente (8, 20, 22).

1.7.4 Broncoscopia flexible

La broncoscopia flexible es una opción más recientemente utilizada, tiene la ventaja de ser menos invasiva, pero la ventilación, la aspiración de secreciones y la capacidad de sujetar el objeto con fuerza necesaria tienen limitaciones importantes, por lo que su uso como primera elección aún es controversial (8, 22).

Su aprovechamiento máximo se da en el ámbito diagnóstico. El mecanismo de visualización del broncoscopio flexible depende de haces de fibra óptica que transmiten luz y producen de esta forma una imagen magnificada por un sistema de lentes (Fig. 13) (8).

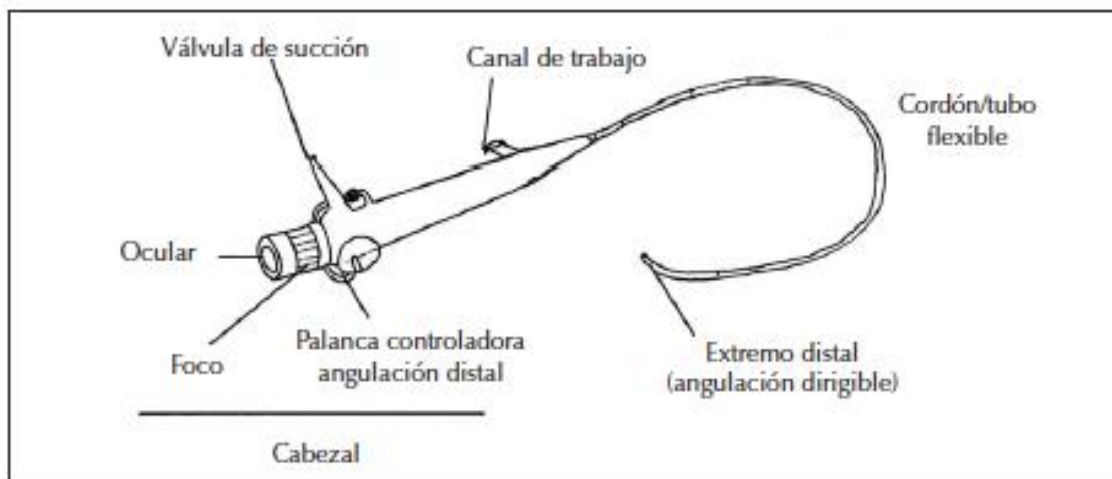


Figura 13. Componentes del broncoscopio flexible. Pérez Frías, J. et al. *Broncoscopia Pediátrica*, 2008.

Un alto grado de destreza del operador es imprescindible para tratar de garantizar la seguridad del paciente.

La empuñadura del broncoscopio debe sostenerse con los dedos 3º, 4º y 5º de la mano derecha. El pulpejo del pulgar acciona la palanca que flexiona la punta. El índice acciona la palanca de succión. Accionar la palanca de flexión hacia arriba dirigirá la punta hacia abajo, y accionar dicha palanca hacia abajo hará lo opuesto.

Con la mano izquierda se introduce el broncoscopio en la vía aérea. Una vez introducido, el objetivo será obtener una imagen centrada en el campo visual y alejada de las paredes. Desde este punto en adelante, dirigir el broncoscopio al lugar deseado dependerá de la pericia del operador.

Se debe preferir la vía transnasal pues permite un acceso más directo sobre la glotis. Primero se aproxima e introduce el fibrobroncoscopio a la fosa nasal, y posteriormente se hace avanzar cuidadosamente y sin lesionar las paredes, a través del meato medio entre el cornete inferior y medio. El lubricado de la punta del broncoscopio flexible facilitará su entrada. Ante la imposibilidad de hacer avanzar el broncoscopio, no hay que forzar su paso sino intentarlo a través de la otra fosa nasal. Una vez superadas las coanas, se hace visible la laringe. No se debe ingresar a la tráquea sin antes cerciorarse de que la laringe está bien anestesiada. Hay que posicionar el broncoscopio en el ángulo de la comisura anterior de las cuerdas vocales y hacerlo avanzar, en el momento de una inspiración, hasta la zona subglótica, a unos 2-3 cm de las cuerdas.

Debe recurrirse a la vía oral únicamente en casos excepcionales, pues ésta comporta dificultades adicionales, la lengua como un obstáculo muscular muy importante, reflejo nauseoso, mordisco sobre el material sensible.

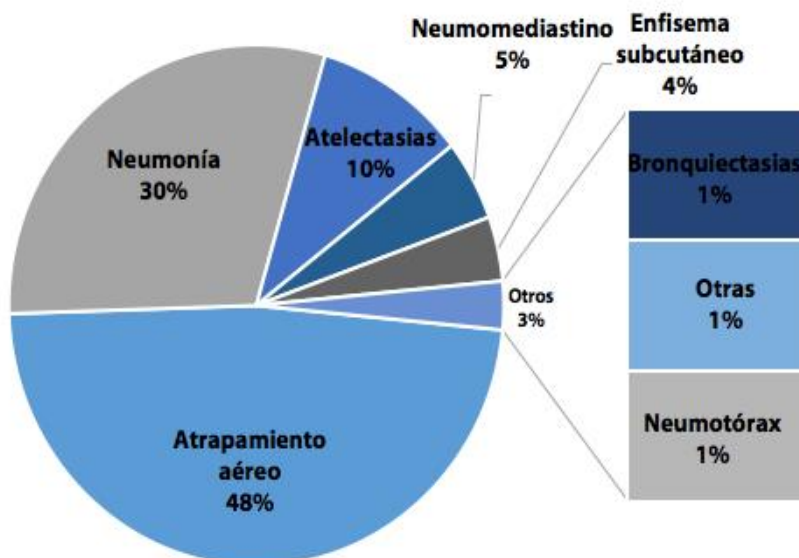
Se requiere un grado aun mayor de experiencia si el escenario involucra vías aéreas artificiales (máscara laríngea, tubo endotraqueal) que dificultan la maniobrabilidad del broncoscopía flexible.

Existen pocas contraindicaciones de la broncoscopía flexible: pacientes con compromiso severo de la oxigenación, diátesis hemorrágica no controlada e inestabilidad hemodinámica, sobre todo en procedimientos que impliquen la toma de muestras. Son contraindicaciones relativas las siguientes: hipertensión pulmonar grave, cardiopatías congénitas cianozantes, insuficiencia respiratoria grave, alteraciones de la coagulación no corregidas o tos incoercible durante el procedimiento.

En ambos casos la extracción de cuerpo extraño por cualquier procedimiento requiere de experiencia y adiestramiento en la técnica y capacitación adecuada del profesional de la salud. En muchas ocasiones la elección de broncoscopio suele individualizarse dependiendo de las ventajas e inconvenientes de una y otra variedad de instrumento, en muchas ocasiones se utilizan de forma complementaria. La progresión a dificultad respiratoria severa, afonía, cianosis y pérdida de la conciencia que pone en peligro la vida puede progresar rápidamente si el objeto no es removido prontamente por lo que el retraso en la extracción del cuerpo extraño significa un riesgo aumentado para la presentación de complicaciones. En los casos en los que por broncoscopía no se resuelva la patología debe de considerarse la realización de exploración quirúrgica abierta y la realización de broncotomías y lobectomías (3, 6, 8, 20, 22).

1.8 Complicaciones

Las complicaciones derivadas por aspiración de cuerpo extraño son comunes sobre todo si hay demora en la atención médica y realización de la broncoscopía. Esto puede resultar en un incremento en la ocurrencia de complicaciones hasta en 80.5% contra un 52% de complicaciones en niños que recibieron atención medica y tratamiento dentro de las primeras horas postaspiración (18, 23, 24).



Gráfica 2. Porcentaje de ocurrencia de complicaciones derivadas de aspiración de cuerpo extraño. Fuente: Chen, X. et al. *Foreign body aspiration in children: Focus on the impact of delayed treatment.* International Journal of Pediatric Otorhinolaryngology, 2007.

Las complicaciones que con mayor frecuencia se presentaron en un estudio realizado en China en 220 niños con el diagnóstico de aspiración de cuerpo extraño fueron el atrapamiento aéreo, la neumonía y las atelectasias (Grafica 2).

1.9 Prevención

Las medidas preventivas juegan un valor importante en la presentación de esta patología. Debido a su importancia clínica y su impacto en la vida del paciente pediátrico se recomienda la adopción de medidas que prevengan dichos accidentes. Evitar que los niños jueguen o corran con objetos en la boca, dar a los niños alimentos adecuados para su edad, evitando semillas, frutos pequeños que puedan ocasionar atragantamiento, educar para la adecuada masticación de los alimentos y el consumo de estos y de manera primordial instruir a la población para el correcto actuar aplicando maniobras de desobstrucción de las vías aéreas (4, 6).

II. JUSTIFICACIÓN

Dado que la situación de aspiración de cuerpo extraño es frecuente pero poco medida en México, es importante que los hospitales determinen su frecuencia y las características clínicas y epidemiológicas de los niños que atienden con dicha problemática, ya que esta puede ser la base que sustente acciones diagnósticas y terapéuticas para un apropiado manejo que evite complicaciones y disminuya la morbimortalidad.

El Hospital de Especialidades Pediátricas de Chiapas, es un hospital de tercer nivel, perteneciente a la red de Hospitales Regionales de Alta Especialidad en México, cuenta con el servicio de neumología pediátrica, subespecialidad capacitada para la extracción de cuerpos extraños en la vía aérea, procedimiento que se realiza desde su inauguración en el año 2006.

Se desconoce la frecuencia, características clínicas y epidemiológicas de los pacientes con esta patología, el impacto clínico a nivel estatal y su relación con los datos obtenidos a nivel nacional y con otros centros de tercer nivel. De igual manera se desconocen los días de estancia y gasto día/cama y no se tienen datos precisos de cuáles son las complicaciones y comorbilidades asociadas a estos eventos así como su impacto económico a nivel hospitalario.

III. DEFINICIÓN DEL PROBLEMA

En el Hospital de Especialidades Pediátricas se aplican protocolos nacionales para la atención de los pacientes con aspiración de cuerpo extraño, sin embargo no se cuenta con un protocolo específico de la institución para la resolución de estos padecimientos, por tanto es necesario identificar cual ha sido el resultado del tratamiento de los pacientes que ingresan con este diagnóstico de acuerdo a la variante patológica, tiempo de abordaje y tratamiento establecido. Por lo que nos hacemos la siguiente pregunta de investigación:

3.1 Pregunta de investigación

¿Cuál es la experiencia en el diagnóstico y el tratamiento de cuerpos extraños en vía aérea?

IV. OBJETIVOS

4.1 Objetivo General:

Analizar la experiencia en el diagnóstico y el tratamiento de cuerpos extraños en vía aérea con el propósito de sentar las bases para establecer un protocolo para el tratamiento de la aspiración de un cuerpo extraño.

4.2 Objetivos específicos

- 4.2.1** Estimar la frecuencia de casos y características generales de los pacientes afectados.
- 4.2.2** Describir los tipos y características físicas de los cuerpos extraños aspirados.
- 4.2.3** Describir los sitios anatómicos de alojamiento.
- 4.2.4** Contrastar el intervalo de tiempo entre la ocurrencia del evento y la atención médica.
- 4.2.5** Describir la sintomatología de presentación.
- 4.2.6** Relacionar la presentación clínica con los hallazgos radiológicos más frecuentes en niños con aspiración de cuerpo extraño.
- 4.2.7** Describir los métodos empleados para extracción de cuerpo extraño en la vía aérea.
- 4.2.8** Conocer las complicaciones derivadas de la aspiración de cuerpo extraño.

V. MATERIALES Y MÉTODOS

5.1 Diseño de estudio:

Estudio transversal, retrospectivo, descriptivo, observacional.

5.2 Población:

Todos los pacientes que son atendidos en el Hospital de Especialidades Pediátricas.

5.3 Lugar:

Hospital de Especialidades Pediátricas de Tuxtla Gutiérrez, Chiapas.

5.4 Período de tiempo que abarca el estudio:

1º de Enero de 2007 a 31 de Diciembre de 2017.

5.5 Universo:

Pacientes que ingresaron con el diagnóstico de sospecha de aspiración de cuerpo extraño entre las fechas que abarca el estudio.

5.6 Métodos de recolección de datos:

Se realizará revisión de los expedientes electrónicos de cada paciente que ingresó al Hospital de Especialidades Pediátricas con el diagnóstico de sospecha de aspiración de cuerpo extraño. Se recolectará la información de las variables descritas abajo en una hoja de cálculo del programa Excel 2013 de Microsoft Office.

5.7 Análisis de datos y presentación de resultados:

Para el análisis de las variables se emplearán los recursos estadísticos del programa Excel anotado presentando los resultados mediante estadística descriptiva, frecuencias absolutas y relativas así como medidas de tendencia central y dispersión estadística de las variables tanto en forma tabular como en gráficas relevantes de las variables analizadas.

VI. CRITERIOS METODOLOGICOS

6.1 Criterios de Inclusión:

- Pacientes en edad pediátrica, ambos sexos con diagnóstico de aspiración de cuerpo extraño.

6.2 Criterios de Exclusión:

- Pacientes con cuerpos extraños en vía digestiva.
- Pacientes con patología previa en vías aéreas.
- Pacientes con diagnóstico diferente a aspiración de cuerpo extraño.

6.3 Criterio de eliminación:

- Pacientes con información incompleta en el expediente clínico.
- Pacientes sin evidencia de cuerpos extraños en las vías aéreas posterior a la broncoscopia diagnóstica.

VII. VARIABLES

Variable	Descripción	Tipo/ unidad de medición	Valor
Sexo	Condición orgánica, masculina o femenina.	Cualitativa, Nominal	1. Femenino 2. Masculino
Edad	Tiempo que ha vivido una persona.	Cuantitativa, dimensional	Años y meses
Lugar o tipo de residencia	Lugar en que la persona ha vivido de forma ininterrumpida durante al menos los últimos 12 meses	Cualitativa, nominal	Según Región
Días de estancia	Tiempo en el que el paciente ocupó un espacio en el hospital, desde su ingreso hasta su alta o muerte.	Cuantitativa, Nominal	Número de Días
Curso clínico	Evolución de la enfermedad en determinado tiempo que la caracterizan signos y síntomas desde el inicio de la patología y hasta 15 días posteriores a la misma.	Cualitativa, Nominal.	1.Sin complicaciones, 2.Complicación, 3.Muerte
Hallazgos radiológicos	Cosa material o inmaterial que se halla o descubre en un estudio radiográfico	Cualitativa, Nominal	1. Normal, 2.Consolidacion, 3.Atelectasia, 4.Atrapamiento aéreo, 5.Objeto radiopaco, 6.No se describe
Tipo de cuerpo extraño	Cualquier elemento ajeno al cuerpo que entre a éste por la vía respiratoria, impidiendo su normal funcionamiento.	Cualitativa. Nominal	1. Orgánicos 2. Inorgánicos
Clasificación de cuerpo extraño	Tipo de Objeto	Cualitativa, Nominal	1. Semillas, 2.Plástico, 3. Metal, 4.Comida, 5.Otro
Localización del cuerpo extraño	Porción de espacio ocupado en referencia anatómica	Cualitativa, Nominal	1. Bronquio principal Der, 2.Bronquio principal Izq, 3.Bronquio intermedio, 4.Bronquios lobares derechos, 5.Bronquios lobares

			izquierdos 6.Tráquea, 7.Laringe, 8.Carina.
Procedimiento utilizado	Conjunto de acciones u operaciones que tienen que realizarse de la misma forma, para obtener siempre el mismo resultado bajo las mismas circunstancias	Cualitativa, Nominal	1.Broncoscopía rígida, 2.Broncoscopía flexible, 3.Broncoscopía rígida /flexible, 4.Laringoscopía
Tiempo de evolución de abordaje terapéutico	Tiempo transcurrido del evento de aspiración hasta el establecimiento del tratamiento	Cualitativa, dimensional	<24horas, número de días
Complicaciones	Agravamiento de una enfermedad o de un procedimiento médico con una patología intercurrente que aparece espontáneamente con una relación causal más o menos directa con el diagnóstico o el tratamiento aplicado.	Cualitativa, nominal	1.Traqueoendobronquitis, 2.Estenosis, 3.Intubación orotraqueal, 4.Neumonía, 5.Otras.

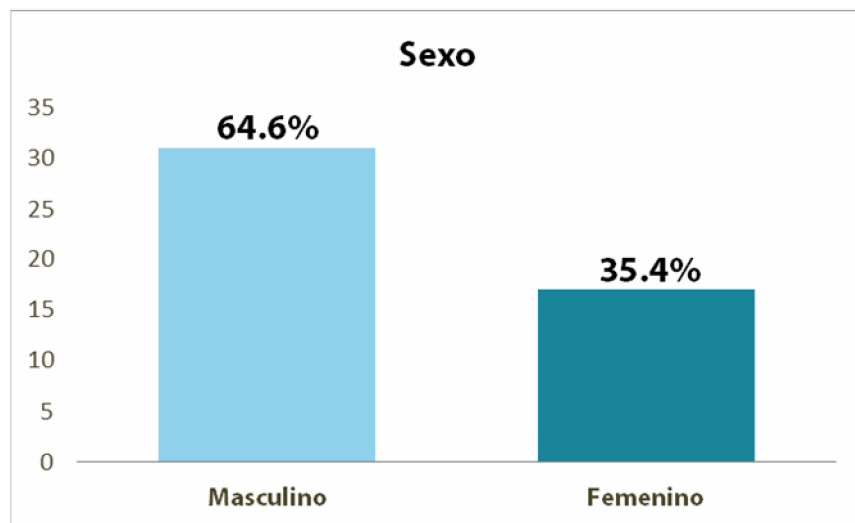
VIII. RESULTADOS

En el Hospital de Especialidades Pediátricas de Tuxtla Gutiérrez, Chiapas, en el período comprendido del 01 de enero de 2007 al 31 de diciembre de 2017, se hospitalizaron un total de 63 pacientes con el diagnóstico de aspiración de cuerpo extraño en vías aéreas. Se revisaron los expedientes de dichos pacientes, de los cuales se excluyeron 5 por presentar cuerpo extraño en la vía digestiva, 5 más por tratarse de otra patología (neumonía por aspiración), 1 paciente con patología preexistente de la vía aérea (papilomatosis laríngea) y se eliminaron 4 por no presentar evidencia de cuerpo extraño en la vía aérea posterior a la broncoscopia diagnóstica.

8.1 Características generales

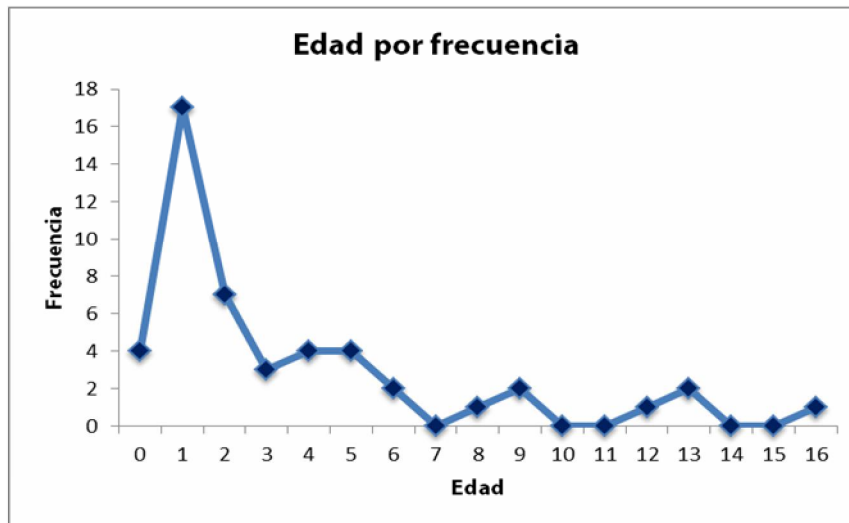
Se consideraron un total de 48 casos, de los cuales el 64.6% fueron del sexo masculino y el 35.4% del sexo femenino, con una relación 1.8:1 que no difiere significativamente de la relación 1.4:1 ($p=0.42$) reportada en la población general de pacientes atendidos por otras patologías en el Hospital de Especialidades Pediátricas (Gráfica 1).

Gráfico 1. Distribución de casos de acuerdo a sexo.



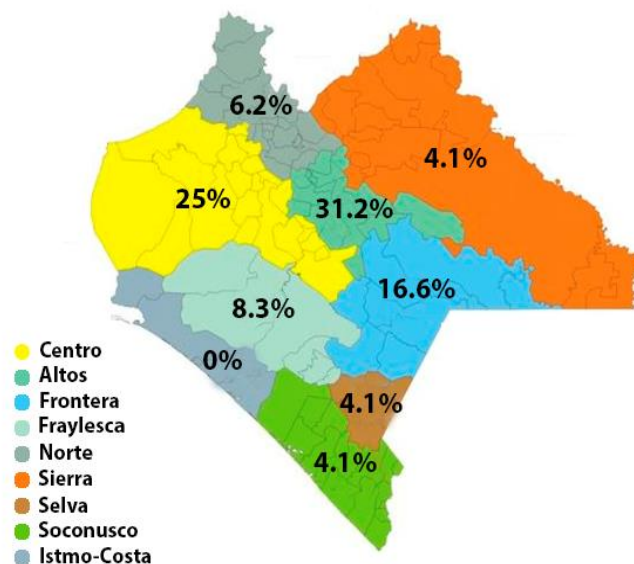
El rango de edad observado es de los 0 a los 16 años, con una media de 3.6 años, sin embargo, reportándose la mayoría de los casos en menores de 3 años de los cuales 4 casos son menores de 1 año, 17 casos de 1 año, 7 casos de 2 años y 3 casos de 3 años. Observándose una mayor presentación en pacientes de 1 año (Gráfica 2).

Gráfica 2. Distribución de los casos de acuerdo a la edad.



En cuanto a las características socioeconómicas de los pacientes atendidos con el diagnóstico de aspiración de cuerpo extraño, se encontró que la totalidad de los pacientes son originarios o habitantes del estado de Chiapas, de los cuales, de acuerdo a las regiones socio-económicas del estado de Chiapas, 15 pacientes (31.2%) son pertenecientes a la región Altos, 12 pacientes (25%) son pertenecientes a la región Centro, 8 (16.7%) a Frontera, 4 (8.3%) a Fraylesca, 3 (6.3%) a Norte, 2 (4.2%) a Selva, 2 (4.2%) a Sierra y 2 (4.2%) a Soconusco. Se observa que la mayoría de los pacientes corresponden a región Centro y Altos (Figura 1).

Figura 1. Distribución de los casos de acuerdo a su lugar de origen.



8.2 Cuadro clínico

En cuanto al cuadro clínico referido y presentado por los pacientes estudiados, 43 (89.6%) reportaron tos súbita; 35 (72.9%) evolucionaron con algún grado de dificultad respiratoria, 24 (50%) presentaron cianosis, 18 (37.5%) tuvieron sibilancias, el mismo número presentó hipoventilación pulmonar, 15 (31.3%) estridor, 4 (8.3%) fiebre y 10 (20.8%) con otras manifestaciones entre las que se encuentran hemoptisis (1), vómito, tos crónica, disfagia, dolor torácico, estertores crepitantes, estertores transmitidos, sensación de cuerpo extraño y disfonía. Todos los pacientes presentaban más de un síntoma. El síntoma más comúnmente presentado fue la tos súbita, seguido de la dificultad respiratoria (Tabla 1).

Tabla 1. Síntomas y signos en pacientes con cuerpo extraño (HEP).

Signo/síntoma	N°	%	%Pacientes
Tos súbita	43	25,75%	89,6%
Dificultad respiratoria	35	20,96%	72,9%
Cianosis	24	14,37%	50,0%
Sibilancias	18	10,78%	37,5%
Hipoventilación	18	10,78%	37,5%
Estridor	15	8,98%	31,3%
Otros	10	5,99%	20,8%
Fiebre	4	2,40%	8,3%

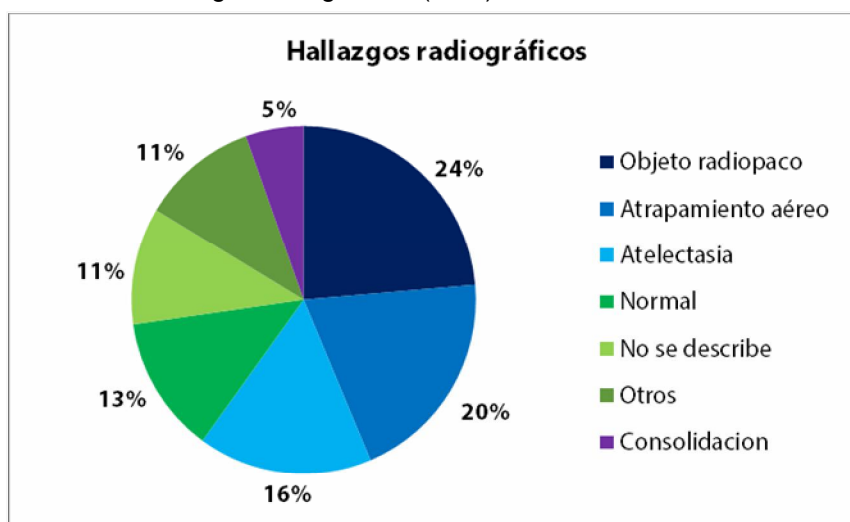
8.3 Diagnóstico

Se reportó que 9 (18.8%) de los pacientes atendidos, recibieron un diagnóstico y tratamiento erróneo, previos al diagnóstico de aspiración de cuerpo extraño y atención en el Hospital De Especialidades Pediátricas. Por un promedio de 45 días, previos a su ingreso hospitalario. La mayoría fueron manejados como infecciones de vías respiratorias superiores e inferiores, recibiendo tratamiento antibiótico no específico en 6 de los 9 casos, además de tratamiento sintomático y asociación de esteroide sistémico oral, esteroides inhalados, broncodilatadores, entre otros.

8.3.1 Estudios Radiológicos

Respecto a los hallazgos radiográficos encontrados en la radiografía de tórax tomada a la llegada hospitalaria del paciente, el hallazgo descrito con más frecuencia es la presencia de un objeto radiopaco correspondiente a un cuerpo extraño en el árbol bronquial en 13 casos (23.6%), seguido de cualquier dato de atrapamiento aéreo en 11 casos (20%), patrón de atelectasia en 9 casos (16.4%), datos de consolidación en 3 casos (5.5%) y 6 casos (10.9%) con otros hallazgos entre los que se describen: cisuritis, patrón bronquial, estenosis traqueal y elevación del hemidiafragma. En 7 casos (12.7%) la radiografía fue normal y en 6 adicionales (10.9%) en los que no se describe la radiografía de tórax en las notas del expediente clínico. Algunos pacientes presentaron más de un hallazgo por estudio radiográfico (Gráfico 3).

Gráfico 3. Hallazgos radiográficos (HEP).

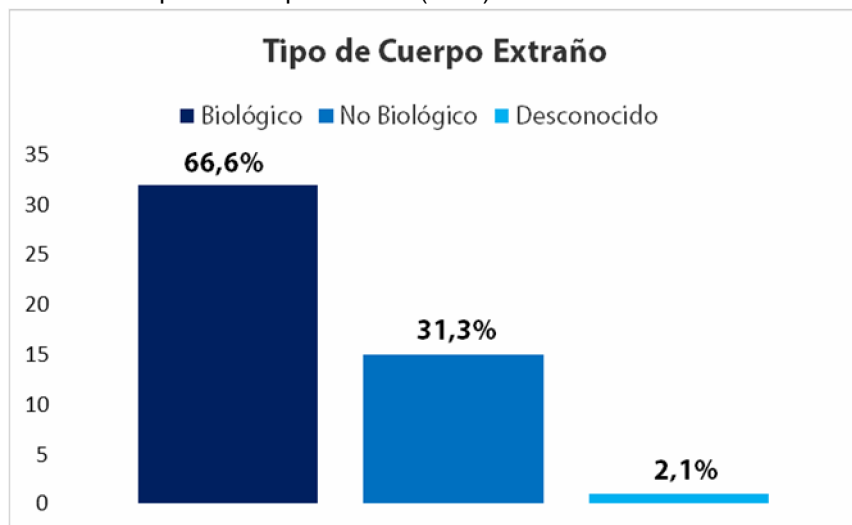


8.4 Clasificación de los cuerpos extraños

De acuerdo a la clasificación de cuerpos extraños, se observó un predominio de objetos biológicos con 32 casos que representan el 66.6% contra 15 objetos no biológicos que representan el 31.2%. El tipo de material de cuerpo extraño más comúnmente encontrado en vía aérea fue una variedad de semillas (grano de café, frijol, maíz, semillas frutales) con 26 casos reportados (54.2%), seguido de diversos objetos de plástico con 7 casos (14.6%), 7 casos de distintos objetos de metal (14.6%), 6 casos (12.5%) de productos alimenticios como restos de comida y huesos y se reportaron 2 casos de otros objetos no considerados en las otras categorías:

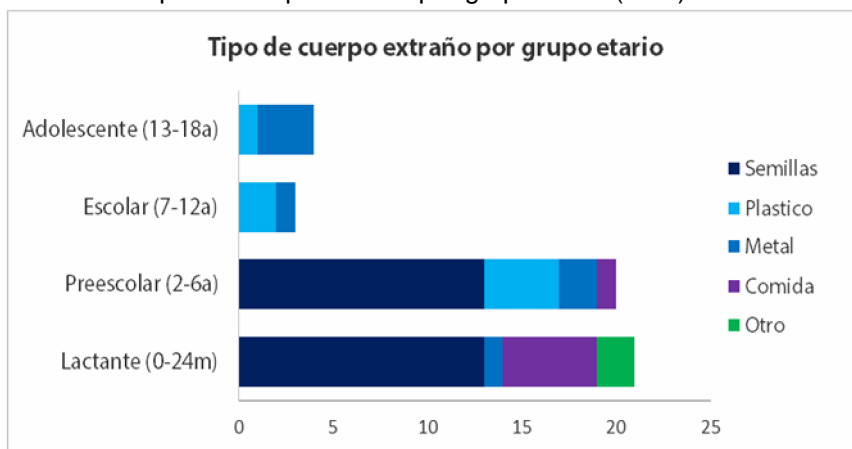
piedras y un objeto de características desconocidas no reportadas en el expediente (Gráfico 4).

Gráfico 4. Tipo de cuerpo extraño (HEP).



El total de materiales biológicos fue aspirado por los grupos etarios correspondientes a los lactantes y preescolares, siendo las semillas el objeto predominantemente aspirado en cantidades iguales por dichos grupos, así como elementos alimenticios en su mayoría aspirados por lactantes, mientras que los adolescentes y escolares aspiraron exclusivamente materiales no biológicos de plástico y metal (Gráfico 5).

Gráfico 5. Tipo de cuerpo extraño por grupo etario (HEP).



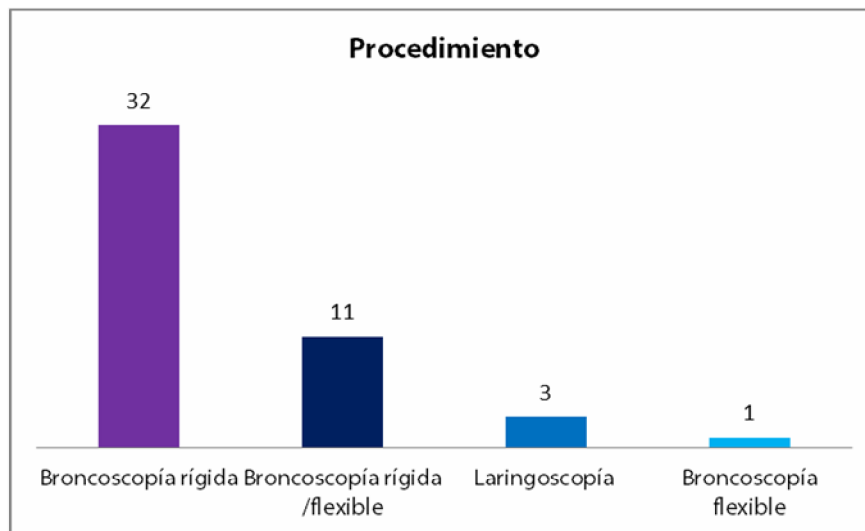
8.5 Procedimiento diagnóstico y terapéutico

Con respecto al procedimiento utilizado para diagnóstico y tratamiento de la sospecha de aspiración de cuerpo extraño, se prefirió en la mayoría de los casos el uso de la broncoscopía rígida, utilizada en un total de 32 pacientes (68.1%); la

broncoscopia flexible se empleó como procedimiento único sólo en 1 paciente (2.1%) y en 11 (23.4%) se empleó una combinación de ambas.

En 3 pacientes (6.4%) únicamente fue necesaria la laringoscopia por la posición del cuerpo extraño en vía aérea superior, sin necesidad de realizar procedimiento con broncoscopio (Gráfico 6).

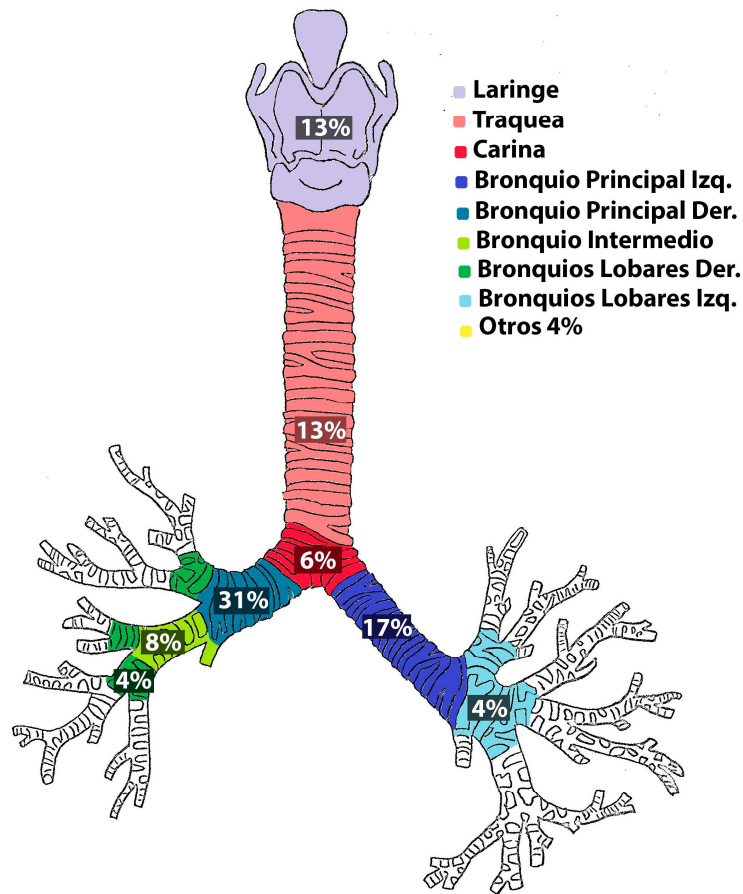
Gráfico 6. Procedimientos utilizados con más frecuencia.



8.6 Localización anatómica de los cuerpos extraños

Al realizarse el diagnóstico por broncoscopia, la localización anatómica donde se reportó el mayor número objetos fue el bronquio principal derecho en 15 ocasiones (31.3%), seguido por el bronquio principal izquierdo en 8 ocasiones (16.7%), 6 (12.5%) objetos encontrados en tráquea, 6 (12.5%) en laringe (4 en subglotis, 2 en cuerdas vocales), 4 en el bronquio intermedio (8.3%), 3 abocados en la carina principal, 2 en los bronquios lobares derechos (4.2%), 2 en los izquierdos (4.2%) y 2 objetos encontrados en otros sitios anatómicos, la nasofaringe y 1 objeto de localización desconocida debido al fallecimiento del paciente antes de realizarse la broncoscopia (Figura 2).

Figura 2. Localización anatómica por frecuencia.



8.7 Estancia intrahospitalaria

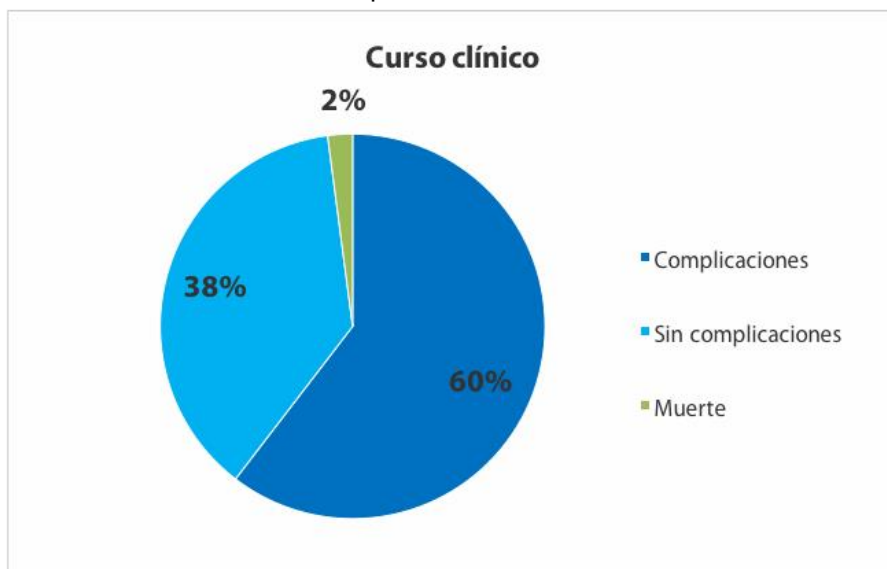
La estancia intrahospitalaria máxima fue de 14 días y el mínimo <24 horas, con un promedio de 2.4 días. La mayoría de los pacientes tuvieron una estancia intrahospitalaria corta. En cuanto al tiempo de evolución previo a la atención hospitalaria se observó un rango amplio de unas horas hasta 180 días, usualmente acudiendo a la atención hospitalaria en el primer día de evolución desde el evento de aspiración.

8.8 Curso clínico

El curso clínico de los pacientes fue usualmente hacia la mejoría, reportándose únicamente una defunción dentro del período estudiado. Sin embargo se observó que 29 pacientes (60.4%) de los pacientes presentó algún tipo de complicación de severidad variable secundaria a la aspiración, 18 pacientes no presentaron ningún

tipo de complicación (37.5%) y como fue mencionado anteriormente solamente se reportó un caso de defunción (2%) (Gráfico 7).

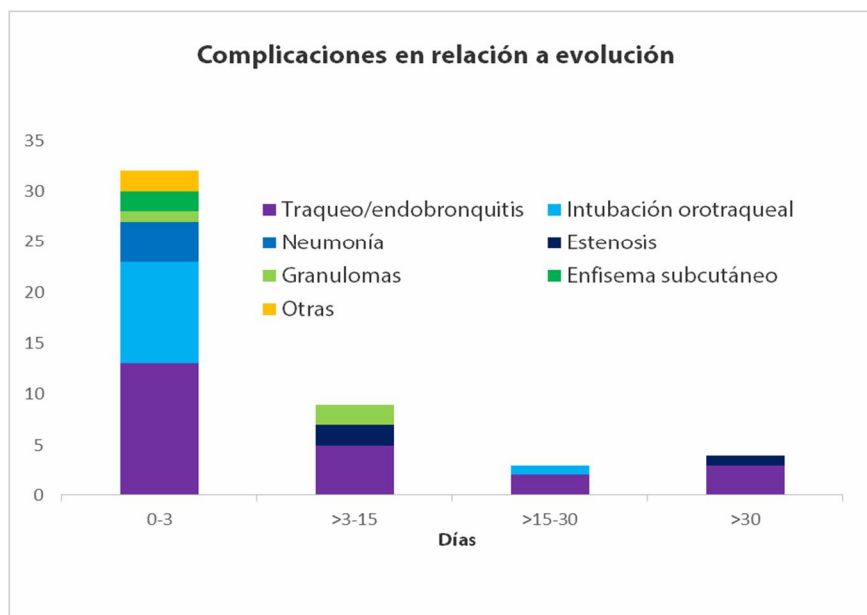
Gráfico 7. Curso clínico de los pacientes del HEP.



8.9 Complicaciones

Dentro de las complicaciones observadas se detectó traqueoendobronquitis en diferentes grados de severidad como la más común con 23 casos (46.9%), seguido dificultad respiratoria que requirió de intubación orotraqueal con 11 casos (22.4%), en donde la intubación orotraqueal más prolongada reportada fue de 9 días. Neumonía en 4 casos (8.2%), estenosis traqueal en 3 casos (6.1%), presencia de

Gráfico 8. Complicaciones en relación a los días previos a la atención médica.



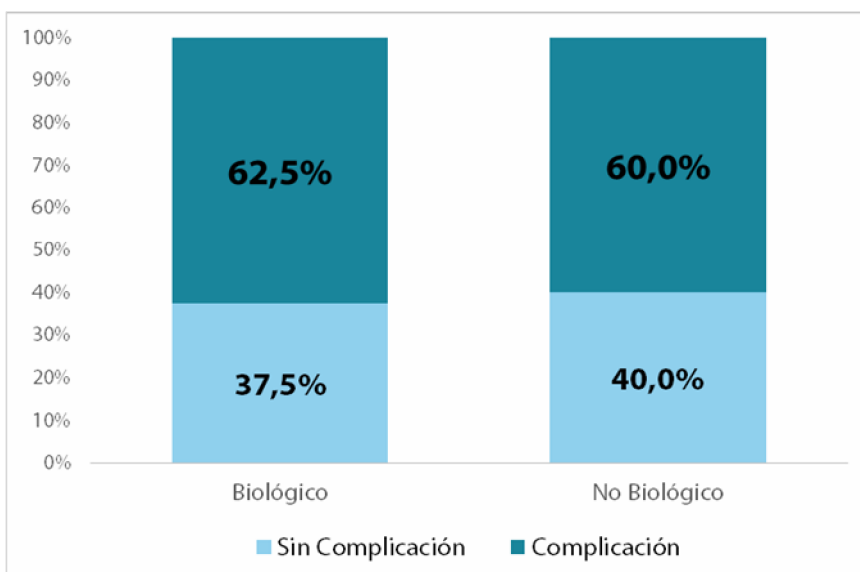
granulomas en 3 pacientes (6.1%), enfisema subcutáneo en 2 casos (4.1%) y 3 (6.1%) pacientes con otras manifestaciones entre las cuales se reportaron neumomediastino, fístula bronquial, PARDS, choque séptico y sangrado pulmonar (Gráfico 8).

Se observó que los días de evolución del cuadro clínico desde la aspiración hasta la atención médica en el Hospital de Especialidades Pediátricas tuvieron relación con las complicaciones, en los pacientes con cuadro agudo, se encontró la presencia de dificultad respiratoria que ameritó intubación orotraqueal, granulomas, enfisema subcutáneo, neumonía y diferentes grados de gravedad de traqueoendobronquitis.

9 pacientes (18.8%) se presentaron con cuadro crónico (7-180 días), los cuales buscaron atención por estridor, tos persistente, sibilancias, fiebre y dificultad respiratoria.

No se observó un predominio en la frecuencia de complicaciones en relación al tipo de material aspirado. Se reportó que el 62.5% de los pacientes que aspiraron materiales de origen biológico y 60% de los pacientes que aspiraron materiales no biológicos, presentaron complicaciones de algún tipo (Gráfica 9).

Gráfico 9. Complicaciones en relación al tipo de material aspirado.



IX. DISCUSIÓN

La literatura reporta mayor frecuencia de presentación de casos de aspiración de cuerpo extraño en los pacientes masculinos, con una relación 2:1 que se asemeja a lo reportado en el Hospital de Especialidades Pediátricas con un predominio de pacientes varones en una relación 1.8:1, esto se atribuye con una actividad física incrementada en el paciente de dicho sexo. La frecuencia de presentación de acuerdo a la edad corresponde de igual manera con lo reportado en la literatura, donde se comenta el pico máximo de eventos dentro de los 2 primeros años de vida, en nuestro caso, se reportan más del 50% de los pacientes que presentaron la enfermedad en la etapa lactante, con una moda observada de 1 año. Esto es precipitado por la tendencia natural del paciente pediátrico lactante a llevarse objetos a la boca y la inmadurez de la masticación-deglución de la edad.

La sintomatología observada en nuestros pacientes corresponde a la reportada en los artículos revisados, se describe una triada clásica que incluye tos súbita, sibilancias e hipoventilación, síntomas que también se describen en los pacientes atendidos en el Hospital de Especialidades Pediátricas con un 89% de los pacientes refieren tos súbita al diagnóstico. Aunque se observa que únicamente un 10.4% de los pacientes presentaron los 3 síntomas de forma simultánea, integrando la triada, contrastando con el 57% de los pacientes reportados en la literatura. Además se reporta un cierto porcentaje de pacientes asintomáticos en la literatura, no observado en este estudio, ya que todos los pacientes presentaron por lo menos un síntoma al diagnóstico.

Posterior al evento de aspiración y ahogamiento, el cuerpo extraño que se impacta en los bronquios y no genera tantos síntomas, suele presentar una fase crónica con tos, expectoración y sibilancias. Durante este período, si el evento de aspiración no fue presenciado, se puede confundir el diagnóstico. En la literatura se reporta que hasta un 20% de los niños que presentaron aspiración de algún objeto, suelen recibir un diagnóstico erróneo y consecuentemente un tratamiento equivocado por un período de hasta un mes antes del diagnóstico certero. En nuestra población se reportó que el 18.8% de los pacientes que ingresaron, habían sido manejados

previamente por diversos médicos durante un período promedio de 1 mes y medio (45 días), en el cual fueron erróneamente diagnosticados con infecciones de vías aéreas (faringitis, neumonía, bronquiolitis etc.), recibiendo tratamiento sintomático y antibiótico inadecuado en la mayoría de los casos.

La radiografía continua siendo una herramienta de mucho valor para el diagnóstico de sospecha de esta patología, siendo la presencia de un objeto radiopaco un dato de alta sospecha de aspiración. Sin embargo una radiografía normal, no descarta la sospecha de aspiración de cuerpo extraño. Se reporta en la literatura que hasta un 25% de los estudios no presentan alteraciones radiográficas. En nuestro hospital encontramos que el 78% de las radiografías tuvieron uno o más hallazgos anormales. Un 23.6% de los estudios si evidencian la presencia de un objeto radiopaco, además de múltiples hallazgos radiográficos descritos por el neumólogo pediatra en su valoración inicial como la presencia de datos de hiperinsuflación o atrapamiento aéreo en un 20%, patrón atelectásico en un 16% y únicamente se reportan 11% radiografías normales, sin ningún tipo de alteración.

La radiografía de tórax se debe de solicitar en todos los casos de sospecha de aspiración de cuerpo extraño ya que se trata de una herramienta indispensable, sin embargo en el 11% de nuestros pacientes este estudio no fue solicitado o descrito por los médicos en el expediente clínico.

La etiología del material aspirado, depende del contexto cultural y del estatus socioeconómico familiar del paciente. El tipo de material aspirado más común en estudios realizados en hospitales mexicanos es de naturaleza orgánica, predominando la presencia de semillas, sobre todo en niños pequeños. Seguido de juguetes de plástico o metal aspirados por niños mayores. Esto se correlaciona con lo observado en nuestro hospital, con un predominio de productos biológicos aspirados. De acuerdo a grupo etario se reportó que el 50% de las semillas aspiradas fueron por lactantes de 0-24 meses de edad y 50% por preescolares.

Se realizó un análisis geográfico de la procedencia de los pacientes atendidos de acuerdo a las regiones socioeconómicas de Chiapas, con la finalidad de tener una

idea general del contexto del paciente atendido en nuestro hospital. La zona con más reportes de eventos de aspiración fue de pacientes provenientes de los Altos de Chiapas con un 31.2%. Dicha zona se caracteriza por un predominio de población indígena rural, siendo su principal actividad económica la agricultura, lo que explica el predominio de material aspirado de semillas en un 54.2%; así como también destaca como una de las zonas de Chiapas con más marginación y pobreza extrema, lo cual podría influir en la dinámica familiar y una disminución en el grado de supervisión de los padres. Después de las semillas los objetos más frecuentemente aspirados son el plástico y el metal con un 14.6% cada uno. Cabe mencionar que los pacientes que aspiraron estos materiales son provenientes en su mayoría de la región Centro del estado de Chiapas, en la cual se localiza la capital del estado, Tuxtla Gutiérrez y un predominio de ciudades consideradas urbanizadas.

La broncoscopía ya sea en su modalidad rígida o flexible es el procedimiento de elección diagnóstico y terapéutico, aunque existen beneficios específicos de cada tipo de procedimiento.

La broncoscopía rígida ha sido la modalidad históricamente de elección debido a la facilidad que proporciona para la ventilación mecánica del paciente durante el procedimiento de extracción, lo que evita complicaciones respiratorias relacionadas con la hipoxemia, además de que cuenta con una mayor diversidad de pinzas que facilitan la extracción de objetos en la vía aérea. Se reporta su uso como procedimiento único en el 68.1% de los pacientes en el Hospital Pediátrico.

La broncoscopía flexible es a su vez una opción más recientemente utilizada por tratarse de un procedimiento menos invasivo, aunque su utilidad para el retiro de objetos en la vía aérea es limitada. Se considera de mayor importancia para el diagnóstico por su capacidad de visualización aumentada. En nuestro hospital se reportó su utilización como único procedimiento en 2.1% de los casos. En un 23.4% se utilizó una combinación de ambas técnicas, aprovechando la utilidad diagnóstica de la broncoscopía flexible y la utilidad terapéutica de la broncoscopía rígida de forma complementaria.

De acuerdo a lo reportado en la mayoría de los estudios revisados, los cuerpos extraños aspirados tienen una predilección por alojarse en el bronquio principal derecho hasta en casi la mitad de los casos lo que se atribuye a las características anatómicas de dicho bronquio, como el ángulo de inclinación de la bifurcación y su corta extensión, esto se asemeja a lo reportado en nuestros pacientes con 31.3% de objetos encontrados en el bronquio principal derecho, seguido por el bronquio principal izquierdo con un 16.7%. En menor cantidad se reportan otras localizaciones anatómicas como tráquea, carina y laringe y mucho menor en los bronquios lobares por su pequeño calibre.

Las complicaciones se presentan con regularidad, resultado del evento de aspiración en sí o generadas por el procedimiento de extracción, así como muchas veces éstas son asociadas a la demora en la atención médica. En la literatura se asocia la presencia de complicaciones hasta en 80% de los pacientes con retraso en el tratamiento desde el evento de aspiración. El porcentaje de complicaciones observadas en nuestro hospital es elevado, presentándose en la mayoría de los pacientes atendidos hasta en un 60%. Sin embargo estas complicaciones reportadas son variables en su gravedad. Se observó que hasta un 98% de los pacientes que presentó alguna complicación, fue egresado por mejoría con una estancia intrahospitalaria promedio de 2.4 días. No contamos con un seguimiento extrahospitalario adecuado posterior al egreso por lo que se desconocen complicaciones a largo plazo o la presencia de secuelas. En contraste se reportó únicamente una defunción en la población estudiada, ésta secundaria a insuficiencia respiratoria debida a obstrucción al flujo de aire ocasionada por el cuerpo extraño aspirado a su llegada al hospital.

Las complicaciones en relación al tipo de material aspirado son variables. Los materiales biológicos son propensos a multifragmentarse a la manipulación con el broncoscopio lo que puede ocasionar impactación del cuerpo extraño en diversas localizaciones del árbol bronquial, muchas veces de difícil acceso a medida que disminuye el calibre de los bronquios, dificultando su extracción y convirtiéndose en un foco de infección. En el caso específico de las semillas, estas suelen expandir su

tamaño a través del tiempo, propiciado por el ambiente húmedo de la vía aérea, lo que puede ocasionar mayor obstrucción al flujo de aire. Los objetos de plástico y metal, al contrario, suelen quedar estáticos en un lugar pero tienden a ocasionar lesión y laceración de la mucosa con más frecuencia cuando estos presentan bordes o puntas no romas, como los clavos, tornillos, tachuelas etc.

Se reportaron complicaciones de algún tipo en el 62.5% de los pacientes que aspiraron materiales de origen biológico y en el 60% de los pacientes que aspiraron materiales no biológicos. Las complicaciones se presentaron en una frecuencia similar en ambos grupos de pacientes, independientemente del tipo de material aspirado.

De las complicaciones observadas la más común fue la traqueoendobronquitis con un 46.9%, variando en grados de severidad. En su mayoría de poca gravedad, únicamente 3 pacientes reportados con datos de traqueoendobronquitis severa. Un porcentaje considerable de pacientes ameritó de intubación orotraqueal secundario a insuficiencia respiratoria, tratándose de la segunda complicación más observada en frecuencia con un 22% de casos. Sin embargo de los 11 pacientes que ameritaron manejo avanzado de la vía aérea, únicamente 1 requirió de intubación prolongada con 9 días en total, el resto con ventilación mecánica menor de 7 días de duración y en el caso de 3 pacientes se desconoce el intervalo de duración de la ventilación por haber sido contrareferidos a su hospital de procedencia posterior al procedimiento broncoscópico y bajo ventilación mecánica asistida.

Antes del siglo XX la aspiración de cuerpos extraños se relacionaba con una alta mortalidad, sin embargo debido al desarrollo de procedimientos quirúrgicos y la broncoscopia la mortalidad reportada es baja, representando el 5% de los accidentes mortales en menores de 4 años. De los pacientes gravemente enfermos reportados que fueron 3, 2 fueron manejados por el servicio de terapia intensiva pediátrica de la unidad hospitalaria, con una estancia intrahospitalaria prolongada pero ultimadamente favorable. Se observó únicamente el reporte de 1 defunción en un período 10 años en el Hospital de Especialidades Pediátricas, que representa el 2% de fallecimiento dentro de los pacientes revisados.

X. CONCLUSIONES

La aspiración de cuerpo extraño es un evento frecuente en la población pediátrica atendida en el Hospital de Especialidades Pediátricas que afecta principalmente a lactantes masculinos.

La clínica presentada es evidente por ser de origen súbito y causar dificultad para la respiración de intensidad variable.

Se observa que los objetos aspirados con mayor frecuencia son de carácter biológico y dentro de estos predominando las semillas de diferentes variedades.

La idiosincrasia del paciente explica el predominio de material aspirado de semillas, lo que sugiere que esta patología está en parte determinada por el contexto cultural y ambiental en el que viva el paciente.

El complemento diagnóstico indispensable es la radiografía de tórax que plantea alta sospecha del padecimiento y debe de ser tomada en todo paciente con sospecha fundada de aspiración de cuerpo extraño. El diagnóstico de certeza se realiza mediante broncoscopía con la visualización del cuerpo extraño en vía aérea

El procedimiento terapéutico de elección fue la broncoscopía rígida debido a la facilidad para la ventilación y extracción del objeto en vías aéreas

El sitio anatómico de localización más frecuente fue el bronquio principal derecho por sus características anatómicas y menos frecuentemente los bronquios lobares por su calibre disminuido.

Las complicaciones que presenta la aspiración de cuerpo extraño son comunes en diferentes grados de severidad. Las más severas, como la insuficiencia respiratoria que amerite de manejo avanzado de la vía aérea, ponen en riesgo la vida del niño. Las complicaciones más comunes son las traqueoendobronquitis con poca repercusión a corto plazo sobre la salud del paciente, permitiendo una estancia intrahospitalaria corta. Sin embargo, los resultados obtenidos muestran que a pesar de que la aspiración de un cuerpo extraño es una verdadera emergencia médica con riesgo para la vida; si se atiende oportunamente y en forma adecuada tendrá buen pronóstico en general.

La aspiración de cuerpo extraño es un accidente potencialmente evitable, donde la prevención y la educación de los padres juegan un rol importante.

Los resultados obtenidos en el presente estudio contribuirán para la creación de un protocolo que permita un diagnóstico e intervención temprana con la finalidad de evitar complicaciones severas y disminuir la mortalidad.

XI. BIBLIOGRAFÍA

1. GPC: Extracción de cuerpos extraños en vía aérea en niños de 2 a 12 años en el tercer nivel de Atención. México: Secretaría de Salud, 2011
2. Rovin J, Rodgers B. Pediatric Foreign Body Aspiration. *Pediatrics in Review*. 2000;21(3):86-90.
3. Maggiolo M, J., Rubilar O, L., Girardi B, G. Cuerpo Extraño en la Via Aerea en Pediatría. *Sociedad Chilena de Neumología Pediátrica: Neumología Pediátrica*. 2015;10(3):106-110.
4. Yanowsky Reyes G, Aguirre Jáuregui O, Rodríguez Franco E, Trujillo Ponce S. Cuerpos extraños en vías aéreas. *Archivos de Medicina*. 2013;9(2:1):1-7.
5. Benincore Robledo A, Gutiérrez Morales, G, Cuevas Schacht FJ. Aspiración de cuerpo extraño. *Acta Pediatr Mex* 2019;40(3): 170-9.
6. Korta Murua J, Sardón Prado O. Cuerpos extraños en vías aéreas. *Protocolos diagnóstico-terapéuticos de Urgencias Pediátricas SEUP-AEP*. 2a ed. San Sebastián: Ergon S.A; 2010.
7. Mohammad M, Saleem M, Mahseeri M, Alabdallat I, Alomari A, Za'atreh A et al. Foreign body aspiration in children: A study of children who lived or died following aspiration. *International Journal of Pediatric Otorhinolaryngology*. 2017;98:29-31.
8. Pérez Frías, J., Pérez Ruiz, E., Caro Aguilera, P. *Broncoscopia Pediátrica* 2a ed. Málaga: Ergon; 2014.
9. Tu J, Inthavong K, Ahmadi G. *Computational fluid and particle dynamics in the human respiratory system*. 1a ed. Dordrecht: Springer; 2013.
10. Johnson K, Linnaus M, Notrica D. Airway foreign bodies in pediatric patients: anatomic location of foreign body affects complications and outcomes. *Pediatric Surgery International*. 2016;33(1):59-64.
11. Fernández Jiménez I, Gutiérrez Segura C, Álvarez Muñoz V, Peláez Mata D. Broncoaspiración de cuerpos extraños en la infancia. Revisión de 210 casos. *Anales de Pediatría*. 2000;53(4):335-338.
12. Salih A. Airway foreign bodies: A critical review for a common pediatric emergency. *World Journal of Emergency Medicine*. 2016;7(1):5.

13. Foltran F, Ballali S, Rodriguez H, Sebastian van As A, Passali D, Gulati A et al. Inhaled foreign bodies in children: A global perspective on their epidemiological, clinical, and preventive aspects. *Pediatric Pulmonology*. 2012;48(4):344-351.
14. Alvarado León U, Palacios Acosta J, León Hernandez A, Chávez Enríquez E, Vázquez Gutiérrez V, Shalkow Klincovstein J. Cuerpos extraños alojados en las vías aérea y digestiva. Diagnóstico y tratamiento. *Acta Pediátrica de México*. 2011;32(2):93-100.
15. McKinney O, Heaton P, Gamble J, Paul S. Recognition and management of foreign body ingestion and aspiration. *Nursing Standard*. 2017;31(23):42-52.
16. Kaufmann J, Laschat M, Frick U, Engelhardt T, Wappler F. Determining the probability of a foreign body aspiration from history, symptoms and clinical findings in children. *British Journal of Anaesthesia*. 2017;118(4):626-627.
17. Samprathi M, Acharya S, Biswal B, Panda S, Das R. An Unusual Foreign Body Masquerading as Pneumonia. *The Journal of Pediatrics*. 2016;178:300-300.e1.
18. Chen X, Zhang C. Foreign body aspiration in children: Focus on the impact of delayed treatment. *International Journal of Pediatric Otorhinolaryngology*. 2017;96:111-115.
19. Parida P. Clinico-radiological parameters predicting early diagnosis of foreign body aspiration in children. *The Turkish Journal of Ear Nose and Throat*. 2016;26(5):268-275.
20. Zur K, Litman R. Pediatric airway foreign body retrieval: surgical and anesthetic perspectives. *Pediatric Anesthesia*. 2009;19:109-117.
21. Midulla F, Guidi R, Barbato A, Capocaccia P, Forenza N, Marseglia G et al. Foreign body aspiration in children. *Pediatrics International*. 2005;47(6):663-668.
22. Flores Hernández S, García Torrentera R, Núñez Pérez Redondo C. Extracción de cuerpos extraños de la vía aérea en niños mediante broncoscopia flexible. *Rev Inst Nal Enf Resp*. 2005;18(2):103-108.
23. Martin A, van der Meer G, Blair D, Mahadevan M, Neeff M, Barber C et al. Long-standing inhaled foreign bodies in children: Characteristics and outcome. *International Journal of Pediatric Otorhinolaryngology*. 2016;90:49-53.

24. Yang X, Zhang J, Chu P, Guo Y, Tai J, Zhang Y et al. Pneumomediastinum Secondary to Foreign Body Aspiration. Chinese Medical Journal. 2016;129(22):2691-2696.
25. Deng X, Wang J, Chen R, Huang P, Liu P, Luo X. A straight pin foreign body in a child: ingested or aspirated?. SpringerPlus. 2016;5(1).