



UNIVERSIDAD NACIONAL AUTÓNOMA DE  
MÉXICO

---

---



**FACULTAD DE ODONTOLOGÍA**

AGRANDAMIENTO GINGIVAL INDUCIDO POR  
BIOPELÍCULA DENTAL EN UN PACIENTE  
ADOLESCENTE: CASO CLÍNICO.

**TRABAJO TERMINAL ESCRITO DEL DIPLOMADO DE  
ACTUALIZACIÓN PROFESIONAL**

QUE PARA OBTENER EL TÍTULO DE

**CIRUJANA DENTISTA**

P R E S E N T A:

ZAIRA ARGUETA AYALA

TUTORA: C.D. LUZ YASMÍN TOLEDANO CUEVAS



Universidad Nacional  
Autónoma de México



**UNAM – Dirección General de Bibliotecas**  
**Tesis Digitales**  
**Restricciones de uso**

**DERECHOS RESERVADOS ©**  
**PROHIBIDA SU REPRODUCCIÓN TOTAL O PARCIAL**

Todo el material contenido en esta tesis esta protegido por la Ley Federal del Derecho de Autor (LFDA) de los Estados Unidos Mexicanos (México).

El uso de imágenes, fragmentos de videos, y demás material que sea objeto de protección de los derechos de autor, será exclusivamente para fines educativos e informativos y deberá citar la fuente donde la obtuvo mencionando el autor o autores. Cualquier uso distinto como el lucro, reproducción, edición o modificación, será perseguido y sancionado por el respectivo titular de los Derechos de Autor.

## *Agradecimientos*

A mi tutora: Dra. Yasmín Toledano, por compartir conocimientos de su especialidad, guiarme en mi caso clínico, dedicar tiempo a mi trabajo terminal y por apoyarme con la toma de fotografías del caso clínico; a todas las Dras. y Dres. del diplomado diagnóstico y tratamiento multidisciplinario del adolescente, por su disposición para que pudiera adquirir y reforzar conocimientos teórico-clínicos e incentivar a continuar preparándome para una mejor atención al paciente.

## *Dedicatorias*

A mis papás, a mis tíos Paco y Bertha; Cynthia y Mario, Iván y Angélica, Doris, tío Ángel y Mitzy; por todo su apoyo de diversas formas durante mi vida, por dedicar un tiempo, un espacio para mí, por sus consejos en mis mejores y peores momentos; cada uno tiene mi respeto, cariño, amor incondicional y mi eterno agradecimiento.

¡Orgullosamente UNAM!  
Facultad de Odontología

Por mi raza hablará el espíritu

# INDÍCE

1. INTRODUCCIÓN .....	5
2. OBJETIVOS .....	7
3. ENCÍA.....	8
3.1. Características macroscópicas.....	8
3.1.1 División anatómica .....	10
3.2 Características microscópicas.....	11
3.2.1 Epitelio gingival .....	11
3.2.1.1 Epitelio oral externo .....	11
3.2.1.2 Epitelio del surco .....	13
3.2.1.3 Epitelio de unión .....	13
3.2.1.4 Lámina basal .....	14
3.2.2 Tejido conectivo gingival .....	14
3.2.2.1 Células.....	15
3.2.2.2 Fibras gingivales.....	16
4. ENFERMEDADES GINGIVALES .....	18
4.1 Patogenia .....	19
4.2 Etiología .....	22
4.2.1 Biopelícula dental (Placa dentobacteriana) .....	26
5. AGRANDAMIENTO GINGIVAL .....	28
5.1 Antecedentes .....	28
5.2 Definición.....	30
5.3 Sinonimia.....	30
5.4 Factores etiológicos predisponentes .....	30
5.4.1 Inflamatorio.....	31
5.4.2 Fármacos .....	32
5.4.3 Factores predisponentes sistémicos .....	34
5.4.3.1 Pubertad .....	34
5.4.3.2 Hormonas sexuales esteroides.....	34
5.4.3.3 Efectos de las hormonas sexuales en la encía.....	35

5.5 Clasificación .....	38
5.6 Índice de medición por grados .....	39
5.7 Signos y síntomas generales .....	40
5.8 Diagnóstico.....	40
5.9 Tratamiento .....	41
5.9.1 Técnicas quirúrgicas .....	43
5.9.2 Métodos.....	46
5.9.3 Recidiva del agrandamiento gingival .....	48
6. HIGIENE ORAL EN PACIENTES ADOLESCENTES .....	49
6.1 Motivación para el paciente adolescente.....	49
6.2 Control mecánico de biopelícula dental.....	50
6.3 Control químico de biopelícula dental .....	58
7. CASO CLÍNICO .....	64
7.1 Presentación del caso .....	64
7.2 Fase I .....	67
7.3 Fase II .....	68
7.3.1 Procedimiento .....	69
7.3.2 Cicatrización a los 8 días.....	70
7.3.3 Cicatrización a los 15 días.....	71
7.4 Fase III .....	72
7.4.1 Valoración 1° mes .....	72
7.4.2 Valoración 2° mes. ....	73
7.4.3 Valoración al 4° mes .....	75
8. RESULTADOS.....	76
9. CONCLUSIONES .....	77
10. REFERENCIAS BIBLIOGRÁFICAS.....	78

## 1. INTRODUCCIÓN

Las enfermedades gingivales son la causa principal de alteraciones en la encía. En ciertos casos de gingivitis asociada a biopelícula dental se produce un agrandamiento gingival, consecuencia del proceso inflamatorio generado como respuesta al biofilm no eliminado durante un periodo de tiempo.

El agrandamiento gingival es una condición deformante de la encía que implica un aumento de tejido gingival, es multifactorial y se desarrolla en respuesta a diversos estímulos e interacciones entre el huésped y el entorno; puede conducir a trastornos funcionales como alteración en el habla, dificultad en la masticación y problemas estéticos. Siendo mediado por un factor sistémico como la pubertad se categoriza como inducido por biopelícula dental.

La pubertad es un período dinámico de desarrollo marcado por fluctuaciones hormonales, diversos cambios físicos, psicosociales y marca el tiempo en que pueden observarse alteraciones hormonales en boca.

El adolescente en este proceso de eventos hormonales tiende a no realizar rutinas de higiene dental, provocando exceso de biopelícula dental, las concentraciones de las hormonas sexuales aumentan radicalmente dando respuesta inflamatoria exagerada en la encía ante el exceso de biopelícula dental, además, influyen factores como: caries, respiración oral, malposición dental o la erupción dentaria. La intensidad de reacción gingival disminuye hasta que se controle efectivamente la biopelícula dental.

Clínicamente presenta papilas bulbosas y aumento de volumen en encía marginal, sangrado espontáneo o provocado, el paciente puede manifestar dolor a la masticación y al cepillado. En ocasiones además de la terapia periodontal no quirúrgica se requiere una fase quirúrgica.

La importancia de un buen control de higiene oral en adolescentes debe motivarse para minimizar o evitar recidiva ante una enfermedad gingival inducida por biopelícula dental.

## 2. OBJETIVOS

### General

Presentar un caso clínico de agrandamiento gingival inducido por biopelícula dental en un paciente adolescente femenino que acude a la clínica del diplomado multidisciplinario del adolescente.

### Específicos

1. Mejorar hábitos de higiene bucal en la paciente.
2. Resolver el agrandamiento gingival a través de terapia periodontal no quirúrgica y quirúrgica.
3. Lograr restablecer función masticatoria y problema estético de la zona anterior maxilar y mandibular.
4. Prevenir la recidiva del agrandamiento gingival a través de motivación y compromiso de la paciente por mejorar su higiene oral y así mantener la salud gingival y periodontal.



### 3. ENCÍA

#### 3.1. Características macroscópicas

La encía es la parte de la mucosa masticatoria que recubre al proceso alveolar y rodea la porción cervical de los dientes. Está compuesta de una capa epitelial y un tejido conjuntivo subyacente denominado lámina propia. Funciona adecuadamente como una barrera contra daños mecánicos y microbianos. Adquiere su forma y textura definitivas con la erupción de los dientes y es el único tejido periodontal visible a la inspección.<sup>1,2,3</sup>

#### Características de la encía en salud

##### Color

El color de la encía varía de un color rosa pálido a rosa coral, sin embargo, cambia de acuerdo con el grado de vascularización, queratinización, espesor del epitelio y pigmentaciones presentes<sup>1</sup> (Fig. 1 y 2)<sup>4,2</sup>.

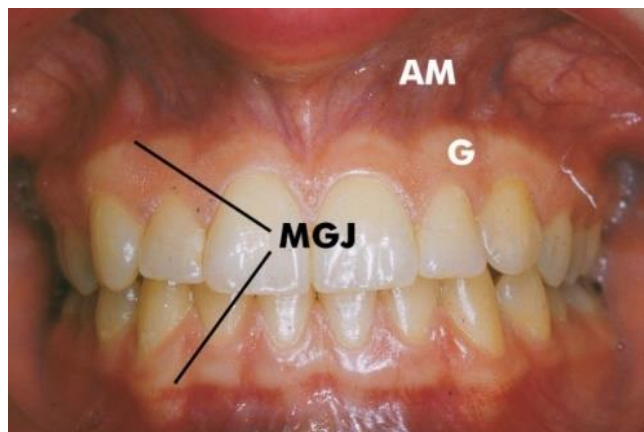


Fig. 1 En individuos de piel clara, la encía (G) se distingue fácilmente de la mucosa alveolar roja oscura (AM) adyacente por su color rosa más claro. Su borde apical que lo separa de la mucosa alveolar adyacente es la unión mucogingival (MGJ).

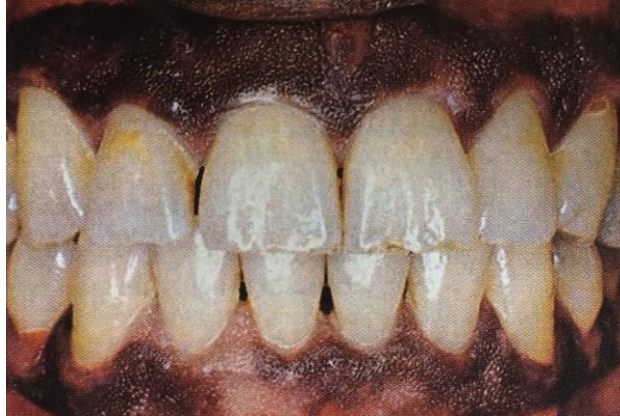

Fig.2 Encía fuertemente pigmentada (melanótica).

## Forma

La forma del margen gingival está relacionada con la posición y trayecto de la unión cemento esmalte y del margen óseo. La encía marginal termina de manera desvanecida, en forma de filo de cuchillo mientras que la encía insertada sigue la forma de filo de cuchillo mientras que la encía insertada sigue la forma festoneada del hueso alveolar el cual, a su vez, sigue la forma de las raíces que aloja.

## Consistencia

La consistencia de la encía es firme y resiliente, está dada por la gran cantidad de fibras de colágena que posee y por la substancia fundamental del tejido conectivo subyacente.

## Textura

La encía presenta un puntilleo característico, debido a la interdigitación del epitelio con el tejido conectivo, generalmente se presenta en la base de la papila<sup>1</sup> (Fig. 3)<sup>3</sup>.

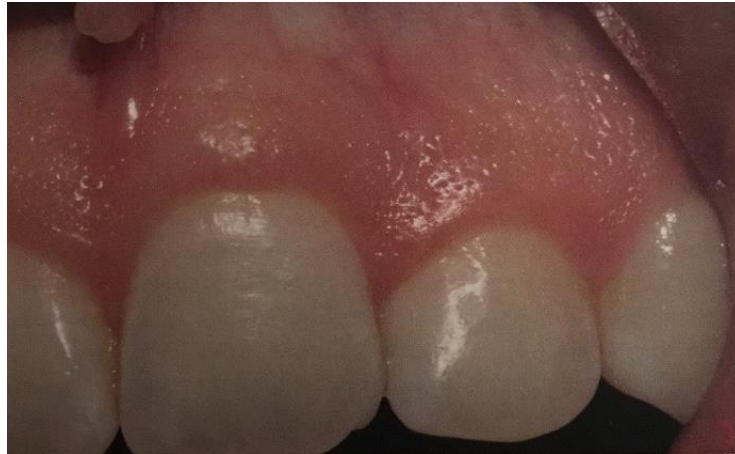

Fig. 3 Puntilleo de la encía principalmente en la base de las papilas.

### 3.1.1 División anatómica

La encía se clasifica anatómicamente según su ubicación en tres zonas mencionadas a continuación:

#### Encía insertada o adherida

Se adhiere directamente al hueso alveolar subyacente. Su anchura varía entre las personas y entre diferentes áreas dentro de una misma boca, siendo por lo general de 4 a 6 mm en las zonas vestibulares de los incisivos y molares, de menor dimensión en región de caninos y premolares inferiores. La encía insertada lingual es más ancha en la región de los molares y más angosta en la región de los incisivos. Frecuentemente muestra una superficie con depresiones, denominadas puntilleo, le dan aspecto de cáscara de naranja, correspondiente a los sitios donde se interdigita el epitelio con el tejido conectivo subyacente.<sup>1,3</sup>

#### Encía libre o marginal

Localizada coronalmente a la encía insertada, rodea a los dientes en forma de collar. La encía libre es de color rosado coralino, con superficie opaca y

consistencia firme. Es el tejido marginal no adherido al diente localizado en las zonas vestibular y lingual o palatina de los dientes, su límite superior es la cresta del margen gingival. La encía libre al no unirse a la superficie dentaria forma el surco gingival que es un pequeño surco entre el tejido gingival y el diente.<sup>1,2,3</sup>

### Encía interdental

Se encuentra entre los dientes por debajo del punto de contacto. También llamada papila interdental, es parte de la encía libre que se encuentra presente entre los dientes, las dimensiones de las superficies dentarias proximales y la trayectoria de unión cemento esmalte.

## 3.2 Características microscópicas

### 3.2.1 Epitelio gingival

El epitelio gingival no sólo proporciona una barrera física ante una agresión mecánica o microbiológica, participa activamente en la respuesta a la infección, al señalar las reacciones de otros huéspedes e integra la inmunidad innata y adquirida. Sus funciones son mecánicas, químicas y de señalización microbiana.<sup>2</sup>

Incluye el oral externo, del surco y el de unión. Cada una de estas tres zonas del epitelio es distinta en su organización, estratificación y características de sus células epiteliales.<sup>1</sup>

#### 3.2.1.1 Epitelio oral externo

Se extiende desde la parte más coronal de la encía marginal hasta la línea mucogingival. Está ortoqueratinizado (completamente queratinizado) o paraqueratinizado (casi queratinizado), presenta abundantes interdigitaciones dentro del tejido conectivo. La principal función es proteger

a la encía del daño mecánico que puede presentarse durante la masticación. Es un epitelio escamoso, estratificado y queratinizado, que, según el grado de diferenciación de sus células productoras de queratina, también conocidos como queratinocitos, puede dividirse en las siguientes capas o estratos celulares:

1. Capa basal
2. Capa espinosa
3. Capa granular
4. Capa queratinizada

Las células de la capa basal son cilíndricas o cuboidales y están en contacto con la membrana o lámina basal que separa el epitelio del tejido conectivo.

La capa espinosa consiste de 10 a 20 capas de células de forma poliédrica. Las células de la capa basal y espinosa se adhirieron unas con otras principalmente a través de uniones por desmosomas, que al microscopio electrónico los desmosomas se observan como engrosamientos de las membranas, llamados hemidesmosomas.<sup>1,3</sup>

Dentro del estrato basal y espinoso del epitelio oral externo existen otras células además de los queratinocitos: los melanocitos, las células de Langerhans, células de Merkel y también se pueden encontrar células inflamatorias como linfocitos.

Los melanocitos transfieren gránulos de pigmento de melanina a las células basales vecinas. Las células de Langerhans son parte del sistema reticuloendotelial y son responsables de procesar y presentar a los antígenos al sistema inmune, iniciando una respuesta inmunológica temprana la cual inhibe o previene una mayor penetración de antígenos en los tejidos. Las células de Merkel pueden ser las responsables de la percepción de la sensación en la encía. Estas células a menudo tienen

forma de estrella y tienen prolongaciones citoplasmáticas de distintos tamaños y formas.

Las células epiteliales gingivales pueden resistir la agresión de las bacterias patógenas ya que actúan como una barrera, por lo que el epitelio gingival es considerado como la primera línea de defensa.<sup>3</sup>

#### 3.2.1.2 Epitelio del surco

Corresponde a la pared blanda del surco gingival, es más delgado y paraqueratinizado o no queratinizado, con pocas interdigitaciones epiteliales. También es un epitelio escamoso estratificado. Apicalmente se traslapa con el borde coronal del epitelio de unión. El epitelio del surco tiene una capa basal y una capa espinosa y no presenta el estrato granular ni córneo. Las capas más superficiales contienen algunos filamentos de queratina y un núcleo aplanado intacto correspondiente a la capa granular. En presencia de inflamación severa, el epitelio del surco se adelgaza por estirarse, siendo susceptible a perforarse permitiendo sangrado dentro del surco y penetración de sustancias dentro del tejido conectivo subyacente.<sup>3</sup>

#### 3.2.1.3 Epitelio de unión

El epitelio de unión se encuentra en el fondo del surco uniendo la encía del diente. Se deriva del epitelio reducido del esmalte y es conocido como un epitelio de unión primario. Conforme el diente erupciona, se presenta una fusión entre el epitelio reducido del esmalte y el epitelio oral, de tal manera que la continuidad epitelial nunca se pierde. Está compuesto de una sola capa o estrato donde están presentes células basales y suprabasales. El epitelio de unión se renueva constantemente por división mitótica de sus células basales, las cuales migran coronalmente y se descaman en la base del surco gingival. Su índice de recambio es de cuatro a seis días. El epitelio de unión muestra varias características únicas estructurales y funcionales que contribuyen a prevenir que la flora patogénica colonice la superficie dentaria subgingival.

### 3.2.1.4 Lámina basal

La lámina basal separa al epitelio del tejido conectivo. Las células basales del epitelio se encuentran adyacentes al tejido conectivo y están separadas de éste por una membrana o lámina basal producida por las mismas células basales. Consiste en una lámina densa y una lámina lúcida (Fig. 4)<sup>3</sup>.

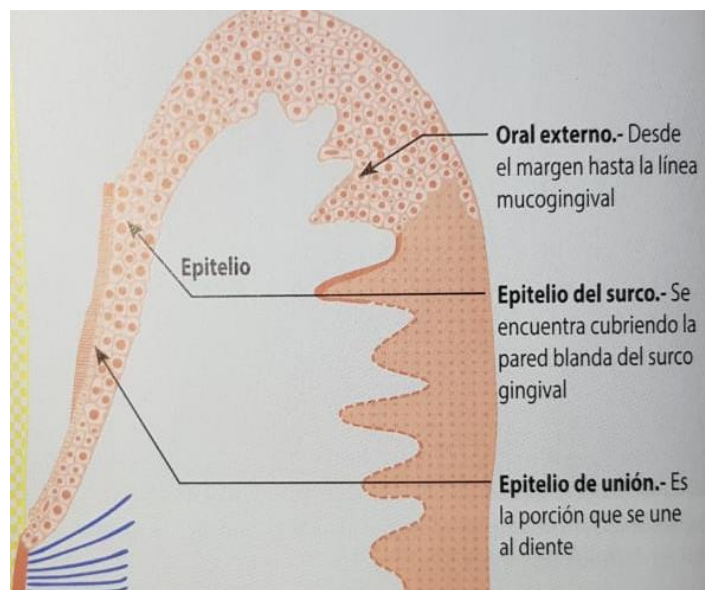


Fig. 4 Esquema que muestra, de acuerdo con su ubicación, los distintos tipos de epitelio gingival.

### 3.2.2 Tejido conectivo gingival

También conocido como lámina propia. Es el principal componente de la encía. Formado por una red de fibras, principalmente colágena, abarcan casi un 60% de su volumen, dan firmeza a la encía y la insertan al cemento y hueso subyacente. Fibras de reticulina, oxitalán y elásticas también están presentes, pero en menor cantidad.

Diferentes tipos de células están presentes en el tejido conectivo como: fibroblastos, células cebadas y células inflamatorias, ya que aún en circunstancias clínicamente normales, se encuentran presentes neutrófilos, macrófagos, linfocitos y algunas células plasmáticas.<sup>1,2</sup>

### 3.2.2.1 Células

Los distintos tipos de células presentes en el tejido conjuntivo son: fibroblastos, mastocitos, macrófagos y células inflamatorias.

El fibroblasto es la célula predominante en el tejido conjuntivo (65% del total de la población celular). Se ocupa de la producción de los diversos tipos de fibras que se hallan en el tejido conjuntivo, pero también interviene en la síntesis de la matriz del tejido conjuntivo. El fibroblasto es una célula de forma ahusada o estrellada con núcleo ovalado que contiene uno o más nucléolos.

El mastocito es responsable de la producción de algunos componentes de la matriz. Esta célula produce también sustancias vasoactivas, que pueden afectar la función del sistema microvascular y controlar el flujo de sangre a través del tejido.

El macrófago tiene en el tejido diferentes funciones fagocíticas y de síntesis. Son particularmente numerosos en los tejidos inflamados. Estas células derivan de monocitos de la sangre circulante que migran hacia los tejidos.<sup>2</sup>

El tejido conectivo tiene también células inflamatorias de distintos tipos, por ejemplo, granulocitos neutrófilos, linfocitos y plasmocitos. Los granulocitos neutrófilos, también denominados leucocitos polimorfonucleares, tienen un aspecto característico, el núcleo es lobulado y en el citoplasma se encuentran numerosos lisosomas que contienen enzimas lisosómicas. Los linfocitos se caracterizan por un núcleo oval o esférico que contiene áreas localizadas de cromatina electrodensa.

Los plasmocitos contienen un núcleo esférico excéntrico, con cromatina electrodensa dispuesta en forma radiada.<sup>2</sup>



### 3.2.2.2 Fibras gingivales

Las fibras del tejido conjuntivo son producidas por los fibroblastos y pueden clasificarse en: fibras colágenas, fibras de reticulina, fibras de oxitalano y fibras elásticas.

Las fibras de colágena se organizan principalmente en dos patrones, uno compuesto de haces grandes y densos de fibras gruesas llamadas fibras principales, y el otro compuesto por un patrón laxo de fibras delgadas mezcladas en una red reticular llamadas fibras secundarias<sup>3</sup> (Fig. 5 y 6)<sup>3,4</sup>.

#### A. Fibras principales

- Dentogingivales
- Circulares
- Alveologingivales
- Dentoperiosteales
- Transeptales

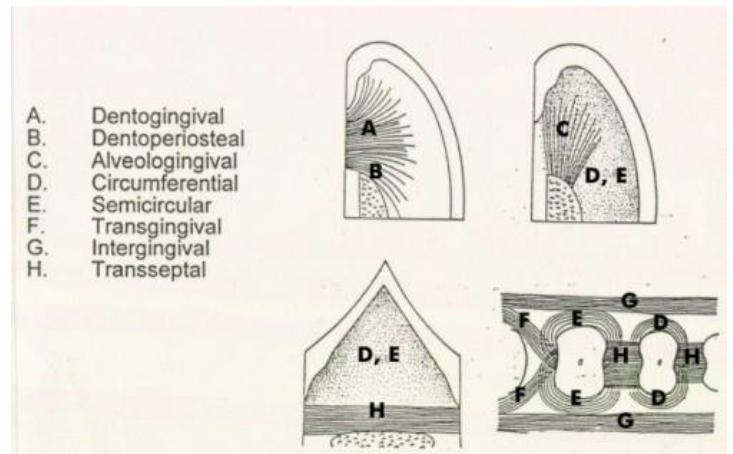


Fig. 5 Fibras principales (A, B, C, D, H)

#### B. Fibras secundarias

- Transgingivales
- Interpapilares
- Semicirculares
- Intergingivales<sup>3</sup>

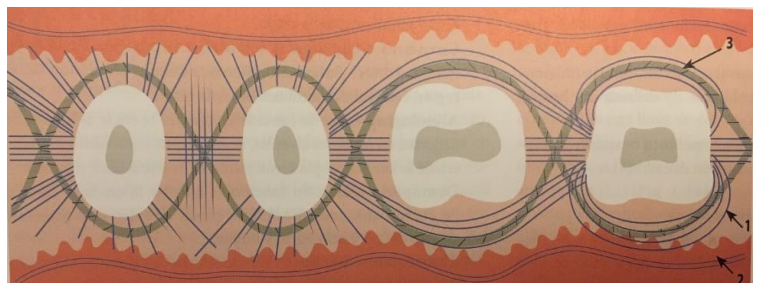


Fig. 6 Fibras secundarias. 1. Fibras Intergingivales. 2. Fibras semicirculares. 3. Fibras Transgingivales.

Las fibras de reticulina abundan en las partes del tejido adyacentes a la membrana basal. No obstante, las fibras de reticulina también están en gran cantidad en el tejido conjuntivo laxo que rodea a los vasos sanguíneos. Por consiguiente, las fibras de reticulina están presentes en las interfaces tejido conjuntivo-epitelio y endotelio-tejido conjuntivo.

Las fibras de oxitalano son escasas en la encía, pero abundantes en el ligamento periodontal. La función de estas fibras todavía se desconoce.

En el tejido conjuntivo de la encía y el ligamento periodontal las fibras elásticas sólo se hallan asociadas a los vasos sanguíneos. No obstante, la lámina propia y la submucosa de la mucosa alveolar (de revestimiento) contienen numerosas fibras elásticas. La encía de localización coronal con respecto a la unión mucogingival no contiene fibras elásticas, excepto las que se asocian con los vasos sanguíneos.<sup>2</sup>

#### 4. ENFERMEDADES GINGIVALES

La gingivitis representa una amplia gama de enfermedades que son resultado final de diversas etiologías, teniendo como característica común estar confinadas a la encía y por tanto no afectan de ninguna forma la inserción ni al resto de tejidos periodontales. La gingivitis inducida por biopelícula dental es la más común, pero existen otras formas de enfermedad que afectan a la encía, como el agrandamiento gingival, no obstante, el término enfermedades gingivales las engloba en su totalidad.<sup>3,5</sup>

En 1999, la Academia Americana de Periodontología (AAP) contempla e introduce una detallada clasificación para enfermedades gingivales, resaltando que se pueden presentar en periodontos sin pérdida de inserción o en periodontos con pérdida de inserción que no está progresando, además destaca que la gingivitis que no sólo se confinan a la presencia de biopelícula dental (antes placa dental) ya que considera factores modificadores como los sistémicos, por medicamentos, por estados de malnutrición o por origen microbiológico; la clasificación se subdividió en dos grupos principales:

- A.** Enfermedades gingivales asociadas a placa dental.
- B.** Enfermedades gingivales no asociadas a placa dental. <sup>5,11,38</sup>

Sin embargo, la nueva clasificación de Enfermedades y Condiciones Periodontales y Periimplantarias organizado por la Academia Americana de Periodontología en conjunto con la Federación Europea de Periodontología (EFP), en Chicago 2018, modifica terminologías, es decir, gingivitis asociada a placa la reconoce como inducida por biopelícula dental (biofilm), denomina a la clasificación como salud gingival y condiciones gingivales; está organizado de la siguiente manera (Cuadro 1)<sup>6,12</sup>:

## Clasificación de la salud gingival y enfermedades / condiciones gingivales

Cuadro 1. Nueva Clasificación de Enfermedades y Condiciones Periodontales y Periimplantarias, 2018.

<p><b>A.</b> Asociada únicamente a biofilm</p> <p><b>B.</b> Mediado por factores sistémicos o locales de riesgo</p> <p>i. Factores sistémicos</p> <p>a) Fumar</p> <p>b) Hiperglucemia</p> <p>c) Factores nutricionales</p> <p>d) Agentes farmacológicos</p> <p>e) Hormonas sexuales esteroides</p> <ul style="list-style-type: none"><li>• Pubertad</li><li>• Ciclo menstrual</li><li>• Embarazo</li><li>• Anticonceptivos orales</li></ul> <p>f) Condiciones hematológicas</p> <p>ii. Factores locales</p> <p>a) Factores de retención de placa</p> <p>b) Xerostomía</p> <p><b>C.</b> Agrandamiento gingival por fármacos <sup>6</sup></p>
---

### 4.1 Patogenia

La gingivitis inducida por biopelícula dental o biofilm puede exhibir varios patrones de signos y síntomas observables de inflamación que se localizan en la encía y se inician por la acumulación de una biopelícula microbiana en los dientes. La intensidad de los signos y síntomas clínicos variará entre los individuos, así como entre los sitios de una dentición. Incluso cuando se

minimizan los niveles de biopelícula dental, hay un infiltrado inflamatorio en los tejidos gingivales como parte de una vigilancia inmunológica fisiológica. Page y Schroeder en 1976, clasificaron el desarrollo de la gingivitis en lesiones inicial, temprana y establecida. Las lesiones inicial y temprana corresponden a gingivitis.<sup>1,5,8</sup>

### Lesión inicial

Se produce entre 2- 4 días después del comienzo de la acumulación de biopelícula dental.

Caracterizada por la formación de edema (manifestado por el aumento del líquido del surco gingival), una acumulación de neutrófilos polimorfonucleares y pérdida de tejido conjuntivo por descomposición temprana del colágeno de las fibras gingivales.

Los estreptococos siendo los primeros microorganismos que colonizan la película adquirida a medida que se forma el biofilm producen varias enzimas y productos finales que aumentan la permeabilidad del epitelio de unión, lo cual permite el ingreso de otros productos bacterianos y salida del líquido del surco gingival que contiene muchas proteínas séricas con todos los componentes necesarios para la activación del complemento, el ácido lipoteicoico y los peptidoglucanos son capaces de activar el complemento una vez que esto sucede se liberan aminas vasoactivas de los mastocitos con lo cual se aumenta la permeabilidad vascular y la formación de edema, características de la inflamación. En el surco gingival los polimorfonucleares pueden liberar trampas extracelulares de neutrófilos (TEN) capaces de atrapar y matar patógenos microbianos; además una variedad de estímulos proinflamatorios puede encontrarse dentro del surco gingival como lipopolisacáridos (LPS),

interleucina-8 (IL-8), factor de necrosis tumoral, así como proteína estreptocócica M, tienen la capacidad de formar TEN.<sup>1,10</sup>

#### Apariencia Clínica

- No hay cambios evidentes en estas fases.
- A medida en que se desarrolla la infección se produce un ligero enrojecimiento marginal con agrandamiento debido al acúmulo de líquido.<sup>10</sup>

#### Lesión temprana

Aparece alrededor de 4-7 días, algunos autores como Wilkins, consideran de 7- 14 días; después del inicio de la acumulación de biopelícula dental. En esta etapa existe mayor cantidad de linfocitos y macrófagos. Los cambios vasculares se acentúan, aumenta la permeabilidad del epitelio de unión y del surco, la naturaleza del líquido del surco gingival cambia de líquido intersticial a exudado inflamatorio. El aumento de la permeabilidad de los epitelios del surco y de unión debido al ensanchamiento de los espacios entre las células epiteliales favorece el mayor ingreso de los productos bacterianos hacia los tejidos gingivales y la escalada de la respuesta inflamatoria. Cuando se elimina la biopelícula dental, los tejidos gingivales se reparan y se remodelan.<sup>1,10</sup>

#### Apariencia Clínica

- Los signos tempranos de gingivitis comienzan a aparecer con leve agrandamiento gingival.

- La gingivitis temprana es reversible cuando se controla la biopelícula dental, la inflamación se reduce y los tejidos se pueden restaurar.<sup>10</sup>

## 4.2 Etiología

La gingivitis resulta de la acumulación de biopelícula dental ubicada debajo del margen gingival. El inicio de la gingivitis ocurre si la biopelícula dental se acumula sin remoción, debido a una pérdida de simbiosis entre el biofilm, la respuesta inmune-inflamatoria del huésped y el desarrollo de una disbiosis incipiente, aunque también existen otros factores como los sistémicos, incluidas las endocrinopatías, las condiciones hematológicas, la dieta y los fármacos que pueden modificar la respuesta inmune inflamatoria.

Existen en general dos categorías en la etiología de enfermedad gingival: gingivitis inducida por biopelícula dental y gingivitis no inducida por biopelícula dental.<sup>5,8</sup>

### Gingivitis inducida por biopelícula dental

La gingivitis inducida por biopelícula dental se define como una afección inflamatoria específica del sitio, iniciada por la acumulación de biopelículas dentales y resultado de las interacciones entre esta y la respuesta inmune-inflamatoria del huésped; permanece contenida dentro de la encía por tanto no se extiende a la inserción periodontal (cemento, ligamento periodontal y hueso alveolar) ni más allá de la unión mucogingival, es apical al margen gingival y reversible al reducir los niveles de placa dental. Se desarrolla cuando la biopelícula se deja intacta en las superficies. Por lo general, la gingivitis es indolora, rara vez causa sangrado espontáneo y a menudo, se caracteriza por cambios clínicos sutiles, lo que hace que la mayoría de los pacientes no se den cuenta de la enfermedad o no puedan reconocerla. El diagnóstico de la gingivitis es meramente clínico.<sup>6,8,10</sup>

Las características clínicas de las enfermedades gingivales inducidas por biopelícula dental incluyen:

- Eritema.
- Edema.
- Agrandamiento del margen gingival debido a edema o fibrosis.
- Cambio de color a rojo o rojo azulado.
- Elevación de la temperatura del surco.
- Sangrado y molestia al sondeo.
- Sensibilidad.
- Aumento del exudado gingival.

Los síntomas que un paciente puede reportar incluyen:

- Sangrado gingival (sabor metálico / alterado)
- Sensibilidad
- Edema
- Dolor
- Halitosis
- Dificultad para comer
- Reducción de la calidad de vida relacionada con la salud oral.
- Las radiografías son útiles para descartar pérdida de inserción.<sup>6,8</sup>

Factores que influyen en el desarrollo de la gingivitis

#### A. Factores de riesgo locales (Predisponentes)

Son aquellos que fomentan el acúmulo de biofilm en un sitio específico, ya sea inhibiendo su remoción durante las prácticas de higiene oral diaria, o



creando un nicho biológico que fomenta un mayor acúmulo de biopelícula dental. Estos incluyen:

#### Factores de retención de la biopelícula de la placa dental

Ciertos factores anatómicos del diente facilitan la acumulación de biopelícula dental en el margen gingival y apical, lo que permite la adherencia y maduración de la biopelícula y aumenta la dificultad de la extracción mecánica de la placa.

Puede ser por malposición dental, restauraciones mal ajustadas y aparatos de ortodoncia-ortopedia que favorecen la acumulación y retención de biopelícula dental.<sup>26</sup>

#### Xerostomía

La sequedad oral que se manifiesta como una falta de flujo salival, disponibilidad o cambios en la calidad de la saliva, lo que lleva a una limpieza reducida de las superficies dentales se asocia con una eliminación reducida del biofilm de la placa dental y una inflamación gingival. Las causas comunes incluyen medicamentos que tienen acción antiparasimpática, síndrome de Sjögren cuando los acinos salivales son reemplazados por fibrosis después de la destrucción autoinmune, respiración bucal y / o un sellado labial incompetente.

#### B. Factores de riesgo sistémico (Modificadores)

Se refiere a aquellas características presentes en un individuo que influyen negativamente en la respuesta inmune-inflamatoria a cargo de biopelícula dental dada, lo que resulta en una inflamación exagerada. Esto incluye:

## Fumar

La absorción circulatoria sistémica de los componentes del humo del tabaco, así como la captación local, inducen vasoconstricción microvascular y fibrosis. Esto puede enmascarar los signos clínicos de gingivitis, como el sangrado durante el sondeo, a pesar de un infiltrado inflamatorio patológico subyacente significativo de las células.<sup>37</sup>

## Factores metabólicos

El exceso de glucosa es tóxico e induce directamente el estrés mitocondrial y un estallido respiratorio mejorado en las células inflamatorias que pueden activar varias cascadas mediadoras proinflamatorias.

## Factores nutricionales

La deficiencia severa de vitamina C, o escorbuto, resulta en defensas de micronutrientes antioxidantes comprometidas contra el estrés oxidativo y también tiene un impacto negativo en la síntesis de colágeno, lo que provoca el debilitamiento de las paredes de los vasos sanguíneos capilares y la consiguiente propensión a una mejor hemorragia gingival.

## Agentes farmacológicos

Pueden actuar a través de diversos mecanismos para aumentar la susceptibilidad a la gingivitis. Esto puede incluir medicamentos que reducen el flujo de saliva, medicamentos que pueden inducir agrandamiento gingival.

## Elevación en las hormonas esteroideas sexuales

En la pubertad, durante el embarazo o después de la medicación con anticonceptivos orales pueden modificar la respuesta inflamatoria gingival. Las reacciones biológicas complejas dentro de los tejidos gingivales resultan de niveles elevados de esteroides sexuales y generan

una inflamación más de lo esperado, en respuesta a niveles relativamente pequeños de placa.

### Afecciones hematológicas

Las neoplasias malignas de la sangre en particular, como la leucemia o las afecciones premalignas, como la mielodisplasia, se asocian con signos de exceso de inflamación gingival en ausencia de acumulación excesiva de biofilm en la placa.<sup>37</sup>

No hay pruebas sólidas para diferenciar la gingivitis por grados, es decir leve, moderada y grave, las definiciones siguen siendo una cuestión de opinión profesional. Los métodos para definir la gingivitis pueden incluir:

### Definiendo porcentajes

- Leve = <10% sitios
- Moderado = 10% -30% sitios
- Severo = > 30% sitios <sup>5</sup>

## 4.2.1 Biopelícula dental (Placa dentobacteriana)

La biopelícula que se forma sobre los dientes es conocida como placa dental. En 1978, Costerton introdujo el término biofilm. Investigaciones realizadas durante la última década ha llevado al reconocimiento de la placa dental como un biofilm (biopelícula dental), una acumulación altamente organizada de comunidades microbianas adheridas a una superficie ambiental.

Actualmente un nuevo esquema de clasificación para las enfermedades y condiciones periodontales y periimplantarias, 2018, también reconoce a la placa dental como biopelícula dental.<sup>44,45</sup>

Las biopelículas dentales son disposiciones tridimensionales de bacterias que están sueltas o más firmemente adheridos a los dientes y tejidos. Consisten en microcolonias de bacterias incrustadas en matrices viscosas

y son comunidades dinámicas, autosuficientes, que coexisten en relativa armonía y pueden sobrevivir en ambientes hostiles. Si el ambiente cambia, ya sea como resultado de la inflamación en los tejidos gingivales u otros procesos aún no identificados dentro del biofilm, es llamado estado de disbiosis que puede resultar en el crecimiento excesivo de componentes más virulentos del biofilm, con la consiguiente exacerbación de inflamación periodontal. Dos escenarios frecuentes a ello son: un estado cariogénico y el otro hacia un ecosistema periodontopatógeno.

Aunque la biopelícula dental no se puede eliminar, se puede reducir y controlar a través del cuidado oral diario. La eliminación mecánica se considera el método más eficaz para controlar el crecimiento de la biopelícula oral, los dispositivos comúnmente utilizados para el control mecánico son los cepillos de dientes ya sea manual o eléctrico. Como cepillo de dientes, la eficacia se limita a las superficies de los dientes a las que puede acceder es decir superficies vestibulares, linguales y oclusales, se necesita otros auxiliares para limpieza interdental y áreas circundantes. Otros factores que afectan la eficacia de la eliminación de biopelícula incluyen frecuencia de cepillado, tiempo de cepillado, el diseño de cepillo de dientes y técnica de cepillado.<sup>7,8,44,46,57</sup>

## 5. AGRANDAMIENTO GINGIVAL

### 5.1 Antecedentes

El primer caso de agrandamiento gingival fue reportado por Gross, en 1856, denominándolo hipertrofia de las encías, caracterizado por tejido fibroso benigno, siendo una condición de crecimiento de la encía debido a la irritación del cálculo o de los dientes artificiales. A partir de entonces, se han reportado múltiples casos asociados con numerosas terminologías.<sup>13</sup> En 1999, la AAP incluyó al agrandamiento gingival como apartado en las deformidades y afecciones mucogingivales alrededor de los dientes. En 2018, la AAP en conjunto con la EFP replantearon la organización del esquema establecido en 1999, sin embargo, el agrandamiento gingival sigue estando dentro de los apartados de exceso gingival (Cuadro 2,3)<sup>14</sup>.

Cuadro 2. Deformidades y afecciones mucogingivales alrededor de los dientes (AAP, 1999).

1. Recesión gingival/tejidos blandos <ul style="list-style-type: none"><li>• Superficies vestibulares o linguales</li><li>• Interproximal (papilar)</li></ul>
2. Ausencia de encía queratinizada
3. Profundidad vestibular disminuida
4. Posición aberrante de músculo/frenillo
5. Exceso gingival <ul style="list-style-type: none"><li>a) Pseudo bolsa</li><li>b) Margen gingival inconsistente</li><li>c) Exceso margen gingival</li><li>d) <b>Agrandamiento gingival</b></li></ul>
6. alteración del color

Cuadro 3. Modificación por AAP Y EFP, 2018.

1. Biotipo periodontal
a) Biotipo ondulado delgado
b) Biotipo plano grueso
c) Biotipo festoneado grueso
2. Recesión gingival del tejido blando
a) Superficies vestibulares o linguales
b) Interproximal (papilar)
c) Severidad de recesión (Cairo RT 1,2,3)
d) Grosor gingival
e) Ancho gingival
f) Presencia de NCCL/ caries cervical
g) Preocupación estética del paciente
h) Preocupación de hipersensibilidad
3. Falta de encía queratinizada
4. Profundidad vestibular disminuida
5. Posición aberrante de músculo/ frenillo
6. Exceso gingival
a) Pseudo bolsa
b) Margen gingival inconsistente
c) Exhibición gingival excesiva
d) <b>Agrandamiento gingival</b>
7. Color anormal

## 5.2 Definición

El agrandamiento gingival es un crecimiento excesivo del tejido gingival, implicando aumento de tejido conectivo y grosor del epitelio.<sup>15,16,17,18</sup>

Se clasifica como una enfermedad gingival y actualmente se prefiere denominar agrandamiento gingival o crecimiento gingival excesivo tratándose de términos clínicos estrictamente descriptivos; reportes de análisis histológicos de la encía no reflejan con precisión un aumento en el tamaño o número de fibroblastos, sino la acumulación de matriz extracelular con el tejido conectivo gingival.<sup>2,19,17</sup> Con ello se descartan connotaciones patológicas equívocas utilizadas en el pasado, como gingivitis hipertrófica o hiperplasia gingival, las cuales se refieren principalmente a características histopatológicas.<sup>2,14,20</sup>

## 5.3 Sinonimia

El agrandamiento gingival ha sido reportado en la literatura bajo al menos veinticinco nombres diferentes entre los que destacan: fibromatosis gingival, hiperplasia gingival, hipertrofia gingival, hiperplasia epitelial focal, elefantitis gingival y gigantismo gingival.<sup>13,21,22,23</sup>

La terminología actual aceptada para este padecimiento es *agrandamiento gingival o crecimiento gingival excesivo*.<sup>2,22</sup>

## 5.4 Factores etiológicos predisponentes

El agrandamiento gingival presenta etiología multifactorial<sup>15,20,24</sup> que se desarrolla como interacciones entre el huésped y el entorno, en respuesta a diversos estímulos.<sup>20</sup> Puede incluir factores inflamatorios, farmacológicos y/o hereditarios. Influenciado por una higiene dental deficiente, enfermedades sistémicas, agrandamientos neoplásicos o falsos<sup>16</sup>, respiración bucal<sup>16,19</sup>, labios incompetentes<sup>17</sup>, también puede ser idiopático<sup>15</sup> o bien por deficiencia de ácido ascórbico (vitamina C)<sup>2,16,19</sup>.

### 5.4.1 Inflamatorio

La exposición prolongada a la biopelícula dental, asociada con una higiene bucal deficiente es el principal agente causante del agrandamiento inflamatorio crónico de la encía.

Las anomalías anatómicas, la irritación debida a dispositivos de ortodoncia y restauraciones inadecuadas en conjunto a biofilm contribuyen a estas condiciones en cierta medida.

#### Características clínicas

Se presenta en forma de una ligera tumefacción de la papila interdental o la encía marginal, siendo localizado o generalizado. Por lo general, es indoloro en la naturaleza y progresa lentamente a lo largo del tiempo. Puede ocurrir como una masa sésil discreta o pedunculada en la encía interproximal, marginal o adherida.<sup>19</sup>

#### Características histopatológicas

Hay preponderancia de células inflamatorias y fluidos con ingurgitación vascular. Hay abundancia de fibroblastos, fibras de colágeno y nuevos capilares en el tejido conectivo.<sup>2, 19</sup>

#### Fibroso

#### Características clínicas

Representa una masa firme, rosada, sin inflamación y parece crecer desde debajo del margen gingival libre y papila interdental, de las superficies vestibulares y linguales de la mandíbula y maxilar. Muy a menudo la lesión es indolora. El dolor puede estar asociado a traumas secundarios a través del cepillado, el uso de hilo dental o la masticación.<sup>16,19</sup>



El color suele ser normal, pero se torna eritematoso en la inflamación. Suele presentarse en el momento de la erupción de la erupción primaria, el tejido fibroso denso puede interferir en la erupción. El agrandamiento bulboso conduce a la distorsión de la mandíbula y el paciente se queja de problemas funcionales y estéticos.<sup>16,19</sup>

### Características histopatológicas

Incluyen principalmente tejido conectivo con un denso infiltrado rico en fibras de colágeno y un epitelio denso con papilas epiteliales largas. Así mismo se ha reportado la presencia de pequeñas partículas calcificadas y pequeños focos de tejido óseo.<sup>16,23</sup>

### 5.4.2 Fármacos

El agrandamiento gingival se ha relacionado con la administración de tres tipos de fármacos: anticonvulsivos, bloqueadores de canales de calcio y las ciclosporinas (un inmunosupresor). Se revela que el crecimiento excesivo de los tejidos tiene dos componentes: el fibrótico, provocado por el fármaco y el inflamatorio inducido por la biopelícula dental. No es clara la función del biofilm en la patogénesis general del agrandamiento gingival inducido por fármacos. Algunos estudios indican que el biofilm es un prerrequisito para el agrandamiento gingival, mientras que otros sugieren que la presencia del biofilm es consecuencia de su acumulación provocada por la encía agrandada. La incidencia de agrandamiento gingival por fenitoína es alrededor del 50%, por ciclosporina es del 30% y por nifedipino es alrededor de 20%.<sup>2,19</sup>

### Características histopatológicas

Hay una acantosis de epitelio y una prolongación de las crestas epiteliales que se extienden profundamente en la lámina propia. En el tejido conectivo,

hay focos de células inflamatorias crónicas, particularmente células plasmáticas, gran número de fibroblastos, aumento en la formación de colágeno y nuevos vasos sanguíneos. Una propiedad que es común a estas tres clases de medicamentos es que todos afectan directamente el metabolismo celular del calcio. La producción celular de colagenasa es modulada por influjo de calcio y los fibroblastos de pacientes tratados con estos fármacos afectan el metabolismo del calcio y pueden producir una forma inactiva de colagenasa, este cambio podría ser responsable de un aumento en matriz extracelular, que produce un crecimiento excesivo de la encía. Se puede pensar en que la síntesis de colágena está aumentada y su degradación disminuida.<sup>18,19,22,54</sup>

### Papel del fibroblasto

Se sabe que los anticonvulsivos, bloqueadores de canales de calcio y las ciclosporinas modifican la función de los fibroblastos, ya sea directa o indirectamente a través de la alteración de los niveles de citoquinas/ metaloproteinasa de la matriz (MMP) en el tejido. El fibroblasto durante el crecimiento excesivo de la encía inducido por fármacos muestra un aumento de la síntesis de glicosaminoglicanos sulfatados. Los fármacos pueden inducir una disminución en la degradación del colágeno debido a la producción de una colagenasa de fibroblastos inactiva.<sup>19</sup>

### Papel de las citoquinas inflamatorias

Los fibroblastos activados por el fármaco producen grandes cantidades de interleucinas, como IL-6, IL-1 e IL-8. Dichos mediadores activan la proliferación de células T y el reclutamiento de neutrófilos en los tejidos involucrados, estableciendo una interacción directa entre el sistema inmunológico y el tejido conectivo. Esta interacción parece estar altamente asociada con enfermedades fibróticas.<sup>19</sup>

### 5.4.3 Factores predisponentes sistémicos

El riesgo sistémico incluye aquellas características presentes en un individuo, que influyen negativamente en la respuesta inmune-inflamatoria a una carga de biopelícula dental dada, lo que resulta en una inflamación exagerada o "hiper".<sup>6</sup>

En la pubertad el sistema endócrino juega un papel importante. Las hormonas esteroides son moléculas reguladoras específicas que modulan la reproducción de la función, el crecimiento, el desarrollo y el mantenimiento de los entornos internos, así como producción, utilización y almacenamiento de energía. Además de ser los reguladores de las funciones reproductivas, las hormonas esteroides sexuales tienen efectos en la cavidad oral, específicamente en los tejidos periodontales, aunque las causas aún no son totalmente dilucidadas.<sup>2,30</sup>

#### 5.4.3.1 Pubertad

La pubertad marca el inicio de los cambios desde la maduración hasta la edad adulta. Hay un importante aumento en las secreciones de las hormonas esteroides sexuales: la testosterona en los hombres y estrógeno en mujeres.<sup>31</sup>

El aumento dramático en los niveles de hormonas esteroides durante la pubertad en ambos sexos tiene un efecto transitorio en el estado inflamatorio de la encía. Varios estudios han demostrado un aumento de la inflamación gingival en individuos circumpubertales de ambos sexos, sin un aumento concomitante en los niveles de placa.<sup>1,32, 33,37</sup>

#### 5.4.3.2 Hormonas sexuales esteroides

Las acciones de las hormonas sexuales esteroides en la matriz extracelular es un excelente ejemplo de la respuesta dinámica de las células en el tejido conectivo gingival durante las fluctuaciones hormonales.

Durante la pubertad o el embarazo, la naturaleza protectora de las hormonas esteroideas sexuales se expresan como un proceso inflamatorio agudo, específicamente, durante estos tiempos de posible vulnerabilidad del individuo, la respuesta inflamatoria intensificada en el periodonto es necesaria para proteger los entornos locales (la unión periodontal) y los sistémicos (sepsis tóxica) mediante la destrucción, dilución o aislamiento de los organismos invasores. Cuando la respuesta inflamatoria se vuelve crónica los niveles elevados de hormonas esteroideas sexuales pueden ser perjudiciales para el periodonto y para el individuo.<sup>33</sup>

#### 5.4.3.3 Efectos de las hormonas sexuales en la encía

Los efectos periodontales de las hormonas esteroideas sexuales son de naturaleza multifactorial, afectarán al huésped al influir en la función celular, esto es en los vasos sanguíneos, el epitelio y el tejido conectivo además en la función inmune, y junto con las poblaciones bacterianas seleccionadas por las hormonas que ocupan el surco gingival, inducen cambios observables específicos en tejidos gingivales que se manifiestan clínicamente<sup>1,32,33,56</sup> (Cuadro 4)<sup>31,33,56</sup>.

#### Mecanismo de acción

De acuerdo a Mariotti y Mawhinney, las hormonas sexuales ejercen su efecto a través de receptores intracelulares, que regulan la expresión genética tras el reconocimiento y unión específica receptor-hormona. Las hormonas circulan por el torrente sanguíneo principalmente unidas a proteínas plasmáticas. La porción hormonal libre es la que puede entrar en la célula por difusión y unirse a los receptores macromoléculas, que pueden localizarse tanto en el citoplasma como en el núcleo de la célula.

En el tejido gingival existen receptores para hormonas esteroides, localizados en las capas basal y espinosa del epitelio gingival, en los fibroblastos del tejido conectivo, y en las células endoteliales, si bien, por sí mismas no son suficientes para producir alteraciones gingivales; pueden alterar las respuestas de los tejidos periodontales frente a biopelícula dental excesiva.

En la encía, las hormonas esteroides pueden influir en la división celular, el crecimiento y la diferenciación de los fibroblastos y los queratinocitos. Las alteraciones en los vasos sanguíneos son causadas principalmente por el estrógeno y la estimulación de la producción de mediadores inflamatorios, principalmente por estrógenos y progesterona (Cuadro 4). Esto puede resultar en una respuesta exagerada de los tejidos gingivales a la biopelícula dental conduciendo a gingivitis o agrandamiento gingival. Por lo tanto, el mantenimiento de una higiene bucal adecuada es la clave en el manejo de este tipo de condiciones.<sup>33,34</sup>

Los niveles séricos mayores de testosterona en adolescentes hombres, así como estradiol y progesterona en adolescentes mujeres están correlacionados positivamente con los niveles subgingivales de *Prevotella intermedia* y *Prevotella nigrescens*. Las hormonas sexuales en el fluido crevicular gingival pueden servir como factores de crecimiento para las dos especies de *Prevotella*, siendo anaerobias gramnegativas que pueden sustituir la vitamina K por estrógeno y progesterona, un factor de crecimiento esencial para algunos microorganismos.<sup>32,56</sup>

Cuadro 4. Efectos de las hormonas esteroides en encía.

<p>Güncü et al. 2009, Bhardwaj 2012, Mariotti y Mawhinney 2013.</p>	<p>Testosterona</p>	<ul style="list-style-type: none"> <li>• Inhibe la secreción de prostaglandinas.</li> <li>• Disminuye proliferación de fibroblastos en encía.</li> </ul>
<p>Güncü et al. 2009, Bhardwaj 2012, Mariotti y Mawhinney 2013.</p>	<p>Progesterona</p>	<ul style="list-style-type: none"> <li>• Aumenta la dilatación vascular, por lo tanto, aumenta la permeabilidad, produciendo una respuesta inflamatoria.</li> </ul>
<p>Güncü et al. 2009, Bhardwaj 2012, Mariotti y Mawhinney 2013.</p>	<p>Estrógenos</p>	<ul style="list-style-type: none"> <li>• Disminuye la queratinización al tiempo que aumenta el glucógeno epitelial que resulta en la disminución de la efectividad de la barrera epitelial.</li> <li>• Aumenta la proliferación celular en los vasos sanguíneos.</li> </ul>

## 5.5 Clasificación

De acuerdo a los factores causales (Cuadro 5) <sup>2,8,19</sup> :

Cuadro 5. Clasificación agrandamiento gingival por factores causales

- A. Inflamatorios
  - 1. Agudo
  - 2. Crónico
- B. Asociados a enfermedades o padecimientos sistémicos
  - Agrandamiento condicionado a:
    - a) Alteraciones hormonales
      - 1. Embarazo
      - 2. Pubertad
    - b) Déficit de vitamina C
    - c) Leucemia
- C. Asociados a proceso de erupción dental
- D. Inducido por fármacos
  - a) Anticonvulsivantes
    - 1 Fenitoína
    - 2 Fenobarbital
    - 3 Carbamazepina
    - 4 Valproato de sodio
    - 5 Primidona
  - b) Inmunosupresores
    - 1. Ciclosporina A
  - c) Antihipertensivos
    - 1. Nifedipino
    - 2. Amilodipino
    - 3. Nimodipina
    - 4. Nicardipina
    - 5. Nitrendipina
    - 6. Bepridil
- E. Idiopático
- F. Neoplásico
- G. Asociado a síndromes
- H. Agrandamiento gingival falso <sup>2,16,26</sup>

Clasificación por extensión (Cuadro 6) <sup>8,16</sup>:

Localizado	Se limita a la encía en relación con un sólo diente o grupo de dientes.
Generalizado	Implica la encía en toda la boca.

Clasificación por severidad (Cuadro 7) <sup>19,8</sup>:

Leve	Implica el agrandamiento de la papila gingival.
Moderado	Implica el agrandamiento de la papila gingival y la encía marginal.
Severo	Implica el agrandamiento de la papila gingival, margen gingival y la encía adherida.

## 5.6 Índice de medición por grados

- Grado 0: No hay signos de agrandamiento gingival.
- Grado 1: Agrandamiento gingival únicamente en papila interdental.
- Grado 2: Agrandamiento gingival que involucra tanto papila como encía marginal.
- Grado 3: Agrandamiento gingival que cubre  $\frac{3}{4}$  partes o más de la corona.<sup>19</sup>



## 5.7 Signos y síntomas generales

Como signos, se presentan cambios en el color, el contorno y la consistencia de encía, sangrado gingival (espontáneo o inducido) y el aumento del exudado gingival.<sup>17,20</sup>

Como síntomas puede estar presente el dolor, sensibilidad, interferencia con el habla y/o masticación, así como halitosis. La masticación es dolorosa si el tejido se extiende hacia las superficies oclusales de los dientes, de lo contrario es asintomático.<sup>19</sup>

## 5.8 Diagnóstico

Cuando se realiza la historia clínica, se debe establecer la molestia que presenta el paciente y en relación con el agrandamiento gingival, la duración del inicio y cualquier dolor asociado, sangrado, movilidad dental u otros síntomas observados. Además de esto, es importante determinar un historial dental que incluya cualquier historia reciente de tratamiento y el régimen habitual de limpieza bucal del paciente. La historia social puede identificar factores de riesgo, incluyendo el consumo de tabaco y alcohol. Los antecedentes familiares pueden ayudar al diagnóstico de afecciones, que tienen un elemento genético hereditario, como el fibromatosis gingival y neurofibromatosis.

Un historial médico también proporcionará información sobre cualquier medicamento que se esté tomando.

Un examen clínico completo debe incluir valoración de la biopelícula dental y de los índices periodontales. La profundidad de la bolsa, por sí sola no es un verdadero marcador de pérdida de inserción clínica, debido a la falsa acumulación de bolsas periodontales asociada con el agrandamiento gingival.<sup>17</sup>

## Bolsa gingival o pseudobolsa

Es la bolsa formada por un agrandamiento gingival sin migración apical del epitelio de unión. El margen de la encía se ha movido hacia incisal u oclusal sin que se involucren las estructuras periodontales más profundas. La pared dental de la pseudobolsa es esmalte. Todas las bolsas gingivales son supra óseas, la base de la bolsa es coronal a la cresta del hueso alveolar, hay profundidad de sondaje, pero sin pérdida de inserción.<sup>10</sup>

## Diagnóstico histológico

La biopsia de tejido y el examen histopatológico se pueden utilizar para un diagnóstico definitivo.

Esto generalmente se considera después de una fase inicial de manejo si la resolución del agrandamiento gingival no se logra completamente. En algunos casos se requiere desde el principio si el historial y el examen identifican causa de preocupación inusual que no se corresponde con la inflamación típica inducida por placa, factor sistémico o bien hereditario.<sup>17</sup>

## 5.9 Tratamiento

El agrandamiento gingival requiere un enfoque estructurado que incluye terapia no quirúrgica y en algunos casos intervenciones quirúrgicas.

El manejo del agrandamiento gingival se puede describir en dos fases. La fase I, siendo la terapia causal, implica intentos de modificación teniendo en cuenta factores etiológicos, esto es seguido por un período de revisión, si la condición persiste se emplea una segunda fase, la quirúrgica.

En caso de estar indicada la fase II, se seleccionará cuidadosamente la técnica que se implementará, debe basarse en el caso individual para maximizar los resultados exitosos. La fase II o quirúrgica, corresponde a la realización de gingivectomía y se puede realizar mediante diversos

métodos, incluido el bisturí, instrumentos rotatorios como el uso de fresas diamantadas, electrocirugía, métodos láser y cirugía por colgajo.

### Fase I: Terapia relacionada con la causa

Se debe iniciar con instrucción de higiene bucal, controles personales de placa. Es importante reducir efectivamente la presencia de biopelícula dental implementando métodos de control mecánico y químico para reducir la carga bacteriana. En pacientes con deficiencia para realizar medidas de higiene oral se implementarán medidas químicas como la clorhexidina al 0.12% gel o enjuague bucal. Se debe realizar eliminación cálculo, así como raspados y alisados en caso de requerirse.<sup>26</sup>

### Fase II: Manejo quirúrgico

Si la terapia relacionada con la causa no ha sido favorable y el agrandamiento gingival sigue causando interferencia con el habla, la función o la estética, la cirugía puede estar indicada.

Esto puede ser mediante una gingivectomía o bien remodelar la encía mediante gingivoplastia o ambos. La extracción de tejido también facilita el examen histológico y el diagnóstico. La necesidad de una fase quirúrgica variará de acuerdo con la etiología de la enfermedad y la gravedad.

En ocasiones, la cirugía debe llevarse a cabo sin que el paciente logre una higiene oral óptima, ya que sin resección gruesa de la placa de los tejidos blandos el control de placa será muy desafiante. Esto puede complicarse adicionalmente por factores sociales u otros problemas de salud, como la destreza manual o las dificultades de aprendizaje.

Sin embargo, la terapia relacionada con la causa debe intentarse en primer lugar para reducir la inflamación y el riesgo de recurrencia después de la operación. La inflamación puede llevar a un aumento de la hemorragia en el momento de la cirugía, comprometiendo la visibilidad. Además, los tejidos inflamados son más friables y difíciles de manejar; esto puede llevar a un mayor trauma quirúrgico y retraso en la cicatrización.<sup>26</sup>

### 5.9.1 Técnicas quirúrgicas

La gingivectomía es el procedimiento quirúrgico donde se realiza la excisión y eliminación de tejido gingival.<sup>27</sup>

La técnica originalmente fue descrita para remover la pared blanda de las bolsas supraalveolares, con el objetivo de exponer la superficie a la cavidad oral, facilitando la remoción de cálculo y alisado radicular.

Actualmente, este procedimiento se utiliza exclusivamente en situaciones donde se requiere remodelar contornos gingivales anormales como lo es un agrandamiento gingival.<sup>3</sup>

#### Indicaciones

- Agrandamiento gingival (inflamatorio, medicamentoso, hereditario, idiopático).
- Bolsas periodontales supra-óseas.
- Erupción pasiva o retardada.
- Para aumentar longitud de corona clínica.

#### Contraindicaciones

- Encía insertada mínima o vestíbulo poco profundo.
- Presencia de cráteres óseos.
- Donde esté indicada cirugía ósea.
- Engrosamiento del hueso alveolar marginal.

#### Complicaciones

- Alergia al anestésico.
- Infección post operatoria.
- Hemorragia post operatoria.<sup>3</sup>

## Técnica

La incisión en una gingivectomía puede ser a bisel interno o a bisel externo.

### Bisel interno

Direccionada apicalmente, colocada en la cresta del margen gingival o por detrás del margen gingival, 0.5 a 2mm.

### Indicaciones

Agrandamiento gingival, ENAP (Procedimiento de Nueva Inserción), alargamiento de corona.<sup>3</sup>

### Bisel externo

Direccionada coronalmente, el bisturí tiene una angulación de 45° hacia incisal.

### Indicaciones

Gingivectomía, gingivoplastia, agrandamiento gingival, alargamiento de corona.<sup>3</sup>

### Procedimiento:

La gingivectomía tal y como se emplea hoy en día fue descrita por Goldman en 1951.

1. Una vez anestesiada la zona en la cual se programó la cirugía se identifican las pseudobolsas o bolsas periodontales con una sonda periodontal. A la altura del fondo de la bolsa se marca la encía quedando un punto sangrante en la superficie externa del tejido blando que se usará como guía de la incisión.
2. Se realiza incisión a bisel externo con bisturí Bard-Parker, hoja N° 12 o 15c, 1 mm apical a los puntos de referencia antes señalados, siguiendo un patrón festoneado. Por consiguiente, en el área donde la encía es voluminosa, la incisión debe efectuarse a un nivel más apical que en el caso de encías delgadas donde se requiere un bisel menos acentuado. En áreas donde las bolsas interdetales son más profundas que las bolsas vestibulares o linguales, deberá eliminarse más encía vestibular y lingual o palatina para establecer un contorno fisiológico del margen gingival, lo que a menudo se logra si la incisión comienza en un nivel más apical. No debe quedar hueso al descubierto.
3. Una vez completa la incisión primaria en las caras vestibular y lingual de los dientes se separa del periodonto interdental el tejido blando interproximal con una incisión secundaria, con un bisturí de Orban.
4. Los tejidos incididos se retiran con cuidado mediante una cureta, se puede recurrir al uso de tijeras para encía Goldman Fox.
5. Después del desbridamiento minucioso, se examina el contorno gingival y se corrige de ser necesario con piedras de diamante rotatorias.
6. Para proteger la zona incidida durante el periodo de cicatrización se cubre la superficie de la herida con un apósito periodontal (Coe-Pak). El apósito debe adaptarse con cuidado sobre las superficies de la herida vestibular y lingual. No debe ser demasiado voluminoso ya que molesta al paciente y se desprenderá con facilidad,
7. El apósito se deja entre 7-14 días. Después de retirarlo se limpian y se pulen los dientes. Si es necesario se elimina el cálculo. <sup>1,28,29</sup>

## Indicaciones postoperatorias

Durante las primeras 24 horas de la cirugía el paciente deberá evitar alimentos muy calientes. Se sugiere dieta semisólida o alimentos finamente picados, evitando irritantes como jugos cítricos y mucho condimento.

Se suspende cepillado dental, así como el uso de hilo dental en la zona quirúrgica durante 7 a 14 días.<sup>3</sup>

## Medicación

Realizar enjuagues con clorhexidina al 0.12%, 15 ml sin diluir, durante 30 segundos; 2 veces al día por 10 días.

Ibuprofeno cápsulas de 400 mg, tomar 1 cada 4-6 horas durante 3 días.<sup>3</sup>

### 5.9.2 Métodos

La gingivectomía se puede realizar mediante métodos como láser, electrobisturí y bisturí convencional con el uso de fresas rotatorias (Cuadro 8)<sup>2,26,36,37,38,39</sup>.

Cuadro 8. Resumen de métodos empleados para gingivectomía.

Método	Ventajas	Desventajas
<b>Láser</b> <ul style="list-style-type: none"><li>• Dióxido de carbono (CO<sub>2</sub>) .</li><li>• Neodimio:itrio-aluminio-granate (Nd:YAG).</li></ul>	<ul style="list-style-type: none"><li>• Mayor control de hemorragia.</li><li>• Mejor visibilidad.</li><li>• No requiere suturas.</li></ul>	<ul style="list-style-type: none"><li>• Requiere protección (Ojos)</li><li>• Gasto considerable en cuestión de inversión, capacitación y</li></ul>

	<ul style="list-style-type: none"> <li>• Mayor precisión de la incisión.</li> <li>• Reducido tiempo operatorio.</li> </ul>	<p>mantenimiento del equipo.</p> <ul style="list-style-type: none"> <li>• Cicatrización lenta con láser CO<sub>2</sub>.</li> </ul>
<b>Electrobisturí</b>	<ul style="list-style-type: none"> <li>• Control de hemorragia.</li> <li>• Rapidez en el procedimiento.</li> </ul>	<ul style="list-style-type: none"> <li>• Interfiere con marcapasos cardiacos mal protegidos.</li> <li>• Olor desagradable.</li> <li>• Puede producir necrosis ósea, recesión gingival, exposición a la furcación y movilidad dental.</li> <li>• Cicatrización lenta.</li> </ul>
<b>Bisturí convencional</b>	<ul style="list-style-type: none"> <li>• Se puede utilizar en conjunto a fresas rotatorias.</li> <li>• Cicatrización más rápida.</li> </ul>	<ul style="list-style-type: none"> <li>• Menor control de hemorragia.</li> <li>• Dificultad para utilizar esta técnica en ciertos pacientes.</li> </ul>



<b>Fresas rotatorias</b>	<ul style="list-style-type: none"> <li>• Facilidad y seguridad operatoria.</li> <li>• Bajo costo.</li> <li>• Las formas más utilizadas son esféricas, y de balón de americano, con texturas grano fino, medio, grueso y extra grueso.</li> </ul>	<ul style="list-style-type: none"> <li>• Los riesgos de necrosis son bajos sin embargo se requiere irrigación copiosa.</li> </ul>
--------------------------	--	---

### 5.9.3 Recidiva del agrandamiento gingival

La recidiva después del tratamiento es el problema más común en el tratamiento del agrandamiento gingival y está directamente relacionada con irritación local residual; las enfermedades sistémicas o hereditarias son factores responsables también. La recurrencia durante el periodo de cicatrización se manifiesta como masas rojas, abultadas y granulomatosas que sangran frente a la mínima provocación.<sup>2</sup>

#### Recidiva en adolescentes

El agrandamiento gingival en adolescentes tiende a desarrollar recurrencia masiva en presencia de depósitos de biopelícula dental relativamente escasos. Después de la pubertad, hay una reducción espontánea del agrandamiento, pero no desaparece hasta que se controla la biopelícula dental y el cálculo.<sup>2,19</sup>

## 6. HIGIENE ORAL EN PACIENTES ADOLESCENTES

Los adolescentes tienen el potencial de lograr una higiene oral óptima de forma independiente, pero pueden carecer de motivación debido a otros problemas o porque los hábitos de higiene oral no se iniciaron a una edad más temprana. A esta edad, la información dental completa puede y debe ser suministrada.<sup>32</sup>

En el caso específico del agrandamiento gingival, donde la anatomía gingival está alterada se restringe el acceso para el control de biopelícula dental, lo que hace que los adolescentes tengan menor dedicación al cepillado y estén predispuestos a enfermedad periodontal y halitosis.<sup>26, 40</sup> Otra afección oral que se hace evidente y tiene importancia durante la adolescencia es una maloclusión, ya que una alineación incorrecta de los dientes, maxilar y mandíbula tienen impacto en la salud del paciente no sólo estética, también funcional de igual forma dificultan el cepillado dental.<sup>41</sup>

### 6.1 Motivación para el paciente adolescente

El papel del odontólogo es ser un facilitador de la relación con el paciente adolescente. El primer paso para establecer un tratamiento dental en estos pacientes en particular es la confianza, se debe establecer diálogo abierto entre clínico-paciente, abordando temas de interés para el adolescente. Lo anterior engloba técnicas como: preparación para la cita inicial, saludo al paciente, cómo reducir la distancia (sentarse al mismo nivel y hacer contacto visual), vigilancia del lenguaje corporal, comprometer al paciente y reunir información, escuchar, permanecer en silencio, conducir la conversación con gentileza y respeto, valorar de las necesidades y deseos del paciente, brindar información, empoderamiento del paciente (asegurándose de que todas las preocupaciones del paciente se han evaluado ej. ¿tienes alguna duda?), realizar un resumen rápido de lo tratado y confirmar satisfacción esto último se percibe en el paciente pues

demuestra interés por lo próximo a realizar y determinará que es correcto para su bienestar.<sup>42,43</sup>

Si el adolescente viene acompañado de sus padres, estos deberían estar presentes en un primer momento, para que el odontólogo pueda escucharlos activamente y observar la relación padres-hijo. Cuando la presencia de los padres ya no sea necesaria, el odontólogo debe sugerir que los mismos aguarden en la sala de espera. A continuación, el examen debe ser realizado sólo con el adolescente. En esta etapa, se indaga sobre sus hábitos y sus expectativas en relación al tratamiento. Todas las informaciones relacionadas a su estado de salud, tratamiento y pronóstico deben ser transmitidas al joven de una forma realista y actualizada, valorizando su nivel intelectual y su capacidad de participar de las decisiones tomadas por el odontólogo.<sup>42</sup>

### Tiempo de motivación para el paciente

Durante la visita inicial se recomienda dedicar no menos de 20 minutos a la motivación del paciente y 15 minutos en citas subsecuentes. Es importante programar el tiempo suficiente para enseñar la técnica de cepillado adecuada y verificar su aprendizaje. Se recomienda asimismo el empleo de material didáctico audiovisual, para integrar y/o explicar mejor los métodos de higiene bucodental. Debe orientarse en la elección de los instrumentos más idóneos para las necesidades individuales de higiene bucodental del paciente.<sup>44</sup>

## 6.2 Control mecánico de biopelícula dental

Pithon, infiere que un cepillado manual convencional es efectivo para reducir el índice de placa, de acuerdo con los resultados de su metaanálisis; la prescripción indicada con mayor frecuencia es la limpieza mecánica de los dientes dos veces al día, con un tiempo de 1 a 3 minutos.<sup>45,51</sup>

Entre los métodos mecánicos comúnmente utilizados, se hace mención del uso de cepillos dentales manuales o eléctricos, hilo dental, aditamentos interproximales y más recientemente los irrigadores dentales. Los cepillos de dientes eléctricos o manuales permiten la limpieza de las superficies libres de los dientes, sin embargo, son de poca eficacia para la limpieza interproximal.<sup>45</sup>

En la práctica cotidiana de la limpieza oral, el paciente tiende a comenzar por los dientes anteriores y a detenerse más tiempo en ellos, por su valor estético, después al cepillar los dientes posteriores lo hacen de forma más rápida y con menor dedicación, por lo tanto, se recomienda indicar el inicio del cepillado en las zonas linguales inferiores de la cavidad bucal.<sup>41</sup>

### Aditamentos interproximales

El cepillado no tiene la misma efectividad en las zonas interdentes, por esta razón es importante tomar medidas higiénicas para esta área. Los métodos disponibles y más recomendados son el uso de hilo dental, cepillos interdentes, así como *flossers*, también llamados porta hilo dental, que son un soporte de hilo dental precargado con un plano de mordida para facilitar su uso, son de un solo uso y están recomendados en pacientes con baja motivación para el uso del hilo dental tradicional, discapacidades físicas, poca destreza manual, manos grandes, apertura de la boca limitada y fuerte reflejo nauseoso<sup>3,41</sup> (Fig.7) <sup>41</sup>.

### Hilo dental

El hilo dental es recomendado cuando los sitios son demasiado estrechos para el cepillo interdental.<sup>6</sup> Existen variedades en cuanto a hilo dental, podemos encontrar con y sin cera, así como de grosor variable. El hilo dental sin cera con frecuencia es delgado y se desliza fácilmente a través de áreas de contacto cercanas y tiene la ventaja de rechinar cuando la superficie proximal está limpia. Sin embargo, el hilo sin cera puede

desgastarse o desgarrarse si se usa alrededor de depósitos de cálculo, restauraciones defectuosas o dientes girados y esto puede desalentar el uso continuo. El hilo dental encerado, se recomienda para limpiar un espacio interproximal que no tenga puntos de contacto estrechos. Otras variantes de hilo dental son que algunas marcas comerciales ofrecen color y/o sabor, además de un mayor atractivo, el color proporciona un contraste visual con la biopelícula dental y los residuos orales, lo que permite ver qué se elimina añadiendo cierta motivación del paciente para usar el hilo dental y con ello, mejorar el cumplimiento del uso del hilo dental (Fig.7 y 8)<sup>41</sup>.

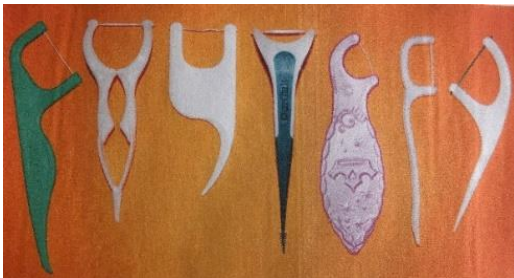

Fig. 7 Variedad de flossers o porta hilo dental, para un solo uso.



Fig. 8 Variedad de hilo dental. A. Cinta dental encerada. B. Hilo dental encerado. C. Hilo dental sin cera. D. Hilo dental de distinto espesor y grosor.

## Cepillos interdentes

De acuerdo con Chapple, los cepillos interdentes han demostrado tener mayor eficacia en la eliminación de la placa y también se ha demostrado que son los auxiliares de limpieza interdental más aceptados entre los pacientes.<sup>6</sup> Existen en distintas variantes tanto de tamaño como de diseño. Se recomiendan para áreas interproximales y otros espacios lo

suficientemente grandes como para recibir fácilmente el dispositivo. Están indicados en casos de diastemas, mantenedores de espacio, ortodoncia, aparatos ortopédicos, implantes, para limpieza del área posterior del último diente, bifurcaciones o alrededor de prótesis fijas. Estos cepillos consisten en un mango de plástico y un pequeño cepillo filamentososo cónico o cilíndrico. El asa está en ángulo y proporciona mejor entrada en áreas de difícil acceso. Existen diseños de mango corto donde es posible doblar la punta para mejorar el acceso. Las puntas de los cepillos son de varios tamaños para adaptarse adecuadamente al espacio correspondiente (Fig. 9 y 10)<sup>41, 46</sup>®.

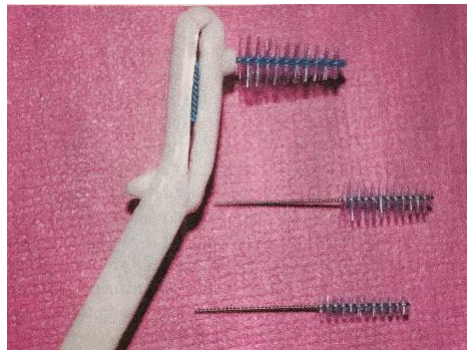

Fig. 9 Cepillo interdental con puntas intercambiables de diversas formas y medidas.

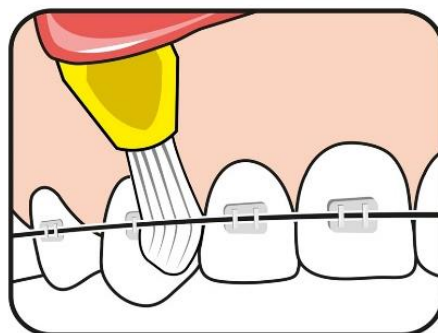


Fig. 10 Uso para limpieza alrededor de aparatos de ortodoncia. ®

## Otros

Existe otro diseño de cepillo encontrado bajo el nombre de unipenacho, monopenacho, end-tuft brush, o bien, uni-tuft. Consiste en un pequeño grupo de cerdas que son planas o cónicas y están unidas a un mango recto o en ángulo. Puede usarse como alternativa al hilo dental para la eliminación de la biopelícula dental de los dientes más posteriores y por distal, así como para las superficies proximales de los dientes adyacentes a espacios edéntulos. Otras áreas donde es útil incluyen la superficie lingual de los dientes mandibulares, dientes apiñados o desalineados y alrededor de aparatos de ortodoncia u ortopedia. También es ideal para cepillar los molares en erupción de los niños o bien terceros molares (Fig. 11)<sup>41,46</sup>®.

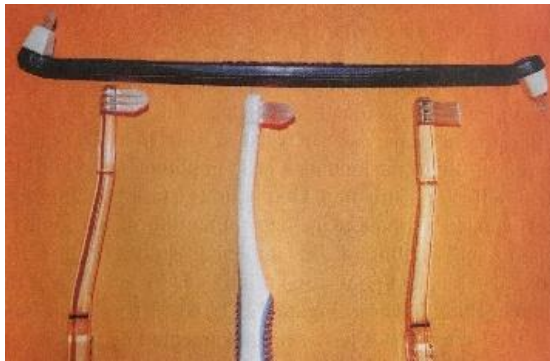

Fig. 11 Variedad de cepillo unipenacho.

Cabe destacar que se debe dar instrucción de uso sólo de aquellos aditamentos que sean estrictamente necesarios para no sobrecargar al paciente con una sucesión de métodos laboriosos y difíciles que abandonarán casi siempre tras un breve periodo de experimentación.<sup>44</sup>

## Dispositivos de irrigación oral

La irrigación oral se introdujo en la profesión dental en 1962 y se ha estudiado ampliamente durante las últimas décadas.

Un irrigador oral es un dispositivo eléctrico que administra un fluido pulsante a través de una presión controlada que tiene como objetivo eliminar la biopelícula interdental y subgingival en las superficies de los dientes para reducir la inflamación y ser complemento del cepillado dental. La combinación de pulsaciones y presión proporciona fases de compresión y descompresión del tejido gingival para eliminar el biofilm supragingival y expulsar bacterias subgingivales y otros residuos, así como se un estimulante de tejido gingival.

Los dispositivos de irrigación oral se pueden utilizar con agua, pero también con agentes antimicrobianos,<sup>47,48</sup> los agentes químicos que han demostrado ser los más efectivos son la clorhexidina y aceites esenciales. Uno de los beneficios de usar clorhexidina es una mejor penetración interproximal y subgingival en comparación con el uso solo de enjuague. La dilución en el dispositivo es aceptable, diluciones de 0.04% y 0.06% (basadas en una concentración al 0.12%) sugieren ser efectivas.<sup>10</sup>

En 2001, la AAP declaró: "Entre las personas que no realizan una excelente higiene bucal, la irrigación supragingival con o sin medicamentos es capaz de reducir la inflamación gingival más allá de lo que normalmente se logra con sólo el cepillado dental." Por lo anterior, la AAP sugiere que la irrigación oral no está indicada como un complemento para aquellos pacientes que tienen una higiene oral efectiva y sin inflamación gingival, por ello Husseini et al, en 2008 concluyeron que los irrigadores dentales como complemento del cepillado no tienen un efecto adicional en reducir biofilm visiblemente.<sup>51</sup> Sin embargo, los individuos con limpieza interproximal inefectiva, aparatos ortodónticos fijos, coronas, puentes fijos, implantes y halitosis pueden beneficiarse. En adición, la AAP recomienda el uso de bajas fuerzas de irrigación y esta debe ser circunferencial, alrededor de los dientes para asegurar el suministro a través de las bolsas periodontales.



Diversas marcas comerciales recomiendan un ajuste de potencia moderado para irrigación supragingival y se sugiere una configuración de menor potencia para el riego subgingival.<sup>41</sup>

El mayor beneficio es visto en pacientes que realizan limpieza insuficiente interproximal, pacientes en terapia de mantenimiento, pacientes con malposición dental, así como con puentes fijos, implantes, con aparatos de ortopedia y ortodoncia.<sup>10,48</sup>

Dispositivos como la irrigación oral también pueden facilitar la limpieza del paciente sin embargo aún en es controversial su eficacia.<sup>45</sup> No obstante Barners y cols. sugieren que la irrigación oral combinada con un cepillo de dientes manual o eléctrico es estadísticamente mejor para reducir el sangrado y la gingivitis que únicamente con el uso de cepillo dental e hilo dental. De esta forma es considerado una alternativa al uso de hilo dental para algunos pacientes<sup>48,49,55,58</sup>(Fig. 12 )<sup>41</sup> .

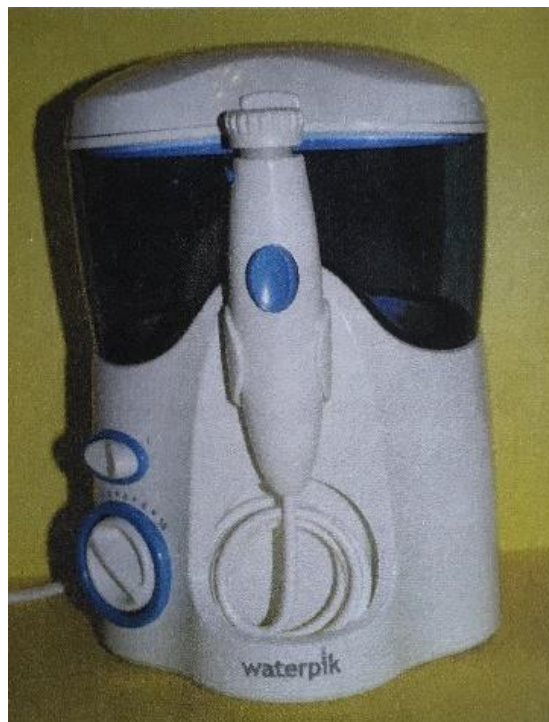

Fig. 12 Dispositivo de irrigación oral. Waterpik.

Forma de uso de distintos tipos de puntas para los irrigadores dentales (Cuadro 9)<sup>41</sup>.

Cuadro 9 Distintas puntas para un irrigador dental y su forma de uso.

Forma	Uso
A. Punta de cepillo de dientes	Para cepillar e irrigar al mismo tiempo.
B. Punta clásica	Para limpiar en profundidad interproximalmente y supragingivalmente, alcanzando un poco subgingival.
C. Punta para ortodoncia	Para limpiar alrededor de brackets y demás aditamentos.
D. Punta buscador de placa	Para limpiar alrededor de implantes, coronas, puentes y otras restauraciones.
E. Punta pic pocket (bolsas periodontales)	Para limpiar y administrar enjuagues en bolsas periodontales y bifurcaciones con baja presión.
F. Limpiador de lengua	Para limpiar e irrigar lengua.

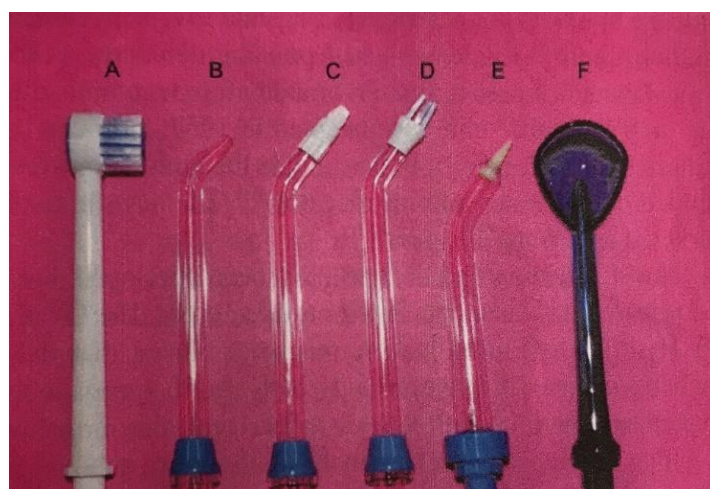

Fig. 13 Variedad de puntas en un irrigador oral.

### 6.3 Control químico de biopelícula dental

Los agentes químicos pueden interferir cualitativa y cuantitativamente en la placa dentobacteriana a través de varios procesos. La acción de los agentes químicos puede clasificarse en cuatro categorías:

#### Antimicrobianos

Sustancias químicas con efecto bacteriostático o bactericidas in vitro.

#### Reductores o inhibidores de placa

Reducen la cantidad o afectan la calidad de la placa. No suficientes para limitar la gingivitis o formación de caries.

#### Antiplaca

Sustancias químicas que tienen efecto suficiente en la placa para limitar la gingivitis o la formación de caries.

#### Antigingivitis

Reducen la inflamación gingival sin necesariamente influir en la placa bacteriana.<sup>3</sup>

Un enjuague bucal terapéutico, tiene ingredientes activos destinados a ayudar a controlar o reducir condiciones como el mal aliento, la gingivitis y la formación de biopelícula dental. Algunos ingredientes activos que pueden usarse en enjuagues bucales terapéuticos incluyen:<sup>50</sup>

#### Clorhexidina

La clorhexidina (CHX) es el principal método basado en la evidencia para el control químico de la placa y prevención de gingivitis. Es un potente antibacteriano que se adhiere firmemente a la membrana celular de la bacteria. Se une fuertemente a los tejidos y no es absorbida por el tracto

gastrointestinal.<sup>1,3,29,32</sup> Se puede encontrar en enjuagues al 0.2%, 0.12% y geles al .20%, .12% o .2%, según marca comercial.

Está indicada especialmente después de una cirugía oral o periodontal, destreza manual comprometida, pacientes periodontales, pacientes con ortodoncia- ortopedia fija y removible, implantes (mediante protocolos intermitentes que se repiten cada 2-4 meses), alto riesgo a caries y caries radicular.<sup>51</sup>

#### Mecanismo de acción

La clorhexidina ataca la membrana celular bacteriana, causando precipitación de los contenidos celulares. Específicamente, se une a las mucinas salivales, lo que reduce la formación de la biopelícula dental e impide la adherencia dental.

#### Forma de uso

Según Cancro y cols., la actividad clínica de la CHX se observa con dosis de 5-6 mg tres veces al día y dosis superiores no aumentan el efecto, pero si los efectos adversos. Para obtener una dosis de 20 mg con una concentración al 0.2%, el enjuague con 10 ml debe durar 30 segundos; con una concentración al 0.12% el enjuague con 15 ml debe durar 60 segundos.<sup>2</sup> Se inactiva con el lauril sulfato de sodio, por ello se recomienda usarlo al menos 30 minutos después del cepillado dental.

#### Ventajas

Inhibe de manera importante la formación de biopelícula dental, el cálculo y la gingivitis. Además, minimiza los compuestos de sulfuro asociados con la halitosis.<sup>52</sup>

## Desventajas

Los principales problemas con el uso de clorhexidina son su sabor y la formación de manchas en los dientes y la lengua. La pigmentación se produce debido a la degradación de la molécula de clorhexidina que libera paracloranilina, desnaturalizante de proteínas con la formación de metales sulfatado.<sup>3</sup>

Sólo el calentamiento por periodos prolongados puede inducir la formación de 4- cloroanilina, por ello los productos con CHX se venden en frascos no transparentes a temperatura ambiente, se debe evitar exponer a la luz solar directa. La intensidad de la pigmentación parece correlacionarse con la frecuencia de la ingesta de productos cromógenos, como café, té, vino tinto, tabaco y la concentración de la CHX.<sup>2</sup> Las manchas de corto plazo son removibles por pulido y el sabor puede ser enmascarado por agentes saborizantes<sup>32</sup> (Cuadro 10).

Cuadro 10 Resumen de indicaciones de uso y aplicación para clorhexidina en enjuague y gel.

Digluconato de Clorhexidina		
Presentación	Composición	Indicaciones
Enjuague bucal	Digluconato de clorhexidina al 0.12%	15 ml / 30-45 segundos /cada 12 horas. Treinta minutos después del cepillado dental. No ingerir líquido ni alimento hasta media hora después de aplicación.
Gel	Digluconato de clorhexidina al 0.20%,.12% ó .2%, según marca comercial.	Aplicar el gel, 2-3 veces al día, sobre la zona afectada. No enjuagarse después de aplicación,

		no ingerir líquido o alimento hasta media hora después.
--	--	---

## Aceites esenciales

Los Aceites Esenciales (AE) son fenoles y compuestos orgánicos con distintos constituyentes extraídos de vegetales por procesos específicos. La fórmula incluye cuatro ingredientes activos: Eucaliptol 0.092%, Mentol 0.042%, Metil Salicilato 0.060%, Timol 0.064%.<sup>52,53</sup>

## Mecanismo de acción

Tienen la capacidad de romper la pared celular de ciertos microorganismos y suprimir su actividad enzimática. Además, pueden inhibir las endotoxinas de patógenos Gram-negativos. Estudios in vitro e in vivo han demostrado la capacidad de los AE para penetrar en la biopelícula dental y ejercer un efecto bactericida. Los AE han demostrado ser eficaces en el control de inflamación, halitosis y el biofilm supragingival.<sup>53</sup>

## Ventajas

En la actualidad existen innumerables marcas comerciales que ofrecen sabores agradables. No tienen efectos secundarios por lo que se pueden utilizar a corto y largo plazo, sin embargo, se han reportado un fuerte sabor amargo y sensación de quemazón. Estos productos también contienen alcohol por lo que algunos pacientes son reacios al utilizarlos.<sup>52,53</sup>

## Desventajas

No tienen la misma eficacia que la clorhexidina al usarlos como agentes antiplaca y antigingivitis debido a su menor grado de sustentividad. Sin embargo, se ha demostrado que producen una reducción en la gingivitis y en el número de sitios de sangrado, comparable con la clorhexidina, hay que considerar que producen sensación de ardor y sabor amargo<sup>52,53</sup>.

## Floururos

Los floururos tienen menor eficacia antiplaca y antigingivitis que la clorhexidina y los aceites esenciales, sin embargo, el floururo de aminas y el fluoruro estañoso se utilizan como adyuvantes en enjuagues y pastas dentales, tienen capacidad para reducir el sangrado gingival. Su principal efecto adverso es la pigmentación dentaria.

## Triclosán

Es un derivado fenólico de baja toxicidad con amplio espectro de acción. En concentraciones al 0.20% dos veces al día, tiene una acción antimicrobiana moderada, con una sustentividad que se mantiene alrededor de cinco horas. No se han observado efectos secundarios con esta sustancia. Más que beneficios en el control de biopelícula dental, el triclosán parece tener importancia en control de la gingivitis al tener un papel antiinflamatorio. Al no ser iónico, es compatible con el flúor y con los surfactantes aniónicos de los dentífricos<sup>51,52</sup>.

Se debe considerar ante el inicio de cualquier tratamiento dental que el paciente tenga un nivel de biopelícula dental adecuado, esto conducirá a resultados exitosos en tratamientos. Los pacientes con una buena higiene bucal tienen un control efectivo de biofilm, independientemente de la ayuda de limpieza que utilicen, en pacientes cuya higiene oral no sea tan buena pueden reducir la formación de biofilm a largo plazo si se convierten en pacientes altamente motivados, los cuales pueden lograr mucho usando recursos simples como cepillo de dientes manual y el uso de aditamentos interproximales, la elección de estos debe basarse en las condiciones individuales y clínicas.<sup>45,58</sup>



## 7. CASO CLÍNICO

### 7.1 Presentación del caso

Paciente adolescente femenino de 12 años (Fig.14), acude a clínica del Diplomado Multidisciplinario del Adolescente FO, UNAM.



Fig. 14 Paciente.

#### Ficha de identificación

Nombre: J.S.M.

Edad: 12 años, 8 meses.

Ocupación: Estudiante.

Lugar de residencia: CDMX.

#### Motivo de la consulta

Paciente manifiesta “Me duele la encía al masticar alimentos, de repente me sangra y tengo dientes encimados”

#### Antecedentes personales no patológicos

No presenta hábitos perniciosos. Higiene oral: Cepillado dental esporádico (2-3 veces a la semana), paciente declara esto debido a molestia que causa el cepillo en encía, no hace uso de hilo dental ni enjuague bucal.

#### Antecedentes personales patológicos

Paciente presentó varicela a los 4 años.

#### Antecedentes heredo familiares

Abuela materna diabética controlada.

#### Antecedentes gineco-obstétricos

La paciente presentó menarca cuando cumplió 13 años.

## Exploración bucodental

A la exploración dental se observa encía edematosa; sangrado profuso al sondeo, papilas interdentes bulbosas en zona anterior maxilar y mandibular, encía marginal agrandada, incluyendo zonas palatinas y linguales respectivamente, se observa también presencia de cálculo, caries, respiración bucal, maloclusión dental que dificulta cepillado dental (Fig.15,16,17,18 y 19).

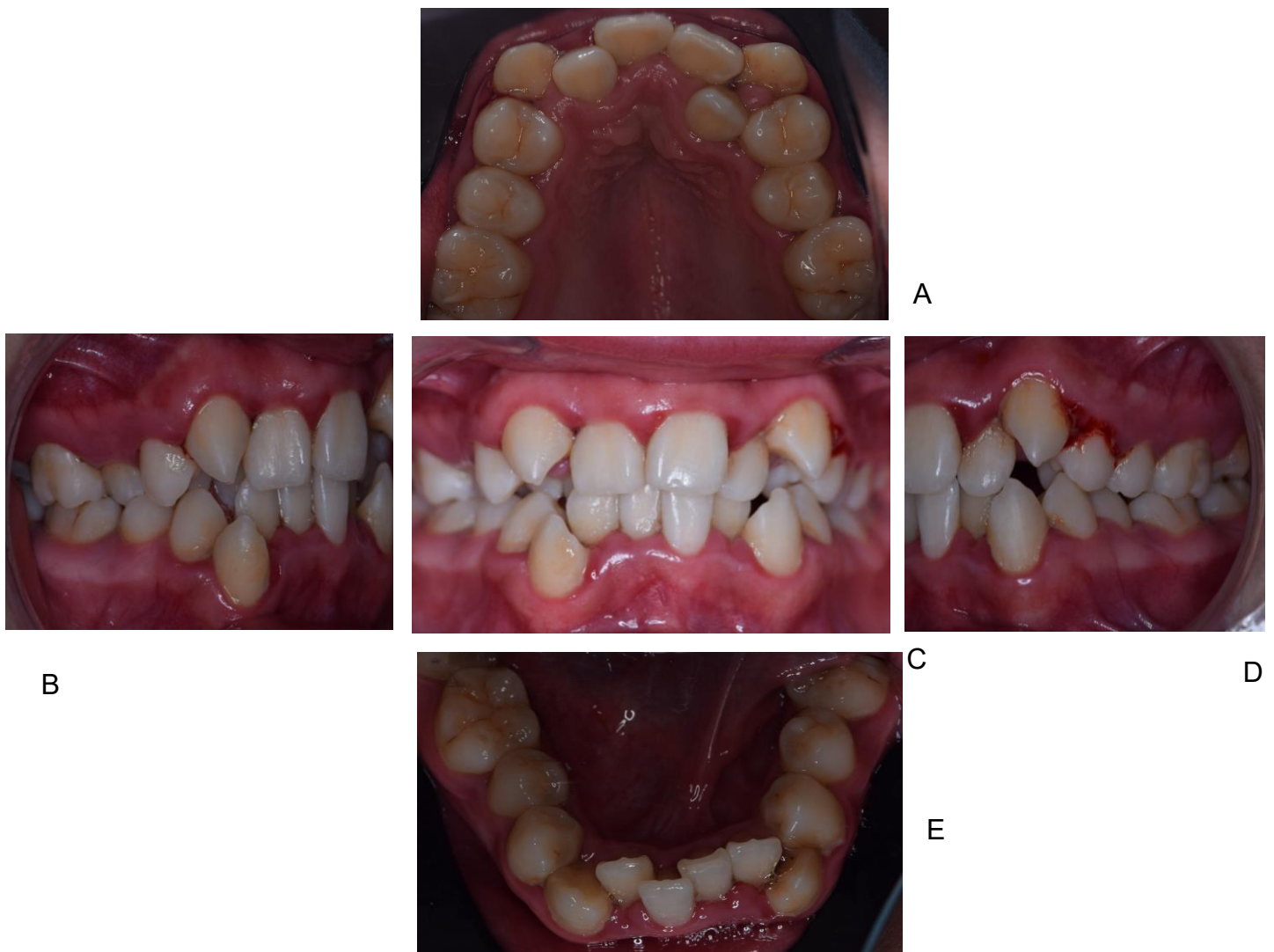

Fig. 15-19 Manifestaciones clínicas de la paciente con agrandamiento gingival inducido por biopelícula dental. A) Vista oclusal superior. B) Vista lateral derecha. C) Vista frontal. D) Vista lateral izquierda. E) Vista oclusal inferior.

## Periodontograma

Se anotan pseudobolsas periodontales de entre 4 y 5 mm en los cuatro cuadrantes, así como la presencia de sangrado al sondeo, malposición dental, caries y cálculo (Fig. 20).

### Diagnóstico periodontal

- Gingivitis inducida por biopelícula dental.
  - Agrandamiento Gingival inducido por biopelícula dental.
- Localizado, moderado, grado 2

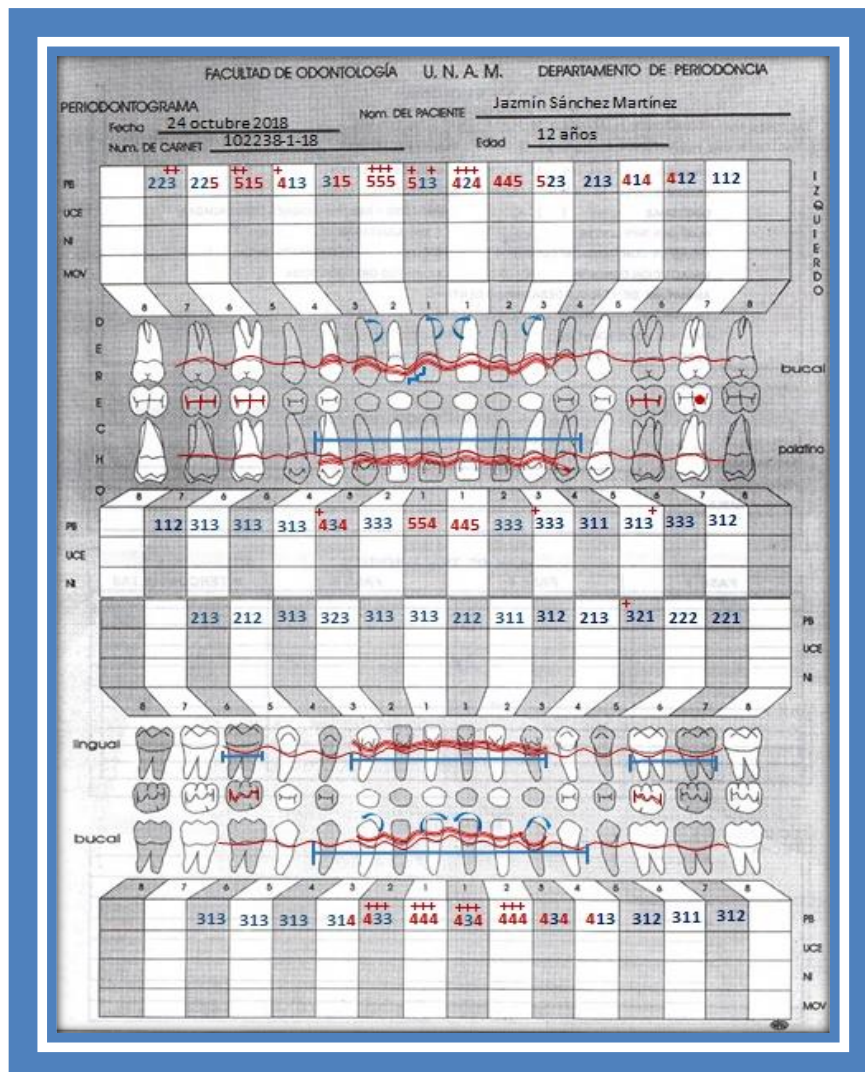


Fig. 20 Periodontograma realizado a la paciente, revelando pseudobolsas de entre 4 y 5 mm, caries, cálculo y malposición dental.

## 7.2 Fase I

Se inicia Fase I instruyendo a la paciente con técnica de cepillado, resaltando importancia del uso de aditamentos interproximales como el hilo dental, a la paciente se le sugirió el uso de *flossers*. Se realizaron controles personales de placa (Fig.21 y 22), hasta obtener un 20%, se realizó eliminación de cálculo, pulido dental y raspados y alisados radiculares en los cuatro cuadrantes debido a pseudobolsas.

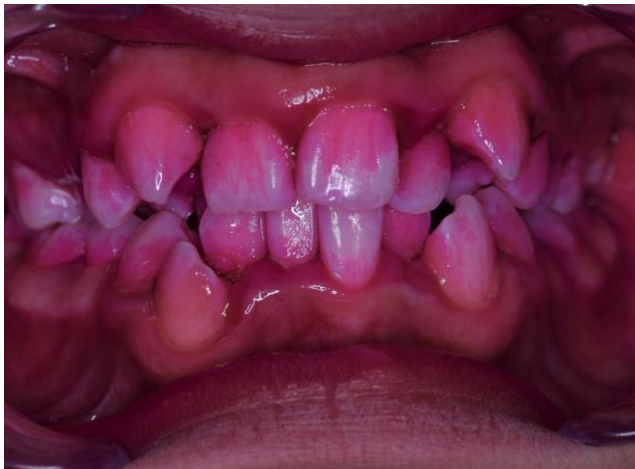

Fig. 21 Vista frontal, primer CPP.



Fig. 22 Primer CPP, porcentaje de 81.4%.

Obtenido un mejor porcentaje de control de placa (20%), se revaloró, y se observó reducción de sangrado al sondeo y eliminación de pseudobolsas, sin embargo, continuó presente encía fibrosa por lo tanto se decidió realizar fase II.

### 7.3 Fase II

Se realizó gingivectomía a bisel externo con uso de bisturí convencional y fresas rotatorias. Cabe señalar que la cirugía se realizó en dos citas, la primera para zona anterior (vestibular y palatina) de maxilar y segunda para zona anterior (bucal y lingual) mandibular.

El instrumental requerido fue:

- Espejo y pinza
- Sonda PUNC 15
- Jeringa para anestesia
- Mango de bisturí convencional #3
- Hoja #12 y 15c
- Curetas Gracey # 1/2, 3/4, y 5/6.
- Goldman-Fox 21
- Bisturí de Kirkland
- Bisturí de Orban
- Riñonera
- Suero fisiológico
- Gasas estériles
- Cánula eyector
- Jeringa de 20 ml para irrigar
- Tijeras para cortar encía Goldman-Fox
- Pieza de alta
- Fresas de diamante grano fino y medio (forma de balón de americano)
- Portaagujas
- Tijeras para cortar sutura
- Apósito quirúrgico (Coe-Pak)

### 7.3.1 Procedimiento

Se realizó anestesia local, se hizo marcaje de puntos sangrantes como referencia con sonda PUNC 15 y se realizó incisión a bisel externo con hoja de bisturí #12 y #15c (Fig. 23), después con bisturí de Kirkland se eliminó base de las papilas (Fig. 24), con tijeras Goldman Fox 21 se cortó grosor de encía y se eliminaron restos de tejido interproximal (Fig.25), con instrumental rotatorio, fresas diamantadas en forma de balón de americano de grano fino y grano medio se realizó corrección de contorno gingival (Fig. 26), sobre todo en zonas de difícil acceso debido a malposición dental, se irrigó con solución fisiológica, y con curetas Gracey el tejido incidido se raspa cuidadosamente para así remover restos tisulares, finalmente se irriga con solución fisiológica (Fig.27 y 28), se realizó labor de hemostasia y se colocó apósito quirúrgico con Coe-Pak.

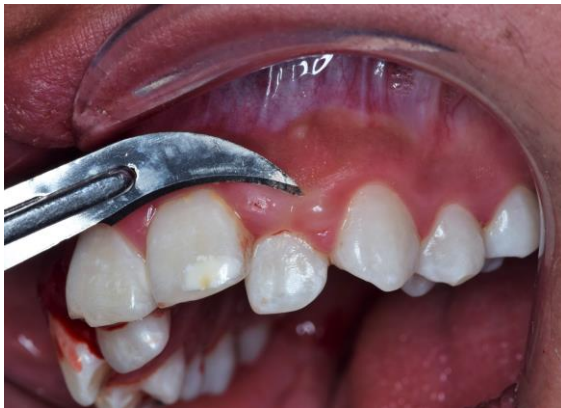

Fig. 23 Se realizó incisión con bisturí Bard Parker, hoja #12.

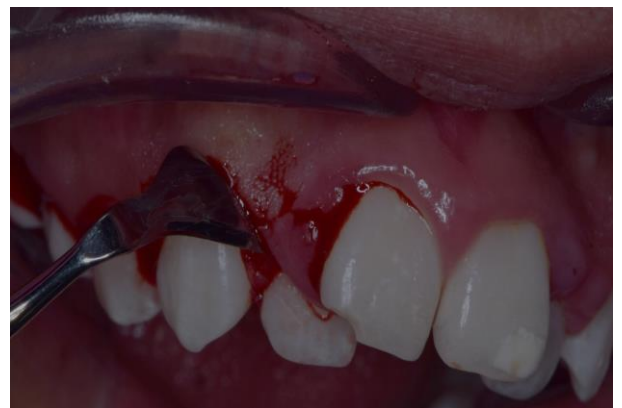

Fig. 24 Se utilizó bisturí de Kirkland para eliminar la base de las papilas.

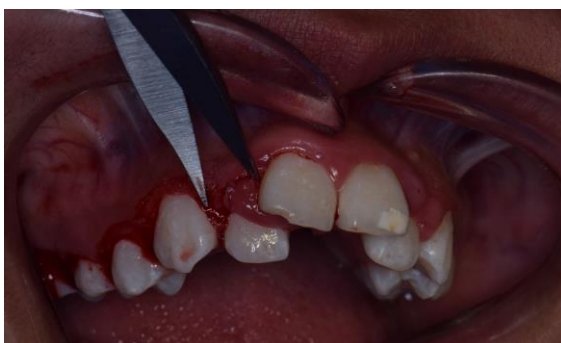

Fig. 25 Se utilizaron tijeras Goldman Fox 21, Hu-friedy para corrección de irregularidades.

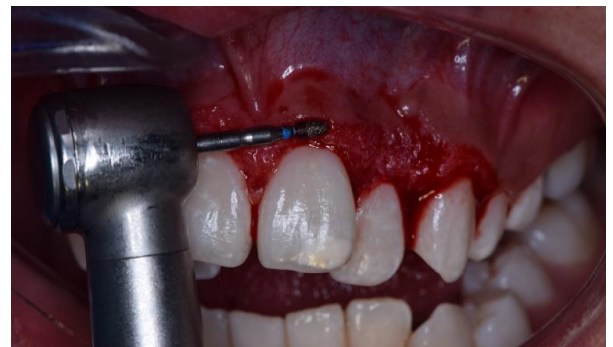

Fig. 26 Se utilizó fresas de diamante, grano fino para corregir contorno gingival.

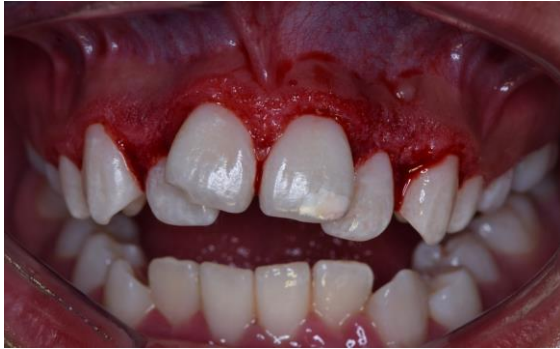

Fig. 27. Final de gingivectomía, vista frontal.

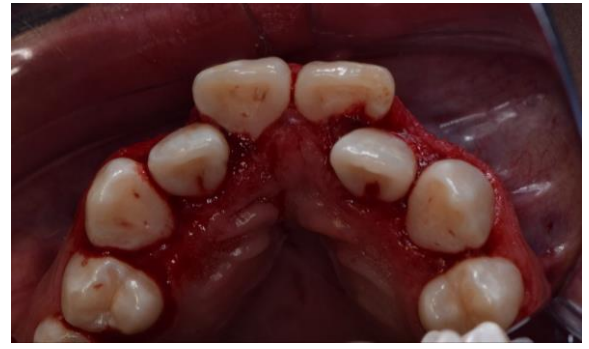

Fig. 28. Final de gingivectomía, vista oclusal.

### 7.3.2 Cicatrización a los 8 días

Se observa correcta epitelización, no presentó datos de infección y se observa notable mejoría en contornos gingivales (Fig. 29 y 30).

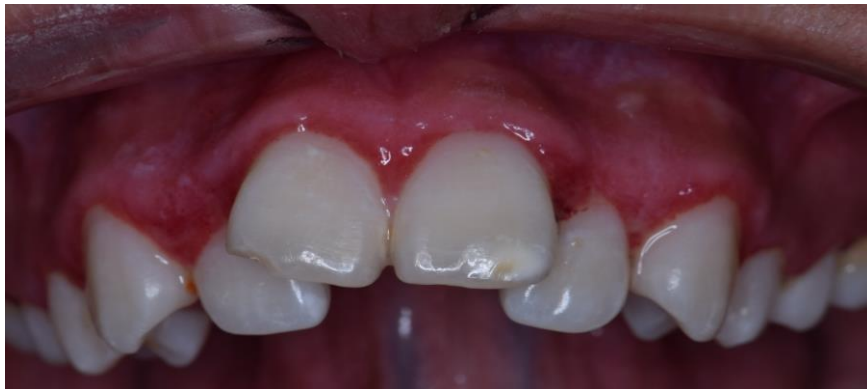

Fig. 29 Vista vestibular anterior a los 8 días.

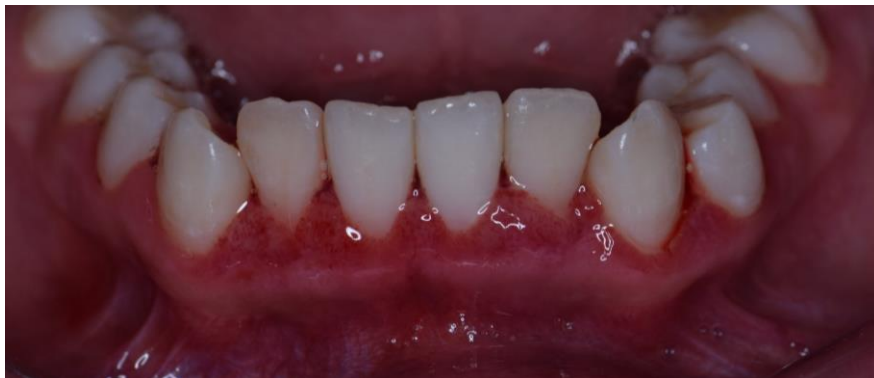

Fig. 30 Vista bucal anterior a los 8 días.

### 7.3.3 Cicatrización a los 15 días

Se observa menor inflamación, en OD 32 inicia formación de cálculo que se retira mediante ultrasonido, se indica a la paciente reanudar correcto cepillado bucodental (Fig. 31 y 32).

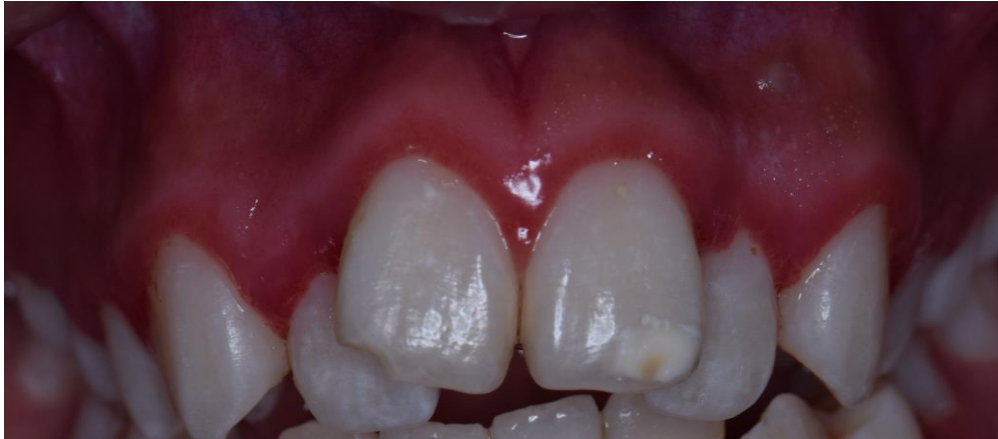

Fig. 31 Vista vestibular anterior a los 15 días.

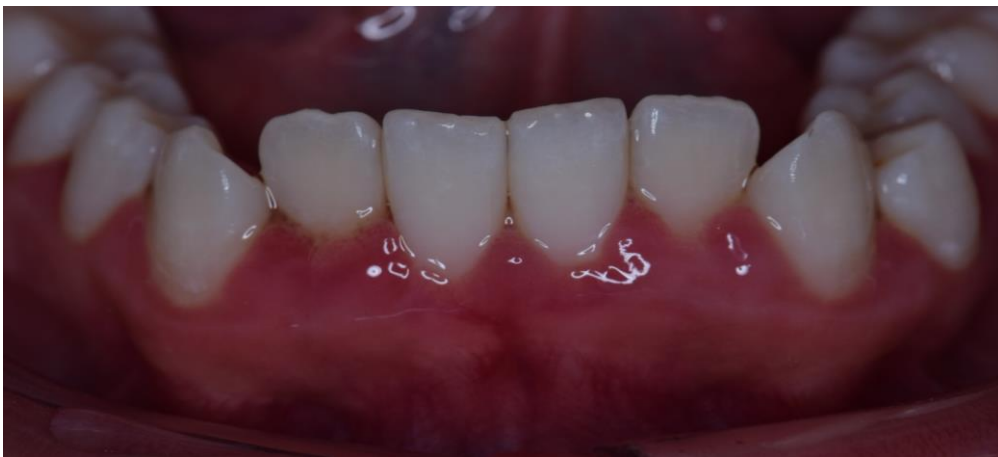

Fig. 32 Vista bucal anterior a los 15 días.



## 7.4 Fase III

Durante la fase III, se instruye a utilizar cepillos interdentes, así como cepillo unipenacho para perfeccionar higiene en sitios de difícil acceso debido a colocación de aparato ortopédico.

Se utilizó clorhexidina como terapia intermitente, enjuague al .12% por 10 días durante primer mes, se suspendió y se reanudó al cuarto mes mediante aplicación de clorhexidina gel al .20%, durante 10 días. La paciente además utilizó enjuagues bucales a base aceites esenciales, marca Listerine. ®

### 7.4.1 Valoración 1° mes

Se observan tejidos en salud periodontal y notable mejoría en apariencia (Fig. 33) existe mayor control de biopelícula dental, lo que permitió iniciar tratamiento ortopédico que consistió en tornillo hyrax fijo con arco extraoral y uso de máscara de alta tracción de uso nocturno (Fig. 34). Se instruye a la paciente a utilizar cepillos interdentes (Fig. 35) para facilitar limpieza bucodental óptima.

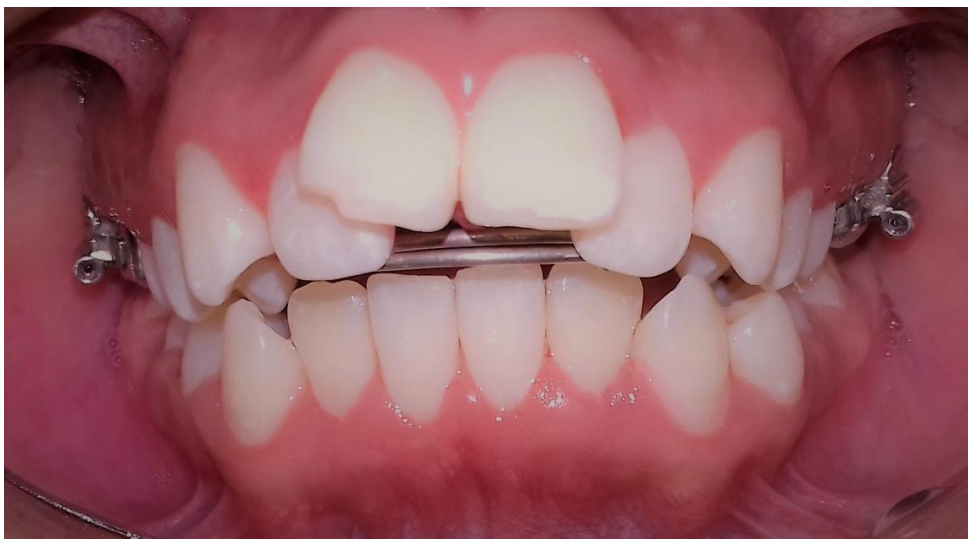

Fig. 33 Vista frontal.

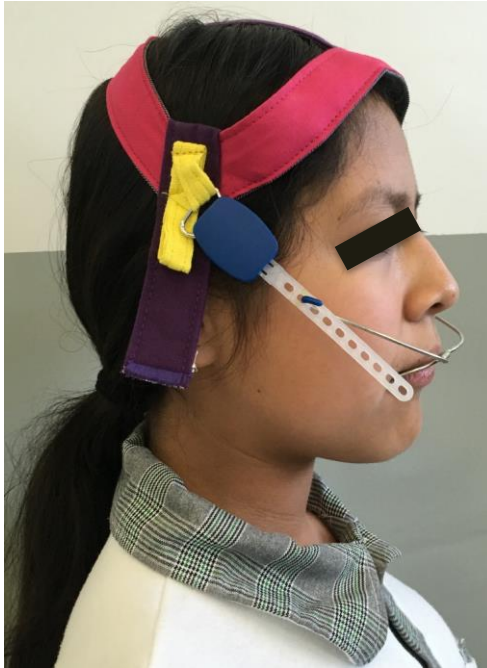

Fig. 34 Arco extraoral con máscara de alta tracción.

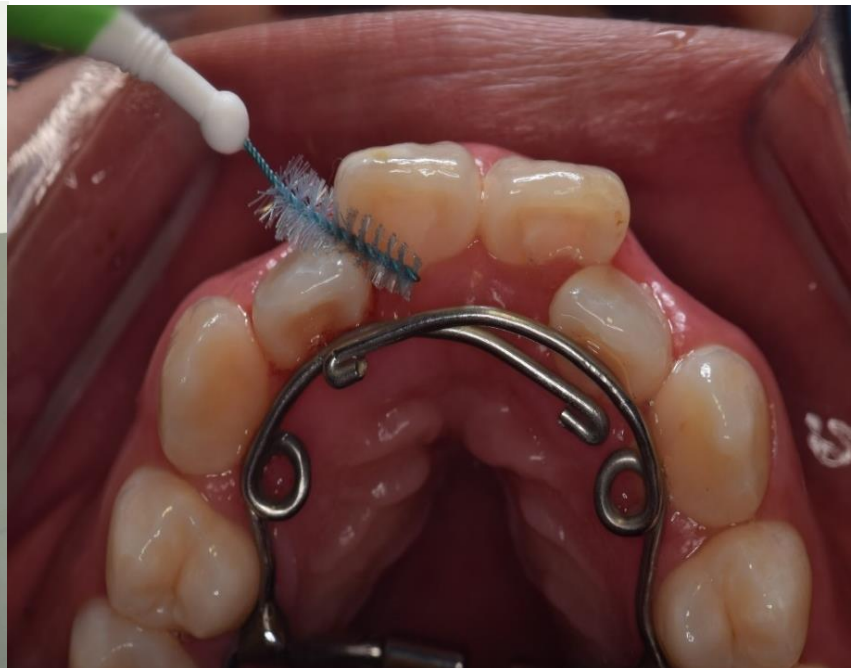

Fig. 35 Uso de cepillos interdentes.

#### 7.4.2 Valoración 2° mes.

Se observa área de inflamación en maxilar (Fig. 36), a causa de ciclo menstrual, además la paciente refirió dificultad para cepillado por aparato ortopédico, se refuerza técnica de cepillado, se instruye a utilizar cepillo unipenacho (Fig.37) y aplicaciones de gel de clorhexidina al .2% por 10 días.

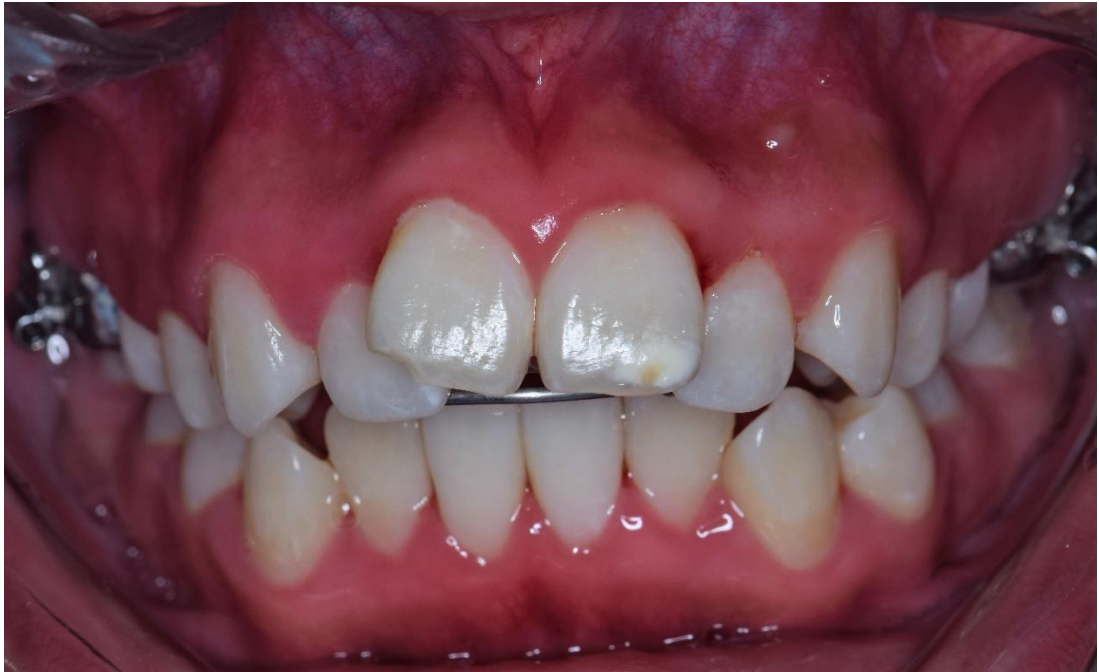

Fig. 36 Área de inflamación O.D. 22.

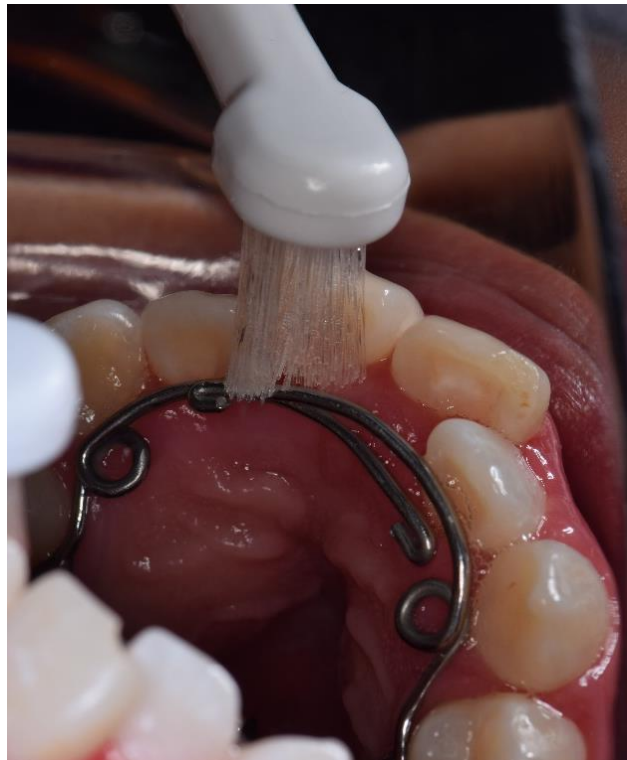

Fig. 37 Uso de cepillo unipenacho.

#### 7.4.3 Valoración al 4° mes

Se observa tejidos gingivales en salud (Fig.38 y 39), la paciente concluye tratamiento integral en clínica del diplomado y se remite al departamento de ortodoncia de la UNAM para tratamiento.

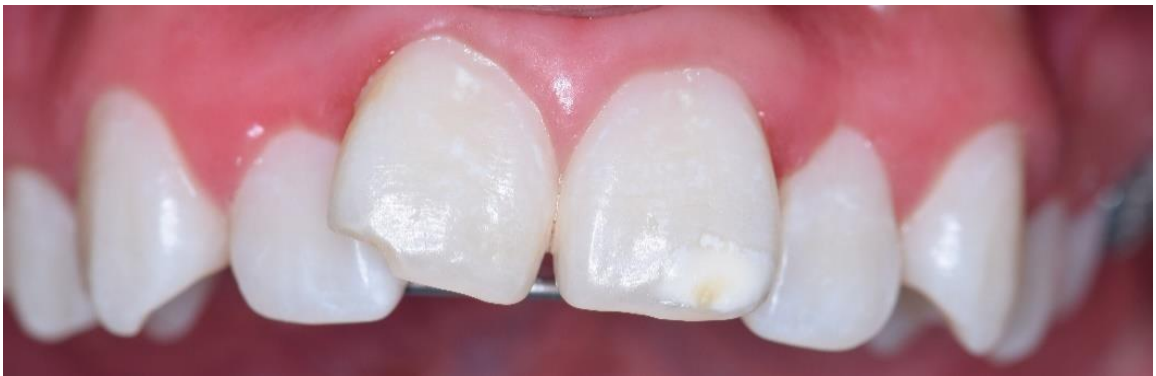

Fig. 38 Tejido gingival del maxilar en salud.

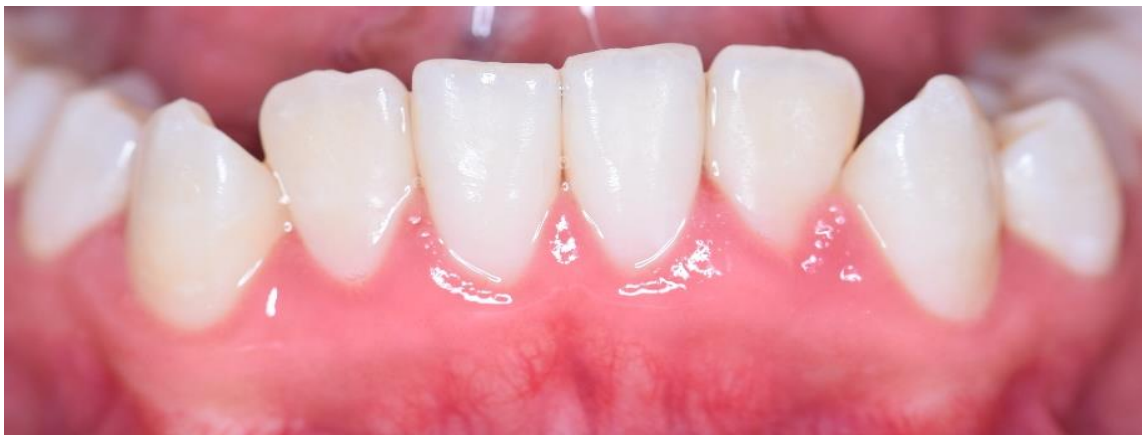

Fig. 39 Tejido gingival de mandíbula en salud.

## 8. RESULTADOS

La paciente logró mejorar hábitos de higiene bucal a través de terapia periodontal no quirúrgica, la situación estética se resolvió mediante terapia periodontal quirúrgica con ello se restableció función masticatoria consiguiendo también remisión del agrandamiento gingival, así como satisfacción de la paciente. El tratamiento ortopédico coadyuvó a que la paciente mejorara su respiración y tener mejor control de biopelícula dental (Fig.40,41,42 y 43).

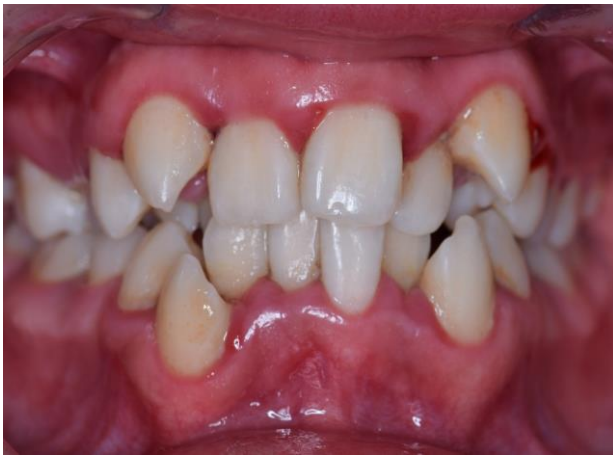

Fig. 40 Vista frontal inicio de tratamiento.

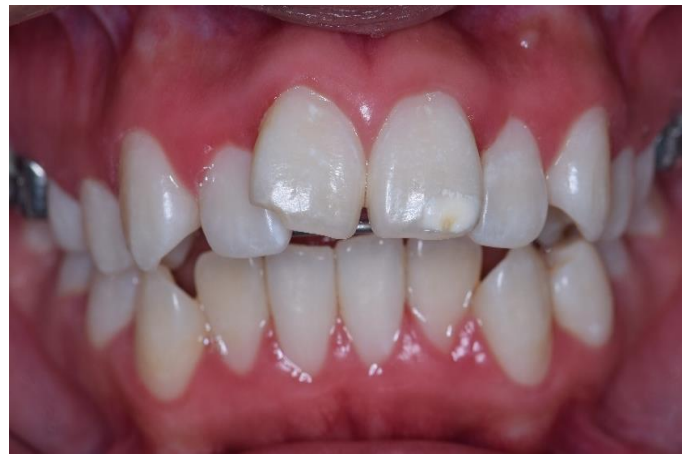

Fig. 41 Vista frontal final de tratamiento.

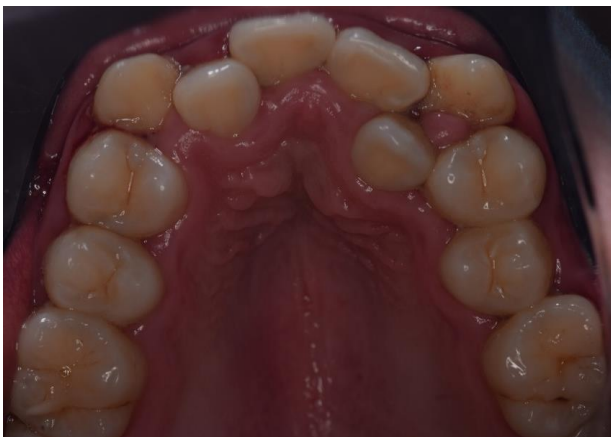

Fig. 42 Vista oclusal inicio de tratamiento.

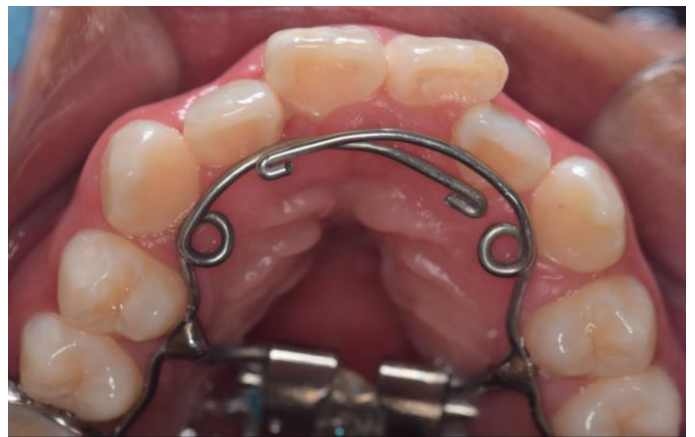

Fig. 43 Vista oclusal final de tratamiento.

## 9. CONCLUSIONES

La enfermedad gingival inducida por biopelícula dental puede modificarse por diversos factores sistémicos y locales.

El incremento hormonal durante la pubertad influye en la microflora oral produciendo una respuesta exagerada de tejidos gingivales ante la presencia de biopelícula dental excesiva, lo que puede conducir al agrandamiento gingival.

El agrandamiento gingival no sólo complica al paciente realizar adecuada higiene bucodental, también representa un problema estético y funcional.

De acuerdo con el autor Bimstein, el adolescente tiene el potencial de lograr una higiene oral óptima de forma independiente siempre y cuando tenga la suficiente motivación, instrucción y compromiso.

La gingivectomía es el tratamiento de elección para el agrandamiento gingival, se puede realizar mediante diversos métodos, en el presente caso fue realizado con bisturí convencional y el uso de fresas rotatorias, la cicatrización transcurrió sin incidentes y en tiempo adecuado, sin representar una limitación de costo. No se observaron datos de recidiva durante 4 meses de seguimiento.

Es importante interesar y motivar al paciente adolescente para mantener una higiene oral adecuada, así como generar un compromiso en los tratamientos y de esta forma continuar de manera multidisciplinaria o simplemente para mantener adecuada salud gingival y periodontal.

## 10.REFERENCIAS BIBLIOGRÁFICAS

1. Lindhe J, Lang N. Periodontología Clínica e implantología. 6ª Ed. Buenos Aires: Editorial Médica Panamericana, 2017. Pp. 5-22,170-173, -725-730.
2. Newman M, Takei H, Klokkevold P, Carranza F. Carranza periodontología clínica. 10a. ed. México: Mc Graw Hill Interamericana Editores, 2010. Pp 373-378, 918-925.
3. Vargas AP, Yáñez BR, Monteagudo CA. Periodontología e implantología. 1ª. Ed. México: Editorial Médica Panamericana,2016. Pp. 5-13, 141-143,188.
4. Listgarten M. Histology of the periodontium. Universidad de Pittsburgh. Escuela de Medicina Dental. Hallado en: <https://www.dental.pitt.edu/periohistology-clinical-features>
5. Matesanz P, Matos R, Bascones A. Enfermedades gingivales: una revisión de la literatura. Av Periodon Implantol. 2008; 20, 1: 11-25.
6. Chapple I, et al. Periodontal health and gingival diseases and conditions on an intact and a reduced periodontium: Consensus report of workgroup 1 of the 2017 World Workshop on the Classification of Periodontal and Peri-Implant Diseases and Conditions. J Clin Periodontol. 2018;45(Suppl 20):S68–S77.
7. Trombelli L, Farina R, Silva C, Tatakis D. Plaque-induced gingivitis: Case definition and diagnostic considerations. J Clin Periodontol. 2018;45(Suppl 20):S 4 4 –S 67.
8. Murakami S, Mealey BL, Mariotti A, Chapple I. Dental plaque–induced gingival conditions. J Clin Periodontol. 2018;45(Suppl 20): S17–S27.
9. Niklaus PL, Bartold PM. Periodontal health. J Clin Periodontol. 2018; 45(Suppl 20):S9–S16.
10. Wilkins E, Wyche CJ, Boyd L. Clinical practice of the dental hygienist. 12ª Ed. China: Wolters Kluwer, 2017. Pp. 256- 263.
11. Zerón A. Nueva clasificación de las enfermedades periodontales.

- Revista ADM. 2001, Enero-Febrero. Hallado en: [https://www.academia.edu/906073/Nueva\\_clasificaci%C3%B3n\\_de\\_las\\_enfermedades\\_periodontales\\_New\\_classification\\_of\\_periodontal\\_diseases](https://www.academia.edu/906073/Nueva_clasificaci%C3%B3n_de_las_enfermedades_periodontales_New_classification_of_periodontal_diseases).
12. Caton J et. Al. Un nuevo esquema de clasificación para las enfermedades y condiciones periodontales y periimplantarias: Introducción y cambios clave de la clasificación de 1999. *J Clin Periodontol*. 2018; 45:45(Suppl 20); S1–S8.
  13. Heath C. A Clinical Lecture on a Case of Hypertrophy of the Gums. *Br. Med. J*. 1897; May (1): 1073-1074.
  14. Cortellini P, Bissada N.F. Mucogingival conditions in the natural dentition: Narrative review, case definitions, and diagnostic considerations. *J Clin Periodontol*. 2018; 45(Suppl 20):S190–S198.
  15. Khera P, Zirwas MJ, English JC. Diffuse gingival enlargement. *J Am Acad Dermatol*. 2005 Mar;52 (3):491-499.
  16. Agrawal A. Gingival enlargements: Differential diagnosis and review of literature. *World J Clin Cases* 2015; 3(9): 779-788.
  17. Beaumont J, Chesterman J, Kellett M, Durey K. Gingival overgrowth: Part 1: aetiology and clinical diagnosis. *Br Dent J*. 2017; Vol. 222 (2); 85-91.
  18. Uribe E, Rosales E. Agrandamiento gingival inducido por medicamentos: bases celulares y moleculares. *Mensaje bioquímico*. 2016; XL:11-124.
  19. Bathla S. *Textbook of periodontics*. 1a. ed. India:Jaypee Brothers Medical Publishers,2017.Pp 175-187.
  20. Thakur AM, Baburaj MD. Chronic Inflammatory Gingival Enlargement: A Case Report. *Int J Sci Stud* 2018;5(11):172-174.
  21. Wierna I, Ansonnaud AM, Carino S, Soria A, Mac Donald M, Dip A. Fibromatosis Gingival Idiopática Unilateral: Reporte de un Caso con Cuatro Años de Seguimiento. *Int. J. Odontostomat*. 2015; 9 (1): 19-24.



22. Brunet L, Miranda J, Farre M, Berini L, Mendieta C. Gingival enlargement induced by drugs. *Drug Saf.* 1996; 15: 219-231.
23. Ceccarelli JF, Ricaldi J, Berastain JF. Fibromatosis gingival. Diagnóstico y tratamiento: Reporte de un caso. *Rev Estomatol Herediana.* 2010; 20(3):161-165.
24. Tomar N, Jain G, Sharma A, Wadhawan A. Inflammatory gingival enlargement: A case report. *Int J Oral Health Dent* 2015; 1:146-148.
25. Subramani T, Rathnavelu V, Yeap SK, Alithen NB Influence of Mast Cells in Drug-Induced Gingival Overgrowth. *Mediators Inflamm.* 2013; 2013: 1-7.
26. Beaumont J, Chesterman J, Kellett M, Durey K. Gingival overgrowth: Part 2: management strategies. *Br Dent J.* 2017; Vol. 222 (3); 159-165.
27. Fuentes TB, Palomino DM, Díaz A. Gingivectomía a bisel externo. *Duazary.* 2008; 5 (2): 125-128.
28. Echeverría G. Periodoncia e implantología. 1ª Ed. España: Oceano, 2011. Pp. 119-123.
29. Romaneli H, Adams E, Schinini G. 1001 Tips en periodoncia. Del fundamento biológico a la práctica clínica. Paso a paso. 1ª. Ed. Amolca, 2012. Pp. 85-87.
30. Siddharth T. Puberty induced gingival enlargement. *Biomed J Sci & Tech Res.* 2017; 1 (1): 103-104.
31. Güncü GN, Tözüm TF, Çağlayan F. Effects of endogenous sex hormones on the periodontium. Review of literature. *Aust Dent J* 2005; 50:(3):138-145.
32. Bimstein E, Needleman H, Karimbux N, Van Dyke T. Periodontal and gingival health and diseases. Children, Adolescents, and Young Adults. 1a. ed. Reino Unido: Martin Dunitz Ltd, 2001. Pp 33-36.
33. Mariotti A, Mawhinney M. Endocrinology of sex steroid hormones and cell dynamics in the periodontium. *Periodontol 2000.* 2013; 61

(1): 69-88.

34. Dholakia P, Patil S, Agrawal C, Chokshi R, Patel D, Nayak R  
Management of Puberty Associated Gingival Enlargement in the  
Aesthetic Zone in an Adolescent Female- A Case Report. IJOHMR.  
2016; 2 (5): 96-98.
35. Rahim O. Puberty associated gingival enlargement: Clinical case  
report and periodontal management. Dentistry. 2018: Vol. 8: 79.
36. Duarte LA. Cirugía periodontal protésica y estética. Sao  
Paulo. Brasil. Santos Liuraria. Ltda. 2004. Pp. 33-45, 149, 150. 341-  
350.
37. Czerwiński L. Burs for gingivectomy. Smartdent. Hallado en:  
<https://smartdent.com.pl/gingiburs-english/>
38. Moharamzadeh K. Diseases and conditions in dentistry. An  
evidence- based reference. 1ª. Ed. UK: Wiley Blackwell, 2018.  
Pp. 159-162.
39. Mavrogiannis M et al. The efficacy of three different surgical  
techniques in the management of drug-induced gingival  
overgrowth. J. Clin. Periodontol. 2006 Sep; 33 (9): 677-82.
40. Rosen P S. Treatment of Plaque-induced Gingivitis, Chronic  
Periodontitis, and Other Clinical Conditions. Academy Report. J.  
Periodontol; 2001; 72 (12): 1790-800.
41. Harris N, García F, Nielsen C. Primary preventive dentistry. 8ª Ed.  
Pearson: EUA, 2014. Pp: 412-413.
42. Cancado F, et al. El papel del odontólogo como facilitador de la  
relación con el paciente adolescente: una revisión de  
literatura. *Odontoestomatología*. 2010; 12 (14): Pp. 15-28.
43. Gehrig J. Propedéutica médico odontológica. 4ª. Ed. China:  
Wolters Kluwer, 2018. Pp. 16-27.
44. Roncati M. Terapia periodontal no quirúrgica. Indicaciones,  
limitaciones y protocolos clínicos con el uso adicional del láser de  
diodo. 1ª. Ed. Quintessence, 2016. Pp 138-154.

45. Pithon MM et al. Effectiveness of different mechanical bacterial plaque removal methods in patients with fixed orthodontic appliance: a systematic review and meta-analysis. *Biosci. J.*, Uberlândia, v. 33, n. 2, p. 537-554, Mar./Apr. 2017
46. TePe. Cepillos especiales. Hallado en: <https://www.tepe.com/uk/products/special-brushes/>
47. Rosema NA, Hennequin-Hoenderdos NL, Berchier CE, Slot DE, Lyle DM, Weijden GA. The effect of different interdental cleaning devices on gingival bleeding. *J Int Acad Periodontol.* 2011; 13(1):2-10.
48. Gorur A, Lyle D, Schaudinn C, Costerton. Biofilm Removal with a Dental Water Jet. *Compend Contin Educ Dent* ;2009; 30 (1):1-21.
49. Kossack C, Jost-Brinkmann PG. Plaque and Gingivitis Reduction in Patients Undergoing Orthodontic Treatment with Fixed Appliances – Comparison of Toothbrushes and Interdental Cleaning Aids A 6-Month Clinical Single-Blind Trial. *J Orofac Orthop* 2005;66:20–38
50. ADA. Temas de salud bucal. Enjuague bucal. Última actualización: 13 de septiembre de 2017. ADA.org Hallado en: <https://www.ada.org/en/member-center/oral-health-topics/mouthrinse>
51. Cuenca E, Baca P. Odontología preventiva y comunitaria. Principios, métodos y aplicaciones. 4ª. Ed. España: Elsevier Masson, 2013. Pp. 68-73.
52. Espinosa M. Farmacología y terapéutica en odontología. 1ª. Ed. México: Médica Panamericana, 2012. Pp.431- 439.
53. Asquino N, García MV, Mayol M, Andrade E, Bueno LA. Aceites Esenciales: Una opción quimioterapéutica en Periodoncia. *Odontoestomatología.* 2016; XVIII (28): 4-10.
54. Hallmon Ww, Rossaman J. The role of drugs in the pathogenesis of gingival overgrowth. A collective review of current concepts. *Periodontology* 2000. 1999; 21:176-196.

55. Barners C, Russel C, Reinhardt R, Payne J, Lyle D. Comparison of Irrigation to Floss as an Adjunct to Tooth Brushing: Effect on Bleeding, Gingivitis, and Supragingival Plaque. *J Clin Dent* 2005; Vol. XVI: (3): 71-77.
56. Bhardwaj A, Bhardwaj SV. Effect of Androgens, Estrogens and Progesterone on periodontal tissues. *JOFR* 2012; 2(3):165-170.
57. Marsh PD, Zaura E. Dental biofilm: ecological interactions in health and disease. *J Clin Periodontol* 2017; 44 (Suppl. 18): S12–S22.
58. Kotsakis et. al. A Network Meta-analysis of Interproximal Oral Hygiene Methods in the Reduction of Clinical Indices of Inflammation. *J Clin Periodontol.* 2018, 89 (5): 558-570.