



*UNIVERSIDAD NACIONAL AUTÓNOMA DE MÉXICO*  
*FACULTAD DE MEDICINA*

*HOSPITAL GENERAL DE MÉXICO DR. EDUARDO LICEAGA*

*PREVALENCIA DE ALTERACIONES TOMOGRÁFICAS DEL NERVIO  
FACIAL EN PACIENTES CON PARÁLISIS FACIAL SECUNDARIA A  
OTITIS MEDIA CRÓNICA*

*TESIS*

*QUE PARA OPTAR POR EL GRADO DE  
ESPECIALISTA EN OTORRINOLARINGOLOGÍA Y CIRUGÍA DE CABEZA Y CUELLO*

*PRESENTA:*

*DR. CARLOS AUGUSTO CEBALLOS SABIDO*

*DIRECTORA DE TESIS*

*DRA. ADRIANA CAROLINA LOPEZ UGALDE  
HOSPITAL GENERAL DE MEXICO DR. EDUARDO LICEAGA*

*CIUDAD DE MÉXICO, ENERO 2019*



Universidad Nacional  
Autónoma de México



**UNAM – Dirección General de Bibliotecas**  
**Tesis Digitales**  
**Restricciones de uso**

**DERECHOS RESERVADOS ©**  
**PROHIBIDA SU REPRODUCCIÓN TOTAL O PARCIAL**

Todo el material contenido en esta tesis esta protegido por la Ley Federal del Derecho de Autor (LFDA) de los Estados Unidos Mexicanos (México).

El uso de imágenes, fragmentos de videos, y demás material que sea objeto de protección de los derechos de autor, será exclusivamente para fines educativos e informativos y deberá citar la fuente donde la obtuvo mencionando el autor o autores. Cualquier uso distinto como el lucro, reproducción, edición o modificación, será perseguido y sancionado por el respectivo titular de los Derechos de Autor.

## "Prevalencia de alteraciones tomográficas del nervio facial en pacientes con parálisis facial secundaria a otitis media crónica".

### RESUMEN ESTRUCTURADO

**ANTECEDENTES:** La otitis media crónica (OMC) es una patología altamente prevalente, con una incidencia anual de 17 por cada 100,000 habitantes, la cual se clasifica en colesteatomatosa y no colesteatomatosa. De estos dos tipos, la colesteatomatosa origina la mayor parte de complicaciones intratemporales, entre ellas la parálisis facial. Del total de los casos de parálisis facial, el 3.1% ocurren de forma secundaria a otitis media crónica, de las cuales el 10% corresponde a población pediátrica, y el 90% en adultos. A su vez, existen en la población general variaciones anatómicas del nervio facial, las cuales pueden jugar un papel importante en el desarrollo de esta complicación. La tomografía computada de alta resolución permite la visualización detallada del nervio facial y las estructuras adyacentes, por lo cual se realiza de forma rutinaria como protocolo previo al manejo quirúrgico. Asimismo, existe el riesgo de parálisis posterior al manejo quirúrgico, relacionada con dichas características anatómicas propias del nervio. Sin embargo, no existen suficientes estudios que describan la prevalencia de alteraciones del nervio facial por estudio tomográfico en nuestra población,

**OBJETIVOS:** El objetivo de este estudio se enfoca en el conocimiento de la prevalencia de hallazgos anormales por tomografía en el trayecto del nervio facial y canal de Falopio, en pacientes que presentaron parálisis facial secundaria a otitis media crónica.

**METODOLOGÍA:** En este estudio retrospectivo y descriptivo, que se llevará a cabo mediante revisión de expedientes clínicos, se realizará el análisis con estadística descriptiva de los casos encontrados y se determinará la prevalencia de alteraciones estructurales del nervio facial y canal de Falopio en cinco años en pacientes con OMC y parálisis facial

Palabras clave: Nervio facial, parálisis facial, otitis media crónica, colesteatoma, dehiscencia, erosión, canal de Falopio, ganglio geniculado.

## "Prevalencia de alteraciones tomográficas del nervio facial en pacientes con parálisis facial secundaria a otitis media crónica".

### 1. ANTECEDENTES

**DEFINICION:** La otitis media crónica (OMC) se define como un proceso inflamatorio a nivel de oído medio y/o mastoides, con origen multifactorial, principalmente infeccioso, con disminución en la neumatización de la mastoides y oído medio durante el desarrollo de los mismos. [1]. Cuando se presenta perforación de la membrana timpánica que no resuelve de forma espontánea o con antibioticoterapia, nos encontramos ante un cuadro de OMC [1].

**TIPOS DE OMC:** La OMC puede dividirse en colesteatomatosa y no colesteatomatosa, donde el colesteatoma es una inclusión epidérmica con acúmulos de queratina en el oído medio o en la mastoides. La importancia de la presencia o ausencia de colesteatoma en un paciente con otitis media crónica es relativa a la morbilidad que este puede ocasionar, dado que su tendencia es hacia la erosión del hueso que se encuentra en contigüidad del mismo, incluyendo estructuras como la cadena osicular, las ventanas oval y redonda, el ático y el canal de Falopio, entre otras [1]. La microbiología involucrada en los cuadros de OMC, invariablemente de la presencia de colesteatoma, son *Pseudomonas aeruginosa* y *Staphylococcus aureus* como principales microorganismos aerobios, así como *Klebsiella pneumoniae*, mientras que los microorganismos anaerobios son principalmente *Bacteroides* sp. [2].

**DIAGNOSTICO:** El diagnóstico clínico en la otitis media crónica no colesteatomatosa incluye perforación timpánica con bordes que presentan fibrosis, sin datos inflamatorios agudos que sugieran un cuadro de otitis media aguda o una perforación traumática. Cuando esta involucra el anulus, puede originar una migración epitelial hacia el oído medio y ocasionar el desarrollo de un colesteatoma secundario adquirido. Sin embargo, son los cambios inflamatorios persistentes en la mastoides y oído medio los que nos dan la pauta del diagnóstico, como tejido de granulación hasta en un 96%, erosión osicular en el 96%, timpanosclerosis en 43%, colesteatoma en el 36% y granuloma de colesterol en el 21% de los huesos temporales de pacientes con OMC y perforación timpánica [1]. En la otitis media crónica colesteatomatosa se puede lograr el diagnóstico mediante otoscopia bajo visión microscópica o endoscópica si el colesteatoma se encuentra en conducto auditivo externo, mediante exploración quirúrgica, o mediante estudios de imagen de oído de alta resolución como la tomografía computada (TC) o la imagen por resonancia magnética (IRM). El paciente puede encontrarse asintomático,

mientras que otros pueden infectarse y cursar con destrucción de estructuras intratemporales, que habitualmente nos da un cuadro clínico que incluye hipoacusia conductiva lentamente progresiva y otorrea purulenta de repetición, la cual suele ser fétida. Se sospecha de complicación de una OMC colesteatomatosa ante la presencia de síntomas como vértigo e hipoacusia, que orientan a una fístula laberíntica, así como desarrollo de parálisis facial o infección intracraneal [1].

**TRATAMIENTO:** Como parte del manejo de la OMC, el cirujano deberá remover la infección mediante mastoidectomía, que incluye remoción del tejido de granulación y colesteatoma, en caso de encontrarse. Además, se debe considerar la descompresión del nervio facial en casos selectos, como en la parálisis facial total, ya que se han visto mejores resultados posquirúrgicos en pacientes sometidos a este procedimiento tras no más de una semana de aparición de la parálisis. [1]

**COMPLICACIONES:** Incluyen esclerosis e hipodesarrollo mastoideo, por aumento en la formación de hueso y disminución subsecuente del tamaño de las celdillas mastoideas. [1]. Asimismo, desarrollo de colesteatoma en un oído que previamente no lo tenía, parálisis facial, tromboflebitis yugular y meningitis, por contiguidad del hueso temporal con estructuras vasculares y base de cráneo. [3,4]

**PARÁLISIS FACIAL EN PACIENTES CON OMC:** En la era preantibiótica, la incidencia de parálisis facial ocurría en el 2.3% de los pacientes con OMC supurativa [5]. Actualmente, la incidencia reportada de parálisis facial como complicación en pacientes con otitis media crónica, incluyendo colesteatoma, es de 9.4 a 10% en algunas literaturas [6,7], mientras que de los pacientes que presentan parálisis facial, el 3.1% tienen antecedente de OMC [2]. En esta, las bacterias acceden al nervio a través de dehiscencias congénitas del canal de Falopio, o por erosión del mismo con tejido de granulación o colesteatoma [8]. Además, la patología inflamatoria de oído medio en la infancia temprana puede afectar el desarrollo del canal de Falopio, el cual termina aproximadamente a los 4 años de edad [9]. La función del nervio facial se ve comprometida con la compresión inflamatoria, resultando en neurapraxia, que es el tipo más leve de lesión de nervio periférico, donde no ocurre una pérdida de la continuidad del nervio, pero sí una pérdida de la función que es de tipo transitorio. Cuando persiste el edema, puede ocurrir la axonotmesis, que se caracteriza por una pérdida completa de la conducción nerviosa, con integridad del epineuro y el perineuro, además de la degeneración de la mielina y axones distales al sitio de lesión [8,10]. El diagnóstico de parálisis facial se realiza de forma

clínica, mediante el uso de escalas de clasificación como el sistema de House Brackmann, el cual asigna a los pacientes en una de 6 categorías basado en el grado de su función facial [11]. La parálisis que se presenta como consecuencia de OMC sin colesteatoma afecta principalmente la porción horizontal del nervio facial junto al estribo. En estos casos, la duración de la parálisis tiende a prolongarse, con una evolución desde ligera debilidad hacia parálisis total, y en ocasiones esta progresión es rápida. [12]

**ALTERACIONES DEL NERVIOS FACIAL EN PACIENTES CON OMC:** Los hallazgos radiológicos relacionados con pacientes que presentan parálisis facial secundaria a OMC son presencia de colesteatoma, dehiscencia del canal de Falopio, dehiscencia del tegmen timpánico ó mastoideo, comunicación a fosa posterior y destrucción de laberinto óseo (principalmente canal semicircular lateral) [13]. La erosión del canal de Falopio por colesteatoma puede exponer el nervio facial en cualquiera de sus porciones intratemporales y causar parálisis [1,4], este hallazgo está en el 75% de los casos [8]. Otras variaciones anatómicas del nervio facial y canal de Falopio son la ausencia total del canal óseo, estrechamientos óseos o fibrosos a nivel del foramen estilomastoideo, así como posición aberrante del nervio en su trayecto timpánico, bifurcaciones y trifurcaciones en su porción mastoidea, y la presencia de una giba lateral al canal semicircular lateral. [10]

**PRONOSTICO:** Los pacientes con OMC tienen un pronóstico incierto, que depende del control del proceso infeccioso mediante el manejo quirúrgico. En los casos donde se presenta parálisis posterior al mismo, se deberá dar un curso de esteroides sistémicos con Prednisona (1mg/kg/día), ya que esta ocurre en múltiples ocasiones por mecanismos inflamatorios tardíos que responden ante esta terapia en un lapso de no más de dos meses, con una recuperación mayor del 90% de los casos dentro de las primeras tres semanas [14] Los grados de recuperación son: total, cuando se restablece por completo la función facial, sin evidencia de sincinecias o movimientos anormales, la cual ocurre en el 70%; parcial, en la cual persiste una leve debilidad con ligera asimetría de movimientos voluntarios, en el 24%; fallo en la recuperación, cuando existe asimetría en reposo, con leve restablecimiento de la función muscular, contractura, espasmo hemifacial y sincinecias, y ocurre en el 6% de los pacientes [5,15].

## 2. PLANTEAMIENTO DEL PROBLEMA

La parálisis facial es una complicación rara de la otitis media crónica, sin embargo, cuando se presenta, puede ser desde una asimetría sutil durante la gesticulación hasta una parálisis total que no responda a manejo médico o quirúrgico. La valoración de pacientes con otitis media crónica debe incluir tomografía de oídos de alta resolución, en la que debemos detectar cualquier anomalía estructural del nervio facial para reconocer qué pacientes están en mayor riesgo del desarrollo de parálisis, ya que en la población general existe un porcentaje de variantes anatómicas del nervio facial y canal de Falopio de hasta 70% según algunas literaturas. No se encuentran reportes de estudios que demuestren la prevalencia y especie de estas variantes en la población del Hospital General de México. Se propone este proyecto ya que no existe suficiente experiencia clínica en nuestro país sobre la prevalencia de estos factores en nuestra población.

## 3. JUSTIFICACIÓN

La parálisis facial representa una complicación catastrófica para la salud de los pacientes, dado que aquellos que la presentan pueden verse afectados en sus funciones orgánicas como el habla, la continencia oral y el desarrollo de complicaciones oculares, psicológicas por disminución de la autoestima, así como sociales al sufrir rechazo por su aspecto físico.

El saber identificar las anomalías estructurales que predisponen al desarrollo de parálisis nos permitirá determinar la necesidad de manejo médico y quirúrgico, así como el planeamiento del mismo en caso de que se requiera además de la descompresión de alguno o todos sus segmentos.

Asimismo, este estudio puede respaldar el uso justificado de manera rutinaria de monitor del nervio facial durante la cirugía para manejo de otitis media crónica.

## 4. HIPÓTESIS

Tras la revaloración de los estudios de tomografía computada de oídos de alta resolución de pacientes con otitis media crónica que presentaron parálisis facial en el Hospital General de México Dr. Eduardo Liceaga, se encontrarán alteraciones estructurales o variantes anatómicas hasta en un 50% de los casos.

## 5. OBJETIVOS

### 5.1. Objetivo general

5.1.1. Conocer la prevalencia a cinco años de alteraciones estructurales del nervio facial su porción timpánica y mastoidea en tomografía computada de alta resolución de pacientes con otitis media crónica que presentaron parálisis facial.

### 5.2. Objetivos específicos

5.2.1. Conocer la prevalencia a cinco años de alteraciones estructurales del canal de Falopio en tomografía computada de alta resolución de pacientes con otitis media crónica que presentaron parálisis facial.

## 6. METODOLOGÍA

### 6.1. Tipo y diseño de estudio

Estudio observacional, descriptivo, transversal, retrospectivo.

### 6.2. Población

Expedientes clínicos de todos los pacientes que presentaron parálisis facial como complicación de otitis media crónica en la consulta externa de otorrinolaringología del Hospital General de México Dr. Eduardo Liceaga en los últimos cinco años

### 6.3. Tamaño de la muestra

El muestreo será no probabilístico, secuencial, obtenidos de los expedientes de la consulta externa de Otorrinolaringología de los últimos cinco años.

### Fórmula de cálculo de la muestra

$$n = Z^2 P(1-P) / i^2$$



$$n = (1.64)^2 (0.003) (1 - 0.003) / (0.05)^2$$

$$n = 22.9 \text{ pacientes}$$

Donde:

$$P = 0.003$$

$$Z(\alpha) = 1.64 \text{ (para } \alpha = 0.05)$$

$$i = 0.05 \text{ (precisión con la que se desea estimar el parámetro)}$$

#### 6.4. Criterios de inclusión, exclusión y eliminación

6.4.1. Inclusión: expedientes de la consulta externa de Otorrinolaringología de pacientes con diagnóstico de parálisis facial y antecedente de otitis media crónica que cuenten con tomografía de oídos de alta resolución, mayores de 18 años.

6.4.2. Exclusión: expedientes que no cuenten con estudio tomográfico, o que el mismo no sea de alta resolución y por tanto no permita la adecuada valoración del trayecto del nervio facial. Pacientes que cursaron con parálisis facial posterior a mastoidectomía.

6.4.3. Eliminación: No existen

#### 6.5. Definición de las variables

Independiente: Parálisis facial en otitis media crónica

Dependientes: Alteración tomográfica del canal de Falopio, alteración tomográfica del nervio facial; estas dos variables se analizarán de forma indistinta

Tabla de operacionalización de las variables

VARIABLE	DEFINICION CONCEPTUAL	UNIDAD DE MEDICION	TIPO DE VARIABLE	CODIFICACIÓN
<b>SEXO</b>	Conjunto de las peculiaridades que caracterizan los individuos de una especie dividiéndolos en masculinos y femeninos	Femenino  Masculino	Cualitativa  Nominal  Dicotómica	0: Masculino  1: Femenino
<b>EDAD</b>	Tiempo transcurrido en años desde el nacimiento hasta la actualidad	Años cumplidos	Cuantitativa  Discreta	No aplica
<b>TOMOGRAFÍA CON ALTERACIÓN DE NERVIO FACIAL</b>	Anomalía del trayecto del nervio facial en alguna o todas sus porciones mediante tomografía computada de oídos de alta resolución	Estructural  Tumoral  Otra  Sin alteración	Cualitativa  Nominal  Politómica	0: Estructural  1: Tumoral  2: Otra  3: Sin alteracion
<b>TOMOGRAFIA CON DEHISCENCIA DEL CANAL DE FALOPIO</b>	Anomalía o ausencia parcial o total del canal de Falopio mediante tomografía computada de oídos de alta resolución	Si  No	Cualitativa  Nominal  Dicotómica	0: Sí  1: No

## 6.6. Procedimiento

- a. Se realizará la revisión de todos los expedientes del Archivo Clínico del servicio de Otorrinolaringología del Hospital General de México de un periodo de cinco años (01 de Agosto del 2012 al 31 de Julio del 2017).
- b. Escoger de los expedientes médicos revisados aquellos que tienen diagnóstico de otitis media crónica por características clínicas, y que en su nota de ingreso o notas de evolución clínica hayan presentado complicación con parálisis facial, diagnosticada clínicamente mediante la escala de House Brackmann.
- c. Revisar si los expedientes clínicos de dichos pacientes en el servicio de otorrinolaringología cuentan con estudio tomográfico de oídos de alta resolución en sistema PACS.
- d. Registrar todos los datos demográficos (edad, sexo), hallazgos en estudio tomográfico, por paciente (Anexo 1) y globalmente (Anexo 2), según los resultados encontrados en cada uno de los pacientes con expediente clínico con diagnóstico de otitis media crónica y parálisis facial.
- e. Se eliminarán aquellos expedientes clínicos que no cuenten con los datos necesarios de recolección como diagnóstico de otitis media crónica, parálisis facial o estudio de tomografía computada de oídos de alta resolución.
- f. Se realizará estadística descriptiva con SPSS versión 22. Se calculará la prevalencia de alteraciones estructurales del nervio facial y canal de Falopio en pacientes con parálisis facial y otitis media con la siguiente fórmula:

Tomografías con alteraciones de nervio facial de pacientes con OMC y PF

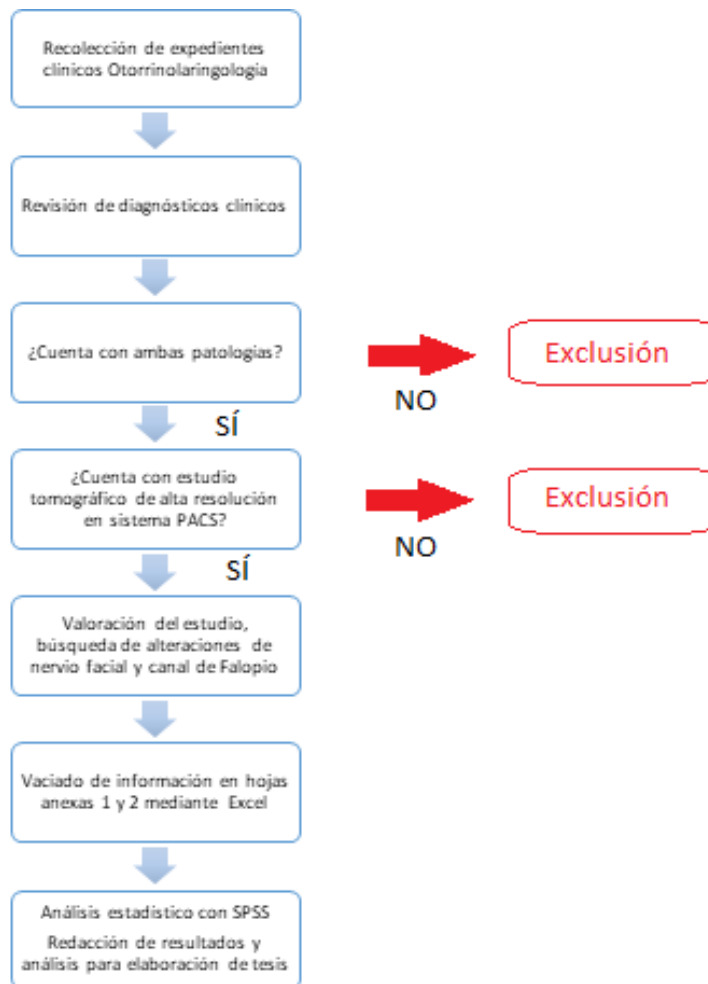
Prevalencia = ----- X 100 = Pr %

Pacientes con OMC y PF

Tomografías sin alteraciones de canal de Falopio de pacientes con OMC y PF

Prevalencia = ----- X 100 = Pr %

Pacientes con OMC y PF



### 6.7. Análisis estadístico

Se recopilará información en base de datos en hoja de cálculo de Excel y se analizará con SPSS versión 22. Registro de datos demográficos, posteriormente el vaciado de las hojas anexas por paciente y global, así como realización de la fórmula del cálculo de prevalencia para el grupo de alteraciones de nervio facial, y posteriormente el mismo proceso para los pacientes con alteraciones de canal de Falopio.

## 7. RESULTADOS

Se realizó la revisión de expedientes clínicos del servicio de Otorrinolaringología de pacientes que fueron sometidos a manejo quirúrgico por presentar otitis media crónica, obteniendo un total de 163 expedientes, de los cuáles, 9 expedientes cumplieron con los criterios de inclusión, por lo cual fueron seleccionados para la revisión de estudios tomográficos. De estos, 8 contaban con tomografía computada de oídos de alta resolución en el sistema PACS, mientras que 1 expediente no contaba con estudio tomográfico en sistema PACS, por lo cual fue excluido del estudio.

En el análisis de los datos demográficos, se encontró que los pacientes de los 8 expedientes seleccionados tenían un rango de edad entre los 13 a los 59 años, con una media de 38.12, mediana de 35 y una desviación estándar de 14.22, sin existir una moda. Respecto al sexo, 7 de los pacientes eran del sexo masculino (87.5%) y 1 de sexo femenino (12.5%), estableciendo una relación 7:1 (Tabla 1).

Tras la revisión de los estudios tomográficos, se encontró que, de los 8 pacientes, 6 (75%) no tenían alteraciones en la estructura del nervio facial en ninguno de los dos oídos, mientras que uno de ellos (12.5%) presentó una tumoración a nivel de oído medio ipsilateral (Fig. 1), y uno (12.5%) presentó un trayecto anómalo del nervio ipsilateral en la porción timpánica. Respecto a la integridad del canal de Falopio, se encontró que un paciente (12.5%) presentaba el canal íntegro en ambos oídos, mientras que los 7 restantes (87.5%) presentaban canal dehiscente; 6 pacientes (75%) presentaban dehiscencia del canal en el oído ipsilateral, y un paciente (12.5%) presentaba dehiscencia del canal de forma bilateral (Figs. 2,3 y 4). Estas cifras nos permiten establecer una prevalencia de alteraciones

tomográficas del nervio facial y canal de Falopio en pacientes con otitis media crónica y parálisis facial secundaria de 87.5%.

Paciente	ECU	Edad	Sexo	Alteraciones de nervio facial	Alteraciones de canal de Falopio
JLJG	3575879	48	M	No	Sí
BHAA	3546177	29	M	No	Sí
FGJ	3527523	49	M	No	Sí
RGJL	2994678	32	M	No	No
CJH	3281211	13	M	Si	Si
MYC	2725198	59	F	No	Sí
MGJL	2791545	35	M	Sí	Sí
PGJF	2729683	40	M	No	Sí

Tabla 1: Resumen de datos demográficos de la muestra

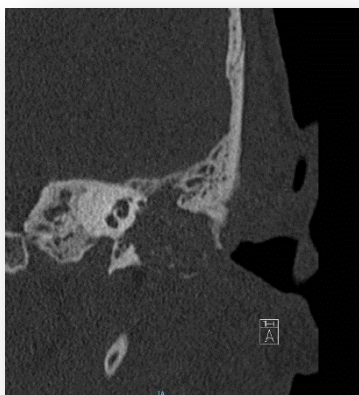

Fig. 1: Tumoración de oído medio y Dehiscencia de canal de Falopio

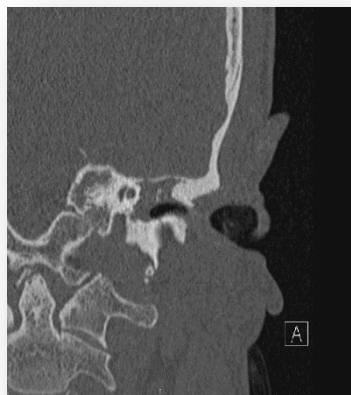

Fig. 2: Dehiscencia de canal de Falopio a nivel de ganglio geniculado

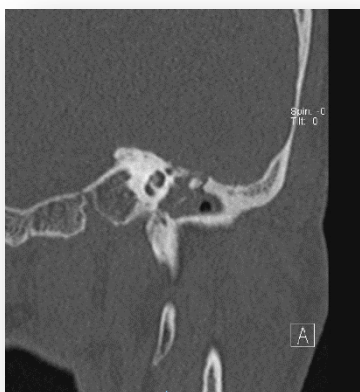

Fig. 3: Dehiscencia de canal de Falopio a nivel de porción timpánica

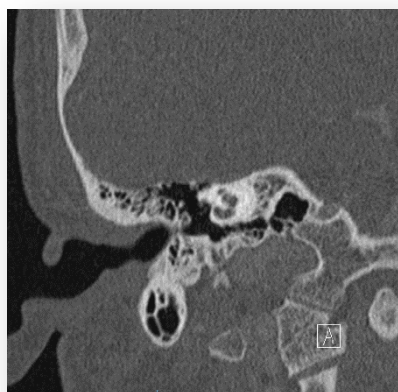

Fig. 4: Dehiscencia de canal de Falopio a nivel de región perigenicular

## 8. DISCUSIÓN

En este estudio se encontró en un 75% de la muestra que el nervio facial no presentaba alteraciones estructurales, mientras que el 75% de la misma, presentaba dehiscencia en el canal de Falopio, datos que son consistentes con el estudio de Savic [5], en la que se encuentra un 75%. Además, en esta muestra se encuentra una relación por sexo de 7 hombres por una mujer, por lo cual se deberá establecer en protocolos futuros si existe un factor que protector para el sexo femenino, de tipo hormonal o social, entre otros.

## 9. CONCLUSIONES

En este estudio, se obtuvo un tamaño de muestra pequeño, en parte por la incidencia global del binomio de patologías, mientras que además se trata de pacientes que acudieron a valoración en esta unidad, por lo cual se podría aumentar la misma mediante una extensión del plazo y un estudio multicéntrico. Asimismo, se encuentra limitado por la zona geográfica, al tratarse de una muestra proveniente de medio urbano, con acceso a servicios de salud mayor que en otras poblaciones. En futuros estudios se podría realizar un enfoque en los tiempos de evolución del inicio de la patología a la aparición de las complicaciones como una línea de investigación secundaria, al igual que establecer cuál es la relación que existe entre el tiempo de evolución y el sexo del paciente, así como un estudio invertido, en el cuál se realice la búsqueda de dehiscencia de canal de Falopio en pacientes con OMC que no desarrollaron parálisis facial, para determinar el riesgo del desarrollo de la misma.

## 10. AGRADECIMIENTOS

Este ha sido un trabajo en conjunto, con un esfuerzo a lo largo de muchos años, el cual inició con mis padres, Aída y Ramón, y con el ejemplo que obtuve de ellos, mismo que me impulsó a dedicarme a esta noble profesión, por lo que mi mayor gratitud es hacia ellos. A mis mejores amigos Gau, Kiki, Rubén, Lola y Danira, con quienes pasé los mejores y peores momentos de estos cuatro años, siempre bien librado y muriendo de risa. Y por último a mis adscritos, en especial a Adriana, Maestra y amiga, con quien comparto genio y figura; algún día espero verme en unos zapatos tan grandes como los suyos.



## 11. REFERENCIAS

- 1.- Chole RA. Chronic otitis media, mastoiditis and petrositis. En: Flint PW, editor. Cummings Otolaryngology-Head and Neck Surgery. Elsevier. Philadelphia EU. 2014;2139-55.
- 2.- Erkan M, Aslan T, Sevuk E, Guney E. *Bacteriology of chronic suppurative otitis media*. Ann Otol Rhinol Laryngol. 1994; 3(4):771-4.
- 3.- Talukder M, Hossain MM, Islam MT, Ali MI, Rahman M, Haque MM. *Frequency of extracranial complications of chronic suppurative otitis media*. J Bangladesh Coll Phys Surg. 2016; 34(1):3-8.
- 4.- Hutz, MJ, Moore DM, Hotaling AJ. *Neurological complications of acute and chronic otitis media*. Curr Neurol Neurosci Rep. 2018; 18(11):1-6.
- 5.- Savic DL, Djeric DR. *Facial paralysis in chronic suppurative otitis media*. Clin Otolaryngol. 1989;14(6):515-7.
- 6.- Hohman MH, Hadlock TA. *Etiology, diagnosis, and management of facial palsy: 2000 patients at a facial nerve center*. Laryngoscope. 2014; 124(7):283-93.
- 7.- Dubey SP, Larawin V. *Complications of chronic suppurative otitis media and their management*. Laryngoscope. 2007;117(2):264-7.
- 8.- Yetiser S, Tosun F, Kazkayasi M. *Facial nerve paralysis due to chronic otitis media*. Otolology & Neurotology. 2002;23(4):580-8.
- 9.- Nomiya S, Kariya S, Nomiya R, Morita N, Nishizaki K, Paparella M, et.al. *Facial nerve canal dehiscence in chronic otitis media without cholesteatoma*. Eur Arch Otorhinolaryngol. 2013; 271(3):455-8.
- 10.- Fowler EP. *Variations in the temporal bone couser of the facial nerve*. Laryngoscope, 1961; 71(1):937-46
- 11.- Coulson SE, Croxson GR, Adams RD, O'Dwyer NJ. *Reliability of the "Sydney," "Sunnybrook," and "House Brackmann" facial grading systems to assess*

*voluntary movement and synkinesis after facial nerve paralysis.* Otolaryngol Head Neck Surg. 2005;132(4):543-9.

12.- Choi JW, Park YH. *Facial nerve paralysis in patients with chronic ear infections: surgical outcomes and radiologic analysis.* Clin Exp Otorhinolaryngol. 2015; 8(3):218-23.

13.- Sharma N, Jaiswal AA, Banerjee PK, Garg AK. *Complications of chronic suppurative otitis media and their management: a single institution 12 years experience.* Indian J Otolaryngol Head Neck Surg. 2015; 67(4):353-60.

14.- Spencer CR, Irving RM. *Causes and management of facial nerve palsy.* British J Hosp Med. 2016; 77(12):686-91.

15.- Xu P, Liu W, Zuo W, Wang D, Wang H. *Delayed facial palsy after tympanomastoid surgery: A report of 15 cases.* JAMA Otolaryngol Head Neck Surg. 2015; 36(6):805-7.

## 12. ANEXOS

### 1. ASPECTOS ÉTICOS Y DE BIOSEGURIDAD

Los autores declaramos que al manejar información retrospectiva cumplimos con los aspectos éticos, de privacidad, confidencialidad; además de que la información será utilizada exclusivamente para los fines académicos y de investigación estipulados previamente en este estudio.

### 2. RELEVANCIA Y EXPECTATIVAS

La información resultante de este estudio nos podrá servir como antecedente para generar estudios subsecuentes que precisen el requerimiento de medidas específicas durante el planeamiento quirúrgico en el manejo de la otitis media crónica.

De esta forma, se utilizará como protocolo de tesis de titulación como Médico Especialista, y se buscará la publicación de los resultados obtenidos en revista indexada de investigación.

### 3. RECURSOS DISPONIBLES (HUMANOS, MATERIALES Y FINANCIEROS)

Se utilizarán los recursos humanos (Médico Residente y Médico de Base) y materiales (Sistema visor de estudios de imagen PACS), ya existentes en el Hospital General de México, por lo cual no se solicitarán recursos financieros extras.

El investigador recabara la información en la hoja de llenado correspondiente de Excel, en el periodo del 1 de Enero de 2019 a 31 Enero de 2019.

### 4. RECURSOS NECESARIOS

Para este protocolo no serán necesarios recursos adicionales. Se cuenta con la información y equipamiento adecuado en la unidad de otorrinolaringología e investigación para llevarlo a cabo.

### HOJA DE RECOLECCIÓN DE DATOS PERSONAL

Nombre del paciente	
ECU	
Edad	
Sexo	
Alteraciones del nervio facial	
Alteraciones del canal de falopio	

### HOJA DE RECOLECCION DE DATOS GLOBAL

Paciente	ECU	Edad	Sexo	Alteraciones de nervio facial	Alteraciones de canal de Falopio