



**UNIVERSIDAD NACIONAL AUTÓNOMA DE MÉXICO**

---

**FACULTAD DE ESTUDIOS SUPERIORES IZTACALA**

**EFFECTIVIDAD DEL CEMENTO PORTLAND EN LA  
CICATRIZACIÓN Y/O REPARACIÓN DEL TEJIDO ÓSEO  
MANDIBULAR Y DEL NERVIO MENTONIANO EN UN MODELO  
MURINO**

TESIS

QUE PARA OBTENER EL TÍTULO DE:

CIRUJANO DENTISTA

PRESENTA

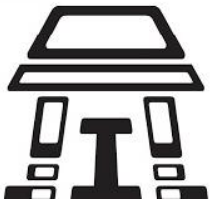MELANY ASTRID VIVEROS SÁNCHEZ

DIRECTOR: DRA. ANA LILIA GARCÍA HERNÁNDEZ

DICTAMINADORES: DR. ISAAC OBED PÉREZ MARTÍNEZ

DR. EDUARDO FULGENCIO

LLAMOSAS HERNÁNDEZ



Los Reyes Iztacala, Tlalnepantla, Estado de México, 2018



Universidad Nacional  
Autónoma de México



**UNAM – Dirección General de Bibliotecas**  
**Tesis Digitales**  
**Restricciones de uso**

**DERECHOS RESERVADOS ©**  
**PROHIBIDA SU REPRODUCCIÓN TOTAL O PARCIAL**

Todo el material contenido en esta tesis esta protegido por la Ley Federal del Derecho de Autor (LFDA) de los Estados Unidos Mexicanos (México).

El uso de imágenes, fragmentos de videos, y demás material que sea objeto de protección de los derechos de autor, será exclusivamente para fines educativos e informativos y deberá citar la fuente donde la obtuvo mencionando el autor o autores. Cualquier uso distinto como el lucro, reproducción, edición o modificación, será perseguido y sancionado por el respectivo titular de los Derechos de Autor.

## Agradecimientos

A mi directora de Tesis Dra. Ana Lilia García Hernández, por su paciencia y apoyo en esta nueva experiencia, por compartir sus conocimientos y habilidades para el desarrollo de este trabajo y darme el coraje de probarme a mí misma.

Al Dr. Isaac Obed Pérez Martínez, por su apoyo y por su dedicación a mi aprendizaje en las áreas de mayor dificultad.

A mi sinodales, el Dr. Eduardo Fulgencio Llamosas Hernández, Esp. Nancy Monroy Pérez y al Dr. Alejandro García Muñoz por sus correcciones y comentarios para la realización de esta tesis.

A mis compañeros de laboratorio y amigos quienes estuvieron conmigo, colaborando a mi formación y desempeño, apoyándome a la realización de este proyecto.

Al apoyo del programa para la realización de este proyecto: UNAM-PAPIIT IA205018.

A mi madre Norma Ericka y a mi hermana Tania Sofía, por creer en mí y su apoyo incondicional en mi formación académica y profesional.

# CONTENIDO

<b>INDICE DE FIGURAS.....</b>	<b>4</b>
<b>INDICE DE GRÁFICOS.....</b>	<b>4</b>
<b>RESUMEN .....</b>	<b>5</b>
<b>ABSTRACT .....</b>	<b>6</b>
<b>CAPITULO 1. INTRODUCCIÓN .....</b>	<b>7</b>
1.1 Anatomía e inervación del nervio mentoniano .....	8
1.2 Lesiones en nervios periféricos .....	11
1.3 Participación de la inflamación en la fisiología de la lesión nerviosa periférica.....	14
1.4 Dolor neurogénico .....	18
1.5 Tratamiento para las lesiones nerviosas periféricas .....	19
1.6 Cemento Portland .....	20
<b>JUSTIFICACIÓN .....</b>	<b>22</b>
<b>HIPÓTESIS .....</b>	<b>22</b>
<b>OBJETIVO GENERAL .....</b>	<b>22</b>
<b>OBJETIVOS ESPECIFICOS .....</b>	<b>22</b>
<b>CAPÍTULO 2. MATERIALES Y METODOS .....</b>	<b>23</b>
2.1 Modelo animal .....	23
2.2 Lesión quirúrgica.....	24
2.3 Pruebas conductuales .....	25
2.3.1 Acicalamiento.....	25
2.3.2 Paradigma de escape/evitación de lugar .....	27
2.3.3 Línea de tiempo de las tareas conductuales .....	28
2.4 Obtención de muestras.....	29
2.5 Cuantificación de citocinas inflamatorias en suero sanguíneo .....	29
2.6. Análisis estadístico .....	30
<b>CAPÍTULO 3. RESULTADOS .....</b>	<b>30</b>
3.1 El cemento portland disminuye el dolor espontáneo en una lesión osteo- nerviosa.....	30
3.2 El cemento portland reduce la respuesta alodínica en una lesión osteo-nerviosa.....	32
3.3 El cemento portland aumenta la producción de citocinas proinflamatorias TNF- $\alpha$ e IL-6 en una lesión osteo-nerviosa.....	36
<b>CAPÍTULO 4. DISCUSIÓN .....</b>	<b>37</b>
<b>CONCLUSIONES.....</b>	<b>39</b>
<b>REFERENCIAS .....</b>	<b>40</b>

## Índice de Figuras

Figura 1. Anatomía del nervio mandibular.....	9
Figura 2 Parte de un nervio periférico .....	10
Figura 3 Modelo esquemático del trabajo de los macrófagos, Chen 2015.....	17
Figura 4. Esquematización de la metodología resumida .....	23
Figura 5 A. Esquematización del nervio trigémino humano y murino .....	25
Figura 6. Ilustración del test grooming behavior .....	26
Figura 7. Ilustración de la caja del paradigma de escape.....	28
Figura 8. Línea de tiempo de tareas conductuales .....	29

## Índice de Gráficos

Gráfica 9 Cambios post operatorios en los acicalamientos orofaciales.....	31
Gráfica 10. Promedio de tiempo en la zona clara por sesión en el paradigma de escape al dolor ..	33
Gráfica 11 CDF en el día prequirúrgico y días postquirúrgicos .....	35
Gráfica 12. Cuantificación de citocinas TNF- $\alpha$ e IL-6.....	36

## RESUMEN

El nervio mentoniano está ubicado dentro la rama mandibular inervando sensitivamente a los dientes inferiores, mentón y parte del labio inferior; este nervio por su localización anatómica y proximidad con los ápices dentales puede ser lesionado debido a técnicas aplicadas en la práctica dental y tener como consecuencia el desarrollo de una inflamación neurogénica y por consiguiente la presencia dolor. El cemento Portland (CP) es un biomaterial utilizado por sus propiedades osteogénicas y antiinflamatorias en la reparación de tejidos mineralizados como la dentina y el tejido óseo, sin embargo, no se sabe el efecto que puede tener en una lesión osteo-nerviosa. Por ello el propósito de esta investigación fue determinar el efecto del CP en la reparación del nervio mentoniano en una lesión combinada. Metodología: se utilizaron 12 ratones de la cepa C57BL/6, divididos en 3 grupos: un grupo control y dos grupos con lesión osteo-nerviosa, tratada con o sin CP. Se evaluó la presencia de dolor espontáneo los días -2,2,4,6 y se determinó la presencia de alodinia utilizando el paradigma de escape los días -1,1,3,5,7. Además se cuantificó la concentración de citocinas IL-6 y TNF- $\alpha$  en el suero al día 7 post-lesión por medio de ELISA para determinar el estado inflamatorio. Resultados: Los ratones con el recubrimiento con CP mostraron una reducción en el patrón de acicalamientos, es decir hay una menor presencia de dolor espontáneo en comparación con los ratones que solo tenían la lesión nerviosa. La respuesta al dolor evocado, es decir la alodinia, también se observó disminuida en este grupo en comparación con los ratones con la lesión nerviosa, siendo su comportamiento más parecido a los ratones control. Sin embargo, el grupo con CP mostró una mayor cantidad de citocinas IL-6 y TNF- $\alpha$  en comparación con el grupo control y el de lesión osteo-nerviosa. Conclusiones: el CP parece inducir una respuesta inflamatoria severa que puede ocasionar daños al tejido nervioso disminuyendo la sensibilidad periférica y por consiguiente disminuye el dolor espontáneo y la alodinia, es necesario realizar estudios histológicos para determinar el estado inflamatorio local, además de estudios de sensibilización y función musculo-nerviosa local.

## ABSTRACT

The mental nerve is located inside the mandibular branch sensory innervating the lower teeth, chin and part of the lower lip; this nerve due to its anatomical location and proximity to the dental apices can be injured due to techniques applied in dental practice and have the consequence of the development of a neurogenic inflammation and consequently the presence of pain. Portland cement (PC) is a biomaterial used for its osteogenic and anti-inflammatory properties in the repair of mineralized tissues such as dentin and bone tissue, however, the effect it can have on an osteo-nervous lesion is not known. Therefore, the purpose of this investigation was to determine the effect of PC on the repair of the mental nerve in a combined injury. Methodology: 12 mice C57Bl/6 were used, divided into 3 groups: one control group and two groups with osteo-nervous lesion, treated with or without PC. The presence of spontaneous pain was evaluated on days -2,2,4,6. And the presence of allodynia was determined using the escape paradigm on days -1,1,3,5,7. In addition, the concentration of cytokines IL-6 and TNF- $\alpha$  in the serum of the mice was quantified with ELISA assay at 7 days to determine the inflammatory state. Results: The mice with CP showed a reduction in the pattern of grooming, it means that there is a lower presence of spontaneous pain compared with the mice that only had the nerve injury, the response to the evoked pain, allodynia, it was also observed to be diminished in this group in comparison with the mice with the nervous lesion, and its behavior being more similar to the control mice. However, the group with CP showed a higher number of cytokines IL-6 and TNF- $\alpha$  compared to the 2 groups. Conclusions: CP seems to induce a severe inflammatory response that can cause damage to nervous tissue decreasing peripheral sensitivity and therefore decreases spontaneous pain and allodynia, it is necessary to perform histological studies to determine the local inflammatory state, in addition to sensitization studies and local functional

## CAPITULO 1. INTRODUCCIÓN

El nervio trigémino o V par craneal junto con sus tres ramas (oftálmica, maxilar y mandibular) da sensibilidad y motricidad al área ocular y a la cavidad oral.

La rama mandibular del trigémino es la más frecuentemente dañada durante los procedimientos odontológicos como cirugías o iatrogenias en las técnicas anestésicas empleadas, esto es debido a la relación y a la proximidad anatómica del nervio mentoniano con los ápices dentales. [1]

Los tratamientos actuales para tratar las lesiones nerviosas periféricas, como la del nervio mentoniano, se centran en el proceso de la regeneración axonal ya sea por microcirugía, electromagnetismo, por terapia con ondas ultrasónicas o fotobiomodulación, [2] sin embargo, estos tratamientos funcionan parcialmente debido a la prevalencia del dolor.

El tratamiento del dolor causado por una lesión nerviosa periférica usualmente se trata con analgésicos no opioides y opioides, sin embargo, estos fármacos alivian parcialmente el dolor y su uso a menudo se ve limitado por la dependencia farmacológica generada.[1, 3] El riesgo del desarrollo de dolor crónico en un nervio periférico es que alcance al sistema nervioso central y se desarrolle una neuropatía que involucra cambios sensoriales, psicológicos y cognoscitivos.

Además, las lesiones en los nervios periféricos tienen como características el dolor e inflamación neurogénica. La inflamación en este caso juega un papel preponderante en la desmielinización axonal y el dolor debido al microambiente ácido y a los mediadores proinflamatorios como las citocinas que al unirse a sus receptores en los axones de las células nerviosas inducen una mayor excitabilidad y sensibilidad dolorosa que provoca dolor neurogénico caracterizado por presencia del dolor espontáneo, alodinia e hiperalgesia. [4]

Por lo que el estudio de la inflamación neurogénica como fuente principal del dolor y de la misma lesión nerviosa, puede abrirnos nuevos horizontes hacia el tratamiento de lesiones nerviosas periféricas.



El cemento portland (CP) es considerado un biomaterial para la regeneración de tejidos mineralizados como dentina y tejido óseo. Ya que se sabe que tiene propiedades antimicrobianas y antiinflamatorias además de ayudar a promover la diferenciación osteogénica.[5, 6]

En investigaciones recientes se ha sugerido el uso de CP como material para el recubrimiento de pulpa dental, ya que se ha observado histológicamente que induce la formación de dentina y disminuye gradualmente el infiltrado inflamatorio. [7] en el paquete vasculo-nervioso de los dientes.[8]

Estos antecedentes, nos hacen pensar que el CP como recubrimiento nervioso y óseo podría disminuir la inflamación ayudando a la reparación de ambos tejidos.

Por ello en esta investigación nos propusimos evaluar el efecto del CP en la regeneración o reparación ósea y axonal en una lesión osteo-nerviosa mentoniana en un modelo murino.

## 1.1 Anatomía e inervación del nervio mentoniano

El nervio trigeminal o V par craneal inerva la mayor parte de la cara confiriendo la sensibilidad y motricidad. Este nervio se divide en 3 ramas: la oftálmica, la maxilar y la mandibular, esta última contiene fibras sensitivas y motoras y da la inervación a los dientes inferiores, la mandíbula, mucosa y piel de las mejillas, el labio inferior y la barbilla.

El nervio mandibular sale del ganglio trigeminal y pasa a través del foramen oval dando 2 ramas la meníngea y al músculo pterigoideo medial. También emite una rama anterior de la cual surgen el nervio bucal que es sensitivo y 3 motoras que suministran los músculos maseteros, temporal y pterigoideo lateral. Su rama posterior es más larga que la rama anterior y da 2 ramas sensoriales, la auricotemporal y la lingual. [9] De ahí el nervio lingual y el nervio alveolar inferior son ramas nerviosas que se localizan dentro la fosa infratemporal, sin embargo el origen del nervio alveolar inferior es en la cara lateral del músculo pterigoideo y

desciende por la fosa, y pasa por la superficie del musculo pterigoideo siguiendo su camino hasta entrar a la mandíbula a través del foramen mandibular, ya dentro del canal mandibular inerva sensorialmente a las raíces de los molares y segundos premolares inferiores y a la encía labial, el nervio alveolar inferior (NAI) se divide en 2 ramas terminales, el nervio incisal que continua dentro el canal mandibular y da la inervación a los primeros premolares, caninos e incisivos inferiores, además de la encía mandibular y el nervio mentoniano que sale del canal mandibular por el foramen mentoniano y da la sensibilidad a la barbilla y el labio inferior. [10]

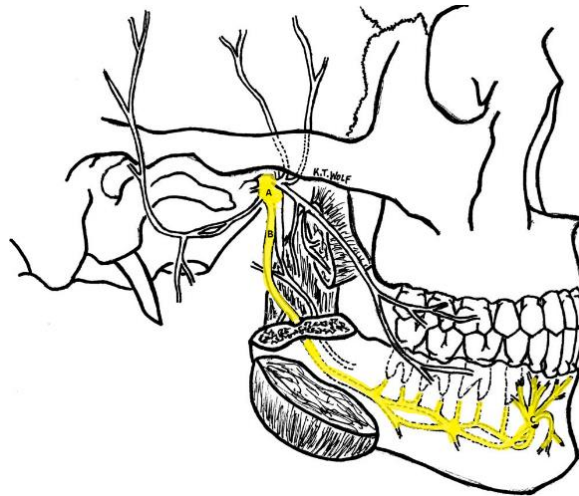


Figura 1. Representación gráfica de la anatomía del nervio mandibular en la fosa infratemporal. En la fosa infratemporal, el nervio mandibular (A) desciende y da varias ramas. La rama del nervio alveolar inferior (B) desciende y entra por el foramen mandibular. Dentro inerva molares, segundo premolar y la encía labial de la mandíbula, posteriormente se divide en 2 ramas terminales, la rama mentoniana y la rama incisiva.[10]

## Anatomía de un Nervio Periférico

Es importante no solo conocer la anatomía y la localización de los nervios periféricos, sino también las partes que lo integran, para esto se debe saber que cada fibra nerviosa periférica está rodeada por una lámina basal, fibras de colágeno

y capilares endoneurales, las cuales juntas conforman la capa de tejido conectivo endoneural del nervio.

Estas fibras nerviosas son agrupadas en fascículos las cuales están rodeadas por una capa de tejido conectivo llamado perineuro, esta capa perineural ayuda a dar soporte, protección, y sostiene individualmente cada fibra nerviosa. Mientras que el epineuro que es la capa externa protege los fascículos subyacentes y da la resistencia a las fuerzas de tracción y compresión, esta capa está compuesta de tejido conectivo, vasos linfáticos y nutrientes (el vaso nervorum). El mesoneuro es la capa de tejido conjuntivo areolar suelto que rodea al epineurio y proporciona al nervio un suministro sanguíneo.

Si alguno de estos tejidos extraneurales se ve alterado, puede resultar en una perturbación sensorial dando como consecuencia la interrupción de la transmisión neuronal. Se han estimado que en el caso de los nervios alveolar inferior y lingual contienen entre 7000 y 12000 axones en varios fascículos arreglados, sin embargo, el nervio alveolar inferior tiene un mínimo de 3 fascículos, lo cual podría explicar la capacidad de recuperar la sensibilidad perdida en una lesión, gracias a la inervación de los fascículos no dañados. [11]

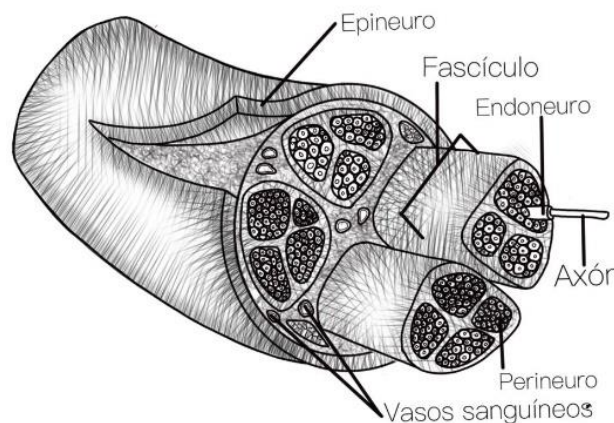


Figura 2. Esquematización gráfica de las partes de un nervio periférico, donde se muestran el epineuro, endoneuro y el perineuro.

## 1.2 Lesiones en nervios periféricos

Las lesiones traumáticas en los nervios periféricos pueden causar una deficiencia en la capacidad sensorial, que puede ser desde la pérdida total (anestesia) hasta la disminución leve de la sensibilidad (leve hipoestesia), asimismo pueden tener un efecto temporal o permanente. En algunos casos se puede presentar como sensaciones dolorosas anormales (disestesia).

El dolor que existe después de una lesión nerviosa puede ser ocasionado por un trauma compresivo debido a la presencia de un tumor benigno, por ejemplo, un neuroma, la lesión también puede ser provocada por algún cambio en el sistema nervioso autónomo o como consecuencia de una alteración ya sea a nivel de sistema nervioso central o periférico, derivando a un dolor de tipo neuropático.

Las lesiones provocadas en un nervio periférico, como el nervio mentoniano son muy frecuentes y comunes durante los procedimientos quirúrgicos utilizados en la práctica odontológica, como la extracción dental, cirugías ortognáticas, procedimientos pre-protésicos, la escisión de quistes y tumores, cirugía de la articulación temporomandibular. Dando como consecuencia déficits de carácter neurosensorial en la zona orofacial. [12]

La dificultad de ciertas cirugías para la remoción de terceros molares llega a comprometer el canal mandibular y con ello al nervio, se ha reportado que cuando no existe hueso cortical entre el nervio y las raíces dentales hay un 11.8% de probabilidades de provocar una parestesia en comparación con casos en donde la corteza del canal mandibular se encuentra intacta. [13]

Por otro lado la colocación de implantes y los tratamientos endodónticos, llegan a causar un daño directo al nervio por la sobre-instrumentación, la extrusión de irritantes o materiales para el sellado del conducto apical [14] esto es debido a que el canal mandibular que alberga a este nervio se encuentra muy próximo a los ápices dentales [15, 16] y sumando que la microarquitectura del hueso mandibular ayuda a crear rutas sin obstáculos, facilita que se genere una lesión tanto mecánica

como química, este daño que se causa puede dar como consecuencia la presencia de parestesia o disestesia en la región lastimada. [14]

Actualmente las fracturas mandibulares son las lesiones faciales más comunes presentando un alto riesgo de daño al nervio ya que existe una exposición directa a fragmentos óseos, los cuales pueden causar compresión, tensión o algún desgarro en el tejido nervioso, y por lo tanto causando una pérdida de continuidad de carácter parcial o completa, esta discontinuidad puede provocar problemas con actividades diarias como comer, masticar, e inclusive el lavarse los dientes, entre otros, debido a que existe ya una disminución o una pérdida completa de la sensibilidad de la piel y de las membranas mucosas de la cavidad oral. [17]

## Clasificación de las lesiones nerviosas

Se debe tener en cuenta que las lesiones nerviosas varían de acuerdo con la zona anatómica que se ve involucrada y de ello dependerá la recuperación que pueda tener el nervio. Para ello hay 2 esquemas que se han propuesto para la clasificación de lesiones traumáticas de un nervio periférico.[18]

Estas clasificaciones las da Seddon y Sunderland. La clasificación de Seddon (subrayada) clasifica las lesiones nerviosas como neuropraxia, axonotmesis o neurotmesis. Y la clasificación de Sunderland (en letra cursiva) se basa en el nivel anatómico de la lesión.

- A. Neuropaxia (*lesión de 1° grado*): es una lesión compresiva que causa una pérdida de conducción nerviosa. Todas las capas del nervio están intactas, [13] sin embargo existe una leve pérdida motora y sensorial pero no hay evidencia de una degeneración Walleriana.[18] Y se espera una recuperación completa. Este tipo de lesiones se observa cuando existe un contacto accidental al nervio durante una extracción dental, en el contacto accidental de un material endodóntico debido a su extrusión por el ápice

dental o la irritación del tejido nervioso por el anestésico en una técnica anestésica mal empleada.

- B. Axonotmesis (*lesión de 2° grado*): interrupción del axón y de su vaina de mielina, pero con preservación del endoneuro. El flujo axoplásmico es detenido y ocurre una degradación Walleriana en la zona distal de la lesión. Mientras el endoneuro se mantenga intacto, se puede esperar una recuperación completa. Esta lesión se observa cuando existe un desgarramiento parcial del nervio en una exposición por una cirugía de terceros molares, o por la penetración de un material endodóntico por ápice tocado la integridad del nervio.
- C. *Lesión de 3° grado*: el daño progresa hasta involucrar el endoneuro. Desde un aplastamiento o tracción de moderado a severo del nervio. La pérdida de integridad de los túbulos endoneurales permite que la regeneración de la fibra nerviosa escape de su vía original, resultando en una recuperación incompleta. Se presenta cuando el implante es colocado y hace presión sobre el nervio.
- D. *Lesión de 4° grado*: la lesión se ha extendido hasta incluir la interrupción del endoneuro y perineuro. Esto permite una mayor pérdida, llevando a un mal pronóstico y la intervención con microcirugía es indicada si no se tiene una recuperación significativa en 2 o 3 meses. [13] Se presenta comúnmente en fracturas dentales o cuando el nervio está muy cerca del periápice dental y se realiza una cirugía de terceros molares, comprometiendo la estructura nerviosa.
- E. Neurotmesis (*lesión de 5° grado*): tipo de lesión severa, interrupción total del nervio que incluye al epineuro. Hay poca probabilidad de recuperación significativa sin intervención quirúrgica. Este tipo de lesiones se da cuando existe una fractura mandibular y una total separación del tejido nervioso o

cuando no se realiza una correcta guía quirúrgica en los implantes y se penetra atravesando el nervio.

### 1.3 Participación de la inflamación en la fisiopatología de la lesión nerviosa periférica (inflamación neurogénica)

La inflamación es un proceso en el cual el organismo responde a la lesión de un tejido, este proceso involucra el reclutamiento de células del sistema inmune y la liberación de sus mediadores. [19]

La respuesta del sistema inmune innato en la inflamación se da sobre todo para la protección y defensa del cuerpo después de una invasión bacteriana, viral y/o a un daño al tejido. La respuesta inflamatoria es orquestada por la movilización e interacción de diversos tipos de células y la señalización de moléculas, para que de este modo produzcan una respuesta tanto local como sistémica. Esta respuesta no solo elimina células dañadas y patógenos que pudieran estar presentes en la zona de la lesión, sino también promueve la cicatrización y/o reparación del tejido.

Al contrario de la inflamación en otros tejidos, donde las células inmunes como los macrófagos y neutrófilos son las células que orquestan la respuesta inflamatoria, en el tejido nervioso, las neuronas y las células de la glía activadas son las que contribuyen significativamente para las reacciones inflamatorias neurogénicas.[19]

La inflamación neurogénica es de carácter protector facilitando fisiológicamente la cicatrización de la lesión y la defensa inmune contra patógenos por la activación y el reclutamiento de células de la glía y posteriormente de células inmunitarias. [20]

Por ello, algún daño en un nervio periférico induce el incremento de mediadores inflamatorios por parte de las células de la glía como las citocinas, y las propias neuronas [21]. Una lesión a un nervio periférico conlleva a una respuesta inflamatoria local, que contribuye a la generación de un comportamiento de hipersensibilidad celular y por consiguiente las primeras células en reaccionar son

las células de Schwann y las células inmunes residentes las cuales principalmente son mastocitos y macrófagos.

Al suceder esta reacción por parte de las células residentes se da una señal no específica de los axones dañados para la activación de proteínas de la familia de las MAP cinasas, como ERK en las células de Schwann; este es el principal evento que desencadena la expresión de mediadores inflamatorios como citocinas inflamatorias IL-6 y TNF- $\alpha$  y el reclutamiento de las células inmunes a la zona del nervio dañado.[19]

Después de un daño metabólico o mecánico en los nervios periféricos, se desarrolla un proceso que incluye: la degeneración axonal, el rompimiento de la mielina, la proliferación de células de la glía, que compromete la integridad de la barrera nerviosa sanguínea (BNB) y existe una infiltración y activación de macrófagos residentes.

Por ello cuando los axones en el sistema nervioso periférico son lesionados, en la porción distal del nervio da inicio una degeneración progresiva, la cual es caracterizada por la ruptura axonal y de la vaina de mielina. Esta degeneración intrínseca de los axones que ya están dañados se ha identificado como la clave principal en la degeneración Walleriana,[21] .

La degeneración Walleriana, se presenta como una cascada de eventos celulares y moleculares en la parte distal de la lesión de la fibra nerviosa, estos eventos celulares conllevan a la activación por medio de la respuesta inflamatoria a las células de Schwann y a la invasión de macrófagos que producen a su vez citocinas y quimiocinas [22]

La degeneración Walleriana es acompañada comúnmente por la desdiferenciación de las células de Schwann en la parte distal del nervio dependiendo del sistema ubiquitina-proteasoma y alterando su expresión génica, esto provoca la degeneración axonal y la activación de células del sistema inmune innato como neutrófilos, macrófagos y células dendríticas y células adaptativas como las células T y B, todas estas células juegan un papel crítico tanto en la degeneración, como



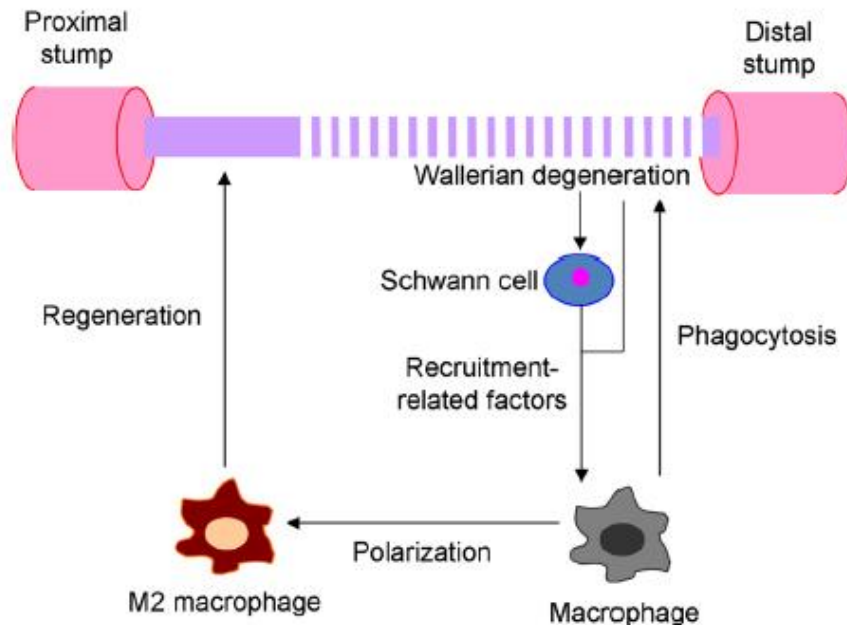
en la regeneración nerviosa, y al mismo tiempo son reclutadas al sitio de la lesión en cuestión de horas y días después de una lesión nerviosa. [21]

Los macrófagos presentes en la zona de la lesión no solo eliminan los restos de mielina y modulan las actividades de las células de Schwann, sino también son educadas por el microambiente de la lesión para promover la regeneración axonal para ello liberan una gran cantidad de factores como las proteínas de la matriz extracelular (ECM) como la colágena VI, factores de crecimiento, citocinas y quimiocinas, que son responsables de la infiltración de macrófagos.

Se sabe que los macrófagos pueden ser activados por la vía clásica (M1) y la vía alterna (M2) de acuerdo con la dicotomía de las Th1/Th2. Los macrófagos M1 son células efectoras e inductoras en respuestas proinflamatorias y son activadas por lipopolisacáridos (LPS), interferón gamma (IFN- $\gamma$ ) y/o por el factor de necrosis tumoral alfa (TNF- $\alpha$ ), mientras que los macrófagos M2 están involucrados en una respuesta antiinflamatoria y son activadas por citocinas y factores específicos, como IL-4, IL-13, IL-10, el complejo inmune, hormonas o el receptor agonista de adenosina (A<sub>2</sub>AR).

Ambos fenotipos de macrófagos tienen diferentes marcadores, estos incluyen citocinas, quimiocinas, receptores de membrana y enzimas que están involucradas en diversas funciones y procesos que contribuyen en los efectos pro y antiinflamatorios de los macrófagos M1 y M2.

Asimismo se han identificado que los principales factores que regulan el reclutamiento de monocitos / macrófagos después de una lesión nerviosa, son la proteína quimiotáctica de monocitos 1, (MCP-1 también conocida como quimiocina (C-c motif) ligando 2, CCL2), el factor inhibitorio de leucemia (LIF), IL- $\alpha$ , IL-1 $\beta$  y la proteína asociada a la pancreatitis III (PAP-III), estos factores son rápidamente producidos por las células de Schwann después de la lesión a un nervio periférico funcionando entonces como quimiotácticos para la infiltración de macrófagos, además de que estos expresan y producen severos factores como CCL2, TNF- $\alpha$ , IL- $\alpha$  e IL-1 $\beta$ .



**Figura 3. Modelo esquemático de la participación de los macrófagos en la degeneración y regeneración de un nervio periférico.** Después de una lesión nerviosa, hay una degeneración walleriana, la cual activa a las células de Schwann y a la vez se da la polarización de los macrófagos residentes de un fenotipo M1 a M2 para llevar a cabo tanto la fagocitosis como la reparación del tejido nervioso, Chen 2015

Durante el proceso de la degeneración Walleriana, los macrófagos residentes son capaces de inducir una respuesta inflamatoria por la vía de los TLRs y la producción de IL-13 e IL-1 $\beta$ . A pesar de que los macrófagos fueron destacados por su actividad fagocítica, diversos estudios demostraron que también juegan un papel primordial en la regeneración del nervio periférico.

Después de la infiltración, los macrófagos contribuyen en la regeneración del nervio periférico eliminando las señales de regeneración inhibitoria de los restos de mielina allanando el camino para el rebrote axonal. Además, estas células producen una amplia gama de factores, como proteasas y factores/citocinas promotoras del crecimiento, y estimulan la remodelación de ECM para promover la regeneración del nervio periférico.

Además, los macrófagos infiltrados también estimulan la regeneración del nervio periférico al afectar otros tipos de células o componentes en los nervios lesionados.

La respuesta inflamatoria suele ser de desarrollo rápido después de una lesión en un nervio periférico y esta puede contribuir al desarrollo de dolor neurogénico, que de no ser tratado puede convertirse en dolor crónico y en el desarrollo de una neuropatía. Sin embargo, se debe tener en cuenta, que el objetivo final de la inflamación neurogénica es la limitación del daño, la limpieza del sitio de la lesión para llevar a cabo la regeneración o reparación nerviosa. [23]

## 1.4 Dolor neurogénico

El dolor es uno de los cuatro signos cardinales de la inflamación definido por Celsus, cuando está presente puede inducir cambios en el comportamiento para evitar el estímulo nocivo. [24]

El dolor que resulta de la lesión parcial de un nervio periférico es caracterizado por la presencia de dolor espontáneo, alodinia que es la respuesta dolorosa a un estímulo que normalmente es inocuo, e hiperalgesia una respuesta exacerbada a un estímulo nocivo.[25]

Para el reconocimiento de estos estímulos nocivos, las neuronas periféricas sensoriales están adaptadas para reconocer cuando el organismo esta en peligro gracias a la sensibilidad que poseen, [20] además los nociceptores están especializados para reconocer y responder a estímulos de tipo mecánico, químico y térmico.[24]

La comunicación entre los nociceptores y las células inmunes se lleva a cabo a través de las citocinas, que tienen sus receptores en los nociceptores, lo que activa vías de transducción de señales que conducen a la fosforilación de las proteínas en la membrana, de forma que se activan los canales de voltaje y los canales receptores de potencial transitorio (TRP por sus siglas en inglés, transient receptor potential). La sensibilización de los nociceptores da como resultado, que un estímulo

mecánico o térmico que normalmente era inocuo ahora pueda activar a los nociceptores y con ello causar dolor.

Las terminales nociceptivas de los nervios periféricos tienen receptores y canales de iones que detectan a los mediadores liberados durante la inflamación después de su activación, los potenciales de acción son transducidos a los cuerpos de las células nociceptoras en la rama dorsal de la ganglia (DRG) y es transmitido a la medula espinal y al cerebro para ser procesado como una señal dolorosa. Durante la inflamación, el umbral para las neuronas nociceptivas dispara los potenciales de acción reduciéndolos y por consecuencia producen una hiperalgesia. [24]

Por otro lado, durante la inflamación las citocinas IL-1 $\beta$  y TNF- $\alpha$  son liberadas y son directamente detectadas por los nociceptores que expresan los receptores afines a estas, una vez detectadas inducen la activación de la MAP quinasa P38 la cual incrementa la excitabilidad de la membrana. Mientras que otros mediadores inflamatorios como el factor de crecimiento nervioso (NGF) y la prostaglandina E (PGE) actúan directamente en las neuronas periféricas provocando su sensibilización.[20]

Esta sensibilización dolorosa es definida por la Asociación Internacional para el Estudio del Dolor (International Association for the Study of Pain (IASP)) como un incremento en la capacidad de respuesta de las neuronas nociceptoras a su entrada aferente normal y categorizada por la presencia de hiperalgesia o alodinia. [24]

## 1.5 Tratamiento para las lesiones nerviosas periféricas

De forma curiosa los axones del sistema nervioso periférico normalmente son capaces de regenerarse después de una lesión de primer grado, es decir una neuropaxia, o inclusive de después de una lesión de segundo grado, una axonotmesis, ya que la integridad del axón no se ve comprometido en su totalidad. En caso contrario en donde una vez dañadas las neuronas en el sistema nervioso central, son incapaces de regenerarse. [21] Sin embargo esta capacidad de

regeneración se ve determinada por diversos factores, como la presencia o la ausencia de un ambiente que permita a los axones elongarse, la influencia de las células no neuronales y la capacidad de crecimiento intrínseca de la neurona por sí misma. [26]

Actualmente se han llevado a cabo acabo técnicas nuevas para ayudar a mejorar la regeneración axonal y ayudar en el proceso de la reparación nerviosa, estas técnicas tienen como principal objetivo la reconexión axonal ya sea por medio de técnicas microquirúrgicas, la utilización de electromagnetismo, terapias ultrasónicas e inclusive la fotobiomodulación, sin embargo, estas técnicas se ven limitadas ya que el componente doloroso aún está presente.[2]

Las terapias actuales para el tratamiento del dolor causado por una inflamación neurogénica suelen ser fármacos como: anticonvulsivos, antidepresivos, opioides, gabapentina, pregabalina, entre otros [1, 27], para la reducción y/o control del dolor. Sin embargo, el uso de estos medicamentos suele no tener éxito en el control del dolor ya que las propiedades analgésicas de estos fármacos se ven también limitadas por el desarrollo de la tolerancia analgésica y dependencia a los mismo.[3]

Se debe comprender que existe un riesgo de desarrollar dolor crónico a partir de la lesión de un nervio periférico y que este puede tener un alcance hacia el sistema nervioso central y por consiguiente puede desarrollarse una neuropatía que involucra cambios a nivel sensorial, psicológico y cognitivo.

Por lo que el estudio y la búsqueda de materiales que ayuden a prevenir o disminuir la inflamación y por consecuencia el dolor presente durante el daño a un nervio periférico es de suma importancia

## 1.6 Cemento Portland

El cemento Portland (CP) es un biomaterial compuesto principalmente por silicato de calcio, aluminato tricálcico, óxido tricálcico y óxido de silicato, confiriéndole

propiedades antimicrobianas, además de estimular la cicatrización del tejido perirradicular y la formación de dentina de reparación.[28]

Según el estudio Reginaldo et al. sobre el uso del CP para la reparación de fracturas mandibulares en ratas, observaron histológicamente que el grupo experimental presentaba un mayor porcentaje de tejido osteoide y hueso maduro en la zona de la fractura en comparación con el grupo control, sugiriendo que el CP es biocompatible y posee propiedades osteoinductivas. Se piensa que esta propiedad osteoinductiva se debe a que el material promueve un pH alcalino, que en conjunto con la liberación de calcio y fosfatos estimulan el proceso de calcificación y la regeneración de tejido mineralizado [6]

El uso del CP no se ha limitado sólo a los tejidos mineralizados, en un estudio que se llevo a cabo en primeros molares temporales se recubrió la pulpa radicular con CP como parte del tratamiento de pulpectomía. Estos molares tratados se extrajeron después de un promedio de 30.33 meses de tratamiento y observaron histológicamente que el tejido conectivo tenía una vascularización regular, que el tejido pulpar de las raíces dentales se encontraba calcificado, y había una capa de odontoblasto continua y organizada a lo largo de una barrera del tejido duro. Además de que no observaron infiltrado de células inflamatorias ni tejido de granulación en los grupos control ni experimental.[29]

Barbosa *et. al.* utilizaron el CP directamente en el tejido pulpar humano, y llevaron a cabo análisis histológicos de la respuesta pulpar, demostraron nuevamente la biocompatibilidad del material, y observaron que los dientes tratados con el CP tenían un infiltrado inflamatorio en la zona debajo de la exposición y en ciertas zonas en las que el CP cubría la pulpa expuesta, el tejido vasculo-nervioso se encontraba dañado, los autores discuten que este daño pudiera deberse al microambiente altamente alcalino provocado por el CP.[7]

El uso o efectividad del CP como tratamiento local en una lesión combinada, nerviosa y ósea aun no es clarificado. No se sabe si las propiedades antimicrobianas

y antiinflamatorias del CP podrían ser de utilidad para promover la reparación nerviosa y ósea.

Por ello, en esta investigación nos propusimos evaluar del efecto del CP en la regeneración o reparación ósea y axonal en una lesión combinada osteo-nerviosa mentoniana en un modelo murino.

## JUSTIFICACIÓN

Los tratamientos que se usan actualmente para tratar las lesiones nerviosas periféricas son limitados, no logran la reparación axonal por completo y el tratamiento del dolor provocado por la lesión es insuficiente, esto es debido en parte a que no se toma en cuenta la participación de la inflamación neurogénica como factor determinante en la destrucción de la vaina mielínica y la sensibilidad dolorosa que provoca.

El cemento Portland se ha descrito como un biomaterial capaz de promover la reparación ósea y disminuir la inflamación, por lo que es una alternativa interesante para el tratamiento de lesiones combinadas osteo-nerviosas en las que la inflamación y el dolor son componentes determinantes patológicos, además, estas lesiones se presentan comúnmente en el nervio mentoniano durante la atención odontológica.

## HIPOTESIS

El CP disminuirá la inflamación y por lo tanto reducirá la presencia de dolor espontáneo y la alodinia en una lesión osteo-nerviosa mandibular murina.

## OBJETIVO GENERAL

Determinar la efectividad del cemento Portland en la inflamación y en el dolor en una lesión osteo-nerviosa mandibular murina

## OBJETIVOS ESPECÍFICOS

En un modelo murino con lesión óseo-nerviosa tratado o no con CP

- Medir la respuesta al dolor espontáneo

- Evaluar la respuesta alodínica
- Cuantificar las citocinas proinflamatorias IL-6, TNF- $\alpha$  en el suero

## CAPITULO 2. MATERIALES Y MÉTODOS

Se muestra a continuación, en la figura 3, la simplificación de la estrategia experimental que se utilizó en el estudio.

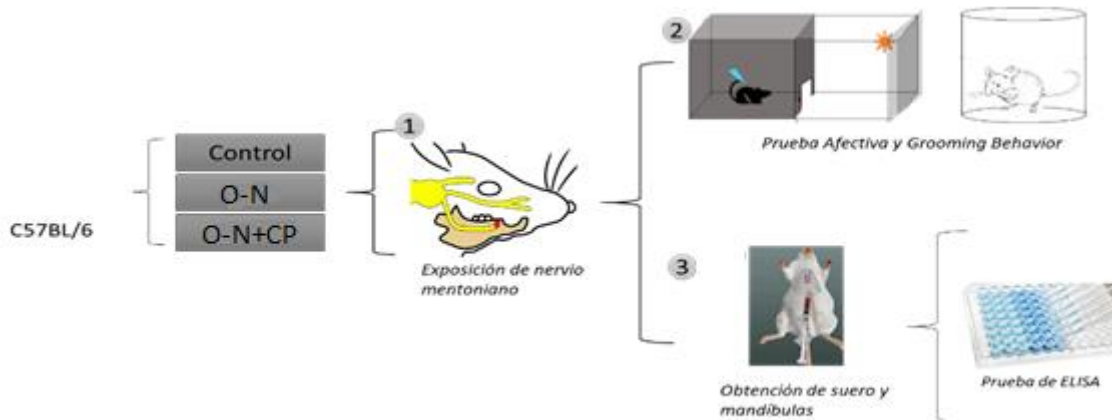


Figura 4. Esquemización de la metodología resumida. Se usaron ratones de la cepa C57BL/6, se distribuyeron en 3 grupos con una de n=4 en cada grupo, Control, lesión osteo-nerviosa (O-N) y lesión osteo-nerviosa con recubrimiento con cemento Portland (O-N+CP). En todos los grupos se evaluó en los días -1,1,3,5,7 la prueba afectiva y en los días -2,2,4,6 el grooming behavior. Al día 7 postquirúrgico se cuantificaron las citocinas en suero, por medio del ensayo de ELISA

### 2.1 MODELO ANIMAL

Para este estudio se usaron 12 ratones. 6 hembras y 6 machos de la cepa C57BL/6 de 10 semanas de edad, de entre 18 y 21 gramos de peso; los cuales fueron divididos en 3 grupos cada uno con una “n” de 4 ratones.

- Control
- Lesión ósea y exposición nerviosa (O-N)
- Lesión ósea con exposición nerviosa tratada con cemento portland (O-N+CP)



Todos los procedimientos se llevaron a cabo de acuerdo con las normas del comité de ética de la Facultad de Estudios Superiores Iztacala de la Universidad Nacional Autónoma de México (Oficio: CE/FESI/042015/1105). Los estudios conductuales se realizaron apegados a la guía de estándar ético para investigación del dolor en animales conscientes y se utilizó el menor número posible de animales por grupo. Se realizó de acuerdo con las recomendaciones mencionadas en la Norma Oficial Mexicana NOM-062-zoo-1999: “Especificaciones técnicas para la producción, cuidado y uso de los animales de laboratorio” y la NOM-012-ssa3-2012; “Que establece los criterios para la ejecución de proyectos de investigación para la salud” Se alojaron en cajas de policarbonato divididas para cada grupo, en un cuarto de temperatura de 21°, bajo ciclo de luz-oscuridad de 12-12 horas

## 2.2 LESIÓN QUIRÚRGICA

Todos ratones fueron anestesiados con una solución de Ketamina (2.32 mg/ml) y Xylacina (.8 mg/ml) diluida en 10 ml de solución fisiológica, vía intraperitoneal (0.1 ml/10g de peso de ratón) Y la cirugía se realizó con control visual directo.

### ➤ LESIÓN OSTEO-NERVIOSA (O-N)

Se realizó una incisión en la piel facial paralela al labio del ratón y se extendió sobre el músculo masetero, exponiendo el hueso mandibular, el nervio mentoniano y su agujero, una vez localizado; la superficie del hueso fue retirada cuidadosamente con una fresa de carburo de bola para baja velocidad hasta formar un canal donde se expusiera el nervio, se mantuvo irrigada la zona durante la osteotomía con solución fisiológica y posteriormente secada con ayuda de un hisopo, una vez visualizado el nervio expuesto se suturó el tejido cutáneo con seda de 4-0

### • LESIÓN OSTEO-NERVIOSA CON CEMENTO PORTLAND (O-N+CP)

Se realizó el procedimiento anterior, y una vez expuesto el nervio, se hizo una mezcla homogénea con una proporción de 3:1 de cemento portland con agua

destilada, cuidando la cantidad de humedad dando una consistencia líquida, pero firme, es decir que al momento de tomarla con la espátula dycalera se quedará en la punta si derramarse, y se colocó sobre la lesión ósea y el nervio expuesto. Posteriormente se suturó el tejido cutáneo con seda de 4-0

A los ratones se les inyectó una disolución del antibiótico Enroxil 5% (Enrofloxacina) cada 24 hr durante 3 días. Se dejó en recuperación a los ratones en cajas individuales, con un control de 12 gramos de alimento diarios y agua ad libitum. Y se llevaron las siguientes pruebas conductuales.

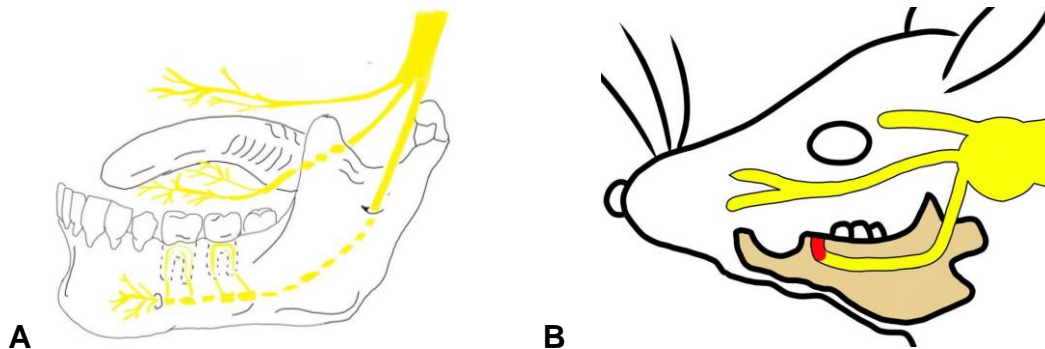


Figura 5. Esquemización del nervio trigémino y sus ramas. Fig B. Ilustración del área donde se llevó a cabo la lesión ósea con exposición nerviosa (rojo) en los ratones.

## 2.3 PRUEBAS CONDUCTUALES

### 2.3.1 ACICALAMIENTO

#### DETERMINACIÓN DEL GRADO DE RESPUESTA AL DOLOR ESPONTÁNEO POR MEDIO DE ACICALAMIENTOS (Grooming behavior)

La prueba se realizó en un cuarto con una lámpara con luz artificial que alumbraba el área donde se llevó a cabo la prueba. El ratón fue aislado y se mantuvo en un ambiente con el menor ruido posible, para el análisis posterior del comportamiento.

Se transportó al ratón en su caja y se colocó en un cilindro transparente (14 cm de altura por 11 cm de diámetro) en una superficie plana y con 2 espejos uno lateral y

otro detrás, se dejó habituar durante 10 minutos previos a la prueba, pasado este tiempo se posicionó la videocámara frente al cilindro, logrando la visibilidad desde cualquier ángulo. Se grabó el comportamiento durante 10 min, y al finalizar el tiempo se regresó al ratón a su caja y se limpió tanto el cilindro como la mesa para que no quedara ningún olor y así sucesivamente con cada ratón.

Posteriormente se analizaron los videos clasificando la duración y el número de acicalamientos. Para esto el acicalamiento facial fue definido como el patrón de movimiento en el cual las patas delanteras son llevadas en contacto con las áreas faciales.

Y hicieron distinciones entre 2 tipos de acicalamiento.

-Si una secuencia no es precedida ni seguida por un acicalamiento corporal (acicalamiento en un área del cuerpo que no sea la cara), se categorizaba el episodio como facial aislado

-Si el acicalamiento corporal es realizado instantáneamente después o antes del acicalamiento facial, se categorizó el episodio como acicalamiento facial durante el acicalamiento corporal.

Se determinó el número y duración de los acicalamientos en el día prequirúrgico -2, y en los días postquirúrgicos 2,4 y 6.

Esta prueba refleja el dolor espontáneo que presenta el ratón. [30]




Figura 6. Ilustración del test de grooming behavior. En el cual se deja 10 min de acondicionamiento y posteriormente se graban 10 min, para analizar los acicalamientos

### 2.3.2 PRUEBA AFECTIVA: PARADIGMA DE ESCAPE/EVITACIÓN DE LUGAR (Place escape/avoidance paradigm (PEAP))

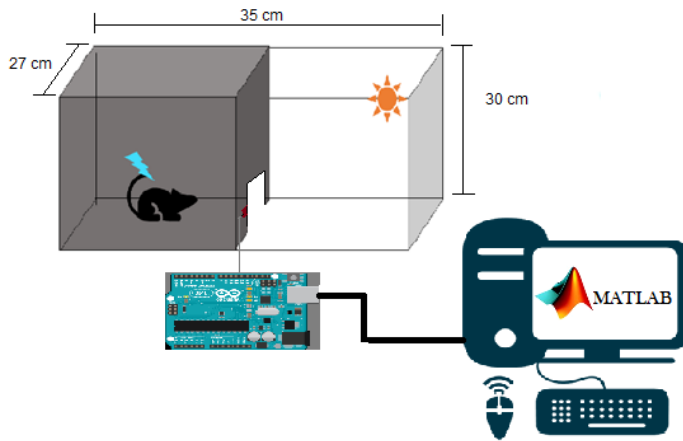
El paradigma de escape/evitación es una prueba conductual que mide la aversión del estímulo mecánico nociceptivo. Este paradigma permite presentar a un animal en este caso un ratón, la opción de permanecer dentro del lado oscuro preferido de la cámara donde recibe estimulación mecánica en donde reside una herida o cruzar al lado blanco de la cámara donde se estimula otra parte donde no hay una lesión. La aversión del dolor provocado por el estímulo que se le realiza se caracteriza por la cantidad de tiempo que el animal permanece en el lado blanco de la cámara.

En el paradigma de escape los componentes que disminuyen la alodinia mecánica también atenúan el comportamiento de evitación/escape de un estímulo nocivo. La disminución de la evitación/escape del estímulo nocivo va a estar directamente relacionada con la disminución de la hipersensibilidad a los estímulos mecánicos después de la lesión del nervio. El PEAP es capaz de proporcionar un método único para medir la relación entre la afectividad-motivación y las dimensiones sensoriales del procesamiento del dolor. [31] (Fig. 7A)

Para ello en una caja de 30x35x27 de acrílico forrada la mitad de blanco y la otra de negro, con una división de madera entre ambas partes, se realizó una puerta de 7x7, ambos lados de la madera fueron forrado del color correspondiente a su lado, se colocaron 2 sensores infrarrojos en ambos lados de la puerta vinculados a una tarjeta Arduino y al programa Matlab en el cual se registraron los tiempos de permanencia en cada lado. Cada sesión tenía una duración de 30 min, con 10 minutos de habituación previa. Al inicio de la sesión se colocaba al ratón en el lado oscuro y se corría el programa, se estimuló el lado de la lesión con 1 filamento von Frey de 1.4 gramos de fuerza, y cuando cambiaba al lado de la luz se estimuló en la zona del lomo donde no había una lesión. Esta prueba fue realizada el

prequirúrgico -1, y los 1,3,5 y 7 día postquirúrgico. Los datos obtenidos fueron analizados con un script realizado en el programa Matlab. (Fig. 7B)

A)



B)

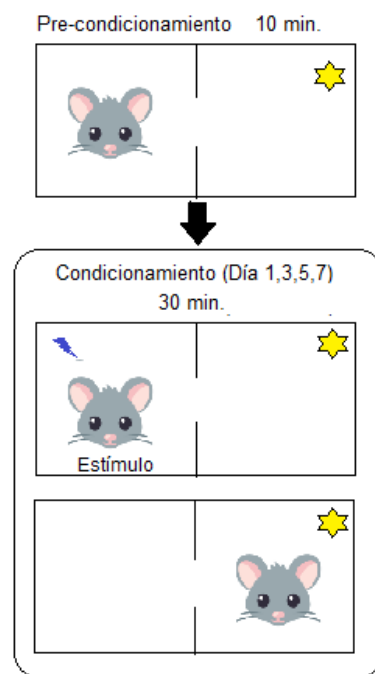


Figura 7 A) Ilustración esquemática de la caja para el paradigma de escape. Con un lado oscuro y un lado claro con luz artificial. Vinculado con una tarjeta Arduino y el software Matlab. B) . Ilustración esquemática de la prueba de paradigma de escape. Se realiza un pre-condicionamiento de 10 minutos antes de iniciar la sesión, en el cual se deja al ratón explorar las dos zonas de caja libremente, al termino se da el condicionamiento, en el cual se le aplica un estímulo con un filamento Von Frey de 1.4 g de fuerza en la zona orofacial cuando está en la zona oscura y el mismo estímulo con el filamento en la zona del lomo cuando se encuentra en la zona clara, los días -1, 1,3,5 y 7.

### 2.3.3 LÍNEA DE TIEMPO DE LAS TAREAS CONDUCTUALES

Se ejemplifica en la figura 8 la forma de trabajo en el experimento conductual, donde el color naranja indica los días donde se realizó los acicalamientos y en verde los días en que se llevó a cabo la prueba afectiva, así como el día de la cirugía en rojo.

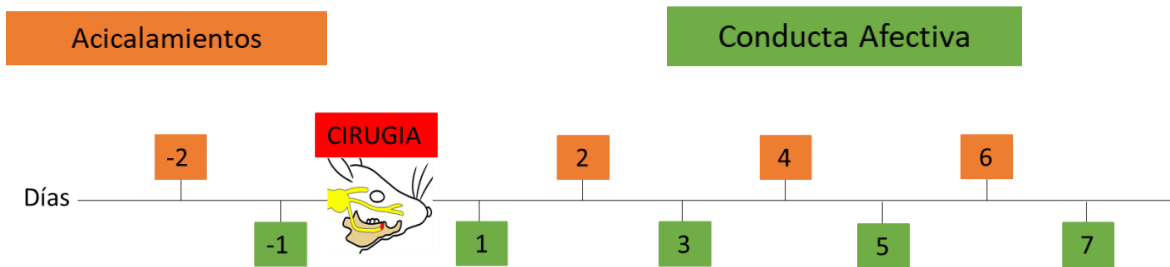


Figura 8 Esquematización de los días en los que se llevo a cabo las pruebas conductuales, en naranja son los días destinados para los acicalamientos y el verde para los días del paradigma de escape, en rojo en día en el que se realizó la cirugía.

## 2.5 OBTENCIÓN DE MUESTRAS

En el día 7 del experimento se sacrificaron a todos los ratones de cada grupo mediante una sobredosis de anestesia (ketamina/xylaxina), se tomó una muestra de 1ml de sangre intracardiaca, y se recuperó el suero por medio de la centrifugación de los tubos eppendorf a 3500rpm por 15 min a temperatura ambiente, se trató de tomar la mayor cantidad de suero y se alicuotó en tubos eppendorff, estos fueron guardados a  $-20^{\circ}\text{C}$  para su posterior análisis. Además, se obtuvieron las mandíbulas, las cuales fueron divididos a partir de los incisivos centrales, para posteriores cortes histológicos y tinciones con hematoxilina y eosina (H & E), éstas fueron descarnadas y limpiadas con PBS 1x con un pH de 7.4. y fijadas con paraformaldehído al 4%, para su colocación posterior en EDTA sódico al 7% para su descalcificación.

## 2.6 CUANTIFICACIÓN DE CITOCINAS INFLAMATORIAS EN SUERO SANGUINEO

Los ensayos por inmunoabsorción ligado a enzimas (ELISA) se realizaron de acuerdo con las especificaciones técnicas del kit para detección de cada citocina IL-6, TNF- $\alpha$  de PrepoTech (Rocky Hill, NJ, EE.UU.). Se cuantificaron las concentraciones de estas citocinas en el suero de los ratones obtenidos a los 7 días postquirurgico.

## 2.9. ANÁLISIS ESTADÍSTICO

Los experimentos se realizaron con una “n” de 4 ratones para cada grupo y los datos obtenidos fueron analizados mediante un análisis de varianza de 2 vías (two way ANOVA) seguido por el post-hoc Tuckey test. Se utilizó el software GraphPad Prism 7. Y los datos conductuales obtenidos fueron analizados con el software Matlab, para realización gráfica de los datos. La diferencia se consideró estadísticamente significativa a  $*p \leq 0.05$  o  $**p \leq 0.001$

## CAPÍTULO 3. RESULTADOS

### 3.1 EL CP DISMINUYE EL DOLOR ESPONTÁNEO EN UNA LESIÓN OSTEO-NERVIOSA

Para determinar el grado de respuesta al dolor espontáneo se midieron los acicalamientos espontáneos orofaciales, tomando en cuenta el número de acicalamientos y la duración de los mismo por día, empezando desde el día prequirúrgico (-2), esta prueba se realizó cada 2 días hasta llegar al día 6.

En la figura 9 se observan el número, la duración de acicalamientos y la fracción de acicalamientos medidos mediante la división de la duración y el número de acicalamientos de los tres grupos de estudio en los días -2, 2, 4 y 6 a partir de la lesión realizada.

Se observa que el grupo con lesión osteo-nerviosa (O-N, rojo) se acicala mayor número de veces los días 2 y 6 post-lesión en comparación con el grupo control (negro) (figura 9A) y la duración de esto acicalamientos también es mayor a partir del día 2 post-lesión en comparación al grupo control (Figura 9B). Por lo que la fracción de acicalamientos también es mayor en este grupo a partir del día 2 y hasta el 6 (figura 9C).

Los ratones con lesión osteo-nerviosa y con recubrimiento con cemento Portland (O-N+CP, azul) se acicalaron mayor número de veces con respecto al control todos los días evaluados y se acicalaron en número similar que el grupo O-N (figura 9A). La duración de los acicalamientos en este grupo siempre fue mayor que el control, pero menor que el grupo O-N el día 2 post-lesión (figura 9B). La fracción de acicalamientos fue mayor que el grupo control, pero menor que el grupo O-N el día 2 post-lesión (figura 9C).

Es importante hacer notar que en el día -2 de la lesión no hubo diferencias en el número, duración o fracción de acicalamientos entre los tres grupos, lo que significa que las diferencias observadas son debido a la lesión o tratamiento y no por las variaciones en el comportamiento de los ratones inter-grupo.

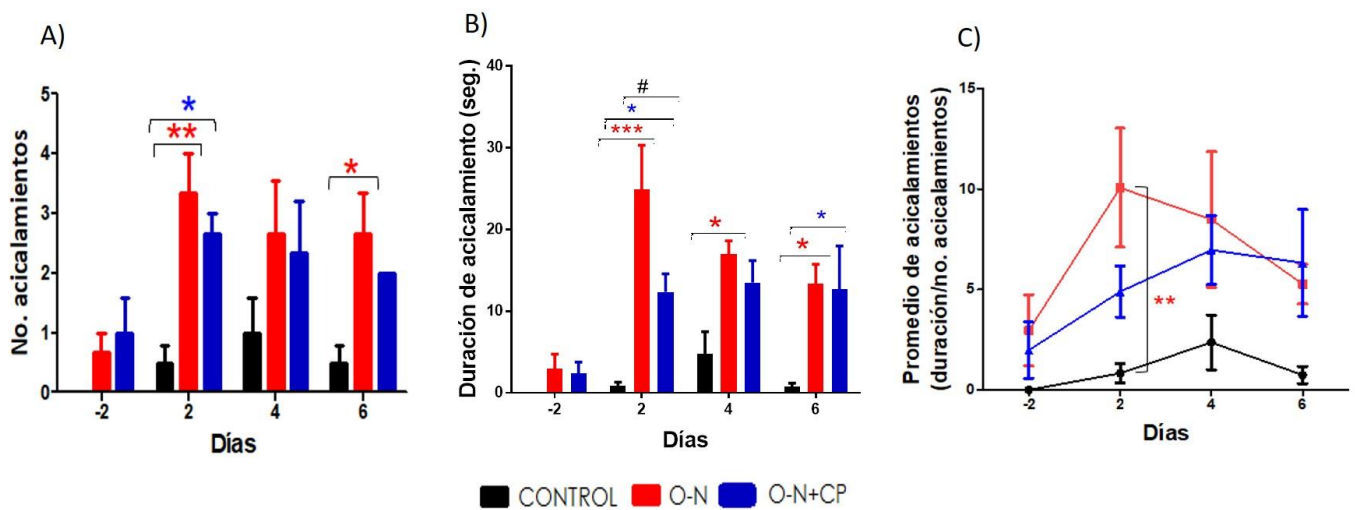


Figura 9. Gráficas del número (A), duración (B) y fracción (C) de acicalamientos en los tres grupos de estudio, control (negro), lesión osteo-nerviosa (O-N, rojo) y lesión O-N con cemento Portland (O-N+CP, azul). Las graficas representan la media  $\pm$  la desviación estándar. \*P<0.05 \*\*P<0.01

#P<0.05



### 3.2 EL CP REDUCE LA RESPUESTA ALODINICA

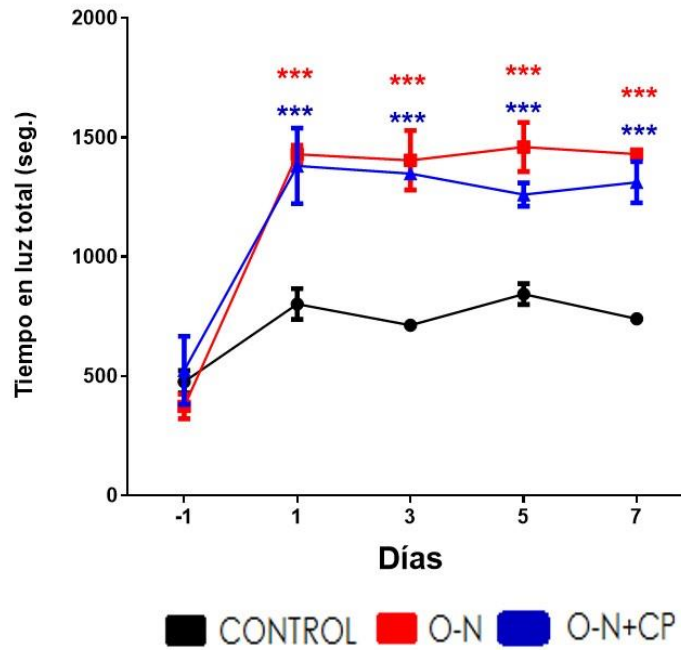
Para medir la aversión a un estímulo mecánico nociceptivo y la alodinia que presentaban los ratones, se llevó a cabo el paradigma de escape del área oscura/dolorosa hacia el área clara/aversiva. La prueba consiste en que el ratón recibe un estímulo mecánico inocuo aplicado en la zona mandibular cuando el ratón se encuentra en el área oscura o el estímulo inocuo es aplicado en la zona del muslo cuando el ratón se encuentra en el área clara. Esta prueba se realizó el día prequirúrgico (-1) y los días impares hasta llegar al día 7.

En la figura 10 se observa el tiempo total en el área clara, la cual se midió conforme la división de la permanencia total en el área clara y el número de cruces hacia esta área, en los 3 grupos de estudio los días -1, 1, 3, 5 y 7 a partir del día en el que se realizó la lesión.

Podemos observar que en el día prequirúrgico (-1) los ratones de los 3 grupos presentan una menor preferencia en el lugar con luz, indicando que el estímulo mecánico era inocuo para el ratón y de forma natural, los ratones prefirieron el área oscura. Lo que nos permitió evaluar en los días post-lesión la respuesta alodínica debido a la lesión o el tratamiento.

A partir del día 1 y hasta el día 7 el grupo con la lesión osteo-nerviosa (O-N, rojo) y el grupo tratado con el recubrimiento con CP (O-N+ CP, azul) presentan una mayor preferencia por el área clara en comparación con el grupo control. Aunque, el grupo O-N+CP presenta una ligera disminución en el tiempo en el área clara en comparación con el grupo O-N, no hubo diferencias significativas entre ambos grupos. Esto indica que los ratones de ambos grupos (O-N y O-N+CP) escapaban del área oscura a pesar de preferirla de forma natural, debido al estímulo mecánico recibido en la zona mencionada, lo que refleja que el ratón escapa a un estímulo que antes no percibía doloroso, pero que ahora le provoca dolor.

### Permanencia total en la zona de luz



**Gráfica 10. Permanencia total en la zona clara por día (-1,1,3,5 y 7) en el paradigma de escape al dolor** de los tres grupos de estudio, control (negro), lesión osteo-nerviosa (O-N, rojo) y lesión O-N con cemento Portland (O-N+CP, azul). Las gráficas representan la media  $\pm$  la desviación estándar.

\*\*\*  $p < 0.001$  O-N y O-N+CP vs el grupo control

Para determinar la probabilidad acumulada de los grupos respecto al tiempo, se calculó la función de distribución acumulativa (CDF, por sus siglas en ingles cumulative distribution fuction)

En las gráficas 11 A y B hay 2 tipos de líneas con diferente grosor, una delgada la cual representa la permanencia en la luz, y una gruesa que representa la permanencia en la oscuridad.

La gráfica 11A representa el día prequirúrgico (-1). Se observa que los ratones de los tres grupos pasan un mayor tiempo en el área oscura. Esto, queda indicado por que las líneas gruesas de los tres grupos se acercan más al eje del tiempo, por

lo tanto, mayor tiempo en esta área. Esto nos indica que los ratones usados en el experimento fueron capaces de distinguir entre el área clara y el área oscura, que el estímulo mecánico no provocó una respuesta de escape del lado que prefieren de forma natural los ratones, (área oscura), es decir el estímulo mecánico aplicado fue inocuo.

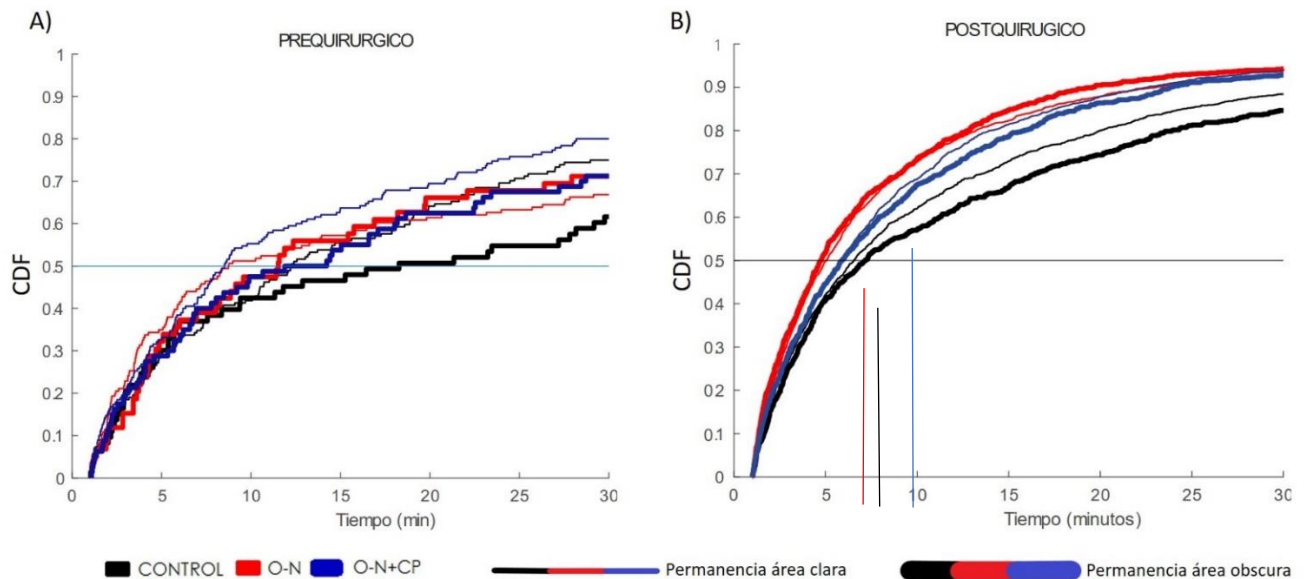
En la gráfica 11B podemos observar la gráfica CDF para los días 1,3,5 y 7 postquirúrgicos. Se observa el comportamiento de los tres grupos control (negro), O-N (rojo) y O-N+CP (azul) con sus respectivas líneas gruesa (permanencia en la oscuridad) y línea delgada (permanencia en la luz).

Se puede observar que el grupo control, mantiene un comportamiento similar que en el día prequirúrgico manteniendo la preferencia hacia el lado oscuro (línea gruesa) ya que se encuentra más cercana al eje del tiempo y se observa la separación de la línea delgada (permanencia en luz) que indica que pasó un menor tiempo en la zona con luz, además podemos observar que la separación entre las líneas delgada y gruesa se marca desde los 5 minutos, lo que nos indica que los ratones realizaron la elección de permanecer en el área oscura de forma temprana debido a que el estímulo mecánico era inocuo y no participó en la toma de decisión de los ratones.

En el grupo con lesión osteo-nerviosa (O-N, rojo) se puede observar que la línea delgada (permanencia en luz) se encuentra más cerca al eje del tiempo y la separación entre las líneas delgada y gruesa se marca a los 4 minutos aproximadamente, es decir, la elección por el área se dio en un menor tiempo en comparación con el grupo control, indicando que los ratones prefirieron más rápidamente el área clara, debido a que los ratones escapaban del área oscura por estímulo mecánico que recibían y que les provocaba alodinia.

Los ratones tratados con CP (O-N+CP, azul) muestran un comportamiento similar a los ratones del grupo control (negro) ya que la línea gruesa (permanencia en oscuridad) está más cercana al eje del tiempo, sin embargo tiene que pasar más tiempo en comparación al grupo control (negro) y del grupo O-N (rojo) para poder

discernir entre ambas zonas (separación entre línea delgada y gruesa azul). Esto indica que la respuesta alodínica en el grupo con O-N+CP se ve disminuida en comparación con el grupo con solo la lesión (O-N)



**Gráfica 11 Graficas de Función de Distribución Acumulada (CDF) postquirúrgicos (A) y postquirúrgica (B) en los tres grupos de estudio, control (negro), lesión osteo-nerviosa (O-N, rojo) y lesión O-N con cemento Portland (O-N+CP, azul)** El gráfico representa la distribución de los datos a lo largo de las sesiones en los días – 1 y 1,3,5,7 postquirúrgicos donde la línea gruesa representa la permanencia de la oscuridad y la línea delgada la permanencia en la luz.

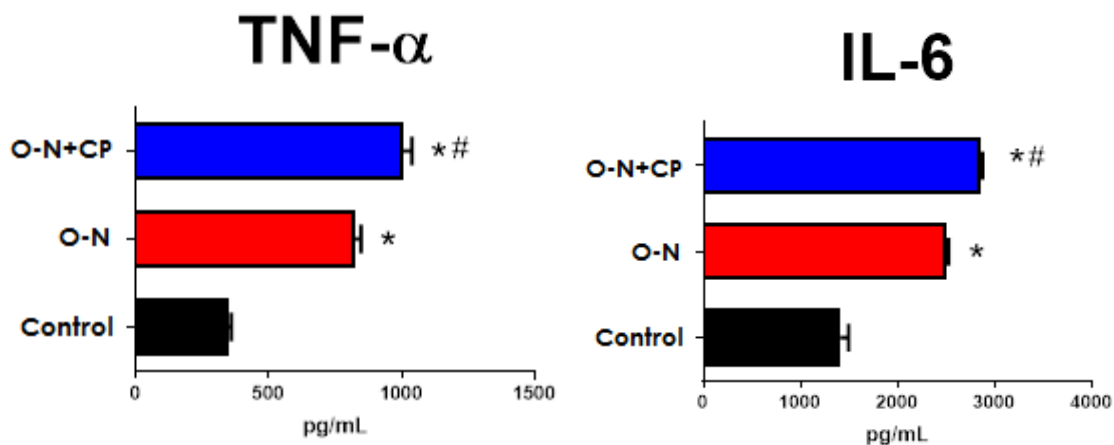
### 3.3 EL CP AUMENTA LA PRODUCCIÓN DE CITOCINAS PROINFLAMATORIAS TNF- $\alpha$ E IL-6

Para determinar el efecto del cemento Portland en la inflamación, medimos en el suero de los ratones la concentración de citocinas proinflamatorias TNF- $\alpha$  e IL-6, al séptimo día.

Observamos que los ratones del grupo con la lesión osteo-nerviosa (O-N, rojo) presenta una mayor cantidad de citocinas TNF- $\alpha$  e IL-6 en comparación con el grupo control (negro). Pero menor cantidad en comparación con el grupo tratado con CP (O-N+CP, azul).

El grupo tratado con CP (O-N+ CP) presenta una mayor concentración de las citocinas TNF-  $\alpha$  e IL-6 en comparación con el grupo control (negro) y el grupo que solo tiene la lesión osteo-nerviosa (O-N).

Se observa que hay diferencias significativas entre los ratones O-N y O-N+CP contra los del grupo control (\*p<0.0001) y entre el grupo O-N contra los tratados con CP (O-N+CP) (#p< 0.001)



**Gráfica 13.** Gráfica de la cuantificación de citocinas TNF- $\alpha$  e IL-6 entre los grupos control (negro), lesión osteo-nerviosa (O-N, rojo) y lesión O-N con cemento Portland (O-N+CP, azul). Se observa una diferencia significativa en los grupos O-N y O-N+CP contra el grupo control y entre ellos mismos. \*p<0.0001, #p<0.001

## DISCUSIÓN

El nervio mandibular ubicado en su canal intraóseo es frecuentemente dañado a causa de procedimientos odontológicos quirúrgicos y/o endodónticos, ya que la

proximidad del nervio a los ápices dentales y la microarquitectura ósea mandibular facilitan la comprensión, tensión o desgarramiento del nervio. [32]

Se debe considerar que cuando ocurre una lesión a un nervio periférico se activa una serie de procesos como la activación de las células inflamatorias del sistema nervioso periférico y de las células gliales de la medula espinal, y en conjunto liberan citocinas y mediadores inflamatorios que contribuyen a la sensibilización de las neuronas para generar una respuesta de hipersensibilidad dolorosa. [33], esta hipersensibilidad, involucra tanto un comportamiento de escape del ambiente nocivo como una neutralización activa de los patógenos, como parte de la respuesta de defensa del huésped además de involucrar la relación directa de la función neuronal e inmune.[20]

En nuestro estudio se observó que la respuesta al dolor espontáneo y a la alodinia que son características de una hipersensibilidad neuronal, se vieron disminuidas en los grupos tratados con CP en comparación con el grupo con la lesión, manteniendo un comportamiento similar al grupo control.

En un estudio donde se colocaba el CP en contacto directo en las pulpas dentales humanas observaron histológicamente que había zonas de degeneración pulpar, sugirieron que los efectos químicos del material afectaba la desnaturalización de las células adyacentes, debido al pH alcalino que genera el material cuando está recién mezclado[7], en particular los cambios en el pH tienen un efecto en el mantenimiento del potencial de membrana además de estar asociado a cambios en el calcio y magnesio intracelular. [34] Esto podría ser un indicio de que el cemento puede estar afectando el intercambio de iones de calcio y magnesio necesario para mediar la sensación dolorosa. Y por ello nosotros vimos la disminución de la presencia del dolor evocado y la alodinia.

La complejidad en el proceso de la homeostasis del calcio y la señalización de los sistemas de proteínas en las neuronas, proveen un potencial compensatorio que protegen a las neuronas contra la toxicidad del calcio. Por ello cuando hay presencia de condiciones que generan un persistente estrés celular pueden comprometer los

mecanismos y llevar a un incremento anormal del nivel de calcio en el citoplasma, generando una desregulación y que llevan a una disfunción neuronal dando como resultado la muerte celular. [35] Esto podría sugerir que el CP al contacto con el nervio expuesto en la lesión puede generar una desregulación en la vía del calcio, y por ello haya un daño en la sensibilización neuronal periférica y que gracias a esta desensibilización la señal dolorosa haya disminuido, como se mostró en el grupo con CP (O-N+CP) en comparación con el grupo que solo tenía la lesión osteonevrosa (O-N).

Durante la degeneración Walleriana, se lleva a cabo una acción orquestada por citocinas pro y antiinflamatorias que regulan los eventos moleculares y celulares después de un daño a un nervio periférico para estimular a la regeneración axonal, los macrófagos residentes producen TNF- $\alpha$ , IL-1 $\alpha$  y  $\beta$ . Estas citocinas inducen a los fibroblastos residentes para producir IL-6 que es necesaria para la quimiotaxis de las células inmunes y es expresada en la fase temprana de la degeneración Walleriana. La producción de citocinas proinflamatorias en el sitio de la lesión del nervio periférico es importante ya que influye en el resultado de la lesión nerviosa a largo plazo. [36]

Por otro lado, la IL-6 se ha reportado que tiene un papel fisiológico en el tejido óseo. Esta citocina puede inducir el remodelado óseo normal, pero en concentraciones elevadas puede llevar a una destrucción ósea severa. [37]

Debemos considerar que en este estudio de llevo a cabo una lesión combinada osteo-nerviosa. Y que lo tanto se vieron afectados tanto el tejido nervioso como el tejido óseo.

En nuestro estudio observamos que la producción de citocinas proinflamatorias TNF- $\alpha$  e IL-6 se encuentra aumentadas en el grupo tratado con CP en comparación con el grupo que solo presentaba la lesión osteo-nerviosa, esto podría deberse a que el cemento posiblemente este causando una inflamación severa en contacto con el nervio, pero también producto de la lesión ósea provocada. Nosotros observamos que a nivel sistémico el CP no disminuye la inflamación, de forma

contraria a lo que se ha reportado sobre sus efectos a nivel local, en donde disminuye la inflamación e induce la mineralización [29]

Es necesario realizar evaluaciones del estado inflamatorio local por medio de cortes histológicos, ya que en este estudio solo se realizó el análisis de citocinas en el suero sanguíneo de los ratones, además se debe considerar la realización de estudios de sensibilización y funcionalidad locales, para determinar el estado del nervio y las posibles consecuencias en la zona de la lesión. Esto nos permitirá determinar los posibles usos y limitaciones del cemento Portland como tratamiento para lesiones osteo-nerviosas.

Este estudio abre un panorama nuevo entre la interacción de la inflamación neurogénica y el dolor en una lesión nerviosa periférica.

## CONCLUSIONES

Las lesiones osteo-nerviosas tratadas con CP en un modelo murino

- Disminuye el dolor espontáneo
- Reduce la alodinia
- Aumenta la producción de citocinas proinflamatorias TNF- $\alpha$  e IL-6 en suero

El cemento Portland parece inducir una respuesta inflamatoria severa que puede dañar al tejido nervioso disminuyendo la sensibilidad periférica y por lo tanto disminuye el dolor espontáneo y la alodinia.



## REFERENCIAS

1. Linda R. Watkins, M.R.H., Erin D. Milligan, Steven F. Maier, "Listening" and "talking" to neurons: Implications of immune activation for pain control and increasing the efficacy of opioids. *Brain Res Rev*, 2007. **56**(1): p. 148-169.
2. Martins, D.O., et al., *Neuropeptide expression and morphometric differences in crushed alveolar inferior nerve of rats: Effects of photobiomodulation*. *Lasers Med Sci*, 2017. **32**(4): p. 833-840.
3. Edgar Alfonso Romero-Sandoval, Ryan J Horvath,, and Joyce A DeLeo, *Neuroimmune interactions and pain: Focus on glial-modulating targets*. *Curr Opin Investig Drugs*, 2008. **9**(7): p. 726–734.
4. Huang, A.C., et al., *T-cell invigoration to tumour burden ratio associated with anti-PD-1 response*. *Nature*, 2017. **545**(7652): p. 60-65.
5. Yogambha Ramaswamy, C.W., Annika Van Hummela, Valery Combes Georges Grau, Hala Zreiqat, *The responses of osteoblasts, osteoclasts and endothelial cells to zirconium modified calcium-silicate-based ceramic*. *Biomaterials*, 2008. **29**: p. 4392–4402.
6. Campello Reginaldo Inojosa Carneiro , d.E.V.B.C., Sampaio Gerhilde Callou, Rolim Antonio, Portol Gabriela Granja, *The use of Portland cement in the repair of mandibular fractures in rats*. *Acta Cirúrgica Brasileira*, 2011. **26**(6): p. 427-432.
7. Antonio Vinicius Holanda Barbosa, G.C.S., Fábio Almeida Gomes, Daniel Pinto de Oliveira, Diana Santana de Albuquerque and Ana Paula Veras Sobral, *Short-Term Analysis of Human Dental Pulp After Direct Capping with Portland Cement*. *The Open Dentistry Journal*, 2009. **3**: p. 31-35.
8. Chiu, Y.C., et al., *The Characteristics of Mineral Trioxide Aggregate/Polycaprolactone 3-dimensional Scaffold with Osteogenesis Properties for Tissue Regeneration*. *J Endod*, 2017. **43**(6): p. 923-929.
9. Ahmed Ali Alhassani, A.S.T.A., *Inferior Alveolar Nerve Injury in Implant Dentistry: Diagnosis, Causes, Prevention, and Management*. *Journal of Oral Implantology*, 2010. **36**(5): p. 401-407.
10. Kevin T. Wolf, E.J.B., Andrea Bell, and Anita Joy,, *Variant Inferior Alveolar Nerves and Implications for Local Anesthesia*. *Anesth Prog*, 2016. **63**: p. 84-90.
11. Smith, M.H. and K.E. Lung, *Nerve injuries after dental injection: a review of the literature*. *J Can Dent Assoc*, 2006. **72**(6): p. 559-64.
12. Bhat, P. and K.M. Cariappa, *Inferior alveolar nerve deficits and recovery following surgical removal of impacted mandibular third molars*. *J Maxillofac Oral Surg*, 2012. **11**(3): p. 304-8.
13. surgeons, C.a.o.o.a.m., *Nerve Evaluation protocol*. 2014.
14. Lvovsky, A., et al., *Relationship between Root Apices and the Mandibular Canal: A Cone-beam Computed Tomographic Comparison of 3 Populations*. *J Endod*, 2018. **44**(4): p. 555-558.
15. T. Renton, Z.Y., K. Gaballah, *Evaluation of trigeminal nerve injuries in relation to third molar surgery in a prospective patient cohort. Recommendations for prevention*. *Oral and Maxillofacial Surgery*, 2012. **41**(12): p. 1509-1518.
16. Valmaseda-Castellon, E., L. Berini-Aytes, and C. Gay-Escoda, *Inferior alveolar nerve damage after lower third molar surgical extraction: a prospective study of 1117 surgical extractions*. *Oral Surg Oral Med Oral Pathol Oral Radiol Endod*, 2001. **92**(4): p. 377-83.

17. Schenkel, J., [*Telemedical Practice in Germany Today*]. Dtsch Med Wochenschr, 2017. **142**(5): p. 328-333.
18. Robinson, L.R., *Traumatic injury to peripheral nerves*. Muscle Nerve, 2000. **23**(6): p. 863-73.
19. Bennett, A.E.a.D.L.H., *Neuroinflammation and the generation of neuropathic pain*. British Journal of Anaesthesia, 2013. **111**: p. 26-37.
20. Chiu, I.M., C.A. von Hehn, and C.J. Woolf, *Neurogenic inflammation and the peripheral nervous system in host defense and immunopathology*. Nat Neurosci, 2012. **15**(8): p. 1063-7.
21. Chen, P., X. Piao, and P. Bonaldo, *Role of macrophages in Wallerian degeneration and axonal regeneration after peripheral nerve injury*. Acta Neuropathol, 2015. **130**(5): p. 605-18.
22. Dubovy, P., I. Klusakova, and I. Hradilova Svizenska, *Inflammatory profiling of Schwann cells in contact with growing axons distal to nerve injury*. Biomed Res Int, 2014. **2014**: p. 691041.
23. Nadeau, S., et al., *Functional recovery after peripheral nerve injury is dependent on the pro-inflammatory cytokines IL-1beta and TNF: implications for neuropathic pain*. J Neurosci, 2011. **31**(35): p. 12533-42.
24. Pinho-Ribeiro, F.A., W.A. Verri, Jr., and I.M. Chiu, *Nociceptor Sensory Neuron-Immune Interactions in Pain and Inflammation*. Trends Immunol, 2017. **38**(1): p. 5-19.
25. Shields SD, E.W.r., Basbaum Al., *Spared Nerve Injury Model of Neuropathic Pain in the Mouse: A Behavioral and Anatomic Analysis*. The Journal of Pain, 2003. **4**(8): p. 465-470.
26. A. DeFrancesco-Lisowitz, J.A.L., J. P. Niemi, and R. E. Zigmond, *The Neuroimmunology of Degeneration and Regeneration in the Peripheral Nervous System*. Neuroscience., 2016. **302**: p. 174–203.
27. Raouf R, W.H., Eijkelkamp N., *Divergent roles of immune cells and their mediators in pain*. RHEUMATOLOGY, 2017. **57**(3): p. 429-440.
28. Henrique Borges, A., et al., *Physicochemical Properties of MTA and Portland Cement after Addition of Aloe Vera*. Iran Endod J, 2017. **12**(3): p. 312-317.
29. N. MARQUES\*, N.L.O.N., A.P. FERNANDES\*, C. RODINI†, M. HUNGARO DUARTE, D. RIOS , M.A. MACHADO & T. OLIVEIRA, *Pulp tissue response to Portland cement associated with different radio pacifying agents on pulpotomy of human primary molars*. Journal ofMicroscopy,, 2015. **260**(3): p. 281-286.
30. Deseure, K. and G.H. Hans, *Chronic Constriction Injury of the Rat's Infraorbital Nerve (IoN-CCI) to Study Trigeminal Neuropathic Pain*. J Vis Exp, 2015(103).
31. N.Fuchs, L.P.C.J., *Low dose aspirin attenuates escape/avoidance behavior, but does not reduce mechanical hyperalgesia in a rodent model of inflammatory pain*. Neuroscience Letters, 2001. **304**(3): p. 137-140
32. Schenkel, J.S., et al., *Inferior alveolar nerve function after open reduction and internal fixation of mandibular fractures*. J Craniomaxillofac Surg, 2016. **44**(6): p. 743-8.
33. Gila Moalem, D.J.T., *Immune and inflammatory mechanisms in neuropathic pain*. brain research reviews, 2006. **51**(2): p. 240-264.
34. Stecker, M.M. and M. Stevenson, *Effects of pH on the response of peripheral nerve to anoxia*. Int J Neurosci, 2015. **125**(3): p. 221-7.
35. Wojda, U., E. Salinska, and J. Kuznicki, *Calcium ions in neuronal degeneration*. IUBMB Life, 2008. **60**(9): p. 575-90.
36. Fregnan, F., et al., *Role of inflammatory cytokines in peripheral nerve injury*. Neural Regen Res, 2012. **7**(29): p. 2259-66.

37. Ian Marriott, D.L.G., Susanne L. Tranguch, Vance G. Fowler Jr., Martin Stryjewski, L. Scott Levin, Michael C. Hudson, and Kenneth L. Bost\*, *Osteoblasts Express the Inflammatory Cytokine Interleukin-6 in a Murine Model of Staphylococcus aureus Osteomyelitis and Infected Human Bone Tissue*. American Journal of Pathology, 2004. **164**(4): p. 1399-1406.