



UNIVERSIDAD NACIONAL AUTÓNOMA DE MÉXICO

FACULTAD DE MEDICINA

DIVISIÓN DE ESTUDIOS DE POSTGRADO E INVESTIGACIÓN
HOSPITAL GENERAL "DR. MANUEL GEA GONZÁLEZ"

"DESCRIPCIÓN ELECTROFISIOLÓGICA DE LA AFECCIÓN DEL NERVIOS FACIAL EN LA POBLACIÓN CON SÍNDROME DE MOEBIUS ATENDIDOS EN EL SERVICIO DE CIRUGÍA PLÁSTICA Y RECONSTRUCTIVA DEL HOSPITAL GENERAL "DR. MANUEL GEA GONZÁLEZ" ENTRE ENERO DE 2010 Y DICIEMBRE DE 2016"

TESIS:

QUE PARA OBTENER EL TÍTULO DE ESPECIALISTA EN
CIRUGÍA PLÁSTICA Y RECONSTRUCTIVA

PRESENTA:

DR. JOSÉ EDUARDO TELICH TARRIBA

ASESOR:

DR. ALEXANDER CÁRDENAS MEJÍA

MÉDICO ADSCRITO A LA DIVISIÓN DE CIRUGIA PLÁSTICA Y RECONSTRUCTIVA DEL HOSPITAL
GENERAL "DR. MANUEL GEA GONZÁLEZ"

CIUDAD DE MÉXICO FEBRERO DE 2019



Universidad Nacional
Autónoma de México

Dirección General de Bibliotecas de la UNAM

Biblioteca Central



UNAM – Dirección General de Bibliotecas
Tesis Digitales
Restricciones de uso

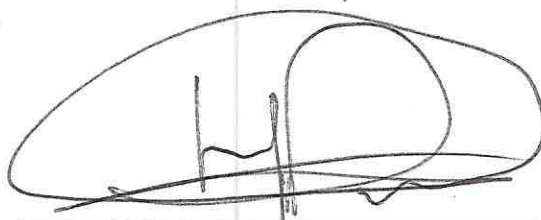
DERECHOS RESERVADOS ©
PROHIBIDA SU REPRODUCCIÓN TOTAL O PARCIAL

Todo el material contenido en esta tesis esta protegido por la Ley Federal del Derecho de Autor (LFDA) de los Estados Unidos Mexicanos (México).


El uso de imágenes, fragmentos de videos, y demás material que sea objeto de protección de los derechos de autor, será exclusivamente para fines educativos e informativos y deberá citar la fuente donde la obtuvo mencionando el autor o autores. Cualquier uso distinto como el lucro, reproducción, edición o modificación, será perseguido y sancionado por el respectivo titular de los Derechos de Autor.

HOSPITAL GENERAL "DR. MANUEL GEA GONZÁLEZ"



AUTORIZACIONES



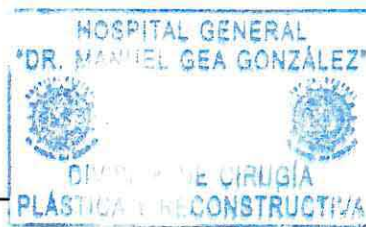Dr. Héctor Manuel Prado Calleros
Director de Enseñanza e Investigación.



Dr. José Pablo Maravilla Campillo
Subdirector de Investigación Biomédica




Dra. Laura Andrade Delgado
Jefa de la División de Cirugía Plástica y Reconstructiva

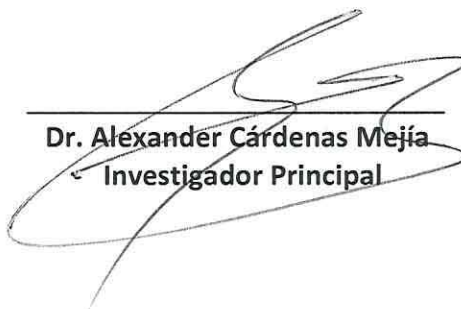


Dr. Alexander Cárdenas Mejía
Asesor Metodológico y Médico Adscrito de la División de
Cirugía Plástica y Reconstructiva

Este trabajo de tesis con número de registro: **05-133-2017** presentado por el Dr. José Eduardo Telich Tarriba, se presenta en forma con visto bueno por el tutor principal de la tesis **Dr. Alexander Cárdenas Mejía** con fecha julio 2018 para su impresión final.



Dr. José Pablo Maravilla Campillo
Subdirector de Investigación Biomédica



Dr. Alexander Cárdenas Mejía
Investigador Principal

“DESCRIPCIÓN ELECTROFISIOLÓGICA DE LA AFECCIÓN DEL NERVIOS FACIAL EN LA POBLACIÓN CON SÍNDROME DE MOEBIUS ATENDIDOS EN EL SERVICIO DE CIRUGÍA PLÁSTICA Y RECONSTRUCTIVA DEL HOSPITAL GENERAL “DR. MANUEL GEA GONZÁLEZ” ENTRE ENERO DE 2010 Y DICIEMBRE DE 2016”

Este trabajo fue realizado en el Hospital General “Dr. Manuel Gea González” en la División de Cirugía Plástica y Reconstructiva bajo la dirección del Dr. Alexander Cárdenas Mejía con el apoyo de adscritos de la División quienes orientaron y aportaron a la conclusión de este trabajo.

COLABORADORES:



Dr. Alexander Cárdenas Mejía
Investigador Principal



Dr. José Eduardo Telich Tarriba
Investigador Asociado Principal

Índice

1. RESUMEN
2. INTRODUCCIÓN
3. MATERIAL Y MÉTODOS
4. RESULTADOS
5. DISCUSIÓN
6. CONCLUSIONES
7. REFERENCIAS BIBLIOGRÁFICAS
8. TABLAS
9. FIGURAS

Resumen

Introducción:

El síndrome de Moebius es una entidad clínica de etiología desconocida, caracterizada por parálisis bilateral congénita de los nervios facial y abducens. En la literatura internacional se han reportado poco más de 300 casos, por lo que la información clínica relacionada con la enfermedad es limitada y en muchas ocasiones traspolada de otras poblaciones con parálisis facial.

Hasta el momento existen pocos estudios que evalúen la neurofisiología de la musculatura facial en la población con síndrome de Moebius. El objetivo de este trabajo es describir la respuesta electromiográfica de la musculatura facial y los principales nervios donadores para reconstrucción facial dinámica en pacientes con Síndrome de Moebius atendidos en nuestro servicio.

Material y métodos: Estudio retrospectivo, observacional y transversal en el cual se analizaron los hallazgos de electromiografía del nervio facial, hipogloso, maseterino (trigémico) y accesorio espinal en pacientes con síndrome de Moebius atendidos en la División de Cirugía Plástica y Reconstructiva del Hospital General "Dr. Manuel Gea González" entre enero de 2010 y 2016. La información fue extraída de los expedientes clínicos y fotográficos de los pacientes. Para el análisis univariado, según el tipo de variable, se presentan porcentajes, medidas de tendencia central y de dispersión. Toda la información fue capturada y analizada en una base de datos en Microsoft Excel.

Resultados:

Se incluyeron 24 pacientes con evaluaciones electromiográficas completas (14 mujeres y 10 hombres), quienes tuvieron una edad promedio de 11.79 años (DE \pm 9.39). Quince pacientes se clasificaron como Moebius completos y 9 como incompletos.

La musculatura del nervio facial presentó reclutamiento unilateral completo en 4 pacientes, parcial bilateral en 11 pacientes, 7 pacientes ausencia de reclutamiento bilateral en 7 pacientes e inactividad unilateral en dos casos. La musculatura del maseterino tuvo reclutamiento completo bilateral en 14 pacientes, parcial bilateral en 4 casos y con reclutamiento parcial unilateral en 4 pacientes.

El músculo trapecio (nervio accesorio espinal) mostró reclutamiento completo bilateral en 20 pacientes, reclutamiento parcial bilateral en tres casos y parcial unilateral en uno; mientras que el músculo lingual (nervio hipogloso) mostró actividad normal bilateral en 22 pacientes, parcial bilateral en un caso y parcial unilateral en un paciente.

Conclusión: Los pacientes con síndrome de Moebius presentan alteraciones en los registros electromiográficos del nervio facial, y la electromiografía permite identificar los nervios viables como donadores para realizar la reconstrucción facial dinámica.

Palabras clave: Parálisis facial, síndrome de Moebius, electromiografía, neurofisiología, nervio facial.

Introducción.

El síndrome de Moebius es una entidad clínica poco común, de etiología desconocida, caracterizada por parálisis bilateral congénita de los nervios facial y abducens. En la literatura internacional se han reportado aproximadamente 300 casos, y se calcula que tiene una incidencia de 1 caso por cada 50,000 recién nacidos vivos (1). Nuestro grupo de investigación publicó la serie de pacientes más grande hasta el momento, incluyendo 115 pacientes tratados a lo largo de cinco años (2).

Además de la presencia de parálisis del sexto y séptimo pares, otros nervios craneales pueden encontrarse paralizados, siendo los más afectados en orden decreciente el XII, X, IX, III, VIII, V, IV y XI. Las manifestaciones clínicas suelen pasar desapercibidas al momento del nacimiento, por lo que suele diagnosticarse durante el periodo de lactancia al encontrar problemas para la alimentación, como dificultad para succionar o en la deglución, sialorrea, y ausencia de movimientos faciales al llorar (1).

La etiología del síndrome es desconocida hasta el momento. Las principales teorías corresponden a alteraciones vasculares o genéticas, con potenciales factores tóxicos asociados. La teoría vascular propone que el síndrome es producido por interrupción de la arteria basilar o las trigeminales durante el desarrollo embrionario, generando zonas de isquemia a nivel central, lo que también explicaría el desarrollo de disfunción en otros pares craneales (3). La teoría genética está basada en reportes de alteraciones cromosómicas en algunos pacientes, como la delección del cromosoma 13 o una traslocación 1:11; en otros casos se han reportado casos de herencia autosómica dominante, recesiva o ligada al cromosoma X (4); debido a esta heterogeneidad no se ha podido determinar una causa genética una para el padecimiento. Eventos prenatales como exposición a talidomida, misoprostol, cocaína, ergotamina y benzodiazepinas se han propuesto también en la patogenia del síndrome (5-7).

Existen múltiples malformaciones asociadas, especialmente las del sistema músculo-esquelético como braquidactilia, sindactilia o artrogriposis, así como la presencia de otros síndromes, como Poland y Klippel-Feil. A nivel torácico se ha reportado la presencia de defectos ventriculares septales, dextrocardia y transposición de grandes vasos. Las malformaciones orofaciales incluyen paladar hendido, úvula bífida, microstomía, micrognatia, e insuficiencia velofaríngea debido a parálisis del IX par (1).

El diagnóstico clínico se basa en los hallazgos del examen físico, de acuerdo a la presentación de las alteraciones faciales Terzis clasificó a los pacientes en tres grupos: Moebius completo si hay afección de VII y VI pares craneales bilateralmente, Moebius incompleto si la afección del VII par es unilateral y Moebius like si hay afección del VII par con otro nervio craneal excluyendo el VI. Hasta el momento no existen escalas validadas que evalúen la severidad

Los estudios electrofisiológicos evalúan en forma objetiva la función del nervio facial y sus músculos diana, lo que permite determinar la severidad de su compromiso, estimar su pronóstico y guiar el tratamiento (9). Debido a la rareza de la enfermedad, existen pocos estudios que evalúen la neurofisiología de la musculatura facial en la población con síndrome de Moebius, por lo que la información disponible es limitada, y en muchas ocasiones originada de otras poblaciones con parálisis facial. Hasta el momento únicamente Verzil, Cattaneo y Jaradeh (10-12) han reportado resultados electromiográficos de pacientes con síndrome de Moebius, sin embargo los estudios se han enfocado exclusivamente en el impacto neurofisiológico de la enfermedad y no se valoraron los posibles nervios donadores con fines de planificación preoperatoria.

El objetivo de este trabajo es describir la actividad electromiográfica de la musculatura facial y los principales nervios donadores para reconstrucción facial dinámica en pacientes con Síndrome de Moebius atendidos en nuestro servicio.

Material y métodos.

Estudio retrospectivo, observacional y transversal en el que se incluyeron pacientes con síndrome de Moebius atendidos en una nuestra institución entre 2010 y 2016. El síndrome se definió como la presencia de parálisis facial no progresiva e incapacidad para la abducción ocular, presentes desde el nacimiento. Los pacientes fueron divididos en tres grupos de acuerdo a la clasificación de Terzis (8):

- Moebius clásico: Parálisis facial y de abducens bilateral.
- Moebius incompleto: Parálisis bilateral del abducens y parálisis facial con movimiento residual unilateral.
- Moebius like: Parálisis facial unilateral acompañada por parálisis de algún otro nervio craneal.

Únicamente se evaluaron pacientes que contaran con electromiografías de musculatura inervada por los nervios facial, masetero, hipogloso, y accesorio.

Las electromiografías fueron realizadas con electrodos de aguja bipolares colocados en los músculos a evaluar. Los puntos de registro se colocan en el músculo frontal, en el orbicular de los ojos a la altura del canto lateral, en los cigomáticos, orbicular de la boca y en el mentoniano, puntos corresponden con las rama temporal, la cigomática y mandibular del nervio facial (9, 13). Para la valoración de los nervios donadores se colocaron electrodos sobre los maseteros para evaluar la rama maseterina del trigémino, al trapecio para evaluar el espinal o a la lengua para evaluar la función del hipogloso (9, 13).

Durante la actividad muscular se determina el porcentaje de unidades motoras reclutadas en comparación con el lado sano o el estándar (13), por lo que se decidió agrupar a los resultados en tres categorías: reclutamiento

La información fue recolectada en una base de datos en Microsoft Excel que incluye edad, sexo, tipo de Moebius según la clasificación de Terzis (8), y actividad muscular en la electromiografía para cada grupo muscular en ambos lados del cuerpo.

El análisis estadístico se realizó utilizando estadística descriptiva de las características demográficas de los pacientes; las variables continuas se presentan como medidas de tendencia central, y las categóricas como porcentajes.

Resultados.

Durante el periodo de estudio se atendieron 115 pacientes con síndrome de Moebius en la clínica. Para el presente estudio se incluyeron 24 pacientes (14 mujeres y 10 hombres) que contaban con electromiografías de los grupos musculares de interés; la media de edad fue de 11.79 años ($DE \pm 9.39$). Quince pacientes se clasificaron como Moebius clásico (62%) y 9 como incompletos (37%). Ver tabla 1.

La musculatura del nervio facial presentó reclutamiento unilateral completo en 4 pacientes (16.6%), parcial bilateral en 12 pacientes (50%), 5 pacientes ausencia de reclutamiento bilateral (20.8%), e inactividad unilateral en tres casos (12.5%). Los maseteros tuvieron reclutamiento completo bilateral en 14 pacientes (58.3%), parcial bilateral en 6 casos (25%) y con reclutamiento parcial unilateral en 4 pacientes (16.6%).

El músculo trapecio mostró reclutamiento completo bilateral en 20 pacientes (83.3%), parcial bilateral en tres casos (12.5%) y parcial unilateral en uno (4%); mientras que el músculo lingual tuvo actividad normal bilateral en 22 pacientes (91.6%), parcial bilateral en un caso (4%) y parcial unilateral en otro caso (4%). Ver tabla 2.

Al analizar los resultados de acuerdo al tipo de síndrome que presentaron los pacientes se observó que en los 15 pacientes con síndrome de Moebius completo existió reclutamiento parcial bilateral en la musculatura facial en 9 pacientes, ausencia total de reclutamiento en 4, reclutamiento parcial unilateral en uno, y reclutamiento completo unilateral en un caso. En los nueve pacientes con síndrome de Moebius incompleto existió reclutamiento parcial bilateral en 3 pacientes, reclutamiento parcial unilateral en dos casos, completo unilateral en tres pacientes y ausencia de reclutamiento en un caso.

Discusión.

El síndrome de Moebius engloba un conjunto de malformaciones y disfunciones clínicas que ameritan manejo multidisciplinario. Descrito por primera vez en 1880 por von Graefe y en 1888 por Paul Möbius, actualmente se define como la combinación de parálisis facial y del abducens al momento del nacimiento (1). La corrección de la función muscular facial es importante, ya que además de restaurar la sonrisa social, permite mejorar problemas de lenguaje, incompetencia oral, el crecimiento del esqueleto facial y la oclusión dentaria. (14, 15).

Todo paciente requiere de un protocolo de evaluación multidisciplinario integrado por especialistas en pediatría, oftalmología, ortodoncia, otorrinolaringología, rehabilitación, genética médica y ortopedia. El procedimiento de elección hoy en día es la transferencia microquirúrgica de músculo gracilis, sin embargo, al no existir función del nervio facial se deben emplear nervios donadores extra-faciales para neurotizarse el gracilis, siendo el maseterino, accesorio espinal y el hipogloso los más utilizados. En nuestro servicio el nervio maseterino es el de primera elección, seguido por el espinal, mientras que el hipogloso se reserva en casos de parálisis de los anteriores, debido a que su uso puede relacionarse con dificultades para el habla y la deglución (14).

La elección del nervio donador dependerá de una exploración clínica exhaustiva, complementada por resultados de una evaluación electromiográfica. La literatura relacionada con los aspectos neurofisiológicos del síndrome de Moebius es limitada, hasta el momento únicamente se han publicado tres estudios sobre el tema. El estudio más antiguo fue publicado por Jaradeh, quien encontró reducción en la actividad muscular facial de siete pacientes (12). En 2005 Verzijl reportó los resultados de seis pacientes, encontrando ausencia de actividad de la musculatura facial bilateral en tres pacientes (50%), y unilateral en el resto (50%), sin embargo, en éstos últimos solamente se evaluó una hemicara (10). Cattaneo en 2006 evaluó 17 pacientes con electromiografía, reportando 3 pacientes (17.6%) sin respuestas bilaterales, 4 (23.5%) con actividad normal bilateral y en el resto (58.8%) actividad variable dependiendo del músculo estudiado; además valoró la actividad de los maseteros, encontrando función normal en el 94% de los pacientes (11).

Comparado con estudios previos, nuestros resultados muestran hallazgos interesantes. Se encontraron resultados normales en menos del 20% de los pacientes, comparable con los reportes previos, así como variaciones en la actividad muscular que varían desde reducciones parciales hasta la ausencia de respuesta en prácticamente el 80% de los casos, siendo ligeramente mayor que en estudios anteriores. Resalta en nuestro estudio el que se trata del primero que evalúa en forma integral los nervios donadores más utilizados en reconstrucciones dinámicas microquirúrgicas, siendo los primeros en reportar el estado de los músculos trapecio y lingual, cuyos resultados electromiográficos corresponden a los grados de afección observados en otras series clínicas. Llama la atención que en la serie de Verzijl los maseteros mostraron actividad normal en el 94% de los casos, mientras que en nuestra serie esto sólo ocurrió en el 58%.

El presente estudio tiene múltiples ventajas: es el primero en evaluar en forma integral los resultados de electromiografía de musculatura facial y de los nervios donadores empleados en reconstrucción dinámica, así como el de mayor tamaño de muestra hasta la fecha. Dentro de sus desventajas se encuentra la naturaleza retrospectiva del estudio, así como limitar el reporte de los resultados dentro de tres categorías globales para toda la cara, ya que pues es sabido que el tercio inferior generalmente presenta actividad residual, lo que podría afectar

Conclusiones.

La electromiografía es un recurso útil en la evaluación preoperatoria de los pacientes con síndrome de Moebius, ya que permite evaluar objetivamente la función de los músculos de la expresión facial y los nervios candidatos a donadores para los procedimientos de reanimación dinámica.

Referencias.

1. Singham J, Manktelow R, Zuker RM. Möbius syndrome. *Semin Plast Surg.* 2004; 18(1): 39-45.
2. Arrieta-Joffe P, Perez-Dosal M, Ortiz-de-Zarate G, Cardenas-Mejia A.. Estudio clínico, citogenético, molecular y de imagen de los pacientes con Síndrome de Moebius del Hospital General "Dr. Manuel Gea González", Ciudad de México. *Cir Plast Iberolatinoam.* 2017; 43(4): 395-400.
3. Bavinck JN, Weaver DD. Subclavian artery supply disruption sequence: hypothesis of a vascular etiology for Poland, Klippel-Feil and Möbius anomalies. *Am J Med Genet.* 1986; 23: 903-918.
4. Verzijl HT, van der Zwaag B, Cruysberg JR, Padberg GW. Möbius syndrome redefined: a syndrome of rhombencephalic maldevelopment. *Neurology.* 2003; 61(3): 327-333.
5. Shepard TH. Möbius syndrome after misoprostol: a possible teratogenic mechanism. *Lancet.* 1995; 346: 780.
6. Graf WD, Shepard TH. Uterine contraction in the development of Möbius syndrome. *J Child Neurol.* 1997; 12: 225-227.
7. Courtens W, Vamos E, Hainaut M, Vergauwen P. Moebius syndrome in an infant exposed to *in utero* benzodiazepines. *J Pediatr.* 1992; 121: 833-834.
8. Terzis JK, Noah EM. Möbius and Möbius-like patients: etiology, diagnosis and treatment options. *Clin Plast Surg.* 2002; 29: 497-514.
9. Wink JD, Goldstein JA, Paliga JT, Taylor JA, Bartlett SP. The mandibular deformity in hemifacial microsomia; a reassessment of the Pruzansky and Kaban classification. *Plast Reconstr Surg.* 2014; 133(2): 174e-181e.
10. Verzijl HT, Padberg GW, Zwarts MJ. The spectrum of Mobius syndrome: an electrophysiological study. *Brain.* 2005;128(Pt 7):1728-1736.
11. Cattaneo L, Chierici E, Bianchi B, Sesenna E, Pavesi G. The localization of facial motor impairment in sporadic Möbius syndrome. *Neurology.* 2006; 66(12): 1907-1912.
12. Jaradeh S, D'Cruz O, Howard JF Jr, Haberkamp TJ, Konkol RJ. Mobius syndrome: electrophysiologic studies in seven cases. *Muscle Nerve.* 1996;19(9):1148-1153.
13. Fattah A, Gurusinghe A. Facial Nerve Grading Instruments: Systematic Review of the Literature and Suggestion for Uniformity. *Plast. Reconstr. Surg.* 135: 569, 2015
14. Cardenas-Mejia A, Palafox D. Facial reanimation surgery in Möbius syndrome: experience from 76 cases from a tertiary referral hospital in Latin America. *Ann Chir Plast Esthet.* 2017. (Epub ahead of print).
15. Palafox D, Arrieta-Joffe P, Cardenas Mejia A. Tratamiento quirúrgico reconstructivo actual del síndrome de Moebius. *Cir Plast.* 2014; 24(3): 136-144.

Figuras y tablas.

Tabla 1. Características demográficas de la muestra.		
Sexo	n	%
Hombre	10	41.6
Mujer	14	58.3
	Media	DE
Edad	11.79	9.39
Clasificación	n	%
Moebius clásico	15	62
Moebius incompleto	9	37
Moebius like	0	0

Tabla 2. Actividad electromiográfica de los grupos musculares evaluados.						
Grupo muscular	Completo bilateral (%)	Completo unilateral (%)	Parcial bilateral (%)	Parcial unilateral (%)	Nulo bilateral (%)	Nulo unilateral (%)
Facial (VII NC)	—	4 (16.6%)	12 (50%)	—	5 (20.8%)	3 (12.5%)
Maseteros (V NC)	14 (58.3%)	—	6 (25%)	4 (16.6%)	—	—
Trapezio (XI NC)	20 (83.3%)	—	3 (12.5%)	1 (4%)	—	—
Lingual (XII NC)	22 (91.6%)	—	1 (4%)	1 (4%)	—	—