



**UNIVERSIDAD NACIONAL AUTÓNOMA DE  
MÉXICO**

---

---



**FACULTAD DE ODONTOLOGÍA**

**CARACTERÍSTICAS RADIOGRÁFICAS DE  
OSTEONECROSIS EN MAXILAR Y MANDÍBULA  
ASOCIADA A BIFOSFONATOS.**

**T E S I N A**

**QUE PARA OBTENER EL TÍTULO DE**

**C I R U J A N A   D E N T I S T A**

**P R E S E N T A:**

**PATRICIA MIDORI OSNAYA PÉREZ**

**TUTOR: Esp. MARINO CRISPÍN AQUINO IGNACIO**

**ASESORA: Esp. MARÍA FERNANDA VILLALVA ARELLANO**



Universidad Nacional  
Autónoma de México



**UNAM – Dirección General de Bibliotecas**  
**Tesis Digitales**  
**Restricciones de uso**

**DERECHOS RESERVADOS ©**  
**PROHIBIDA SU REPRODUCCIÓN TOTAL O PARCIAL**

Todo el material contenido en esta tesis esta protegido por la Ley Federal del Derecho de Autor (LFDA) de los Estados Unidos Mexicanos (México).

El uso de imágenes, fragmentos de videos, y demás material que sea objeto de protección de los derechos de autor, será exclusivamente para fines educativos e informativos y deberá citar la fuente donde la obtuvo mencionando el autor o autores. Cualquier uso distinto como el lucro, reproducción, edición o modificación, será perseguido y sancionado por el respectivo titular de los Derechos de Autor.

A Dios por darme vida y salud para concluir mis estudios de licenciatura.

A la Universidad Nacional Autónoma de México, porque en sus instalaciones me forme como estudiante, me dio aprendizajes y experiencias hermosas.

A mi padre Marco Antonio Osnaya, porque sin su apoyo incondicional, económico, moral y a guiarme a hacer lo correcto, no estuviera por concluir esta etapa de mi vida. Gracias por todo.

A mi madre Patricia Pérez, por preocuparse por mí, por tener todo siempre listo para que yo estuviera tranquila, para que me concentrara en mis estudios y por su apoyo incondicional.

Al doctor Víctor Barajas por apoyarme en la clínica periférica. A los doctores Marino Crispín Aquino Ignacio, María del Carmen Granados Silvestre y Vania Pamela Ramírez Gutiérrez por hacerme amar la odontología y radiología. A los doctores Ricardo Alberto Muzquiz y Limón y María Fernanda Villalva Arellano por tenerme paciencia, apoyarme y transmitirme sus conocimientos en esta última etapa de mi carrera universitaria.

A Vane, Fanny, Quique y Miguel V. por apoyarme cuando los necesitaba, por escucharme, por sus consejos y por preocuparse por mí.

## ÍNDICE

<b>1. ANTECEDENTES</b> .....	5
<b>2. PROPÓSITO</b> .....	6
<b>3. OBJETIVOS</b> .....	7
<b>4. BIOLOGÍA ÓSEA</b> .....	7
<b>4.1 Hueso alveolar</b> .....	7
4.1.1 Matriz osteoide .....	9
4.1.2 Hueso mineralizado.....	9
<b>4.2 Células óseas</b> .....	10
<b>4.3 Proteínas no colagenosas del hueso</b> .....	13
<b>4.4 Resorción ósea</b> .....	14
4.4.1 Unión del Receptor Activador del Factor Nuclear Kappa-b (RANK) y su ligando (RANK-L) .....	14
<b>4.5 Remodelación ósea</b> .....	16
<b>5. BIFOSFONATOS</b> .....	17
<b>5.1 Clasificación</b> .....	19
<b>5.2 Mecanismo de acción</b> .....	19
<b>5.3 Indicaciones terapéuticas</b> .....	21
5.3.1 Osteoporosis .....	21
5.3.2 Metástasis óseas de enfermedades tumorales malignas .....	22
5.3.3 Mieloma múltiple .....	23
<b>5.4 Vía de administración</b> .....	24
5.4.1 Oral.....	24
5.4.2 Intravenosa.....	25
<b>5.5 Efectos secundarios</b> .....	27

5.5.1 Osteonecrosis de maxilar y mandíbula.....	27
<b>6. OSTEONECROSIS DE MAXILAR Y MANDÍBULA .....</b>	<b>28</b>
<b>6.1 Estadios y Tratamiento .....</b>	<b>28</b>
<b>6.2 Ortopantomografía como auxiliar de diagnóstico de osteonecrosis .....</b>	<b>33</b>
6.2.1 Características radiográficas en salud VS Características radiográficas en osteonecrosis asociada a bifosfonatos. ....	34
<b>6.3 Factores de riesgo locales.....</b>	<b>39</b>
6.3.1 Anatomía del sitio.....	39
6.3.1.1 Biotipo gingival y óseo.....	39
6.3.2 Enfermedad periodontal. ....	41
6.3.3 Cirugía bucal .....	41
<b>6.4 Prevención de Osteonecrosis .....</b>	<b>42</b>
6.4.1 Revisión oral.....	43
6.4.1.1 Exploración periodontal.....	43
6.4.1.2 Extracción dental.....	43
6.4.1.2.1 Técnicas alternativas a la extracción (Extracción atraumática).....	43
6.4.2 Pruebas diagnósticas para la evaluación de riesgo de osteonecrosis .....	46
6.4.2.1 Prueba del Telopéptido Carboxi-Terminal 1(CTx-1).....	46
<b>7. DISCUSIÓN .....</b>	<b>48</b>
<b>8. CONCLUSIONES .....</b>	<b>49</b>
<b>9. REFERENCIAS BIBLIOGRÁFICAS .....</b>	<b>50</b>

## 1. ANTECEDENTES

El esqueleto humano tiene en total 213 huesos, los huesos cumplen funciones específicas como: soporte, protección, sustento del movimiento, anclaje de los músculos y homeostasis mineral. El tejido óseo es metabólicamente activo, es un tejido conectivo altamente especializado y dinámico que se renueva constantemente, una característica importante es que es capaz de adaptar su estructura a los estímulos mecánicos y reparar los daños estructurales a través del proceso de remodelación. <sup>(1, 2)</sup>

El remodelado óseo, es el proceso donde los huesos cambian su forma general en respuesta a influencias fisiológicas o fuerzas mecánicas, dando lugar a un cambio morfológico como respuesta adaptativa, manteniendo la homeostasis mineral. Las poblaciones celulares que participan principalmente en este proceso son: osteoblastos y osteoclastos que llevan a cabo secuencialmente la resorción-aposición de hueso, para evitar la acumulación de micro lesiones y generar la formación de nuevo hueso. <sup>(1)</sup>

Algunos medicamentos tienen la capacidad de alterar el proceso de remodelado óseo fisiológico normal, entre ellos, los bifosfonatos, que han sido utilizados exitosamente para tratar algunas condiciones y enfermedades sistémicas degenerativas, como: mieloma múltiple, metástasis ósea, osteoporosis y otras enfermedades metabólicas óseas. Sin embargo, un efecto secundario importante de los bifosfonatos es el riesgo de padecer osteonecrosis en maxilar y mandíbula. La primera asociación entre bifosfonatos y Osteonecrosis en Maxilares (ONMs) fue descrita en el 2003 por Marx <sup>(8)</sup>. Las intervenciones odontológicas quirúrgicas son asociadas como un factor de riesgo para ONMs. Por esto, el odontólogo debe identificar que pacientes son susceptibles a desarrollar esta condición patológica, y establecer protocolos de manejo adecuado antes, durante y posterior a la terapia con bifosfonatos <sup>(3)</sup>.

Existen diferentes definiciones para describir la osteonecrosis, siendo la más usada la de la *Asociación Americana de Cirugía Maxilofacial (AAOMS)*

2007, la cual es “Bisphosphonate-Related Osteonecrosis of the Jaw (BRONJ), cuya traducción al español es “Osteonecrosis en Maxilares Relacionada a Bifosfonatos” (ONMRB). Sin embargo la (AAOMS) en 2014 sugirió cambiar la nomenclatura (BRONJ) por el término en inglés “Medication-Related Osteonecrosis of the Jaw (MRONJ), cuya traducción al español es “Osteonecrosis en Maxilares Relacionada a Medicación” (ONMRM), debido al aumento significativo y continuo de casos de osteonecrosis en maxilar y mandíbula asociados con el uso de otros agentes antiresortivos y terapias antiangiogénicas; por ejemplo, raloxifeno, bazedoxifeno, moduladores selectivos de los receptores estrogénicos, usado en el tratamiento de la menopausia. <sup>(4)</sup>

La ONMRB, ha sido definida como una condición caracterizada por hueso expuesto necrótico en la mandíbula o maxilar, que ha persistido por más de 8 semanas en un paciente que ha estado o está en tratamiento con bifosfonatos, y quien no tiene historia de haber sido irradiado en cabeza y cuello. <sup>(4)</sup>

## **2. PROPÓSITO**

La ONMRB, no es el único efecto secundario que producen estos medicamentos, pero es el que afecta directamente a la cavidad oral, pues los pacientes solicitan ayuda profesional ante los signos y síntomas que los aquejan, por lo que el profesional en odontología debe estar preparado para comprender, prevenir y tratar la osteonecrosis. Si los pacientes son referidos adecuadamente antes de comenzar un tratamiento con bifosfonatos o no, el cirujano dentista debe estar capacitado para ofrecer un adecuado tratamiento.

Al conocer las características clínicas, radiográficas y métodos diagnósticos de ONMRB, el odontólogo sabrá cómo actuar cuando un paciente acuda a la consulta dental con esta condición, y de esta forma, dar a conocer el estado bucal y tratamiento odontológico adecuado, así como, si es necesario realizar alguna interconsulta médica.

### **3. OBJETIVOS**

Objetivo General.

- Determinar las características radiográficas de la osteonecrosis en maxilar y mandíbula asociada al uso de bifosfonatos.

Objetivos específicos.

- Conocer cuántos tipos de bifosfonatos existen y cuales están relacionados a osteonecrosis.
- Identificar que vía de administración de bifosfonatos causa la mayor implicación terapéutica en cavidad oral.
- Establecer los criterios diagnósticos clínicos y radiográficos para diagnosticar, tratar y prevenir osteonecrosis en maxilar y mandíbula.
- Conocer tratamientos alternativos en odontología para tratar a pacientes que ya presenten o tengan riesgo de padecer osteonecrosis relacionada a bifosfonatos.

### **4. BIOLOGÍA ÓSEA**

#### **4.1 Hueso alveolar**

El tejido óseo es una variedad especial del tejido conectivo especializado, que está compuesto por células y sustancia intercelular. La característica que distingue a este tejido es la mineralización de su sustancia intercelular, lo que le brinda gran dureza y, lo hace capaz de proporcionar sostén y protección a los órganos. <sup>(5)</sup>

El proceso alveolar es la porción del maxilar y de la mandíbula que forma y sostiene los alveolos dentarios. Este se forma cuando el diente erupciona para proporcionar inserción al ligamento periodontal, es decir, es dependiente de la periferia del diente, por lo tanto, desaparece al perderse el diente, quedando así en la parte más inferior hueso basal, que es la porción de la mandíbula localizada apicalmente, pero sin relación con los



dientes. Las corticales vestibular y lingual de los alveolos están formadas por hueso compacto, el hueso esponjoso se ubica en medio de la cortical alveolar en las zonas apical, e interradicular. <sup>(6)</sup>

Al hueso alveolar se le puede dividir en:

-Una tabla externa de hueso cortical formada por laminillas óseas compactas, las cuales por su disposición pueden ser vestibulares y/o palatinas/linguales. <sup>(6)</sup>

- La pared interna del alveolo, integrada por hueso compacto delgado llamado, hueso alveolar, propiamente dicho, que aparece en las radiografías como una cortical alveolar, en la cual se insertan de forma perpendicular las fibras del ligamento periodontal. <sup>(6)</sup>

- Las trabéculas esponjosas, se ubican entre las dos capas compactas, y actúan como hueso alveolar de soporte. <sup>(6)</sup>

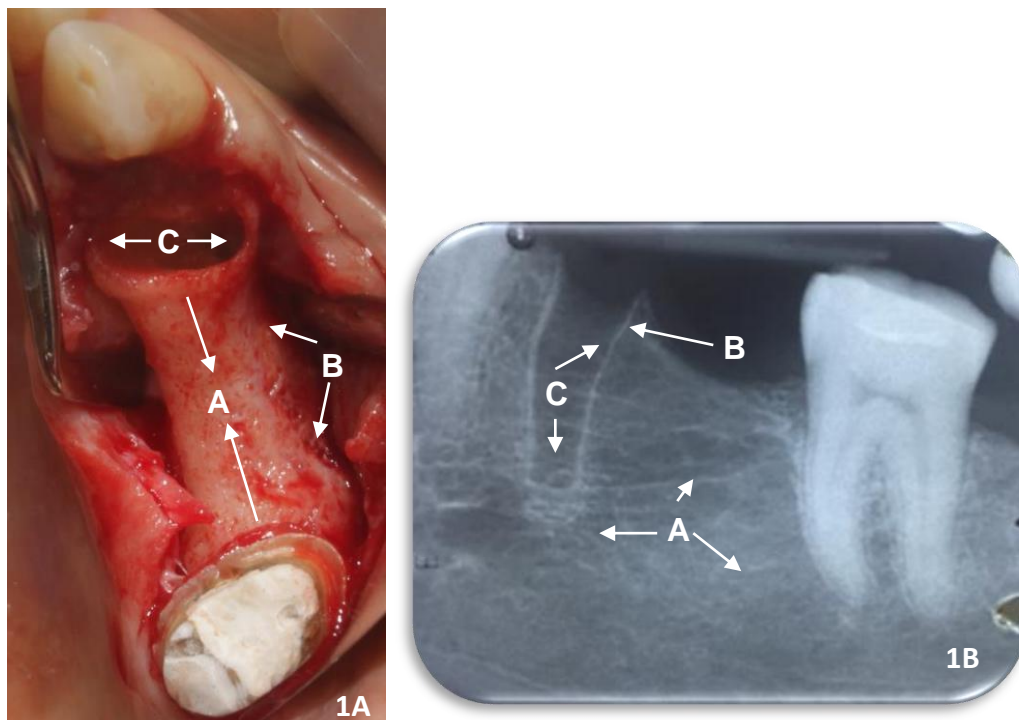


Figura 1A. Imagen clínica de un sitio reciente de extracción. A. Trabéculas esponjosas. B. Tabla externa de hueso cortical. C. Pared interna del alveolo.  
Figura 1B. A. Trabéculas esponjosas. B. Tabla externa del hueso cortical. C. Pared interna del alveolo. Fuente directa: Cortesía C.D.E.P e I. María Fernanda Villalva Arellano

#### 4.1.1 Matriz osteoide

La matriz osteoide consta de fibras colágenas que forman un armazón de refuerzo y sustancia fundamental (proteoglucanos), ambas mineralizadas. Las fibras colágenas contribuyen en gran parte a la fuerza y resistencia del hueso. El mineral óseo, cuyo principal componente es la hidroxiapatita está dentro de las fibrillas colágenas como cristales de apatita. En la matriz ósea existen espacios (lagunas) que contienen las células propias del tejido. <sup>(5)</sup>

El colágeno tipo I, es el componente principal de la fracción orgánica que constituye entre el 80 y 90% de la sustancia fundamental amorfa. También existen proteínas no colagenosas como, osteocalcina, osteopontina, sialoproteínas óseas y glucoproteínas adhesivas. Estas últimas favorecen la adhesión de las proteínas de la matriz ósea a los cristales de hidroxiapatita y las integrinas presentes en las membranas plasmáticas de las células óseas. <sup>(7)</sup>

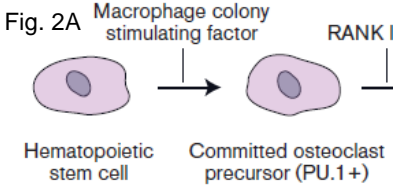
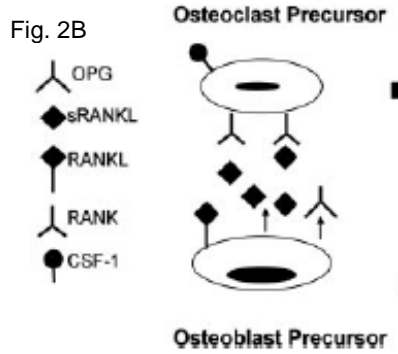
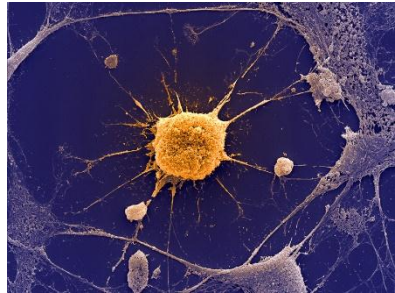
#### 4.2.1 Hueso mineralizado

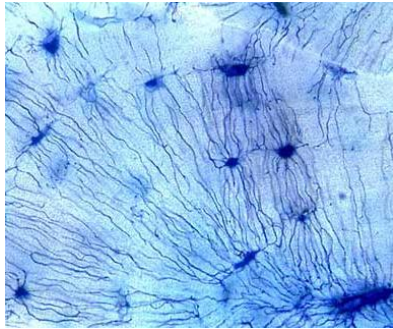
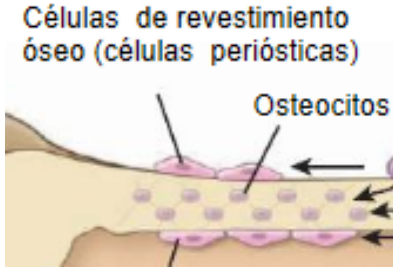
El Calcio (Ca) y el Fósforo (P) representan la mayoría de los componentes inorgánicos (65%). Casi todo el Ca y el P aparecen en forma de cristales de hidroxiapatita, que se distribuyen en los espacios intersticiales, que separan las fibras de colágeno tipo I y se alinean a lo largo de las mismas. Los cristales atraen agua, lo cual crea una cubierta de hidratación que facilita el intercambio iónico con el líquido extracelular. <sup>(7)</sup>

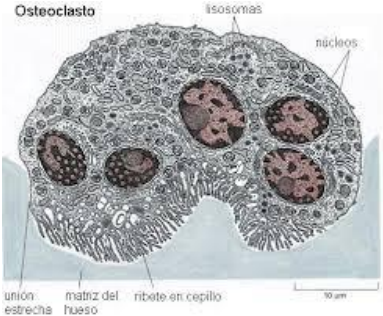
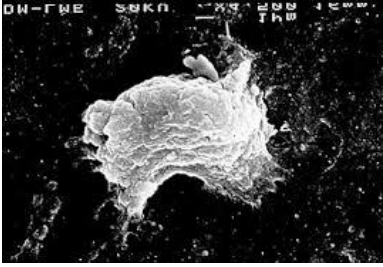
Los minerales se depositan en forma de partículas densas, en las hendiduras de las fibras osteocolágenas en toda su longitud. La sustancia fundamental amorfa establece acciones recíprocas con estos cristales de hidroxiapatita, los estabiliza y produce la dureza y rigidez tan característica del hueso. Los cristales óseos no son puros y pueden contener otros elementos como Carbono (C), Sodio (Na), Magnesio (Mg) y cantidades variables de oligoelementos. La capa de hidratación relacionada con la

porción externa del cristal óseo facilita el intercambio de iones con el líquido corporal. <sup>(8)</sup>

## 4.2 Células óseas

Células óseas	Origen embrionario	Función	Imagen
Preosteoclastos	Célula madre hematopoyética. También se le llama monocito.	Diferenciación a osteoclasto.	<p>Fig. 2A</p>  <p>Macrophage colony stimulating factor</p> <p>RANK I</p> <p>Hematopoietic stem cell</p> <p>Committed osteoclast precursor (PU.1+)</p>
Preosteoblastos	Células madre derivadas del mesénquima, tienen la capacidad para dividirse por mitosis y para diferenciarse después en células óseas maduras.	Se encuentran en la capa celular interna del periostio, revisten las osteonas y las cavidades medulares. Son células fusiformes con núcleos ovales o alargados y citoplasma escaso. Diferenciación a osteoblasto.	<p>Fig. 2B</p>  <p>Osteoclast Precursor</p> <p>OPG</p> <p>sRANKL</p> <p>RANKL</p> <p>RANK</p> <p>CSF-1</p> <p>Osteoblast Precursor</p>
Osteoblasto	Células madre derivadas del mesénquima.	<p>Son los principales responsables de la producción de la matriz ósea que consiste en colágeno tipo I, proteínas no colagenosas óseas y proteínas plasmáticas. Los filamentos de colágeno liberados por los osteoblastos se ensamblan extracelularmente en fibrillas estriadas para formar el osteoide. La formación de osteoblastos depende de la presencia de Proteínas Morfogenéticas Óseas (BMP's). En su membrana poseen moléculas de señalización, como los</p>	<p>Fig. 2C</p> 

		<p>Receptores para la Activación del Ligando del Factor Nuclear Kappa (RANK-L) y el Factor Estimulador de Colonias de Macrófagos (M-CSF), integrinas y receptores de la Hormona Paratiroidea (PTH).</p>	
Osteocito	Células madre derivadas del mesénquima.	<p>Responsable de mantener la matriz ósea. Mecanotransducción (responde a fuerzas mecánicas aplicadas al hueso). Los osteoblastos sufren apoptosis y quedan atrapados en la matriz como osteocitos. Ocupan espacios (lagunas) en el hueso y son células rodeadas por matriz ósea, sea mineralizado u osteoide.</p>	<p>Fig. 2D</p> 
Célula bordeante o de revestimiento	Células madre derivadas del mesénquima Derivan de los osteoblastos.	<p>Tapizan el tejido óseo que no se está remodelando. Mantenimiento y nutrición de osteocitos. Regulan el intercambio de calcio y fosfato desde la sangre hacia el hueso y viceversa. Tienen relativa escasez de orgánulos, indica que están menos involucradas en la secreción de proteínas de la matriz ósea, aunque no excluyendo la capacidad de producir sustancias reguladoras y para modificar la composición de los límites óseos. La transformación de los osteoblastos en las células del revestimiento óseo, pueden representar el fenotipo final del linaje de osteoblastos.</p>	<p>Fig. 2E</p>  <p>Células de revestimiento óseo (células periósticas)</p> <p>Osteocitos</p>

		<p>El destino de las células de revestimiento óseo es la muerte por apoptosis. Forman una extensa red homeostática de células capaces de regular la concentración de calcio en plasma.</p> <p>Las conexiones son un sitio primario de intercambio mineral de iones entre sangre y hueso.</p>	
<p>Osteoclasto</p>	<p>Célula madre hematopoyética. Procedentes del sistema fagocítico mononuclear.</p>	<p>Llevan a cabo la resorción ósea.</p> <p>Presentan numerosos receptores de membrana, como el Receptor del Factor Estimulador de Osteoclastos 1, el Receptor de Calcitonina y Activador del Factor Nuclear Kappa-b (RANK).</p> <p>Presentan cuatro regiones reconocibles:</p> <ul style="list-style-type: none"> <li>- La zona basal: contiene la mayoría de los orgánulos del osteoclasto, con excepción de las mitocondrias, que se tienden a concentrarse en el borde en cepillo.</li> <li>- Borde en cepillo: zona de contacto del osteoclasto con el hueso en la que tiene lugar la resorción ósea. Presenta proyecciones citoplásmicas digitiformes, tiene un compartimento subosteoclástico. Hacia la matriz tiene muchas prolongaciones citoplásmicas y</li> </ul>	<p>Fig. 2F</p>  

Osteoclasto		<p>microvellosidades, que es el borde rizado. El borde en cepillo está rodeado por una zona de filamentos de actina que parece ser el lugar de adherencia de la célula a la superficie ósea.</p> <ul style="list-style-type: none"> <li>- La zona clara: área exenta de orgánulos situada en la periferia del borde en cepillo. Expresa proteínas.</li> <li>- La zona vesicular: localizada entre la zona basal y el borde en cepillo, presenta un gran número de vesículas.</li> </ul>	
-------------	--	-----------------------------------------------------------------------------------------------------------------------------------------------------------------------------------------------------------------------------------------------------------------------------------------------------------------------------------------------------------------------------------------------------------------------------------------------------------------------------------------	--

Tabla 1. Células óseas, origen embrionario y función. (1, 5, 7, 8, 9)

Figura 2A. Preosteoclasto <sup>(10)</sup>, 2B. Preosteoblasto <sup>(1)</sup>, 2C. Osteoblasto <sup>(5)</sup>, 2D. Osteocito <sup>(5)</sup>, 2E. Célula de revestimiento <sup>(5)</sup>, 2F. Osteoclasto <sup>(5)</sup>.

### 4.3 Proteínas no colagenosas del hueso

Proteínas no colagenosas	Función
Fibronectina	Ayuda en la adhesión de las células a la matriz ósea
Osteocalcina	Regula a los osteoclastos e inhibe la mineralización.
Osteopontina	Inhibe la mineralización y remodelación.
Sialoproteína ósea	Inicia la mineralización.
Osteonectina (SPARC)	Regula el diámetro de las fibrillas de colágeno.
<p>Proteoglicanos óseos</p> <p>Versican</p> <p>Decorin (condroitin sulfato II)</p>	<p>Proteínas que contienen glicoaminoglicanos y proteínas ricas en leucina. Marcador de diferenciación para la osteogénesis. Formación de las fibras de colágeno.</p> <p>Define el espacio destinado a convertirse en hueso.</p> <p>Regula el diámetro de fibrillas de colágeno.</p>

Biglycan (condroitin sulfato I)	Une las fibrillas de colágeno, determinante genético de la masa ósea máxima.
Proteínas Morfogenéticas Óseas (BMP's)	Inducen la formación de hueso nuevo. Involucradas en el crecimiento y desarrollo de varios tejidos y órganos como el hueso, corazón, riñones, ojos, piel y dientes. Son sintetizadas en células mesenquimales, osteoprogenitoras, condrocitos, osteoblastos y plaquetas dentro de la matriz extracelular. Son liberadas durante la reparación y remodelación ósea.
Factor de Crecimiento Transformador- $\beta$ (FCT)	Induce fuertemente la formación de hueso nuevo, cartílago y tejido conectivo.

Tabla 2. Función de las proteínas no colagenosas. (1, 9, 11)

### 4.3 Resorción ósea

#### 4.4.1 Unión del Receptor Activador del Factor Nuclear Kappa- $\beta$ (RANK) y su ligando (RANK-L)

El Factor Estimulador de Colonias de Macrófagos (M-CSF), secretado por los osteoblastos, se une a receptores de M-CSF presentes en las células precursoras de osteoclastos, como consecuencia de esto se estimula la proliferación y la expresión de receptores para RANK, en las membranas celulares del osteoclasto. De manera simultánea estas células expresan receptores para RANK-L, a través de los cuales se unen los precursores de los osteoclastos a los osteoblastos. La interacción de RANK con su ligando RANK-L activa a las moléculas para poner en marcha la transcripción. Los factores nucleares sintetizados convierten al precursor mononucleado de osteoclastos en un osteoclasto multinucleado inactivo que se separa del osteoblasto. (7)

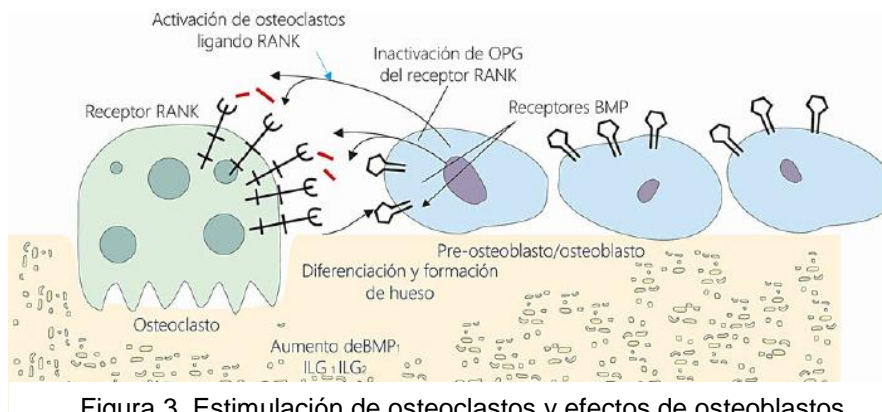


Figura 3. Estimulación de osteoclastos y efectos de osteoblastos. Osteoblastos presentan (RANK-L), mientras que los osteoclastos presentan el receptor (RANK).<sup>(10)</sup>

Los osteoblastos fabrican osteoprotegerina (OPG), un ligando caracterizado por una gran afinidad a RANK, impide la unión a RANK y la asociación del precursor de osteoclastos con un osteoblasto, lo que evita la formación de osteoclastos. Pero en presencia de receptores de la hormona paratiroidea (PTH), los osteoblastos producen un número mayor de moléculas de RANK-L que de OPG, de tal modo que favorecen la osteoclastogénesis (desarrollo de osteoclastos). Los osteoclastos inactivos expresan integrinas  $\alpha_v\beta_3$ , a través de las cuales pueden adherirse a la superficie del hueso. Tras la eliminación del osteoide de la superficie ósea por parte de los osteoblastos, estas células migran y son sustituidas por osteoclastos inactivos que se convierten en células activas al unirse a dicha superficie en las lagunas de Howship.<sup>(7)</sup>

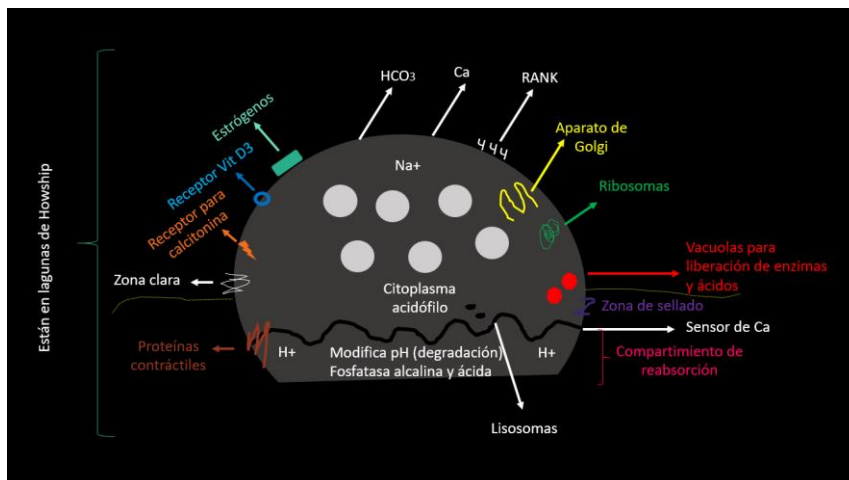


Figura 4. Osteoclasto con sus partes y receptores RANK. Fuente directa: Cortesía C.D.E.P e I. María Fernanda Villalva Arellano.



El componente inorgánico se desprende de la matriz ósea, debido al pH ácido del entorno que generan las membranas en los filamentos del borde en cepillo de los osteoclastos en el compartimento subosteoclástico, las sales minerales disueltas pasan al citoplasma del osteoclasto, en el que se transportan en vesículas de exocitosis hacia los capilares locales cercanos a la zona basal. Los osteoclastos secretan cathepsina K en el compartimento subosteoclástico, para degradar los componentes orgánicos de dicha matriz. Los materiales degradados parcialmente son captados en vesículas de endocitosis por los osteoclastos, que los someten a nuevas reacciones de degradación antes de liberarse en la región basal. (7)

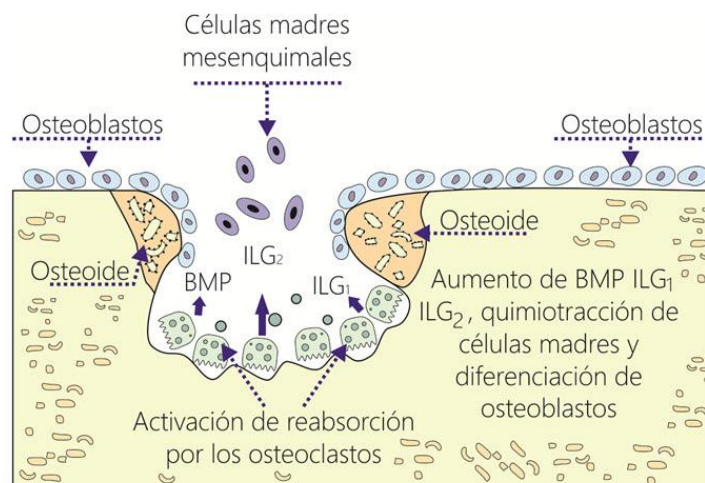


Figura 5. La resorción por osteoclastos promueve la liberación de BMP's, ILG-1, ILG2, causando la diferenciación de las células madre en osteoblastos. (10)

### 4.3 Remodelación ósea

El tejido óseo está sometido a una continua remodelación, y las osteonas se sustituyen constantemente con el fin de adaptarse a las cambiantes fuerzas ambientales, a las que está sometido este tejido, esto a través de un balance donde se reabsorben áreas del hueso en una región y se añade tejido óseo en otras (proceso de aposición/resorción). (8)

La sustitución de las osteonas provoca la muerte de los osteocitos, y los osteoclastos se ocupan de la reabsorción de una fracción de los antiguos sistemas, lo que da lugar a la aparición de cavidades de resorción. El tamaño de estas cavidades aumenta a medida que continúa la actividad de los osteoclastos, y son invadidas por vasos sanguíneos. La síntesis de

láminas sucesivas que rodean los vasos sanguíneos crea un nuevo sistema de osteonas, el cual supone el comienzo de la formación de hueso. La secuencia de resorción seguida de sustitución recibe el nombre de acoplamiento, los residuos de las osteonas reabsorbidas constituyen el sistema laminar intersticial. (7)

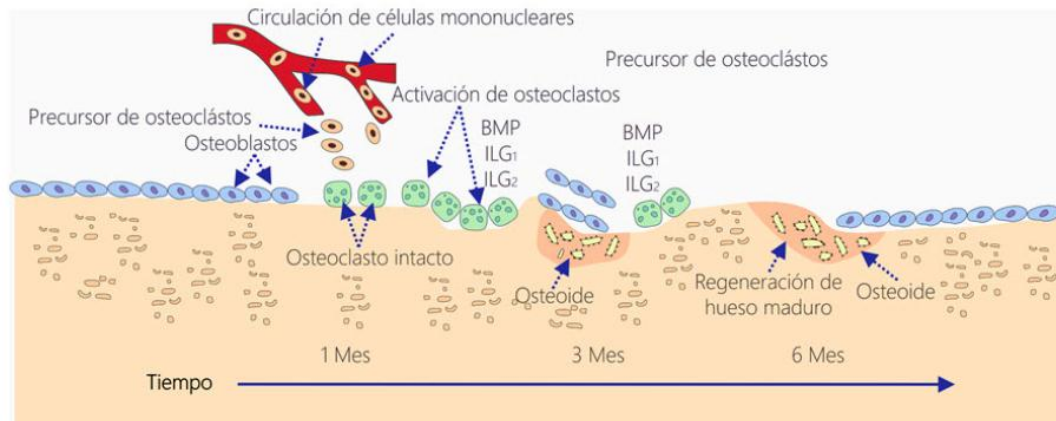


Figura 6. Ciclo de remodelación normal del hueso. (10)

## 5. BIFOSFONATOS

Los Bifosfonatos (BFs) son compuestos químicos análogos al pirofosfato inorgánico, con un carbono (PCP) reemplazando el oxígeno central. Son completamente resistentes a la hidrólisis, por lo tanto, se acumulan en la matriz celular (Figura 7). Su molécula tiene dos cadenas laterales, R1 y R2, que varían su estructura dependiendo del producto. La R1 determina la unión a los cristales de hidroxapatita del hueso. La R2, determina las propiedades antirresortivas y puede dividirse en 2 clases: las que contienen nitrógeno (BFs nitrogenados) y los que no contienen nitrógeno (BFs no nitrogenados), (Figura 8). La cadena que contiene nitrógeno aumenta su potencia y probablemente su toxicidad, siendo los bifosfonatos nitrogenados los que más se asocian a la inducción de ONMRB. (10)

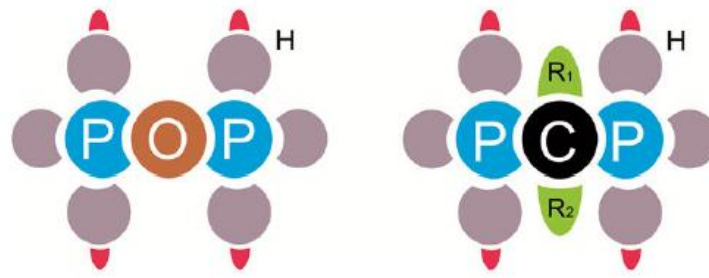


Figura 7. Estructura tridimensional de los pirofosfatos y los bifosfonatos. El oxígeno es sustituido por el carbón haciéndola más resistente a la ruptura enzimática. <sup>(2)</sup>

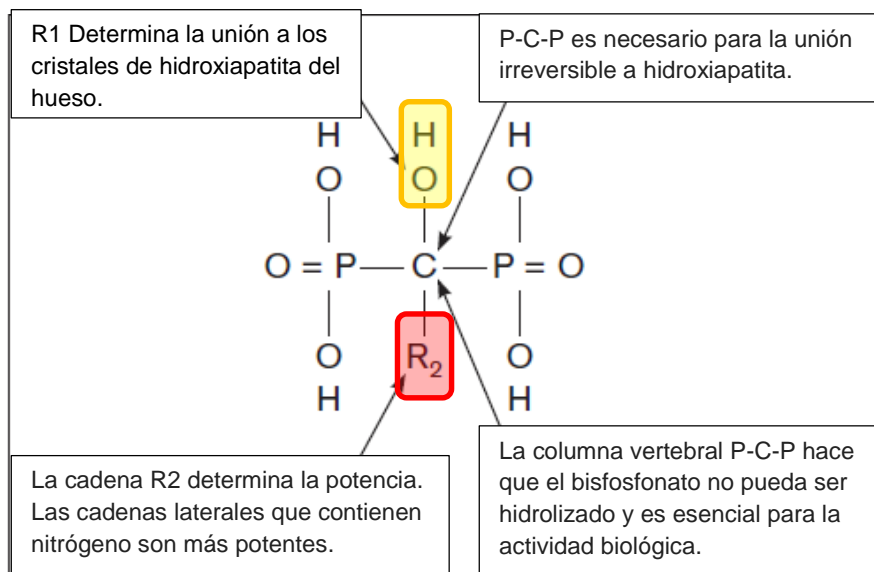


Figura 8. Molécula básica del bifosfonato. <sup>(10)</sup>

Estos medicamentos son moduladores del recambio óseo e inhibidores de la resorción osteoclástica, están indicados en numerosas patologías óseas como: la osteoporosis, enfermedad de Paget, mieloma múltiple y metástasis óseas de enfermedades tumorales malignas, entre otras. Los bisfosfonatos tienen un alto grado de unión a la hidroxiapatita, disminuyendo el recambio celular y remodelado óseo, induciendo la apoptosis de los osteoclastos e inhibiendo la apoptosis de osteocitos. <sup>(10)</sup>

## 5.1 Clasificación

Generación	Estructura química y potencia
1ª Generación	Contienen cadenas laterales. Ejemplos: medronato, clodronato y etidronato o un grupo clorofenilo como el tiludronato.
2ª Generación	Contienen un grupo nitrógeno en la cadena lateral. Ejemplo: alendronato y pamidronato. Su potencia es 10 a 100 veces mayor que los de la 1ª generación.
3ª Generación	Contienen un átomo de nitrógeno con un anillo heterocíclico. Ejemplo: risedronato y coledronato. Son 10,000 veces más potentes que los de 1ª generación.

Tabla 3. Clasificación de bifosfonatos en función a su estructura química, potencia y eficacia. <sup>(12)</sup>

De acuerdo con este cuadro los bifosfonatos de 2ª y 3ª generación son los más potentes, se quedan mayor tiempo en el cuerpo, haciéndolos medicamentos más eficaces. Pero al mismo tiempo aumentando su toxicidad.

## 5.2 Mecanismo de acción

El mecanismo de acción de estas sustancias es en primera instancia, adherirse reversible o irreversiblemente a la hidroxiapatita presente en todos los tejidos duros del organismo. Los BFs reducen el recambio óseo, disminuyendo el número de lugares de remodelado activo, donde tiene lugar la resorción excesiva, por eso es por lo que se usan en la

osteoporosis. Los BFs son poderosos inhibidores de la actividad osteoclástica. Con baja absorción intestinal, se excretan a través de los riñones sin alteración metabólica y, tienen una gran afinidad por los cristales de hidroxiapatita. Debido a que se incorporan al esqueleto sin degradarse, son drogas notablemente persistentes. <sup>(13)</sup>

La acción biológica de los BFs consiste en inhibir la resorción ósea por medio del deterioro y la apoptosis de los osteoclastos. Por lo tanto, los beneficios clínicos resultan en la disminución neta del proceso normal de reabsorción ósea. La vía de administración de los BFs puede ser oral o intravenoso (IV) y se adhieren fácilmente a los cristales minerales de la superficie ósea, por ende, las dosis repetidas se van acumulando en la matriz ósea. <sup>(2)</sup>

Los BFs no nitrogenados, son metabolizados por osteoclastos a análogos de adenosina trifosfato no hidrolizables inactivos que son directamente citotóxicos para la célula e inducen apoptosis. Se metabolizan en análogos no hidrosolubles de ATP, que luego se unen a minerales expuestos en el hueso y son absorbidos por los osteoclastos en la reabsorción del hueso. Los análogos de ATP se vuelven citotóxicos a medida que se acumulan estos subproductos, lo que lleva a la disminución de la función mitocondrial induciendo a la apoptosis. <sup>(13)</sup>

El alendronato, el risedronato, el pamidronato, el ácido zoledrónico y el ibandronato, son BFs que contienen nitrógeno en una cadena lateral y tienen una potencia mucho mayor. Los BFs nitrogenados se unen a la hidroxiapatita del hueso y cuando el osteoclasto está realizando su actividad antiresortiva, incorpora el bifosfonato que se encontraba en el hueso dentro de su citoplasma e induce a muerte celular programada de los osteoclastos, por la afectación de las proteínas de dichas células, inhibiendo la vía del mevalonato la cual está involucrada con la síntesis de colesterol. Este, es un componente esencial de las membranas celulares de las células y la reducción de la síntesis de colesterol induce a apoptosis.

Esto da como resultado la desregulación del transporte intracelular, la organización del citoesqueleto y la proliferación celular, lo que conduce a la inhibición de la función de los osteoclastos. Además, los BFs nitrogenados reducen el reclutamiento de osteoclastos e inducen osteoblastos para producir un factor inhibidor de osteoclastos. Al morir los osteoclastos, pierden su capacidad de adhesión, su actividad metabólica y se pierde también la capacidad de regeneración del hueso. <sup>(13, 14)</sup>

## **5.3 Indicaciones terapéuticas**

### **5.3.1 Osteoporosis**

La osteoporosis es una enfermedad caracterizada por una disminución de la masa ósea y alteraciones de la microarquitectura del tejido óseo, que conducen a un incremento de la fragilidad ósea y, consecuentemente, a un riesgo elevado de presentar fracturas. <sup>(15)</sup>

Es un padecimiento que afecta predominantemente a mujeres menopáusicas y conlleva una morbilidad significativa expresada fundamentalmente como fracturas vertebrales y de cadera. El riesgo de fracturas se puede reducir por medio del tratamiento con bifosfonatos. La efectividad de los tratamientos puede venir influenciada por el grado de cumplimiento. <sup>(16)</sup>

Los pacientes con cáncer de mama tienen por lo general alto riesgo de desarrollar osteoporosis, ya sea por la edad en la que se diagnostica el cáncer o por el efecto del tratamiento, motivo por el cual el oncólogo debe evaluar correctamente la salud ósea de las mujeres. <sup>(17)</sup>

Factores de alto riesgo de osteoporosis:

1. Edad igual o mayor de 65 años
2. Edad entre 60 y 64 años y al menos uno de los siguientes:
  - Antecedentes familiares de osteoporosis
  - Peso corporal < 70 kg
  - Antecedente de fractura no traumática

3. Mujer posmenopáusica en tratamiento con inhibidores
4. Mujer premenopáusica que presenta menopausia precoz por el tratamiento u otros motivos:
  - Ablación ovárica por cirugía, radioterapia, quimioterapia u hormonoterapia. <sup>(17)</sup>

En la osteoporosis el uso de bifosfonatos impide la aparición de fracturas patológicas. El más utilizado es el alendronato. <sup>(18)</sup>

### 5.3.2 Metástasis óseas de enfermedades tumorales malignas

El uso de BFs es una indicación terapéutica en pacientes con tratamiento de neoplasias y tumores malignos asociados a la quimioterapia. Se emplean en metástasis óseas predominantemente líticas, especialmente en el cáncer de mama y de próstata. <sup>(19)</sup>

Los BFs ejercen varios efectos antitumorales, incluida la inducción de la apoptosis de células tumorales, la inhibición de la adhesión de células tumorales a la matriz extracelular, y la inhibición de la invasión tumoral. Los BFs también tienen propiedades antiangiogénicas, es decir, interfieren con la formación de nuevos vasos sanguíneos, y pueden activar las células T. <sup>(13)</sup>

En pacientes con metástasis de cáncer de mama y próstata, los BFs se usan para aliviar el dolor, reducir las fracturas e hipercalcemia. En la hipercalcemia, el papel de los bifosfonatos es tratar de reducir el dolor y prevenir desarrollo de lesiones osteolíticas y fracturas. <sup>(18)</sup>

La hipercalcemia asociada a lesiones osteolíticas, supone un 20% de los casos, y se debe a un incremento marcado de la resorción ósea por los osteoclastos. Los BFs son considerados por la Food and Drug Administration (FDA) como los fármacos de elección en el tratamiento de la hipercalcemia tumoral, siendo aceptados para dicha indicación el pamidronato y zolendronato por vía intravenosa. El zolendronato proporciona una disminución más rápida y efectiva del calcio que el

pamidronato y una respuesta de mayor duración, por lo que se puede considerar el tratamiento de elección de la hipercalcemia tumoral.

Los BFs tienen un beneficio modesto en el control del dolor óseo causado por metástasis óseas, su efecto analgésico es tardío, inicia al tercer día, esto hace que no se puedan considerar como analgésicos de primera línea. Según las recomendaciones de la *American Society of Clinical Oncology* (ASCO), las indicaciones aceptadas para el empleo de BFs incluyen la hipercalcemia tumoral y los eventos óseos asociados al cáncer de mama y mieloma múltiple. <sup>(17)</sup>

### 5.3.3 Mieloma múltiple

El mieloma múltiple es la segunda neoplasia hematológica en orden de frecuencia. Se define por la presencia de células plasmáticas con capacidad para producir una proteína y causar alteraciones clínicas en forma de anemia, insuficiencia renal, hipercalcemia o lesiones óseas.

El dolor óseo es el síntoma más típico y frecuente. Aparece en el 60-80% de los pacientes en el momento del diagnóstico, generalmente en la columna vertebral, pero también en el esternón, las costillas. Su origen son lesiones óseas que, radiologicamente, suelen corresponder a típicas imágenes osteolíticas en “sacabocados” sin esclerosis periférica, pero también pueden manifestarse como osteoporosis grave o fracturas patológicas. Las osteólisis son incluso más frecuentes que el dolor, pues aparecen en el 80% de los casos. <sup>(20)</sup>

En el mieloma múltiple, los BFs están indicado para reducir los síntomas asociados a patologías óseas como colapso vertebral, fracturas y dolor. <sup>(18)</sup>

Los pacientes con mieloma múltiple tienen el mayor riesgo de presentación de ONMRB, que se incrementa un 9% por cada década que aumente la edad. <sup>(22)</sup>



## 5.4 Vía de administración

### 5.4.1 Oral

Entre los fármacos disponibles para la administración por vía oral (VO) se encuentran, el etidronato, dosis única, en ciclos de dos semanas, que se repiten cada tres meses. Alendronato, una dosis diaria, o bien en una dosis semanal única. El risedronato con una dosis diaria, ha demostrado reducir la incidencia de fracturas en un 40 a 60%. Otros BFs, como el ibandronato y el pamidronato también disminuyen la frecuencia de fracturas vertebrales, aunque los resultados con el clodronato son dudosos. <sup>(13)</sup>

Los BFs orales son absorbidos en el intestino delgado y solo están disponibles de 1 a 10% para el hueso, generando un efecto de goteo en la médula ósea y afectando menos a las células precursoras. <sup>(2)</sup>

Las osteonecrosis suelen presentarse en pacientes que han tomado bisfosfonatos orales durante más de tres años, con un tiempo medio de consumo de 5,6 años (rango: 3,3-10,2 años). <sup>(22)</sup>

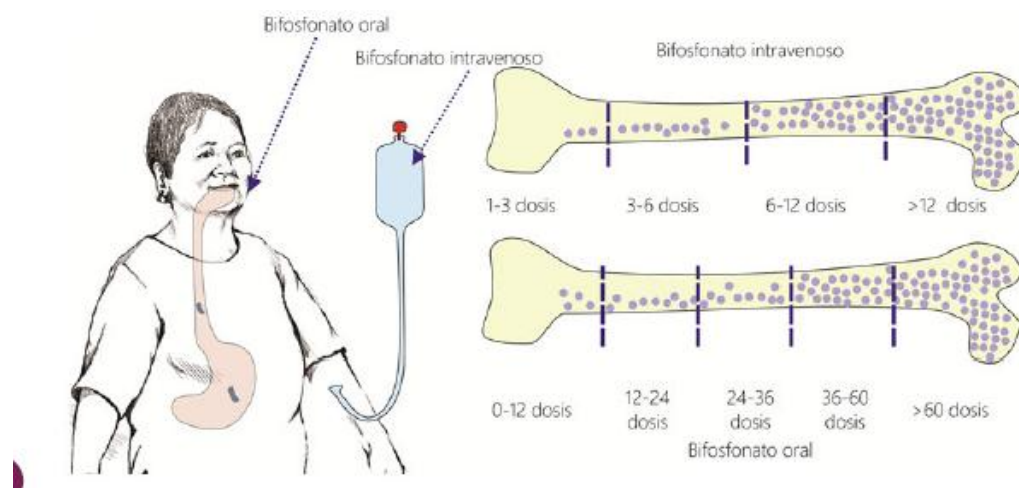


Figura 9. Acumulación de Bisfosfonatos orales e intravenosos. <sup>(3)</sup>

#### 5.4.2 Intravenosa

Los BFs por vía intravenosa (IV) tienen una mejor biodisponibilidad, y no producen efectos secundarios gastrointestinales, lo que resulta en una mejor adherencia al paciente. Se han convertido en la terapia estándar en el tratamiento de pacientes con mieloma múltiple y cáncer metastásico. <sup>(13)</sup>

Los BFs intravenosos son de absorción inmediata al hueso de 30 a 70%, el resto es eliminado por los riñones. Existe una relación de absorción de los BFs IV y orales de 1/0.007, lo que significa que la acumulación y la absorción es 142.8 veces mayor para los BFs IV que para los BFs orales en el hueso. Su acumulación prolongada aumenta la toxicidad osteoclástica. <sup>(2)</sup>

En cuanto a los intravenosos el medicamento prototipo es el ácido zoledrónico (zoledronato), como perfusión intravenosa única durante 15 minutos que inducen un aumento de la densidad mineral ósea, tanto en la columna como en la cadera, ya que se unen a la matriz ósea, disminuyendo la actividad osteoclástica y previniendo la resorción ósea. <sup>(13)</sup>

BRONJ se observa con mayor frecuencia en pacientes que han sido tratados con BFs IV y puede ocurrir espontáneamente (25%), pero por lo general aumenta el riesgo con procedimientos médicos y odontológicos. <sup>(2)</sup>

El tiempo de utilización de los pacientes con osteonecrosis en relación con los bisfosfonatos intravenosos puede ser inferior a 1 año (9,3 meses para el ácido zoledrónico y 14,1 meses para el pamidronato). Los efectos de los aminobisfosfonatos intravenosos sobre el hueso pueden persistir incluso 10 años después de suspendido el tratamiento. <sup>(22)</sup>

Nombre Bifosfonato Genérico	Nombre Comercial	Casa Farmacéutica Productora	Presencia de Nitrógeno	Vía	Enfermedad en que es utilizado	Potencia
Etidronato	Didronel	Procter & Gamble	No	Oral	Enf. De Paget	1
Tiludronato	Skelid	Sanofi	No	Oral	Enf. De Paget	50
Alendronato	Fosamax, Osteomax	Merk	Si	Oral	Osteoporosis	1000
Pisedronato	Actonel	Procter & Gamble	Si	Oral	Osteoporosis	1000
Ibandronato	Boniva	Roche	Si	Oral	Osteoporosis	1000
Pamidronato	Aredia	Novartis	Si	IV	Quimioterapia	1000-5000
Zolendronato	Zometa	Novartis	Si	IV	Quimioterapia	10000 +
Zolendronato	Aclasta, Reclast	Novartis	Si	IV	Osteoporosis	10000 +

Tabla 4. Clasificación de los Bifosfonatos. <sup>(14)</sup>

	<b>BFs IV</b>	<b>BFs VO</b>
Incidencia	Relativamente frecuente .8 a 12%	Muy infrecuente.01 a .04 %
Tiempo de administración	Corto 9.3 a 14.1 meses	Largo 3.3 a 10.2 años
Localización	Mandíbula/maxilar sector posterior	Mandíbula sector posterior
Tamaño de exposición	Mayor tamaño	Menor tamaño
Antecedente quirúrgico	70%	50%
Evolución	Impredecible	Favorable

Tabla 5. Diferencias de osteonecrosis con BFs orales e intravenosos. <sup>(22)</sup>

## 5.5 Efectos secundarios

En el caso de los BFs orales, los efectos digestivos son los más frecuentemente descritos, como las ulceraciones gástricas y esofagitis. La administración continua de etidronato puede producir cuadro de osteomalacia y tiene recidiva después de la interrupción de la terapia. Sin embargo, los BFs más modernos no presentan este efecto adverso. Hay referencias de hipocalcemia, generalmente asintomática, después de altas dosis de bifosfonatos. Sin embargo, la mayoría de los pacientes no se ven afectados gracias a la compensación aumento de la hormona paratiroidea. (18)

Su dosificación debe ser cuidada en el caso de los BFs IV, ya que si las dosis del medicamento son muy elevadas, y su administración es muy rápida se puede causar insuficiencia renal, debido a la formación de una fase sólida en la sangre, que se retiene en el riñón. (18)

### 5.5.1 Osteonecrosis de maxilar y mandíbula

La osteonecrosis es la exposición de hueso necrótico en los maxilares como un efecto secundario de la acción directa de los bifosfonatos. Se observa con mayor frecuencia en pacientes que han sido tratados con BFs IV y puede ocurrir espontáneamente (25%), pero por lo general aumenta el riesgo con procedimientos médicos y odontológicos. (3)

El 68,1% de los casos son exclusivamente en mandíbula, 27,7% en maxilar, 4,2 % simultáneo en mandíbula y maxilar. (3)

## 6. OSTEONECROSIS DE MAXILAR Y MANDÍBULA

### 6.1 Estadios y Tratamiento

Estadio	Características	Tratamiento
En riesgo	<p>No hay hueso necrótico aparente, es asintomático.</p> <p>Pacientes que han sido tratados con antiresorptivos IV o VO, y con terapia antiangiogénica. Sin hueso necrótico aparente en pacientes que han sido tratados con BFs VO y IV.</p>	<p>Estos pacientes corren el riesgo de desarrollar ONMRB debido a un historial de exposición con un antiresorptivo o una droga antiangiogénica. No tienen hueso expuesto y no requieren ningún tratamiento, solo observación. Sin embargo, estos pacientes deben ser informados de los riesgos de desarrollar ONMRB, de los signos y síntomas del proceso de la enfermedad.</p>
Estadio 0	<p>Sin evidencia clínica de hueso necrótico, pero con hallazgos clínicos inespecíficos, cambios radiográficos (radiopacos y radiolúcidos) y síntomas.</p> <p>Hallazgos clínicos</p> <ul style="list-style-type: none"> <li>- Movilidad dental no explicada por enfermedad periodontal crónica.</li> <li>- Fístula periapical o periodontal que no está asociada con necrosis pulpar causada por caries,</li> </ul>	<p>Estos pacientes deben recibir tratamiento sintomático y manejo conservador de otros factores locales, como la caries y la enfermedad periodontal. No hay tratamiento indicado, sin embargo, se le debe dar una educación e instrucción en higiene oral. Eliminar cualquier causa inflamatoria dental.</p> <p>Se puede incluir la administración de medicamentos para dolor</p>

<p>Estadio 0</p>	<p>trauma o restauraciones.</p> <p>Hallazgos radiográficos</p> <ul style="list-style-type: none"> <li>- Pérdida o resorción ósea alveolar no atribuible a la enfermedad periodontal crónica.</li> <li>- Cambios en el patrón trabecular: hueso denso y no hay hueso nuevo en las tomas de extracción.</li> <li>- Regiones de osteosclerosis que involucran hueso alveolar y hueso basal.</li> <li>- Engrosamiento del espacio del ligamento periodontal o engrosamiento de la lámina dura y esclerosis.</li> </ul> <p>Síntomas:</p> <ul style="list-style-type: none"> <li>- Dolor oral no relacionado a ningún diente.</li> <li>- Dolor óseo en la mandíbula, que puede irradiar a la región de la articulación temporomandibular.</li> <li>- Dolor sinusal, que puede estar asociado con inflamación y engrosamiento de la pared del seno maxilar.</li> </ul>	<p>crónico y control de la infección con antibióticos, cuando está indicado. Estos pacientes requerirán un seguimiento, dado el potencial de progresión a una etapa más alta de la enfermedad.</p> <p>En pacientes con signos radiográficos, se recomienda monitorear la progresión a una etapa más alta de la enfermedad.</p> <p>Debe tomarse en cuenta diagnósticos diferenciales como, enfermedad fibro-ósea crónica u osteomielitis esclerosante.</p>
------------------	-----------------------------------------------------------------------------------------------------------------------------------------------------------------------------------------------------------------------------------------------------------------------------------------------------------------------------------------------------------------------------------------------------------------------------------------------------------------------------------------------------------------------------------------------------------------------------------------------------------------------------------------------------------------------------------------------------------------------------------------------------------------------------------------------------------------------------------------------------------------	-----------------------------------------------------------------------------------------------------------------------------------------------------------------------------------------------------------------------------------------------------------------------------------------------------------------------------------------------------------------------------------------------------------------------------------------------------------

	<p>- Función neurosensorial alterada.</p> <p>Estos hallazgos inespecíficos, que caracterizan a esta variante no expuesta de ONMRB, puede ocurrir en pacientes con historial de enfermedad en estadios 1, 2 o 3 que han sanado y no tener evidencia clínica de hueso expuesto.</p>	
Estadio 1	<p>Hueso o fístulas expuestas y necróticas en pacientes que son asintomáticos y no tienen evidencia de infección.</p> <p>Hueso expuesto y necrótico o la presencia de una fístula en pacientes que son asintomáticos y no tienen evidencia de infección. Estos pacientes también pueden presentar hallazgos radiográficos mencionados para la etapa 0, que están localizados en la región de hueso alveolar.</p>	<p>Uso de enjuagues antimicrobianos orales, como clorhexidina 0.12% 3 veces al día. Sin tratamiento quirúrgico inmediato.</p> <p>Educación, motivación e instrucción en higiene oral.</p> <p>Seguimiento clínico.</p>
Estadio 2	<p>Hueso o fístulas expuestas y necróticas que rodean a los huesos asociados con la</p>	<p>Estos pacientes se benefician del uso de antimicrobianos orales en combinación con enjuagues antimicrobianos orales.</p> <p>Aunque la infección local de huesos y tejidos blandos no es considerada la etiología primaria para este proceso,</p>

	<p>infección, acompañado de dolor y eritema en la región del hueso expuesto con o sin drenaje purulento.</p> <p>Se define como hueso expuesto y necrótico o una fístula con evidencia de infección. Estos pacientes son típicamente sintomáticos, también puede presentar hallazgos radiográficos mencionados para la etapa 0, que están localizados en hueso alveolar.</p>	<p>el hueso expuesto es muy común. La mayoría de las bacterias aislados han sido sensibles al grupo de penicilinas, también a las quinolonas, metronidazol, clindamicina, doxiciclina y eritromicina, estas se han utilizado con éxito en esos pacientes que son alérgicos a la penicilina.</p> <p>Enjuague bucal 0,12% de Clorhexidina, 3 veces al día.</p> <p>Tratamiento sistémico con antibióticos.</p> <ul style="list-style-type: none"> <li>- Penicilina V-K 500mg, 4 veces al día continuo o hasta que el dolor e infección sea controlado.</li> </ul> <p>Alérgicos a penicilina responde a:</p> <ul style="list-style-type: none"> <li>- Doxiciclina una vez al día 100mg continuo o hasta que el dolor e infección es controlado.</li> <li>- Levofloxacin 500mg una vez al día durante la fase sintomática.</li> <li>- Azitromicina 500mg una vez al día durante la fase sintomática.</li> </ul>
--	-----------------------------------------------------------------------------------------------------------------------------------------------------------------------------------------------------------------------------------------------------------------------------------------------------------------------------------------------------------------------------	------------------------------------------------------------------------------------------------------------------------------------------------------------------------------------------------------------------------------------------------------------------------------------------------------------------------------------------------------------------------------------------------------------------------------------------------------------------------------------------------------------------------------------------------------------------------------------------------------------------------------------------------------------------------------------------------------------------------------------------------------------------------------------------------------------------------------------------------------------------------------------------------------------



		Educación e instrucción en higiene oral. No se recomienda realizar desbridamiento por el riesgo de exposición hueso.
Estadio 3	<p>Hueso expuesto necrótico o una fístula, dolor e infección y al menos unas de las siguientes características:</p> <ul style="list-style-type: none"> <li>- Hueso expuesto y necrótico que se extiende más allá de la región del hueso alveolar (es decir, borde inferior y rama de la mandíbula, el seno maxilar y hueso cigomático)</li> <li>- Fractura patológica</li> <li>- Fístula extraoral</li> <li>- Comunicación oronasal u oroantral</li> <li>- Osteólisis que se extiende hasta el borde inferior de la mandíbula o el suelo sinusal.</li> </ul>	<p>Estos pacientes se benefician del desbridamiento, que incluye resección, en combinación con antibioticoterapia, que puede ofrecer paliación a largo plazo con resolución de infección aguda y dolor. Igual manejo del estadio 2.</p> <p>Es necesario secuestrectomía (eliminación quirúrgica de un secuestro óseo) o en casos muy extremos mandibulectomía y maxilectomía parcial o total. Pacientes sintomáticos con enfermedad en estadio 3 puede requerir resección e inmediata reconstrucción con una placa de reconstrucción o un obturador.</p> <p>El hueso necrótico expuesto se debe quitar para facilitar que sane el tejido blando. La extracción de dientes sintomáticos dentro hueso necrótico expuesto debe considerarse, porque es poco probable que la extracción exacerbe el proceso necrótico establecido. Se debe realizar un examen histológico completo de hueso necrótico que se haya quitado, especialmente para pacientes con antecedentes de una enfermedad maligna, debido a cáncer metastásico.</p>

Tabla 6. Estadificación y tratamiento de ONMRB. (2, 4)

Los principales objetivos del tratamiento para pacientes en riesgo de desarrollo o que tienen ONMRB son:

- Priorización del tratamiento con medicamentos antiresorptivos y antiangiogénicos en pacientes oncológicos (Riesgo/Beneficio).
- Los pacientes oncológicos pueden beneficiarse enormemente del efecto terapéutico de la terapia antiresorptiva para controlar el dolor óseo y disminuir la incidencia de otras complicaciones esqueléticas.
- Los medicamentos antiangiogénicos que se utilizan en quimioterapia han demostrado eficacia en el tratamiento de diferentes tumores malignos. <sup>(4)</sup>

Preservación de la calidad de vida a través de:

- Educación y tranquilidad del paciente.
- Control del dolor.
- Control de infección secundaria.
- Prevención de la extensión de la lesión y el desarrollo de nuevas áreas de necrosis. <sup>(4)</sup>

## **6.2 Ortopantomografía como auxiliar de diagnóstico de osteonecrosis**

El diagnóstico de ONMRB se basa esencialmente en datos históricos y clínicos, pero la imagen es un importante componente para supervisar pacientes en riesgo de ONMRB, o con pacientes establecidos con este diagnóstico. Específicamente, las imágenes buscan identificar los factores desencadenantes, tales como caries e infección dental o enfermedad periodontal. Además, las imágenes evalúan la zona y el alcance de ONMRB para facilitar su diagnóstico y tratamiento. Los auxiliares de diagnóstico de imagen evalúan alteraciones del tejido duro y la ortopantomografía convencional es adecuada en la mayoría de los pacientes con ONMRB sospechoso o establecido. <sup>(27)</sup>

Objetivos de la interpretación diagnóstica de las imágenes radiográficas:

- Evaluar los dientes y las estructuras periodontales para establecer fuentes potenciales de inflamación e infección.
- Detectar osteólisis radiográfica antes de la exposición ósea clínica.
- Detectar presencia y definir el grado de cambios óseos.
- Detectar la destrucción de la cortical ósea.
- Detectar la formación de hueso perióstico.
- Evaluar la integridad del hueso mandibular y maxilar, así como evaluar el riesgo de fractura patológica.
- Evaluar la integridad del canal mandibular.
- Evaluar la integridad de la cavidad nasal y seno maxilar.
- Descartar la presencia de malignidad recurrente. <sup>(27)</sup>

### 6.2.1 Características radiográficas en salud VS Características radiográficas en osteonecrosis asociada a bifosfonatos.

Las estructuras de la cabeza y la cara se han agrupado según la topografía. Diversos planos sagitales, de delante hacia atrás, dividen la cara y cabeza en 5 regiones. Los planos sagitales mediales, en los rebordes orbitarios mediales señalan la región medial. Los planos sagitales laterales, en los rebordes orbitarios laterales dividen el área remanente, formando las regiones paramediales, entre los planos sagitales lateral y medial, las más externas son regiones laterales (Figura 10). <sup>(23)</sup>

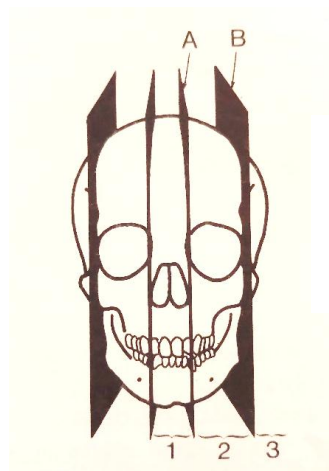


Figura 10. Regiones topográficas de la cabeza y cara. A. Plano sagital medial. B. Planos sagitales laterales. Región medial 1, regiones paramediales 2, regiones laterales. <sup>(23)</sup>

## Estructuras anatómicas radiográficas normales

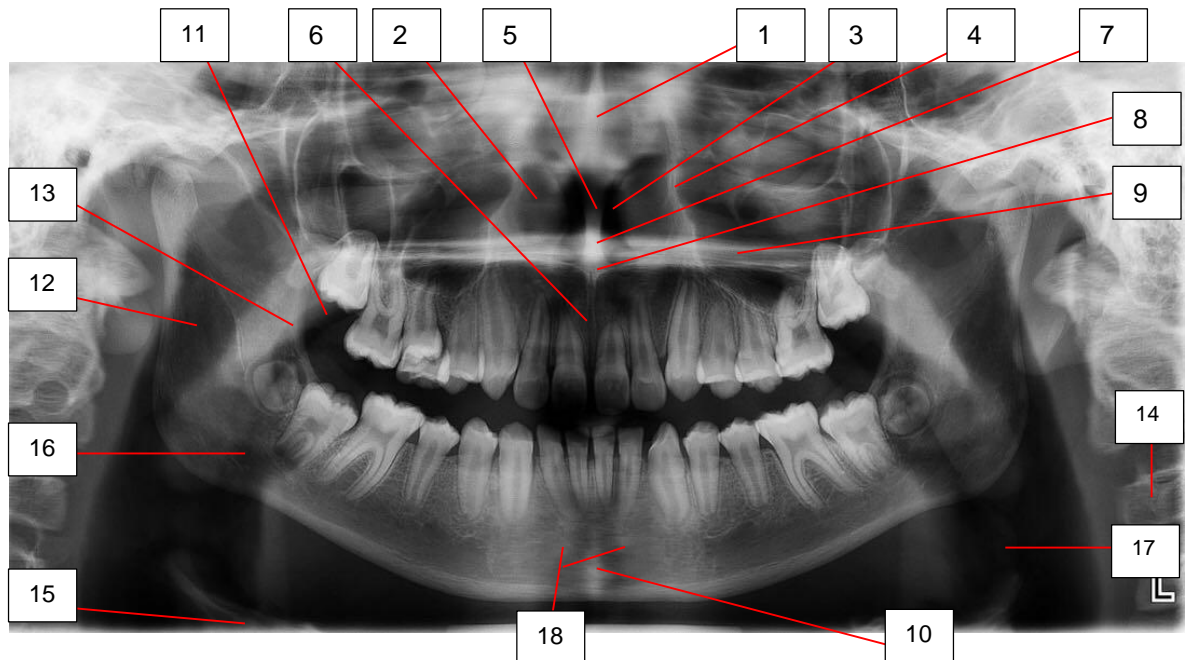


Figura 11. Estructuras de la región medial. Fuente directa.

- |                                         |                        |
|-----------------------------------------|------------------------|
| 1. Septo nasal                          | 10. Agujero mentoniano |
| 2. Cornete                              | 11. Dorso lingual      |
| 3. Fosa nasal                           | 12. Nasofaringe        |
| 4. Pared de la fosa nasal               | 13. Paladar blando     |
| 5. Vómer                                | 14. Columna cervical   |
| 6. Sutura intermaxilar                  | 15. Hueso hioides      |
| 7. Rombo nasal de parma                 | 16. Orofaringe         |
| 8. Espina nasal anterior                | 17. Epiglotis          |
| 9. Lámina horizontal del hueso palatino | 18. Apófisis geni      |

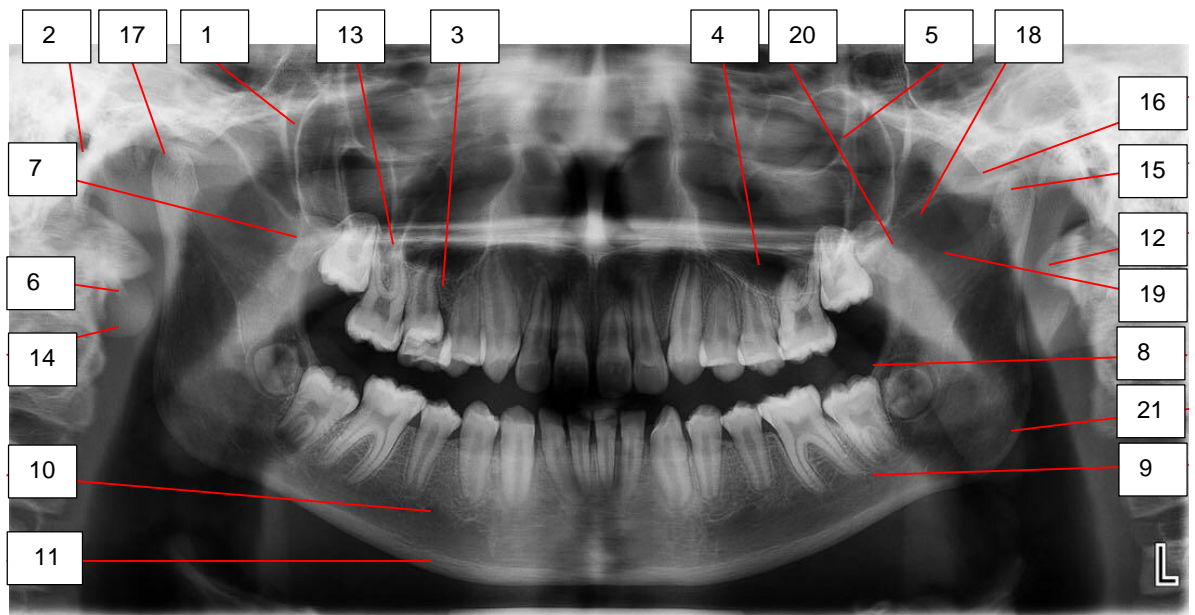


Figura 12. Estructuras de la región paramedial y estructuras de la región lateral.  
Fuente directa.

- |                                    |                          |
|------------------------------------|--------------------------|
| 1. Fosa pterigomaxilar             | 12. Apófisis mastoidea   |
| 2. Meato auditivo externo          | 13. Malar                |
| 3. Piso de seno maxilar            | 14. Lóbulo de la oreja   |
| 4. Seno maxilar                    | 15. Cóndilo              |
| 5. Reborde orbitario lateral       | 16. Eminencia articular  |
| 6. Apófisis estiloides             | 17. Cavidad glenoidea    |
| 7. Proceso pterigoideo             | 18. Arco cigomático      |
| 8. Cresta oblicua externa          | 19. Escotadura sigmoidea |
| 9. Conducto mandibular             | 20. Apófisis coronoides  |
| 10. Agujero mentoniano             | 21. Ángulo mandibular    |
| 11. Borde inferior de la mandíbula |                          |

En una ortopantomografía de un paciente con características en salud se observan cada una las estructuras anatómicas antes señaladas. El hueso del maxilar y mandíbula se observa sin ninguna lesión que este desplazando dientes o estructuras adyacentes, las trabéculas del hueso esponjoso se ven claramente dispuestas en orden. Las corticales del seno maxilar se observan delimitando ápices de premolares y molares con continuidad. Se observan los dientes presentes, espacio del ligamento periodontal, lámina dura y hueso alveolar sin ninguna alteración.

## Características radiográficas de ONMRB

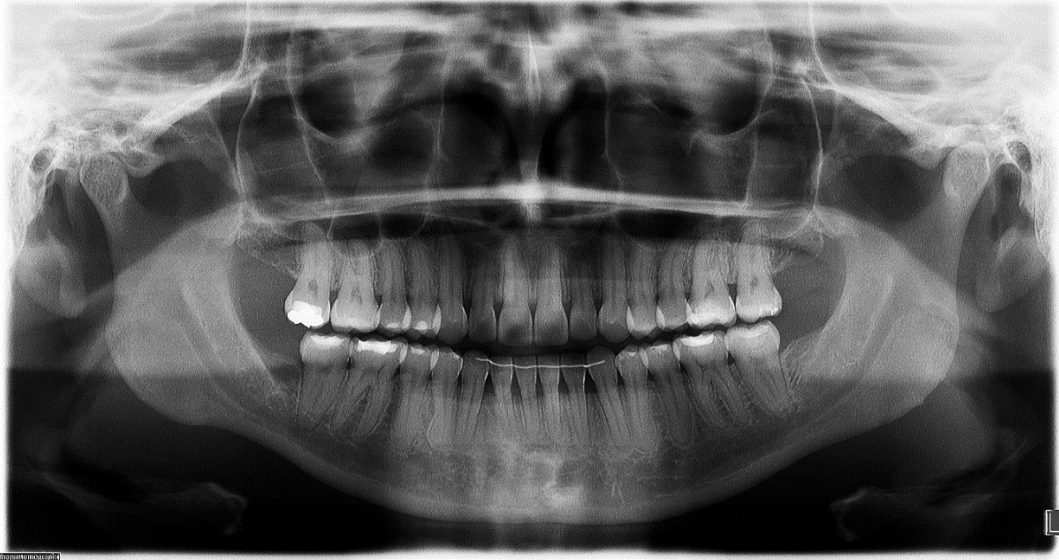


Figura 13. Se muestra una lámina dura engrosada, sobremineralizada, indicando la acumulación de hueso no remodelado en zona de molares inferiores. Múltiples zonas con cambios en el patrón trabecular, hueso alveolar y basal osteoesclerótico en mandíbula. Fuente directa: Cortesía del Departamento de Imagenología de la DEPeI F.O. UNAM.

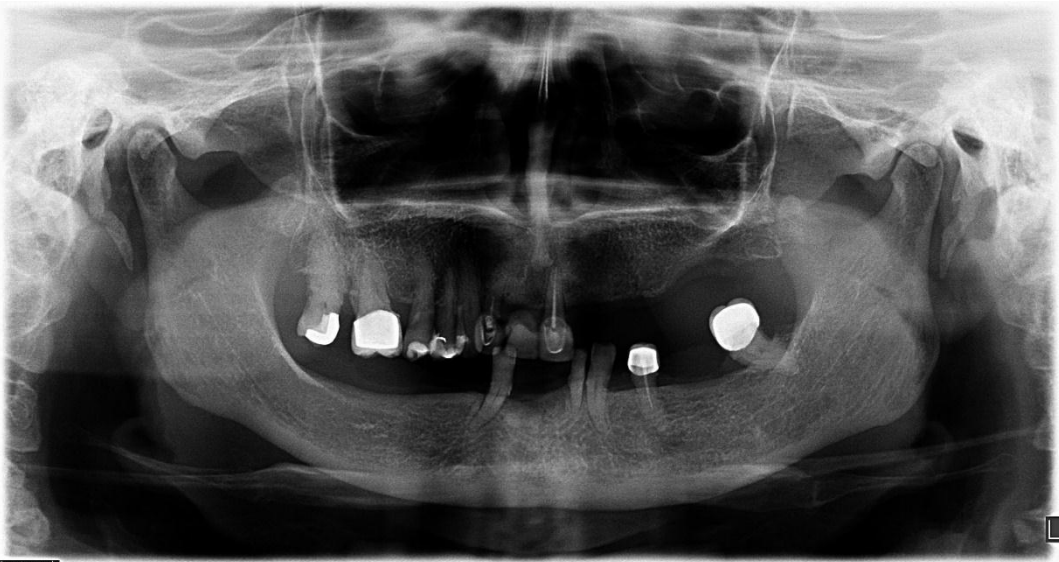

Figura 14. En el maxilar se observa pérdida de hueso alveolar generalizada, así como, una lesión radiolúcida con áreas de menor radiopacidad en la zona del 13 y 23, con bordes no definidos que abarcan desde el tabique común hasta hueso alveolar. Se observa un cambio en el patrón trabecular

del maxilar y mandíbula. Fuente directa: Cortesía del Departamento de Imagenología de la DEPeI F.O. UNAM.

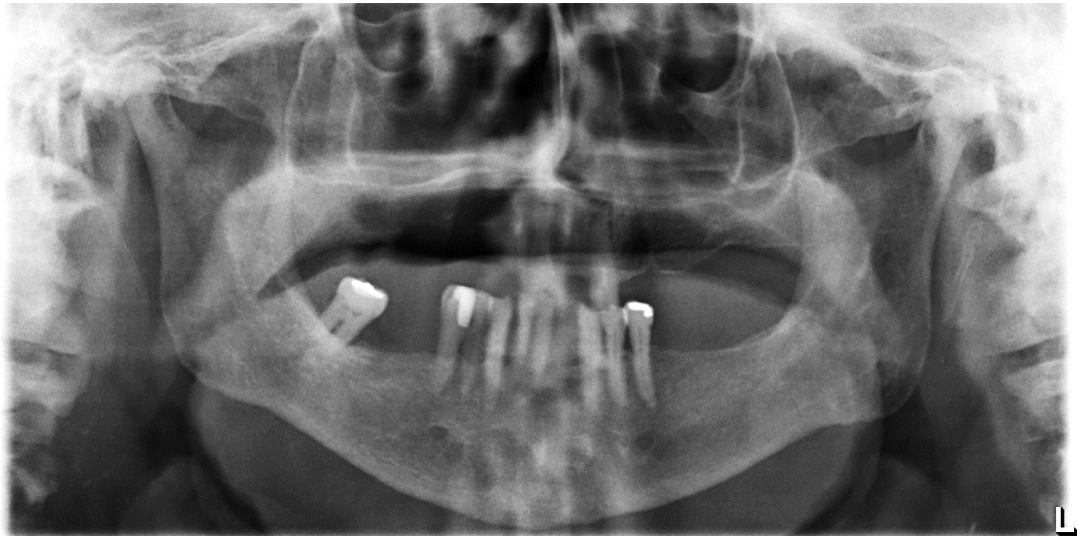

Figura 15. Se observa una lesión en el maxilar que abarca desde piso de seno hasta hueso alveolar y de la zona de molares y premolares derechos, radiolúcida con áreas de menor radiopacidad, difusa, con bordes no definidos, de igual manera se presenta una lesión de lado izquierdo, de menor tamaño en área de premolares presentando áreas de osteonecrosis. Presenta amplias zonas osteoescleróticas en línea media de la mandíbula. Fuente directa: Cortesía del Departamento de Imagenología de la DEPeI F.O. UNAM.

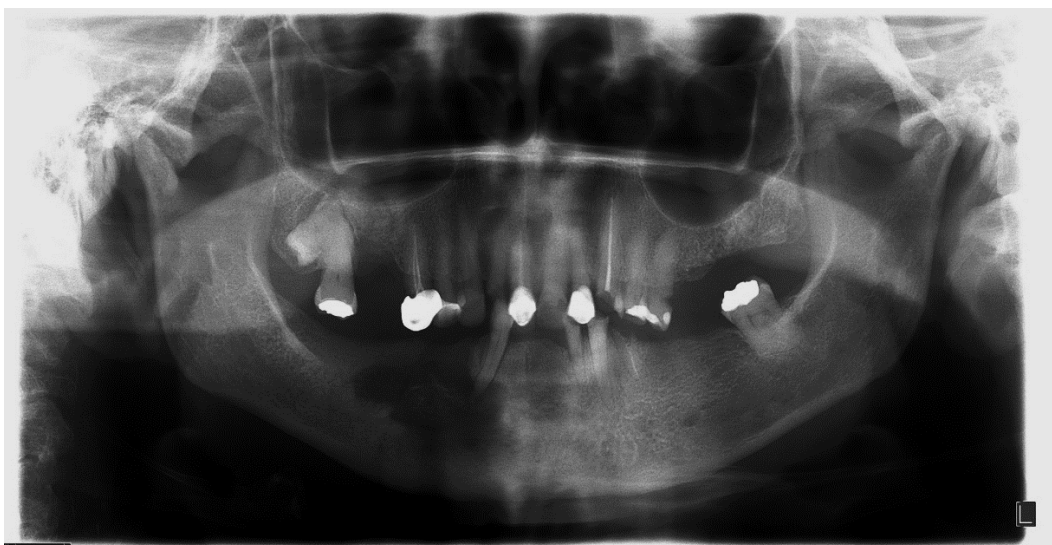

Figura 16. Se observa una lesión en la mandíbula que abarca zona de

molares y premolares derechos, desde hueso alveolar hasta hueso basal, llegando al borde de la mandíbula, radiolúcida con áreas de menor radiopacidad, en el centro se observa una zona esclerótica. En el lado izquierdo se observa una amplia zona de osteoesclerosis en todo el cuerpo de la mandíbula, presentando un cambio en el patrón trabecular. Fuente directa: Cortesía del Departamento de Imagenología de la DEPeI F.O. UNAM.

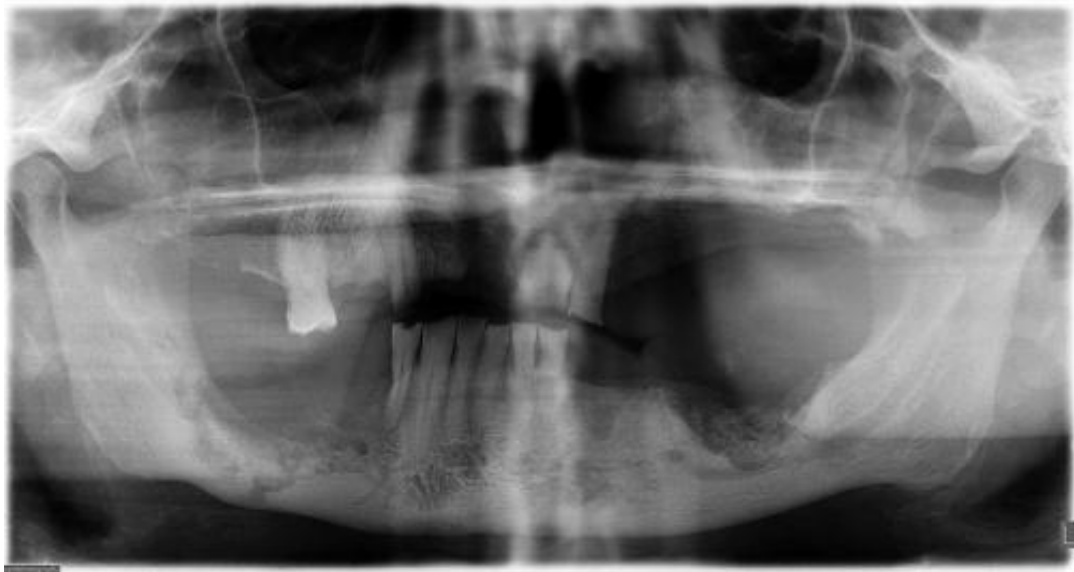

Figura 17. En el maxilar se observa que después de la extracción de incisivo central y lateral derecho no hay un buen remodelado óseo. En la mandíbula presenta dos áreas de osteonecrosis una derecha y otra izquierda acompañado de áreas de hueso esclerótico que abarcan todo el cuerpo de la mandíbula. Fuente directa: Cortesía del Departamento de Imagenología de la DEPeI F.O. UNAM.

### **6.3 Factores de riesgo locales**

#### **6.3.1 Anatomía del sitio**

##### **6.3.1.1 Biotipo gingival y óseo**

Una explicación de la mayor propensión del maxilar y mandíbula en relación con otros huesos puede obedecer a que estos se encuentran relacionados a través del ligamento periodontal con los dientes, esta comunicación, de



tejido conectivo denso, hace posible que los mecanismos y vías de propagación de las infecciones de origen odontógeno y periodontal sigan en muchos casos la vía ósea, de tal manera que los huesos maxilares están directamente expuestos a procesos infecciosos relacionados a los dientes (necrosis pulpar y procesos periapicales agudos o crónicos) y de sus tejidos blandos de sostén (enfermedad periodontal), siendo esta condición de exclusividad en relación a los otros huesos, que obviamente no poseen dientes. <sup>(19)</sup>

Los factores como la delgadez de la mucosa de revestimiento de el maxilar y la mandíbula las hace susceptibles a distintos factores traumáticos, por ejemplo: prótesis desajustadas, provocando lesiones ulcerativas y estableciendo una vía de comunicación entre el medio bucal y el hueso, incrementando la posibilidad de osteonecrosis en esa zona. <sup>(19)</sup>

Se han descrito características individuales a dos tipos de biotipo periodontal: grueso y delgado. El biotipo periodontal grueso se caracteriza por tener festoneado plano, cresta ósea ancha, coronas cortas y cuadradas, existen áreas de contacto, tiene un tejido conectivo más denso, fibrótico con una gran cantidad de adherencia y favorable para la mantención de la salud periodontal, a su diferencia el biotipo periodontal fino se caracteriza por ser festoneado fino, papilas altas, coronas alargadas y cónicas, existen puntos de contacto, transparente, con una cantidad mínima de adherencia y susceptible al trauma y la inflamación. <sup>(24)</sup>

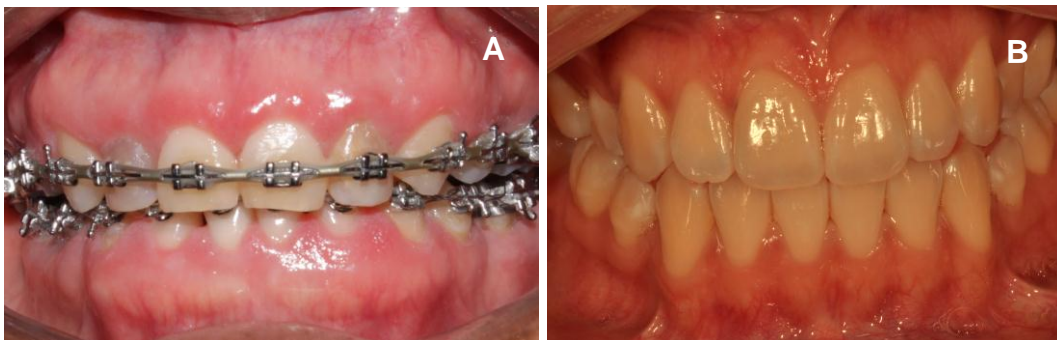


Figura 18A. Biotipo gingival grueso. Figura 18B. Biotipo gingival fino. Fuente directa: Cortesía C.D.E.P e I. María Fernanda Villalva Arellano.

### 6.3.2 Enfermedad periodontal.

La presencia de patología inflamatoria (dental o periodontal) incrementa la posibilidad de desarrollar ONMRB. <sup>(22)</sup>

Las infecciones localizadas, así como, las enfermedades inflamatorias inducen al remodelado óseo continuo. El 84% de los pacientes con osteonecrosis inducida por BFs IV, presentaban: periodontitis activa, caries dental, absceso dental, tratamiento endodóntico defectuoso según Marx en 2014. <sup>(10)</sup> Por otro lado, la oclusión causa tensión y compresión de las fibras del ligamento periodontal, a lo que la lámina dura responde haciéndose un hueso más denso, por lo que es capaz de soportar la tensión, sin embargo, los BFs previenen la resorción lo que resulta en una hipermineralización de la lámina dura con hueso no remodelado. <sup>(2, 10)</sup>

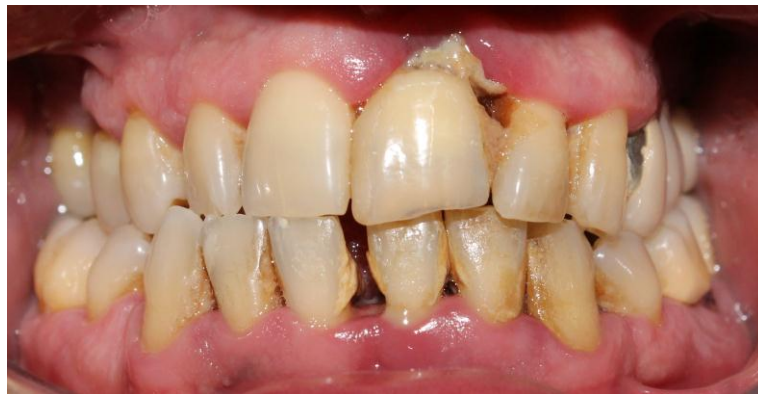

Figura 19. Ejemplo de un paciente con enfermedad periodontal. Nótese el grado de inflamación generalizada que se presenta. Fuente directa: Cortesía C.D.E.P e I. María Fernanda Villalva Arellano.

### 6.3.3 Cirugía bucal

En la osteonecrosis provocada por los BFs nitrogenados IV, los antecedentes de cirugía dentoalveolar multiplican por siete la posibilidad de presentación de ONMRB, según Junquera en 2008. <sup>(22)</sup>

Cualquier procedimiento quirúrgico como, exodoncias, cirugía periapical, periodontal o implantar serán un factor de riesgo local. Los BFs inhiben la

migración y proliferación de células epiteliales, disminuyendo proceso de cicatrización aumentando el riesgo de infección bacteriana y la activación del remodelado óseo, lo que es esencial para la cicatrización del sitio. <sup>(2)</sup>

#### 6.4 Prevención de Osteonecrosis

<b>Antes de la administración de BFs</b>	<b>Durante la administración de BFs</b>
Examen radiográfico y valoración clínica (ortopantomografía y radiografías dentoalveolares completas).	Examen radiográfico (ortopantomografía y radiografías dentoalveolares completas).
<p>Eliminar focos infecciosos para prevenir procedimientos odontológicos en un futuro cercano como:</p> <ul style="list-style-type: none"> <li>- Exodoncias</li> <li>- Cirugías periodontales</li> <li>- Endodoncia</li> <li>- Control de caries</li> <li>- Prótesis (eliminar áreas donde está produciendo mayor presión o fricción).</li> </ul>	Instrucción y motivación en higiene oral.
Proceso de cicatrización de 1 mes mínimo, antes de empezar con el tratamiento de BFs.	Control de la caries.
Instrucción y motivación en higiene oral, así como, programas de terapia de soporte periodontal.	Tratamiento endodóntico no quirúrgico si es necesario.
Para pacientes con cáncer, la terapia antibiótica profiláctica es necesaria.	Si los dientes no son restaurables por caries el tratamiento endodóntico no quirúrgico y amputación de la corona es la mejor opción.

Controles periódicos. (Mantenimiento)	Si el diente presenta movilidad grado 1 y 2 realizar ferulización.
Los BFs deben iniciar una vez terminado el tratamiento odontológico completo.	Si la movilidad es mayor a 3, existe una alta posibilidad de que la osteonecrosis esté presente y el absceso y tejido de granulación este tapando el hueso expuesto. En este caso la exodoncia atraumática y terapia antibiótica es el único recurso.

Tabla 7. Cuidados odontológicos preventivos antes y durante la administración de BFs. <sup>(2)</sup>

## 6.4.1 Revisión oral

### 6.4.1.1 Exploración periodontal

El cirujano dentista debe realizar una correcta y completa exploración periodontal. Comenzando por una detenida revisión de la encía, observando su color, forma y consistencia. Observar si hay presencia de placa dentobacteriana y cálculo supra o infraginival. Medir con una sonda periodontal y observar si presenta sangrado, establecer si existen o no bolsas periodontales y obtener los niveles de inserción clínica. Detectar si algún diente presenta movilidad dental. Si el paciente refiere dolor, revisar si existe alguna lesión infecciosa que lo esté causando y determinar si esta está relacionada al diente o al periodonto.

### 6.4.1.2 Extracción dental

#### 6.4.1.2.1 Técnicas alternativas a la extracción (Extracción atraumática)

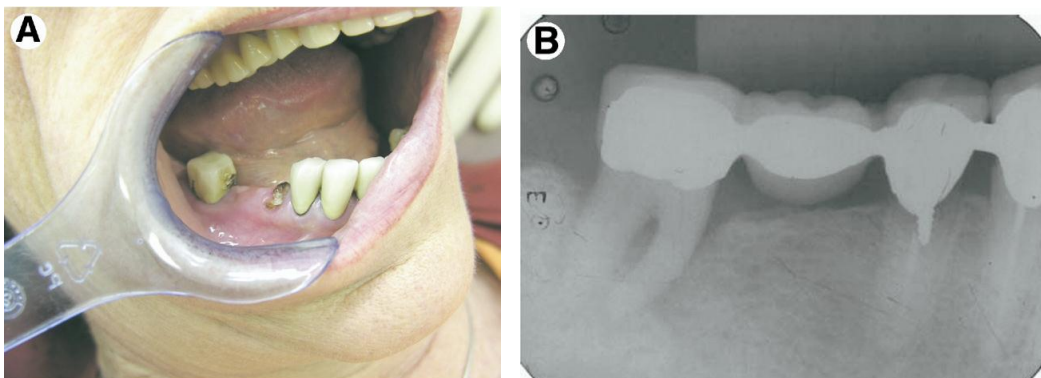
La técnica fue propuesta por Regev en 2008 y consiste, en colocar una banda elástica ortodóntica, alrededor de la parte cervical del diente afectado. Debido a su elasticidad, la banda elástica tiende a deslizarse desde la circunferencia cervical hacia apical, la cual es de menor diámetro. A medida que la banda se mueve apicalmente, causa la destrucción del

ligamento periodontal, lo que resulta en un movimiento extrusivo del diente. Para aumentar la eficacia de la técnica, se agrega una nueva banda elástica alrededor de la raíz, una vez a la semana, por lo tanto, los elásticos se encuentran empujando continuamente hacia apical. Cuando la corona sobresale más allá de la línea de mordida, se desgasta con pieza de alta, lo que permite ganar espacio adicional para la extrusión del diente. La técnica es adecuada para raíces cónicas, en dientes con múltiples raíces los elásticos se colocan en cada raíz por separado. Para dientes vitales, se requiere tratamiento de conductos previo y posteriormente, realizar la premolarización quirúrgica del diente (figura 20). <sup>(25)</sup>

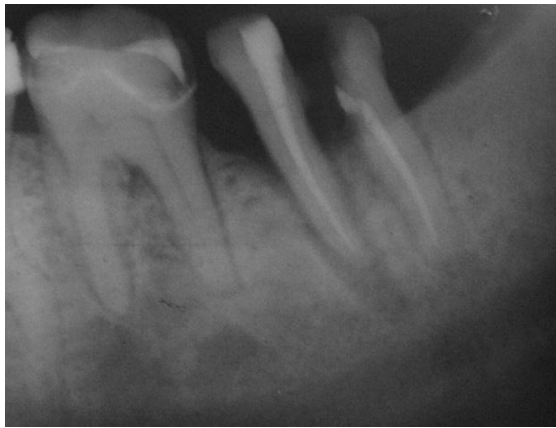

Figura 20. Tratamiento de conductos radiculares y división del segundo molar inferior durante proceso de exfoliación. Se observa la extrusión de la raíz mesial. <sup>(25)</sup>

Las radiografías periapicales se toman antes y durante el proceso para verificar la erupción del diente. Después de completar el proceso, se da seguimiento para confirmar la cicatrización del alveolo. <sup>(25)</sup>



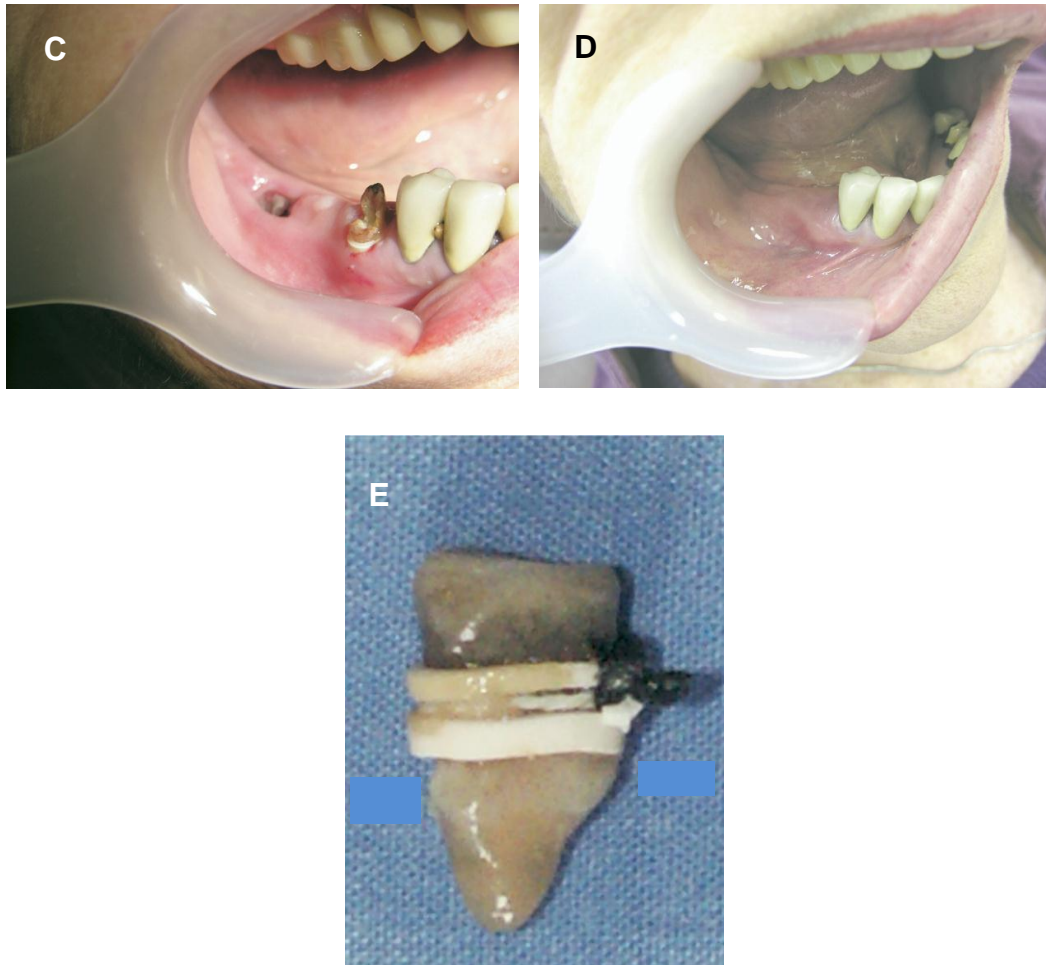


Figura 21. El segundo premolar inferior derecho y el segundo molar inferior derecho antes del procedimiento. A. Imagen clínica. B Radiografía dentoalveolar. C. Segundo molar inferior derecho después de la exfoliación y extrusión del segundo premolar inferior derecho. D. Cicatrización completa 2 meses después de la exfoliación. E. Extracción atraumática con bandas elásticas de ortodoncia. <sup>(25)</sup>

El tiempo medio requerido para extraer un diente mediante esta técnica es de aproximadamente 6 semanas (6 citas). La duración del procedimiento depende de la morfología, la fijación de cada raíz al periodonto y la cooperación del paciente. El periodo requerido es relativamente corto y la ausencia de complicaciones hacen que esta técnica sea un tratamiento de elección siempre que la extracción de un diente sea obligatoria en pacientes tratados con BFs, sin la necesidad de pausar su tratamiento. Siguiendo reglas simples pero precisas y con buena cooperación por parte

del paciente, las complicaciones asociadas con extracciones dentales en los pacientes tratados con BFs pueden ser mínimas. <sup>(25)</sup>

#### 6.4.1 Pruebas diagnósticas para la evaluación de riesgo de osteonecrosis

El objeto de diferenciar la ONMRB de otras patologías que cursan con exposiciones óseas y retrasos en la cicatrización de los procesos alveolares, debe de tomar en cuenta los siguientes criterios de diagnóstico:

1. Paciente que ha recibido o está recibiendo BFs IV o VO sin antecedentes de radioterapia en el área maxilofacial. La existencia de un antecedente de radioterapia cervico-facial conllevará a un diagnóstico diferencial comprometido entre una osteonecrosis física, química o mixta.
2. Presencia de una o varias lesiones ulceradas con exposición ósea en el maxilar superior y/o la mandíbula de más de ocho semanas de evolución.
3. Esta exposición ósea puede ser asintomática y autolimitada en su tamaño, o acompañarse de dolor, aumento en su extensión y formación de sequestros óseos.
4. Algunos casos de OMRB pueden presentarse sin una exposición ósea franca, predominando el dolor de origen no filiado, con o sin pequeñas fístulas orales. <sup>(22)</sup>

##### 6.4.1.1 Prueba del Telopéptido Carboxi-Terminal 1(CTx-1)

El CTx-1, ha sido utilizado en medicina para medir el recambio óseo en enfermedades como osteoporosis, metástasis óseas como respuesta a los bifosfonatos y se emplea como un parámetro de efectividad de la terapia de bifosfonatos orales. <sup>(26)</sup>

En el 2007, Marx y colaboradores sugirieron una prueba diagnóstica para conocer el riesgo de padecer ONMRB los pacientes bajo tratamiento de BFs orales por más de 3 años de tomar el medicamento. Este análisis se llama telopéptido C terminal de reticulación o CTX, y es determinado en el

plasma sanguíneo. Mediante un índice biológico (Pg/ml picogramos por mililitro), se mide la remodelación ósea y la resorción como un parámetro de la actividad osteoclástica. Los BFs realizan una acción farmacológica mediante la disminución de la actividad osteoclástica, el 90% de la matriz orgánica del hueso es de colágeno tipo 1. Durante la resorción ósea, los osteoclastos crean lagunas de resorción ósea con microambientes de pH bajos, donde se disuelve la matriz inorgánica exponiendo la matriz orgánica. A medida que la resorción ósea avanza, las enzimas de los osteoclastos digieren la matriz ósea orgánica liberando productos de colágeno tipo I, los cuales incluyen fragmentos de telopéptido C-terminales del colágeno tipo I llamados CTX y sus anillos. Durante el metabolismo normal de los huesos, el colágeno tipo 1 se degrada y pequeños fragmentos pasan a la sangre y se excretan vía renal. Como control, se ha sugerido la medición del CTX antes de comenzar el tratamiento con bifosfonatos, ya que el nivel se va a reducir en un 60% a las 6 semanas de iniciar un tratamiento con BFs. <sup>(26)</sup>

En tanto exista un recambio óseo más veloz, el nivel de CTX será más alto, pero si la tasa de resorción ósea es baja entonces el CTX será bajo. Se ha establecido que los valores de CTX por debajo de los 100pg/ml representaban un riesgo alto de padecer BRONJ, mientras que entre los 100 y los 150 pg/ml un riesgo moderado y por encima de los 150 pg/ml un riesgo mínimo o ningún riesgo (Tabla 8). <sup>(26)</sup>

<b>VALORES DE TELOPÉPTIDO C-TERMINAL (CTX)</b>	<b>RIESGO DE DESARROLLAR ONMRB</b>
Normal 600 pg/mL	Ninguno
Mayor a 150 pg/mL	Ninguno
De 126 a 149 pg/mL	Mínimo
De 100 a 125 pg/mL	Moderado
Menor a 100 pg/mL	Alto

Tabla 8. Riesgo de desarrollar ONMRB según los niveles plasmáticos de CTX. <sup>(14)</sup>



## 7. DISCUSIÓN

La mayoría de los autores revisados Marx (2005), Junquera (2008), Ruggiero (2014), Escobar (2007) y Lorz (2014) y Ponte (2006) concuerdan que ONMRB tiene mayor predilección a la mandíbula y que es una consecuencia de la acción directa de los BFs. Esta se va a desarrollar más fácilmente en pacientes tratados con BFs IV, concuerdan en que el riesgo aumentará con procedimientos médicos y odontológicos. Junquera en 2008 menciona, que los pacientes tratados con bifosfonatos pueden llevar a cabo un procedimiento odontológico sin riesgo a ocasionar ONMRB, antes y en los primeros 3 meses después del inicio del tratamiento con BFs, pero posterior a estos 3 meses no se debe realizar ningún procedimiento quirúrgico.

Marx en 2005 menciona, que la enfermedad periodontal es la principal causa de desarrollar ONMRB, ya que la acumulación de placa dentobacteriana y la inflamación de la encía, hacen susceptible el hueso a recibir bacterias y ocasionar infección, ya que la capacidad del hueso de tener un proceso natural de resorción/aposición esta disminuido, ocasiona exposición ósea de hueso necrótico.

Escobar en 2007 menciona que el medicamento que más ocasiono ONMRB fue el pamidronato mientras que Marx en 2006 reporto que el medicamento mas potente y el que tiende a tener mas riesgo de padecer ONMRB fue el ácido zoledrónico. Según la FDA el ácido zoledrónico esta indicado para uso en quimioterapia, pero también para el tratamiento de fracturas en osteoporosis, siendo este el medicamento mas potente de todos los tipos de BFs.

## 8. CONCLUSIONES

En conclusión, el conocimiento de las características clínicas y radiográficas de la ONMRB tiene como propósito el diagnóstico correcto de esta condición en el consultorio dental. Por las características antes mencionadas los BFs IV a comparación de los BFs VO presentan mayor biodisponibilidad, por lo que tienen mayor adherencia al paciente por un largo tiempo, hasta 13 años aún suspendido el tratamiento. Es importante que los médicos generales, ginecólogos u oncólogos adviertan y refieran a los pacientes que vayan a comenzar tratamiento con BFs a ir con el cirujano dentista a una revisión exhaustiva, y llevar a cabo los tratamientos odontológicos necesarios antes de la terapia. Sin embargo, si los pacientes llegan al cirujano dentista con un tratamiento ya establecido de BFs, se deben ofrecer tratamientos alternativos, lo menos invasivos y darles una solución a sus problemas, porque generalmente llegarán con osteonecrosis, dolor e inflamación.

Como se mencionó previamente, un tratamiento alternativo que se debe considerar es la extracción atraumática indicada para pacientes que no deban tener manipulación quirúrgica; como todo tratamiento, tiene ciertas indicaciones y contraindicaciones, sin embargo, si el paciente es candidato a esta opción terapéutica se disminuirán las complicaciones de extracción dental traumática. La ONMRB debe ser bien conocida por el cirujano dentista para no seguir generando lesiones y hueso necrótico expuesto.

## 9. REFERENCIAS BIBLIOGRÁFICAS

1. Clarke B. Normal Bone Anatomy and Physiology. Clin J Am Soc Nephrol 2008; 3: 131–139
2. Cortés Motta M, Fernández Grisales R. Osteonecrosis de los maxilares: fisiopatología, diagnóstico y tratamiento. Rev. CES Odont 2016; 29(2): 65-77
3. Marx RE, Sawatari Y, Fortin M, Broumand V. Bisphosphonate-Induced Exposed Bone (Osteonecrosis/Osteopetrosis) of the Jaws: Risk Factors, Recognition, Prevention, and Treatment. J Oral Maxillofac Surg 2005; 63(11): 1567–75
4. Ruggiero SL, Dodson TB, Fantasia J, Goodday R, Aghaloo T, Bhoomi M, O’Ryan F. American Association of Oral and Maxillofacial Surgeons position paper on medication-related osteonecrosis of the jaw—2014 update. J Oral Maxillo Fac Surg 2014; 72: 1938-1956
5. Ross. Histología; texto y atlas color. 3ª. ed. México: Medica Panamericana, 1997. Pp. 147-163
6. Lindhe J. Periodontología Clínica e Implantología Odontológicas. 3ª. ed. México: Medica Panamericana, 2000. Pp. 79-85
7. Gartner ML. Histología; texto y atlas. 2ª. ed. México: Mc Graw-Hill Interamericana, 1997. Pp. 78-91
8. Leeson TS. Texto Atlas de Histología. 1ª. ed. Interamericana, 1990. Pp. 167-189
9. Sodek J, Mckee M. Molecular and Celular Biology of Alveolar Bone. Periodontology 2000, 2000; 24: 99-126
10. Marx RE. A Decade of Bisphosphonate Bone Complications: What It Has Taught Us About Bone Physiology. Int J Oral Maxillofac Implants 2014; 29(2): 247–258

11. Sierra GD, Castro R, González A, Lara J, Chávez A. Proteínas morfogénicas óseas (BMP): aplicación clínica para reconstrucción de defectos en hueso. *Gac Med Mex* 2016; 152: 381-385
12. Mycek M. *Farmacología*. 2a. ed. McGraw Hill, 2004. Pp 559-560
13. Sook Bin W, Hellstein W, Kalmar J. Systematic Review: Bisphosphonates and Osteonecrosis of the Jaws. *Ann Intern Med* 2006; 144: 753-761
14. Lorz P. Prevención de la Osteonecrosis de Maxilares inducida por Bifosfonatos: Guía para el odontólogo general. Revisión bibliográfica. *Rev. Cient. Odontol* 2014; 10 (1): 63-72
15. Díaz Curiel M, García JL, Carrasco J, Honorato R, Pérez Cano A, Rapado A, Álvarez Sanz C. Prevalencia de osteoporosis determinada por densitometría en la población femenina española. *Med Clin (Barc)* 2001; 116: 86-88
16. Molinero A, Lou Arnal S, Medina Orgaz E, Muñoz S, Ibáñez J. Tratamiento de la osteoporosis con bifosfonatos: aproximaciones a nuestra realidad asistencial. *Aten Primaria* 2011; 43(2): 95-99
17. Khrosravi P, Díaz V. Bifosfonatos en oncología. *An Med Interna (Madrid)* 2005; 22: 544-547
18. Ponte N, Fresco RE, Aguirre JM. Bisphosphonates and Oral Pathology I. General and preventive aspects. *Med Oral Patol Oral Cir Bucal* 2006; 11: 396-400
19. Escobar EA, López J, Marques MS, Chimenos E. Osteonecrosis de los maxilares asociada a bifosfonatos: revisión sistemática. *Av Odontoestomatol* 2007; 23 (2): 91-101
20. García R, Mateos MV, San Miguel JF. Mieloma múltiple. *Med Clin (Barc)* 2007; 129(3): 104-115
21. Carranza S. Osteonecrosis mandibular asociada a bisfosfonatos. *Ginecol Obstet Mex* 2007; 75(11): 655-660
22. Junquera LM, Granizo M. Diagnóstico, prevención y tratamiento de la osteonecrosis de los maxilares por bisfosfonatos. Recomendaciones de

- la Sociedad Española de Cirugía Oral y Maxilofacial (SECOM). Rev Esp Cir Oral y Maxilofac 2008; 30,3: 145-156
23. Chomenko AG. Atlas interpretativo de la Pantomografía Maxilofacial. 2ª. ed. Barcelona España: Ediciones Doyma, 1990. Pp 28-35
24. García S, Cayturo C, Gutiérrez M, Medina K, Orrego G. El biotipo periodontal como factor influyente en recesión gingival en pacientes adultos que acuden a la Clínica de Posgrado de la UNMSM, Lima-Perú. theorema 2015; 2, 2: 19-25
25. Regev E, Lustmann J, Nashef R. Atraumatic Teeth Extraction in Bisphosphonate-Treated Patients. J Oral Maxillofac Surg 2008; 66: 1157-1161
26. Lorz P, Varela R. La prueba CTX como evaluador de riesgo en el diagnóstico y tratamiento de osteonecrosis de los maxilares inducida por el uso de bifosfonatos. Odovtos-Int. J. Dental Sc 2015; 17-1: 41-51
27. Sanjay M, Mallya B, Sotirios T. Imaging of Radiation- and Medication-Related Osteonecrosis. Oral and Maxillofacial Radiology 2017; 3: 101-113.