



**UNIVERSIDAD NACIONAL AUTÓNOMA DE MÉXICO
FACULTAD DE MEDICINA**

HOSPITAL REGIONAL DE ALTA ESPECIALIALIDAD “CIUDAD SALUD”

**PREVALENCIA DE ANEURISMAS CEREBRALES EN PACIENTES DEL
HOSPITAL REGIONAL DE ALTA ESPECIALIDAD CIUDAD SALUD
DIAGNOSTICADOS POR LOS MÉTODOS DE IMAGEN ANGIOGRAFÍA POR
SUSTRACCIÓN DIGITAL Y ANGIOTOMOGRAFÍA.**

**TESIS
PARA OBTENER EL GRADO DE
ESPECIALISTA EN IMAGENOLOGIA DIAGNOSTICA Y TERAPEUTICA**

**PRESENTA:
DRA. NATALIA ELIZABETH MEJIA ENRIQUEZ**

**DIRECTOR DE TESIS
DR. FERNANDO PEREZ GORDILLO**

**ASESORES DE TESIS
DRA. KARINA DEL CARMEN TRUJILLO MURILLO**

TAPACHULA, CHIAPAS, MEXICO, 2018



Universidad Nacional
Autónoma de México

Dirección General de Bibliotecas de la UNAM

Biblioteca Central



UNAM – Dirección General de Bibliotecas
Tesis Digitales
Restricciones de uso

DERECHOS RESERVADOS ©
PROHIBIDA SU REPRODUCCIÓN TOTAL O PARCIAL

Todo el material contenido en esta tesis esta protegido por la Ley Federal del Derecho de Autor (LFDA) de los Estados Unidos Mexicanos (México).

El uso de imágenes, fragmentos de videos, y demás material que sea objeto de protección de los derechos de autor, será exclusivamente para fines educativos e informativos y deberá citar la fuente donde la obtuvo mencionando el autor o autores. Cualquier uso distinto como el lucro, reproducción, edición o modificación, será perseguido y sancionado por el respectivo titular de los Derechos de Autor.

AUTORIZACION DE TESIS

DR. SERGIO CONTRERAS LOPEZ
JEFE DE ENSEÑANZA
HOSPITAL REGIONAL DE ALTA ESPECIALIDAD "CIUDAD SALUD"

DR. FERNANDO PEREZ GORDILLO
DIRECTOR DE TESIS
JEFE DEL DEPARTAMENTO DE IMAGENOLOGIA DIAGNOSTICA Y
TERAPEUTICA
PROFESOR TITULAR DE LA ESPECIALIDAD
HOSPITAL REGIONAL DE ALTA ESPECIALIDAD "CIUDAD SALUD"

DRA. KARINA DEL CARMEN TRUJILLO MURILLO
ASESOR DE TESIS
INVESTIGACION
HOSPITAL REGIONAL DE ALTA ESPECIALIDAD "CIUDAD SALUD"

AGRADECIMIENTOS

Como cita Sigmund Freud hay dos frases con las que quisiera comenzar mis agradecimientos:

*"Con solo temer a la **mediocridad**, ya se está a salvo".
"He sido un hombre afortunado en la vida: **nada me resultó fácil**".*

Agradezco especialmente a mi familia, sin ellos nada de esto sería posible. A mi mamá Carmen Enriquez, a mi papá Henry Mejia y a mi hermana Stephania Mejia por su apoyo, amor incondicional y confianza, gracias por darme la fuerza para soportar todo lo que conllevo esta residencia, por los sacrificios y en especial por creer en mí.

A mi familia mexicana Diego Rivera y Cristina Ramos quienes fueron mi apoyo emocional durante estos cuatro años, gracias por escucharme y por estar siempre incondicionales conmigo, son lo que más valoro y voy a extrañar de México.

Gracias a mis buenos amigos por creer en mí y en todos mis proyectos y en especial a Karen Delgado quien siempre me escucho, me apoyo y espero paciente mis vacaciones para hacerme olvidar el tiempo y el espacio, gracias porque en cada viaje me cargabas la pila con buena energía y lograbas que olvidara el resto del mundo.

Gracias a México y a Chiapas por acogerme, al Hospital Ciudad Salud y a todos los que me dieron la oportunidad de alcanzar una meta más en mi vida. A mis profesores por sus enseñanzas y a todo el equipo que de alguna manera contribuyo en mi formación.

Y para terminar como cito Virginia Woolf:

*"No hay barrera, cerradura, ni cerrojo que puedas imponer a la libertad de mi
mente."
"Todo es efímero como el arcoíris".*

Al final del camino, la vida sola se equilibra....

INDICE

	Página
LISTA DE CUADROS	I
LISTA DE GRAFICOS	II
ABREVIATURAS	III
RESUMEN	IV
I. INTRODUCCION	
1.1 Definición aneurismas	1
1.2 Epidemiología	2
1.3 Etiopatogenia	3
1.3.1 Factores de Riesgo	4
1.4 Tipos de Aneurismas	5
1.4.1 Saculares	5
1.4.2 Fusiformes	5
1.4.3 Pseudoaneurismas	6
1.5 Localización de Aneurismas	6
1.6 Presentación clínica	7
1.6.1 Graduación Clínica	8
1.7 Angiografía por sustracción digital	9
1.8 Angiotomografía cerebral	10
1.8.1 Graduación por Imagen de Hemorragia subaracnoidea	11

II. JUSTIFICACION	12
III. HIPOTESIS	13
IV. OBJETIVOS	14
4.1 Objetivo General	
4.2 Objetivos Específicos	
V. METODOLOGIA	15
5.1 Lugar de Estudio	
5.2 Tipo de Estudio	
5.3 Población de Estudio	
5.3.1 Criterios de Inclusión	
5.3.2 Criterios de Exclusión	
5.4 Variables	16
5.4.1 Variables Dependientes	
5.4.2 Variables Independientes	
5.4.3 Variables Cuantitativas	
5.4.4 Variables Cualitativas	
5.5 Tecnología utilizada	
VI. RESULTADOS	17
VII. DISCUSION	20
VIII. CONCLUSIONES	21
IX. REFERENCIAS BIBLIOGRAFICAS	22

LISTA DE CUADROS

Cuadro	Página
Cuadro 1. Localización de Aneurismas cerebrales	7
Cuadro 2. Escala de Hunn y Hess	9
Cuadro 3. Escala de Fisher	11
Cuadro 4. Escala de Fisher modificada	11

LISTA DE GRAFICOS

Grafico	Página
Grafico 1. Total de angiografías en los años 2015-2016. Comparacion entre sexo femenino y masculino.	17
Grafico 2. Total de angiotomografías en los años 2015-2016. Comparacion entre sexo femenino y masculino.	17
Grafico 3. Distribucion total por sexo en los años 2015-2016.	18
Grafico 4. Distribucion de aneurismas por localización.	18
Grafico 5. Distribucion de aneurismas según la edad en el año 2015.	19
Grafico 6. Distribucion de aneurismas según la edad en el año 2016.	19

ABREVIATURAS

AB: Arteria basilar

ACA: Arteria cerebral anterior

ACC: Arteria carótida común

ACCD: Arteria carótida común derecha

ACCI: Arteria carótida común izquierda

ACeS: Arteria cerebelosa superior

ACI: Arteria carótida interna

ACIA: Arteria cerebelosa inferoanterior

ACM: Arteria cerebral media

AComA: Arteria comunicante anterior

ACoP: Arteria comunicante posterior

ACP: Arteria cerebral posterior

ACIP: Arteria cerebelosa inferoposterior

ASD: Angiografía por sustracción digital

AV: Arteria vertebral

HSA: hemorragia subaracnoidea

PW: Polígono de Willis

RESUMEN

Objetivo: Determinar la prevalencia de aneurismas cerebrales en pacientes del Hospital Regional de Alta Especialidad Ciudad Salud (HRAECS) diagnosticados por los métodos de imagen Angiografía por Sustracción Digital y la Angiotomografía.

Hipótesis: Se espera encontrar que la frecuencia, localización y tipo de aneurismas cerebrales se comporte de forma diferente en la población de estudio con respecto a lo reportado en la literatura mundial.

Metodología: El siguiente estudio es de tipo observacional, descriptivo, retrospectivo y de corte transversal. Se desarrolló en el Departamento de Imagenología Diagnóstica y Terapéutica del Hospital Regional de Alta Especialidad "Ciudad Salud". Se incluyeron un total de 133 pacientes, en los cuales se realizaron estudios de imagen ya sea Angiotomografía o Angiografía por sustracción digital de cráneo por un diagnóstico presuntivo de aneurisma cerebral, durante un periodo comprendido entre los meses de enero de 2015 a diciembre de 2016. De este número total se realizaron 55 Angiotomografías y 78 angiografías por sustracción digital, de las cuales 38 pacientes fueron diagnosticados con aneurisma cerebral por Angiotomografía, 20 pacientes fueron diagnosticados por angiografía por sustracción digital y se excluyeron 75 pacientes los cuales no contaban con el diagnóstico de envió o no se encontró su reporte en cualquiera de los dos métodos diagnósticos. De este total de pacientes estudiados 35 fueron mujeres y 23 fueron hombres, con un rango de edad entre los 20-80 años, en estos se estudiaron las variables forma, ubicación, número de aneurismas, el sexo y edad en los que se presentaron con mayor frecuencia.

Resultados: El género donde se detectó con mayor frecuencia aneurisma fue en la población femenina con un total de 35 pacientes detectadas por Angiotomografía y angiografía en comparación con 23 hombres diagnosticados con la misma patología. El sitio más frecuente de presentación fue la arteria cerebral media en total en 19 pacientes (32.75%). La morfología principal fue la sacular en un 100% de los pacientes en los dos métodos de estudio. 54 pacientes se presentaron con un único aneurisma lo cual corresponde al 93.10% y 4 pacientes con aneurisma múltiple (6.8%).

Conclusión: con relación a la hipótesis planteada se llegó a la conclusión de que en la población estudiada en el Hospital Regional de Alta Especialidad Ciudad Salud, la localización más frecuente de aneurisma cerebral es en la Arteria Cerebral Media (ACM), a pesar de que se presenta en la circulación anterior, el solo hecho de presentarse en esta localización difiere de lo reportado en la literatura mundial, en cuando a la edad de presentación, el sexo, la morfología y el número dicha patología se comporta igual que en lo reportado mundialmente.

I. INTRODUCCION

Los aneurismas cerebrales son dilataciones arteriales focalizadas que representan puntos de debilidad de la pared a nivel de la túnica media. En Estados Unidos se ha observado una prevalencia en la población general del 1-5% (1), lo que se traduce en una población entre diez y quince millones y se estima una incidencia de 10.5 por cada 100.000 habitantes cada año. Se calcula una alta incidencia de aparición a partir de los 35 años con un promedio entre los 55 y 60 años, presentándose más en las mujeres que en los hombres con una relación 2:1 (2).

Los aneurismas intracraneales tienen etiología adquirida, pero se sabe que un pequeño grupo de ellos tienen sus orígenes en enfermedades asociadas (3).

Actualmente se dispone de diversos métodos de imagen que proporcionan información acerca de la morfología, tamaño y localización del aneurisma y con base en ello, es posible la planeación y el posterior manejo de esta afección (4).

La Tomografía Axial Computarizada (TAC), es el estudio inicial en todo paciente que llega a urgencias por cefalea intensa sugerente de Hemorragia Subaracnoidea y cuya probable causa sea la ruptura de un aneurisma. El estudio debe ser sin contraste y puede detectar sangre en el espacio subaracnoideo hasta en el 92% de los casos, durante las primeras 24 horas (4). Además está en una técnica que nos permite realizar reformateos multiplanares y utilizar otras herramientas como el MIP (máxima intensidad de proyección) y la reconstrucción tridimensional del sistema arterial, haciendo posible observar todas las características incluso del cuello del aneurisma. Esta modalidad de examen es particularmente útil en aquellos casos inestables que pueden requerir de una craneotomía urgente, antes de que se pueda realizar la angiografía (4). Este examen es muy útil en el seguimiento de pacientes con aneurisma tratados por vía endovascular, aneurismas parcialmente clipados o aneurismas no rotos (4).

La angiografía se considera el GOLD STANDARD para el diagnóstico de la patología vascular cerebral, en especial para el estudio de los aneurismas, tiene una sensibilidad del 91.7% y una especificidad del 100%, un valor predictivo positivo del 100% y un valor predictivo negativo del 67.7% (4).

El presente estudio “Prevalencia de aneurismas cerebrales en pacientes del Hospital Regional de Alta Especialidad Ciudad Salud diagnosticados por los métodos de angiografía por sustracción digital y Angiotomografía”, tiene por finalidad demostrar el número de pacientes que son diagnosticados por esta patología por los métodos de imagen de angiografía por sustracción digital y Angiotomografía estudiados durante el periodo comprendido desde enero de 2015 a diciembre de 2016 y que fueron atendidos por en el Servicio de Imagenología. El conocimiento de estos datos nos daría un panorama acerca de qué población es la más afectada teniendo en cuenta las variables de género, edad y localización del aneurisma, pudiendo establecer una base estadística y a partir de esto generar nuevas investigaciones, comparando lo obtenido con lo que se reporta en la literatura mundial y observar si esta patología tiene alguna variable de acuerdo a la demografía estableciendo un parámetro de búsqueda direccionado que pudiera facilitar el diagnóstico y su posterior tratamiento. Además se podría tener un seguimiento y se podría determinar si con el transcurso del tiempo esto permanece igual o cambia de acuerdo al crecimiento poblacional, migraciones, hábitos de vida y costumbres.

1.1 Aneurismas cerebrales

Los aneurismas cerebrales son dilataciones anormales localizadas en las paredes de las arterias cerebrales, ubicadas por lo general en las zonas de emergencia de las ramas de arterias principales y especialmente durante su recorrido por el espacio subaracnoideo cisternal. La pared de un aneurisma es delgada, lo que aumenta el riesgo de ruptura. Su sola presencia puede comprimir el parénquima cerebral circundante o los nervios craneales y puede dar lugar a déficits neurológicos progresivos, o pueden romperse y sangrar dando por resultado muerte o infarto (5).

1.2 Epidemiología

Se estima que del 1% al 5% de la población mundial puede tener un aneurisma y 1 de cada 10.000 sufre HSA por rotura de aneurisma y se presentan con una frecuencia de 10.5 casos por cada 100.000 habitantes (7).

Los aneurismas cerebrales son la principal causa de Hemorragia Subaracnoidea no Traumática. En los Estados Unidos producen la muerte o invalidez de alrededor de 18.000 a 20.000 personas por año (7).

La incidencia de aneurismas rotos es de aproximadamente 12 por cada 100.000 habitantes (30.000 casos anuales). La incidencia de aneurismas no rotos en la población general, es muy baja, < del 1% en las grandes series de autopsias (7).

Los rangos de edad en los que se diagnostica esta patología oscilan entre 40-70 años, aumentando la prevalencia al aumentar la edad y siendo más frecuente su presentación en mujeres en un 56%. En cuanto a su localización se encuentran con mayor frecuencia en la circulación anterior 90%, el 10% en la circulación posterior: extremo basilar, arterias cerebelosas (arteria cerebelosa posteroinferior, la más frecuente) y en < 1% hacia la arteria trigeminal, fenestración de la unión vertebrobasilar (7).

En México no existen estadísticas que informen acerca de la prevalencia de aneurismas en la población.

1.3 Etiopatogenia

Los aneurismas intracraneales, se originan, frecuentemente, de los vasos del Polígono de Willis o de la bifurcación de la arteria carótida, de la cerebral anterior, de la cerebral media o de la arteria basilar (9).

Los mecanismos por los cuales se forman los aneurismas no son bien entendidos, sin embargo se aceptan dos posibles teorías:

- Congénita, que acepta la posibilidad de un defecto en la continuidad de la capa de músculo liso de la túnica media de la pared arterial y que generalmente se presentan a nivel de las bifurcaciones, sitio donde comúnmente se encuentran los aneurismas (9).
- Adquirida, presencia de cambios degenerativos en la pared arterial, en localizaciones críticas debidos a la edad, hipertensión arterial, alteraciones ateroscleróticas así como a la presencia de enfermedades del tejido conectivo (9).

Finalmente, se ha descrito que en las familias que tienen antecedentes de HSA, la presencia de aneurismas podría ser de hasta cuatro veces mayor que en casos de familias con esporádica presentación de HSA (10).

1.3.1 Factores de Riesgo

Entre los factores de riesgo se han señalado como los más destacados:

Modificables:

- Fumar (consumo de cigarrillos es mayor de 20/día).
- Hipertensión arterial, es una causa asociada a hemorragia subaracnoidea (HSA), la asociación de excesivo consumo de cigarrillos y de hipertensión arterial sistémica (HTA) parecen tener efecto sinérgico aumentando el riesgo de HSA, siendo casi 15 veces mayor que el riesgo de los no hipertensos y que no fuman.
- El consumo excesivo de alcohol, también ha sido descrito como un factor importante habiéndose señalado incluso hasta un efecto dosis dependiente, generalmente tienen una peor evolución con aumento de la incidencia de re-sangrado así como de isquemia por vasoespasmo.
- El uso de drogas como la cocaína, también se ha descrito como un factor de aumento del riesgo de HSA, habiéndose descrito que en estos casos los aneurismas suelen ser pequeños, generalmente menores de 4.9 mm (11).

No modificables:

- Enfermedad aneurismática previa
- Antecedentes patológicos familiares. Pacientes con aneurismas familiares, que hacen HSA, tienen peor evolución cuando se comparan con los que tienen HSA esporádica.
- Síndromes asociados: Marfán, Ehlers-Danlos Tipo IV y enfermedades del colágeno Tipo III (11).

1.4 Tipos de Aneurismas

1.4.1 Aneurismas saculares:

- Deben su nombre a que son verdaderos sacos que se forman en la pared arterial y que como ya se ha mencionado tienen un componente congénito y otro adquirido que se localizan en 90% de casos en la mitad anterior del Polígono de Willis a nivel de sus ramas principales, de predominio en las bifurcaciones y sobre el origen de las ramas arteriales (12).
- Pueden ser múltiples. Constan de cuerpo, cuello y fondo, pudiendo presentar dos o más lóbulos (12).
- Discurren a nivel de los ángulos apicales, donde son las zonas de mayor debilidad en las que no hay capa muscular. En estas áreas el impacto del flujo sanguíneo es tal que produce una degeneración progresiva de la membrana elástica interna, produciendo herniación de la capa íntima a través de los defectos de la pared, de tal modo que un aneurisma sacular solo está provisto de adventicia e íntima (12).

1.4.2 Aneurismas fusiformes:

- Asociados con arterioesclerosis sistémica y son dilataciones tortuosas de un vaso (12).
- Las tres ubicaciones más frecuentes son la porción terminal de la carótida interna, la bifurcación de la arteria cerebral media y la parte superior de la arteria basilar (12).
- La localización más frecuente de éstos es en la circulación anterior apareciendo en un 86% y menos frecuente en la posterior con un 14%. Afectan toda la circunferencia arterial y no tienen cuello (12).
- Normalmente de gran tamaño > 2.5 cm, pueden ser gigantes (12).
- Circulación vertebrobasilar > carotídea. Edad máxima de incidencia: séptima-octava década (12).
- Estas lesiones rara vez se rompen y más bien pueden causar alteraciones por compresión o determinar eventos embólicos (12).

1.4.3 Pseudoaneurismas:

- Dilatación arterial focal que no presenta la capa o las capas de una pared arterial normal (12).
- Evaginación arterial irregular, a menudo fusiforme, en un lugar atípico para un aneurisma verdadero (12).
- Localización: arteria cerebral media distal, ACA, ACP, distal al polígono de Willis. ACI petrosa, cavernosa, arteria vertebral, ACI cervical, arteria vertebral, ramas de la arteria carótida externa (12).
- Morfología: a menudo irregular o fusiforme (12).
- Etiología: traumática, infecciosa, inflamatoria (micótico), consumo de drogas (aneurisma oncótico), radioterapia, cirugía de cabeza y cuello (12).

1.5 Localización de Aneurismas

Los aneurismas intracraneales surgen normalmente en el polígono de Willis o en la bifurcación de la arteria cerebral media (ACM). Por necropsia, aproximadamente 90% tiene localización en circulación anterior y sólo 10% en el sistema vertebrobasilar (13).

Un 33% de los aneurismas se localizan en la arteria comunicante anterior (ACoA), otro 33% en la unión de la arteria comunicante posterior (ACoP) con la arteria carótida interna (ACI) y 20% en la bifurcación o trifurcación de la arteria cerebral media (ACM). Por angiografía, 38% se localizan en la ACoP, 36% en la ACoA, 21% en la bifurcación de la ACM, 2.2% en la bifurcación de la ACI y 2.8% en la arteria basilar (13).

Cognard refiere valores algo diferentes, menciona un predominio de los aneurismas en la ACI en 33%, seguido por la ACoA en 24%, la ACM en 21%, la vertebral en 17% y otras zonas en 6% (cuadro 1) (13).

Los aneurismas múltiples presentan un rango amplio, que va de 14 a 45%. De éstos, 75% tienen dos, 15% tres y 10% más de tres, con un importante predominio femenino en los aneurismas múltiples. La proporción general entre hombre y mujer es de 5:1, pero se eleva a 11:1 si hay más de tres aneurismas presentes (13).

Cuadro 1. Localización Aneurismas Cerebrales (13).

Arteria comunicante anterior	30%
Arteria comunicante posterior	25%
Arteria cerebral media	20%
Bifurcación de la arteria carótida interna	7.5%
Bifurcación de la arteria basilar	7%
Arteria pericallosa	4%
Arteria cerebral posterior inferior (PICA)	3%
Otras	3.5%

1.6 Presentación Clínica

Los aneurismas se rompen, generalmente, por la cúpula y al hacerlo pueden ocasionar diferentes tipos de hemorragias, dependiendo del espacio que afecten, podrán ser:

- Subaracnoidea (HSA): que es la más frecuente, por encontrarse las arterias del Polígono de Willis en ese espacio (14).
- Intracerebral (HIC): dependiendo de la dirección de la cúpula aneurismática la hemorragia puede ir hacia el parénquima (14).
- Intraventricular (HIV): si el sangrado es importante y hacia el parénquima, puede abrirse camino hasta la cavidad ventricular (14).
- Subdural (HSD): si el volumen y la dirección de la hemorragia son significativos, pueden invadir el espacio subdural (14).

Dependiendo de los factores mencionados, esta hemorragia podrá ocupar uno o más de los espacios señalados, en forma simultánea. Se considera en términos generales, que si hay hemorragia intraparenquimatosa y más aún si también llega al espacio intraventricular, el pronóstico es menos favorable (14).

La rotura de un aneurisma, es una de las causas más comunes de muerte, súbita y muchos pacientes con HSA mueren antes de llegar al Hospital describiéndose que entre el 20% y el 26% no alcanzan atención médica (14).

El cuadro clínico se inicia con un fuerte dolor de cabeza y puede haber pérdida de conocimiento, en un tercio de los pacientes es transitoria, otro tercio queda confuso o somnoliento y los restantes pueden ir al estado de coma. El dolor de cabeza eventualmente tiene un valor localizador y generalmente se inicia durante actividades físicas, deportivas, sexuales o de tensión emocional severa. Un 75% de pacientes experimentan sensación nauseosa y vómitos concomitantes con la cefalea (14).

El examen clínico, puede revelar a un paciente totalmente alerta y sin signos neurológicos o también a un paciente con alteración de la conciencia, hemiparesia o hemiplejía que pueden o no estar asociados a compromiso de pares craneales, particularmente el III y menos frecuentemente el VI (14).

En casos con HIC (hemorragia intracerebral), pueden haber convulsiones, que pueden desviar el diagnóstico clínico de HSA y hacer pensar en hemorragia por rotura de malformación arteriovenosa o hematoma intracerebral espontáneo, particularmente cuando coexiste hipertensión arterial (14).

1.6.1 Graduación Clínica

Con el objetivo de orientar las pautas del tratamiento, así como para predecir la evolución en 1968, Hunt y Hess hicieron una graduación, que se viene empleando hasta la actualidad (15).

La escala de estratificación de Hunt-Hess es usada para describir la condición neurológica y pronóstico al ingreso del paciente al servicio de emergencia que, en caso de aneurisma roto disminuye a medida que aumenta el grado, siendo los estadios 4-5 con mortalidad alta de hasta un 80% (cuadro 2) (15).

Cuadro 2. Escala de Hunt y Hess (15).

Grado	Hallazgos
0	Aneurisma incidental, no HSA
I	Asintomático o leve cefalea
II	Moderada a severa cefalea, leve rigidez de nuca, compromiso óculo motor
III	Somnolencia confusional o leves signos focales
IV	Estupor, moderada a severa hemiparesia, posibles signos de rigidez de descerebración.
V	Coma profundo, rigidez de descerebración, coma profundo.

1.7 Angiografía por Sustracción Digital

Es el GOLD STANDARD para el diagnóstico de la patología vascular cerebral, en especial para el estudio de los aneurismas, actualmente este estudio es hecho por cateterismo a través de la arteria femoral y los sistemas de angiografía por sustracción digital nos permite un fácil estudio de los vasos cervicales y luego el estudio selectivo de los territorios que se deseen investigar (16). Tiene una sensibilidad del 91.7% y una especificidad del 100%, un valor predictivo positivos de 100% y un valor predictivo negativo de 67.7% (16).

Es recomendable que el estudio angiográfico sea hecho en cuanto las condiciones clínicas del paciente lo permitan (16).

La angiografía por sustracción digital (ASD) sigue siendo el “patrón de referencia” cuando se compara con las otras modalidades diagnósticas. La ASD es una técnica invasiva con un promedio de 1.8%- 2.1% de complicaciones (16).

Tiene una duración cercana a los 30 minutos. Las complicaciones son relativamente infrecuentes. Generalmente estas complicaciones están relacionadas con la gravedad de la enfermedad vascular que presenta el paciente al momento del estudio. Sin embargo, también existen otras derivadas de efectos adversos al medio de contraste (16).

1.8 Angiotomografía Cerebral

La Tomografía Axial Computarizada (TAC), es el estudio inicial en todo paciente que llega a urgencias por cefalea intensa, sugerente de HSA, el estudio debe ser sin contraste y

puede detectar sangre en el espacio subaracnoideo hasta en el 92% de los casos, durante las primeras 24 horas (17).

La Angiotomografía es un examen en el que mediante la inyección de medio de contraste intravenoso se realiza una valoración del flujo vascular en vasos arteriales en cualquier localización del organismo: aorta y sus ramas, arterias cerebrales, arterias pulmonares, etcétera (17).

Consiste en hacer finos cortes tomográficos durante la fase arterial de la opacificación con contraste, para muchos autores es el examen de elección, pues aparte de la identificación de la lesión, su localización y características, permite identificar aneurismas de 2 y 3 mm (17).

Además está en una técnica que nos permite realizar reformateos multiplanares y utilizar otras herramientas como el MIP y la reconstrucción tridimensional del sistema arterial, haciendo posible observar todas las características incluso del cuello del aneurisma, esta modalidad de examen es particularmente útil en aquellos casos inestables que pueden requerir de una craneotomía urgente, antes de que se pueda realizar la angiografía. Este examen es muy útil en el seguimiento de pacientes con aneurisma tratados por vía endovascular, aneurismas parcialmente clipados o aneurismas no rotos (17).

Se han descrito ciertas relaciones topográficas que permiten predecir la ubicación de un aneurisma, así:

- Cuando la HSA está localizada cerca de la carótida supraclinoidal, sugiere la posible existencia de aneurisma de la arteria comunicante posterior, de la coroidea anterior o de la bifurcación carotídea, siendo la primera de estas localizaciones la más común (17).
- Cuando la HSA está localizada en el Valle Silvano es más probable es que sea debida a un aneurisma de la cerebral media (17).
- Si la HSA está en la cisura inter hemisférica, región ántero inferior con o sin sangre en las cisternas supraselares o en el tercer ventrículo se tratará de aneurisma de la arteria comunicante anterior (17).

- HSA predominante en las cisternas interpeduncular, quiasmática y pre peduncular, nos indican un aneurisma de la punta de la arteria basilar (17).

Sangre localizada en el interior del IV ventrículo, que eventualmente se extiende al acueducto de Silvio y III Ventrículo es muy probable que se trate de un aneurisma roto de la arteria cerebelosa postero-inferior (17).

1.8.1 Graduación de la Hemorragia subaracnoidea por imagen

La Escala de Fisher fue propuesta para predecir el riesgo de vasoespasmio cerebral después de una hemorragia subaracnoidea. La escala asigna un valor de 1 a 4 basado en el patrón de sangre visualizado en la TAC (tomografía axial computarizada) inicial (cuadro 3) (17).

Cuadro 3. Escala de FISHER (17)

Grado I	No sangre cisternal
Grado II	Sangre difusa fina, < 1 mm en cisternas verticales
Grado III	Coagulo grueso cisternal, > 1 mm en cisternas verticales
Grado IV	Hematoma intraparenquimatoso, hemorragia intraventricular, + sangrado difuso

La escala de FISHER MODIFICADA se creó en base a que la escala de FISHER normal mostró una falta de correspondencia significativa entre los diferentes grados de la misma y el riesgo de desarrollar vasoespasmio. Por lo tanto, esta escala parece predecir mejor el riesgo de vasoespasmio (cuadro 4) (18).

Cuadro 4. Escala de FISHER MODIFICADA (18).

Grado	HSA	HIV
0	Ausente	Ausente
1	Fina	Ausente
2	Fina o ausente	Presente
3	Gruesa	Ausente
4	Gruesa	Presente

II. JUSTIFICACION

Los aneurismas cerebrales son dilataciones anormales localizadas en las paredes de las arterias cerebrales, ubicadas por lo general en las zonas de emergencia de las ramas de arterias principales. La pared de un aneurisma es delgada, lo que aumenta el riesgo de ruptura. Su sola presencia puede comprimir el parénquima cerebral circundante o los nervios craneales y puede dar lugar a déficits neurológicos progresivos, o pueden romperse y sangrar dando por resultado muerte o infarto. Se estima a nivel mundial existe una prevalencia de aneurismas entre el 1-5% en la población, sin embargo, no existe información acerca de la prevalencia de esta patología en nuestro país. Con base en lo anterior, el propósito del estudio es determinar la prevalencia de aneurismas cerebrales diagnosticados por los métodos de imagen Angiografía por Sustracción Digital y Angiotomografía en pacientes del Hospital Regional de Alta Especialidad Ciudad Salud (HRAECS); localizado en la Ciudad de Tapachula, Chiapas. Lo anterior permitirá, conocer la frecuencia con la que se presenta esta patología en ésta región del país, generando información útil para orientar el diagnóstico y el posible tratamiento.

III. HIPOTESIS

Se espera encontrar que la frecuencia, localización y tipo de aneurismas cerebrales se comporte de forma diferente en la población de estudio con respecto a lo reportado en la literatura mundial.

IV. OBJETIVOS

4.1 Objetivo General

Determinar la prevalencia de aneurismas cerebrales en pacientes del Hospital Regional de Alta Especialidad Ciudad Salud (HRAECS) diagnosticados por los métodos de imagen Angiografía por Sustracción Digital y la Angiotomografía.

4.2 Objetivos Específicos

1. Determinar las características demográficas de los pacientes diagnosticados por los métodos de imagen Angiografía por Sustracción Digital y Angiotomografía en el Hospital Regional de Alta Especialidad Ciudad Salud (HRAECS).
2. Determinar la frecuencia, localización y tipos de aneurismas cerebrales en la población de estudio.

V. METODOLOGIA

El estudio fue aprobado con el número de registro 05/2018 por el Comité de Investigación y el Comité de Ética de Investigación del Hospital Regional de Alta Especialidad “Ciudad Salud” (HRAECS) en Tapachula, Chiapas.

5.1 Lugar de Estudio

El estudio se desarrolló en el Departamento de Imagenología Diagnóstica y Terapéutica del Hospital Regional de Alta Especialidad “Ciudad Salud”

5.2 Tipo de Estudio

El siguiente estudio es tipo observacional, descriptivo, retrospectivo y de corte transversal.

5.3 Población de Estudio

Se incluirán pacientes atendidos en el Servicio de Imagenología del Hospital Regional de Alta Especialidad Ciudad Salud (HRAECS) con sospecha de aneurisma cerebral en el periodo comprendido entre los meses de enero de 2015 a diciembre de 2016 a quienes se les realizó los estudios de imagen Angiografía por Sustracción Digital y/o la Angiotomografía.

5.3.1 Criterios de Inclusión:

Pacientes con estudios de angiografía y Angiotomografía en el periodo comprendido entre los meses de enero de 2015 a diciembre de 2016, con diagnóstico de aneurisma cerebral atendidos en el servicio de imagen del HRAE ciudad salud.

5.3.2 Criterios de Exclusión:

- Pacientes sin reporte de Angiotomografía
- Pacientes sin reporte de Angiografía
- Pacientes Embarazadas
- Pacientes diagnosticados en otra institución o extrahospitalaria.

5.4 Variables

5.4.1 Variable independiente:

- Sospecha de aneurisma

5.4.2 Variables dependientes:

- Diagnóstico a través de los métodos de imagen angiografía o Angiotomografía.

5.4.3 Variables cualitativas:

- Sexo
- Diagnóstico de aneurisma
- Forma de aneurisma (sacular, fusiforme, pseudoaneurisma).
- Localización (ACA, ACM, ACP, ACoA, ACoP, Arteria carótida, Arteria basilar)

5.4.4 Variables cuantitativas:

- Edad
- Cantidad de aneurismas encontrados (únicos o múltiples)

5.5 Tecnología utilizada:

- Estudio diagnóstico de angiografía por sustracción digital guiado mediante método de fluoroscopia
- Estudio diagnóstico de Angiotomografía de cráneo con tomógrafo de 16 cortes General Electric.

VI. RESULTADOS

Desde el 1 de enero de 2015 hasta el 31 de diciembre de 2016 se tomó una muestra total de 133 pacientes, en los que se seleccionaron los pacientes que contaban con un diagnóstico presuntivo de aneurisma sin importar la localización, forma, edad o sexo, con un diagnóstico dado por Angiotomografía o Angiografía por sustracción digital. De este número total se realizaron 55 Angiotomografías de las cuales 38 pacientes (69.09%) fue diagnosticado como aneurisma cerebral y se realizaron en el mismo periodo de tiempo 78 angiografías por sustracción digital en las cuales 20 pacientes (25.64%) fue diagnosticado como aneurisma cerebral, de este número total se excluyeron 75 pacientes los cuales no contaban con el diagnóstico de estudio, o no se encontró su reporte en cualquiera de los dos métodos diagnósticos.

El género donde se detectó con mayor frecuencia aneurisma fue en la población femenina con un total de 35 pacientes detectadas por Angiotomografía y angiografía en comparación con 23 hombres diagnosticados con la misma patología.

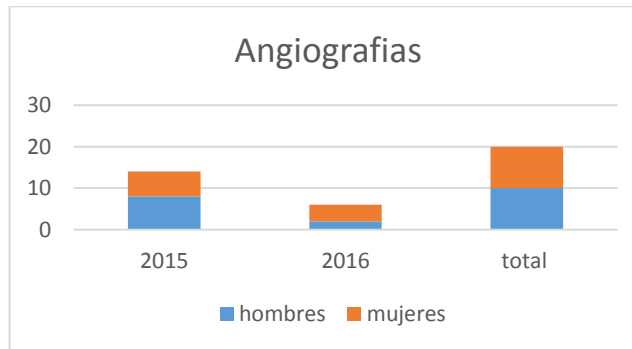


Gráfico 1. Total de angiografías en los años 2015-2016. Comparación entre sexo femenino y masculino.

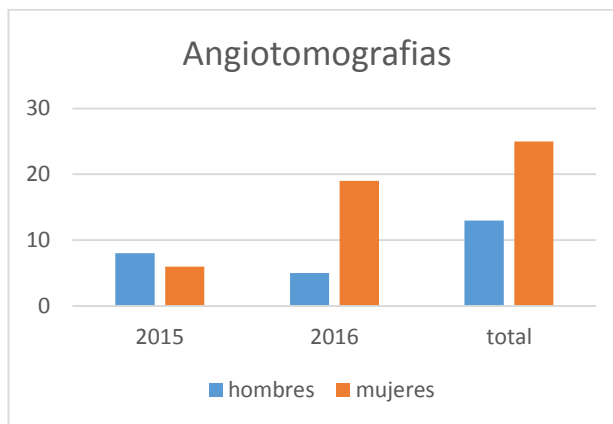


Gráfico 2. Total de angiotomografías en los años 2015-2016. Comparación entre sexo femenino y masculino.

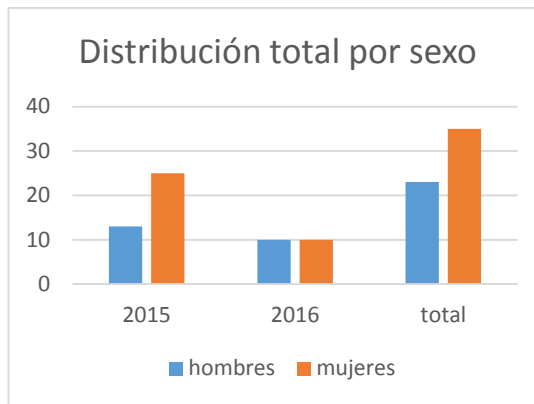


Grafico 3. Distribucion total por sexo en los años 2015-2016.

El sitio más frecuente de presentación fue la arteria cerebral media en total en 19 pacientes (32.75%).

Pacientes con aneurisma según la localización:

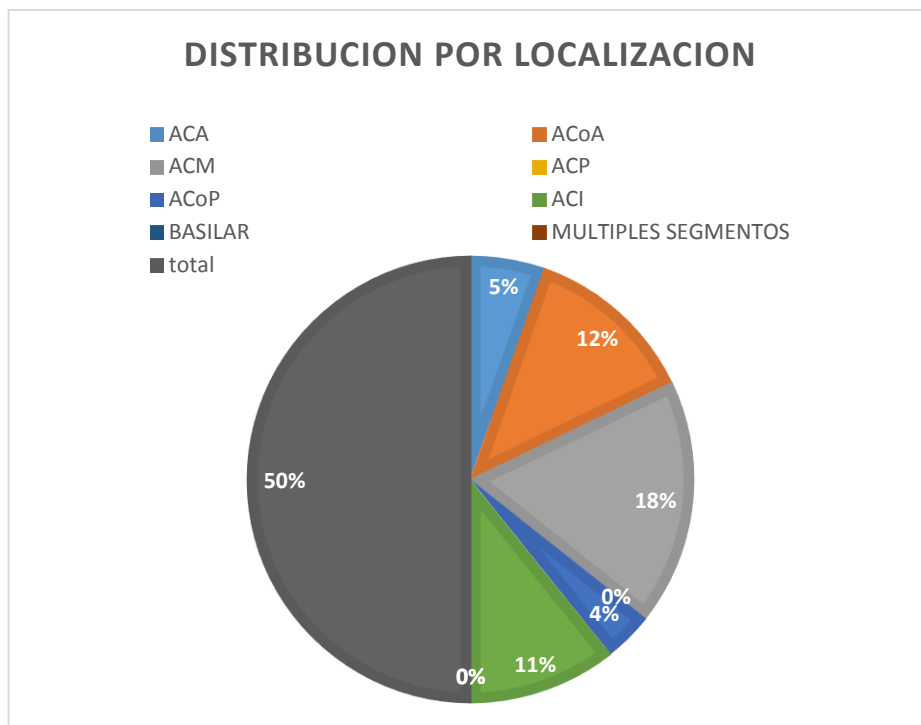


Grafico 4. Distribucion de aneurismas por localización.

Los rangos de edad en los cuales se presenta con mayor frecuencia los aneurismas cerebrales son entre los 40-60 años. Teniendo en cuenta las medidas de dispersión estándar encontramos en este grupo de pacientes que el promedio de edad más frecuente donde se presenta esta patología es hacia los 54.5 años, una media de 53 años y la edad en la que más se repite o moda es en los 47 años.

Pacientes con aneurisma según edad:

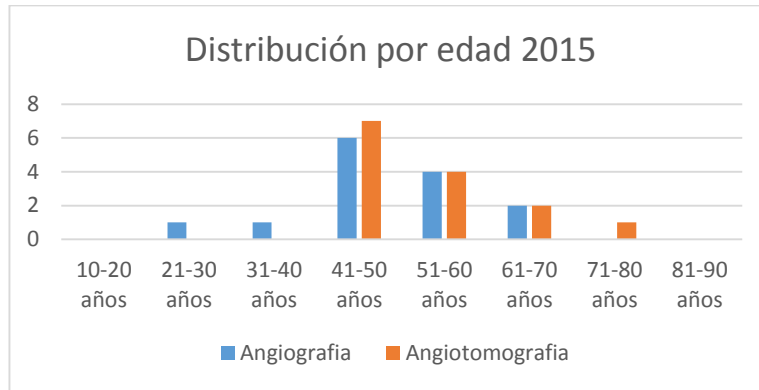


Grafico 5. Distribucion de aneurismas según la edad en el año 2015.

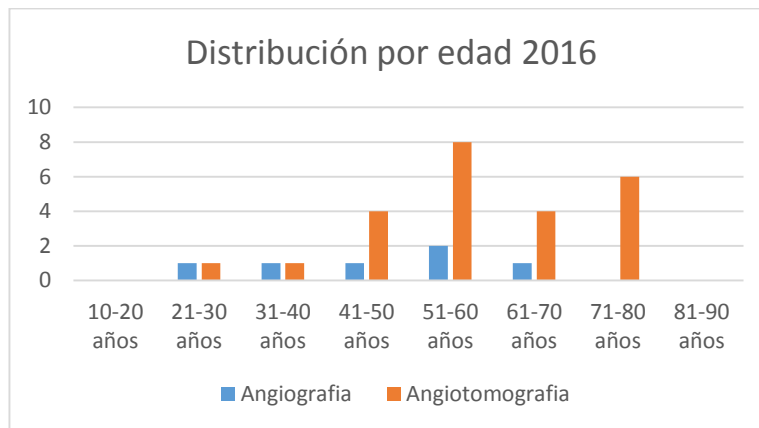


Grafico 9. Distribucion de aneurismas según la edad en el año 2016.

Dentro de la morfología la principal forma fue la sacular en un 100% de los pacientes tanto en Angiotomografía, como en angiografía por sustracción digital.

En cuanto al número se presentaron 54 pacientes con un único aneurisma (93.10%) y 4 pacientes con aneurisma múltiple (6.8%).

VII. DISCUSION

De los resultados obtenidos podemos observar que el sexo femenino es afectado con mayor frecuencia en una relación de 2:1, lo que resulta similar si hace una comparación con lo reportado según las estadísticas mundiales, además observamos que el rango de edad en donde se presenta con mayor frecuencia la patología es entre los 40 a 60 años, datos que concuerdan con la literatura.

Sin embargo un dato importante encontrado durante el análisis de los resultados fue que a pesar de que predominan los aneurismas a nivel de la circulación anterior, en el caso de nuestro hospital se encontró que un mayor número se presentó a nivel de la arteria cerebral media (ACM), en comparación con la literatura la cual reporta una mayor frecuencia sobre la arteria comunicante anterior (ACoA).

Como podemos observar en los resultados la principal morfología dentro de los aneurismas fue la sacular en un 100% de los casos, sin observarse otras formas como la fusiforme o la presencia de pseudoaneurismas.

Otro punto importante es observar que en la mayoría de pacientes solo se encontró un único aneurisma dentro de la circulación arterial cerebral, solo observándose la presencia de múltiples aneurismas en 4 pacientes del total de la muestra, en los cuales sería importante conocer sus antecedentes familiares para poder determinar si hay algún otro miembro dentro de su núcleo familiar que o podría ser afectado por esta patología, teniendo en cuenta que los aneurismas múltiples se asocian con una fuerte carga genética.

Como punto final observamos que se realizaron durante este periodo de tiempo más angiografías por sustracción digital que Angiotomografías, pero se dio un mayor número de diagnósticos por medio de la Angiotomografía. Lo cual hace pensar que el método inicial que se emplea en la Angiotomografía por ser un método de fácil acceso, de corta duración y el cual nos puede dar un diagnóstico de forma temprana.

Como punto final observamos que se realizaron durante este periodo de tiempo más angiografías por sustracción digital que Angiotomografías, pero se dio un mayor número de diagnósticos por medio de la Angiotomografía. Lo cual posiciona a la Angiotomografía como un buen método para el abordaje inicial de esta patología, por ser un método de fácil acceso, de corta duración y el cual nos puede dar un diagnóstico de forma temprana.

Hay que tener en cuenta que en el caso de los aneurismas cerebrales es importante saber que la angiografía por sustracción digital es el GOLD STANDART en esta patología. Dicho método se reporta con una sensibilidad de 91.7% y una especificidad del 100%. Mientras que la Angiotomografía reporta una sensibilidad del 94% y una especificidad del 100%. Todos estos parámetros deben ser considerados por el médico tratante en el momento de la sospecha de esta patología para un manejo oportuno, teniendo siempre en cuenta la relación costo beneficio para el paciente.

VIII. CONCLUSIONES

1. Dentro del grupo poblacional estudiado con estos dos métodos diagnósticos comprobamos que el sexo que se afecta con mayor frecuencia es el sexo femenino.
2. La localización más frecuente de aneurisma fue en la circulación anterior predominando en la arteria cerebral media.
3. En todos los estudios revisados la morfología sacular se observó en el 100% de los estudios realizados.
4. Los rangos de edad en los cuales se presenta con mayor frecuencia aneurisma cerebral son entre los 40-60 años.
5. La edad promedio de presentación del aneurisma cerebral son los 54.5 años.
6. El estudio que diagnosticó un mayor porcentaje de aneurismas fue la Angiotomografía con un total de 38 pacientes (69.09%) en comparación con 20 pacientes (25.64%) diagnosticados por la misma patología en estudio de angiografía por sustracción digital.
7. En 54 pacientes se presentó un único aneurisma con un porcentaje del (93.10%).
8. 4 pacientes de la totalidad de la muestra presentaron aneurisma múltiple con un porcentaje de 6.8%.
9. A pesar de que la angiografía por sustracción digital se considera el GOLD STANDARD para el diagnóstico de aneurisma cerebral se demostró que el método más utilizado en nuestra institución es la Angiotomografía posiblemente por el costo del estudio y la rapidez con la que se puede realizar y tener un diagnóstico temprano que puede llevar a la toma inmediata de decisiones.

IX. REFERENCIAS BIBLIOGRAFICAS

1. Seibert B, Tummala RP, Chow R, Faridar A, Mousavi SA, Divani AA. Intracranial aneurysms: review of current treatment options and outcomes. *Front Neurol*. 2011; 2:45. Epub 2011 Jul 8.
2. Jonathan L. Brisman, M.D., Joon K. Song, M.D., and David W. Newell, M.D. Cerebral Aneurysms. *N Engl J Med* 2006; 355:928-39.
3. Wiebers DO, Whisnant JP, Huston J III, et al. Unruptured intracranial aneurysms: natural history, clinical outcome, and risks of surgical and endovascular treatment. *Lancet* 2003; 362:103-10.
4. Lu L, Zhang LJ, Poon CS, et al. Digital subtraction CT angiography for detection of intracranial aneurysms: comparison with threedimensional digital subtraction angiography. *Radiology* 2012; 262: 605–12.
5. Vlak MH, Algra A, Brandenburg R, et al. Prevalence of unruptured intracranial aneurysms, with emphasis on sex, age, comorbidity, country, and time period: a systematic review and meta-analysis. *Lancet Neurol* 2011;10:626-636.
6. Greenberg, Mark S. Manual de Neurocirugía, segunda edición. Ed. Buenos Aires, Argentina. Journal, 2013.
7. Thomas J. Grobelny, Brain Aneurysms: Epidemiology, Treatment Options, and Milestones of Endovascular Treatment Evolution. *Dis Mon* 2011;57:647-655.
8. Anatomía radiológica para el diagnóstico; imagen anatómica, Hasenberg, Osborne, McDonal, Ross. Capítulo I, 282-322. Editorial Marban. 2012.
9. Vlak MH, Algra A, Brandenburg R, et al. Prevalence of unruptured intracranial aneurysms, with emphasis on sex, age, comorbidity, country, and time period: a systematic review and meta-analysis. *Lancet Neurol* 2011;10:626–36 (12)

10. F. Caranci, F. Briganti, L. Cirillo, M. Leonardi, M. Muto. Epidemiology and genetics of intracranial aneurysms. Eur J Radiol. 2013 Oct;82 (10):1598-605.
11. Vázquez, A. Aneurismas Intracraneales. Bonita R. Cigarette smoking, hipertensión and risk of subarachnoid hemorrhage. A population-base case-control study. *Stroke* 2006; 17: 831-835.
12. J. Mocco, Brown, R, Torner J, Capuano A, Aneurysm Morphology and Prediction of Rupture: An International Study of Unruptured Intracranial Aneurysms Analysis. *Neurosurgery* 0:1–6, 2017.
13. Stapf C, Mohr JP. Aneurysms and subarachnoid hemorrhage - epidemiology. Le Roux PD, Winn HR, Newell DW, eds. *Management of cerebral aneurysms*. Philadelphia: Saunders, 2004:183-7.
14. Osborn, Anne G. *Neurorradiología Diagnostica*. Harcourt. 1era. Ed. 2001.
15. Rabinstein AA, Lanzino G, Wijedicks EF. Multidisciplinary management and emerging therapeutic strategies in aneurysmal subarachnoid haemorrhage. *Lancet Neurol* 2010;9:504–19.
16. M. Shapiro, T. Becske, H.A. Riina, E. Raz, D. Zumofen, J.J. Jafar, P.P. Huang, and P.K. Nelson. Toward an Endovascular Internal Carotid Artery Classification System. *AJNR Neuroradiology* 2014 35:2 30 –36.
17. Ziyal IM, Ozgen T, Sekhar LN, et al. Proposed classification of segments of the internal carotid artery: anatomical study with angiographical interpretation. *Neurol Med Chir (Tokyo)* 2005;45:184–90.
18. Lv F, Li Q, Liao J, Luo T, Shen Y, Li J, Zhang J, Xie P: Detection and characterization of intracranial aneurysms with dual energy subtraction: comparison with Dsa. *Acta neurochirurg Suppl* 110:239-245, 2011.
19. Kramer AH, Hehir M, Nathan B, Gress D, Dumont AS, Kassell NF, et al. A comparison of 3 radiographic scales for the prediction of delayed

ischemia and prognosis following subarachnoid hemorrhage. J Neurosurg. 2008;109: 199-207.