



**UNIVERSIDAD NACIONAL AUTÓNOMA  
DE MÉXICO**

---

---

**ESCUELA NACIONAL DE ESTUDIOS SUPERIORES  
UNIDAD LEÓN**

**TÍTULO:  
REHABILITACIÓN PEDIÁTRICA CON CORONAS  
ANTERIORES DE DIÓXIDO DE ZIRCONIO  
MEDIANTE TECNOLOGÍA CAD-CAM. (PROPUESTA  
DE UNA TÉCNICA INNOVADORA).  
FORMA DE TITULACIÓN:  
TESINA**

**QUE PARA OBTENER EL TÍTULO DE:  
LICENCIADO EN ODONTOLOGÍA**

**P R E S E N T A :**

**ANDREA AGUILAR CASTRO**



**C.D.E.O. ABRAHAM MENDOZA QUINTANILLA.  
MTRO. ROGELIO DANOVAN VENEGAS LANCÓN.**

**LEÓN, GUANAJUATO 2017.**



Universidad Nacional  
Autónoma de México

Dirección General de Bibliotecas de la UNAM

**Biblioteca Central**



**UNAM – Dirección General de Bibliotecas**  
**Tesis Digitales**  
**Restricciones de uso**

**DERECHOS RESERVADOS ©**  
**PROHIBIDA SU REPRODUCCIÓN TOTAL O PARCIAL**

Todo el material contenido en esta tesis esta protegido por la Ley Federal del Derecho de Autor (LFDA) de los Estados Unidos Mexicanos (México).

El uso de imágenes, fragmentos de videos, y demás material que sea objeto de protección de los derechos de autor, será exclusivamente para fines educativos e informativos y deberá citar la fuente donde la obtuvo mencionando el autor o autores. Cualquier uso distinto como el lucro, reproducción, edición o modificación, será perseguido y sancionado por el respectivo titular de los Derechos de Autor.

## **AGRADECIMIENTOS ACADÉMICOS**

Primeramente, agradezco a la Enes UNAM, por haberme aceptado y darme la oportunidad de estudiar en tan prestigiosa escuela, así como a cada uno de los docentes, sobre todo al área de odontopediatría, que día a día me brindaron sus conocimientos y todo su apoyo. Gracias por exigirme siempre más, para poder dar todo de mí. De igual forma a todo el personal de enfermería por siempre estar ahí para brindarnos un excelente servicio.

Agradezco a mis asesores, por darme la oportunidad de trabajar con ellos, por orientarme y compartir su conocimiento y experiencia, por haberme tenido tanta paciencia y haberme guiado durante este tiempo.

A mis pacientes, que fueron parte esencial de mi formación, por confiar en mí y ser siempre fieles a mí. A mi mamá, que siempre acudió a todas las citas que yo le daba.

## **DEDICATORIAS PERSONALES**

A Dios por darme la oportunidad de estar viva y por no abandonarme en ningún momento, por darme la fortaleza que siempre necesite y por haber puesto en mi camino a personas tan maravillosas que fueron mis pilares durante mi formación.

A mis padres Margarita Castro y Ricardo Aguilar, principalmente por darme la vida, ustedes son el motor más grande de mi vida. Gracias por todo el apoyo y cariño que me brindaron y por todo el esfuerzo que hicieron por darme una educación. Gracias por enseñarme a luchar por lo que quiero. Éste logro también es de ustedes.

A mis hermanos, Liliana y Ricardo Aguilar por siempre estar ahí alentándome a seguir adelante y confiar en mí.

A todos mis familiares que siempre estuvieron alentándome y apoyándome en todo momento. A mis abuelitos (QED) que sé que estarán muy orgullosos de mí.

Finalmente, quiero agradecer a todos mis compañeros y amigos; gracias por hacerme la carrera un poco más ligera, por compartir sus experiencias, su sabiduría y consejos. Gracias por todos los momentos que hubo dentro y fuera del salón de clases, me llevo muy bonitos recuerdos de todos y cada uno de ustedes. A mis amigas Diana Márquez, Guadalupe Salinas y Alejandra Torres, no hay palabras para agradecerles a ustedes todo lo que hicieron por mí, las quiero.

## ÍNDICE

<b>1. RESUMEN</b> .....	1
<b>2. ABSTRACT</b> .....	2
<b>3. INTRODUCCIÓN</b> .....	3
<b>CAPÍTULO I</b> .....	1
<b>4. MARCO TEÓRICO</b> .....	4
<b>4.1. CARIES</b> .....	4
4.1.1. Definición .....	4
4.1.2. Caries en Pacientes Pediátricos .....	5
4.1.3. Epidemiología .....	7
<b>4.2. REHABILITACIÓN CON CORONAS EN PEDIATRÍA</b> .....	8
4.2.1. Coronas Acero-Cromo.....	9
4.2.2. Coronas con Frente Estético .....	11
4.2.3. Coronas de Celuloide .....	13
4.2.4. Errores en restauraciones pediátricas .....	15
<b>4.3. ÓXIDO DE ZIRCONIO ESTABILIZADO CON ITRIO</b> .....	15
4.3.1. Definición .....	15
4.3.2. Composición Física y Química.....	16
4.3.3. Características Biológicas.....	17
4.3.3.1. Biocompatibilidad .....	17
4.3.3.2. Grado de Citotoxicidad .....	17
4.3.3.3. Radioactividad.....	17
4.3.4. Características Mecánicas.....	18
4.3.4.1. Resistencia a la Flexión .....	18
4.3.4.2. Tenacidad a la Fractura .....	18
4.3.5. Usos Básicos en Otras Áreas.....	19
4.3.6. Uso en Odontología.....	19
<b>4.3.7. Coronas de dióxido de zirconio prefabricadas en Odontopediatría</b> ...	21
4.3.7.1. Indicaciones.....	22
4.3.7.2. Contraindicaciones.....	22
4.3.7.3. Material .....	22
4.3.7.4. Cementación de coronas de dióxido de zirconio .....	23
4.3.7.4.1. Preparación .....	23
4.3.7.4.2. Protección del Tejido Pulpar .....	23

4.3.7.4.3. Ionómero de Vidrio .....	23
<b>SISTEMAS CAD-CAM EN ODONTOLOGÍA.....</b>	<b>25</b>
4.3.7.5. Sistema Cerrado .....	26
4.3.7.6. Sistema abierto .....	26
<b>CAPÍTULO II.....</b>	<b>27</b>
<b>5. ANTECEDENTES .....</b>	<b>28</b>
<b>CAPÍTULO III .....</b>	<b>29</b>
<b>6. OBJETIVO GENERAL .....</b>	<b>30</b>
<b>7. OBJETIVOS ESPECÍFICOS .....</b>	<b>30</b>
<b>CAPÍTULO IV.....</b>	<b>31</b>
<b>8. PRESENTACIÓN DEL CASO CLÍNICO .....</b>	<b>32</b>
8.1. Implicaciones éticas .....	32
8.2. Obtención de impresión.....	33
8.3. Obtención y tallado del modelo de trabajo .....	34
8.4. Diseño digital y fresado de restauraciones (CAD-CAM).....	35
8.5. Tallado de los dientes.....	37
8.6. Cementación de las restauraciones .....	38
<b>9. RESULTADOS OBTENIDOS.....</b>	<b>39</b>
<b>10. DISCUSIÓN .....</b>	<b>40</b>
<b>11. CONCLUSIONES.....</b>	<b>42</b>
<b>12. BIBLIOGRAFIA.....</b>	<b>43</b>

## 1. RESUMEN

La pérdida de dientes anteriores a edad temprana debido a caries, patologías pulpares y/o fracturas coronarias ha sido reconocida como uno de los factores etiológicos más severos de los problemas dentales en el campo de la Odontopediatría. La rehabilitación dental en pacientes pediátricos se ha convertido en una controversia debido a las exigencias estéticas que cada vez son mayores.

Hoy en día se han logrado avances en el uso de nuevos materiales y sistemas de elaboración de restauraciones libres de metal. El zirconio es útil como material de restauración, ya que posee la ventaja de alcanzar una estética muy natural; además, es un material resistente, duradero y funcional.

El objetivo del siguiente trabajo es presentar un caso clínico de rehabilitación de sector anterior en un paciente pediátrico con restauraciones de dióxido de zirconio mediante el sistema CAD-CAM.

## **2. ABSTRACT**

The loss of anterior teeth at an early age due to caries, pulpal pathologies and / or coronary fractures has been recognized as one of the most severe etiological factors of dental problems in the field of pediatric dentistry. Dental rehabilitation in pediatric patients has become a controversy due to the aesthetic demands that are increasing.

Advances have been made in the use of new materials and systems for the fabrication of metal-free restorations. The zirconium is useful as a restoration material, since it has the advantage of achieving a very natural aesthetic; In addition, it is a resistant, durable and functional material.

The objective of the following work is to present a clinical case of anterior sector rehabilitation in a pediatric patient with zirconium dioxide restorations using the CAD-CAM system.



---

### 3. INTRODUCCIÓN

La odontología tiene como propósito principal preservar y devolver la función del aparato estomatognático y la salud bucal; así como la estructura y la estética. La estética en odontología está orientada a imitar la naturaleza, tratar de conservar las proporciones, formas, color y simetría de los dientes. (Tomas, O, 2013)

En la actualidad, las exigencias estéticas son cada vez mayores por lo cual se ha logrado un gran avance en el uso de materiales y sistemas para la elaboración de restauraciones dentales.

En la búsqueda de un material que combine las características adecuadas como lo son la resistencia mecánica, la estética y la biocompatibilidad, surge el dióxido de zirconio. Este material posee una gran ventaja sobre las restauraciones metalocerámicas, ya que al prescindir de una estructura metálica logra una mayor estética haciendo lucir una restauración mucho más natural. (Hernández, 2014)

Para que un tratamiento sea exitoso se debe realizar un diagnóstico correcto y preciso, estar ampliamente informados y capacitados sobre el uso del material a utilizar, conocer ventajas y desventajas, indicaciones y contraindicaciones.

Con la tecnología CAD-CAM existe la ventaja de realizar coronas hechas a base de dióxido de zirconio para pacientes pediátricos como una manera más precisa de restaurar los dientes afectados y de una manera más individualizada.

# CAPÍTULO I

---

## 4. MARCO TEÓRICO

### 4.1. CARIES

#### 4.1.1. Definición

Se considera a la caries dental como un proceso patológico complejo, de origen infeccioso y transmisible, que afecta a las estructuras dentarias y calidad de vida. Se caracteriza por el desequilibrio bioquímico que de no ser revertido a favor de los factores de resistencia conduce a cavitación y alteraciones del complejo dentino-pulpar. (Hernández, F., 2014)

La caries es una enfermedad de origen microbiano, localizada en los tejidos duros dentarios que se inicia con la desmineralización del esmalte por ácidos orgánicos producidos por bacterias orales específicas que metabolizan a los carbohidratos de la dieta. El proceso biológico que produce es dinámico: desmineralización-remineralización, lo que implica que es posible controlar la progresión de la enfermedad y hacerla reversible en los primeros estadios. (Hernández, F., 2014)

Actualmente constituye la enfermedad crónica más frecuente en el ser humano, debido a que del 90 al 95% de la población sufre de esta patología, siendo responsable de la pérdida de más, de la mitad de los órganos dentarios.

Los modelos de evaluación de riesgo a caries en la actualidad implican una combinación de factores, es decir que se considera una enfermedad multifactorial en la que interaccionan diferentes situaciones dependientes del huésped como la dieta, la placa dental, micro flora y el tiempo. (Boj, J.R., 2012)

El órgano dentario en sí mismo presenta puntos débiles, como son fosetas, fisuras e irregularidades en la superficie dental que al dificultar la higiene predisponen el ataque de la caries; o que el acceso de la saliva es limitado principalmente en las superficies interproximales especialmente en la zona cervical del área de contacto y a lo largo del margen gingival. Otro punto débil será la disposición de los órganos dentarios en la arcada, como por ejemplo el apiñamiento dental, que también favorece a la caries. La saliva interviene como un factor protector del huésped: la acción de limpieza mecánica y el efecto tampón (capacidad para neutralizar el pH). (Boj, J.R., 2012)

La desmineralización del esmalte es proporcional a la combinación de un pH bajo y a la duración del contacto de este pH con la superficie dentaria; por lo tanto, a mayor frecuencia de ingesta o la presencia de azúcares viscosos (que favorecen su retención sobre las superficies dentarias) se facilitará la aparición de caries.

#### **4.1.2. Caries en Pacientes Pediátricos**

En 1978 la Academia Americana de Odontopediatría introdujo el término “Nursing Bottle Caries” para definir una forma severa de caries que se asociaba al uso prolongado del biberón después del primer año de vida. (AAPD, 2014)

En una revisión posterior se consideró que la alimentación por lactancia materna también podía causar esta patología. Durante años posteriores los autores refirieron nombres como caries de biberón, caries rampante, caries de incisivos, caries labial, caries circunferencial, caries del lactante. (AAPD, 2014)

Sin embargo, hoy en día la Academia Americana de Odontopediatría utiliza el término *Early Childhood Caries* donde la traducción más fiel sería *Caries de la Infancia Temprana*. (Fig.1) La cual se ha considerado como la epidemia silenciosa, ya que según estudios realizados por la Dirección General Adjunta de Epidemiología en conjunto con el Programa de Salud Bucal sugieren que casi el 30 por ciento de los niños en edad preescolar tienen caries. (SIVEPAB, 2012)

Clínicamente, la caries de la infancia temprana se define como la presencia de uno o más órganos dentarios con caries (cavitada o no cavitada), perdidos u obturados, en niños de 71 meses de edad o menores. (SIVEPAB, 2012)

De igual manera, suele mostrar un patrón característico: caries en los incisivos superiores, en los molares de ambas arcadas, pero difícilmente en los incisivos inferiores; este patrón se relaciona con la secuencia de erupción y la posición de la lengua durante la alimentación. También, está asociada con la ingesta excesiva de cualquier líquido azucarado como la leche, fórmulas, jugos de frutas, refrescos, la alimentación a libre demanda del seno materno asociado a la permanencia de azúcares en boca, la alimentación nocturna, así como la falta de higiene después de la ingesta; si añadimos que puede existir una reducción en el flujo salival, estos factores agravan más el problema. (Boj, 2012)

Otro de los factores etiológicos de gran importancia, se señala al *Streptococcus mutans*, el cual es el principal responsable de la caries, así como el *Lactobacillus*, *Actinomyces* y otros tipos de *Streptococcus*. Normalmente en *S. mutans* no se encuentra en la cavidad oral del recién nacido y solo se detecta tras el inicio de la erupción de los dientes temporales. En diversos estudios se ha observado una transmisión vertical del *S. mutans* de la madre al niño, encontrándose esta bacteria antes en los 6 meses de edad. (Leonor, 2006)

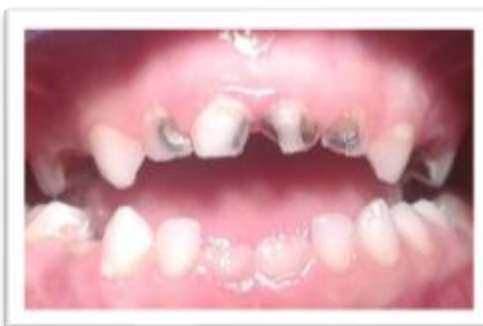

Fig. 1 Caries de la Primera Infancia.  
Fuente URL Disponible en: <http://www.redoe.com/ver.php?id=199>

Las consecuencias de la caries de aparición temprana van desde las funcionales como la pérdida prematura de órganos dentarios asociada con síntomas de malestar, dolor, infección, abscesos. Por ende, problemas para hablar correctamente además de dificultad para masticar, las físicas como pérdida de espacio con consecuencias para la dentición permanente que afectan negativamente la calidad de vida del niño. (Leonor, 2006)

En algunos casos más severos, desórdenes gastrointestinales, malnutrición, retraso del crecimiento y desarrollo del niño. En otros casos, problemas psicológicos como el “Bullying” debido a la estética dental que los lleva a tener una baja autoestima. (Hernández, 2014)

#### **4.1.3.Epidemiología**

La caries dental es multifactorial, constituye actualmente la enfermedad crónica más frecuente en el ser humano siendo responsable de la pérdida de la mitad de las piezas dentarias. (Zúñiga- Manríquez, mayo-junio 2013)

Históricamente en México se ha tenido un gran problema de salud bucal pues de cada 10 personas, 9.5 presentan caries; se considera un padecimiento epidemiológico en materia de salud pública, representa un reto a la vez, para la odontología infantil, restaurar y promover la función y la estética a los dientes anteriores superiores temporales. (Gonzalo, 2001).

---

## 4.2. REHABILITACIÓN CON CORONAS EN PEDIATRÍA

Restaurar dientes anteriores en el pasado fue poco práctico debido a que los materiales dentales, las técnicas y los aparatos disponibles no cumplían con los requerimientos de simplicidad, eficacia y estética.

En la actualidad las exigencias estéticas son cada vez mayores por lo cual se han logrado avances importantes de nuevos materiales y sistemas para la elaboración de restauraciones libres de metal, en la búsqueda de un material que combine las características de adecuada resistencia mecánica, estética y compatibilidad. (Valenzuela, 2008)

Los requisitos de una restauración son que el material que se utilice sea resistente, duradero, preciso, funcional y estética. Para lograr el tratamiento con éxito debemos realizar un diagnóstico correcto y estar ampliamente informados y capacitados sobre el uso del material utilizado, saber ventajas y desventajas, indicaciones y contraindicaciones, propiedades del material, saber realizar una adecuada preparación dental, tener en cuenta las diferentes formas de fresado y conocer la técnica de cementado indicada para este material.

Las soluciones más convencionales para restaurar dientes anteriores primarios con caries demasiado extensas, son las coronas de acero cromo y las de resina; las de acero cromo cumplen los requisitos funcionales, pero no estéticos, las de resina cumplen con la estética, pero no son resistentes. (Valenzuela, 2008)

Una encuesta de dentistas pediátricos informó que el 87 por ciento de los padres se preocupa por la estética. Fishman et al. Encontró que, entre los niños, el material compuesto del color del diente era la restauración más preferida y la amalgama de color plateado era la restauración menos preferida.

Las indicaciones para coronas pediátricas:

- Caries o lesión superficial grande
- Caries interproximales que se extienden más allá de los ángulos de línea.
- Tras pulpotomía o pulpectomía.
- Los niños de alto riesgo de caries.
- Restauración intermedia del diente fracturado.
- Decalcificación cervical
- Defecto del desarrollo.
- Utilizar como un pilar para el mantenedor del espacio.

(AAPD,2014)

#### 4.2.1. Coronas Acero-Cromo

Las coronas de acero inoxidable; SSC (por sus siglas en inglés *stainless steel crowns*) (Fig. 2) son formas de la corona en metal las cuales están prefabricadas y se adaptan a dientes individuales; a menudo se indican para restaurar los dientes con grandes lesiones cariosas y extensas, pero también han sido utilizadas para dientes con descalcificación cervical, y/o defectos en el desarrollo (hipoplasia, hipocalcificación). Sin embargo, las SSC tienen mala estética sobre todo cuando requiere restaurar incisivos primarios con caries grandes o multisuperficiales. (AAPD,2014)

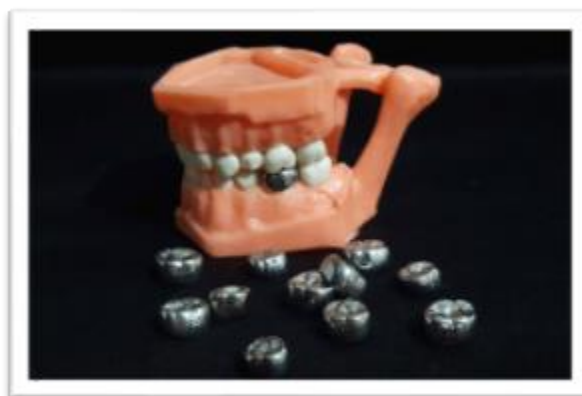

Fig. 2 Coronas Acero Cromo Fuente Directa.



Las coronas son completamente metálicas, tienen un alto porcentaje de hierro en aleación, alcanzando hasta un 70% y un bajo contenido en níquel que oscila entre el 9% y 12%. (AAPD,2014)

Estas coronas se elaboran de tamaño diferente a modo de una cubierta metálica con anatomía preformada, y se recortan y contornean según se requiera para ajustarse a los dientes individuales. Están disponibles en seis diferentes tamaños para cada uno de los dientes temporales y para el primer molar permanente; existen marcas comerciales entre las reconocidas se encuentran las de Unitek®, las de Rocky Mountain® y las de 3M™ ESPE™. (AAPD,2014)

Tradicionalmente, posterior al tratamiento pulpar, el diente se rehabilita con coronas acero-cromo debido a la menor microfiltración en comparación con las restauraciones con amalgama.

Además, la SSC ha demostrado ser una alternativa muy exitosa y duradera en comparación con otros materiales restauradores. (AAPD,2014)

Sin embargo, las SSC tienen mala estética sobre todo cuando se rehabilitan incisivos primarios con caries grandes o multisuperficiales. A menudo, no logra satisfacer las demandas estéticas del paciente y de sus padres debido a su aspecto metálico antiestético. (AAPD,2014)

---

#### **4.2.2. Coronas con Frente Estético**

La técnica para este tipo de coronas permite al odontopediatra grandes ventajas al colocar coronas de acero cromo con frente estético, logrando con esto los objetivos de ajuste, funcionalidad y estética limitada. (AAPD, 2014)

Se elige el número de coronas de acero cromo, las cuales, se ajustan de acuerdo a las necesidades del paciente una vez eliminadas las lesiones cariosas. Se mide la parte vestibular de la corona de acero cromo con el fin de colocar una malla metálica recortada a su medida exacta, la cual posteriormente se fija a la corona por medio de una punteadora, una vez punteada la malla, se graba la superficie con ácido ortofosfórico al 37% por un minuto, en seguida se lava con agua a presión por 30 segundos

En seguida se colocan 3 capas de silano para mantener la superficie húmeda por un minuto, a continuación, se coloca adhesivo y se fotopolimeriza por un periodo de 10 segundos con lámpara de luz halógena, posteriormente, se coloca un opacador en toda la parte vestibular de la corona utilizando un pincel con el fin de extenderlo de una manera uniforme, fotopolimerizando de acuerdo a las instrucciones del fabricante.

Por último, se modela con espátula de teflón la cara labial de los dientes con resina en incrementos de 2mm; la resina se fotopolimeriza y se procede a eliminar excedentes. Se mide el grosor con un calibrador para asegurarse que la superficie en su tercio medio sea mayor que la medida incisal y cervical.

Una vez terminada la corona se realiza la prueba en el paciente para revisar que la anatomía sea la correcta, en caso necesario se realizan algunos ajustes, así como el recorte y pulido de la superficie.

Después se lava y se secan la corona y el diente para posteriormente cementarla con ionómero de vidrio eliminando los excedentes. (Fig.3)

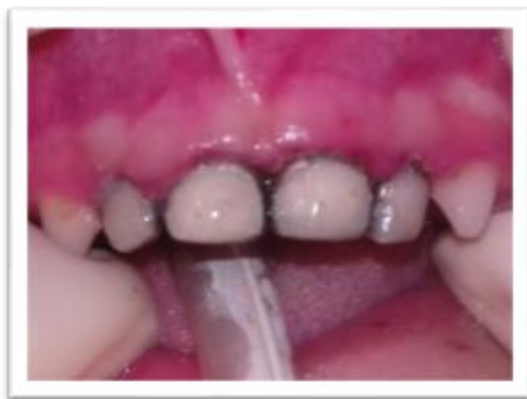

Fig. 3 Coronas en los cuatro incisivos superiores cementadas Fuente Directa.

### 4.2.3. Coronas de Celuloide

Las coronas de celuloide son una forma efectiva de restaurar dientes anteriores con caries extensa en Odontopediatría. Estas son unas fundas transparentes, nos permiten elegir el color de los dientes, son fáciles de colocar y remover. (Fig 4)

Para la colocación de la corona de celuloide tradicional, se selecciona la corona y se escoge el color de la resina, es utilizada la funda de celuloide como guía para la pieza correspondiente que nos sirve como preformada para nuestra reconstrucción con resina y consiste de lo siguiente: Tras eliminar la caries, se reduce con una fresa punta de lápiz de diamante, 1.5mm de borde incisal y se talla también de 0.5-1mm de las superficies interproximales, para permitir que la funda de celuloide entre. Las paredes han de ser paralelas y el margen gingival ha de terminar en filo de cuchillo. También es necesario tallar de 0.5-1mm la superficie vestibular y 0.5mm en la superficie lingual. (Valenzuela, 2008)

Se prueba en boca, para luego recortarse y adaptarse una corona de acetato que debe tener un ancho mesiodistal casi igual al diente por restaurar. La corona debe ajustarse 1mm por debajo de la cresta gingival y su altura ha de ser comparable a la de los dientes vecinos.

Tiene que recordarse que las coronas de los incisivos laterales superiores suelen ser de 0.5mm a 1mm más cortas que las de las centrales.




Fig. 4 Corona/ Funda de celuloide.  
Fuente: URL disponible en: <https://www.emaze.com/>

Tras recortar la corona de celuloide, se le hace una perforación pequeña con una fresa pequeña por la cara palatina, a fin de que sirva como vía de escape al aire atrapado cuando la corona con resina se coloque en la preparación.

La superficie dentaria remanente, se acondiciona mediante el grabado ácido y la aplicación de un adhesivo dentinario.

Se recoloca la corona de celuloide, se rellena en sus dos terceras partes con resina, el material excedente debe fluir por el margen gingival y el orificio de ventilación, mientras se sostiene la corona en su lugar, se retira el excedente con un explorador y posteriormente fotopolimerizamos durante 60 segundos en cada cara. Se retira la corona de celuloide con una hoja de bisturí y se procede al pulido.

Posteriormente a la preparación se le coloca vaselina como medio de separación y se coloca la corona de celuloide rellena en sus dos terceras partes con resina, el material excedente debe fluir por el margen gingival y el orificio de escape, mientras se sostiene la corona en su lugar, se retira el excedente con un explorador y posteriormente fotopolimerizamos durante 60 segundo en cara cara.

Se retira la corona de celuloide del diente, obteniendo una corona idéntica al órgano dentario, después se recorta y pule obteniendo la estética que deseamos. Una vez terminada la corona de manera indirecta, antes de cementar se dan retenciones en la parte interna de la corona con una fresa de fisura de forma horizontal, al diente preparado se graba, se lava y seca, se coloca el adhesivo, se fotopolimeriza y se cementa con una resina líquida durante 60 segundos por cada una.

## **4.2.4. Errores en restauraciones pediátricas**

### **4.2.4.1. Microfiltración**

La microfiltración se define como el paso de fluidos orales que contienen bacterias y desechos a través del espacio entre el diente y la restauración. (Pashley, 1990) Otros factores importantes que afectan la microfiltración son el diseño de la preparación del diente y la selección de la corona adecuada. (Kindelan, 2008)

Una de las razones del fracaso clínico de las restauraciones con coronas es la microfiltración entre el diente y la corona. Además, la microfiltración conduce a la infección bacteriana de la cavidad de la pulpa y al fracaso subsiguiente del tratamiento. Minimizar la microfiltración con medidas clínicas efectivas puede reducir la tasa de fracaso (Memarpour, 2011)

## **4.3. ÓXIDO DE ZIRCONIO ESTABILIZADO CON ITRIO**

El óxido de zirconio (del árabe “zargum”, que significa “color dorado”) fue descubierto en 1789 por el químico alemán Martin H. Klaproth a partir del circón.

### **4.3.1. Definición**

El zirconio es un elemento químico con el número atómico 40 del grupo de los metales, es duro resistente a la corrosión y mal conductor de electricidad. (Fig 5) Se pueden encontrar principalmente en dos minerales, el circón que es un silicato de zirconio ( $ZrSiO_4$ ) y la baddeleyita que es un dióxido de zirconio ( $ZrO_2$ ). (Martínez, 2007)

El dióxido de zirconio representa una nueva clase de materiales estructurales avanzados. Su uso potencial en carácter estructural primero fue observado en los mediados de los años setenta.



Fig. 5 Zirconio.

Fuente: URL disponible en: <http://Clinicadentalalarcos.es/zirconio>

#### 4.3.2. Composición Física y Química

Es un material polimórfico que presenta tres formas dependiendo de la temperatura que son:

- a. Monoclínica: Es una fase estable de temperatura por debajo de  $1.170^{\circ}\text{C}$ .
- b. Tetragonal: Esta fase es estable para temperaturas comprendidas entre  $1170$ - $2.370^{\circ}\text{C}$
- c. Cúbica: Estable desde una temperatura de  $2370^{\circ}\text{C}$

Cuando se añaden a la zirconia cantidades de óxidos estabilizadores como el magnesio, cerio, itrio y calcio, se obtiene dióxido de zirconio parcialmente estabilizada en una forma multifase, es posible mantener la fase tetragonal en una condición metaestable a temperatura ambiente, lo cual permite la aparición de un fenómeno llamado endurecimiento por transformación.

Durante este fenómeno, el dióxido de zirconio tetragonal cristalino parcialmente estabilizado, en respuesta a estímulos mecánicos, como estrés tensión e inicio de fisuras, se transforma a su fase monoclínica más estable con un incremento local en el volumen de aproximadamente 4%. Este incremento en volumen cierra el inicio de la fisura, y bloquea efectivamente la propagación de la misma. Este proceso de transformación es el que confiere al dióxido de zirconio su fuerza y resistencia.

El agregado de 2 a 3% de óxido de ltrio estabiliza parcialmente la fase tetragonal y el material utilizado es conocido como óxido de zirconio parcialmente estabilizado con ltrio, de ahí deriva propiedades positivas como su alta resistencia a la flexión (1400-1600 MPa) y dureza (1200HV)

### **4.3.3. Características Biológicas**

#### **4.3.3.1. Biocompatibilidad**

Se ha confirmado una alta biocompatibilidad de óxido de circonio, sobre todo cuando se está completamente purificada de su contenido radioactivo. En general, las cerámicas son materiales inertes que no tienen reacciones adversas del tejido local o general. Como las prótesis de cerámica se hacen con una superficie muy pulida, pueden ponerse en contacto con la encía y ayudar en el mantenimiento de la arquitectura gingival. Dependiendo de la suavidad, la cerámica impide la acumulación de placa, creando una superficie favorable para los tejidos gingivales.

Las cerámicas basadas en dióxido de zirconio son materiales químicamente inertes, que permite una buena adhesión de las células. Sin embargo, las partículas que se liberan de la degradación de óxido de circonio a baja temperatura (LTD) o el proceso de fabricación que pueden provocar una reacción inflamatoria localizada inmune. (Martínez, 2007)

#### **4.3.3.2. Grado de Citotoxicidad**

El óxido de circonio tiene una menor toxicidad que el óxido de titanio y similar a la de alúmina. No se ha observado citotoxicidad, carcinogenicidad, alteraciones mutagénicas o cromosómica en fibroblastos o células de sangre. (Martínez, 2007)

#### **4.3.3.3. Radioactividad**

El óxido de zirconio suele ir acompañado de elementos radioactivos de vida media larga. La separación de estos elementos es difícil y costosa. Hay dos tipos de radiación se correlacionan con este material: alfa y gamma.



Se han observado cantidades significativas de radiación alfa en la cerámica basados en esto, el óxido de zirconio no se utiliza en la fabricación de implantes quirúrgicos, porque, debido a su alta ionización, las partículas alfa destruyen las células de los tejidos duros y blandos. En cuanto a la radiación gamma, la literatura sugiere que el nivel de radiación no es preocupante. (Martínez, 2007)

#### **4.3.4. Características Mecánicas**

##### **4.3.4.1. Resistencia a la Flexión**

Es una importante propiedad mecánica que ayuda en la predicción del rendimiento de los materiales frágiles. Se puede definir como la fuerza final necesaria para provocar la fractura y está fuertemente afectada por el tamaño de los defectos y en la superficie del material ensayado. Microfisuras y defectos que inherentemente crecen durante los procesos térmicos y mecánicos pueden influir significativamente en la medición de la resistencia. (Martínez, 2007)

##### **4.3.4.2. Tenacidad a la Fractura**

Se define como el nivel de estrés crítico en el que un defecto particular comienza a crecer. Esta propiedad indica la capacidad del material para resistir la propagación rápida de grietas y fracturas catastróficas. (Martínez, 2007) (Fig 6)

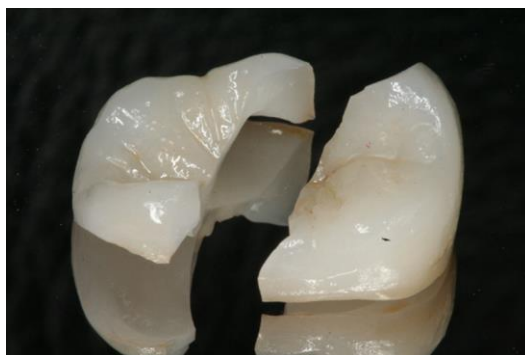

Fig. 6 Fractura de restauración de Zirconio.  
Fuente: URL disponible en: [http://www.opalini.com/es/noticias/post/so-  
solo-de-belleza-viven-las-ceramicas-leandro-de-moura-martins-e-](http://www.opalini.com/es/noticias/post/so-<br/>solo-de-belleza-viven-las-ceramicas-leandro-de-moura-martins-e-)

### 4.3.5. Usos Básicos en Otras Áreas

Como elemento químico es un metal de color gris, brillante y muy resistente a la corrosión. Es más ligero que el acero y su dureza es similar. Dentro de sus aplicaciones más comunes podemos encontrar:

- Pigmento para materiales cerámicos
- Para fabricar componentes que operen en ambientes agresivos, como en el caso de piezas para máquinas de combustión, por su buena resistencia al desgaste.
- Se ha empleado como abrasivo por su dureza
- Se ha empleado como recubrimiento refractario por su resistencia a la corrosión y al choque térmico.
- Para fabricar celdas de combustibles y sensores de oxígenos por su conductividad iónica a altas temperaturas.
- En la fabricación de cabezas femorales que componen las prótesis ortopédicas empleadas en las construcciones totales de cadera, por su biocompatibilidad.

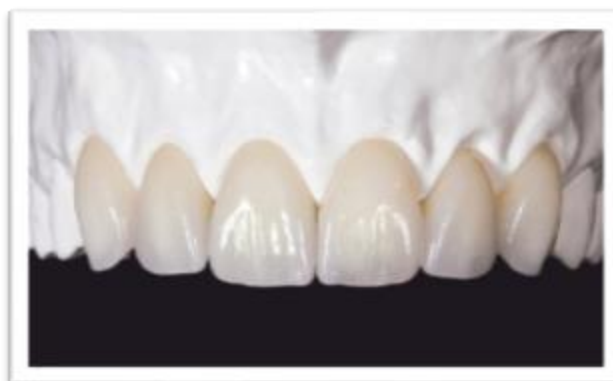### 4.3.6. Uso en Odontología

Gracias a la naturaleza del zirconio como elemento químico; en la odontología moderna contamos con un material alternativo cerámico denominado dióxido de zirconio estabilizado con itrio; que ofrece estética, biocompatibilidad, baja conductividad térmica, bajo potencial de corrosión, buen contraste radiográfico y alta resistencia las cargas masticatorias para la elaboración de estructuras cerámicas en las prótesis fijas. Es importante no confundir este tipo de material con un metal, ya que su estructura atómica y propiedades fisicoquímicas lo encasillan propiamente en los materiales cerámicos (Askeland, Fulay, & Wright, 2011).

Los materiales cerámicos que son específicamente desarrollados con fines médicos u odontológicos se denominan biocerámicas. La aparición del dióxido de zirconio como un biomaterial data a fines de 1960, cuando Helmer y Driskell publican el primer artículo con referencia a las aplicaciones médicas del dióxido de zirconio. (Maziero, 2011)

El color blanco primario de este material puede cambiar gracias a la posibilidad de coloración por inmersión con los 16 colores de la escala VITA. Sus propiedades permiten la rehabilitación de los dientes con un alto nivel de calidad, aparte de su alta resistencia. Además, es 100% biocompatible, por eso cada vez se utiliza más en medicina (prótesis de oído, dedos y cadera) y en odontología (postes intrarradiculares, coronas individuales (Fig 7) y puentes P.P.F de hasta 14 unidades). (Maziero, 2011)

Los materiales cerámicos de alta resistencia como la alúmina y el dióxido de zirconio, son primariamente cristalinos, químicamente más estables y no son fácilmente hidrolizados, por lo tanto, no son vulnerables al protocolo de grabado con ácido fluorhídrico y silanización para generar rugosidad y activación química de la superficie, como se hace normalmente en las cerámicas a base de sílice. Por esto las restauraciones con estructuras en dióxido de zirconio son cementadas generalmente de forma convencional. (Maziero, 2011)



u

Fig. 7 Coronas individuales de zirconio.  
Fuente: URL disponible en: <http://dentalianz.com/estetica-dental/coronas-dentales-zirconio>

### 4.3.7. Coronas de dióxido de zirconio prefabricadas en Odontopediatría

Actualmente en México podemos encontrar marcas comerciales de coronas de dióxido de zirconio para niños, las marcas comerciales provienen de EE.UU. entre ellas EZ-PEDO® y Nu Smile® (Fig 8), ambas son coronas monolíticas de dióxido de zirconio para niños.

Las coronas de dióxido de zirconio EZ-PEDO en México y Latinoamérica, son coronas biocompatibles, autoclavables, únicas con sistema de retención Zir Lock™, resistentes, no cambian de color, sumamente estéticas. Aprobadas y certificadas por la Food and Drug Administration (FDA), Health Canadá y la Unión europea, contando con varias certificaciones de calidad ISO 13485:2003. Actualmente se encuentran en proceso de aprobación por la COFEPRIS. (López, 2014)

Las coronas EZ-PEDO poseen la tecnología de retención denominada Zir-Lock™ Ultra. Esta tecnología permite que la corona tenga una excelente retención ya que ofrece socavados macro y micro fresadas en todas las superficies internas de una corona. Además, permite que se mantenga una excelente salud periodontal, eliminando espacios muertos en esta zona, reteniendo el cemento y dispersando las fuerzas de masticación. ([www.ezpedo.com](http://www.ezpedo.com))



Fig. 8 Coronas Prefabricadas de Zirconio.  
Fuente: URL disponible en: <http://www.dentalproductshopper.com/nusmile-zr-pediatric-zirconia-crown>

#### **4.3.7.1. Indicaciones**

- Restauración de los dientes primarios con caries presente en múltiples superficies.
- El borde incisal está involucrado
- Una amplia descalcificación cervical (por ejemplo, hipoplasia, hipocalcificación), cuando es probable que el fracaso de otros materiales de restauración (por ejemplo, en caries interproximales).
- Cuando este indicada una terapéutica pulpar.
- Después de la pulpotomía o la pulpectomía, para restaurar un diente primario.
- Para la restauración de dientes fracturados.

#### **4.3.7.2. Contraindicaciones**

- Los pacientes que presentan malas condiciones de higiene oral.
- Un estado de salud adverso
- Alergia a alguno de los materiales a utilizar.
- Órganos dentarios que estén por exfoliarse.

#### **4.3.7.3. Material**

El instrumental que se requiere para la colocación de las coronas será el siguiente:

- Un 1x4
- Espátula de cementos
- Material para anestesia local
- Pieza de mano de alta velocidad.
- Fresas de diamante: rueda de coche, troncocónica punta redondeada, de balón y punta de lápiz
- Hemostático
- Loseta de vidrio
- Cemento de Ionómero de vidrio

#### **4.3.7.4. Cementación de coronas de dióxido de zirconio**

##### **4.3.7.4.1. Preparación**

Para obtener una adherencia óptima, se debe limpiar con cuidado las superficies a cementar del diente y de la restauración.

Es imprescindible secar la preparación en sólo 2 a 3 intervalos cortos, con aire exento de agua y aceite, o secarla por absorción con de algodón. No secar en exceso.

La preparación deberá estar sólo lo bastante seca para que la superficie tenga un aspecto lustroso mate. El secado excesivo con aire comprimido puede afectar negativamente a la adhesión o bien dar como resultado sensibilidad postoperatoria después de la colocación de la restauración.

Las superficies de la restauración deberán secarse a fondo con aire comprimido. Evitar toda contaminación por saliva. (3M, 2017)

##### **4.3.7.4.2. Protección del Tejido Pulpar**

No aplicar el cemento de ionómero de vidrio sobre dentina próxima a la pulpa o sobre exposiciones pulpares. Antes del cementado, conviene hacer un recubrimiento pulpar con una base cavitaria como un preparado de hidróxido de calcio de fraguado sólido (3M,2017)

##### **4.3.7.4.3. Ionómero de Vidrio**

Es descendiente del cemento de silicato y cemento de policarboxilato de zinc, siendo introducido como material cementante en los años 70. (Fig 9)

Posee adhesión a las estructuras dentales por la formación de enlaces iónicos en la interface diente-cemento, como resultado de la quelación de los grupos carboxilo del ácido con el ion calcio y/o fosfato con la apatita del esmalte y dentina.

Todos los ionómeros de vidrio tienen varias propiedades que los hacen favorables para su uso en niños, incluyendo: la unión química al esmalte y a la dentina,

biocompatibilidad, liberación de flúor; y disminución de la sensibilidad a la humedad en comparación con resinas.

Presenta resistencia a la compresión superior al fosfato de zinc. El flúor es un componente importante del polvo del cemento, mejora las características de trabajo, y aumenta la resistencia del cemento, así como su liberación para el medio bucal confiere propiedad anticariogénica.

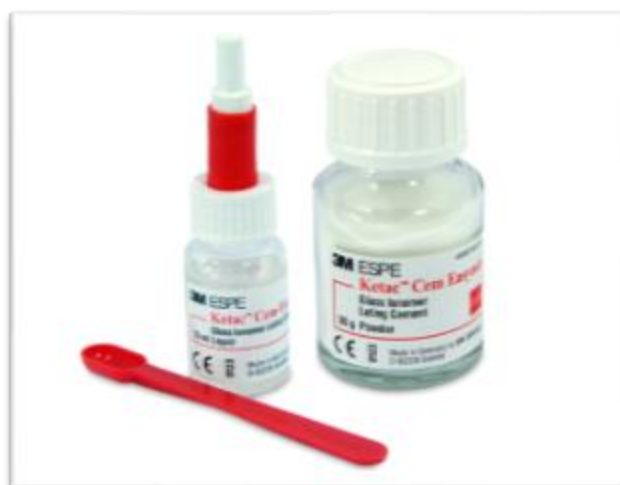

Fig. 9 Ketac Cem.

Fuente: URL disponible en: [http://dentarius.com/index.php?route=product/product&product\\_id=519](http://dentarius.com/index.php?route=product/product&product_id=519)

El fluoruro que libera el ionómero de vidrio es captado por el esmalte y la dentina circundante, estudios han demostrado que la liberación de fluoruro puede ocurrir por al menos seis meses. Los ionómeros pueden actuar como reservorio de fluoruro, como la absorción puede ocurrir a partir de dentífricos, enjuagues bucales y fluoruro tópico.

Esta protección fluoruro, útil en pacientes con alto riesgo de caries, ha llevado a la utilización de los ionómeros de vidrio como cemento de fijación de las coronas de acero inoxidable, mantenedores de espacio y bandas de ortodoncia (Bottino, 2001)

## SISTEMAS CAD-CAM EN ODONTOLOGÍA

CAD-CAM o asistidas por computador, denominadas así por sus iniciales en inglés (Computer-Aided Design y Computer-Aided Manufacturing).

La primera tecnología (sistema sopho) fue desarrollada en base a los trabajos de F. Duret, que a partir de 1971 planificó un sistema que preveía la detección de una impresión óptica intraoral, la planificación digital y el fresado con torno del control numérico.

En el año 1987 fue introducido el Cerec System, cuyo artífice WH Morman demostró la posibilidad de construir una restauración directa en cerámica en una sola sesión clínica. En el mismo periodo M. Anderson realizó el sistema Procera para obtener estructuras en metal (cromo, cobalto y titanio revestidos por resina compuesta) mediante electroerosión y oxidocerámica (alúmina pura) mediante fresado.

Se afrontaron múltiples obstáculos y dificultades en la evolución tecnológica para realizar dispositivos protésicos individuales de calidad, modificando las soluciones aplicadas por la industria para que pudieran ser comprados con los sistemas de producción tradicionales en lo que se refiere a economía, sencillez y precisión; para digitalizar modelos detallados, mediante escáner de última generación; para obtener representaciones matemáticas y modelos virtuales elaborados con software (CAD); para fresar con sistemas robotizados (Fig 10) (CAM) materiales frágiles y con márgenes delgados. (Fig 11)



Los sistemas CAD/CAM fueron incrementando en el mercado a partir de los años 2000. (Montagna, 2012)

La mayoría de los sistemas constan de 4 etapas bien diferenciadas:

- Escaneado en boca o en modelo
- Maquinado, tallado o modelado de los bloques de dióxido de zirconio
- Sinterización a altas temperaturas
- Estratificación cerámica

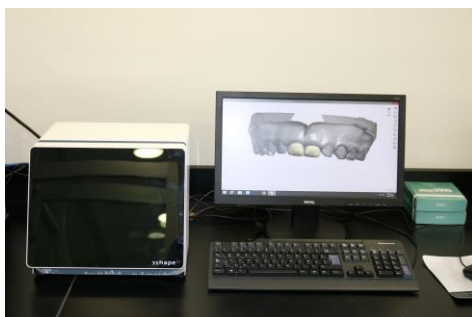

Fig. 10 Sistema CAD. Fuente directa



Fig. 11 Sistema CAM. Fuente directa

#### 4.3.7.5. Sistema Cerrado

Se considera que un sistema es cerrado cuando el técnico dental o el odontólogo se ven obligados a comprar todo el sistema de un mismo fabricante, quien tendrá especificaciones y técnicas no compatibles con otras marcas. (Tomás, 2013)

#### 4.3.7.6. Sistema abierto

Por el contrario, un sistema es abierto cuando se puede integrar de distintos fabricantes y modelos las diferencias partes del sistema. (Tomás, 2013)

Algunos sistemas son abiertos, pero sólo admiten el uso de sus propios bloques que tienen un código de barras para su identificación de tipo bloque, secuencia de fresado y sinterización.

# CAPÍTULO II

## **5. ANTECEDENTES**

El dióxido de zirconio se introdujo en odontología en la década de 1990, debido a sus buenas propiedades mecánicas y químicas. Se utiliza actualmente como material para marcos, clavijas, implantes, pilares, y brackets de ortodoncia. (Ozkurt Z, 2009)

La primera referencia en lo que concierne en uso biomédico fue al final de los años 60s con Helmer y Driskell seguida de una publicación de su utilización en ortopedia substituyendo a las prótesis para pacientes con reemplazo de cadera las cuales estaban hechas de alúmina y eran demasiado frágiles. No es hasta los años 90s que el dióxido de zirconio encuentra su aplicación en prótesis dentales. (Newbrun, 1992)

La reciente introducción del dióxido de zirconio a base de cerámica, como un material restaurador dental ha generado considerable interés en la comunidad odontológica y ha hecho una amplia actividad de investigación clínica. La tecnología de polvo de dióxido de zirconio contemporánea contribuye a la fabricación de nuevas restauraciones de cerámica biocompatible con propiedades físicas mejoradas para una amplia gama de aplicaciones clínicas. (Koutayas SO, 2009)

# **CAPÍTULO III**

---

## 6. OBJETIVO GENERAL

El propósito de este trabajo es proponer una nueva técnica para la elaboración de coronas infantiles anteriores de dióxido de zirconio mediante la implementación de la tecnología CAD-CAM; a través de la presentación de un caso clínico en el que se rehabilitó un paciente pediátrico. Se pretende que dicha técnica de rehabilitación se instaure en el laboratorio de la Escuela Nacional de Estudios Superiores, Unidad León, UNAM.

## 7. OBJETIVOS ESPECÍFICOS

- Rehabilitar un paciente pediátrico con coronas de dióxido de zirconio en los dientes 51 y 61.
- Establecer una adecuada técnica de impresión con polivinilsiloxano.
- Obtener un modelo exacto para realizar un tallado indirecto de los dientes 51 y 61.
- Realizar el diseño digital de las restauraciones de dióxido de zirconio contemplando la altura, el ancho y la anatomía correctas.
- Evaluar clínicamente el ajuste, color y forma de las restauraciones cementadas.
- Satisfacer necesidades funcionales, estéticas y fonéticas del paciente, así como la salud gingival.

# **CAPÍTULO IV**

## 8. PRESENTACIÓN DEL CASO CLÍNICO

Paciente masculino de 5 años de edad, aparentemente sano, acude a la Clínica de Odontopediatría de la ENES-UNAM. Al motivo de consulta la madre refiere “restaurar sus dientes”. A la exploración clínica se observan caries ICDAS 04 en dientes 51 y 61. (Fig. 12)

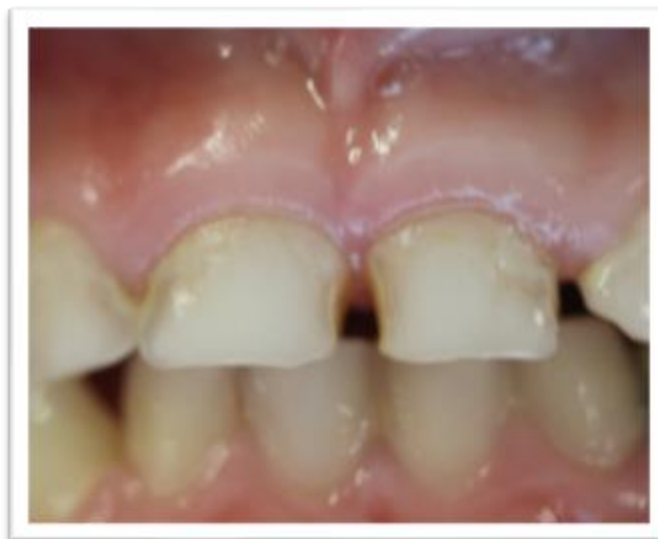

Fig. 12 Caries en dientes 51 y 61. Fuente directa

### 8.1. Implicaciones éticas

Este trabajo se realizó bajo el consentimiento informado de ambos padres del paciente. Se les explicó sobre los posibles riesgos durante el tratamiento y posterior al mismo.

## 8.2. Obtención de impresión

En la primera cita se realizó la toma de impresión con silicona por adición. Para ello se midió la cucharilla; utilizando cucharillas MASEL del número #2.

Se manipulo el material “Express™ STD 3M ESPE” con las manos limpias y sin guantes hasta obtener una mezcla homogénea, se colocó de manera uniforme en la cucharilla y se llevó a boca libre de saliva para evitar distorsiones. (Fig. 13) Se esperó el tiempo indicado para su polimerización (4 minutos aproximadamente) y se retiró; se verifico que la impresión fuera adecuada y se obtuvo el positivo con yeso tipo IV.

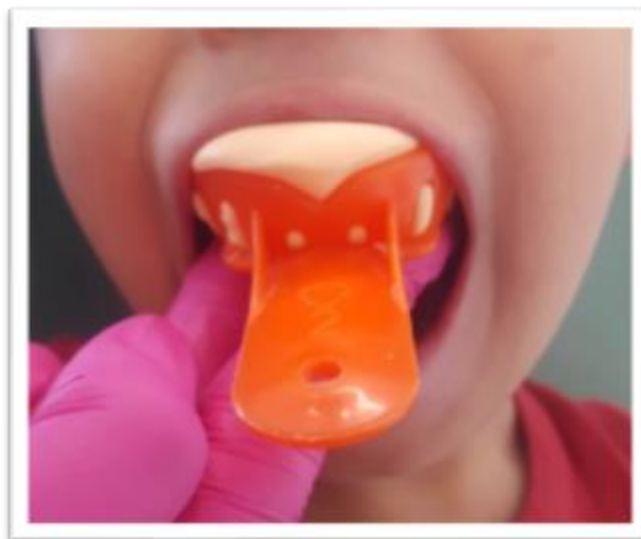


Fig. 13 Obtención de impresión. Fuente directa



### 8.3. Obtención y tallado del modelo de trabajo

En el positivo con yeso tipo IV (Velmix) que se obtuvo, se preparó el diente a restaurar; se utilizó una fresa #818 para eliminar el 1.5-2.0 mm del borde incisal del diente. En seguida, con una fresa #850L se eliminó 2mm de las caras mesial, distal, vestibular y palatina, dejando una terminación de tipo “chaflán”, esto con la finalidad de tener el control de desgaste. Después, con una fresa #859 se eliminó la terminación anterior dejando así una terminación de “filo de cuchillo”. Esta reducción se extiende desde el margen gingival, siguiendo la curva natural del diente hasta el borde incisal procurando una ligera convergencia hacia el mismo borde. Una vez realizado esto; se debe utilizar la fresa #368 para eliminar el 0.75-1.25 mm de estructura de diente en el área palatina o lingual del diente, eliminando completamente el cingulo. La preparación por labial y lingual debe unirse en un borde incisal delgado y con márgenes redondeados. (Fig. 14)

Es de total importancia que en el modelo se realice el mínimo desgaste, ya que así nos da un rango de desgaste mayor en boca si es que se llegara a necesitar durante el evento clínico.

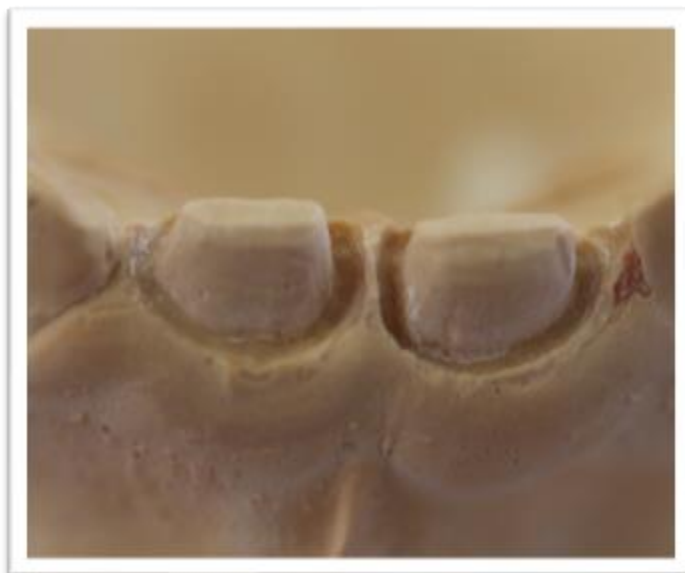

Fig. 14 Preparaciones en modelo. Fuente directa

## 8.4. Diseño digital y fresado de restauraciones (CAD-CAM)

Una vez preparados los dientes, se llevó el modelo al sistema CAD-CAM de la Universidad para escanear, diseñar y elaborar de la corona.

Mediante el sistema CAD 3Shape Dental System se escaneo el modelo, se determinó la vía de inserción de la corona y se delimito la línea de terminación; se dieron valores tales como espacio de cementado de 0.040mm, radio de fresado de 0.0650mm y compensación de fresado de 0.66mm, para dar ajuste de la corona sobre la preparación. (Fig 15)

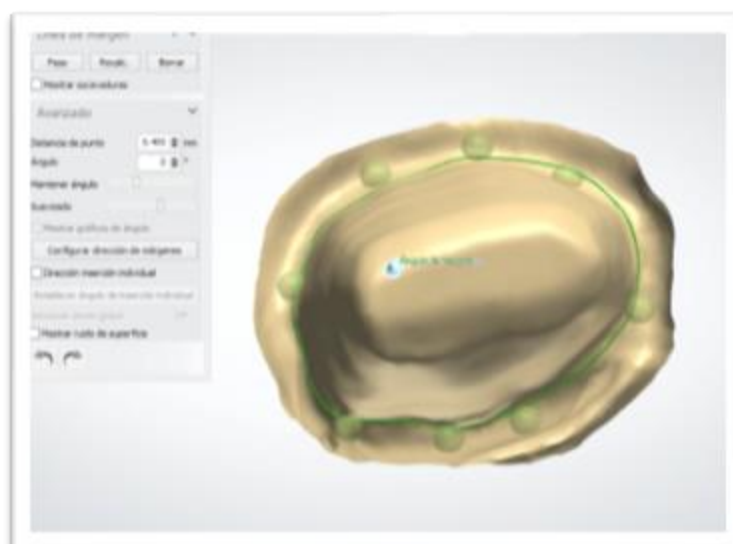


Fig. 15 Escaneado del modelo. Fuente directa

Posteriormente se diseñó la anatomía de la restauración y con el sistema CAM se realizó el fresado de la misma. (Fig 16) El grosor mínimo que se le dio a la restauración fue de 0.53mm y espacio interproximal de 0.02 entre corona y diente adyacente. (Fig 17)

Las coronas fueron fresadas con dióxido de zirconio en disco "NexZr T"; el disco que se utilizó fue de 98mm de diámetro por de 14mm de espesor translucido blanco. (Fig.18)

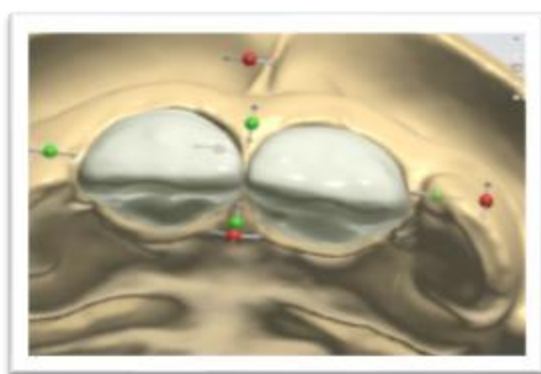


Fig. 16 Diseño de la restauración. Fuente directa



Fig. 18 Fresado de las restauraciones. Fuente directa

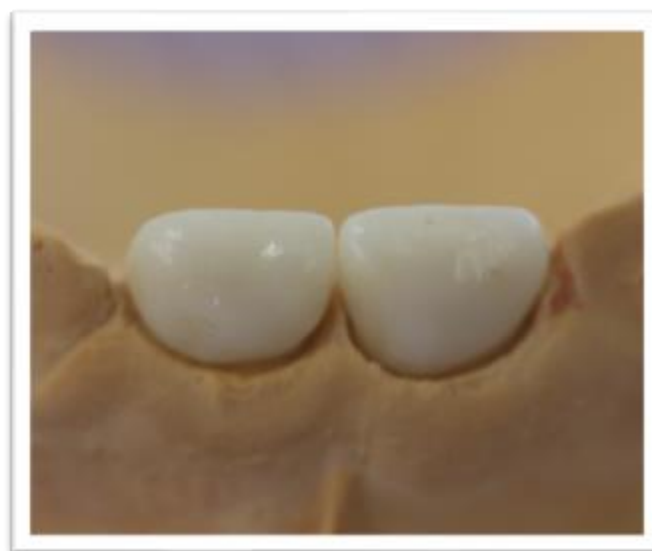

Fig. 17. Restauraciones ya listas para ser colocadas. Fuente directa

## 8.5. Tallado de los dientes

En una cita subsecuente destinada al evento clínico de preparación y cementación de coronas se anestesió por infiltración con lidocaína al 2% con epinefrina 1:100,00 en O.D. 51 y 61. Las preparaciones en los órganos dentarios anteriormente mencionados fueron realizadas siguiendo los mismos pasos previamente descritos en la preparación del modelo de trabajo, y procurando mantener las proporciones lo más similares a las realizadas en el modelo. Se probaron las coronas hasta obtener el ajuste adecuado y se procedió a cementar. (Fig 19)

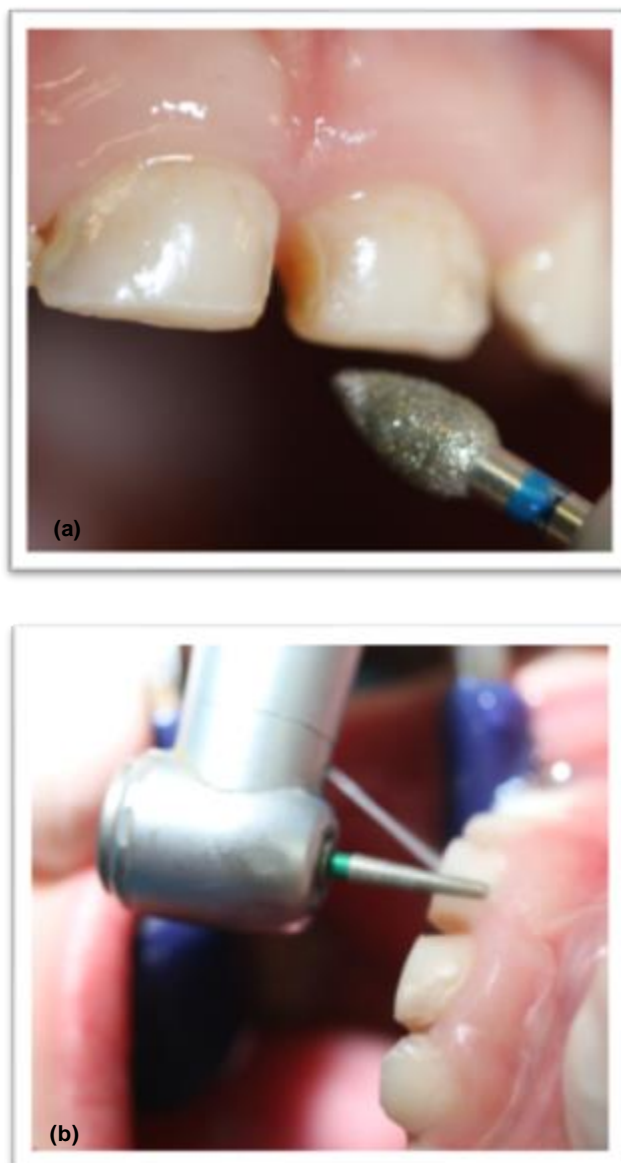

Fig. 19 (a) Desgaste incisal; (b) Desgaste Vestibular. Fuente directa

## 8.6. Cementación de las restauraciones

Se limpiaron las preparaciones y las coronas y se secaron con gasas estériles. Se preparo Ionómero de vidrio (Ketac Cem 3M ESPE) siguiendo las indicaciones del fabricante y se procedió el cementado de las coronas una a la vez. (Fig. 20) Se retiró excedentes de ionómero con explorador y se confirmó la oclusión.

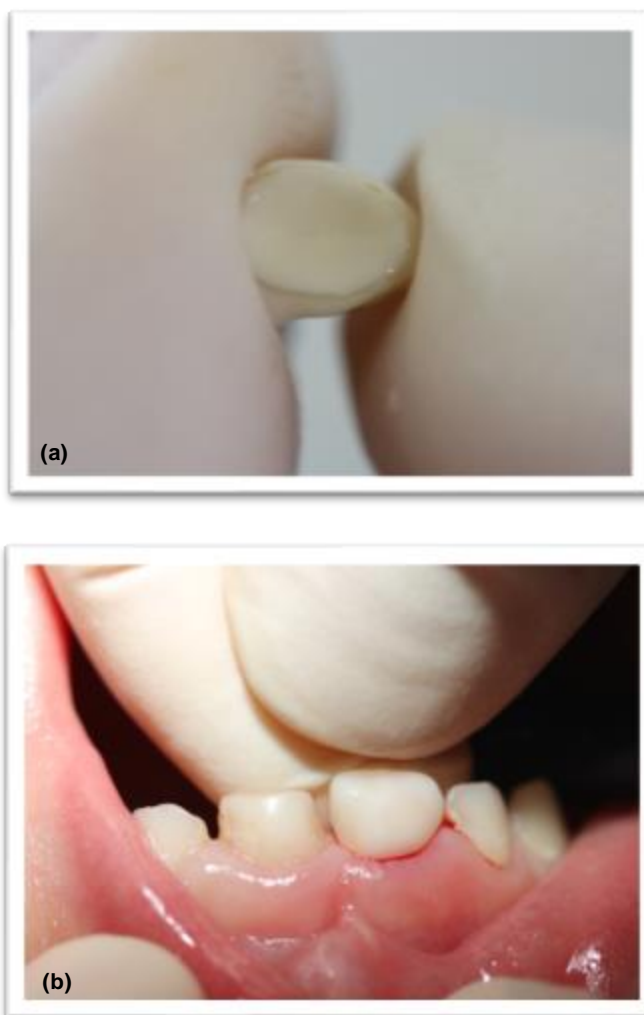

Fig. 20 (a) Colocación de Ionómero de Vidrio en la restauración; (b) Cementación de la corona. Fuente directa

## 9. RESULTADOS OBTENIDOS

Como resultado se obtuvo una rehabilitación del sector anterior con coronas de dióxido de zirconio realizadas con el sistema CAD-CAM en un paciente pediátrico. (Fig. 21)

Cabe resaltar que durante la preparación del O.D. 6.1 el desgaste que se realizó fue mayor del planeado por lo que la corona asentó por debajo del plano incisal previsto, sin embargo, el sellado y resultado colosal no se vio afectado.

Con los resultados obtenidos, se proponen ciertas modificaciones de la técnica para mejores resultados. Entre las posibles modificaciones se propone la obtención de una impresión con más fidelidad y así un modelo de trabajo con más calidad una vez preparados los dientes, dado que la preparación mediante CAD-CAM es muy poco el tiempo de espera podría analizarse esta propuesta ya que no es práctica la colocación de dientes provisionales; evaluar el empleo del articulador; así como el desgaste mínimo de los dientes en boca.

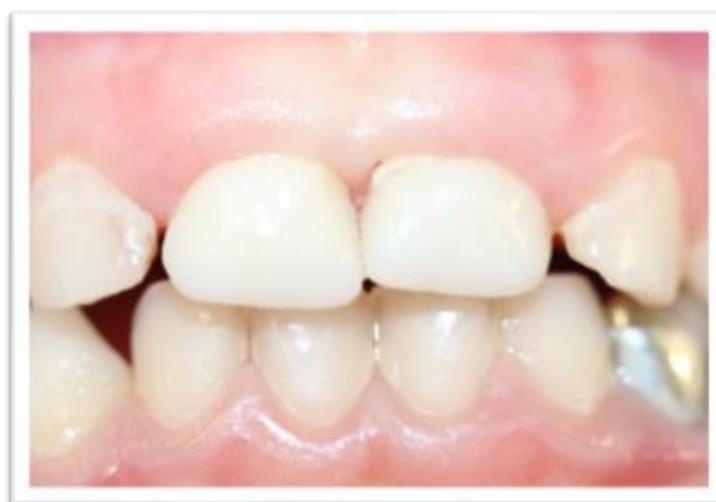

Fig. 21 Resultados obtenidos. Fuente directa

---

## 10. DISCUSIÓN

Existen diferentes métodos de tratamiento para restaurar el sector anterior de la dentición de la infancia temprana, pero no todos cumplen con las expectativas que el odontopediatra y los padres desean. (Rivera PR, 2005)

Una de las principales formas para restaurar el sector anterior, son las coronas de acero cromo. Estas coronas ofrecen alta retención, el acero se puede recortar y contornear. Éstas cumplen con los requisitos de funcionalidad, pero no con los estéticos.

Las coronas metálicas con frente estético son otra opción para restaurar el sector anterior; nos ofrecen satisfacción en términos de tamaño, forma y color; sin embargo, se ha demostrado que sufren desgaste o fractura de la resina que conforma del frente estético, y esto se debe a que las fuerzas de masticación son superiores a lo que estas coronas pueden soportar y en la mayoría de las ocasiones son excéntricas.

Las coronas de celuloide son estéticamente aceptables, sin embargo, se componen de resina polimerizable aplicada en un bloque grande, lo que genera una contracción del cuerpo de la corona al centro de la misa provocando una pobre adaptación gingival que provoca su desajuste, fractura, microfiltración y gingivitis debido al depósito de placa dentobacteriana.

Las coronas de resina directas y las coronas de celuloide cumplen con la estética ya que nos permite elegir el color de la resina; la desventaja es que para poder colocar estas coronas se requiere de mucha estructura dentaria remanente para su adecuada retención es por eso que no cumple con las expectativas de funcionalidad ya que muchas veces tienden a fracturarse o desalojarse.

Las coronas de dióxido de zirconio presentan una buena adaptación, resistencia a la fractura, excelente biocompatibilidad, durabilidad, bajo potencial de corrosión y alta resistencia a las cargas masticatorias. Además, nos brindan muy buena estética el cual es de suma importancia en el sector anterior. La desventaja de estas restauraciones es que no se pueden realizar ajustes, como recorte y contorneo. Además, está en evaluación su impacto sobre el correcto desarrollo de la atm, ya que se piensa que su dureza puede repercutir directamente en ello

En cuanto a costos totales, es más económico el uso de coronas de acero cromo, ya que solo se necesita la corona y el agente cementante para la rehabilitación del diente; por otro lado, en las coronas de celuloide y las de frente estético se necesita utilizar otros materiales como la resina. Las coronas de dióxido de zirconio por si mismas tienen un alto costo.

Roberts JF (2005) ha observado una falla clínica en cuanto al uso de Coronas Acero Cromo después de la falla del cemento. Una de las razones es la microfiltración a través de los márgenes de la corona. Los estudios que se centraron en restauraciones dentales permanentes revelaron microfiltración debido a lagunas marginales, lo que ocasionó sensibilidad dental, caries recurrentes o afectación de la pulpa.

El tipo de cemento se considera un factor importante para reducir la microfiltración marginal y lograr un buen sellado marginal; así como la terminación que se le dé al tallado de los dientes.



---

## 11. CONCLUSIONES

En la actualidad el zirconio representa uno de los materiales estéticos de primera elección. Las coronas de Dióxido de zirconio se presentan como una opción de tratamiento interesante y eficaz ya que son utilizadas por sus propiedades ópticas y mecánicas

Con el uso del sistema CAD-CAM se permite confeccionar restauraciones que satisfacen los requisitos funcionales y estéticos.

El uso de coronas de zirconio con el sistema CAD-CAM es un reto en el área de Pediatría, ya que se debe considerar la conducta del niño al momento de realizar el tallado de los dientes; además se debe realizar un buen diagnóstico para determinar si el paciente es candidato al uso de coronas de zirconio, tomando en cuenta edad del paciente y exfoliación del diente.

El método que se llevó a cabo en este caso clínico puede mejorarse articulando los modelos para una óptima rehabilitación buco-dental.

---

## 12. BIBLIOGRAFIA

1. Gonzalo, J. T. (2001). Modificaciones intencionales de la corona dental. La mutilación dentaria.
2. Newbrun, E. (1992). Preventing dental caries: current and prospective strategies (Vol. 123).
3. Newbrun, E. (1992). Preventing dental caries: breaking the chain of transmission. JADA.
4. Ozkurt Z, K. E. (2009). Clinical success of zirconia in dental applications.
5. Koutayas SO, V. T. (2009). Zirconia in dentistry part 2. Evidence-based clinical breakthrough.
6. Mayor Hernández F, P. Q. (2014 mayo- junio). La caries dental y su interrelación con algunos factores sociales. Revista Médica Electrónica.
7. J.R. Boj, M. C.-B. (2012). Odontopediatría, La Evolución del Niño al Adulto Joven. Madrid: Ripano Editorial Medica.
8. (AAPD), T. A. (2014). Policy on Early Childhood Caries (ECC): Unique Challenges and Treatment Options. Chicago.
9. (AA AAPD), T. A. (2014). Guideline on Caries-risk Assessment and Management for Infants, Children. Chicago.
10. Emilia Valenzuela, G. P. (junio 2008). Restauración de dietes anteriores primarios. Nueva técnica de aplicación clínica para la fabricación de coronas de acero cromo. Revista Odontológica Mexicana, 81-87.
11. (AAPD), T. A. (2014). Guideline on Restorative Dentistry. Chicago.

12. Tomás, O. Prótesis. Bases y Fundamentos. 1°. Ed. Madrid: Ripano S.A., 2013. Pp 408-450.
13. Montagna F. Barbesi M. Cerámicas, Zirconio y CAD/CAM. 1° edición, 2012. Amolca, Actualidades Médicas, C.A.
14. Bottino M. A. Ferreire A. Miyashita E. Giannini V. Estética en Rehabilitación Oral Metal Free. 1° edición, 2001, Editora Artes Medicas Lida.
15. Ana Gabriela Zúñiga- Manríquez, C. E.-S. -C. (mayo- junio 2013). Experiencia, prevalencia y severidad de cares dental asociada con el estado nutricional en infantes mexicanos de 17 a 47 meses de edad. Revista de Investigación Clínica, 56(3), 228-336.
16. Rivera P. R., C. R. (marzo- abril 2005). Modificación de la técnica de coronas de celuloide en dientes temporales. Revista ADM, LXII (2), 52-57.
17. Caparroso C., Duque J. A. Cerámicas y sistemas para restauraciones CAD-CAM; Una revisión. Revista Facultad de Odontología Universidad de Antioquia. 2010,22 (1), 88-108.
18. Walia T, Salami AA, Bashiri R, Hamoodi OM, Rashid F. A randomise controlled rial of three aesthetic full-coronal restorations in primary maxillary teeth. Eur J Paediatr Dent 2014; 15:113-8.
19. Soares FC, Cardoso M, Boan M. Altered esthetics in primary central incisors: the child's perception. Pediatr Dent 2015;37:29-34.
20. Martínez F., Pradíes G., Suárez M.J., Rivera B. Cerámicas dentales: clasificación y criterios de selección. RCOE, 2007; 12(4), 253-263.
21. Maziero, C. D'Altoé, L. Celso M. Bondioli (2011). Application of Zirconia in Dentistry: Biological, Mechanical and Optical Considerations, Advances in Ceramics- Electric and Magnetic Ceramics, Bioceramics, Ceramics and Environment, Prof. Costas Sikalidis (Ed.), ISBN: 978-953-307-350-7.

22. <https://www.nusmilecrowns.com/>
23. <http://www.ezpedo.com/>. (s.f.) Recuperado el 15 de 11 de 2017
24. [https://www.3m.com.mx/3M/es\\_MX/inicio/todos-los-productos-3m/~MX-Ketac-2-Ketac-Cem/?N=5002385+3293673915&rt=rud](https://www.3m.com.mx/3M/es_MX/inicio/todos-los-productos-3m/~MX-Ketac-2-Ketac-Cem/?N=5002385+3293673915&rt=rud)