



UNIVERSIDAD NACIONAL AUTÓNOMA DE MÉXICO

FACULTAD DE ESTUDIOS SUPERIORES IZTACALA

**Análisis de las reacciones tisulares
en algunas lesiones oculares.**

T E S I S

QUE PARA OBTENER EL TÍTULO DE

LICENCIADA EN OPTOMETRÍA

P R E S E N T A:

Wendy Lilia Núñez Arellanos

DIRECTOR DE TESIS

Biol. José del Carmen Benítez Flores

Los Reyes Iztacala, Edo. De México, 2018





Universidad Nacional
Autónoma de México

Dirección General de Bibliotecas de la UNAM

Biblioteca Central



UNAM – Dirección General de Bibliotecas
Tesis Digitales
Restricciones de uso

DERECHOS RESERVADOS ©
PROHIBIDA SU REPRODUCCIÓN TOTAL O PARCIAL

Todo el material contenido en esta tesis esta protegido por la Ley Federal del Derecho de Autor (LFDA) de los Estados Unidos Mexicanos (México).

El uso de imágenes, fragmentos de videos, y demás material que sea objeto de protección de los derechos de autor, será exclusivamente para fines educativos e informativos y deberá citar la fuente donde la obtuvo mencionando el autor o autores. Cualquier uso distinto como el lucro, reproducción, edición o modificación, será perseguido y sancionado por el respectivo titular de los Derechos de Autor.

Director de tesis
Biol. José del Carmen Benítez Flores

Asesor de Tesis
M en C. María del Rosario González Valle

Asesor de Tesis
Lic. Opt. Rafael Sánchez Conde

Dictaminadores

Mtra. Luz Elena Maya López

Dra. Alicia Vázquez Mendoza

DEDICATORIA

Dedico esta tesis a mis padres José Luis Núñez Real y Leticia Arellanos Valencia, que han sabido formarme con buenos sentimientos, hábitos y valores, lo cual me ha ayudado a salir adelante en los momentos más difíciles, porque siempre han estado junto a mí escuchándome, guiándome y brindándome su apoyo. No ha sido sencillo el camino hasta ahora, pero gracias a su amor y a su paciencia lo complicado de lograr esta meta se ha sentido menos.

Les agradezco y hago presente mi gran amor hacia ustedes mis hermosos padres. Ustedes son lo más bello que Dios ha puesto en mi camino y por quienes estaré inmensamente agradecida.

Gracias por creer en mí

Con amor

Wendy Núñez

AGRADECIMIENTOS

A Dios por darme fuerzas y permitirme llegar a este momento importante de mi formación profesional.

A la Universidad Nacional Autónoma de México UNAM y a mi institución, la Facultad de Estudios Superiores Iztacala FESI por haberme brindado la oportunidad de ser parte de ella y permitirme convertir en un profesional.

A mi director de tesis Biol. José del Carmen Benítez Flores y a mi asesora M en C. María del Rosario González Valle, gracias a su tiempo y apoyo, por la gran calidad humana que me han demostrado, así como la sabiduría que me transmitieron para realizar esta tesis. Sin ustedes no hubiera sido posible.

A mis hermanas Lety, Nuvia y Ana porque han estado a mi lado y siempre he podido contar con ustedes. Son las personas más maravillosas e importantes en mi vida.

A mi Abuelita Imelda Valencia Hogdson por su ejemplo de fuerza y valentía, que me ha enseñado para salir adelante y no rendirme.

Miguel por tu gran apoyo incondicional en la realización de esta tesis y mostrarme el amor de una manera diferente y única, por darme siempre ánimos en los momentos más difíciles y compartir momentos de alegría, amor, tristeza. Por demostrarme que siempre podré contar contigo, te amo.

INDICE

INTRODUCCIÓN	1
1.1 Morfofisiología tisular	1
1.2 Patología	2
1.3 Alteraciones celulares	3
1.4 Neoplasias	3
1.5 Características de las neoplasias benignas y malignas	4
1.6 Lesiones preneoplásicas.....	5
1.7 Inflamación.....	6
2. PLANTEAMIENTO DEL PROBLEMA	7
3. OBJETIVO	8
4. MÉTODO	8
4.1 Recursos humanos	9
4.2 Recursos materiales	9
4.3 Procesamiento de tejidos	9
4.3.1 Inclusión:.....	9
4.3.2 Tinción	10
5. RESULTADOS	11
5.1 Párpado	13
5.2 Molusco contagioso	14
5.3 Queratoacantoma	15
5.4 Xantogranuloma juvenil.....	16
5.5 Carcinoma de glándulas sebáceas	17
5.6 Chalazion o lipogranuloma.....	18
5.7 Cuerno cutáneo.....	19
5.8 Conjuntiva	20
5.9 Pterigión	21
5.10 Telangiectasia hemorrágica	22
5.11 Melanoma conjuntival	23
5.12 Córnea	24
5.13 Queratitis micótica.....	25
5.14 Queratocono	26

5.15 Procesos histológicos que subyacen a la lesión	27
5.15.1 Procesos adaptativos.....	27
5.15.2 Procesos degenerativos	28
5.15.3 Procesos Inflamatorios	28
5.15.4 Procesos neoplásicos	30
5.15.5 Proceso celulares	30
6. ANÁLISIS DE RESULTADOS	32
7. CONCLUSIONES	34
10. APÉNDICE	35
10.1 Molusco contagioso	35
10.2 Queratoacantoma	35
10.3 Xantogranuloma.....	36
10.4 Carcinoma de glándulas sebáceas	37
10.5 Chalazión	38
10.6 Cuerno cutáneo.....	39
10.6 Pterigión.....	39
10.8 Telangiectasia conjuntival	40
10.9 Melanoma conjuntival	41
10.10 Queratitis micótica.....	42
10.11 Queratocono	42
8. REFERENCIAS	44
9. REFERENCIAS DE FOTOS APÉNDICE	46

INTRODUCCIÓN

1.1 Morfofisiología tisular

Los tejidos constituyen un nivel de organización de la materia que se ubica entre el nivel celular y el nivel de los órganos. Están formados por células generalmente diferenciadas, que cumplen con funciones específicas. Son grupos de células que en combinaciones bien organizadas sirven como bloques de construcción de órganos. En el humano se pueden distinguir cuatro tejidos básicos, también llamados fundamentales. Los cuatro tejidos que se presentan en el cuerpo son: epitelial, conectivo o conjuntivo, muscular y nervioso.

El tejido epitelial está formado por láminas celulares complejas que cubren o revisten a los órganos, sus células están estrechamente unidas y prácticamente no existe sustancia intercelular, de esta manera aseguran el buen funcionamiento del cuerpo. También se llegan a organizar como cúmulos celulares con funciones secretoras denominadas glándulas. (Benítez FC, 2014).

El tejido conectivo o conjuntivo recibe su nombre debido a que sirve para sostener y mantener unidos a los otros tejidos, la función de sostén se cumple desde la relativa suavidad de los tejidos conectivos ordinarios laxos, pasando por la firmeza del cartílago hasta la dureza del hueso. Es un tejido con funciones múltiples que se deben a su gran cantidad de células, componentes extracelulares de muy variada composición y función, así como vasos linfáticos, vasos sanguíneos y nervios (Benítez FC, 2014).

El tejido muscular es un tejido cuyas células se han diferenciado para la contracción. Esta propiedad la deben a la existencia de actina y miosina que son proteínas “filamentosas” que interactúan entre sí para acortar y alargar la célula también llamada fibra muscular. En el cuerpo se reconocen tres tipos de músculo, el llamado músculo estriado esquelético, el músculo liso y el músculo cardíaco.

El tejido nervioso es un tejido cuyas principales células son las neuronas, las cuales son células que están diferenciadas para generar, recibir, propagar y transmitir señales eléctricas. En el sistema nervioso se forman circuitos que participan de manera importante en el control de prácticamente todas las funciones corporales. En el tejido nervioso también se reconocen otros tipos de células conocidas genéricamente como glía, estas células participan de manera importante en la protección, nutrición y funcionamiento neuronal y al igual que las neuronas derivan del ectodermo, sólo la llamada microglia deriva embriológicamente del mesodermo. (Benítez FC, 2014).

El estudio morfológico de los tejidos es importante porque es un buen indicador del estado de salud del individuo y del órgano. (Benítez FC, 2014).

Desde un punto de vista anatómico y funcional el ojo es uno de los órganos más complejos del cuerpo, sus partes están perfectamente organizadas para permitir la visión. Es un órgano que está en contacto continuo con el ambiente y por tanto con agentes físicos, químicos y biológicos que potencialmente lo pueden dañar.

El ojo es un órgano que se forma embriológicamente por la interacción de varios tejidos embrionarios como el ectodermo, el neuroectodermo y el mesodermo cefálico, estas capas embrionarias forman todas las estructuras que se identifican en un ojo adulto. La observación al microscopio de un ojo humano permite reconocer que está formado por diferentes tejidos los cuales forman unidades bien organizadas que nos permiten la visión. (Benítez FC, 2014).

1.2 Patología

La patología es la rama de la medicina que estudia los procesos de la enfermedad desde un punto de vista morfofuncional y molecular, es esencial e imprescindible para establecer un diagnóstico correcto o confirmar una sospecha diagnóstica, establecer el pronóstico, colaborar en decisión terapéutica y para evaluar la respuesta a ésta. (Mohan H, 2010).

A través del enfoque morfológico se han podido delimitar en la patología general algunos procesos elementales a los que pueden reducirse las alteraciones morfológicas de todas las enfermedades. Dichos procesos elementales son el objeto de estudio de la patología general. Estos procesos son: la patología celular, las alteraciones del crecimiento y diferenciación, los trastornos circulatorios y la inflamación. (Hopps 1966).

La patología celular considera a la célula como la unidad de la enfermedad; esto supone que toda enfermedad puede explicarse por alteraciones en el nivel celular. En esta concepción se desestima la importancia de niveles de organización intermedios entre célula y organismo como sustratos de los fenómenos patológicos. (Pérez T, 1990).

La histopatología es el estudio al microscopio de los tejidos y de los órganos enfermos, su estructura, su desarrollo y sus funciones, para el diagnóstico de una patología determinada ya sea para detectar una enfermedad o determinar la causa de muerte.(Mohan H, 2010)

1.3 Alteraciones celulares

La célula normal está habitualmente en un estado homeostático de equilibrio. Los estímulos fisiológicos exagerados y algunos estímulos patológicos pueden dar lugar a cierto número de adaptaciones celulares que permiten mantener dicho estado y preservar la viabilidad de la célula.

Una de las principales alteraciones celulares es la esteatosis que consiste en la acumulación anormal de grasa en un tejido, principalmente los triglicéridos.

La hiperplasia consiste en un incremento en el número de células, (se dividen más rápido de lo normal) de un tejido en un área específica. El resultado es el aumento de tamaño del órgano, por ejemplo, la hiperplasia benigna de próstata o la aparición de un nódulo benigno. (Mohan H, 2010).

La metaplasia es el fenómeno en el cual hay sustitución de un tipo diferenciado de célula por otro. Con el tiempo pueden aparecer cambios más importantes y se origina una displasia, la cual se podría definir como el desarrollo anormal del tejido, debido a una proliferación de células alteradas. Si se deja evolucionar sin tratamiento, en algunos casos la displasia puede evolucionar a un cáncer, por tanto, se trata de una lesión premaligna o precancerosa. (Mohan H, 2010).

La hipertrofia es el aumento del tamaño de un tejido por el aumento del tamaño de las células. (Mohan H, 2010)⁶. Otro cambio que puede presentarse en los órganos es la aplasia, la cual consiste en la falta total de un órgano o tejido, y sólo se identifica una masa de tejido fibroso denso sin parecido con el tejido u órgano adulto.

La atrofia es la disminución del tamaño de un órgano por pérdida de masa protoplasmática. Es una alteración regresiva que se acompaña de disminución del volumen del órgano o de un tejido después que éste había alcanzado su tamaño o desarrollo completo, es decir, el órgano normal disminuye su tamaño cuando deja de funcionar a su capacidad normal. Es diferente de la hipoplasia, ya que, en ésta, el órgano o tejido no alcanza su desarrollo adulto y el órgano es más pequeño de lo normal. (Kissane, 1985) (Mohan H, 2010)

1.4 Neoplasias

Neoplasia significa nuevo crecimiento. Los tejidos neoplásicos son una masa de tejido anormal, su crecimiento no está coordinado y excede a los tejidos normales, estas se clasifican en benignas o malignas según el comportamiento clínico-biológico que posean.

Las neoplasias benignas son en general masas bien delimitadas, que permanecen localizadas sin diseminarse a otros sitios, por lo tanto, pueden curar por extirpación quirúrgica (Rubin E, 1992).

Por otro lado, las neoplasias malignas, tienden a invadir o infiltrar y destruir los tejidos adyacentes y pueden diseminarse a sitios distantes (metastatizar), lo que dificulta el tratamiento. Para la denominación histopatológica de un tumor existe una nomenclatura que se basa en su comportamiento biológico (benigno o maligno) y en su histogénesis, es decir la célula o tejido de origen (mesenquimática, epitelial, germinal, linfoide u otras). (Rubin E,1992)

Las neoplasias de origen mesenquimático, si son benignas, se añade el sufijo oma a la célula de origen (lipoma, fibroma, etc.), si son malignos se añade el sufijo sarcoma a la célula de origen (liposarcoma, fibrosarcoma, entre otros). (Chandrasoma P,1995) (Rubin E, 1992)

Las neoplasias de origen epitelial benignos como los papilomas se originan sobre la superficie de un epitelio de revestimiento escamoso, epitelio glandular o de un epitelio transicional y el crecimiento se proyectan sobre la superficie. Algunos tumores también de origen epitelial no se proyectan hacia la superficie y sus células se organizan como estructuras glandulares, éstas se clasifican como adenoma.

Las neoplasias malignas que, se originan de un epitelio de revestimiento escamoso o de un epitelio de revestimiento transicional se denominan carcinomas. (Rubin E,1992)

1.5 Características de las neoplasias benignas y malignas

Las neoplasias benignas y malignas pueden distinguirse con base a diferentes parámetros micro y macroscópicos como son el estado de diferenciación que es el grado en que las células neoplásicas se asemejan a las células parenquimatosas normales de las cuales se originan. Las neoplasias benignas son por regla general bien diferenciadas, las malignas pueden ser bien diferenciadas, semidiferenciadas, o poco diferenciadas, invaden tejidos contiguos o metastatiza en tejidos distantes. (Rubin E, 1992).

La anaplasia es un término que se aplica a los tumores malignos, y consiste en la pérdida de diferenciación morfológica y funcional de las células normales. Los criterios de anaplasia son:

- a) Pleomorfismo: tanto las células como los núcleos presentan variación en el tamaño y la forma. Pueden aparecer células gigantes tumorales.

- b) Hiperchromasia nuclear: los núcleos tienen abundante cromatina y se tiñen oscuros con la coloración de hematoxilina y eosina.
- c) Alteración de la relación núcleo-citoplasma: núcleos desproporcionadamente grandes para la célula.
- d) Mitosis: son anómalas y pueden ser tripolares (con tres ásteres de microtúbulos) o multipolares (con más de tres ásteres de microtúbulos). Es importante recordar que los tumores benignos también tienen mitosis, pero en estas son normales (bipolares, sólo tienen con dos ásteres).
- e) Velocidad de crecimiento: En general los tumores benignos son de lento crecimiento. Los malignos en cambio crecen más rápido y la velocidad está determinada por un exceso de producción celular. (Mohan H, 2010)
- f) Invasión local: Los tumores benignos no invaden, en general permanecen localizados y están bien delimitados por una cápsula de tejido fibroso llamada pseudocápsula, originada por la atrofia del tejido adyacente no tumoral. Los tumores malignos por el contrario invaden y destruyen los tejidos adyacentes, tienen bordes irregulares, espiculados, es decir emiten prolongaciones que les permite penetrar y adherirse fuertemente a los tejidos vecinos. (Mohan H, 2010)
- g) Presencia de necrosis y/o hemorragia: Los tumores malignos en general por su crecimiento más rápido sufren más frecuentemente necrosis isquémica por falta de irrigación o hemorragia, a diferencia de los tumores benignos; estos dos fenómenos pueden ser apreciados micro y macroscópicamente.
- h) Metástasis: Es la diseminación a distancia de las células tumorales malignas a otro sitio u órgano alejado del tumor inicial que no guarda continuidad con el mismo. La capacidad de metástasis es propia de los tumores malignos. (Mohan H, 2010)

1.6 Lesiones preneoplásicas

Es bien conocido que algunas patologías tienen una asociación definida con el desarrollo de tumores malignos. Sin embargo, en la mayoría de los casos, aunque no llegan a generar cáncer, conllevan un incremento del riesgo.

Displasia significa “*crecimiento desordenado*”. Es una lesión preneoplásica que se caracteriza por la alteración en la maduración y diferenciación de un epitelio. Este proceso tiene lugar a nivel de los epitelios tanto glandular como pavimentoso. Se observa pérdida de la uniformidad de las células individuales y de su orientación arquitectural. Al igual que las células neoplásicas presenta pleomorfismo, núcleos hiperchromáticos y alteración de la relación núcleo-citoplasma, pero estos cambios ocurren en el espesor epitelial, sin sobrepasar la membrana basal. (Kissane, 1986)

Cuando la lesión displásica se desarrolla sobre un epitelio pavimentoso se puede clasificar en:

- Displasia leve: la alteración compromete el tercio inferior del epitelio.
- Displasia moderada: la alteración afecta los 2/ 3 inferiores del epitelio.
- Displasia severa carcinoma *in situ*: todo el espesor del epitelio está afectado por el proceso sin sobrepasar la membrana basal. Cuando las células tumorales atraviesan la membrana basal se transforman en un carcinoma invasor.

Se debe tener en cuenta que la displasia no necesariamente progresa a cáncer, sobre todo la displasia leve y moderada que pueden ser reversibles en un 60% y 30% respectivamente.

1.7 Inflamación

La inflamación es un fenómeno tisular que puede desencadenarse en cualquier órgano, como respuesta a agentes físicos, químicos o biológicos dañinos. Desde el punto de vista microscópico se caracteriza por el desarrollo de eventos a nivel de los vasos sanguíneos y por salida de leucocitos a través del endotelio y su infiltración en el tejido conjuntivo vecino en el área de la lesión (Chandrasoma P, 1998). Los cambios vasculares consisten en la alteración del calibre de los vasos, que producen un incremento local de riego sanguíneo por un proceso de vasodilatación y cambios estructurales por un aumento en la permeabilidad vascular, que permiten a las proteínas plasmáticas abandonar la circulación. Aunado a esta salida la permeabilidad de la pared de los vasos se aumenta y produce edema (Robbins, 1985).

Los acontecimientos celulares, consisten en la migración activa de células inflamatorias de la sangre al área de la lesión. Los neutrófilos (leucocitos polimorfonucleares) son los primeros en llegar al sitio afectado ya que actúan en la fase temprana dentro de las primeras 24 horas (inflamación aguda), después de las primeras 24 a 48 horas penetran al área los linfocitos (Inflamación crónica) (Chandrasoma P, 1995).

En la inflamación aguda, la marginación de los neutrófilos se da al disminuir la velocidad del flujo sanguíneo en los vasos dilatados, se perturba el flujo ordenado de sangre. Los eritrocitos forman agregados densos (rouleaux o rollos) en un fenómeno denominado sludging o sedimentación. Los rollos desplazan a los leucocitos del centro de la corriente axial. Este desplazamiento, junto con la merma muy manifiesta en la cantidad de plasma debido a la exudación de líquido, fuerza a los leucocitos hacia la superficie endotelial (marginación) (Chandrasoma P, 1995).

Los neutrófilos marginados se adhieren a la superficie endotelial de los vasos sanguíneos (pavimentación). Posteriormente abandonan de manera activa al vaso sanguíneo moviéndose a lo largo de la superficie endotelial hasta una unión intercelular, donde insertan proyecciones citoplásmicas similares a un pseudópodo, que abre la unión y ensancha el poro. Los neutrófilos salen comprimiéndose lentamente a través de las uniones, pasan a través de la membrana basal y alcanzan el espacio intersticial (emigración). (Rubbins, 1985)

Existen factores quimiotácticos que incluyen al factor de complemento 5a (C5a), leucotrieno B4 y productos bacteriales y otros mediadores llamados linfocinas, los cuales atraen a los neutrófilos al sitio de la lesión como respuesta a un gradiente de concentración, así como los macrófagos que migran gracias a que los linfocitos activados liberan factores quimiotácticos.

En el sitio de la inflamación los macrófagos y neutrófilos pueden llevar a cabo la fagocitosis, inactivando al agente agresor mediante un proceso de reconocimiento. Una vez que el agente agresor es reconocido es englobado por la célula fagocítica para formar una vacuola rodeada por una membrana llamada fagosoma que se fusiona con lisosomas para formar un fagolisosoma. El agente agresivo debe ser muerto antes de que produzca degradación. (Chandrasoma P, 1995) (Robbins, 1985)

2. PLANTEAMIENTO DEL PROBLEMA

En la mayoría de los casos los pacientes que se presentan a consulta es porque se percatan que tiene alguna afección ocular, es decir cuando presentan un estado avanzado de alguna patología que afecta su visión. Es necesario que un paciente acuda a consulta para revisión por lo menos una vez al año con el fin de detectar algún cambio que ocasione trastornos en la visión. Si se encuentra algún signo y síntoma leve o moderado de alguna enfermedad, el optometrista debe estar capacitado y preparado para dar un diagnóstico y referencia adecuada. Así mismo poder prevenir el avance de la patología realizando el manejo optométrico adecuado a través del diagnóstico, tratamiento y canalización oportuna, brindando una consulta de mayor calidad.

Es por ello que se debe tener mejor formación en conocimientos patológicos oculares para así dar un servicio integral y de mayor calidad. La histología es una herramienta importante para la formación del optometrista, permitiéndole conocer las condiciones morfo fisiológicas de los tejidos. Observando las lesiones desde su histopatología se entiende mejor cualquier enfermedad o lesión ocular, esto tiene mucho que ver con la importancia de estar preparados para recibir pacientes en el consultorio, y saber detectar cambios en algún tejido con el fin de prevenir y detectar a tiempo alteraciones oculares de diversa etiología.

Existen pacientes que no se atiende a tiempo y no tienen un tratamiento oportuno y adecuado; cuando lo hacen es porque se percatan de que su visión ha disminuido y creen que es porque necesitan algún tipo de corrección óptica, cuando realmente se trata de una patología en donde en muchos casos ya se encuentra en un estado avanzado y es hasta entonces cuando empiezan con algún tratamiento.

Ya que el ojo es un órgano compuesto por varios tejidos que nos permite contar con procesos motores y sensoriales es importante conservar su función previniendo alguna alteración que dañe su estructura, ocasionando cambios en la visión o pérdida completa de ésta.

La evaluación histopatológica que se describe en este trabajo y el análisis que se hace de cada caso, es una contribución importante para la comprensión integral de algunas alteraciones patológicas que afectan el globo ocular. En cada uno de los casos revisados se pone énfasis en la valoración clínico-anatomo-patológica.

3. OBJETIVO

Describir y analizar las características histopatológicas de algunas lesiones de párpado, córnea y conjuntiva; obtenidas en el “Hospital Nuestra Señora de la Luz” y relacionarlas con los datos clínico-anatomo-patológicos que las caracterizan.

4. MÉTODO

Se obtuvieron muestras de lesiones oculares humanas de párpado, córnea y conjuntiva, las cuales fueron fijadas en formol al 10 % y posteriormente procesadas por la técnica histológica convencional. Las laminillas histológicas se observaron y analizaron. Los campos más representativos se fotografiaron y se digitalizaron.

Los casos estudiados fueron los siguientes:

1. Molusco contagioso
2. Queratoacantoma
3. Xantogranuloma
4. Carcinoma de glándulas sebáceas
5. Chalazion
6. Cuerno cutáneo
7. Pterigión
8. Telangiectasias hemorrágicas
9. Melanoma conjuntival
10. Queratitis micótica
11. Queratocono

4.1 Recursos humanos

Se trabajó con muestras histológicas de diferentes patologías de párpado, córnea y conjuntiva donadas por el “Hospital Fundación Nuestra Señora de la Luz”. Se eligieron 11 casos de diversas lesiones oculares de pacientes de edad y sexo indistintos. Para el procesamiento de las muestras se tuvo la asesoría de la M. en C. María del Rosario González Valle. Para la descripción y análisis de las lesiones se contó con el apoyo del Biólogo José del Carmen Benítez Flores.

4.2 Recursos materiales

En el laboratorio de Histología de la Unidad de Morfología y Función de la Facultad de Estudios Superiores Iztacala los materiales para procesamiento de las muestras que se ocuparon fueron: Horno, dispensador de parafina, plancha de tejidos, baño maría, microtomo, tren de tinción para técnica de Hematoxilina y Eosina.

Para la observación de las laminillas histológicas y la captura de fotomicrografías, se utilizó un microscopio óptico de luz con cámara fotográfica marca Leica y para la edición de fotografías el programa LAS EZ de Leica.

4.3 Procesamiento de tejidos

Las muestras histológicas se fijaron en formol al 10%. Después de 24hrs, se lavaron con agua 4 veces durante 15 minutos cada vez.

4.3.1 Inclusión:

Se deshidrataron las muestras con:

- Alcohol al 70% - 90 minutos
- Alcohol al 80% - 90 minutos
- Alcohol al 90% - 90 minutos
- Alcohol al 96% - 90 minutos
- Alcohol al 100% I - 90 minutos
- Alcohol al 100% II -90 minutos

Se aclararon las muestras con:

- Xilol I – 5 minutos
- Xilol II – 5 minutos

Se infiltraron las muestras con:

- Parafina I - 90 minutos
- Parafina II - 90 minutos
- Parafina III – 90 minutos

Se realizó el colado del bloque con parafina.

Las muestras se cortaron en el microtomo, en secciones de 5µm.

Las secciones cortadas se adhirieron al portaobjetos por flotación, utilizando un baño María con gelatina. Las laminillas se colocaron en la estufa para obtener una buena adhesión y posteriormente teñirlas.

4.3.2 Tinción

Técnica de Hematoxilina y Eosina

Procedimiento

- Desparafinar

Xilol I - 5 minutos

Xilol II - 5 minutos

- Hidratar

Alcohol etílico absoluto - 3 minutos

Alcohol etílico al 96% - 3 minutos

Alcohol etílico al 90% - 3 minutos

Alcohol etílico al 80% - 3 minutos

Alcohol etílico al 70% - 3 minutos

Agua corriente - 3 minutos

- Tinción

Hematoxilina de Harris – 7 minutos (tinción nuclear)

Agua corriente – lavar (hasta quitar exceso de colorante)

Alcohol ácido al 1% - paso rápido (diferenciar)

Agua corriente – lavar

Agua amoniacal – cambio a color azul (virar)

Agua corriente – lavar

Eosina – 5 minutos (tinción citoplásmica)

- Deshidratar

Alcohol etílico al 96% - 30 seg

Alcohol etílico absoluto I – 3 minutos

Alcohol etílico absoluto II – 5 minutos

- Aclarar

Xilol I – 5 minutos

Xilol II – 5 minutos

- Montaje con Entellan.

Resultados de la tinción

Núcleo – azul Nucléolo – azul

Citoplasma – rosa Fibras musculares – rosa intenso

Eritrocitos – rosa Tejido conectivo – rosa intenso

5. RESULTADOS

Este estudio es cualitativo por lo que no contiene datos numéricos y estadísticos ya que está centrado en la observación, descripción, comprensión, análisis e interpretación de diferentes tipos de patologías oculares y la comparación con material bibliográfico, para obtener una visión más profunda y razonada de algunos fenómenos biológicos que subyacen a la lesión.

La manera en que se analizaron las lesiones se ilustra en el diagrama 1.

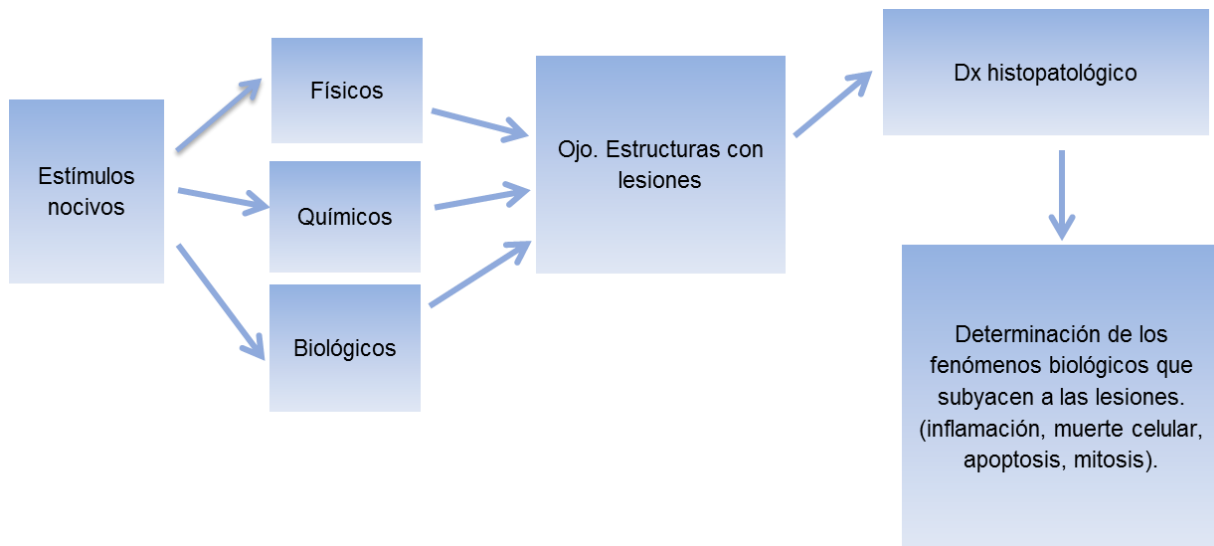


Diagrama 1. Se ilustra la estrategia de trabajo que se utilizó para el análisis de las lesiones.

Entidad patológica	Etiología	Región afectada del ojo	Células, tejidos o estructuras afectadas	Reacciones tisulares o fenómenos biológicos involucrados
1. Molusco contagioso	Virus	Párpado	Epitelio	Pápulas
2. Queratoacantoma	Luz UV, carcinógenos químicos, el virus papiloma humano (VPH), genética, inmunosupresión	Párpado inferior	Epitelio	Pápula de queratina
3. Xantogranuloma	Desconocido, probable secuela de trauma o proceso infeccioso	Párpado superior	Epidermis	Lesiones papulo-nodulares
4. Carcinoma de glándulas sebáceas	Desconocida	Párpado	Dermis	Neoplasia
5. Chalazión	Grasa propia de la glándula	Párpado	Glándulas de Meibomio, dermis	Inflamación
6. Cuerno cutáneo	Diferentes lesiones en la piel benignas o malignas	Borde palpebral	Glándulas de Meibomio	Fenómenos degenerativos: Hiperqueratosis cáncer
7. Pterigión	Radiaciones Predisposición genética, factores ambientales	Conjuntiva	Epitelio conjuntival	Proliferación anormal de tejidos fibrosis
8. Telangiectasias hemorrágicas	Envejecimiento, genética, embarazo, exposición al sol, venas varicosas	Conjuntiva	Vasos y capilares	Dilatación y zonas de adelgazamiento de la pared vascular
9. Melanoma conjuntival	Melanocitos anormales	Conjuntiva	Vasos sanguíneos	Neoplasia
10. Queratitis micótica	Hongos	Córnea	Epitelio	Inflamación
11. Queratocono	Desconocido, probable genética	Córnea	Epitelio y Tejido conectivo	Adelgazamiento de estroma corneal

Tabla 1. Entidades patológicas estudiadas, así como los estímulos nocivos, los tejidos oculares involucrados y finalmente el fenómeno biológico.

5.1 Párpado

El párpado es una membrana músculo-mucosa, mediante las secreciones lagrimales se favorece el deslizamiento del párpado para los movimientos de ascenso y descenso (parpadeo) permitiendo esparcir las lágrimas, para hidratar la córnea y conjuntiva, limitar la cantidad de luz y protección de cuerpos extraños.

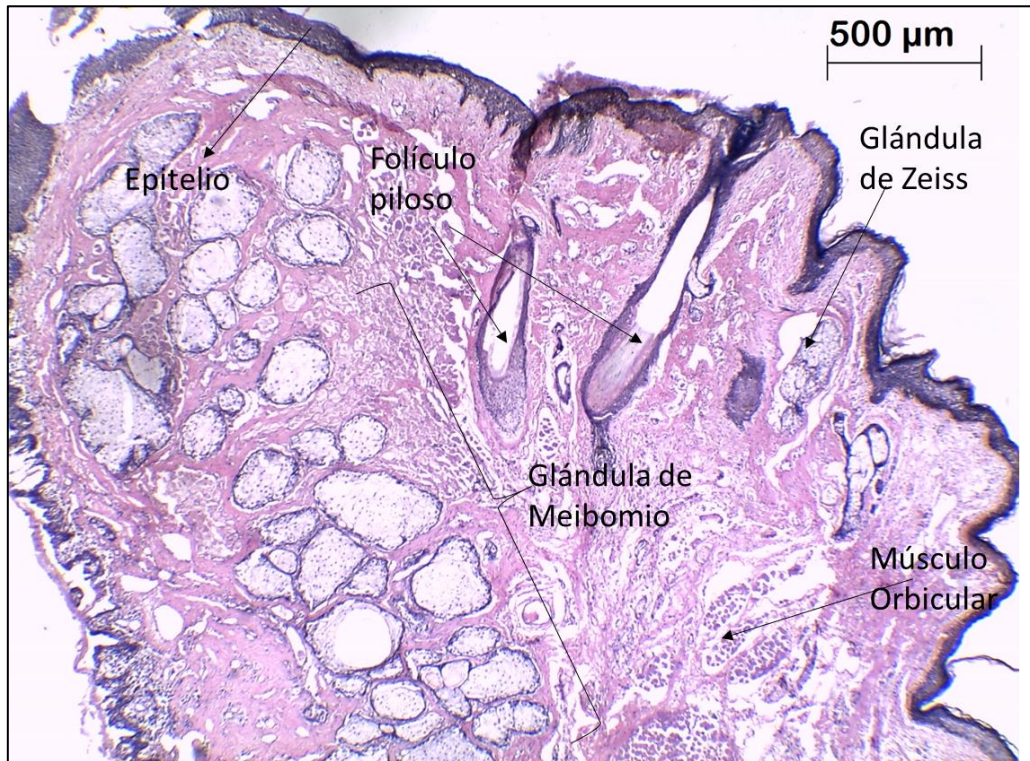


Figura 1. Imagen que muestra la organización histopatológica de un párpado sano de humano

5.2 Molusco contagioso

Se estudió un fragmento de párpado que presentada una lesión a nivel del epitelio de la piel. Se identificaron áreas que conservaron el arreglo epitelial con células infectadas que se identificaron por la presencia de un halo claro. Además de éstas áreas se identificaron otras que tenían como principal característica un gran aumento de tamaño de las células epiteliales que en algunos casos alcanzó los 500 a 700 micrones, en estas células gigantes se observaron inclusiones citoplásmicas eosinofílicas.

En la muestra estudiada se observó que todos los estratos están infectados. Además, se observó que, aunque la parte más afectada del párpado es el epitelio, en el tejido conectivo subyacente se desarrolla una reacción inflamatoria importante. En este caso el fenómeno biológico que destacan son la selectividad del agente hacia las células epiteliales, también es llamativa la reacción celular ante la infección, la cariomegalia y citomegalia son reflejo de la presencia del virus en la célula, como consecuencia ésta pierde su capacidad para regular el tamaño celular.

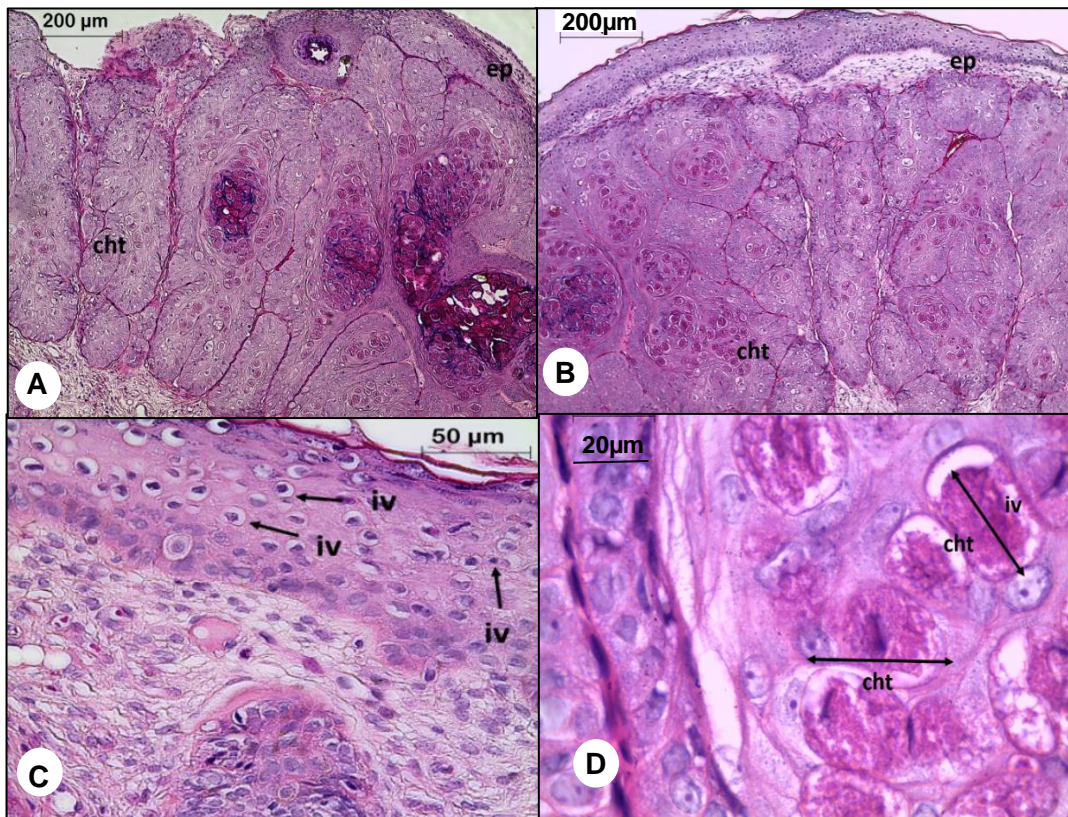


Figura 2. Fotomicrografías del epitelio palpebral en el que se observan células infectadas. En A y B se observa el epitelio de cubierta del párpado (ep) así como la proyección hacia el tejido conectivo de las células hipertróficas (cht). En C se observa que las células de todos los estratos epiteliales están infectadas (iv). En D se observan células epiteliales hipertróficas (cht), así como la inclusión viral fuertemente eosinofílica (iv). Tinción de H-E.

5.3 Queratoacantoma

Se observó una sección de párpado que contiene ambas caras, la conjuntival y la epidermal. El tejido tumoral se identifica del lado de la piel. Se trata de un tumor de tipo epitelial que tiene características citológicas bien definidas de tipo benigno, forma proyecciones acantóticas que se anastomosan por lo que se confirma el diagnóstico de queratoacantoma.

El epitelio tumoral se caracteriza por engrosamiento de sus capas, las cuales se observan con una polaridad adecuada, ya que en la base es bien reconocible un estrato germinativo y son identificables el estrato espinoso, el granular, el lúcido y el córneo. En el caso de éste último la queratinización es anormal, se identifica paraqueratosis. Una característica importante de este epitelio es que no se reconoce invasión hacia el tejido conjuntivo.

Otras características de malignidad consisten principalmente en pérdida de la polaridad y en abundantes mitosis que sugieren un crecimiento rápido. La lesión neoplásica influye los tejidos vecinos y desencadena en ellos un proceso inflamatorio importante. El epitelio del lado conjuntival refleja una conjuntivitis crónica con datos de atrofia epitelial.

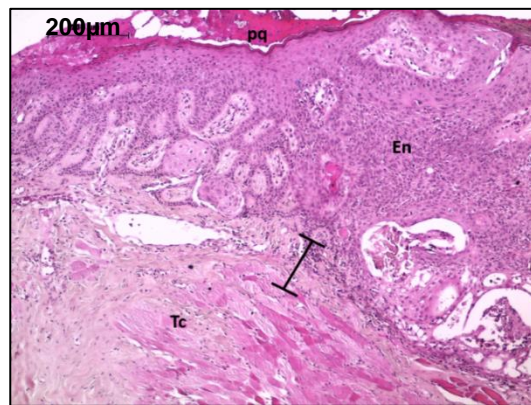

Figura 3. Fotomicrografía de una sección de párpado humano en la que se muestra a bajo aumento el tumor benigno diagnosticado como queratoacantoma. En esta sección se reconoce el epitelio neoplásico (En). Éste se caracteriza por la abundante proliferación celular que lo engrosa, aunque se conserva la polaridad. Se observan todos los estratos; aunque el estrato córneo tiene paraqueratosis (pq). La línea en corchetes señala el límite entre el epitelio y el tejido conectivo, es evidente que no hay invasión del tejido neoplásico. Con las letras (Tc) se indica el tejido conectivo. Tinción de H-E

5.4 Xantogranuloma juvenil

Se observó una sección de párpado que contenía componentes epiteliales y conjuntivos. Inmersa en la porción conjuntiva se identificó un grupo de células esféricas homogéneas cuyo interior está ocupado por un material que no se tiñe. Las células pueden corresponder a un tipo particular de macrófago, denominado histiocito. Por las características cromóforas del material, se sugiere que el contenido corresponde a grasas. El núcleo de estas células está desplazado a la periferia. La entidad estudiada es compatible con un xantogranuloma.

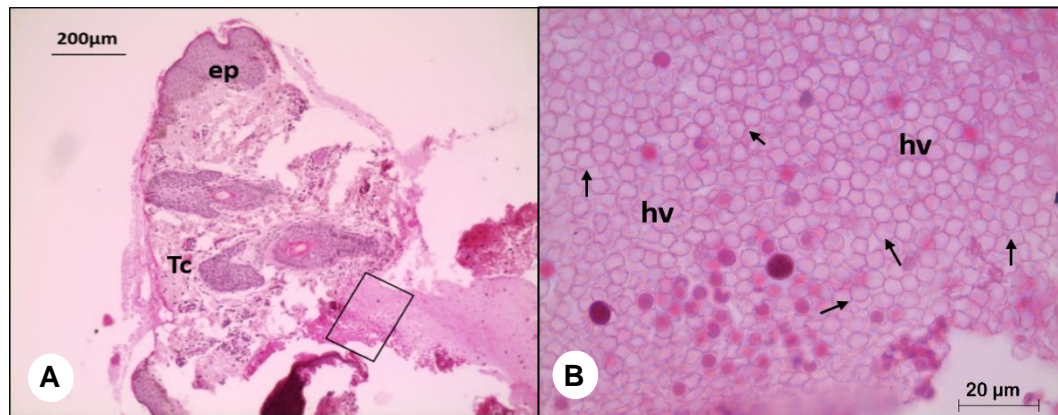


Figura 4. Fotomicrografía de una sección de párpado. En A se observa la lesión a bajo aumento, la cual se puede reconocer como una proyección hacia la superficie, que está constituida por epitelio (ep) y tejido conectivo (Tc). El xantogranuloma se identifica como una región de histiocitos que se acumulan en el tejido conectivo (rectángulo). En B se observa a mayor aumento una región de abundantes histiocitos vacuolados (hv), cuyo contenido corresponde a la grasa (flecha). Tinción de H-E.

5.5 Carcinoma de glándulas sebáceas

Esta lesión se valoró a partir de una muestra de párpado, en la cual además de la glándula de Meibomio neoplásica, contenía otros elementos característicos como la epidermis, tejido conectivo de la placa tarsal y epitelio conjuntival.

El tejido neoplásico corresponde a un carcinoma que tiene como principales características de malignidad el crecimiento rápido que se intuye a partir de la gran cantidad de figuras mitóticas tanto normales como atípicas, además que invade hacia los tejidos vecinos de la glándula de Meibomio.

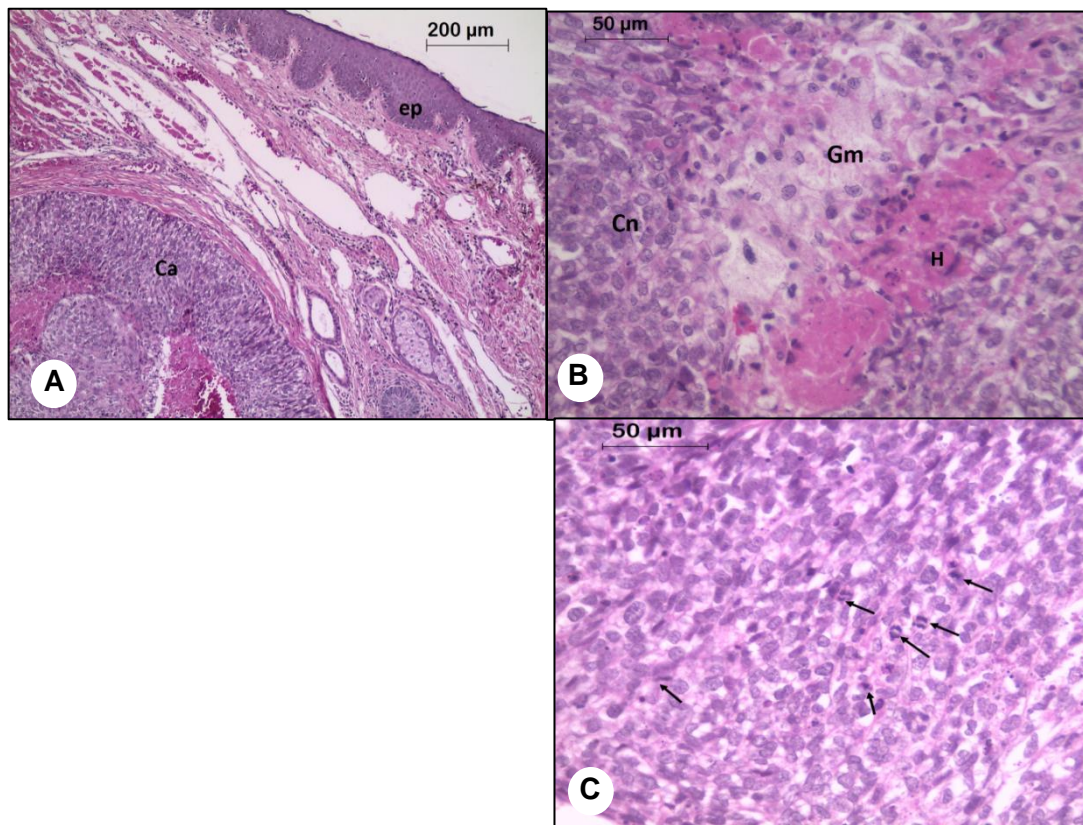


Figura 5. Fotomicrografías de un carcinoma de glándulas sebáceas. En A se observa a bajo aumento el carcinoma (Ca) inmerso en diversas estructuras palpebrales. Observe como referente la epidermis (ep). En B se observa la transición de células que se reconocen como pertenecientes a la glándula sebácea de Meibomio (Gm), a células neoplásicas (Cn). Con la letra H se señala una zona hemorrágica. En C se observa una gran cantidad de figuras mitóticas (flechas) que caracterizan a los carcinomas. Tinción de H-E.

5.6 Chalazion o lipogranuloma

Se analiza una muestra proveniente del párpado, que histológicamente no contiene elementos característicos. Es una muestra de tejido que evidencia un proceso inflamatorio severo y crónico. El infiltrado está constituido por abundantes macrófagos, linfocitos y células plasmáticas. Se identifica además “tejido de granulación” característicamente formado por colágena, fibroblastos y vasos de neoformación, el cual corresponde al proceso de reparación posterior a la inflamación. No se observa la grasa extracelular ni células gigantes que se han descrito en esta lesión.

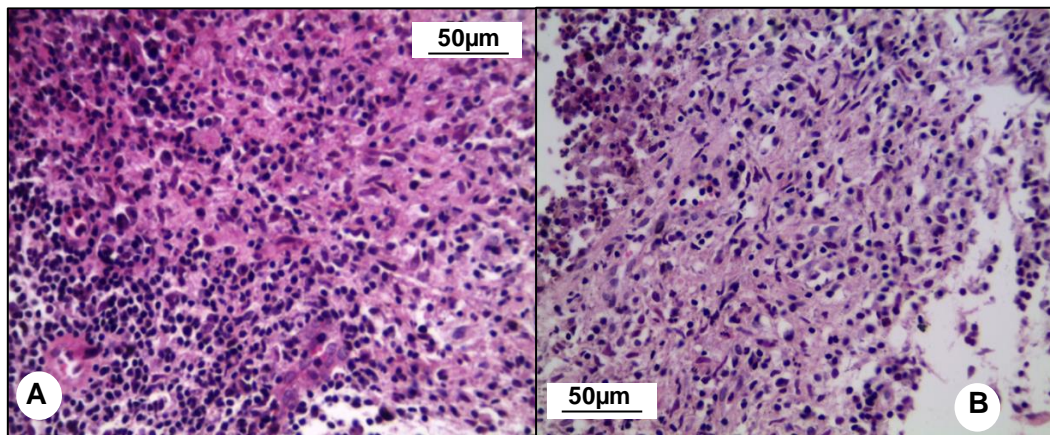


Figura 6. Fotomicrografía de una sección de tejido proveniente del párpado en el que se ha desarrollado la lesión conocida como chalazión. Se observa un proceso inflamatorio crónico. En A se identifican linfocitos, células plasmáticas y macrófagos abundantes. En B se ilustra un tipo de tejido conocido como tejido de granulación, el cual se caracteriza por la presencia de fibras de colágena, fibroblastos jóvenes y activos, así como vasos de neoformación. Tinción de H-E.

5.7 Cuerno cutáneo

Se observaron dos casos diagnosticados como cuerno cutáneo. Uno acompañado de cambios inflamatorios en todo el párpado. El segundo es un cuerno cutáneo con transformación maligna a carcinoma de células escamosas.

El cuerno cutáneo consiste histológicamente de un proceso de hiperplasia epitelial acompañada de hiperqueratosis y paraqueratosis, aunque la lesión es a nivel epitelial hay cambios inflamatorios en todo el párpado incluyendo la conjuntiva.

En el caso en el que hay transformación maligna, la epidermis esta hiperplásica e invade el tejido conjuntivo. Los queratinocitos superficiales forman las típicas perlas de queratina. En los sitios vecinos al tumor se desarrolla una intensa reacción inflamatoria.

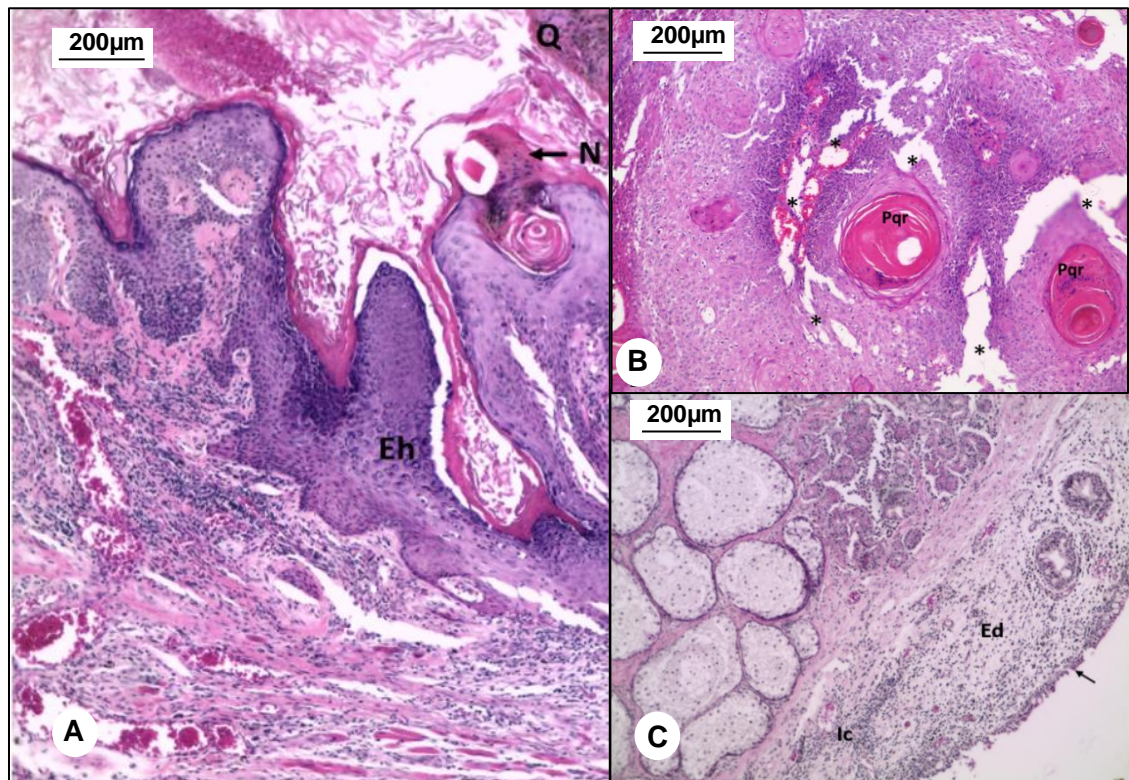


Figura 7. Fotomicrografía que muestra una sección de párpado a nivel del epitelio superficial. En A Se observa el epitelio hiperplásico (Eh) característico de la lesión, el cual presenta una capa engrosada de queratina (Q). Note que en algunas regiones del estrato córneo se conservan los núcleos (N), lo cual se valora como una queratinización anormal o paraqueratosis. En B se muestra una sección del cuerno cutáneo cuyo epitelio ha tenido transformación maligna se observan perlas de queratina (Pqr) inmersas en el epitelio invasivo. El (*) señala artefactos. En C se observa una porción del párpado que está alejada del cuerno, note la intensa reacción inflamatoria con infiltrado celular (Ic) y edema (Ed). La flecha señala el epitelio conjuntival. Tinción de H-E

5.8 Conjuntiva

La conjuntiva es la membrana mucosa transparente que recubre la cara posterior de los párpados (conjuntiva tarsal) y cubre la porción anterior del globo ocular (conjuntiva bulbar) hasta la periferia de la córnea (limbo) que facilita la movilidad del globo ocular ayuda a la lubricación y da protección inmunológica.

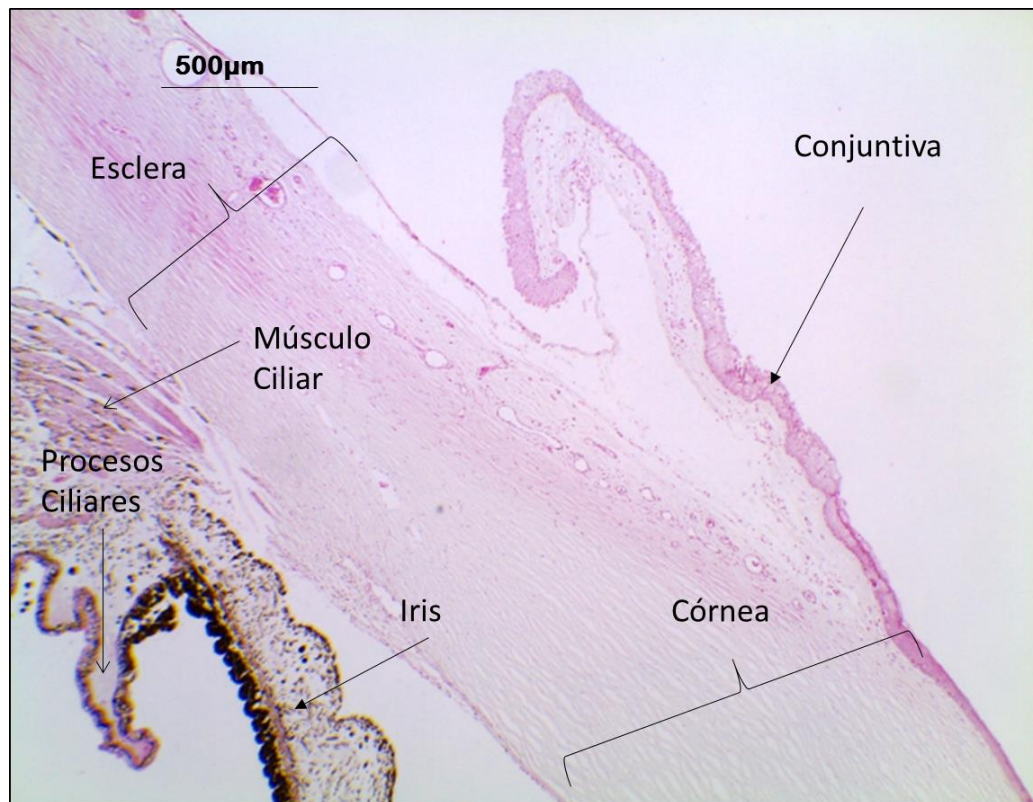


Figura 8. Imagen que muestra la conjuntiva bulbar en el ojo humano.

5.9 Pterigión

Se observa una sección de conjuntiva bulbar que se diagnostica como pterigión, en ella encontramos modificaciones que involucran tanto al componente epitelial como a la sustancia propia subepitelial, el primero tiene cambios hiperplásicos, en tanto que, en el segundo, se identifica una “masa” de material eosinofílico que podría corresponder a colágena anormal. En este estroma se reconocen abundantes fibroblastos hipertróficos. En la lesión no es posible identificar fibras elásticas que son características. (Para la detección de fibras elásticas se requiere la aplicación de una técnica especial llamada Técnica de Orceína y Giemsa para fibras elásticas).

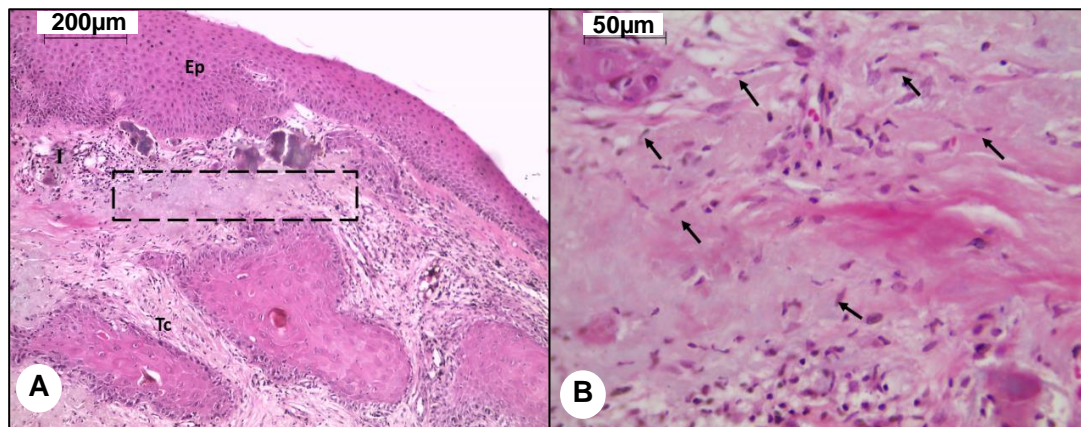


Figura 9. Fotomicrografía de una sección de pterigión. En A se observa que tanto la porción epitelial (Ep) como la de tejido conectivo (Tc) son hiperplásicas, en este último se observa además que hay una zona en la que la colágena pierde su organización fibrosa (----). Note también un leve infiltrado de células inflamatorias (I). B muestra un acercamiento de la región de colágena anormal, se identifican fibroblastos hipertróficos (Flechas). Tinción de H-E.

5.10 Telangiectasia hemorrágica

Se observa una sección de conjuntiva bulbar la cual presenta los típicos cambios que se describen en esta lesión, en la pared de los vasos sanguíneos. La alteración vascular consiste principalmente en adelgazamiento de la capa media y de la adventicia lo cual conduce a debilitamiento de la pared vascular.

Eventualmente ésta se rompe y hay hemorragia. Esta lesión se acompaña de cambios inflamatorios importantes, así como de hiperplasia a nivel del epitelio conjuntival.

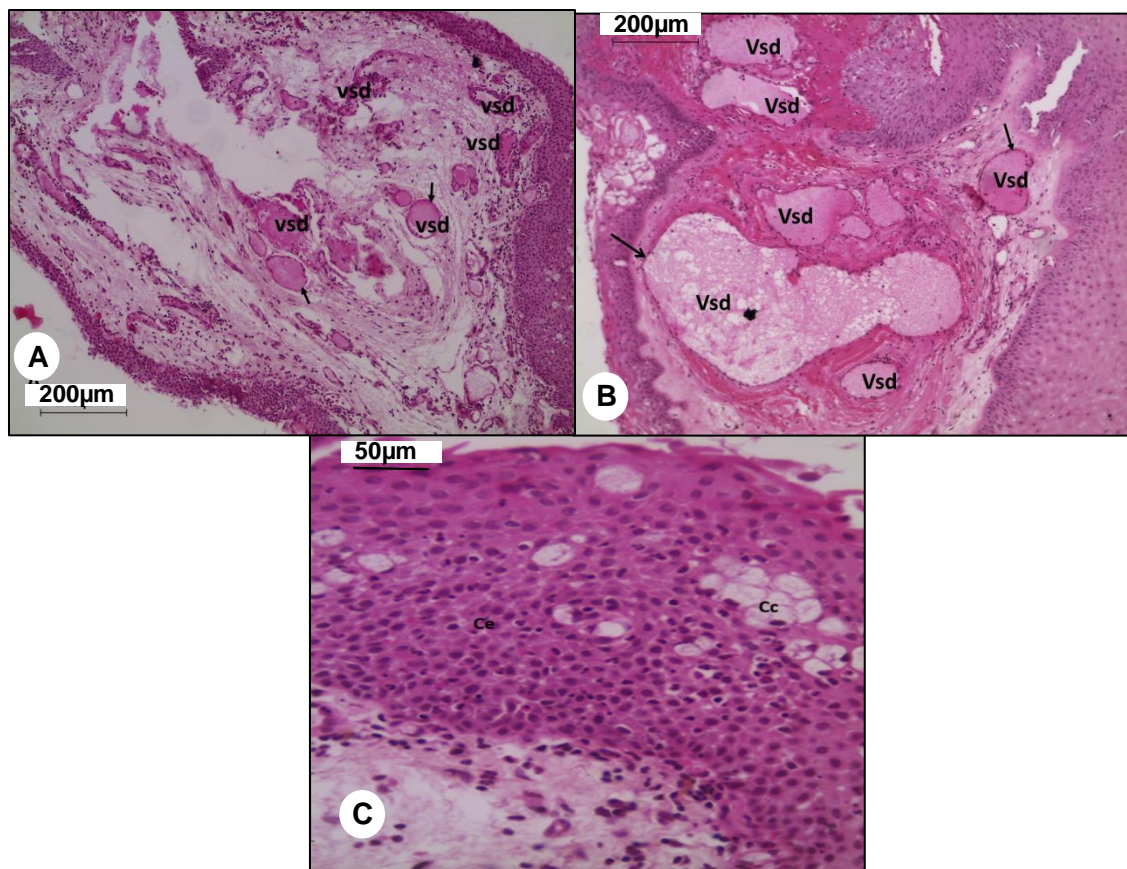


Figura 10. Fotomicrografías de una sección de conjuntiva bulbar con telangiectasia. Se observan dos regiones A y B a nivel del tejido conjuntivo que contienen vasos sanguíneos dilatados (Vsd). Note en algunas arterias el adelgazamiento de la pared (flecha). En C se muestra que la lesión se acompaña de cambios inflamatorios e hiperplasia conjuntival tanto de las células epiteliales (Ce) como de las caliciformes (Cc). Tinción H-E.

5.11 Melanoma conjuntival

Se observa una sección de conjuntiva que presenta por debajo del tejido conjuntivo una masa anormal de tejido formado por células polihédricas de núcleo esférico y que tienen un nucléolo, además presentan en el citoplasma abundantes gránulos esféricos de color café, aunque algunas de sus células carecen de pigmento. Las células están sostenidas por un estroma de colágena en el que se identifican abundantes vasos sanguíneos. Con base en lo anterior esta lesión se diagnostica como un melanoma conjuntival.

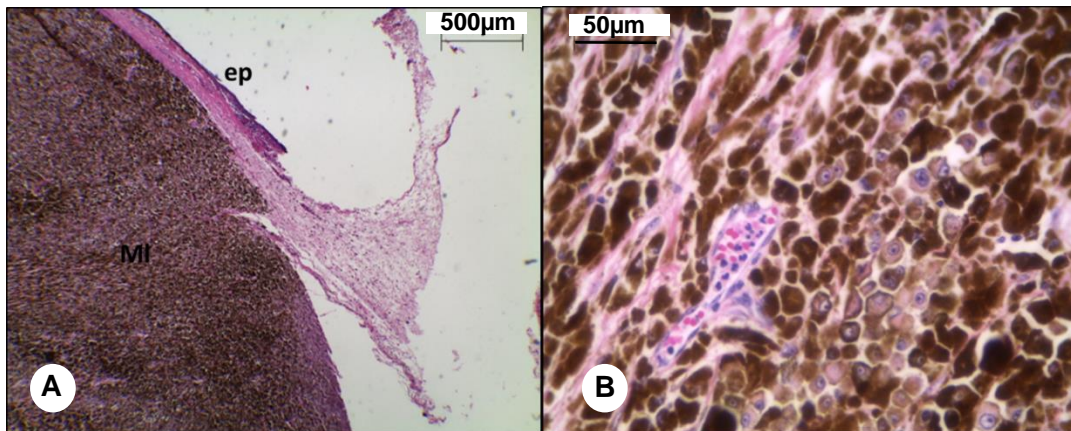


Figura 11. Fotomicrografías de una sección de conjuntiva que ha desarrollado un melanoma. En A se observa una región en la que se identifica el epitelio (ep). Debajo de éste se observa un cúmulo de melanocitos (MI). En B se muestran en detalle los melanocitos. Tinción de H-E

5.12 Córnea

La córnea es un tejido transparente que permite la refracción y la transmisión de la luz. Es una lente cóncavo-convexa con una cara anterior, en contacto con la película lagrimal, y otra cara posterior, bañada por el humor acuoso y también da protección al ojo. Debido a su gran capacidad de refracción la córnea constituye el principal lente del ojo. Una de las características más importantes de la córnea es la transparencia.

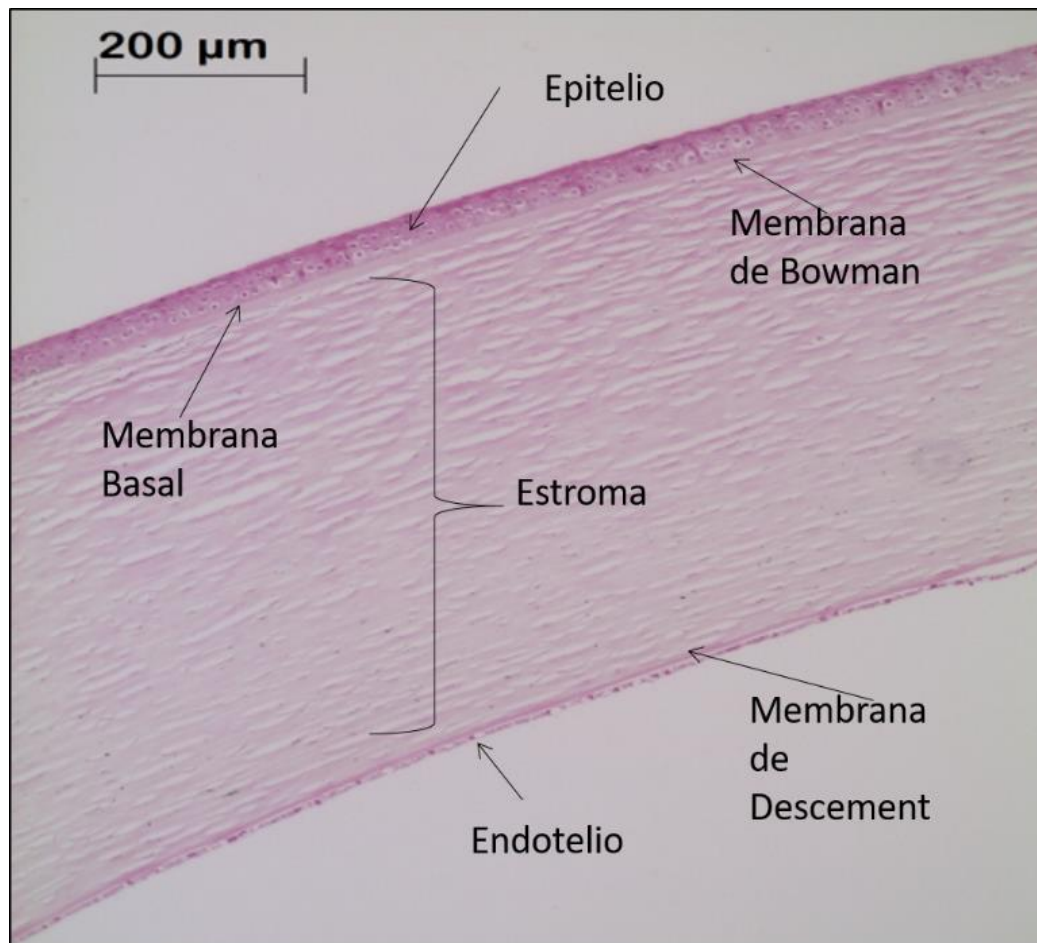


Figura 12. Imagen que muestra la córnea en el ojo humano.

5.13 Queratitis micótica

Se observa una sección de córnea en la que se identifica el epitelio el cual tiene como principal cambio el adelgazamiento multifocal del epitelio, éste se acompaña de engrosamiento del estroma en el que se identifica un infiltrado inflamatorio importante formado por neutrófilos y eosinófilos. Se puede identificar además hifas y esporas. Otros cambios corresponden a queratocitos hipertróficos y pérdida de la orientación de las fibras de colágena.

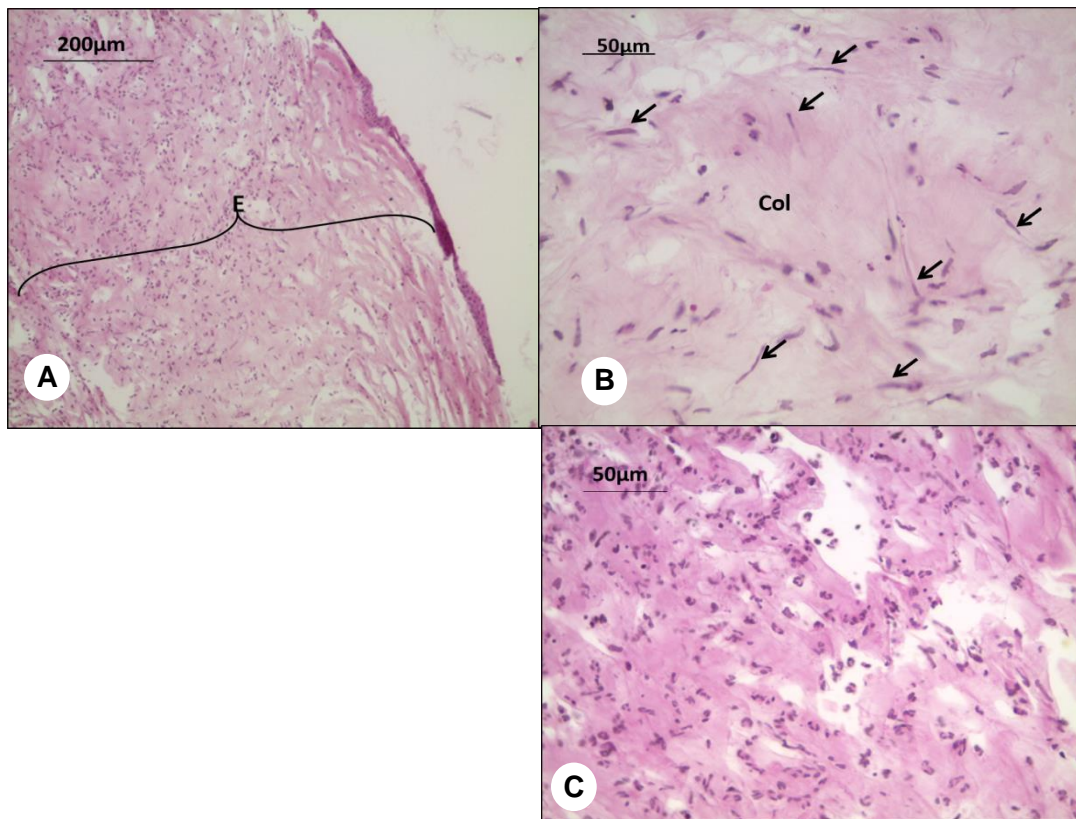


Figura 13. Fotomicrografía de secciones histológicas de córnea infectada con hongos. En A se observa una parte del lente que incluye el epitelio, note el marcado engrosamiento del estroma (E). En B se nota la pérdida en la organización de las fibras de colágena (Col), así como fragmentos de hifas en el estroma (flecha). En C se observa el abundante infiltrado inflamatorio formado casi exclusivamente de neutrófilos. Tinción de H-E.

5.14 Queratocono

Se evalúa una sección de córnea con queratocono que fue retirada por medio de cirugía. A bajo aumento se observa que la muestra presenta el adelgazamiento característico en la región central. Esta córnea no presenta epitelio por lo que no se pudieron evaluar los cambios en él. El estroma presenta en la región del adelgazamiento los siguientes cambios: pérdida de la orientación y de la estructura fibrosa de la colágena. En cuanto a los queratocitos se reconoce disminución en el número, así como queratocitos reactivos. Otros cambios consisten en adelgazamiento de la membrana de Descemet y pérdida del endotelio.

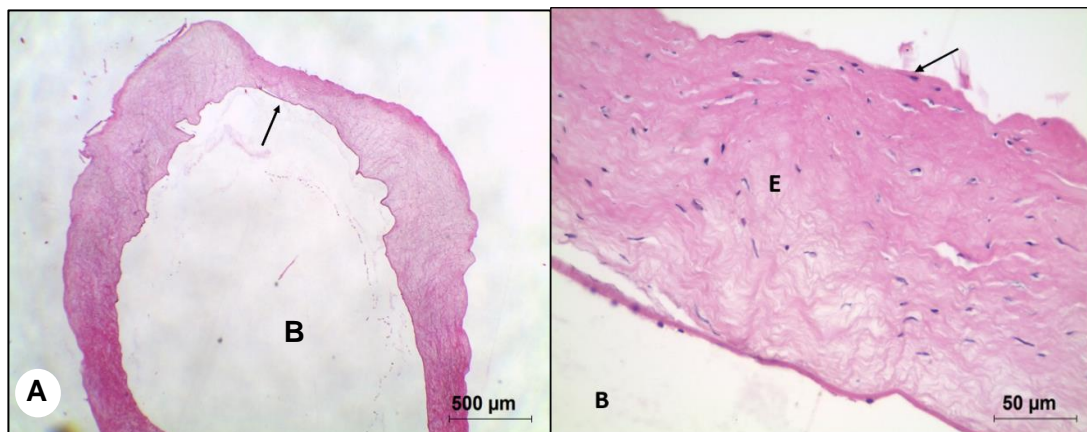


Figura 14. Fotomicrografía de una sección de córnea con queratocono. En A se muestra una vista panorámica en la que se señala (flecha) una región adelgazada característica de la lesión. En B se muestra un acercamiento que permite identificar un estroma adelgazado, así como ausencia de estroma (E) y membrana de Bowman (flecha), también se observa desorganización de las fibras de colágena y queratocitos reactivos. Tinción de H-E

5.15 Procesos histológicos que subyacen a la lesión

En este trabajo se analizan diferentes entidades patológicas del segmento anterior. Aunque cada parte de las estructuras que forman el segmento anterior está constituido por tejidos diferentes, en ellas es posible encontrar fenómenos comunes. Dentro de los fenómenos que encontramos que son comunes, tenemos los adaptativos, los degenerativos, los inflamatorios y los neoplásicos, así como fenómenos celulares como la mitosis y la muerte celular como la necrosis y la apoptosis.

5.15.1 Procesos adaptativos

Metaplasia. Se define como el cambio en el tipo celular adulto por otro también de tipo adulto, esto se observó con claridad en el caso de la dacriocistitis, en la que el epitelio tubo cambios que se valoraron como una metaplasia mucosa, es decir como resultado de estímulos nocivos el epitelio normal cambió.

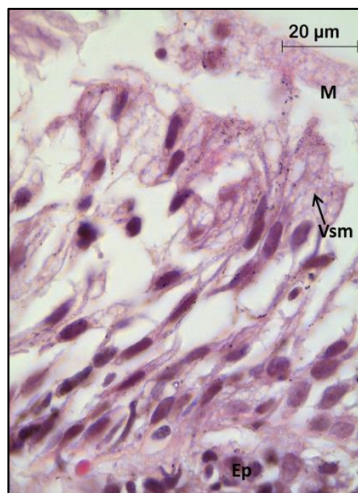


Figura 15. Fotomicrografía que ilustra los cambios metaplásicos que se llevan a cabo a nivel del epitelio (Ep) del saco lagrimal. Normalmente este epitelio debe corresponder a un epitelio cilíndrico simple con células caliciformes. En la imagen se observa que ha cambiado a un tipo cilíndrico estratificado. Se identifica en la parte superior del epitelio una capa de moco (M), así como células epiteliales superficiales prismáticas en cuyo citoplasma hay vesículas de secreción mucosa (Vsm) (Dacriocistitis). Tinción de H-E.

Hipertrofia. Uno de los casos que mejor ilustra este proceso, es el molusco contagioso, en esta lesión las células de la epidermis del párpado, que normalmente miden entre 8 y 12 micrones, crecen notoriamente cuando están infectadas y pueden llegar a medir antes de romperse entre 50 y 100 micrones. La célula se adapta a la condición infectada y crece para contener en el citoplasma a los virus y los productos virales. La hipertrofia se considera un fenómeno adaptativo porque cuando el estímulo que la indujo cesa, la célula recupera su estado normal. En el caso del molusco contagioso la situación se complica porque se involucra un agente infeccioso.

Un proceso celular muy relacionado con el anterior es la **hiperplasia**, pues ambos son respuestas de las células a un aumento de la demanda y estímulos externos. En el caso de la hiperplasia el aumento de tamaño de la estructura se debe a un aumento en el número de células.

Para el caso particular de la hiperplasia, ésta fue identificada en el caso de cuerno cutáneo en el que epitelio se engrosa de manera importante. Al igual que la hipertrofia la hiperplasia es reversible, cuando el estímulo desaparece

Un proceso celular asociado a los anteriores es la **atrofia**, la cual consiste en la disminución del tamaño y la función de las células como respuesta al estímulo reducido de nutrientes y factores de crecimiento. En el caso de telangiectasia hemorrágica se observó atrofia de la capa media y adventicia en los vasos conjuntivales.

5.15.2 Procesos degenerativos

En otra categoría de procesos biológicos que subyacen a las lesiones están los degenerativos, uno de los cuales es el **envejecimiento**, este proceso se acompaña de cambios morfológicos y funcionales en todos los niveles de organización, por tanto, puede ocurrir también a nivel de los tejidos. En el caso del pterigión se ha descrito un proceso de fotoenvejecimiento que afecta a las fibras de colágena, durante el cual la colágena alterada es sustituida por fibras elásticas, este recambio en el tipo de fibras se conoce como elastosis. En el envejecimiento los efectos sobre las células también pueden incluir cambios atróficos.

5.15.3 Procesos Inflamatorios

La revisión al microscopio de las lesiones nos permitió identificar uno de los grandes procesos homeostáticos del cuerpo. Pudimos entender que el ojo como sistema es una unidad que en conjunto con el sistema inmune es capaz de identificar agentes etiológicos, así como cambios histopatológicos y reaccionar ante ellos.

Entre otras cosas entendimos que, aunque el fenómeno ocurre para restablecer la homeostasis, en muchos casos el agente patógeno es tan agresivo que tan sólo con la inflamación no sería suficiente para recuperar la salud. Consideramos que para un optometrista y para otros profesionales que se involucran con la salud es importante conocer bien este fenómeno.

La inflamación fue uno de los fenómenos más observados. El tumor es una entidad que por sí misma afecta al organismo sobre todo en los casos malignos. Aunado a esto, son entidades que desencadenan una inflamación.

En este trabajo se observaron también formas especiales de inflamación como es el caso de la inflamación granulomatosa (xantogranuloma), esta forma especial de inflamación se caracteriza porque el componente celular más abundante son un tipo de macrófagos (Histiocitos).

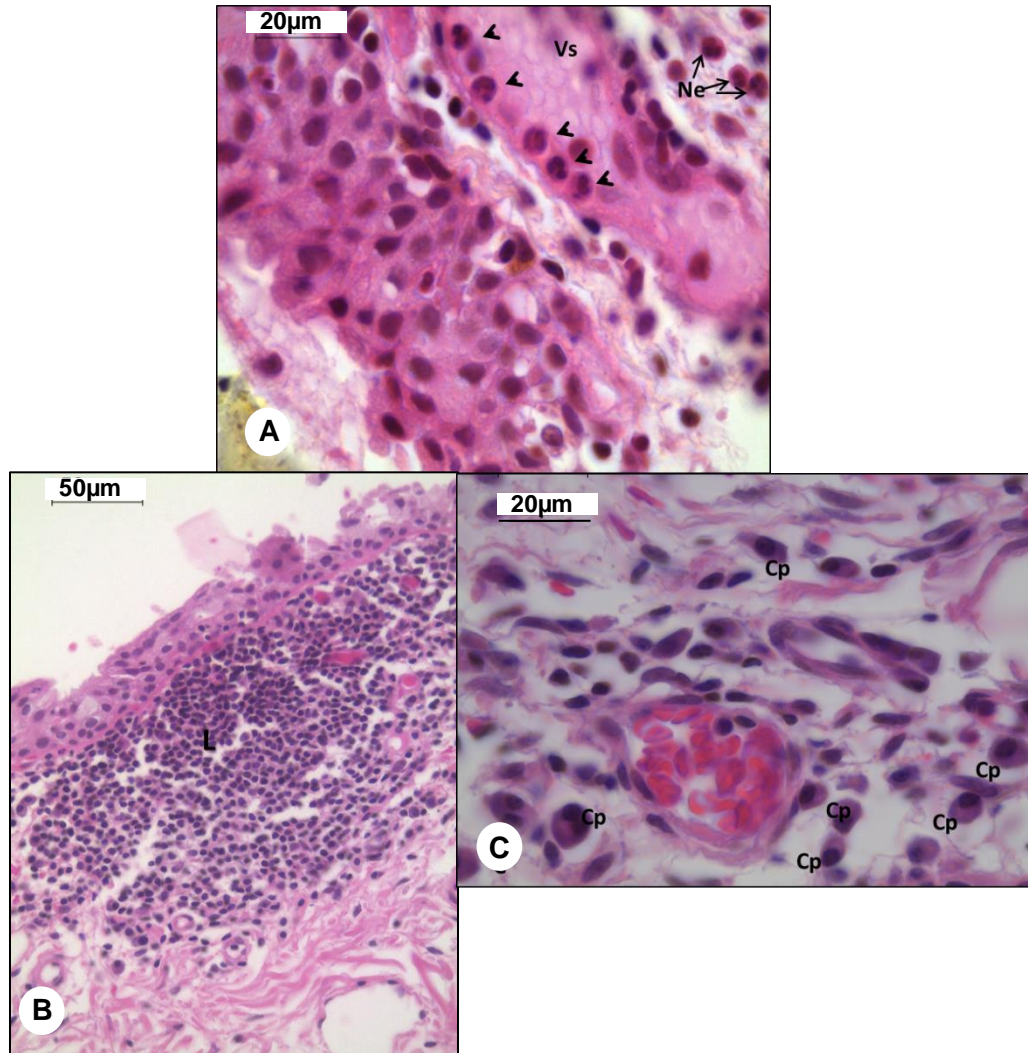


Figura 16. Fotomicrografías que ilustran el proceso inflamatorio en el humano. Las imágenes corresponden a la secuencia de un mismo proceso, aunque identificados en distintas entidades patológicas. En A se identifica una etapa temprana característica de una inflamación aguda. Se observa un vaso sanguíneo (Vs) en cuyo interior se reconocen algunos neutrófilos marginados (puntas de flecha) contra la pared vascular, también se reconocen algunos neutrófilos (Ne) que han logrado salir del vaso e infiltran el tejido conectivo. (telangiectasias hemorrágicas) En B se observa un infiltrado de linfocitos (L) que son característicos de una inflamación crónica, (observada en un carcinoma de glándulas sebáceas). En C se señalan células plasmáticas (Cp) características también de una inflamación crónica (Observadas en un Carcinoma de glándulas sebáceas). Tinción de H-E.

5.15.4 Procesos neoplásicos

La abundante proliferación celular en la **neoplasia**, forma tejidos que pueden ser delimitados (benignos) o invadir tejidos vecinos (malignos), como en el caso del queratoacantoma donde se observa un límite entre el epitelio y tejido conectivo lo que nos dice que no hay proliferación y se considera una neoplasia benigna. En el caso del Carcinoma de glándulas sebáceas se ven claramente figuras mitóticas que invaden los tejidos vecinos de la glándula de Meibomio.

5.15.5 Proceso celulares

Mitosis. La división celular del tipo de la mitosis participa en varios fenómenos, son aquellos en los que el tejido prolifera y la estructura es de mayor tamaño, en este caso se aplica el término hiperplasia y también en procesos tumorales (carcinomas).

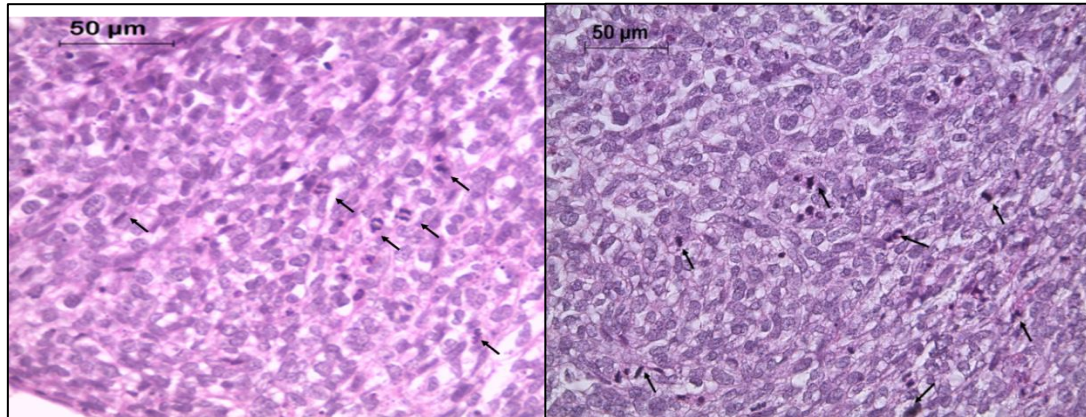


Figura 17. Fotomicrografía que ilustra el proceso mitótico en un Carcinoma de glándulas sebáceas, se señalan con la flecha células con figuras mitóticas.

Muerte celular. Cuando el estímulo nocivo persiste o es intenso, la célula alcanza un punto en el que sufre una lesión irreversible que finaliza en muerte celular.

Necrosis es un tipo de muerte celular accidental que no está regulada genéticamente.

Apoptosis, es una forma de muerte celular programada. Está bien identificada en los tumores.

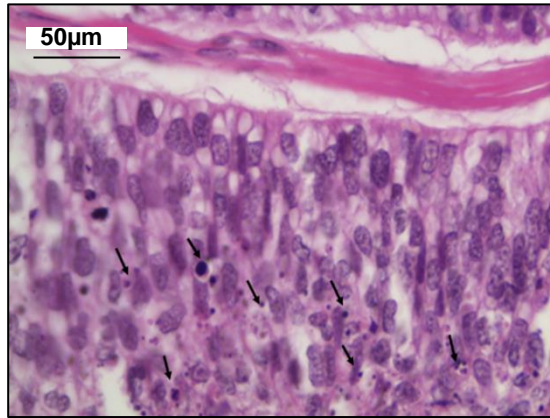


Figura 18. Fotomicrografía de una sección de Carcinoma de glándulas sebáceas en la que se observa una gran cantidad de cuerpos apoptóticos señalados con las flechas.

6. ANÁLISIS DE RESULTADOS

Cuando el optometrista evalúa entidades patológicas en un paciente, se está involucrando con fenómenos biológicos complejos; usualmente la observación clínica lo hace pensar en las causas, en el tratamiento o le lleva a hacer algunas recomendaciones al paciente para ser evaluado por un especialista. El optometrista no analiza el caso a nivel de las células y los tejidos que forman el ojo, pero el presente trabajo le servirá al para que la observación de una lesión tome mayor sentido, esta perspectiva le permitiría tener una visión integral de algunos padecimientos y mejorar su práctica profesional. Es necesario que el optometrista comprenda primero las características estructurales y funcionales del tejido para comprender una patología.

Debe saber que las células son las unidades que se organizan en tejidos y se unen para llevar a cabo una función definida; como, por ejemplo, en el globo ocular diferentes tejidos conforman estructuras bien organizadas que nos permiten la visión. Para entender un proceso patológico de un órgano, recordemos que el proceso se origina a nivel celular y se manifiestan en el órgano completo.

Las distintas alteraciones y patologías que se presentan en el globo ocular y anexos, dan lugar a reacciones específicas debido a la complejidad de los tejidos que lo forman ya que actúan diferentes clases de células, y en algunas ocasiones en el lugar del daño podemos encontrar también células del sistema inmune, que llegan del flujo sanguíneo hacia el tejido dañado con el fin de detener e impedir su propagación.

La reacción celular o respuesta al daño también depende del tipo de agente que la ocasione, existen agentes químicos, agentes farmacológicos, agentes físicos, agentes infecciosos, reacciones inmunitarias, trastornos genéticos y trastornos metabólicos.

El tipo, duración e intensidad de la lesión o daño activa una serie de acontecimientos que principian con el daño, el cual genera una reacción o respuesta, y continúa con la reparación, la cual depende del tipo de célula, estado y adaptación de esta.

La reacción tisular al daño puede ser por distintos mecanismos como la regeneración celular que es la sustitución de células lesionadas por otras de la misma clase recuperando la estructura y función celular, la proliferación a base de hiperplasia (aumento del número de células normales) e hipertrofia celular (aumento en el tamaño de las células) y la cicatrización o fibrosis que es la sustitución por tejido conjuntivo fibroso que deja una cicatriz permanente.

En ciertos casos el daño al tejido puede impedir a la célula una adaptación adecuada, un cambio irreversible puede llevar a la muerte celular debido a que no hay posibilidad de recuperación, por lo tanto, se generan cambios estructurales que manifiestan la pérdida de la función de la célula y la llevan a la muerte (apoptosis o necrosis).

En el diagrama 2 se hace una reflexión final que resultó del análisis microscópico. Se logró agrupar los agentes nocivos en agentes de alto y bajo impacto y se establece que, al actuar sobre el ojo y sus anexos, en ellos se activan procesos homeostáticos cuya actividad tiene como objetivo contrarrestar al agente. Si los mecanismos homeostáticos son exitosos, los tejidos oculares recuperan la funcionalidad y son normales en tanto que, si los mecanismos homeostáticos no logran contrarrestar los efectos nocivos, los tejidos no sanan.

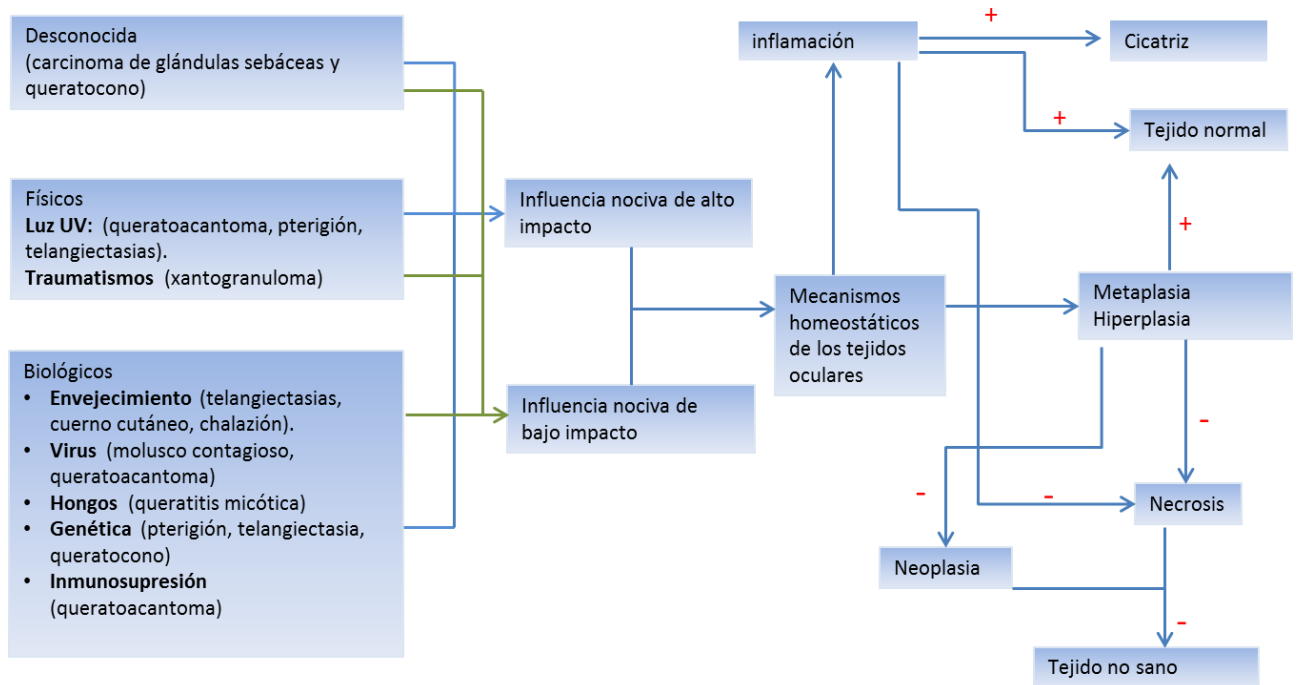


Diagrama 2. Agentes nocivos de alto y bajo impacto que activan procesos homeostáticos en el globo ocular y sus anexos.

El conocimiento de la estructura, composición y función del organismo es fundamental en la formación de los optometristas ya que las células y los tejidos son los componentes básicos para comprender el normal funcionamiento del órgano y sus procesos patológicos.

Al estudiar la estructura histológica del ojo, se conoce su función en forma normal, y permitirá más adelante entender la patología. Por lo tanto, si se incluye la histología como parte de la materia de patología, el estudiante de optometría comprenderá diversos aspectos del proceso salud-enfermedad.

Así se formarán optometristas más competentes que apliquen un mejor conocimiento en la práctica profesional, y quien decida seguir dentro de esta área de estudio, podrá completarlo, pero ya tendrá las bases para hacerlo.

7. CONCLUSIONES

- ✓ Dependiendo del agente causal la célula tiene una reacción específica.
- ✓ Cada célula tiene una reacción específica debido a su función y tipo.
- ✓ Una reacción tisular depende de la fase en que se encuentre el proceso infeccioso.
- ✓ No siempre una reacción tisular es causada por agentes externos ya que también puede ser provocada por la misma célula.
- ✓ Una alteración en un tejido específico puede o no provocar un cambio en tejidos vecinos.
- ✓ Un tejido lesionado puede dependiendo de la agresión recibida reaccionar con regeneración celular, con reparación o con proliferación celular causando neoplasia.
- ✓ La reacción tisular ayuda a comprender al optometrista una patología en el globo ocular
- ✓ La práctica optométrica mejora cuando dentro de la formación se incorpora un entrenamiento en histopatología, facilitando un diagnóstico.

10. APÉNDICE

10.1 Molusco contagioso

El molusco contagioso (VMC) es una enfermedad cutánea de etiología vírica.

La produce un pox-virus *con* ADN de doble cadena, que luego de un periodo de 2 a 7 semanas, se manifiesta en forma de pápulas múltiples umbilicadas de color blanquecino o color piel con depresión central, el centro de color blanquecino, puede ser expulsado fácilmente por compresión, se limita en membranas superficiales y mucosas localizándose mayormente en la región, ano-genital, cuello, cara y raramente en los párpados. Las lesiones palpebrales pueden complicarse con queratitis y conjuntivitis. (Pimentel CL, *et al*, Paramiquel L, Puig LI. 2004)

Se transmite por contacto directo por personas infectadas u objetos contaminados, con mayor incidencia en niños, adultos sexualmente activos y personas inmunodeficientes. Existen 4 genotipos del virus VMC I, VMCI, VMCI y VMCI, siendo el tipo I el más prevalente con un 75-90% de los casos mundialmente reconocidos. El VMCI se asocia a pacientes inmunocomprometidos. (Prado SA, *et al* Camas BJT. 2004) (Godoy GE, *et al*, Fraile AMC, Unanumo PP. 2009)

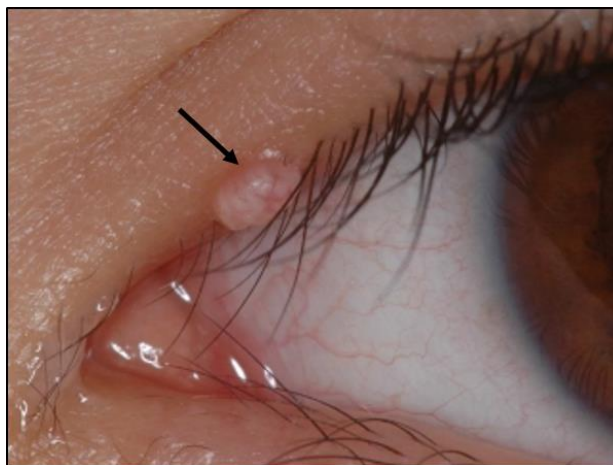


Figura 19. Lesión provocada por virus de molusco contagioso
Tomado de <https://www.aapos.org/es/terms/conditions/69> Diciembre 2017

10.2 Queratoacantoma

El queratoacantoma es un tumor benigno epitelial que crece con rapidez y de involución espontánea. Es más común en personas de edad avanzada de entre los 50 y 69 años, parece con más frecuencia en varones y en zonas de la piel frecuentemente expuestas a la luz solar. Otras causas son agentes víricos, algunos químicos como alquitrán, breas, aceites industriales, traumatismos o estados de inmunosupresión. (González LM, *et al*, Gomez D, Ceñera CJ, Soler ST, Pérez ON. 1999)

Pimentel CL, Peramiquel L, Puig LI. Revista de Dermatología. Vo 18; 3. Sant Pau. Barcelona 2004

Prado SA, Camas BJT. Molusco Contagioso Palpebral Recurrente, Presentación de un caso. Revista Mexicana de Oftalmología. México 2008.

Godoy GE, Fraile AMC y Unanumo PP. Molluscum contagiosum: valoración terapéutica. Servicio de Dermatología. Salamanca. España 2009.

González LM, Gómez D, Ceñera CJ, Soler ST y Pérez ON. Queratoacantomas Múltiples. Servicio de Dermatología. Hospital Central de Asturias. Universidad de Oviedo. Oviedo. España 1999

Se origina en la epidermis y presenta un aspecto cupular, con una protuberancia queratósica que puede desprenderse y volver a formarse en sucesivas ocasiones. (González LM, *et al*, Gomez D, Ceñera CJ, Soler ST, Perez ON. 1999)

Suele presentar un cráter central y debe hacerse un adecuado diagnóstico diferencial ya que su aspecto lo asemeja al carcinoma espinocelular, un tumor cutáneo maligno. (González LM, *et al*, Gomez D, Ceñera CJ, Soler ST, Pérez ON. 1999)

Para un diagnóstico certero debe realizarse una biopsia ya que histológicamente este tumor puede ser muy similar a un carcinoma espinocelular, con la biopsia el médico patólogo puede hacer la diferencia histológica. (González LM, *et al*, Gomez D, Ceñera CJ, Soler ST, Pérez ON. 1999)

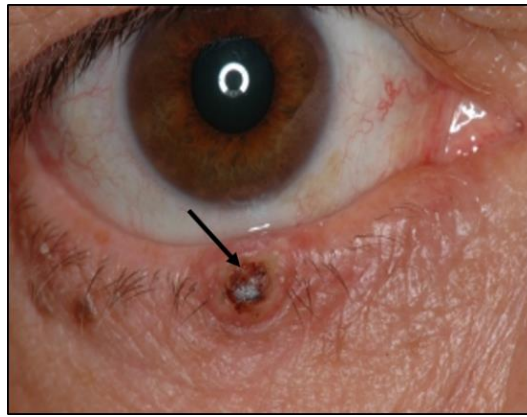


Figura 20. Lesión de queratoacantoma
Tomado de <http://parpado.com/720/queratoacantoma.html> Diciembre 2017

10.3 Xantogranuloma

Lesión benigna y autolimitada e indolora, clínicamente se caracteriza por una o más lesiones papulo-nodulares de color amarillo-rojo en la piel, la causa aun es desconocida. Es una histocitosis de células no Langerhans o histocitosis tipo II que originan una reacción granulomatosa, afecta principalmente a lactantes y niños, se cree que la reacción se desencadena por un estímulo traumático o infeccioso, probablemente secundario a la producción de citosinas.

El número de lesiones es variable, la aparición de un Xantogranuloma Juvenil (XGJ) como único se llama Xantogranuloma solitario, esta actúa principalmente en párpado, así como en cara, tronco y parte proximal de extremidades, respeta palmas y plantas de los pies, la ulceración y el sangrado son poco frecuentes, normalmente son indoloros y en ocasiones con prurito y dolor en los niños. (Martínez EV, García SV, Navarrete FG. 2002) (López ZI, Rodríguez AM, Ramos GJA. 2007)

González LM, Gómez D, Ceñera CJ, Soler ST y Pérez ON. Queratoacantomas Múltiples. Servicio de Dermatología. Hospital Central de Asturias. Universidad de Oviedo. Oviedo. España 1999

Martínez EV, García SV y Navarrete FG. Xantogranuloma juvenil. Vol. 11, Revista Central Dermatología. Pascua 2002.

López ZI, Rodríguez AM y Ramos GJA. Xantogranuloma juvenil solitario. Dermatología. México D.F. 2007

Se han descrito diversas formas, tamaños y número de XGJ, dentro de las complicaciones sistémicas esta la ocular que es la más frecuente donde se presentan infiltrados de histiocitos en el iris, cuerpo ciliar, epiesclera y órbita (Martínez EV, García SV, Navarrete FG. 2002) (López ZI, Rodríguez AM, Ramos GJA. 2007)

llegando en ocasiones a aparecer un tumor localizado o difuso del iris, glaucoma unilateral, uveítis, heterocromía del iris y proptosis. La complicación más fuerte del XGJ es la hemorragia de la cámara anterior (hifema), ocasionando glaucoma secundario que puede originar ceguera. (Martínez EV, García SV, Navarrete FG. 2002) (López ZI, Rodríguez AM, Ramos GJA. 2007)

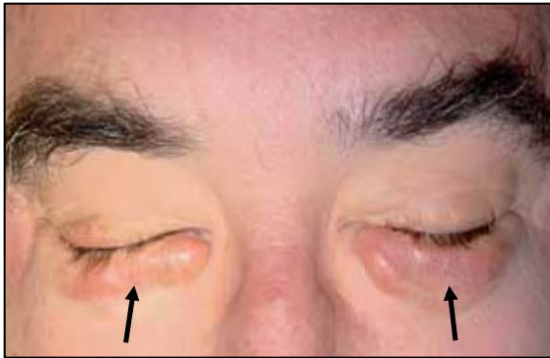

Figura 21. Lesión en párpado inferior por xantogranuloma en ambos ojos

Tomado de http://scielo.isciii.es/scielo.php?script=sci_arttext&pid=S0376-78922009000200010 Diciembre 2017

10.4 Carcinoma de glándulas sebáceas

Es una neoplasia que se origina en los anexos que incluyen las glándulas de Meibomio del tarso, glándulas de Zeis del borde libre del párpado, glándulas de la carúncula, glándulas de la dermis de la piel del párpado y glándulas de las cejas. Es un tumor maligno que tiene un predominio por el sexo femenino, se presenta en pacientes adultos mayores. Al momento del diagnóstico se reconoce como una masa sólida unilateral y predominantemente en el párpado superior, puede desarrollarse a partir de cualquier glándula sebácea en la piel y puede ser localmente invasivo y producir metástasis a ganglios linfáticos o a órganos distantes, es indoloro, con un tamaño desde los 6 mm a los 8 cm, profundo, firme que va creciendo lentamente. Puede ser erróneamente diagnosticada como un chalazión de larga evolución, blefaritis crónica, conjuntivitis. (Kanski JJ. 2006) (Ramírez GLK, Díaz AM, Gómez CCG, Vigoa A, Rojas RI, Carranza PYM. 2014)

Puede manifestarse como:

Nodular: Se presenta como un nódulo discreto más común en el párpado superior, en ocasiones presenta coloración amarillenta por la presencia de lípidos y puede confundirse con chalazión.

Martínez EV, García SV y Navarrete FG. Xantogranuloma juvenil. Vol. 11, Revista Central Dermatología. Pascua 2002.
López ZI, Rodríguez AM y Ramos GJA. Xantogranuloma juvenil solitario. Dermatología. México D.F. 2007
Kanski JJ. Oftalmología Clínica. 5ta ed. España. Elsevier España 2006
Ramírez GLK, Díaz AM, Gómez CCG, Vigoa AL, Rojas RI, Carranza PYM. Carcinoma de glándulas sebáceas palpebrales. Revista Cubana de Oftalmología. Instituto Cubano de Oftalmología "Ramón Pando Ferrer". La Habana, Cuba 2014.

Diseminada: Se caracteriza por una infiltración a la dermis causando un engrosamiento en el borde palpebral con pérdida de pestañas y puede confundirse con una blefaritis crónica.

La diseminación pagetoide consiste en la extensión del tumor dentro del epitelio, incluida la conjuntiva palpebral o bulbar. Se puede diagnosticar erróneamente como un cuadro inflamatorio. (Kanski JJ. 2006) (Ramírez GLK, Díaz AM, Gómez CCG, Vigoa A, Rojas RI, Carranza PYM. 2014)

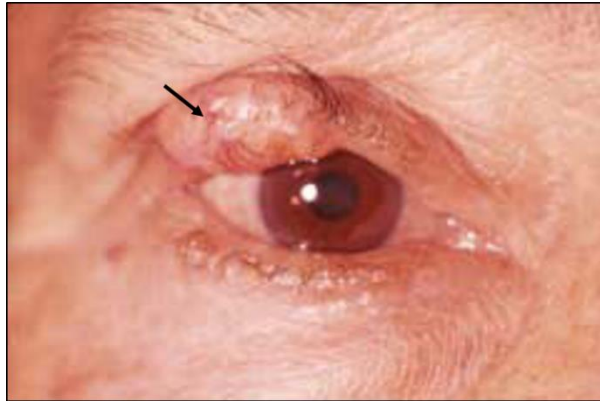

Figura 22. Lesión en ojo derecho con carcinoma de glándulas sebáceas
Tomado de <http://www.medigraphic.com/pdfs/circir/cc-2004/cc041j.pdf> Diciembre 2017

10.5 Chalazión

Inflamación granulomatosa de las glándulas de Meibomio de tamaño variable que puede presentarse de forma espontánea o secundaria a un orzuelo o meibomitis aguda. Generalmente es indoloro y sin signos de irritación, puede presentarse a cualquier edad, en ocasiones puede presionar sobre la córnea e inducir astigmatismo causando visión borrosa. Se produce cuando el pequeño canal de la glándula se obstruye y se bloquea, ocasionando inflamación. En ocasiones suele desaparecer sin tratamiento, si la lesión persiste puede requerir tratamiento quirúrgico o inyecciones de corticoides en el interior de la lesión. (Kanski JJ. 2006)

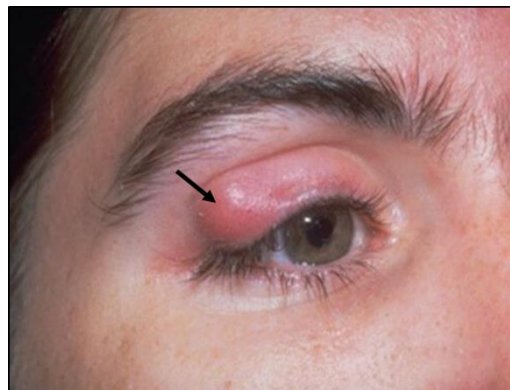

Figura 23. Párpado de ojo derecho con inflamación provocada por chalazión
Tomada de https://www.medicinenet.com/image-collection/chalazion_eyelid_cyst_picture/picture.htm Diciembre 2017

10.6 Cuerno cutáneo

Lesión tumoral con gran hiperqueratosis de aspecto cónico, su altura es mucho mayor que el tamaño de su base de ahí su semejanza a un cuerno animal, de color blanco amarillento, compuesta principalmente de queratina de consistencia firme y no dolorosa, pudiendo tener como base lesiones benignas (queratosis seborréica y la verruga vulgar), premaligna (queratosis actínica) o maligna (carcinoma de células escamosas y el epiteloma basocelular), sin embargo hay más tumoraciones asociadas al cuerno cutáneo. se presenta principalmente en zonas expuesta al sol, más frecuente en zonas como la oreja, la espalda, el antebrazo, dorso de las manos, cuello, hombros, pecho, cara y dentro de ella es más habitual en la nariz, el labio y los párpados, siendo su incidencia algo mayor en el párpado superior que en el inferior. (Yanof M, *et al*, Sassani JW. 2009) (Azari A, *et al*, Daniel A. 2015)

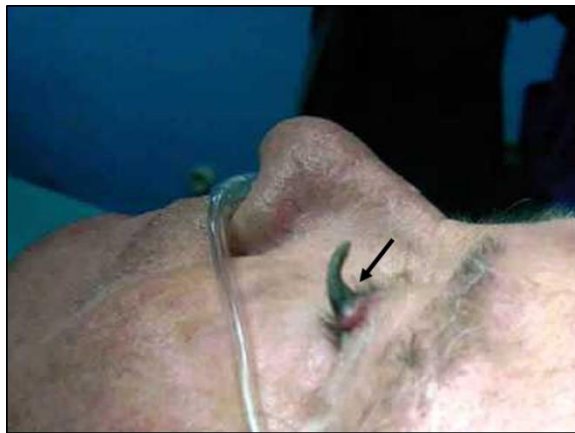

Figura 24. Lesión en párpado superior por cuerno cutáneo
Tomada de <http://articulos.sld.cu/oculoplastia/archives/933> Diciembre 2017

10.6 Pterigión

El pterigión constituye una hiperplasia fibrovascular de carácter benigno de la conjuntiva bulbar que invade la córnea. Está clasificado dentro de las degeneraciones no involutivas o tumoraciones epiteliales benignas corneales y se localiza en la conjuntiva bulbar cerca del limbo corneal en el área interpalpebral, puede ser unilateral o bilateral. Contiene fibroblastos, vasos sanguíneos y se acompaña de un infiltrado celular inflamatorio y una acumulación anormal de matriz extracelular compuesta de elastina y colágena. Los factores de riesgo son: las radiaciones ultravioletas, los factores ambientales (calor, viento, polvo y sequedad atmosférica), la irritación ocular crónica. Es más frecuente entre los 20 y 50 años y en el ámbito rural que, en el urbano, no suele haber predominio entre sexos cuando las condiciones de vida son similares. (Yanof M, *et al*, Sassani JW. 2009) (Azari A, *et al*, Albert D. 2015)

Las manifestaciones dependen del grado de actividad y del tamaño;

Según Actividad

- a) Pterigión activo. Síntomas: Ardor, dolor, prurito, sensación de cuerpo extraño, lagrimeo y alteraciones visuales
Signos: Lesión engrosada, congestiva, inflamada, hiperémica. Presencia de una zona blanco-grisácea irregular en t* ápex (Islotes de Fuch) que precede al resto del tejido: este hallazgo indica crecimiento.
- b) Pterigión Inactivo. Síntomas: Es una lesión asintomática y no hay historia de crecimiento. Signos: Lesión plana, sin cambios inflamatorios, blanca, sin vascularización y sin signos de crecimiento.

Según Tamaño.

- a) Pterigión pequeño. Lesión que invade córnea menos de 2mm medidos desde el limbo.
- b) Pterigión grande. Lesión que invade córnea más de 2mm medidos desde el limbo. . (Yanof M, *et al*, Sassani JW. 2009) (Azari A, *et al*, Albert D. 2015)

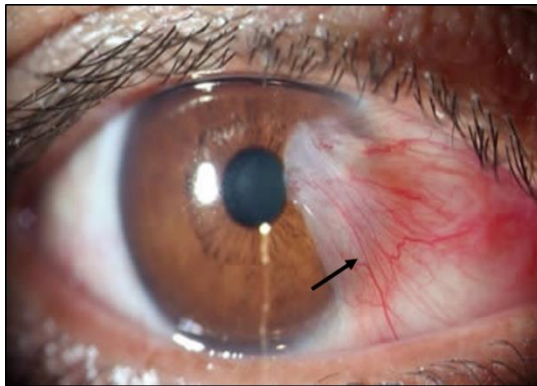


Figura 25. Pterigión activo que invade córnea

Tomada de <https://dacarett.com/que-es-una-pinguecula-y-un-pterigio/> Diciembre 2017

10.8 Telangiectasia conjuntival

La telangiectasia hemorrágica hereditaria o enfermedad de Rendu-Osler-Weber es una enfermedad hereditaria que se caracteriza por displasia de los capilares y pequeños vasos, los cuales pueden sangrar ocasionalmente. Clínicamente se manifiesta como telangiectasias y malformaciones arteriovenosas, localizadas en órganos internos (pulmones, hígado, bazo, estómago), en mucosas y piel.

La epistaxis es el síntoma más común en la telangiectasia hemorrágica hereditaria. El 35% de los pacientes con telangiectasia hemorrágica hereditaria presentan telangiectasias en la conjuntiva y el 10% presentan malformaciones vasculares en la retina. Se han encontrado telangiectasias en vejiga, próstata y uretra prostática.

Yanof M, Sassani JW. Ocular Pathology. 6ta ed. Elsevier Mosby. 2009

Azari A, Albert D. Ocular Pathology Case Reviews. Elsevier Saunders. London New York 2015

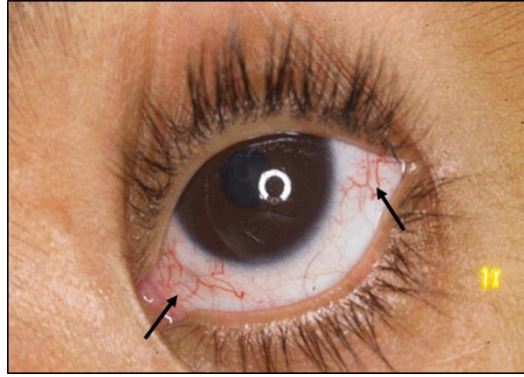


Figura 25. Lesión por telangiectasia conjuntival

Tomada de <http://www.icasereportsandimages.com/archive/2012/004-2012-ijcri/007-04-2012-alakloby/ijcri-00704201277-alakloby-full-text.php> Diciembre 2017

10.9 Melanoma conjuntival

Neoplasia que afecta pacientes adultos o ancianos de raza blanca y no tiene predilección por el género. La presentación clínica más común es la de una masa elevada, variablemente pigmentada, con signos asociados de MAP o historia de nevus, que se localiza en limbo, conjuntiva bulbar, fornix o conjuntiva palpebral. Puede extenderse localmente a la órbita y el globo ocular y sistémicamente a través de los linfáticos, por lo que previamente al tratamiento es importante determinar el grado de extensión tumoral, realizando un completo examen ocular y orbitario, palpación de ganglios de cuello y estudio de extensión sistémica. (Lang GK, 2006) (Rojas JS, *et al*, Saucedo CA. 2014)

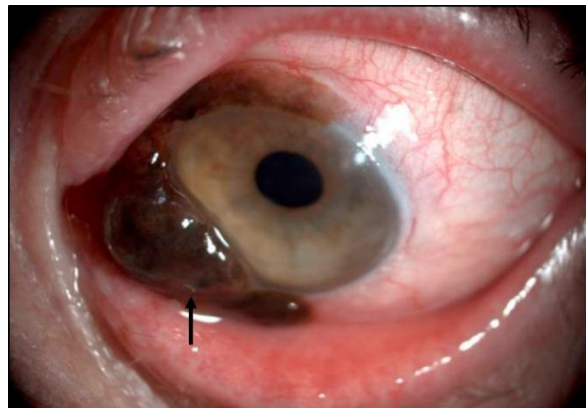


Figura 26. Fotografía que ilustra una lesión por melanoma conjuntival

Tomada de <http://www.elsevier.es/es-revista-archivos-sociedad-espanola-oftalmologia-296-articulo-tratamiento-del-melanoma-conjuntival-S0365669112004005> Diciembre 2017

10.10 Queratitis micótica

La infección a través de un hongo (levadura o moho) que produce queratitis se conoce como queratitis micótica. Es de tipo ulcerativa, aunque los hongos no pueden penetrar un epitelio corneal íntegro, proliferan o penetran en la córnea a través de una abrasión o defecto epitelial persistente causado por traumatismo corneal (material vegetal u orgánico), lentes de contacto, esteroides tópicos, cirugía refractiva. Ocasionando edema epitelial y estromal, ulceración epitelial y estromal, absceso con necrosis estromal, reacción de cámara anterior celular y proteica, hipopión, fibrina en cámara anterior, placa endotelial, adelgazamiento corneal. Uno de los agentes de la queratitis es *Fusarium solani*.

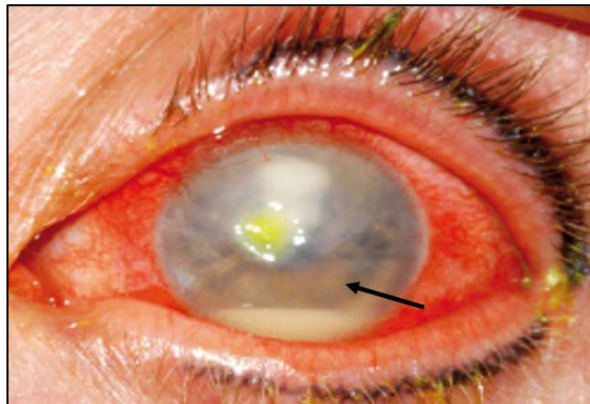


Figura 27. Lesión en cornea por queratitis micótica

Tomada de http://www.scielo.org.co/scielo.php?script=sci_arttext&pid=S0121-08072013000300006 Diciembre 2017

10.11 Queratocono

Distrofia corneal conocida como ectasia corneal axial la cual hace que la córnea se adelgace más en la parte central o paracentral inferior y desarrolle una protuberancia en forma de cono que causa mala visión de forma progresiva. Es una enfermedad frecuente de origen hereditario, su progreso es más rápido cuando se es más joven pudiendo avanzar y detenerse a cualquier edad.

La fase inicial puede observarse normal al biomicroscopio con una agudeza visual que no mejora con uso de lentes, y se observa el signo de gota de aceite de Charleux. En la fase intermedia se observa un adelgazamiento central o paracentral inferior y aparecen signos como una protucion cónica en forma de pezón, estrías de Vogt, Anillo de Fleischer formado alrededor de la base del cono en forma de arco o circunferencia, opacidades superficiales en el vértice del cono, en el vértice del cono entre el epitelio y estroma anterior, opacidades profundas que son menos frecuentes entre la membrana de Decement y endotelio y aumento de la visibilidad de los nervios corneales. (Barraquer R, *et al*, de Toledo M, Torres M. 2004.)

En la fase avanzada el adelgazamiento se hace severo, hay distorsión o pérdida visual, el cono se hace más prominente, se aprecian signos externos como el de Munson que es la deformación en "V" del párpado inferior al mirar hacia abajo o el signo de Rizzuti que es un reflejo luminoso en el limbo nasal al iluminar desde el lado temporal. (Barraquer R, *et al*, de Toledo M, Torres M. 2004.)

La cicatrización superficial es lenta, pueden aparecer opacidades profundas de la membrana de Decement ocasionando un edema masivo del estroma con pérdida súbita de la visión, inyección conjuntival y dolor, a este episodio se le conoce como hydrops o queratocono agudo. Puede desaparecer en semanas o meses dejando un leucoma profundo que a veces se vasculariza. (Barraquer R, *et al*, de Toledo M, Torres M. 2004.)

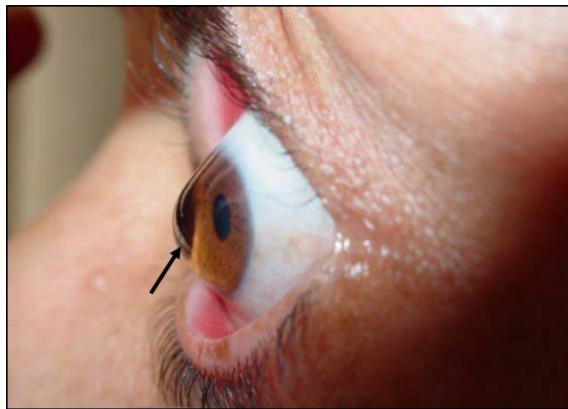


Figura 28. Córnea con queratocono
Tomada de <http://foroocular.com/queratocono-2/> Diciembre 2017

8. REFERENCIAS

1. Aguilar M, Coutiño B, Salinas M. Técnicas Histológicas y citoquímicas manual general de laboratorio. 2da ed. Las prensas de ciencia. México 2013
2. Azari A, Daniel A. Ocular Pathology Case Reviews. Elsevier Saunders. London New York 2015
3. Barraquer R, de Toledo M, Torres M. Distrofias y degeneraciones corneales atlas y texto. Espaxs. Barcelona 2004.
4. Benítez FC, González V R. Histología del ojo. 1ra ed. México. FES Iztacala UNAM. 2014.
5. Chandrasoma P, Taylor RC. Compendio de Patología. 1ra ed. México. El Manual Moderno 1995.
6. Chandrasoma P, Taylor RC. Patología general. 2da ed. México. El Manual Moderno 1998.
7. Eagle RC. Eye Pathology. 2da ed. Lippincott Williams & Wilkins. 2011
8. Godoy GE, Fraile AMC y Unamuno PP. Molluscum contagiosum: valoración terapéutica. Servicio de Dermatología. Salamanca. España 2009. Disponible en URL: http://ac.els-cdn.com/S1134207209729925/1-s2.0-S1134207209729925-main.pdf?_tid=07da010a-a5df-11e6-a9de-0000aacb362&acdnat=1478628981_73b84994b16be0abc9a72b99941f6957
9. González LM, Gómez D, Ceñera CJ, Soler ST y Pérez ON. Queratoacantomas Múltiples. Servicio de Dermatología. Hospital Central de Asturias. Universidad de Oviedo. Oviedo. España 1999. Disponible en URL: <http://www.elsevier.es/es-revista-actas-dermo-sifiliograficas-103-articulo-queratoacantomas-multiples-13003490?referer=buscador>
10. Hopps, Howard C. Patología. 2da ed. México. Interamericana 1966.
11. Kanski JJ. Oftalmología Clínica. 5ta ed. España. Elsevier España 2006
12. Kissane, John M. Anderson Patología. 8va ed. Buenos Aires. Panamericana 1986.
13. Lang GK, Oftalmología texto y atlas a color. 2da ed. Elsevier. España 2006
14. López ZI, Rodríguez AM y Ramos GJA. Xantogranuloma juvenil solitario. Dermatología. México D.F. 2007. Disponible en URL: <http://www.medigraphic.com/pdfs/derrevmex/rmd-2007/rmd073d.pdf>

15. Luna G. Manual of histologic staining Methods of the Armed Forces Institute of Pathology. 3ra ed. McGraw Hill book Company. United States of America 1968.
16. Martínez EV, García SV y Navarrete FG. Xantogranuloma juvenil. Vol. 11, Revista Central Dermatología. Pascua 2002.
17. Mohan H. Patología. 6ta ed. Buenos Aires. Panamericana 2012.
18. Pérez T, Principios de Patología. 3ra ed. México. Panamericana 1990.
19. Pimentel CL, Peramiqel L, Puig LI. Revista de Dermatología. Vo 18; 3. Sant Pau. Barcelona 2004. Disponible en URL: [file:///C:/Documents%20and%20Settings/prueba/Mis%20documentos/Downloads/13059599_S300_es%20\(2\).pdf](file:///C:/Documents%20and%20Settings/prueba/Mis%20documentos/Downloads/13059599_S300_es%20(2).pdf)
20. Prado SA, Camas BJT. Molusco Contagioso Palpebral Recurrente, Presentación de un caso. Revista Mexicana de Oftalmología. México 2008. Disponible en URL: <http://www.medigraphic.com/pdfs/revmexoft/rmo-2008/rmo085l.pdf>
21. Ramírez GLK, Díaz AM, Gómez CCG, Vigoa AL, Rojas RI, Carranza PYM. Carcinoma de glándulas sebáceas palpebrales. Revista Cubana de Oftalmología. Instituto Cubano de Oftalmología "Ramón Pando Ferrer". La Habana, Cuba 2014. Disponible en URL: <http://scielo.sld.cu/pdf/oft/v27n1/oft14114.pdf>
22. Robbins, Stanley L. Patología Humana. 4ta ed. México. Interamericana 1985.
23. Rojas JS, Saucedo CA. Oftalmología. 1ra ed. El manual moderno. México 2014
24. Rubin E, Farber JL. Patología Fundamentos. México. Panamericana 1992.
25. Sheehan D, Harapchank B. Theory and practice of Histotechnology. 2da ed. The C.V. Mosby Company. United States of America 1980
26. Yanof M, Sassani JW. Ocular Pathology. 6ta ed. Elsevier Mosby. 2009

9. REFERENCIAS DE FOTOS APÉNDICE

1. <https://www.aapos.org/es/terms/conditions/69>
2. <http://parpado.com/720/queratoacantoma.html>
3. http://scielo.isciii.es/scielo.php?script=sci_arttext&pid=S0376-78922009000200010
4. <http://www.medigraphic.com/pdfs/circir/cc-2004/cc041j.pdf>
5. https://www.medicinenet.com/image-collection/chalazion_eyelid_cyst_picture/picture.htm
6. <http://articulos.sld.cu/oculoplastia/archives/933>
7. <https://dacarett.com/que-es-una-pinguecula-y-un-pterigio/>
8. <http://www.ijcasereportsandimages.com/archive/2012/004-2012-ijcri/007-04-2012-alakloby/ijcri-00704201277-alakloby-full-text.php>
9. <http://www.elsevier.es/es-revista-archivos-sociedad-espanola-oftalmologia-296-articulo-tratamiento-del-melanoma-conjuntival-S0365669112004005>
10. http://www.scielo.org.co/scielo.php?script=sci_arttext&pid=S0121-08072013000300006
11. <http://foroocular.com/queratocono-2/>