



UNIVERSIDAD NACIONAL AUTÓNOMA DE  
MÉXICO

---

---



FACULTAD DE ODONTOLOGÍA

DETERMINANTES PARA EL ÉXITO O FRACASO DE  
LA CARGA INMEDIATA EN IMPLANTES PARA  
CORONAS INDIVIDUALES.

**TESINA**

QUE PARA OBTENER EL TÍTULO DE

**CIRUJANA DENTISTA**

P R E S E N T A:

ELIZABETH LILIANA RODRÍGUEZ ZAMORA

TUTORA: Esp. BERTHA ALICIA PÉREZ GUTIÉRREZ



Universidad Nacional  
Autónoma de México

Dirección General de Bibliotecas de la UNAM

**Biblioteca Central**



**UNAM – Dirección General de Bibliotecas**  
**Tesis Digitales**  
**Restricciones de uso**

**DERECHOS RESERVADOS ©**  
**PROHIBIDA SU REPRODUCCIÓN TOTAL O PARCIAL**

Todo el material contenido en esta tesis esta protegido por la Ley Federal del Derecho de Autor (LFDA) de los Estados Unidos Mexicanos (México).

El uso de imágenes, fragmentos de videos, y demás material que sea objeto de protección de los derechos de autor, será exclusivamente para fines educativos e informativos y deberá citar la fuente donde la obtuvo mencionando el autor o autores. Cualquier uso distinto como el lucro, reproducción, edición o modificación, será perseguido y sancionado por el respectivo titular de los Derechos de Autor.



A Dios, por su infinito amor, porque a lo largo del camino he visto reflejada en mi vida su gracia y favor, por poner en el corazón de las personas el contribuir con este proyecto y cariño para apoyarlo.

Por cuidar de mí y cada uno de los pasos en este proceso, por darme fortaleza para superar cada uno de los obstáculos y por la alegría de saber que está conmigo cada día.

A mis padres, el más grande motor y guía en este sueño, sueño que hemos construido juntos. Por darme uno de los tesoros más valiosos de mi vida: mis hermanos, y por ser en conjunto, el mejor equipo.

Al amor, que nunca deja de ser, que no se da por vencido, que jamás pierde la fe, aquel que siempre tiene esperanza, permanece, se fortalece y mantiene firme ante cualquier circunstancia.

A mis amigos, que son pocos, pero los mejores, que siempre están al pendiente y tienen un consejo a tiempo para mí, porque sin ellos esta aventura no hubiese sido la misma.

A mi tutora, Bertha Alicia Pérez Gutiérrez, por la dedicación a este trabajo, por la paciencia y por todos los conocimientos adquiridos.

A la mejor casa de estudios; mi amada universidad, la que algún día fue mi mayor ilusión, y hoy por hoy, una increíble realidad, isoy orgullosamente UNAM!



## ÍNDICE

<b>INTRODUCCIÓN</b> .....	4
<b>OBJETIVO</b> .....	6
<b>CAPÍTULO 1 GENERALIDADES</b> .....	7
1.1 Definición de implante .....	7
1.2 Componentes del implante dental .....	8
1.3 Estabilidad primaria y secundaria .....	8
1.4 Oseointegración .....	11
1.5 Cicatrización ósea y de tejidos blandos. ....	12
<b>CAPÍTULO 2 TIPOS DE CARGA EN IMPLANTES</b> .....	15
2.1 Convencional .....	15
2.2 Tardía .....	15
2.3 Inmediata .....	16
2.4 Consideraciones en los tipos de colocación .....	16
<b>CAPÍTULO 3 CARGA INMEDIATA</b> .....	20
3.1 Indicaciones .....	22
3.2 Contraindicaciones .....	22
3.3 Ventajas .....	23
3.4 Desventajas .....	23
<b>CAPÍTULO 4 FACTORES QUE PUEDEN DETERMINAR EL ÉXITO DE LA CARGA INMEDIATA</b> .....	24
4.1 Densidad ósea .....	24
4.2 Factores de oseointegración .....	28
4.3 Geometría del implante .....	29
4.4 Torque de inserción .....	31



---

<b>CAPÍTULO 5 FACTORES QUE PUEDEN DETERMINAR EL FRACASO DE LA CARGA INMEDIATA.....</b>	<b>33</b>
5.1 Colocación del implante .....	33
5.2 Sobrecarga masticatoria.....	33
5.3 Hábitos .....	35
5.4 Estado de los tejidos periimplantarios e higiene bucal .....	37
<b>CONCLUSIONES .....</b>	<b>44</b>
<b>REFERENCIAS BIBLIOGRÁFICAS.....</b>	<b>46</b>



## INTRODUCCIÓN

Desde tiempos muy remotos, el hombre ha intentado sustituir dientes perdidos, ya sea por caries, traumatismos o enfermedad periodontal, por otros elementos que restauren su función y estética. Los hallazgos arqueológicos hablan de la reposición no sólo en vivos, sino también en muertos, con la intención de embellecer el recuerdo de la persona fallecida.

La pérdida dentaria, representa un gran problema psicológico para quien la padece debido a las implicaciones estéticas, fonéticas y funcionales que esto conlleva. La implantología provee una importante alternativa para restituir los dientes perdidos, y con ello, las funciones del aparato estomatognático.

Los implantes son una de las mayores evoluciones de la ciencia, una solución definitiva, satisfactoria, segura y que devuelve íntegramente cualidades estéticas y funcionales del diente natural.

A pesar de los índices altos de éxito, aún ocurren fallas y errores en función de problemas mecánicos o biológicos, esto, como consecuencia a la falta de planificación, de observación de correctos principios en las secuencias de las etapas quirúrgica y protética, o aún falta de mantenimiento de los tratamientos realizados.

Las tasas de éxito implantológico deberían incluir además de las informaciones relacionadas con la estabilidad de los implantes; información de la evolución, ausencia de sintomatología, infección de los tejidos periimplantares, entre otras.

La carga inmediata de implantes unitarios es una alternativa de tratamiento que se ha convertido incluso en una demanda por parte de los pacientes debido a sus cualidades, por tanto, el clínico se ve obligado a discernir en



distintas situaciones si la satisfacción para obtener los resultados más óptimos en menos tiempo, compensará la posibilidad de obtener fracasos innecesarios.

Por tal razón, es importante para poder llevar esta técnica a cabo, conocer los factores que pueden determinar su éxito a corto o largo plazo y del mismo modo tomar en cuenta los errores que pueden cometerse en el procedimiento, provocando su fracaso.



---

## OBJETIVO

Determinar los factores que pueden favorecer el éxito de la carga inmediata en implantes para coronas individuales, así como establecer las consideraciones que pueden provocar y prever el fracaso del tratamiento.



## CAPÍTULO 1 GENERALIDADES

### 1.1 Definición de implante.

Se conoce como implante dental, a la sustitución artificial de la raíz de un diente que se ha perdido, esto se realiza mediante un dispositivo insertado o incrustado en hueso quirúrgicamente.<sup>1</sup>

Este dispositivo es elaborado con materiales aloplásticos, es decir, ajenos al organismo, los cuáles deben cumplir con cualidades importantes como la de biocompatibilidad, pues se requiere una unión óptima con tejidos tanto blandos como duros, los cuales brindarán retención y estabilidad al mismo. fig. 1.

Generalmente son elaborados con titanio, material con excelentes propiedades de biocompatibilidad y oseointegración, descubiertas por el biólogo sueco, Per Ingvar Branemark en la década de los sesenta.<sup>2</sup>

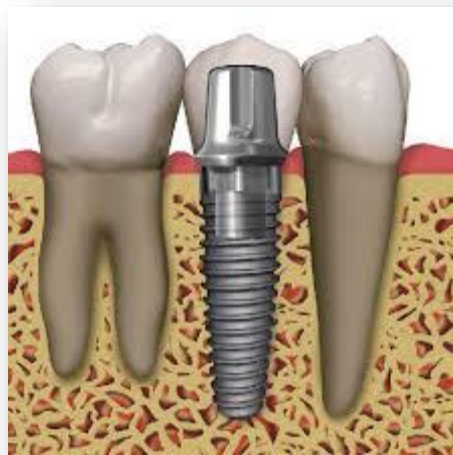

Figura 1 Implante dental.<sup>3</sup>



## 1.2 Componentes del implante dental.

- Cuerpo del implante.

Es la porción del implante insertada quirúrgicamente dentro del hueso.<sup>1</sup>

Este está compuesto a su vez por:

- Módulo de cresta.
- Cuerpo.
- Ápice.

- Tornillo de cobertura.

Se coloca con el fin de evitar el crecimiento de los tejidos adyacentes.

- Tornillo de cicatrización.

Su función es prolongar el cuerpo del implante sobre los tejidos blandos dando así lugar al sellado gingival.

- Pilares.

Es la porción del implante que va a sostener propiamente la prótesis.

- Restauración protésica (corona).

Dispositivo que restaura o reemplaza la estructura dental perdida.<sup>1</sup>

## 1.3 Estabilidad primaria y secundaria.

La estabilidad del implante puede ser definida como la ausencia de movilidad clínica bajo determinada carga específica, la cual está directamente relacionada con la calidad del contacto mecánico establecido entre implante y hueso.<sup>4</sup>

A pesar de que la microscopía óptica muestra un íntimo contacto del titanio con el hueso, hay autores que describen la presencia de una zona



no mineralizada entre ambos (Linder, 1983, Albrektsson y cols, 1986, Sennerby, 1992, Palacci, 2001).

Es por esto que se puede desechar la idea de una unión química la cual había sido antes propuesta, siendo la estabilidad primaria el resultado de un ensamblaje puramente mecánico entre las irregularidades del área ósea y las de la superficie del implante.<sup>5</sup>

Hay distintas pruebas para evaluar la estabilidad de las fijaciones, una de ellas es la de tapping test, realizada con el mango del espejo realizando percusión, esta técnica es la más rápida y fácil, sin embargo, no permite discriminar entre los grados de estabilidad<sup>5</sup>, es muy subjetivo y carente de medición.<sup>4</sup>

Otro medio usualmente utilizado para la valoración de dicha estabilidad, son las radiografías, las cuales son de mucha utilidad para detectar los niveles óseos de inserción, sin embargo, esta no permite establecer precisamente la inestabilidad clínica de los implantes.<sup>5</sup>

Los análisis de frecuencia de resonancia (RFA) son pruebas medibles y reproducibles las cuales miden la oscilación del implante en el hueso. Este análisis resulta mínimamente invasivo y calibrable.<sup>4</sup>

La estabilidad primaria depende de factores como:

- Características del proceso quirúrgico.
- Diseño del implante.
- Cantidad y calidad del hueso.<sup>4</sup>
- Técnica quirúrgica.<sup>5</sup>



Y su estabilidad de fijación depende de la calidad ósea y sus variables como son:

- Modulo elástico del hueso.
- Proporción cortical-trabecular.
- Área de contacto hueso-implante.
- Diseño del implante.
- Técnica quirúrgica empleada.

Estabilidad secundaria.

Esta será obtenida por el proceso biológico de respuesta al trauma quirúrgico y los fenómenos de cicatrización periimplantaria.

Puede verse influenciada por factores extrínsecos poco controlables por el profesional tales como:

- Comportamiento por parte del paciente.
- Actividad masticatoria.

En un estudio (2005) por Sangeetha Raghavendra y cols. acerca de la cicatrización temprana alrededor de los implantes dentales, describen el mecanismo mixto de conservación de la estabilidad que se adquiere mediante el aporte de nuevo tejido óseo y la pérdida progresiva del hueso que es remodelado (fig. 2).<sup>5</sup>

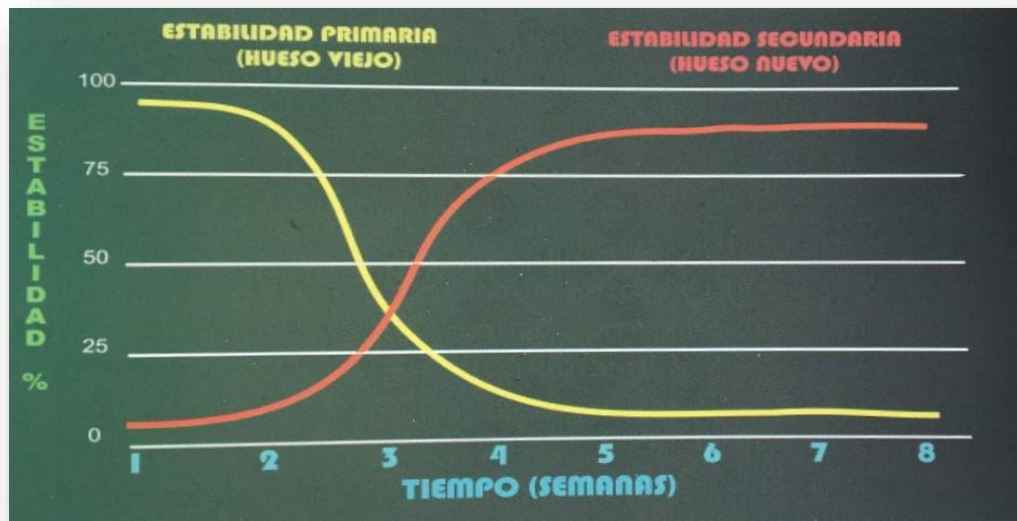

Figura 2 Paso de la estabilidad primaria a la secundaria, inducido por el depósito de nuevo hueso.

#### 1.4 Oseointegración.

Branemark, en 1952 definió el término como un contacto directo entre el hueso y el implante sin interposición de tejido fibroso, años después (1985), este mismo autor cambió la definición proponiendo lo siguiente:

- ✓ Oseointegración, es una unión estructural y funcional entre el hueso vivo y ordenado y un implante sometido a carga funcional.

En la clínica, la oseointegración tiene un sentido más preciso, pues consiste en una inmovilidad del implante después de haberse sometido a una carga y además de esto la ausencia de síntomas sensitivos o infecciosos.<sup>6</sup>

Existen factores que pueden condicionar que se efectúe una adecuada osteointegración, los cuales podemos clasificar en controlables y no controlables (tabla 1).<sup>7</sup>

FACTORES CONTROLABLES	FACTORES NO CONTROLABLES
TÉCNICA QUIRÚRGICA	MICROESTRUCTURA
VELOCIDAD DE ROTACIÓN	TIPO DE BIOSUPERFICIE
FILO DEL INSTRUMENTO	
FORMA DE IRRIGACIÓN	
TEMPERATURA LÍQUIDA DE IRRIGACIÓN	
VASCULARIZACIÓN ÓSEA	
BIOMATERIAL UTILIZADO	

Tabla 1 Factores que condicionan la oseointegración.

### 1.5 Cicatrización ósea y de tejidos blandos.

En este proceso, se presentan una serie de cambios intra-alveolares posteriores a la exodoncia.

- a) Justo en el momento de la extracción, el defecto óseo resultante, contiene sangre, el cual iniciará su organización para de este modo formar un coágulo.
- b) Tras 24 a 48 horas, el tercio más apical de la cavidad alveolar comenzará a rellenarse con tejido de granulación, mientras que, en los tercios coronales, el colgajo original reorganizado persistirá. (fig. 3).<sup>5</sup>

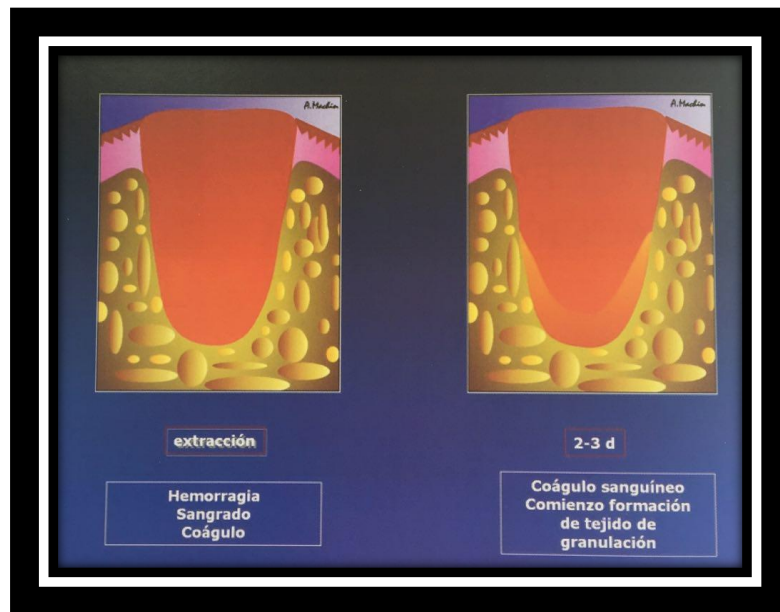


Figura 3 a) Alveolo en el momento de la extracción

b) Aspecto del alveolo de 24 a 48 horas.

- c) Durante el cuarto día, al coágulo residual y al tejido granulación, comienza a sumarse la proliferación epitelial.
- d) Transcurrida una semana se puede observar cómo se forma un tejido conectivo joven y una aposición primaria de tejido osteoide (fig. 4).<sup>5</sup>

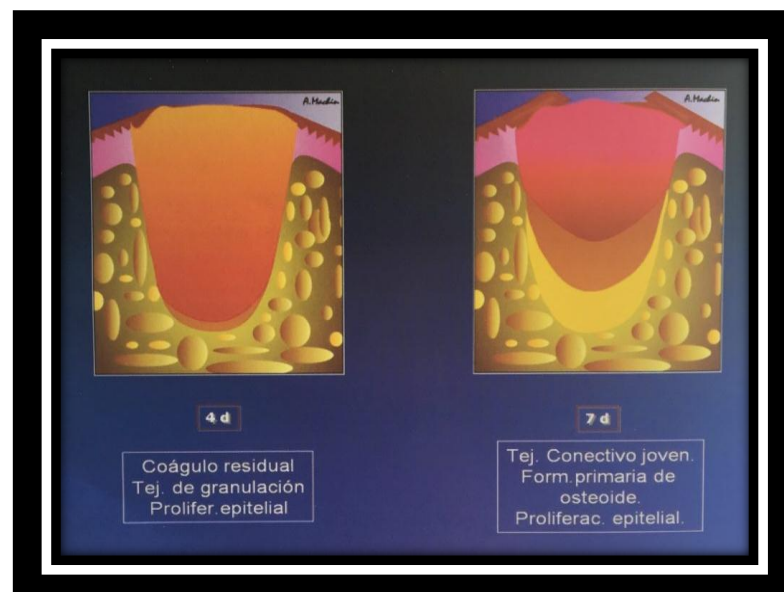


Figura 4 c) Aspecto de la cicatrización durante el cuarto día

d) Aspecto del alveolo transcurrida una semana.

- e) Después comienza la mineralización del osteoide y se finaliza la epitelización, aproximadamente una veintena de días posteriores a la extracción.
- f) Al mes y medio, ya se observa una estructuración progresiva de los niveles clásicos de epitelio, tejido conectivo y hueso en fase de trabeculación (fig. 5).<sup>5</sup>

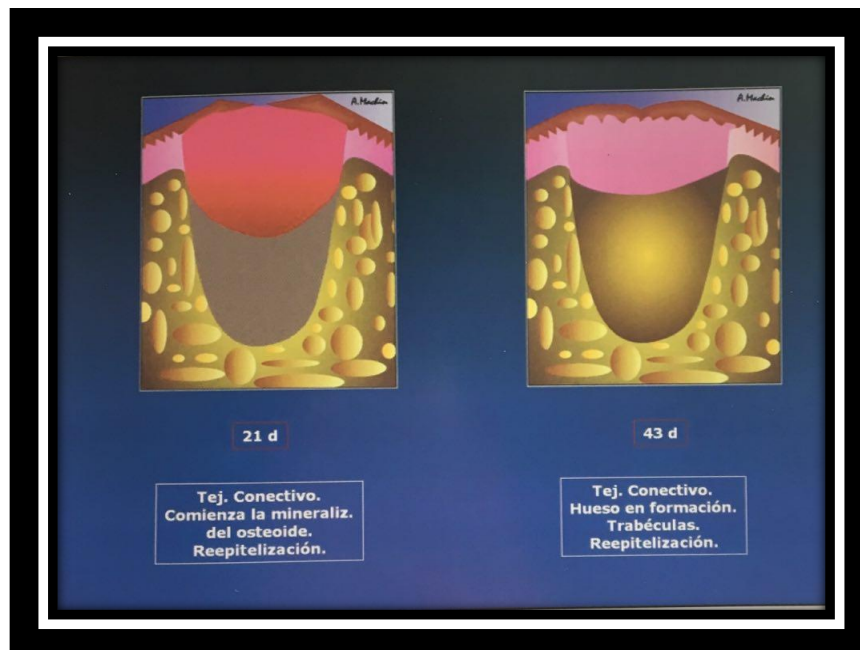


Figura 5 e) Comienzo de la mineralización y fin de epitelización  
f) Aspecto del alveolo transcurridos 43 días.





## CAPÍTULO 2 TIPOS DE CARGA EN IMPLANTES

### 2.1 Convencional.

En este tipo de carga, la prótesis es colocada tras un periodo de cicatrización de 3 a 6 meses. Este lapso temporal se sugiere para permitir la osteogénesis y la remodelación del hueso entretejido que posteriormente formará hueso laminar capaz de soportar cargas, siguiendo las recomendaciones sugeridas de Branemark y Schroeder.

#### Sistema de implantación Branemark.

Este sistema es uno de los más conocidos y utilizados en el mundo entero, tiene lugar en dos fases, por lo que exige intervenciones quirúrgicas:

- La inserción del implante va seguida de una fase de cicatrización sin carga (3 meses en mandíbula y 6 en maxilar).
- La conexión del implante con la colocación de los pilares transepiteliales y el inicio del tratamiento protésico tras la cicatrización de la herida.<sup>8</sup>

Las ventajas que esta técnica puede brindar es la segura cicatrización ósea sin carga de ningún tipo, que se sugiere como ideal, sin embargo, un aspecto que puede considerarse como desventaja, es el tiempo empleado para su realización.

### 2.2 Tardía.

Es aquella que es retardada en relación con los periodos de carga convencionales.



### 2.3 Inmediata.

Tipo de carga que se produce dentro de las 48 horas siguientes después de la colocación del implante.

La carga inmediata está dada por aquellos implantes que, desde el momento de su colocación, son sometidos al empuje de fuerzas funcionales, ya sean como resultado del contacto directo con el antagonista o como consecuencia de la presión de los alimentos o músculos peribucales.<sup>9</sup>

### 2.4 Consideraciones en los tipos de colocación.

Es importante tomar en cuenta los escenarios quirúrgicos disponibles previos a la colocación del implante dental. A continuación, se describen cada uno de ellos y se analizan las ventajas y desventajas de su aplicación.

Tipo 1: Colocación de implantes en alveolos postextracción (fig. 6).<sup>10</sup>

Ventajas:

- Reduce el número de procedimientos quirúrgicos.
- Reduce el tiempo total de tratamiento.
- Óptima disponibilidad del hueso existente.

Desventajas:

- La morfología del alveolo puede complicar el anclaje y la colocación óptima.
- El biotipo de tejido fino puede comprometer un resultado óptimo.
- Potencial pérdida de mucosa queratinizada por adaptación del colgajo.
- Puede precisar de procedimientos quirúrgicos complementarios.

- El procedimiento es muy sensible a la técnica.

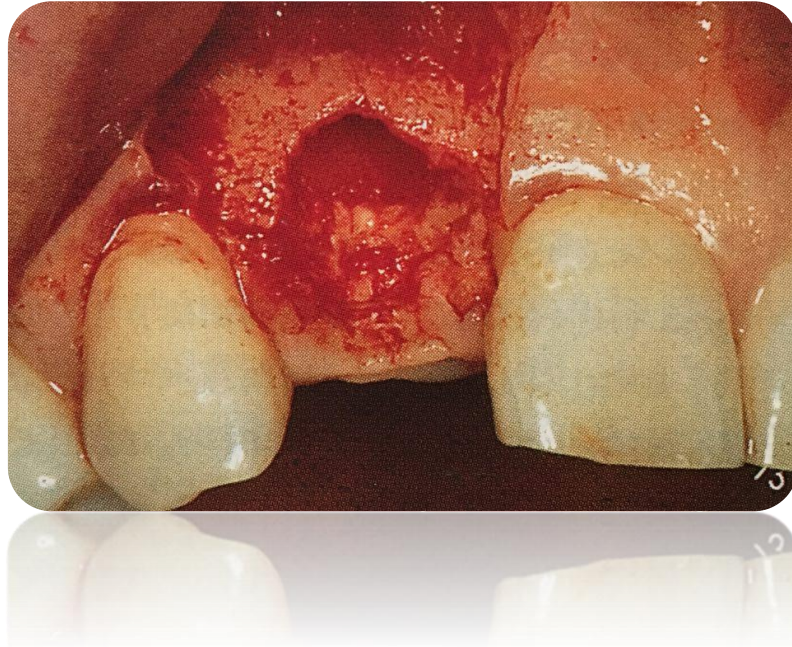

Figura 6 Aspecto del alveolo postextracción.

Tipo 2: Colocación del implante a las 4-8 semanas. Se ha cerrado el tejido blando del alveolo (fig.7).<sup>10</sup>

Ventajas:

- Aumento de tejido blando y facilidad de manejo del colgajo.
- Puede valorarse la resolución de la patología local.

Desventajas:

- La morfología de la zona puede complicar el anclaje y la colocación óptima.
- Tiempo de tratamiento aumentado.
- Las paredes del alveolo pueden mostrar distintas cantidades de reabsorción.
- Puede requerir procedimientos quirúrgicos complementarios.

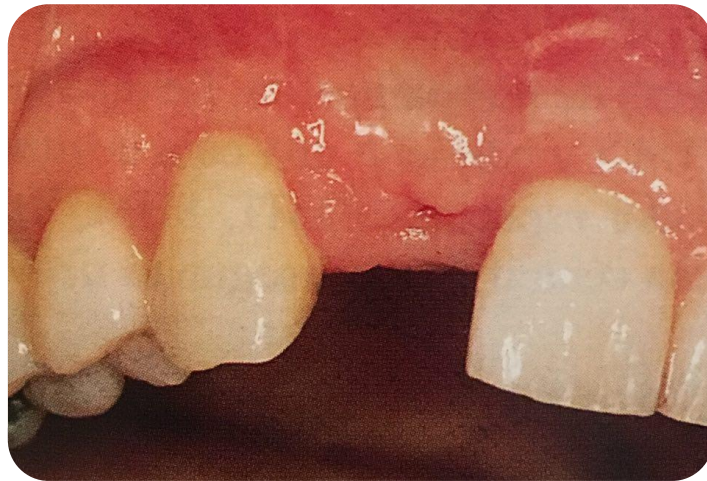

Figura 7 Tejido blando del alveolo se encuentra cerrado después de 4 semanas.

Tipo 3: Colocación de 12-16 semanas: Se observa (clínica y radiológicamente), relleno óseo del alveolo.

Ventajas:

- El relleno óseo facilita la colocación del implante.
- La maduración de los tejidos blandos facilita el manejo de colgajo.

Desventajas:

- Aumenta el tiempo del tratamiento.
- Puede requerir procedimientos quirúrgicos complementarios.
- Paredes alveolares con diversos grados de reabsorción.

Tipo 4: Colocación tras más de 4 meses: La zona está totalmente cicatrizada.

Ventajas:

- El hueso está totalmente cicatrizado.
- Los tejidos blandos maduros facilitan el manejo del colgajo.



### Desventajas:

- Aumenta el tiempo de tratamiento.
- Puede requerir procedimientos quirúrgicos complementarios.
- Existen importantes variaciones en el volumen óseo disponible.



## CAPÍTULO 3 CARGA INMEDIATA

Schulte W. fue el primero en instalar implantes en alvéolos frescos de humanos y Wöhrle introdujo el concepto de la colocación inmediata del implante más provisionalización y desde entonces se le considera un tratamiento predecible en situaciones estéticas ideales con tasas de éxito comparables con los de la colocación del implante con procedimientos de carga protésica tardía.<sup>11</sup>

Por otro lado, Aires y Berger compararon implantes cargados inmediatamente en sitios que se encontraban desdentados, con implantes de carga inmediata en alvéolos frescos después de la extracción, y después de este estudio concluyeron que las tasas de éxito de los implantes de carga inmediata en los lugares de extracción eran comparables con los de los sitios desdentados.

La carga inmediata requiere de una estricta evaluación clínica. Para el tratamiento de dientes unitarios es necesaria una selección adecuada de pacientes y un diseño conservador de la prótesis provisional.

Varios autores hasta el día de hoy confirman el éxito de la integración de los implantes dentales en una sola fase quirúrgica, eliminando la necesidad de descubrir el implante en un segundo procedimiento. Como resultado a esto, aumentó la comodidad del paciente y se obtenían tejidos blandos maduros previos a la fabricación de prótesis.



La carga inmediata tiene los siguientes protocolos:

- Restauración inmediata:

Es la inserción de una restauración dentro de las 48 horas de la instalación del implante, la cual no se encuentra en oclusión con el antagonista.

- Carga inmediata funcional:

En este tipo de carga, la restauración entra en oclusión con la dentición opuesta dentro de las 48 horas de la colocación del implante.

- Carga temprana:

Cuando se coloca una prótesis después de 48 horas de la colocación del implante, pero no más de 3 meses después.

- Carga diferida:

Aquella que se retarda en relación con los periodos de carga convencional.<sup>11</sup>

En 1999, Branemark y cols. publicaron sus resultados del concepto de carga inmediata, el resultado preliminar de los primeros pacientes fue del 98% de éxito.

El objetivo de la colocación de un implante en función inmediata es confeccionar una prótesis que sea capaz de transferir cargas masticatorias el mismo día de la cirugía, o bien dentro de las primeras dos semanas después del procedimiento.<sup>12</sup>

### 3.1 Indicaciones

- En presencia de una adecuada calidad ósea (altura y anchura suficiente).<sup>13</sup>
- Dientes no restaurables, con fracturas o lesiones cariosas no restaurables.
- Para mantener la cresta ósea y prevenir su reabsorción.
- En presencia de un eje de inserción adecuado.
- Cuando se requiere un resultado estético óptimo.
- Para mantener los tejidos y las papilas gingivales, más indicativo en el sector anterior.<sup>11</sup>

### 3.2 Contraindicaciones.

Dentro de las contraindicaciones para la carga inmediata en implantes, se pueden destacar aspectos generales y aspectos locales, los cuales nos ayudarán a excluir aquellos pacientes que puedan debido a sus características ser un factor de fracaso en el tratamiento (tabla 2).<sup>14</sup>

ASPECTOS GENERALES	ASPECTOS LOCALES
Pacientes trastornos sistémicos	Volumen de hueso inadecuado
Pacientes irradiados	Pobre densidad ósea
Pacientes fumadores	
Pacientes bruxistas	

Tabla 2 Contraindicaciones generales y locales de la carga inmediata.





### 3.3 Ventajas.

- Ofrece la posibilidad de acelerar la rehabilitación dental sobre implantes y logrando altos niveles de oseointegración y bioestética, disminuyendo así el número de visitas al dentista.
- Puede reducirse el costo del tratamiento.
- Rehabilitación protésica el mismo día de la cirugía de colocación de implantes, lo cual provee estética.
- Se evita el uso de una prótesis removible sobre el implante.
- Requiere de un solo tiempo quirúrgico.
- Desarrollo de un perfil gingival con papilas interdentales similares a la de la dentición natural, lo cual representa un factor importante de éxito relacionado con la estética de la prótesis y el proceso de oseointegración.<sup>1412</sup>

### 3.4 Desventajas.

- Por ser un implante recién cargado, es posible que reciba fuerzas de forma excesiva.
- El paciente puede considerar que, por el hecho de tener el implante, este puede cumplir ya con las funciones propias del mismo.
- Obliga una planeación más detallada del procedimiento.



## CAPÍTULO 4 FACTORES QUE PUEDEN DETERMINAR EL ÉXITO DE LA CARGA INMEDIATA

### 4.1 Densidad ósea.

Será dada por la calidad y la cantidad de hueso previo a la colocación de implantes dentales, será de suma importancia para la planificación y el éxito del tratamiento.

Misch, clasifica el tejido óseo en cuatro tipos y describe las características dependiendo de la zona donde se encuentra (tabla 3).<sup>8</sup>

Clasificación de la calidad ósea de Misch.

#### **D1. Hueso compacto denso.**

Región mandibular anterior  
atrofia y desdentada.

Ventajas:

- Buena estabilidad primaria de los implantes.
- Gran área de contacto entre implante y hueso.
- Posibilidades de colocar implantes cortos.

Inconvenientes:

- Reducida irrigación sanguínea (mayor tiempo de cicatrización).
- Generalmente, escasa altura ósea (relación implante-corona).
- Dificultades para la preparación del lecho del implante (sobrecalentamiento).

#### **D2. Hueso compacto denso y poroso esponjosa con trabeculación densa.**

Región anterior y posterior de la mandíbula.  
Región anterior del maxilar superior.

Ventajas:

- Buena estabilidad primaria.
- Buena tendencia a la cicatrización
- Preparación sencilla del lecho del implante.

Inconvenientes:

- Ninguno.

Continúa.

### Clasificación de la calidad ósea de Misch.

<p><b>D3. Hueso compacto fino y poroso-esponjosa con trabeculación fina.</b></p> <p>Región anterior y posterior del maxilar superior. Región posterior de la mandíbula Osteoplastia de D2.</p>	<p>Ventajas: -Buena irrigación sanguínea.</p> <p>Inconvenientes: -Dificultades para la preparación del lecho del implante (ensanchamiento del orificio taladrado). -Necesidad de aprovechar al máximo la disponibilidad ósea. -Disminución del área de contacto entre implante y hueso (mayor número de implantes).</p>
<p><b>D4. Esponjosa con trabeculación.</b></p> <p>Área de la tuberosidad fina Osteoplastia de D3.</p>	<p>Ventajas: -Ninguna.</p> <p>Inconvenientes: -Dificultad para la preparación del lecho del implante (estabilidad primaria). -Necesidad de aprovechar al máximo la disponibilidad ósea. -Disminución del área de contacto entre implante y hueso (mayor número de implantes).</p>

Tabla 3 Clasificación de Misch, de las distintas calidades del hueso alveolar (1990).

La calidad de hueso, propuesta por Lekholm & Zarb, en 1985, se clasifica en función de la densidad ósea existente en las siguientes categorías:

- Hueso tipo 1: El hueso se compone casi exclusivamente de hueso compacto. La mayoría del hueso maxilar es compacto y homogéneo.
- Hueso tipo 2: Hueso compacto ancho rodeado de hueso esponjoso denso. Una gruesa capa de hueso compacto rodea un núcleo de hueso esponjoso, denso y con buena trabeculación.
- Hueso tipo 3: Cortical delgada rodea hueso esponjoso denso. El hueso cortical periférico se encuentra adelgazado, rodeando a un hueso medular de buena densidad y trabeculación.

- Hueso tipo 4: Cortical final hueso esponjoso poco denso. El hueso cortical es muy fino, y rodea a un hueso esponjoso de mala calidad y poco denso<sup>15</sup> fig. 8.

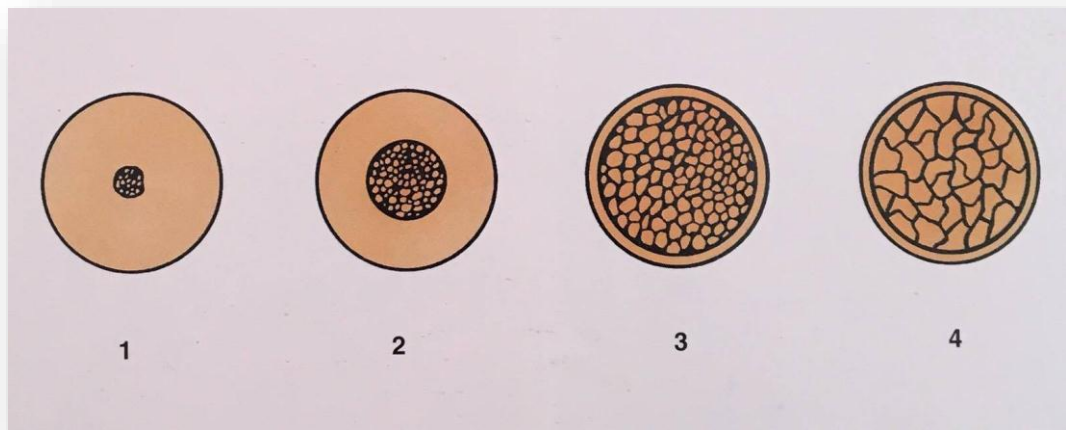


Figura 8 Clasificación de la calidad ósea según Lekholm y Zarb.<sup>16</sup>

La cantidad de hueso se verá en función de la reabsorción ósea presente, clasificándose en las siguientes categorías:

- Hueso tipo A: Donde la cresta alveolar se encuentra casi completa. Existe una reabsorción incipiente del proceso alveolar.
- Hueso tipo B: Reabsorción mínima de la cresta alveolar en cual existe también una reabsorción del proceso alveolar moderada.
- Hueso tipo C: Existe una reabsorción completa de la cresta alveolar hasta el arco basal. Existe una marcada reabsorción del proceso alveolar.
- Hueso tipo D: Reabsorción incipiente del arco basal. El proceso alveolar ha desaparecido, comenzando a existir una reabsorción del hueso basal.
- Hueso tipo E: Reabsorción extrema del arco basal. Es el caso extremo en el que ya existe una reabsorción acusada del hueso basal<sup>16</sup> fig. 9.

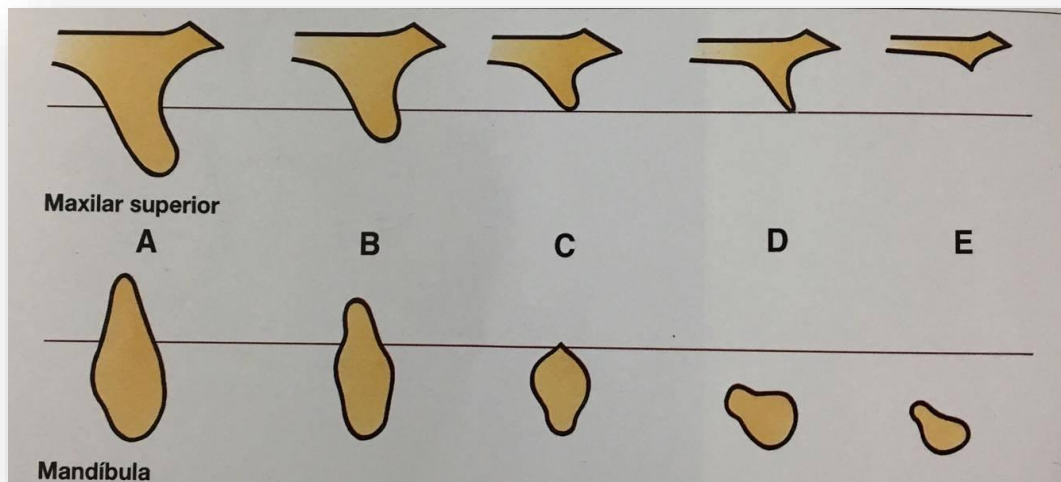


Figura 9 Clasificación de los grados de reabsorción del maxilar desdentado de Lekholm y Zarb (1985). Línea de separación indica el límite entre la cresta alveolar y el arco basal.<sup>8</sup>

Con respecto a la localización en la arcada, el éxito está directamente relacionado con las fuerzas masticatorias que existen en los diferentes planos y además de esto la calidad ósea presente. Por ejemplo, las fuerzas dadas en la zona molar no son similares a las fuerzas incisales.

El hueso cortical presenta varias desventajas en comparación con el hueso trabecular. El limitado suministro óseo puede perjudicar la presencia de osteoprogenitorios y la densidad celular osteoblástica necesaria para la reparación ósea podría no alcanzarse.

En segundo lugar, el hueso crestal está expuesto a los niveles más altos de deformación y se correlaciona con el área más sensible mecánicamente en hueso. Estos niveles se encuentran en la zona del primer contacto cuando dos diferentes materiales están en contacto y uno está cargado.

De acuerdo con informes histológicos, la mayor densidad de canalículos de osteocitos, se observan en la superficie del hueso perpendicular a la



fuerza de carga, por tal motivo, podría ocurrir una mayor cantidad de daño en esta zona. Debido a esto, los protocolos de colocación de implantes (incluyendo torque de inserción) son parámetros cruciales que requieren un control adecuado de acuerdo con sus características óseas.

Según la calidad de hueso, es preferible colocar implantes con carga inmediata en hueso de tipo II.<sup>11</sup>

Se necesita un volumen óseo suficiente para colocar un implante mínimo de 10 mm de longitud y 3,75 mm de diámetro, que debe estar rodeado además por al menos 1 mm de hueso en sentido vestíbulo-lingual.<sup>9</sup>

#### 4.2 Factores de oseointegración.

La estabilidad mecánica o primaria en la odontología del implante se considera un requisito previo para una oseointegración exitosa. La arquitectura del hueso alveolar del sitio de perforación del implante dicta el éxito de los implantes.

Una vez colocados los implantes dentales, se produce una secuencia de respuestas inmuno-inflamatorias seguida de angiogénesis y eventualmente de osteogénesis para lograr la oseointegración. Esto se ve influenciado por las características de la superficie del implante debido a la capacidad de adsorción de proteínas basadas en la topografía de la superficie del implante y la hidrofiliidad.

La trombina y el fibrinógeno se adhieren a la superficie del implante. Posteriormente, los neutrófilos poblan el sitio receptor del implante antes de que los monocitos y los macrófagos se infiltren en el área. Estos eventos cumplen un papel clave en la homeostasis temprana a medida que liberan las citoquinas y factores de crecimiento que estimulan la deposición de la matriz de colágeno alrededor de la capa de



óxido de titanio que conduce al hueso tejido recién formado (normalmente ocurre 5 días después). En un período de 8-12 semanas, el hueso lamelar inicia la estabilidad biológica, es decir, la osteointegración.

Baldassarri *et al.* demostraron que el hueso sólo alcanza su madurez después de 5 años de carga y se ha observado un aumento del módulo de elasticidad y de la dureza durante ese tiempo en los implantes recuperados humanos.

#### 4.3 Geometría del implante

Existe un gran número de implantes en el mercado actualmente, el objetivo principal de esto es aumentar la estabilidad primaria, optando la mayoría de las veces por implantes de diseño autorroscante y en el maxilar de diseño cónico o troncocónico, el cual permitirá una condensación ósea y un aumento del torque de inserción.<sup>12</sup>

Existen muchas variables que se consideran en el proceso de selección del diámetro de los implantes, esto para lograr contornos biológicos naturales en las prótesis sobre implantes que sean semejantes a aquellos encontrados en los dientes naturales.

Se sugiere que el diámetro del implante sea relacionado con el diámetro de la raíz perdida en el nivel de la emergencia ósea y no en el de la unión cemento-esmalte, que es un poco mayor.

Una de las ventajas de los implantes de mayor diámetro es que son biomecánicamente más apropiados para sustituir los dientes posteriores.

Uno de los factores que contribuyen tanto para el éxito como para las fallas de los implantes es su diámetro, que debe estar directamente



relacionado con el espesor óseo, el espacio entre los dientes vecinos, la necesidad estética, el análisis de carga y el estrés requerido.

Cuando se colocan implantes de ancho diámetro en una estructura ósea estrecha, restando menos de 1 mm de espesor de las trabéculas óseas vestibulares o linguales, podemos provocar dehiscencia ósea, en función de la poca irrigación presente o por estrés.

Longitud del implante.

Varios tamaños de implantes pueden ser encontrados en el mercado, variando entre 7 mm y 20 mm, su uso está condicionado a la altura ósea remanente.

El éxito a largo plazo de los implantes depende algunas características como la cantidad ósea existente entre hueso-implante, y que es proporcional al largo y superficie de los implantes y la cantidad y calidad óseas disponibles.

Por otro lado, los fallos pueden aumentar en la medida en que el volumen óseo disminuye. Por lo tanto, no es recomendable colocar implantes cortos donde la estructura ósea permite implantes más largos.<sup>17</sup>

Las características del implante favorecedoras de la implantación inmediata son:

- Implantes roscados, con superficie rugosa lograda por medio de tratamiento híbrido de arenado y grabado ácido.
- Implantes con 10 mm como longitud mínima, aunque en zona mandibular posterior se han colocado exitosamente fijaciones de 7 mm.





#### 4.4 Torque de inserción.

El torque de inserción (TI), se puede definir como la medida de capacidad de una fuerza para hacer girar un cuerpo, en implantología, esta característica promueve un giro en el implante dental sobre el cual se aplica una fuerza.

Un (TI) promedio aceptable se sugiere de 32 N/cm y el control de los micromovimientos que son aceptables entre los 50 a 100  $\mu\text{m}$ , este rango mencionado puede reducirse entre 30 y 50  $\mu\text{m}$  con un torque de inserción mayor de 100 N/cm.

Torques que son menores de 10 N/cm pueden ocasionar la pérdida del implante o sólo una fibrointegración, obteniéndose altos porcentajes de éxito (entre 96.4 y 98.2%), sobre todo en implantes unitarios objeto de estudio de este documento.<sup>18</sup>

Se han sugerido valores adecuados de torque para inserción de implante, los cuales oscilan entre los 25 y los 45 Ncm, esto, sugerido para evitar el micromovimiento que podría conducir a la encapsulación fibrosa. Por otro lado, valores altos también se han asociado con un aumento de la presión crítica que provoca microfracturas y necrosis ósea.

Una investigación radiográfica, histomorfométrica e histológica identificó claramente que los implantes con una alto torque de inserción, (> 50 Ncm) están sujetos a una pérdida ósea periimplantaria mayor en las primeras etapas de cicatrización en comparación con los pasivamente colocados.

Se observó una doble capa de osteocitos muertos y moribundos en comparación con un torque de inserción bajo.



Hallazgos como estos destacan la importancia de minimizar microfracturas como consecuencia de alto torque de inserción, esto para preservar de forma predecible el nivel de hueso peri-implante.

Por tanto, se puede afirmar que la falta de estabilidad primaria puede potencialmente poner en peligro la osteointegración, y además niveles altos en el (TI) pueden no favorecer la preservación del tejido periimplantario.<sup>19</sup>

Estudios de elementos finitos han demostrado que la carga alta aumenta la formación de hueso e inhibe la reabsorción, lo que puede ser una contradicción entre la recomendación de bajos niveles del torque de inserción. Sin embargo, el aumento del mismo, puede conducir a la apoptosis de osteocitos.



---

## **CAPÍTULO 5 FACTORES QUE PUEDEN DETERMINAR EL FRACASO DE LA CARGA INMEDIATA**

### **5.1 Colocación del implante.**

Se deben realizar exámenes óptimos previos, con el objetivo de optimizar la posición ideal de los implantes dentales y de esta manera evitar provocar cargas no axiales.

Cuando las cargas son dirigidas en dirección lateral, el estrés óseo es transmitido directamente en la cresta ósea.

La inadecuada orientación axial o posición de los implantes ha sido identificado como un impedimento de importancia en la construcción de la estructura protética, poniendo en juego el éxito del implante. Por esta razón, es importante realizar la colocación del implante en una zona segura de acuerdo con el área implantación.

También es recomendado la realización de una guía quirúrgica, la cual ayuda a ubicar de manera óptima los implantes. En el área anterior, los implantes deben quedar paralelos entre sí con respecto a la superficie vestibular. De esta forma, se logrará un mejor ingreso a los canales de acceso a los tornillos de fijación.

### **5.2 Sobrecarga masticatoria.**

Los implantes colocados en regiones posteriores, tanto de mandíbula como de maxilar, tienen mayor predisposición al fracaso, en función de la sobrecarga oclusal.

En esta área, además de la excesiva carga axial, hay también cargas dirigidas lateralmente, en función de los movimientos mandibulares. Por lo



tanto, un buen posicionamiento del dispositivo puede reducir los riesgos, además de minimizar la reabsorción ósea alrededor de los implantes.

En la región posterior de la mandíbula, donde los implantes son normalmente posicionados lingualmente, hay una interferencia con los tejidos vecinos, inclusive la lengua.

En estos casos casi siempre acontece el aflojamiento y fractura de los tornillos y componentes protéticos, además de reabsorción ósea en función del estrés en el hueso, alrededor de los implantes.<sup>17</sup>

Un aspecto de suma importancia en prótesis implantosoportada, es la oclusión. La ausencia del ligamento periodontal, elemento de amortiguación entre el diente y el tejido óseo, representa una dificultad cuando de prótesis óseointegrados se habla. La relación íntima del implante con el tejido óseo requiere un esquema oclusal específico para la transmisión de las cargas tanto en relación céntrica como en relaciones excéntricas.

En contacto oclusal, el punto de contacto debe idealmente quedar en el eje axial del implante, para así evitar las cargas oblicuas u horizontales que incrementan las fuerzas de tracción en las cuales el hueso es poco resistente.

Si el ángulo entre la dirección de la carga y el eje axial de implante es mayor, así también serán mayores las fuerzas descompresión, tracción y cizallamiento transmitidas al hueso, lo que provocará posterior a esto, reabsorción ósea y consecuentemente la pérdida del implante.<sup>12</sup>

Un ajuste oclusal cuidadoso es indispensable en la rehabilitación con implantes, principalmente en los casos de pacientes portadores de



disfunción articular o hábitos parafuncionales, donde existen las cargas oclusales no deseadas.

Si la parafunción no es diagnosticada, interceptada y tratada adecuadamente, pueden ocurrir múltiples complicaciones, tales como fractura de componentes protéticos, del material de recubrimiento de las coronas, supraestructuras metálicas y del propio implante, además de la posibilidad de pérdida de la oseointegración.

El problema puede ser atenuado con ajustes y balance oclusal, o aún, con uso de placas de mordida o férulas. Para evitar los riesgos, la prótesis implanto-soportada debe ser planeada según la forma de contacto oclusal en la fosa céntrica, baja inclinación de las cúspides y tamaño reducido de la plataforma oclusal.<sup>17</sup>

### 5.3 Hábitos.

Hay factores desarrollados por el paciente, que pueden repercutir directamente en el desarrollo exitoso de la carga inmediata en implantes, hábitos que de ser realizados pueden determinar así el declive del tratamiento.

Diversos estudios han demostrado a lo largo de los años que el tabaquismo es uno de los principales factores predisponentes que conduce al fracaso en la implantología en general.

El consumo de tabaco reduce la vascularización ósea, dejando así el potencial de cicatrización reducido. Los sujetos fumadores son dos veces más predisponentes al fracaso que aquellos que no fuman.

Existen también hábitos parafuncionales como el bruxismo, que es una actividad repetitiva de los músculos asociados a la masticación, caracterizada por apretamiento o rechinar de los dientes<sup>20</sup> lo cual crea complicaciones mecánicas y biológicas comprometiendo los componentes protéticos y materiales de revestimiento, además de exceder la capacidad del hueso para soportar cargas.<sup>17</sup>

En el apretamiento dental, las cargas oclusales excesivas son verticales, mientras que en los casos de bruxismo la atrición provoca fuerzas excéntricas a lo largo del eje de los implantes, y provoca aflojamiento o fractura de los tornillos.

El bruxismo, pese a esto, no representa una contraindicación absoluta para los implantes; sin embargo, influye grandemente en la planificación y claramente en los resultados. Ante esto es recomendable la eliminación de contactos oclusales en las excursiones laterales, carga progresiva al hueso, y el uso de férulas protectoras nocturnas<sup>20</sup> fig. 10.

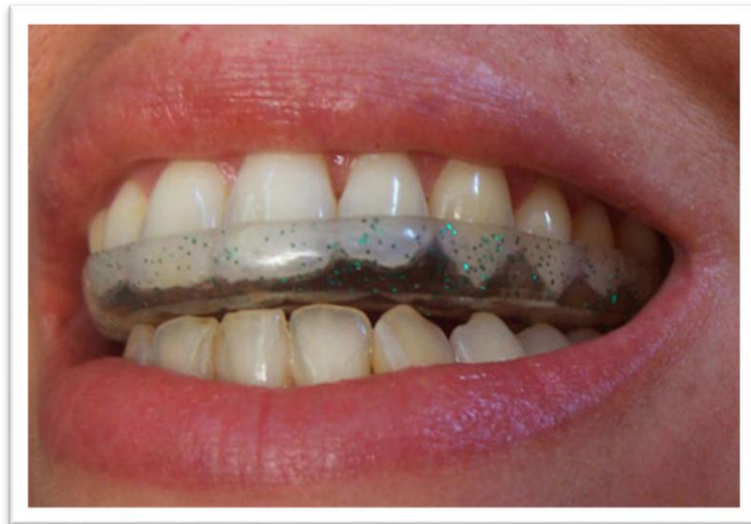

Figura 10 Uso de férulas protectoras nocturnas, para protección de implantes dentales.<sup>21</sup>



#### 5.4 Estado de los tejidos periimplantarios e higiene bucal.

El diagnóstico precoz en implantología es fundamental para la interceptación y el tratamiento de un estado patológico inicial (Romeo y colab. 1998a, 1988b).

Entre los factores determinantes del fracaso, existe la alteración del estado de normotrofismo de los tejidos blandos periimplantares, que conduce a la pérdida del sellado mucoso.

El paciente rehabilitado mediante prótesis debe incluirse en un protocolo de control para evitar así alteraciones en los tejidos periimplantares en la etapa de mucositis, momento inicial de una posible resorción ósea a la cual existen una serie de tratamientos que, de ser detectados a tiempo, pueden solucionar este tipo de alteraciones (tabla 3).<sup>22</sup>

Existen también trabajos conclusivos sobre la relación entre la condición de los tejidos blandos y la sobrevivencia de los implantes, los cuales afirman que la ausencia de una mucosa queratinizada puede comprometer la sobrevivencia de esa fijación en función de una mayor presencia de mucositis y periimplantitis.

Alternativas de tratamiento para las alteraciones patológicas de los tejidos periimplantares.

Condición del estado de anquilosis	Condición del estado de los tejidos	Examen clínico	Examen radiográfico	Terapia
<b>Éxito.</b>	Lecho implantar sano.	Ningún signo de inflamación.  Negatividad en el sondeo del surco.	Ninguna resorción ósea.	Higiene profesional, citas de control para la verificación del estado de salud de los tejidos.
<b>Compromiso inicial del éxito.</b>	Mucositis.  Peri-implantitis de Clase I.	Hiperplasia, flogosis, hemorragia.  En el sondeo, compromiso del sellado mucoso.  Hiperplasia, flogosis, hemorragia, exudado purulento.  En el sondeo, pérdida del sellado mucoso.	Ninguna resorción ósea.  Resorción ósea prevalente horizontal con signos iniciales de resorción vertical.	Higiene profesional, citas de control para la verificación del estado de salud de los tejidos.  A y B: exposición quirúrgica y toilette den defecto, desinfección de la superficie implantar, reducción del espesor de los tejidos blandos o reposicionamiento apical.



<b>Compromiso medio del éxito.</b>	Peri-implantitis de Clase 2.	Hiperplasia, flogosis, hemorragia, exudado purulento.  Aumento moderado de la profundidad del sondeo.  Sensibilidad a la terapia farmacológica.	Resorción ósea vertical moderada.	A + B y C: cirugía reductora del defecto óseo y desinfección de la superficie implantar.
	Peri-implantitis de Clase 3.	Hiperplasia, flogosis, hemorragia, exudado purulento.  Aumento medio de la profundidad del sondeo.  Sensibilidad a la terapia farmacológica.	Resorción ósea vertical media con pérdida de las paredes del defecto.  Resorción ósea vertical media con presencia de las paredes del defecto.	A + B + C.  A + B y D: implantología asociada con protocolo de GBR o GBGA.
<b>Compromiso grave del éxito.</b>	Peri-implantitis de Clase 4.	Hiperplasia, flogosis, hemorragia, exudado purulento.  Aumento grave de la profundidad del sondeo y abscesos recurrentes e ingravescientes.  Insensibilidad a la terapia farmacológica.	Grave resorción ósea con mantenimiento o pérdida de las paredes.	E. Remoción del implante, limpiadentaduras de los tejidos reactivos peri-implantarios.

<b>Fracaso.</b>	Encapsulado fibroso.	Encapsulado con tejido fibroso y epitelial del implante.  Pérdida de la anquilosis funcional.	Osteólisis peri-implantar con morfología desfavorable.  Osteólisis peri-implantar con morfología favorable.	E.  E y F: asociado de protocolos de GBR o GBGA.
-----------------	----------------------	---	---	--

Tabla 3 Tratamiento de las alteraciones patológicas de los tejidos periimplantares.

La relación existente entre placa dentobacteriana, gingivitis e inflamación de tejidos periimplantares es algo que se encuentra ya comprobado. Se han realizado diversos estudios con relación a la microbiota del surco periimplantario y las bolsas periodontales, demostrando su semejanza.

Las fallas en los implantes atribuidas a la infección bacteriana pueden ocurrir en cualquier fase del tratamiento. Por esto, es necesaria la existencia de un protocolo con el objetivo de eliminar los problemas periodontales preexistentes, ya que ello es indispensable para cualquier tipo de rehabilitación.

El acúmulo de placa dentobacteriana en la superficie expuesta de los biomateriales puede provocar desde mucositis hasta periimplantitis, situación en que una reacción inflamatoria lleva consigo pérdida ósea alrededor de los implantes fig. 11.

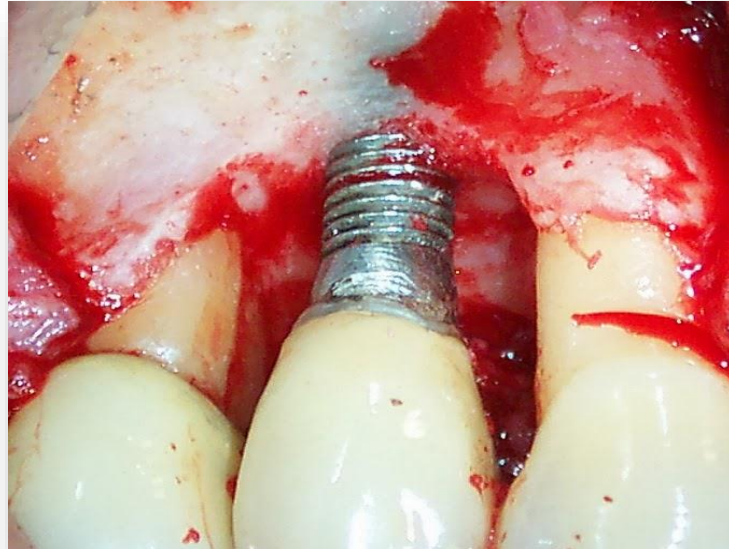


Figura 11 Pérdida ósea alrededor del implante.<sup>23</sup>

Es importante conocer las características ideales de los tejidos periimplantares para reconocer si alguno se encuentra alterado, algunas de ellas son:

- Color rosado.
- Firme/ adherente.
- Tejido queratinizado ubicado en circunferencia alrededor del implante.<sup>24</sup>

Debe recomendarse a los pacientes, acatar todas las indicaciones dadas para que este, demuestre habilidad en mantener su propia higiene bucal de forma correcta, antes de someterse al procedimiento como la colocación de implantes dentales y en este caso en particular, la carga inmediata.

Una vez terminado el tratamiento implantológico-protésico y verificado el estado adecuado de los tejidos relacionados con el implante, se debe



ofrecer al paciente un programa de mantenimiento y seguimiento para evitar el desarrollo de futuras patologías que pudiesen afectar el éxito del tratamiento y de este modo buscar la máxima duración del mismo.

-Citas periódicas.

- Semestral, para la eliminación de placa dental acumulada, pulido de la superficie protésica y revisión de los tejidos periimplantares y prótesis. La eliminación de placa no debe dañar la superficie del implante.

-Higiene oral correcta con el uso de aditamentos para su realización.

- Cepillos de última generación: Diseñados especialmente para la desorganización de biofilm en los implantes con una máxima precisión, permitiendo penetrar en el cuello del implante-corona.
- Irrigación bucal: Consiste en la aplicación directa de un chorro pulsátil de agua u otra solución con una boquilla especial para la limpieza de implantes, favoreciendo la eliminación del biofilm oral depositado por debajo de prótesis fijas, alrededor de implantes.
- Sedas y cintas dentales: Con estas es necesaria la ayuda de un enhebrador dental que gracias a su punta semirrígida, permite que las sedas/cintas accedan fácilmente a los espacios entre la prótesis y la encía.
- Cepillos interproximales: Rectos y angulados, de mango corto o bien, largo, para llegar con facilidad a sectores posteriores de la cavidad oral.



- Enjuagues bucales: Con clorhexidina a diferentes concentraciones: esta indicación varía en cada paciente dependiendo de la sensibilidad y hábitos.<sup>25</sup>

La salud del tejido periimplantario debe ser mantenido de forma adecuada y estable, además de lo antes mencionado, el equipo multidisciplinario debe mantener el control de la situación clínica y radiográfica, a fin de detectar posibles complicaciones y así, evitar la pérdida de los implantes.<sup>17</sup>



## CONCLUSIONES

Resulta incómodo para el paciente en la mayoría de los casos, verse sometido a un tratamiento con tiempos prolongados de espera, cuando lo que busca es una solución eficaz a problemas funcionales y estéticos en la brevedad de tiempo posible, Es aquí donde la carga inmediata sobre implantes cumple con las cualidades requeridas, siendo así una opción adecuada y fiable.

La carga inmediata en implantología es una alternativa quirúrgica de tratamiento que requiere para su aplicación, cualidades importantes como una calidad y cantidad ósea adecuada, también es de suma importancia obtener la estabilidad primaria y secundaria del implante, características que el clínico debe planear minuciosamente, y de esta manera obtener para tener una mayor tasa de éxito en los tratamientos.

Este procedimiento tiene ventajas como la preservación de los tejidos duros y blandos, brindar una estética adecuada, además de acortar el tiempo total del tratamiento obteniendo así, un resultado favorable y satisfactorio al paciente.

Además de las características antes mencionadas, esta técnica evita una segunda etapa quirúrgica de tratamiento implantológico, lo cual permite lograr altos niveles de oseointegración y una bioestética aceptable.

Evidencia científica expone en sus investigaciones, que el protocolo de carga inmediata ofrece también la posibilidad de ver acelerada la rehabilitación protésica definitiva después de la colocación de los implantes.

Un adecuado examen físico, un acertado diagnóstico y una planificación óptima del tratamiento, sumada a rigurosos protocolos quirúrgicos y



protésicos, permiten asegurar tratamientos exitosos con un porcentaje de éxito en mandíbula que oscila entre un 90 y 100%, en el maxilar, entre 66 y 95,5% y sobre implantes inmediatos, entre un 82,4 y 97,2%, concluyéndose así, que la carga inmediata es hoy en día, un tratamiento de éxito seguro, predecible y fiable.



## REFERENCIAS BIBLIOGRÁFICAS

1. Stedman. Diccionario ilustrado de odontología. Segunda Ed. Amolca, editor. 2016.
2. Rodríguez Perera EZ, Ordaz Hernández E, Marimón Torres M, Somonte Dávila H, Fleitas Vigoa D. Rehabilitación protésica con implantes unitarios. Presentación de un caso. Rev Ciencias Médicas Pinar del Río [Internet]. 2012;16(2):233–40. Available from: [http://scielo.sld.cu/scielo.php?pid=S1561-31942012000200018&script=sci\\_arttext&tlng=pt](http://scielo.sld.cu/scielo.php?pid=S1561-31942012000200018&script=sci_arttext&tlng=pt)
3. No Title [Internet]. Available from: <http://www.sonrisaespectacular.com/2013/10/parte-implante-dental-corona/>
4. Guerra Cobian O. Evaluación de la estabilidad de implantes dentales. Rev habanera ciencias médicas. 2015;14((4)).
5. Machín Muñiz JA. Ciencia y técnica en implantología inmediata: aspectos histodinámicos, biomecánicos, quirúrgicos, protéticos, oclusales y estéticos de la carga inmediata. Ripano, editor. 2006. 667 p.
6. M LR, López Rubín A. Bases para una implantología segura. Actualidades médico odontológicas latinoamerica C., editor. Caracas, Venezuela; 1998.
7. Lewis JIBSG. Sistema de implantes Branemark. ESPAXS SAPM, editor. Barcelona, España; 1990.
8. Spiekermann H. Atlas de Implantología. Masson SA, editor. Barcelona, España; 1995. 26-27 p.
9. de Estrada Bertot MLD, Rey HMR, de Estrada OFD, Garcell MB, Quintela AL. Evolución de pacientes tratados con implantes unitarios de carga inmediata en la Clínica Estomatológica Provincial de Santiago de Cuba. Prog patients Treat with Immed loaded single Implant Prov Stomatol Clin from Santiago Cuba [Internet]. 2013;17(11):7096–8007. Available from:





<http://search.ebscohost.com/login.aspx?direct=true&db=aph&AN=92950379&site=ehost-live>

10. Bert M, Missika P. Implantes Osteointegrados. Masson E, editor. Barcelona, España; 1996. 174-175 p.
11. Ebert B, Guerrero F. Carga inmediata funcional en la zona estética sobre un implante postextracción.
12. Microdent. Implantología 2.0 Un libro abierto. 1 Edición. S.A R, editor. Madrid, España; 2013. 272 p.
13. Prasad K PA. Loading concepts in osseointegrated supported prosthesis. Meml Inst Dent Sci Nitte Univ Deralakatte, Mangalore. 2012;
14. Carl E. Misch, Jack Hahn, Kenneth W. Judy, Jack E. limones, Leonard I. Linkow, Jamie L. Lozada, Edward Mills MCM. DirectricesTaller sobre la carga inmediata en Implantología. , D Implantol Oral. 2004;
15. Gazzotti PD. La Rehabilitación Implantoprotésica. 1 Edición. Providence, editor. 2009.
16. Spiekermann H. Atlas de Implantología. Masson E, editor. Madrid, España; 2001.
17. Cruz L, Leticia M, Urrutia A, Zoraya E, Carriera S, Díaz J. Fallas mecánicas y biológicas en las prótesis sobre implantes Mechanic and biologic failure in implant prosthetic rehabilitation. Ciencias Médicas [Internet]. 2012;11(4):572. Available from: [file:///C:/Users/LAB-03/Documents/Fallas mecánicas y biológicas en las prótesis sobre implantes.pdf](file:///C:/Users/LAB-03/Documents/Fallas%20mecánicas%20y%20biológicas%20en%20las%20prótesis%20sobre%20implantes.pdf)
18. 9. Factores relacionados con el éxito o el fracaso de los implantes dentales.pdf.
19. Insua A, Monje A, Wang HL, Miron RJ. Basis of bone metabolism around dental implants during osseointegration and peri-implant bone loss. J Biomed Mater Res - Part A. 2017;105(7):2075–89.
20. Emsoto G, Mayela E. Bruxismo y desgaste dental. Rev ADM [Internet]. 2015;72(2):92–8. Available from:



<http://search.ebscohost.com/login.aspx?direct=true&profile=ehost&scope=site&authtype=crawler&jrnl=00010944&AN=102850384&h=CNHx4Cy4%2FOjEH3BjAhGNM7RWxJAjETDkA7%2BWSovly6w%2F7aaklbDvGgKdrN3o2qpnyTpjZQh2pPZALt6hdh7k%2FQ%3D%3D&crl=c>

21. Junco S. El bruxismo puede dañar los implantes dentales [Internet]. Available from: <http://clincasilviajunco.com/noticias/el-bruxismo/>
22. Bianchi A. Prótesis Implantosoportada, bases biológicas, biomecánica, aplicaciones clínicas. Actualidades Médico Odontológicas Latinoamérica CA, editor. 2001. 454-455 p.
23. Cirugía dental-Implantes dentales [Internet]. Available from: <http://www.cirugia-virtual.com>
24. Shafie HR. Manuel Clínico y de Laboratorio de las Sobredentaduras con Implantes. Amolca E, editor. Caracas, Venezuela; 2009. 210 p.
25. Cambra J. Mantenimiento, clave del éxito. Implantes Dentales. Dent Expert. 2012;8:23.