



**UNIVERSIDAD NACIONAL AUTÓNOMA DE
MÉXICO**



FACULTAD DE ODONTOLOGÍA

CEMENTACIÓN DE POSTES Y RECONSTRUCCIÓN DE
CORONA CON REBILDA POST® GT EN 3D.

T E S I N A

QUE PARA OBTENER EL TÍTULO DE

C I R U J A N A D E N T I S T A

P R E S E N T A:

DIANA LAURA CRUZ ORTIZ

TUTOR: C.D. JUAN IGNACIO CORTÉS RAMÍREZ

ASESOR: C.D. JOSÉ LUIS CORTÉS PARRA



Universidad Nacional
Autónoma de México

Dirección General de Bibliotecas de la UNAM

Biblioteca Central



UNAM – Dirección General de Bibliotecas
Tesis Digitales
Restricciones de uso

DERECHOS RESERVADOS ©
PROHIBIDA SU REPRODUCCIÓN TOTAL O PARCIAL

Todo el material contenido en esta tesis esta protegido por la Ley Federal del Derecho de Autor (LFDA) de los Estados Unidos Mexicanos (México).

El uso de imágenes, fragmentos de videos, y demás material que sea objeto de protección de los derechos de autor, será exclusivamente para fines educativos e informativos y deberá citar la fuente donde la obtuvo mencionando el autor o autores. Cualquier uso distinto como el lucro, reproducción, edición o modificación, será perseguido y sancionado por el respectivo titular de los Derechos de Autor.

DEDICATORIAS:

A mi familia. La familia nunca te abandona.
A mi tía Shuan, hasta el cielo ¡Lo logramos!
Al amor de mi vida. Hoy también te amo.

*"Mereces un amor que te quiera despeinada,
incluso con las razones que te levantan de prisa
y con todo y los demonios que no te dejan dormir.
Mereces un amor que te haga sentir segura,
que pueda comerse al mundo si camina de tu mano,
que sienta que tus abrazos van perfectos con su piel.
Mereces un amor que quiera bailar contigo,
que visite el paraíso cada vez que ve tus ojos
y que no se aburra nunca de leer tus expresiones.
Mereces un amor que te escuche cuando cantas,
que te apoye en tus ridículos,
que respete que eres libre,
que te acompañe en tu vuelo,
que no le asuste caer.
Mereces un amor que se lleve las mentiras,
que te traiga la ilusión,
el café
y la poesía"*

Frida Kahlo

AGRADECIMIENTOS

A Javier Cruz Pérez

Mi papá, porque desde que tengo noción de la vida, me ha enseñado que lo que uno quiere se logra trabajando, con dedicación y con mucho corazón.

A Rosario Ortiz Cruz

Mi mamá, mujer capaz y entregada a su familia, mi guerrera inalcanzable, mami sin ti hubiese sido imposible este logro, gracias por las horas de desvelo y dedicación, por formar tres hijos, tres humanos, tres seres dadores de amor.

A Edi Cruz Ortiz

Mi hermano, y es que Dios es tan bondadoso, que te hizo mi hermano, pero también un segundo padre, gracias por ser mi ejemplo, gracias por todo lo invertido, tiempo, dinero, horas explicando lo que no entendía y muchísimas gracias por enseñarme que la familia siempre es primero.

A Verónica Cruz Ortiz

Mi hermana, por ser mi cómplice, mi ayudante, mi paciente, mi paño de lágrimas, cuando las fuerzas ya daban para más, siempre estuviste en todo momento, y una vez más gracias por regalarme la dicha de ser tía.

A Dereck Aldair Rodríguez Cruz

Gracias por el simple hecho de existir en mi vida, porque siendo un bebe me enseñaste desde el día de tu nacimiento que vale la pena vivir, gracias por las sonrisas que me dedicas a diario, haces menos pesada la osadía.

A Juana Ortiz Cruz

Tía sé que desde allá arriba, también estas festejando mis logros y apoyándome en mis fracasos, gracias por todo lo que me diste y lo que me enseñaste, desde aquí te mando un beso, este logro también es tuyo.

A Marcela Jaquelina Hinojosa Martínez

Gracias amiga, por ser mi pareja desde primer año, por todos los pacientes atendidos con éxito, por todas las lecciones de paciencia que tuve a tu lado, por hacerme feliz cuando todo parecía muy triste, gracias porque hasta el día de hoy sigo pensando que fue una bendición aquella mañana del primero de agosto.

A Lucero Rosas Morales

Amiga, compañera en todo momento, gracias por todas las veces que repasaste lecciones conmigo, gracias por todas las veces que hubo una palabra de aliento que me hacía continuar, gracias por aparecer en mi vida.

A Sharon Abigail González De Gante

Pequeña amiga, gracias por todos aquellos consejos brindados en un momento crucial, gracias por apoyarme, tanto en la vida personal como en la vida profesional, gracias por regañarme cuando no hacía lo correcto.

A Daniel Gallardo Páez

Mi único amigo varón en esta etapa que duro casi 6 años, gracias por los momentos de risa que devolvían tranquilidad a mi estresada vida, gracias por los consejos a tiempo, gracias por siempre competir.

A Dayery, Dafne, Giselle, Alex, Karen, Sam, Saúl, Libertad, compañeros del seminario de titulación, gracias por todo el apoyo, por los buenos y malos momentos, los quiero.

A la Facultad de Odontología (pacientes, compañeros, amigos) que reforzó mis valores, mis actitudes y aptitudes, GRACIAS.

A mi tutor Juan Ignacio Cortés Ramírez y a mi asesor José Luis Cortés Parra, sin su ayuda esto no existiría, muchas gracias.

Al especialista Cristiano Alves Pereira por haber donado imágenes de su caso clínico en el uso de Rebuilda Post® GT.

A LOS QUE NO ESTAN MENCIONADOS AQUÍ, GRACIAS TOTALES.

“Por mí raza, hablará el espíritu”

ÍNDICE

INTRODUCCIÓN.....	8
OBJETIVO GENERAL.....	10
OBJETIVO ESPECÍFICO.....	10
1. ANTECEDENTES DE LOS POSTES.....	11
2. POSTES.....	13
2.1 Función del poste.....	14
2.2 Características ideales de un poste.....	16
2.3 Longitud del poste.....	17
2.4 Diámetro del poste.....	18
2.5 Diseño y superficie del poste.....	19
3. CLASIFICACIÓN DE LOS POSTES.....	20
3.1 Postes vaciados rígidos.....	21
3.1.1 Postes cónicos.....	21
3.1.2 Postes paralelos.....	21
3.1.3 Postes activos.....	22
3.1.4 Postes pasivos.....	22
3.2 Postes Prefabricados.....	23
3.2.1 Prefabricados rígidos.....	24
3.2.2 Prefabricados rígidos (zirconio).....	25
3.2.3 Prefabricados flexibles (metal).....	26
3.2.4 Prefabricados flexibles (fibras de carbono y vidrio).....	27
4. CEMENTACIÓN Y ADHESIÓN DEL POSTE.....	29
4.1 Tipos de cementos selladores.....	29
4.1.1 Fosfato y carboxilato de zinc.....	29
4.1.2 Ionómero de vidrio.....	29
4.1.3 Resinas adhesivas.....	30
4.1.4 Sistemas adhesivos.....	30
4.1.4.1 Sistemas de grabado independiente.....	31

4.1.4.2	Sistemas de autograbado.....	31
5.	EVALUACIÓN PREVIA Y PLANIFICACIÓN DEL TRATAMIENTO....	32
5.1	Evaluación previa.....	32
5.2	Evaluación periodontal.....	32
5.3	Evaluación biomecánica.....	33
5.4	Evaluación estética.....	33
6.	ABORDAJE RESTAURADOR DEFINITIVO.....	34
6.1	Características de la restauración.....	34
6.2	Reconstrucción del muñón.....	34
6.3	Características del muñón.....	34
6.4	Materiales para el muñón.....	35
6.4.1	Amalgama.....	35
6.4.2	Resina.....	35
6.4.3	Cemento de ionómero de vidrio.....	35
6.4.4	Oro colado.....	35
7.	POSTES DE FIBRA DE VIDRIO REFORZADO CON RESINA.....	36
7.1	Antecedentes.....	37
7.2	Características biomecánicas.....	38
7.3	Indicaciones.....	39
7.4	Contraindicaciones.....	39
7.5	Ventajas.....	40
7.6	Cementado.....	41
8.	SISTEMA REBILDA POST® GT VOCO.....	42
8.1	Generalidades del sistema.....	43
8.1.1	Indicaciones.....	43
8.1.2	Contraindicaciones.....	43
8.1.3	Composición.....	43
8.1.4	Propiedades biomecánicas.....	43
8.1.5	Características.....	44
8.1.6	Ventajas.....	45

8.2 Presentación comercial.....	46
8.3 Protocolo de uso.....	47
8.4 Costo.....	49
8.5 Presentación de un caso clínico.....	50
9. CONCLUSIONES.....	54
10. REFERENCIAS BIBLIOGRAFICAS.....	55

INTRODUCCIÓN

A través de los años, uno de los retos con los que frecuentemente nos encontramos es aquel en que, por pérdida amplia de estructura dental (ya sea coronaria y/o radicular) la función y estética del o los dientes en la boca se ven comprometidos.

Frecuentemente encontramos que dientes que han sido sometidos a traumatismos o procesos cariosos amplios que requieren tratamiento de conductos, y la suma de estas situaciones nos lleva a dificultades en el tratamiento por la escasa estructura dental remanente que podrá ser utilizada para restaurar algún diente en específico.

Es imperativo que, al realizar tratamientos tanto restaurativos como endodóncicos, seamos lo más conservadores en la medida de lo posible, desde el punto de vista restaurador, se recomienda mantener la mayor cantidad de esmalte y dentina para poder ser utilizada como auxiliar en el anclaje de restauraciones. Desde el punto de vista endodóncico, se recomienda utilizar técnicas modernas desde el acceso, preparación y obturación de los conductos para que el resultado sea no solamente la preservación de suficiente estructura dental, sino que nos proporcione retención de la restauración definitiva, y un adecuado soporte al poste y a la reconstrucción del muñón.

La búsqueda de la restauración ideal para dientes tratados endodóncicamente ha sido y sigue siendo muy compleja. Diferentes conceptos se han aplicado y estudiado, y pueden ir desde la decisión del tipo de restauración coronal, colocar o no un poste, que tipo de poste, de que material (rígido o flexible), como preparar el conducto radicular, como cementarlo, como reconstruirlo, etcétera.

Se considera que los dientes con tratamiento endodóncico están comprometidos estructuralmente, por lo tanto, una restauración coronal requiere algún tipo de soporte agregado, este tipo de casos representa uno de los mayores retos para el Cirujano Dentista.

Un adecuado conocimiento de cómo proteger la estructura dental remanente y el uso de conceptos científicos para la restauración de dientes tratados endodóncicamente nos ayudaran a diseñar sólidos principios biomecánicos para alcanzar restauraciones finales más satisfactorias.

No todos los dientes con tratamiento de conductos requieren postes, pero, cuando la situación clínica lo indique, debemos entender cuando ponerlos, como ponerlos, que esperar de ellos, cuáles son las mejores alternativas, las tendencias actuales y como resolver posibles fracasos.

VOCO® lleva suministrando productos a los odontólogos de todo el mundo, materiales dentales de alta calidad desde 1981 y hoy en día, es considerado uno de los fabricantes líderes a nivel internacional en este sector. Con un amplio catálogo de más de 100 productos, para la odontología preventiva, restauradora y protésica, materiales de restauración de diferentes tipos, selladores de fisuras, materiales de reconstrucción de muñones así como materiales para coronas.

Con la mirada puesta en estas situaciones relativamente frecuentes, VOCO® ha desarrollado un poste radicular de composite reforzado con fibra de vidrio, formado por un haz de postes simples más finos en cantidades diferentes según el tamaño. Y además nos ayudara a la fijación y reconstrucción del muñón, mejorando los tiempos de preparación y la pérdida de más remanente dentinario ya que no utiliza una fresa en específico para la adaptación del poste.

OBJETIVO GENERAL

La rehabilitación del diente tratado endodóncicamente, sigue siendo uno de los grandes paradigmas de la Odontología contemporánea, puesto que aún persisten casos clínicos que nos llevan muchas veces a un manejo inadecuado de estos dientes despulpados.

El presente trabajo tiene por objetivo hacer una revisión bibliográfica sobre los postes, los tipos, las características, las ventajas, las desventajas, las indicaciones y las contraindicaciones; de modo general conocer, cómo, cuándo y porque utilizar cada tipo de poste.

OBJETIVO ESPECÍFICO

Conocer el protocolo de uso del sistema Rebuilda Post® GT de la casa comercial VOCO®, cementado y reconstrucción del muñón. Al mismo tiempo analizar la relación que existe entre costo-beneficio.

1. ANTECEDENTES DE LOS POSTES

Las referencias más antiguas de restauraciones endoprotésicas datan del periodo de Tokuwaga (1603-1867), ellos idearon una corona con poste de madera boj en color negro.

Históricamente, la reconstrucción de la parte coronal destruida de un diente desvitalizado tuvo su inicio alrededor de 1770, con Fauchard, quien utilizó un poste de madera en el interior del conducto radicular para retener una corona. Con el humedecimiento del material con la saliva se suscitaba la expansión contra las paredes del conducto radicular, aumentando la retención del poste.¹(Figura 1)



Figura 1. Tenons de Pierre Fauchard.

Tomada de: Monografías (<http://www.monografias.com/docs112/postes-fibra-vidrio-opcion-terapeutica-diente-despulpado/postes-fibra-vidrio-opcion-terapeutica-diente-despulpado.shtml>)

En 1740 Claude Houton publicó su diseño de corona de oro que se colaba dentro del conducto radicular.

En 1869 G. V. Black ideó una corona en porcelana unida a un tornillo posicionado en un conducto sellado con oro cohesivo.

En 1880 Casius M. Richmond diseñó una corona-perno constituida por elementos: el poste, el respaldo metálico y la faceta cerámica.³ (Figura 2)



Figura 2. Perno muñón Richmond y sus partes.

Tomada de: Barrancos M. Operatoria Dental. 5ª. Ed. Buenos Aires: Editorial Medica Panamericana, 2015. Pp 663- 681.

El desarrollo de los postes de fibras se debe principalmente a Duret, que introdujo en 1988 los postes de resina reforzados con fibras de carbono. En 1990 Duret codificó la utilización de postes de resina epoxi reforzada con fibras de carbono y propuso una técnica que evitaba la unión de materiales con características biomecánicas diferentes.⁵ (Figura 3)




Figura 3. Ejemplo de poste de fibra de carbono.
Tomada de: Barrancos M. Operatoria Dental. 5ª. Ed. Buenos Aires: Editorial Medica Panamericana, 2015. Pp 663- 681.

En 1995 Lars Ake Linde estudió el uso del composite en combinación con un poste intrarradicular como muñón en una pieza tratada endodóncicamente, demostrando que un muñón de composite puede realizar la misma función que uno de oro colado.

En la actualidad la Odontología Restauradora ha optado por nuevas técnicas y tendencias, que a su vez son menos invasivas y más novedosas.³

2. POSTES

El diente con tratamiento endodóncico que necesita retención intrarradicular debe recibir una restauración estructuralmente constituida por componentes específicos.

En una relación directa de dependencia funcional, la restauración coronaria se retiene por el núcleo coronario que, a su vez se retiene por el poste.

Por lo tanto, la restauración final es una unidad complementaria confeccionada sobre un núcleo que se divide en dos porciones: coronaria y radicular. La parte radicular, llamada poste, puede formar una única estructura que se extiende hasta la parte coronaria, en forma de un núcleo fundido, o ser una estructura prefabricada distinta unida, a la porción coronaria por medio de un material de relleno aplicado directamente sobre el conjunto poste-diente remanente.⁶ (figura 4)

Además de ser elementos accesorios de retención, que se fijan dentro del conducto radicular, favorecen al diente con tratamiento de conductos, la retención en el abordaje restaurador y aumentar la resistencia entre el complejo raíz-corona.⁷

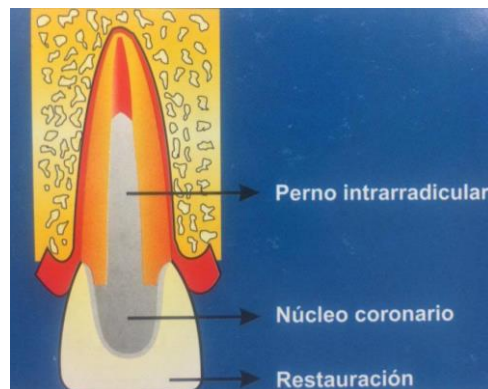


Figura 4. Partes que componen un sistema de retención intrarradicular. Tomada de: Estrela C. Ciencia Endodóntica. 1ª. Ed. Sao Paulo: Editorial Artes Médicas Latinoamérica, 2005. Pp 991-1006

2.1 FUNCIÓN DE UN POSTE

La principal función de un poste consiste en soportar un muñón para restablecer la estructura dental perdida, para retener una restauración y proporcionar fortaleza y resistencia a las fracturas.⁸

Existen dos razones básicas para utilizar un poste:

- 1) Para conservar la restauración
- 2) Para proteger la estructura dentaria restante

La función de retención del poste es necesaria cuando queda una cantidad insuficiente de estructura dentaria, mientras que la retención del poste se refiere a la capacidad de este mismo de resistir las fuerzas verticales, la resistencia alude a la capacidad de la combinación diente/poste de soportar las fuerzas laterales y rotacionales. A su vez esto depende del efecto férula, de la longitud y rigidez del poste.⁷ (Figura 5)

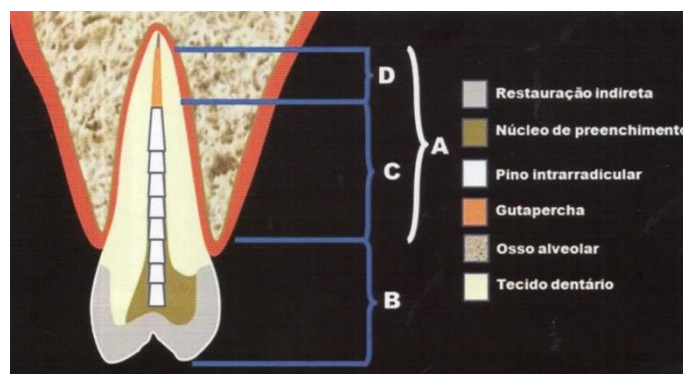


Figura 5. Determinación de la longitud ideal para la colocación de los retenedores intrarradicales.

Tomada de: Lima Machado de M.E. Endodoncia; Ciencia y Tecnología, Tomo 3. China: Editorial AMOLCA, 2016. Pp 989-1054

La función protectora del poste también es de vital importancia para la longevidad del diente restaurado. Dado que las coronas de los dientes despulpados suelen estar total o parcialmente destruidas, las fuerzas oclusales no pueden ser transmitidas de forma natural al periodonto y al diente restante y se utilizan estos postes para redirigir estas fuerzas.⁹ (figura 6)

En la actualidad se considera que la única función real de un poste es retener el muñón, ya que se ha aceptado que no tienen capacidad de reforzar la estructura dental remanente y por el contrario la debilitan.⁹

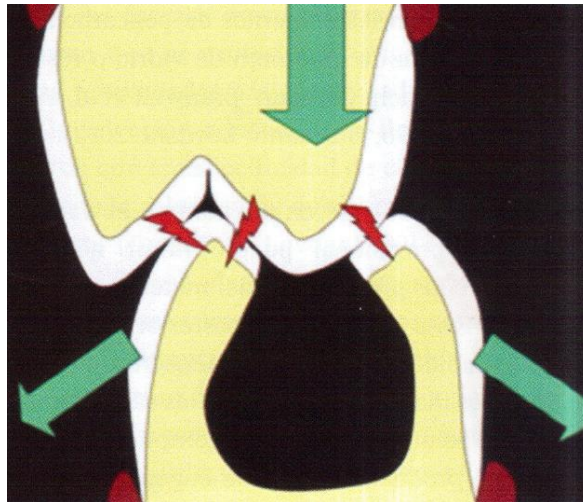


Figura 6. Fuerza de separación cuspidéa
Tomada de: Lima Machado de M.E. Endodoncia; Ciencia y Tecnología, Tomo 3. China: Editorial AMOLCA, 2016. Pp 989-1054

2.2 CARACTERÍSTICAS IDEALES DE UN POSTE

Un poste ideal debe ser suficientemente elástico para amortiguar el impacto mediante el módulo de elasticidad, con esto se reducirá la tensión existente sobre la raíz, y así recuperar su forma normal sin ninguna deformación. Al mismo tiempo el poste ideal debe ser suficientemente rígido para no deformarse, por último, el poste perfecto debería combinar el nivel ideal de flexibilidad y fuerza en una estructura de un diámetro pequeño.⁹

Características que todo poste debe brindar:

- a) Protección máxima de la raíz.
- b) Retención máxima dentro de la raíz.
- c) Retención máxima de muñón y la corona.
- d) Protección máxima del sellado marginal de la corona frente a la filtración coronal.
- e) Buen sellado del cemento.
- f) Estética.
- g) Visibilidad radiográfica. (figura 7)
- h) Biocompatibilidad.
- i) Óptima de elasticidad, rigidez, flexibilidad y fuerza.⁹

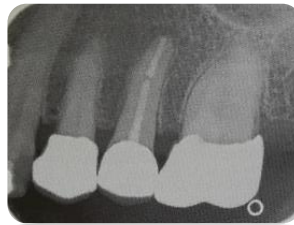

Figura 7. Visibilidad radiográfica
Tomada de: Barrancos M. Operatoria Dental.
5ª. Ed. Buenos Aires: Editorial Médica
Panamericana, 2015. Pp 663- 681.

2.3 LONGITUD DEL POSTE

No existen reglas rígidas, pero se recomiendan distintos criterios clínicos, ya que, si bien el poste debe tener la máxima longitud posible, no debe comprometer y/o perjudicar la obturación endodóncica y el sellado apical.

1. La longitud del poste deber ser mayor, o por lo menos igual, a la dimensión oclusocervical, o incisocervical de la corona del diente restaurado.
2. El poste debe abarcar, por lo menos, dos tercios de la longitud total de la raíz del diente.
3. El poste debe llegar, por lo menos a la mitad de la distancia entre la cresta ósea alveolar y el ápice radicular.

El poste debe ser lo más largo posible, y mantener un remanente mínimo de obturación endodóncica de 4 a 5 milímetros, (aunque en el caso de los prefabricados es suficiente 7 a 11 milímetros)⁶ (figura 8)

Al aumentar la longitud del poste disminuyen las concentraciones de compresión y cizallamiento, aumenta la resistencia a la fractura y su soporte y distribuirá mejor sus tensiones.

Como mínimo el poste debe medir lo mismo que la corona clínica. Debe coincidir con el eje longitudinal del diente.⁸

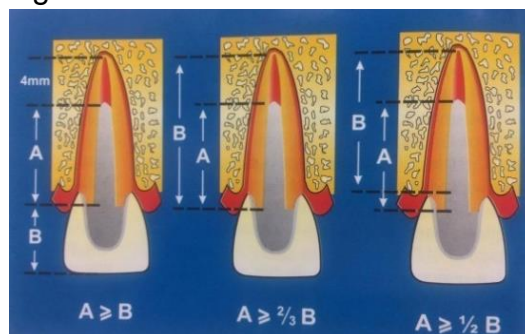


Figura 8. Procedimientos clínicos para determinar la longitud del poste.

Tomada de: Estrela C. Ciencia Endodóncica. 1ª. Ed. Sao Paulo: Editorial Artes Médicas Latinoamérica, 2005. Pp 991-1006

2.4 DIÁMETRO DEL POSTE

Las variaciones del diámetro del poste son de poca importancia, si el diámetro del poste aumenta, la cantidad de dentina reduce. Esto se convierte en un área de concentración de esfuerzo, por lo tanto, debe emplearse siempre el menor diámetro.¹⁰

Como consejos prácticos para clínica podemos seguir los siguientes:

1. El diámetro del poste no debe exceder un tercio del diámetro total de la raíz en toda su longitud.
2. El diámetro del poste debe tener como máximo 1 milímetro en su extremidad más apical.
3. Al aumentar el espacio para el poste, no sobrepasar el diámetro de la preparación endodónica original.⁶ (Figura 9)




Figura 9. Determinación del diámetro del poste.
Tomada de: Estrela C. Ciencia Endodóntica. 1ª. Ed. Sao Paulo: Editorial Artes Médicas Latinoamérica, 2005. Pp 991-1006

2.5 DISEÑO Y SUPERFICIE DEL POSTE

Es aquel que se adapta mejor al conducto, una alternativa serían los postes cilíndricos, los cuales presentan mayor retención, al contrario de los cónicos, que se pudiera pensar como ideal, por seguir la forma natural del conducto. Las superficies dentadas y roscadas ayudan a la retención del poste, pero causan estrés cervical.¹¹ (figura 10)

Se debe utilizar un poste vaciado individualizado para conductos ovalados y elípticos y utilizar un poste prefabricado para conductos rectos y paralelos. Los postes prefabricados con respecto a su configuración pueden ser cónicos, paralelos o una combinación de paralelo y cónico y con respecto a su forma de retención en activos y pasivos¹²

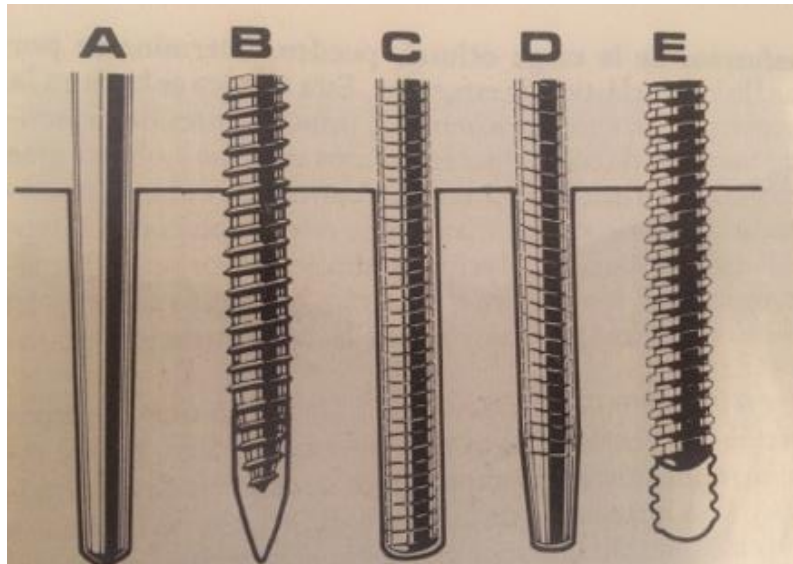


Figura 10. Diseño de postes prefabricados
Tomada de: Ingle J. Endodoncia. 3ª. Ed. México; Nueva Editorial Interamericana, 1988. Pp 913

3. CLASIFICACIÓN DE LOS POSTES

3.1 ENDOPOSTES VACIADOS RÍGIDOS

Presentan como ventaja la mejor adaptación al conducto, ya que el núcleo se construye para adaptarse completamente al conducto radicular. Es seleccionado para conductos excesivamente expulsivos o elípticos.

Presentan como desventaja la necesidad de dos sesiones clínicas para obtener el modelado de vaciado y la cementación del núcleo, además de implicar en costos de laboratorio.¹

También son vulnerables a la corrosión por el metal utilizado, agravando el riesgo a la fractura y no permiten disipación de las fuerzas masticatorias a lo largo de las raíces.

Estudios in vitro, indican que existe más riesgo de fractura radicular, pues la forma cónica del poste tiene potencial para ejercer un efecto de cuña sobre la raíz.⁷ (Figura 11)

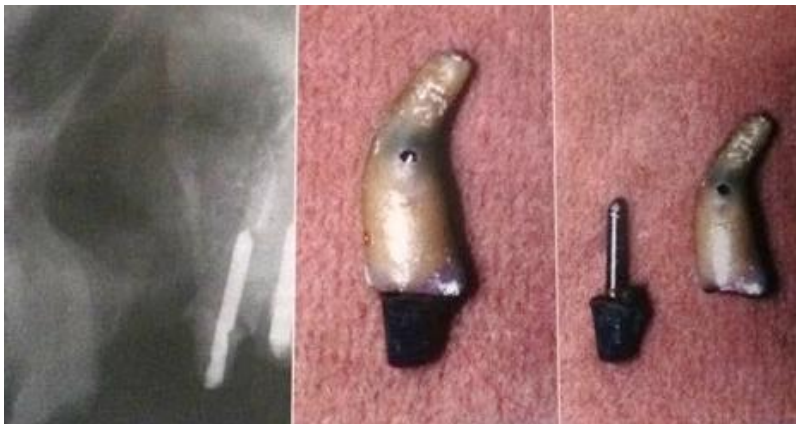

Figura 11. Perforación de raíz¹²
Tomada de: Cohen S. Pathways of the Pulp. 9ª. Ed. St. Louis Missouri:
Editorial Mosby Elsevier, 2006. Pp 786- 821

Cuando se usan los postes colados, las aleaciones de oro tipo IV son las más elegidas ya que presentan adecuada resistencia mecánica y baja corrosión.⁴ (Figura 12)

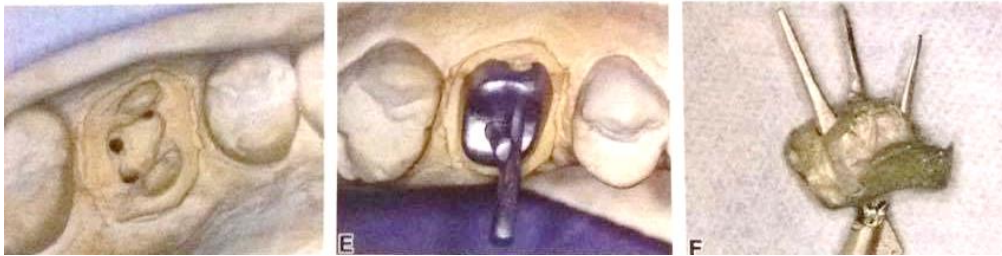
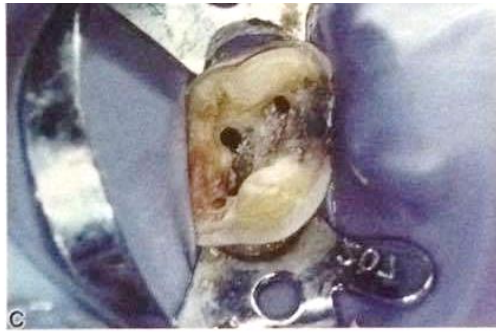
Figura 12. Perno muñón apoyado sobre el remanente dentinario.⁴
Tomada de: Barrancos M. Operatoria Dental. 5ª. Ed. Buenos Aires: Editorial Médica Panamericana, 2015. Pp 663- 681

Una subdivisión más de estos postes nos permite saber su forma y modo inserción:

3.1.1 POSTES CÓNICOS

Presentan una concentración mayor de estrés en la porción coronaria y una baja concentración en la región apical. El que exista una menor concentración en la región apical reside en la ausencia de la forma angulada y de la conservación de la estructura dental. Esta configuración puede favorecer el efecto cuña.¹

3.1.2 POSTES PARALELOS

Dispersan el estrés uniformemente a lo largo de la longitud excepto en la región apical, donde existe mayor estrés. Esto llevo a desarrollar una forma angulada del ápice del poste.¹

3.1.3 POSTES ACTIVOS

Se caracterizan por ser atornillados durante su inserción, las roscas penetran en las paredes de la dentina de la preparación del conducto, al seleccionar uno debemos de tomar en cuenta que los postes con menor diámetro y menor cantidad de roscas, nos ayudaran a reducir el estrés existente, así como desatornillar un cuarto de vuelta, después de su inserción. Estos postes fueron recomendados para raíces cortas, en donde existan defectos anatómicos o cuando por causas accidentales proporcionen una poca profundidad para colocar el poste.⁶

3.1.4 POSTES PASIVOS

No se adaptan completamente y no presentan retención activa en la dentina durante la inserción, permaneciendo en posición por medio del agente de cementación, los postes lisos tienen el mínimo estrés, pero promueven la menor retención.⁶

Ventajas:

1. Fabricados a la medida
2. Radiopacos
3. Poste y muñón del mismo material

Desventajas:

1. Se requieren dos sesiones
2. Costo elevado
3. Rígidos
4. Fracasos a cinco años de uso
5. Difíciles de extraer
6. Cementados
7. No estéticos⁴

3.2 POSTES PREFABRICADOS

Su utilización en primera instancia necesita una preparación que sea suficiente para alojar las dimensiones del poste, los sistemas de núcleo prefabricados están constituidos por tres componentes:

- (1) poste prefabricado
- (2) material de cementación
- (3) material del núcleo coronario.

Los principales tipos de postes prefabricados pueden clasificarse en:

METÁLICOS (acero inoxidable. Titanio comercialmente puro, aleación de titanio-aluminio- vanadio)

NO METÁLICOS (fibra de carbono, cerámicos y fibra de vidrio) (figura 13)

Los postes prefabricados poseen excelentes características biomecánicas como alta resistencia a la corrosión y la posibilidad de ser instalados con mínimo riesgo de perforación y menor tiempo de preparación.

El material que compone el poste prefabricado influye en la resistencia a la fractura de la raíz, estudios experimentales demostraron que cuando un sistema de componentes de diferente rigidez es sometido a una carga (dentina y poste) el componente con mayor rigidez es capaz de resistir a la mayor fuerza sin distorsión.⁹

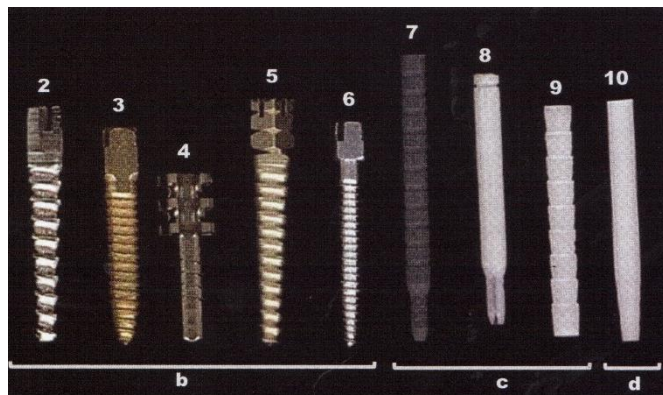


Figura 13. Diferentes tipos de postes prefabricados
Tomada de: Cohen S. Pathways of the Pulp. 9ª. Ed. St. Louis Missouri: Editorial Mosby Elsevier, 2006. Pp 786-821

3.2.1 PREFABRICADOS RÍGIDOS

Entre los postes prefabricados, encontramos algunas variantes como estos:

- Postes lisos troncocónicos

Se cementan en un conducto preparado con limas o ensanchadores endodóncicos del tamaño correspondientes.

- Postes cilíndricos, sellados y agujerados

Se cementan en un conducto preparado al tamaño adecuado con una fresa del mismo número.

- Postes autorroscantes

Se colocan en un conducto preparado con ensanchadores adecuados.

- Postes cilíndricos roscados

Se sujetan a la pared dentinaria mediante autorroscado o utilizando llaves correspondientes.

- Postes cilíndricos, roscados y hendidos

Se sujetan a la pared dentinaria de un conducto preparado con los correspondientes ensanchadores.¹⁰

Ventajas:

1. Una sesión (no tienen costo de laboratorio)
2. Radiopacos
3. De acero inoxidable y titanio
4. Gran variedad de tamaños y formas
5. Elementos retentivos
6. Cónicos y paralelos
7. Activos y pasivos⁴

Desventajas:

1. Rígidos
2. Postes paralelos remueven más dentina en la zona apical
3. Cementados, no adheridos
4. Difíciles de extraer
5. Con predisposición a corrosión
6. No estéticos⁴

3.2.2 PREFABRICADOS RIGIDOS (ZIRCONIO)

Los postes de zirconio son biocompatibles, radiopacos, tienen elevada resistencia mecánica y pueden indicarse para dientes anteriores y premolares donde la estética es primordial. Son más rígidos, pero menos retentivos que los postes de acero inoxidable con forma similar, actualmente existen métodos de procesamiento de laboratorio que permiten un sistema de poste y núcleo en una pieza única.⁶

Los postes de fibra de vidrio son pernos cilíndricos o cónicos envueltos en una matriz resinosa con carga, con propiedades biomecánicas similares a la fibra de carbono.¹⁶

Ventajas:

1. Estéticos
2. Radiopacos
3. Cónicos
4. Diferentes tamaños⁴

Desventajas:

1. Se requieren dos sesiones
2. Un alto costo de laboratorio
3. Muy rígidos
4. Muy difíciles de ajustar
5. Muy difíciles de extraer
6. Baja fuerza adhesiva⁴

3.2.3 PREFABRICADOS FLEXIBLES (METAL)

Ventajas:

1. Una sesión.
2. No tiene costo de laboratorio.
3. Radiopacos
4. Acero inoxidable
5. Varias formas y tamaños
6. Elementos retentivos
7. Cónicos⁴

Desventajas:

1. Rígidos
2. Activos
3. Difíciles de extraer
4. Corrosivos
5. No estéticos⁴

3.2.4 PREFABRICADOS FLEXIBLES (fibra de carbono y vidrio)

Los postes de fibra de carbono presentan menor módulo de elasticidad, similar a la dentina, además de ofrecer la facilidad de ajuste de longitud de los postes y de retirada en caso de haber fracaso endodóncico.

Los postes de fibra de vidrio consisten en fibras de refuerzo incluidas en una matriz de resina polimerizada, la mayor ventaja que ofrecen estos postes es que su módulo de elasticidad se acerca más al de la dentina, investigadores describieron una tasa de fracaso del 3.2% en 1.306 postes de fibra en seis años.⁹(Figura 14)

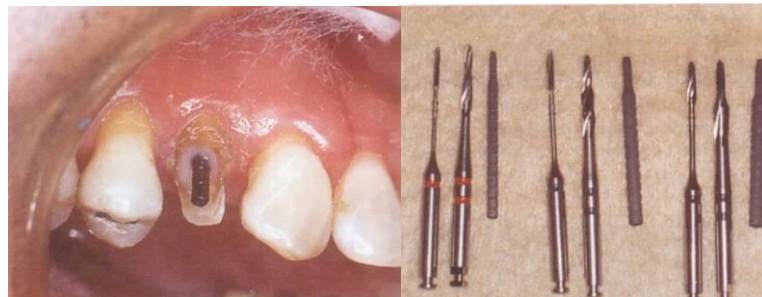

Figura 14. Postes de fibra de carbono
Tomada de: Barrancos M. Operatoria Dental. 5ª. Ed. Buenos Aires:
Editorial Médica Panamericana, 2015. Pp 663- 681

Ventajas:

1. Algunos tienen fuerzas flexionales iguales o mayores que las del acero inoxidable y del titanio.
2. Módulo de elasticidad de 13 a 25 megapascales, similar a la dentina, mecánicamente compatibles.
3. Absorben y disipan el estrés.
4. Estéticos.
5. No se corroen.
6. Alta capacidad de adhesión.
7. Fáciles de extraer.
8. Biocompatibles.
9. Radiopacos.

Desventajas:

1. No estéticos (carbono).
2. No radiopacos (carbono).
3. Se pueden fracturar en estrés.⁴

4. CEMENTACIÓN Y ADHESIÓN DEL POSTE

El procedimiento de cementado ha sido considerado como una etapa crítica de la restauración final, lo que se persigue es cementar el poste en su sitio de tal modo que quede una película de espesor mínimo entre la dentina y el poste, con la única finalidad de ayudar en la retención y permitir el sellado a lo largo del conducto, promoviendo esta fina capa que distribuye uniformemente el estrés entre el poste y la pared del conducto.¹⁵

Un cemento ideal sería aquel que presente una alta resistencia, mínimo espesor de película, baja solubilidad, capacidad de adhesión, facilidad de manipulación y un sellado marginal capaz de bloquear la microfiltración.⁷

4.1 TIPOS DE CEMENTOS SELLADORES

4.1.1 FOSFATO Y CARBOXILATO DE ZINC

El poste y el muñón vaciado se cementan con un cemento permanente, como fosfato de zinc y de carboxilato tiene una retención intermedia. Debe colocarse dentro del conducto con un léntulo para recubrir por completo de cemento el poste y el muñón.

Presenta la gran desventaja de solubilidad y la falta de adhesión, aun cuando su éxito clínico en postes vaciados hace que sea el de primera elección.¹

4.1.2 IONÓMERO DE VIDRIO

El ionómero de vidrio tiene poca adhesión a la dentina, es altamente susceptible a la humedad, existe la posibilidad de expansión después del endurecimiento puede ser un factor de riesgo para la fractura de la raíz.⁶

4.1.3 RESINAS ADHESIVAS

Los cementos resinosos permiten una mejor distribución de la tensión y absorben mejor la tensión oclusal, son capaces de aumentar la retención con menor riesgo de filtración marginal. Los cementos de polimerización dual contienen iniciadores químicos que promueven la polimerización, ante la ausencia de luz.⁷

Se han observado resultados muy prometedores utilizando resinas BIS-GMA sin relleno ya que el barrillo dentinario es una capa ultramicroscópica que recubre la superficie de la dentina, está compuesta, entre otros, por restos orgánicos, esta capa recubre los túbulos dentinarios y se puede abrir los túbulos dentinarios después de su eliminación para que como se ha comprobado las resinas poco viscosas penetren y así aumentar la retención.¹⁶

4.1.4 SISTEMAS ADHESIVOS

Se denomina sistema adhesivo al conjunto de componentes que se emplean para generar adhesión entre las resinas compuestas y las estructuras dentarias. Habitualmente están compuestas por alguna sustancia de comportamiento ácido, solventes y diferentes tipos de monómeros con distintos grados de afinidad por el agua, en algunas ocasiones pueden incorporar rellenos cerámicos en baja proporción, fluoruros u otros componentes.¹⁶

Existen diferentes formas de clasificar los sistemas adhesivos:

- A) Según el orden de aparición en el mercado, clasificándolos en generaciones.
- B) De acuerdo con la forma de funcionamiento, de grabado independiente y de autograbado.⁴

4.1.4.1 SISTEMAS DE GRABADO INDEPENDIENTE (etch and rinse)

Los sistemas de grabado independiente se caracterizan por requerir el tratamiento de los sustratos dentarios, con una solución acuosa de ácido (fosfórico 35 o 40 %) que debe eliminarse con lavado de agua a presión.

Subclases de sistemas de grabado independiente:

- Presentación de primer y adhesivo por separado, ácido+primer+adhesivo
- Presentación del primer y adhesivo en un solo envase, ácido+(primer+adhesivo)

4.1.4.2 SISTEMAS DE AUTOGRABADO (self-etch o etch and dry)

A diferencia de los sistemas de grabado independiente, estos no requieren que el tratamiento ácido se realice como un paso independiente, ya que están compuestos por monómeros con grupos ácidos que desmineralizan e imprimen en un solo paso.

Subclases dentro de los sistemas autograbables:

- De aplicación de primer y adhesivo por separado, primer, ácido+adhesivo
- De aplicación de primer y adhesivo en forma simultánea, (primer ácido+adhesivo)⁴ (Figura 15)




Figura 15. Clasificación de los sistemas adhesivos
Tomada de: Lima Machado de M.E. Endodoncia; Ciencia y Tecnología, Tomo 3. China: Editorial AMOLCA, 2016. Pp 989-1054

5. EVALUACIÓN PREVIA Y PLANIFICACIÓN DEL TRATAMIENTO

Esta etapa se divide según Cohen:

Aspectos endodóncicos, aspectos periodontales, biomecánicos y estéticos.⁹

5.1 EVALUACIÓN PREVIA

Como primer paso se debe inspeccionar la calidad del tratamiento endodóncico previo y está indicado repetir el tratamiento de conductos cuando el diente muestre signos radiográficos de periodontitis apical o síntomas de inflamación. (Figura 16)

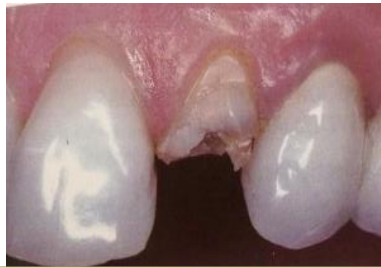


Figura 16. Situación clínica inicial.

Tomada de: Cohen S. Pathways of the Pulp. 9ª. Ed. St. Louis Missouri: Editorial Mosby Elsevier, 2006. Pp 786-821

5.2 EVALUACIÓN PERIODONTAL

Estado periodontal:

- Tejido gingival sano
- Arquitectura ósea y niveles de inserción.
- Conservación del espacio biológico y el efecto férula.⁹ (Figura 17)

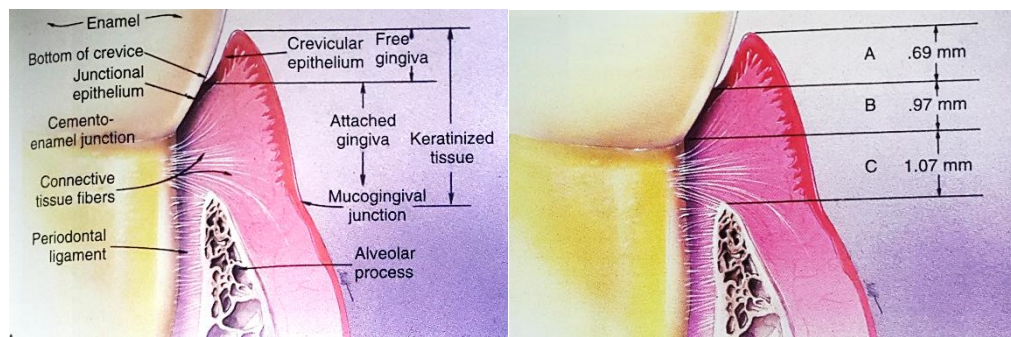


Figura 17. Anatomía de un periodonto sano
Tomada de: Cohen S. Pathways of the Pulp. 9ª. Ed. St. Louis Missouri: Editorial Mosby Elsevier, 2006. Pp 786- 821

5.3 EVALUACIÓN BIOMECÁNICA

Los factores clínicos que se deben tener en cuenta:

- La cantidad y calidad de la estructura remanente del diente
- La posición anatómica del diente
- Las fuerzas oclusales del diente
- La necesidad de restaurar el diente
 - Los dientes que están sometidos a fuerzas cíclicas axiales y no axiales, y deben resistir esas fuerzas para limitar daños posibles. El grado y la dirección de las fuerzas dependen de la localización del diente en la arcada, el esquema oclusal y la situación funcional del paciente.⁹

5.4 EVALUACIÓN ESTÉTICA

Los cambios de color o translucidez de la estructura visible del diente, junto con las partes blandas o el biotipo, disminuyen las posibilidades del éxito en el tratamiento estético. Se necesita la cuidadosa selección de los materiales a utilizar, la manipulación minuciosa de los tejidos son factores que permiten preservar el aspecto natural de los dientes no vitales y las encías.⁹

6. ABORDAJE RESTAURADOR DEFINITIVO

6.1 CARACTERÍSTICAS DE LA RESTAURACIÓN

EL efecto férula se define como un collar metálico que circunscribe en 360 grados la estructura coronaria alrededor de las paredes paralelas de dentina que se extienden coronalmente hasta la extremidad de la preparación del diente, aumentando la resistencia de la raíz.¹³

Esa acción de envoltura es suscitada por una restauración del tipo corona total que disminuye la tendencia que el poste y el núcleo tienen de transferir las fuerzas oclusales intrarradicularmente, causando el efecto de cuña y predisponiendo a la fractura vertical.⁷

6.2 RECONSTRUCCIÓN DEL MUÑÓN

El muñón reemplaza la estructura coronal cariada, fracturada o pérdida, y ayuda a retener la restauración final.

El muñón se ancla al diente mediante la extensión en la cara coronal del conducto, o a través del poste endodóncico.⁸

6.3 CARACTERÍSTICAS DEL MUÑÓN

1. Elevada resistencia a la compresión y a la flexión
2. Estabilidad dimensional
3. Facilidad de manipulación
4. Tiempo de fraguado breve
5. Capacidad de unir el diente al poste¹

6.4 MATERIALES PARA EL MUÑÓN

6.4.1 Amalgama. Sus ventajas sobre los de oro son que se hacen en una sola sesión, sin dependencia del laboratorio, a menor costo y con un ajuste perfecto entre la amalgama y el diente remanente, ya que la amalgama se condensa directamente sobre el diente y no existe la interfase de cemento imprescindible en el muñón colado.¹⁰

6.4.2 Resina. La resina compuesta es actualmente más utilizada, puede estar contraindicada en los casos en los que no sea posible controlar la humedad durante el tratamiento. El efecto monoblock que se consigue entre la resina compuesta, los sistemas adhesivos de cementado y los postes de fibra reforzada explican su éxito.⁹

6.4.3 Cemento de ionómero de vidrio. Las propiedades mecánicas de los cementos de ionómero de vidrio no aportan prácticamente ninguna ventaja con respecto a los de resina compuesta. En la actualidad su propiedad de liberar flúor pudiera indicarse en algún caso.

6.4.4 Oro colado. La reconstrucción del diente endodonciado por medio de muñones de oro colado es el sistema que mejor ha resistido el tiempo del tiempo. Los postes de oro están indicados en los casos en los que los conductos muy anchos no se adapten a la forma de un poste prefabricado.¹⁰

7. POSTES DE FIBRA DE VIDRIO REFORZADO CON RESINA

Un poste de fibra consiste en fibras de refuerzo incluidas en una matriz de resina polimerizada. Los monómeros usados para formar la matriz de la resina son habitualmente metacrilatos bifuncionales (Bis-GMA, UDMA o TEGDMA). Las fibras de uso habitual en los postes de fibras actuales están elaboradas con carbono, vidrio, sílice o cuarzo.¹⁴

Las fibras miden entre 7 y 20 micras de diámetro y se utilizan en varias configuraciones, trenzadas, tejidas y longitudinales. Actualmente se prefieren postes de fibra de cuarzo por sus propiedades mecánicas más favorables, sus cualidades estéticas y su capacidad para unirse químicamente a la matriz de polímero.⁹ (Figura 18)

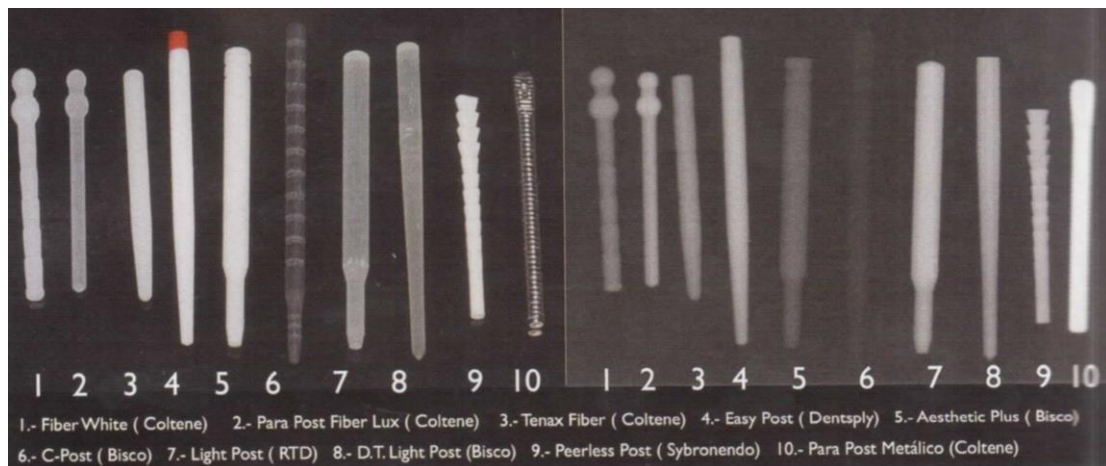


Figura 18. Diferentes marcas de postes de fibra de vidrio.
Tomada de: Barrancos M. Operatoria Dental. 5ª. Ed. Buenos Aires: Editorial Médica Panamericana, 2015. Pp 663- 681

7.1 ANTECEDENTES

La primera cita en la bibliografía de un sistema de reconstrucción de dientes con tratamiento de conductos radiculares con resinas reforzadas con fibra es de 1983, cuando Lovell propuso la utilización de fibras de carbono sumergidas en una matriz de naturaleza orgánica, claro está decir que este sistema no tenía una fiabilidad clínica.

En años posteriores Malquarti propuso el uso de filamentos de carbono sumergidos en una matriz de composite poliepóxido, se produjeron estos tipos de composites con fibras de carbono para la construcción en laboratorio de pernos-muñón.⁵

El desarrollo de los postes de fibra se debe principalmente a Duret, que introdujo en 1988 los postes de resina reforzados con fibras de carbono. En 1990 codificó la utilización de pernos de resina epoxi reforzadas con fibras de carbono y propuso una técnica que evitaba la unión de materiales con características biomecánicas diferentes. Surgen entonces en esa misma década los primeros postes de resina reforzada con fibras de carbono CompositPost.⁵

Los primeros postes de fibra de carbono, de color oscuro, presentaban una morfología cilíndrica de doble sección, constituida por dos segmentos unidos por un tramo con una conicidad de 45 grados, definida como morfología protésica. En 1984 Goldman introdujo el sistema Boston Post.

Después apareció un sistema que ofrecía el empleo de productos compatibles entre sí llamado Cabon Post, el cemento composite junto con la utilización del sistema adhesivo all-bond 2 de resina para la reconstrucción del muñón del mismo fabricante.

A partir de ahí, han aparecido postes “blancos” compuestos íntegramente por fibras de cuarzo o de vidrio de aspecto traslúcido, esto ha permitido la introducción de cementos de resina de polimerización dual.⁵

Recientemente se han fabricado pernos basados en la tecnología de las resinas reforzadas con fibras vectris y se ha propuesto su uso en combinación con una nueva versión de adhesivo autopolimerizable, para optimizar la adhesión en el interior del conducto radicular.⁵

7.2 CARACTERÍSTICAS BIOMECÁNICAS

Los postes de fibra de vidrio tienen un comportamiento mecánico que se define como anisótropo, es decir, muestran distintas propiedades si son sometidos a distintas cargas de direcciones. Gracias a esto, el módulo de elasticidad de los pernos tiene valores variables:

- a) A lo largo del eje: 90 gigapascales incidencia de 30 grados= 34 gigapascales
- b) Perpendiculares a las fibras 8 gigapascales

La dentina presenta un módulo de elasticidad de 18 gigapascales para cargas de orientación de 30 grados y de 8 gigapascales para cargas con orientación de 90 grados respecto al eje longitudinal del diente.¹⁷

Los postes de fibra actuales son radiopacos y transmiten la luz para la polimerización de los cementos selladores basados en resinas.¹⁶

Para mejorar la adhesión las interfases poste/muñón/cemento se han descrito varios pretratamientos fisicoquímicos, como la silanización o el arenado sobre la superficie del poste, aunque actualmente ya no es necesario este paso.

Se acepta que los postes de fibra que se adhieren a la dentina del conducto radicular mejoran la distribución de las fuerzas aplicadas a lo largo de esta, lo que disminuye el riesgo de fractura de la raíz y contribuye a reforzar la estructura renanamente del diente.⁵

En un estudio retrospectivo que valoró tres tipos de postes de fibras enlazadas, los investigadores describieron una tasa de fracaso del 3.2% en 1.306 postes de fibra en los controles realizados entre 1 y 6 años. Recientemente, en otro estudio se han descrito tasas de supervivencia del 98.6 y 96,8% en los postes de fibras paralelos y cónicos, respectivamente situados en los dientes anteriores restaurados con coronas de cerámica completas después de un periodo medio de observación de 5 años, 3 meses.¹⁵

7.3 INDICACIONES

- Dientes con un mínimo de remanente coronario (tres milímetros)
- Fuerzas ligeras o moderadas
- Restauraciones individuales
- Estética superlativa
- Retratamiento eventual
- Soluciones transitorias⁴

7.4 CONTRAINDICACIONES

- Discrepancia grave en el eje corona-raíz
- Discrepancia importante con la anatomía radicular
- Nulo remanente coronario¹³

7.5 VENTAJAS

- Módulo de elasticidad parecido al diente
- Transmisores de luz
- Fácil remoción y retratamiento
- Estéticos
- Radiopaco
- Capacidad de reconstrucción del muñón coronario
- No corroibles
- Costo razonable
- Mejor manipulación de los sistemas
- Sellado de túbulos dentinarios
- Cementado adhesivo
- Menor número de sesiones¹⁴

7.6 CEMENTADO

El cementado de estos postes es a base de una resina con carga Bis-GMA que permite obtener una estructura homogénea que se interpone entre el poste y los tejidos dentales residuales, este cemento sustituye mecánicamente a la dentina, ya que su módulo de elasticidad es de 20 gigapascales.

Una porción de cemento deberá ser llevada hasta el poste y el mismo deberá ser colocado en el interior del conducto, el cual estará bajo presión hasta que pueda ser fotopolimerizado.¹⁷

Con el poste dentro del conducto, se evalúa su total asentamiento y los excesos de cemento, que cubren la porción coronal del poste y la superficie dentaria, son removidos en caso de no realizar una reconstrucción de muñón. Algunos postes de fibra permiten que haya mejor paso de la luz transmitida hacia el interior del conducto radicular, asegurando la llegada de la luz transmitida hacia el interior del conducto radicular.

La colocación del medio cementante dentro del conducto es importante en cuanto a la disminución de las burbujas de aire que puedan afectar la adhesión.¹³ (Figura 19)



Figura 19. Corte microscópico de rastreo, cemento en el conducto.

Tomada de: Barrancos M. Operatoria Dental. 5ª. Ed. Buenos Aires: Editorial Médica Panamericana, 2015. Pp 663- 681

8. SISTEMA REBILDA POST® GT VOCO

Con la mirada puesta en estas situaciones relativamente frecuentes, VOCO ha desarrollado un poste radicular de composite reforzado con fibra de vidrio, formado por un haz de postes simples más finos en cantidades diferentes según el tamaño.

El Rebilda Post® GT es radiopaco y traslúcido consiste en composite reforzado con fibra de vidrio y posee un comportamiento elástico similar al diente. Se puede conseguir una restauración duradera, altamente estética y libre de metal usando la técnica adhesiva.

Este poste destaca por presentar tanto una elevada radiopacidad (408 %Al) como una gran resistencia a la flexión y la fractura (1.040 megapascales) gracias a su elasticidad similar a la dentina (31,5 gigapascales). Al igual que los postes tradicionales, Rebilda Post® GT también está indicado para toda clase de reconstrucciones de muñón o mediante postes, pero sus ventajas más destacadas se manifiestan en el tratamiento de las situaciones arriba indicadas, siendo excelente para la restauración de dientes con anatomía atípicas del conducto radicular o con una conicidad acentuada. Además, Rebilda Post® GT también sobresale en la restauración de conductos radiculares preparados con procedimientos mecánicos. Al expandirse el haz de postes después de retirarse el manguito, los postes simples finos se distribuyen por todo el conducto radicular, proporcionando- a diferencia de los postes radiculares tradicionales- un refuerzo homogéneo a toda la reconstrucción de muñón.¹⁸

8.1 GENERALIDADES DEL SISTEMA

8.1.1 INDICACIONES

En caso de sustancia dentaria insuficiente, soporte del muñón en la reconstrucción posendodóncica para el posterior apoyo y fijación de restauraciones coronarias.

8.1.2 CONTRAINDICACIONES

Alergias a metacrilatos

Pacientes con bruxismo o mordida cerrada

Menos de 1.5 mm de remanente periférico.

8.1.3 COMPOSICIÓN

Poste radicular aglomerado de composite reforzado con fibra de vidrio:

-Aproximado de 70% de fibras de vidrio

-Aproximado de 10% de relleno (alta radiopacidad de 408 %Al)

-Aproximado de 20 % de matriz (DMA)

8.1.4 PROPIEDADES BIOMECÁNICAS

-Gran resistencia a la flexión y la fractura (1.040MPa)

-Elasticidad similar a la dentina

-Translucidez

-Diámetro de un solo poste fino: 0,3 mm¹⁸ (Figura 20)

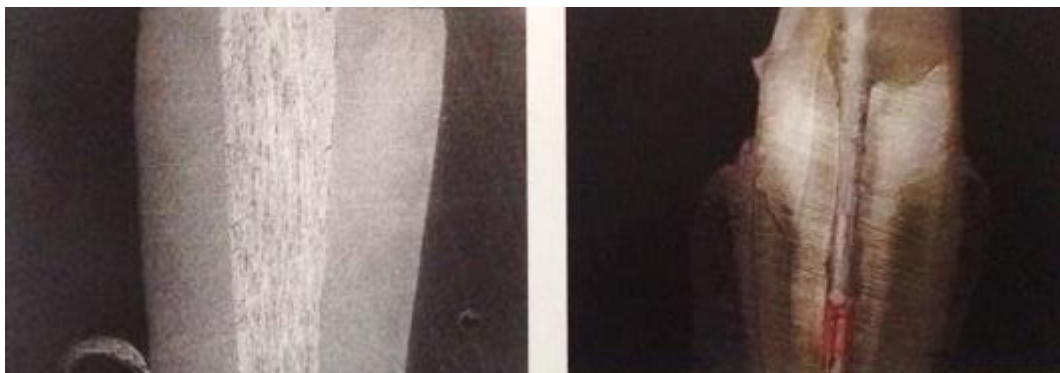

Figura 20. Corte de microscopia de rastreo, mostrando adaptación del poste al conducto.

Tomada de: Barrancos M. Operatoria Dental. 5ª. Ed. Buenos Aires: Editorial Médica Panamericana, 2015. Pp 663- 681

8.1.5 CARACTERÍSTICAS

- Poste radicular agrupado en fibras finas individuales.
 - Óptima adaptación a toda la morfología de todos los conductos radiculares.
 - Muy apropiado para conductos radiculares que se prepararon mecánicamente.
 - Todos los materiales en el set están adaptados uno al otro.
 - Aplicación que ahorra tiempo, ya que no se necesita ninguna fresa que tenga que ser adaptada al sistema.
 - Se evita una preparación amplia del conducto radicular y así no se debilita la estructura radicular.
 - Refuerzo de la reconstrucción del muñon y del composite de fijación.
- (Figura 21)

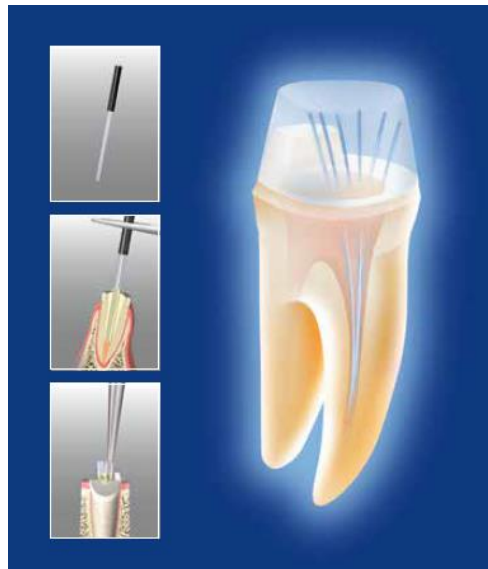

Figura 21. Poste radicular de composite reforzado con fibra de vidrio, agrupado.

Tomada de: <http://www.voco.es/es/product/Rebilda-Post-GT/index.html>

8.1.6 VENTAJAS

1. No requiere una fresa específica para el tamaño del poste correspondiente.

El haz de postes se adapta al conducto radicular. En consecuencia, se evita la pérdida adicional de sustancia dental y, aplicar Rebilda Post® GT, se minimiza el debilitamiento de la estructura dentaria.

2. Se adapta a la morfología de todos los conductos radiculares

En el paso posterior a la colocación del poste y anterior a la polimerización del composite de fijación, se retira el manguito que sujeta el haz y se expanden los postes simples en el conducto radicular utilizando un instrumento adecuado al efecto (por ejemplo un espaciador). Así se consigue un refuerzo más homogéneo del composite de fijación.

3. Fácil inserción en el conducto radicular

Dado que los postes simples finos permanecen sujetos entre si mediante un manguito con un color identificativo, Rebilda Post® GT se aplica con la misma facilidad que un poste radicular tradicional.

4. Refuerzo de la reconstrucción.

Los postes simples finos están distribuidos de modo que se desplieguen en el área de la corona dental. Como resultado, el área de contacto, por lo tanto, también de retención, entre composite y Rebilda Post® GT aumenta, reforzando así la reconstrucción.¹⁸

8.2 PRESENTACIÓN COMERCIAL

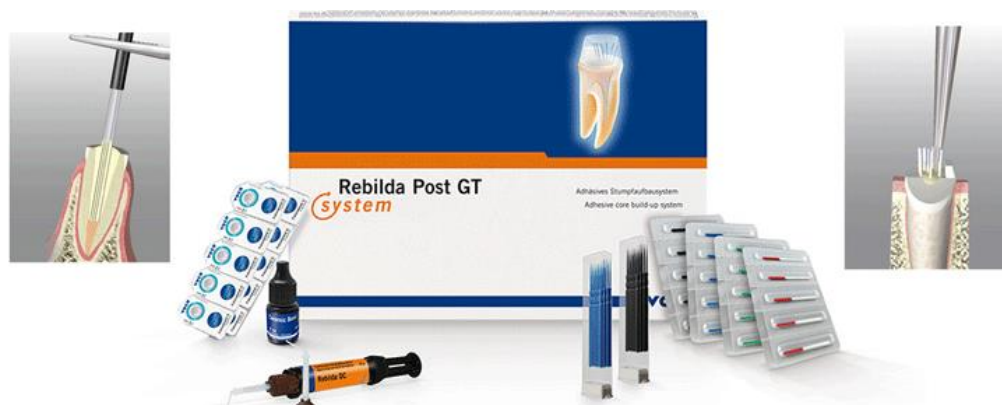

Figura 22. Presentación Comercial Rebilda Post® GT System.
Tomada de: <http://www.voco.es/es/product/Rebilda-Post-GT/index.html>

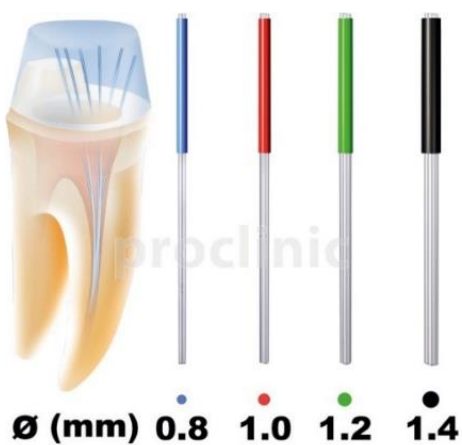

Figura 23. Cuatro tamaños: diferentes cantidades de postes finos individualizados

Tomada de: <http://www.voco.es/es/product/Rebilda-Post-GT/index.html>

Tabla 1. Medidas de Rebilda Post® GT Tomada de: www.voco.es

TAMAÑO	10 (ROJO)	12 (VERDE)	15 (NEGRO)	20 (AMARILLO)
LARGO	19 mm	19mm	19 mm	19 mm
DIÁMETRO CORONAL	1.00 mm	1.20mm	1.50 mm	2.00 mm
DIÁMETRO APICAL	0.50mm	0.65 mm	0.80 mm	1.00 mm

8.3 PROTOCOLO DE USO

Pretratamiento del conducto radicular Rebuilda Post® GT

- Conclusión exitosa del tratamiento endodóncico.
- Se recomienda la utilización de dique de goma.
- Selección del tamaño del poste apropiado basado en imagen radiográfica.
- Determinación correcta de la longitud de trabajo requerida, a nivel apical deben quedar por lo menos 4 mm de obturación endodóncica, dos tercios del poste deberán estar alojados en el conducto radicular y un tercio en la reconstrucción del muñón.
- Eliminación de la obturación del conducto radicular con una fresa Gates-Glidden, Peeso-Reamer y/o un instrumento caliente hasta que se consiga la profundidad planeada.
- Fresado de precisión con un instrumento apropiado a 1000-2000 rpm. Evitar preparación superando el ápice o perforación lateral de la raíz. (las fresas y los postes tienen que ser utilizados siempre como un sistema).
- Para garantizar un óptimo resultado del fresado, enjuagar periódicamente el conducto radicular y limpiar las fresas de restos de dentina.
- Limpiar el poste con alcohol antes de su inserción.
- Controlar la posición en la boca (el poste endodóncico debe llenar exactamente el conducto radicular, no se debe acuñar o ser fácil de remover).
- Acortar el poste a la longitud necesaria fuera de la boca con instrumentos de diamante.
- Limpiar el poste con alcohol y secar
- Silanizar, enjuagar el conducto radicular con una solución de hipoclorito de sodio al 2.5 o 5 %.

- Finalmente, enjuagar con agua y secar con puntas de papel el conducto radicular.

Para la fijación del poste radicular y para el curado del adhesivo dual con Futurabond®, aplicado en las superficies oclusales se debe fotopolimerizar 40 segundos y dentro del conducto por 20 segundos.

Fijación adhesiva con Rebilda DC® (en combinación con un adhesivo de curado dual)

Aplicación con poste radicular

- Primero elegir el tamaño de Rebilda Form® adaptar al diente a reconstruir y recortar el largo necesario.
- Preparar el conducto radicular y la sustancia dentinaria remanente y fijar el poste con Rebilda DC®. Después de la polimerización (química o con luz), colocar el Rebilda Form® que fue adaptado al muñón y rellenar con composite (Rebilda DC®)

Al utilizar el cartucho de Rebilda DC®:

Al utilizar la cánula de mezcla tipo 19, aplicar Rebilda DC® directamente en el conducto radicular. Dado el caso se puede doblar con los dedos la aguja de aplicación. Proceder como sigue si no se usa la cánula de mezcla tipo 19: humedecer Rebilda Post® con Rebilda DC® directamente en el conducto radicular, no utilizar aplicadores tipo léntulo. Rebilda Post® en un movimiento giratorio obteniendo un ligero exceso de medio cementante. En caso de que no se utilice Rebilda DC® como material de reconstrucción de muñón, eliminar los excesos de material cementante.

Al utilizar la jeringa QuickMix:

- Se recomienda aplicar Rebilda DC® directamente en el conducto radicular con la ayuda de una punta intrabucal fina (empezando la aplicación desde apical y permitiendo que la cánula de aplicación este inmersa en el composite de fijación durante la inyección)¹⁸

Para la fijación del poste radicular y para el curado del adhesivo de curado dual, aplicado en las superficies oclusales se debe fotopolimerizar 40 segundos.

- Evitar el uso de todos los materiales que contengan eugenol, en ellos también cuentan algunos materiales de obturación de conducto radicular, ya que pueden impedir la polimerización del composite de fijación.

Reconstrucción del muñón

Limpieza, desinfección y esterilización.¹⁸

8.4 COSTO

\$7,900

Incluye: 20 Postes, una jeringa de Rebilda DC® de 10 gramos, 20 unidades de Futurabond®, un frasco de 5 mililitros de Ceramic Bond®. (Figura 25)

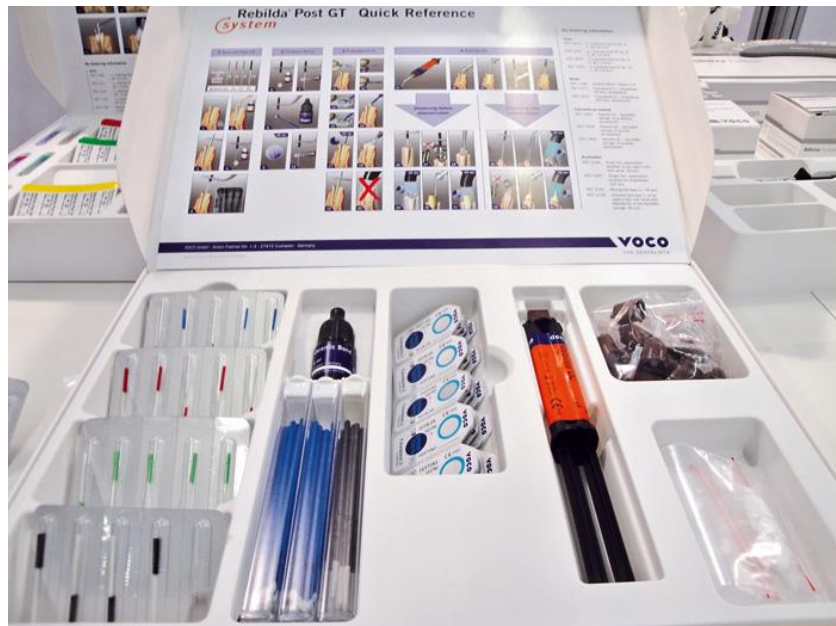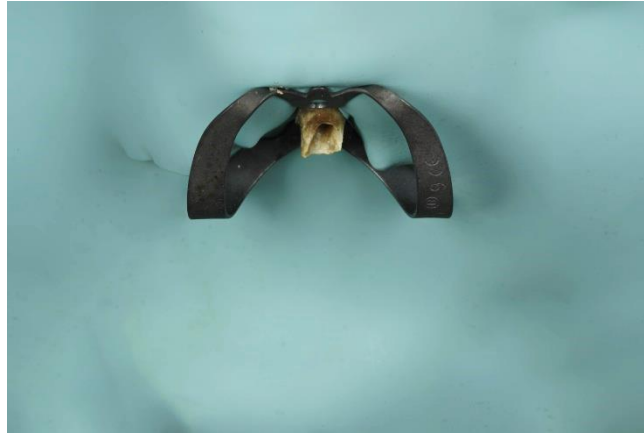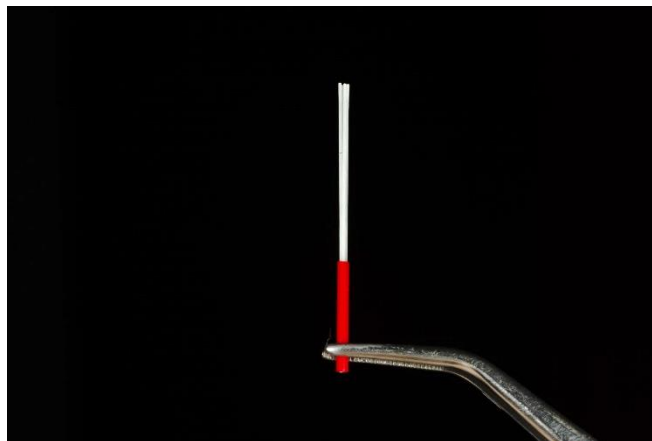


Figura 25. Rebilda Post® GT System
Tomada de: <http://www.voco.es/es/product/Rebilda-Post-GT/index.html>

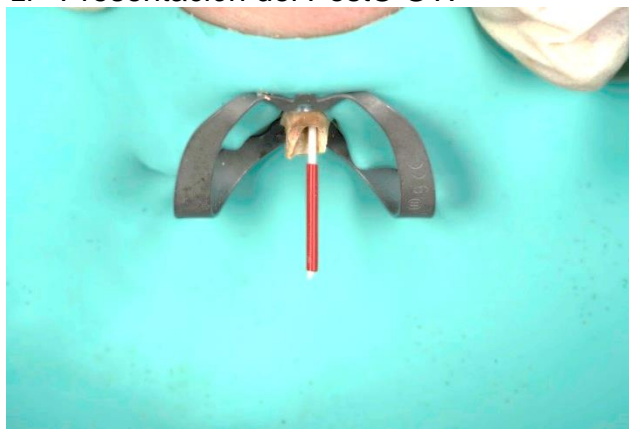
8.5 CASO CLÍNICO:



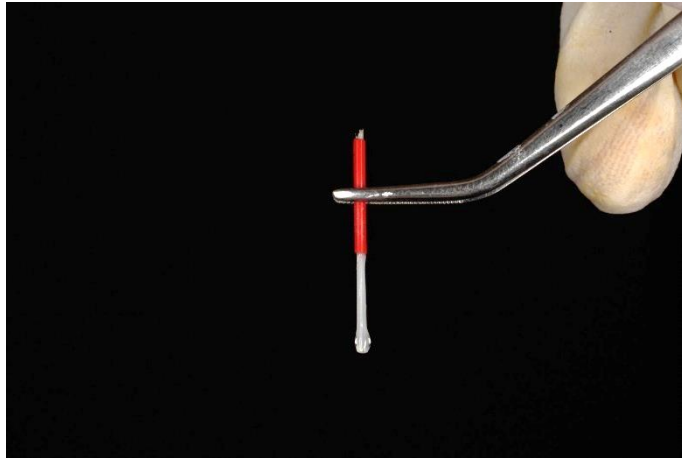
1. Aislamiento absoluto del diente a restaurar.



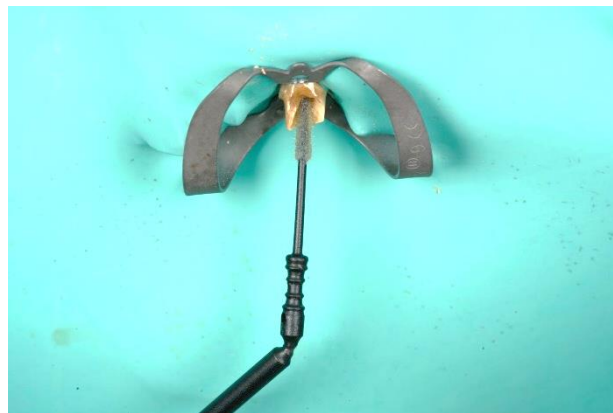2. Presentación del Post® GT.



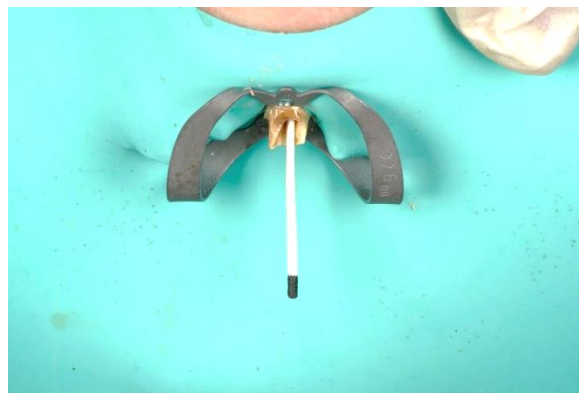3. Prueba de adaptación al conducto.



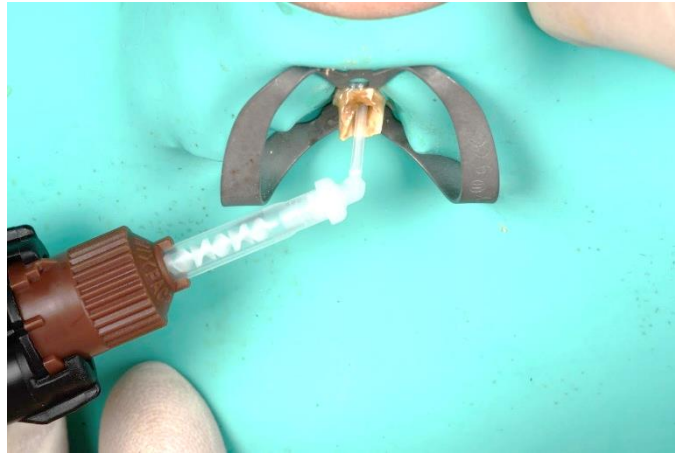
4. Silanización con Ceramic Bond®.



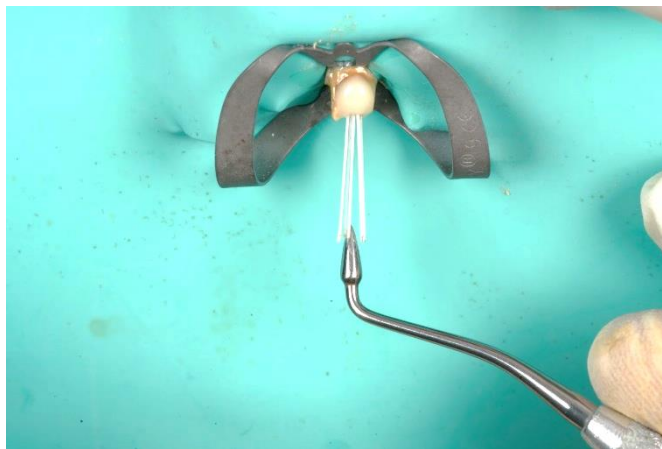5. Aplicación de adhesivo Furabond®.



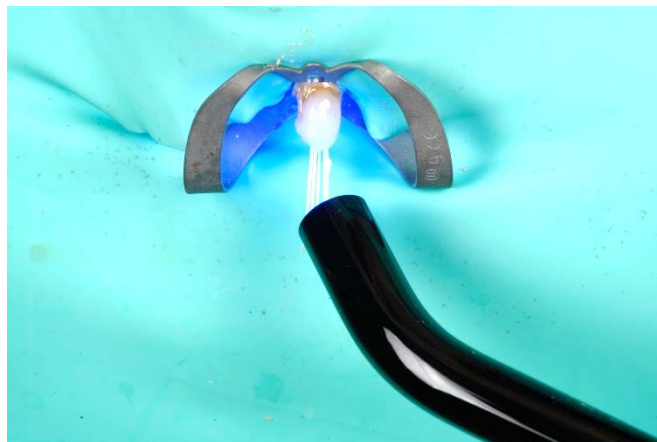
6. Secado con puntas de papel.



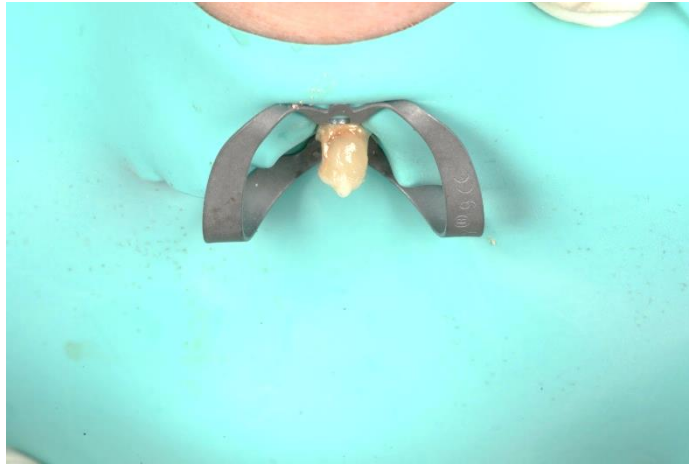7. Obturado tridimensional con Rebilda DC®.



8. Liberación del mango y separación de fibras.



9. Fotopolimerización de Rebilda Post® GT.



10. Conformación del muñón.



11. Diseño del muñón.

Todas las imágenes de este caso clínico fueron donadas por el Especialista Cristiano Alves Pereira.

CONCLUSIONES

En base a la información recabada en esta revisión bibliográfica, donde se plasmaron las características de un diente que ha tenido tratamiento endodóncico, concluimos que el uso de cualquier sistema de postes está destinado principalmente a la retención de la restauración final y a distribuir las fuerzas oclusales a lo largo del eje longitudinal del diente a través de la dentina que lo rodea y no como erróneamente se ha pensado, en darle resistencia al diente con tratamiento de conductos radiculares.

Los postes de fibra de vidrio poseen mejores propiedades estéticas, mecánicas y físicas.

Tienen una gran resistencia gracias a su módulo de elasticidad semejante al del diente.

Al momento de ser cementado, forman un monobloque cuando son cementados con cementos resinosos, pero el espesor del cemento debe ser lo menor posible para reducir la interfaz poste – dentina y así mejorar su funcionamiento biomecánico

Los postes de fibra de vidrio son los que ofrecen una fácil manipulación, así mismo una fácil remoción en caso de fracaso.

También analizamos ventajas y desventajas del sistema de la casa comercial VOCO Rebuilda Post® GT, encontrándolo satisfactorio, en cuanto a sus propiedades y ventajas que menciona el fabricante, así como su fácil manipulación, el ahorro de tiempo, pero lo más importante la preservación de la mayor cantidad de dentina remanente posible, ya que este sistema, no utiliza ningún drill para conformar el conducto, a diferencia de otros sistemas.

REFERENCIAS BIBLIOGRAFICAS

1. Ingle J. Endodoncia. 3ª. Ed. México; Nueva Editorial Interamericana, 1988. Pp 913
2. Monografías
(<http://www.monografias.com/docs112/postes-fibra-vidrio-opcion-terapeutica-diente-despulpado/postes-fibra-vidrio-opcion-terapeutica-diente-despulpado.shtml>)
3. <http://eprints.ucm.es/6076/1/r.pdf>)
4. Barrancos M. Operatoria Dental. 5ª. Ed. Buenos Aires: Editorial Médica Panamericana, 2015. Pp 663- 681
5. Scotti R. Pernos de fibra: aplicaciones bases teóricas y aplicaciones clínicas. 1ª. Ed. Barcelona: Editorial Masson, 2004. Pp. 1-50
6. Estrela C. Ciencia Endodóntica. 1ª. Ed. Sao Paulo: Editorial Artes Médicas Latinoamérica, 2005. Pp 991-1006
7. Lima Machado de M.E. Endodoncia; Ciencia y Tecnología, Tomo 3. China: Editorial AMOLCA, 2016. Pp 989-1054
8. Nageswar Rao R. Endodoncia Avanzada. Venezuela: Editorial AMOLCA, 2011. Pp 757-787
9. Cohen S. Vías de la Pulpa. 11ª. ed. España: Editorial Mosby Elsevier, 2006. Pp 818-846
10. Canalda Sahli C. Endodoncia, técnicas clínicas y bases científicas, 3ª. Ed. España: Editorial Elsevier Masson, 2014. Pp 350-359
11. Weine S. F. Tratamiento Endodóncico. 5ª. Ed. Madrid: Editorial Harcourt Brace, 1997. Pp 757-787
12. Cohen S. Pathways of the Pulp. 9ª. Ed. St. Louis Missouri: Editorial Mosby Elsevier, 2006. Pp 786- 821
13. Cedillo J, Cedillo V. Restauración posendodóncica, técnica de postes accesorios de fibra de vidrio. Revista ADM 2017; 74 (2) 79-89
14. Tiznado G.E, Robles D, Sánchez H, Rodríguez J, Ríos S. Pruebas de adhesión en postes de fibra de vidrio utilizando dos diferentes cementos a base de resina. Revista Tame 2012, 1(1); 2-8
15. Lamas C, Menacho S, Terán L, Ángulo G, Jiménez J, Cisneros A. Estado actual de los postes de fibra de vidrio. Odontología Sanmarquina 2015, 18 (2);111-116

16. Cedillo J, Espinosa R. Nuevas tendencias para la cementación de postes. Revista ADM 2011; 68 (4); 196-206
17. Calabria H. Postes prefabricados de fibra. Consideraciones para su uso clínico. Odontoestomatología 2010; 16(12); 4-22
18. Voco Los Dentalistas
(<http://www.voco.es/es/product/Rebilda-Post-GT/index.html>)