



**UNIVERSIDAD NACIONAL AUTÓNOMA DE  
MÉXICO**

---

---



**FACULTAD DE ODONTOLOGÍA**

RECONOCIMIENTO DE LA CAVIDAD BUCAL EN UN  
GRUPO DE ESTUDIANTES DE LA FACULTAD DE  
ODONTOLOGÍA A PARTIR DEL USO DE LA  
FOTOGRAFÍA. 2017.

**T E S I N A**

QUE PARA OBTENER EL TÍTULO DE

**C I R U J A N A   D E N T I S T A**

P R E S E N T A:

MAGALI HUAMANI JUÁREZ

TUTORA: MTRA. MIRIAM ORTEGA MALDONADO



Universidad Nacional  
Autónoma de México

Dirección General de Bibliotecas de la UNAM

**Biblioteca Central**



**UNAM – Dirección General de Bibliotecas**  
**Tesis Digitales**  
**Restricciones de uso**

**DERECHOS RESERVADOS ©**  
**PROHIBIDA SU REPRODUCCIÓN TOTAL O PARCIAL**

Todo el material contenido en esta tesis esta protegido por la Ley Federal del Derecho de Autor (LFDA) de los Estados Unidos Mexicanos (México).

El uso de imágenes, fragmentos de videos, y demás material que sea objeto de protección de los derechos de autor, será exclusivamente para fines educativos e informativos y deberá citar la fuente donde la obtuvo mencionando el autor o autores. Cualquier uso distinto como el lucro, reproducción, edición o modificación, será perseguido y sancionado por el respectivo titular de los Derechos de Autor.

# Índice

	<b>Pág.</b>
1. Introducción .....	4
2. Antecedentes	
2.1. ¿Qué es la autoexploración bucal? .....	5
2.1.1 Importancia de la autoexploración bucal.....	6
2.1.2 ¿Cómo se realiza la autoexploración bucal?.....	7
2.1.3 Estructuras anatómicas implicadas en la autoexploración bucal, una breve descripción de la normalidad.....	17
2.1.4 Anomalías y enfermedades de las estructuras anatómicas implicadas en la autoexploración bucal.....	24
2.2 Promoción de la autoexploración bucal.....	51
2.3 Salud autopercebida.....	57
2.3.1 Evaluación de la imagen corporal.....	58
2.3.2 Autoevaluación de la salud bucal.....	62
3. Planteamiento del problema.....	63
4. Justificación.....	63
5. Objetivo.....	
5.1 Objetivo General.....	64
5.2 Objetivo específico.....	64
6. Metodología.....	64
7. Resultados.....	69
8. Discusión.....	76
9. Conclusiones.....	77
10. Referencias Bibliográficas.....	78
11. Índice de figuras.....	83
12. Anexos.....	85



---

## AGRADECIMIENTOS

A la fuerza que nos permite día a día seguir existiendo, a la vida y a todo aquello que nos ha permitido llegar hasta aquí, como seres individuales, y como partes de un todo.

A mi Madre. Por ser la mujer fuerte, decidida, inteligente y cariñosa, capaz de sobrellevar pesadas cargas que me ha acompañado a lo largo de mi vida. Por su amor incondicional, su apoyo, y sus consejos.

A mi Padre. Por ser el hombre que me ha guiado en este camino, y me ha brindado su apoyo y su cariño.

A la institución que me abrió sus puertas, me acogió y me ha brindado sus conocimientos y recursos para formarme como profesional. A la UNAM, y la Facultad de Odontología.

A mis amigas. Por el tiempo juntas, por su cariño, comprensión y paciencia. Por las risas y el apoyo mutuo. Que estos lazos afectuosos se prolonguen por mucho tiempo.

A todos aquellos que, directa o indirectamente, han estado involucrados en mi aprendizaje. A los profesores, a mi Tutora por su apoyo y paciencia. A mis compañeros, y a los Pacientes que amablemente me permitieron atenderlos.



## 1. INTRODUCCIÓN

La Organización Mundial de la salud (OMS) lleva varios años haciendo recomendaciones a la comunidad médica para cambiar el enfoque con el cual ha enfrentado los diferentes problemas de salud que aquejan a la humanidad, ya que desde las más antiguas prácticas médicas el ser humano ha insistido en utilizar acciones interceptivas y restaurativas para corregir estos problemas.<sup>1,2,3</sup>

Con el paso del tiempo la medicina fue incluyente considerando medidas preventivas. En ese sentido, el desarrollo del presente trabajo de investigación se aboco en conocer que tanto los estudiantes de la Facultad de Odontología, considerando el enfoque preventivo de la medicina actual, realizan acciones preventivas de autocuidado y diagnóstico precoz de enfermedades bucodentales. Para ello, se utilizó como instrumento base, el test de figuras <sup>4</sup> que sirve para evaluar la autopercepción de la imagen corporal de las personas. Este test generalmente se utiliza para identificar problemas de autoestima, depresión y trastornos alimenticios en adolescentes.

Con base en el diseño del test de figuras, lo que realizamos a lo largo del trabajo fue una propuesta para evaluar la autopercepción de la salud bucodental de estudiantes de la Facultad de Odontología de segundo y cuarto año de la carrera, con la ayuda de la fotografía clínica.



---

## 2. ANTECEDENTES

### 2.1 ¿Qué es la autoexploración bucal?

La autoexploración bucal es un instrumento del segundo nivel de prevención, desarrollado con la finalidad de que los pacientes se adhieran a la conducta preventiva relacionada con la detección temprana de la enfermedad; como tal es una técnica educativa participativa, que permite asociar el conocimiento con la experiencia individual, potenciando las conductas saludables de los pacientes.<sup>5,6,7</sup>

Este procedimiento es parte del autocuidado, es decir las acciones que debe realizar el propio paciente para el cuidado de su integridad, éste debe ser enseñado y promovido por los profesionales de la salud. La autoexploración bucal es un método sencillo y práctico que permite conocer cualquier cambio que acontece en la boca por parte del paciente mediante la inspección y palpación de la cavidad oral, el cuello y el rostro, con el propósito de identificar cualquier alteración, la cual debe de ser consultada con su odontólogo o médico familiar.<sup>6,7,8,9</sup>



### **2.1.1 Importancia de la autoexploración bucal**

Las enfermedades bucales son consideradas como uno de los principales problemas de salud pública debido a su alta prevalencia e incidencia en todas las regiones del mundo, teniendo una mayor carga en las poblaciones desfavorecidas y marginadas socialmente. Las graves repercusiones en términos de dolor, deterioro de la función y el efecto en la calidad de vida también debe ser considerado. <sup>1,2,3</sup>

La odontología reconoce que es necesaria la creación de nuevas estrategias y el establecimiento de programas educativos e informativos. Fomentar y conservar la salud oral trae varios beneficios, se ayuda a disminuir la morbilidad y favorecer la condición de vida de los individuos.<sup>10</sup>

La frecuencia relativa del cáncer bucal, su diagnóstico tardío en cerca del 50% de los pacientes, la posible efectividad de la prevención, tanto primaria como secundaria y accesibilidad de la exploración de su zona de desarrollo por un profesional de la salud, son razones más que suficientes para justificar programas permanentes de prevención y diagnóstico temprano de la enfermedad, adecuados a las condiciones concretas de cada país.<sup>6,7,8,11</sup>

La comunidad odontológica tiene la responsabilidad en la educación, detección precoz, el diagnóstico y la remisión al especialista de pacientes con cáncer oral. El cumplimiento de esta responsabilidad por parte del odontólogo proporcionará una tasa de supervivencia mayor para nuestros pacientes y una marcada reducción en las tasas de morbilidad y mortalidad mundial.<sup>6,7,8</sup>

Debería ser posible revisar regularmente la boca de los pacientes, debido a las imposibilidades de esto hemos de recurrir a un método sencillo y práctico que nos permita conocer cualquier cambio que acontezca en la boca de



nuestros pacientes, dicho método es la autoexploración bucal, y así elevar la cantidad de pacientes que acuden a tiempo con un especialista.<sup>6,7,8</sup>

### **2.1.2 ¿Cómo se realiza la autoexploración bucal?**

Consiste en enseñar al paciente a revisar por sí mismo su cavidad bucal, este procedimiento también incluye la cara y el cuello. La simplicidad es la clave para poder enseñar este método preventivo; para ello se requiere de un espejo en el que el paciente pueda observar con claridad y nitidez su rostro por completo, de ser posible se usará un espejo grande colocado en la pared o en su defecto un espejo de mano, y debe haber buena iluminación. Se puede contar con el apoyo de materiales como gasas, abatelenguas o toallitas húmedas, aunque estos materiales no son indispensables, ya que se busca generar la mayor cercanía posible con el entorno donde el paciente realizará de forma rutinaria la autoexploración.<sup>7,9,11,12</sup>

Por medio de instrucciones verbales, el instructor indica los pasos de la autoexploración bucal, y debe señalar las estructuras anatómicas distintivas de cada área que se va revisando, mientras el paciente las examina, se le debe dar la oportunidad de resolver cualquier duda, y en caso que el paciente detecte alguna alteración se le aconseja vigilarla durante dos semanas, si la anomalía no cede se le indica al paciente buscar una evaluación profesional. Al inicio se le debe indicar al paciente que retire cualquier prótesis dental que porte para poder observar todas las áreas.<sup>7,9,11,12</sup>

El paciente puede recibir la información e instrucciones impresas, pero lo más importante es que lo realice de forma práctica. Debe ser una sesión individual





con un tiempo de duración aproximado de 15 minutos, usando términos que el paciente pueda comprender.<sup>7, 9, 11, 12</sup>

El profesional de la salud puede usar guantes, cubrebocas y las barreras de protección que considere pertinentes para el control de infecciones, pero debe evitar el uso de espejos intraorales e instrumental similar, ya que el objetivo no es el diagnóstico, si no el enseñar la técnica de la autoevaluación. El diagnóstico debe realizarse con anterioridad, y de ser posible ser revelado al paciente después de la demostración.<sup>11, 12</sup>

Un método sencillo y ordenado para mostrarle a los pacientes cómo realizar la autoexploración bucal es dividiendo el proceso en tres fases, en la primera se revisa el cuello, en la segunda la cara, y por último revisamos la boca.

- CUELLO.

La inspección de la cara y el cuello permite al paciente detectar cambios de pigmentación, aumentos de volumen, asimetrías u otras alteraciones. Se le debe instruir para palpar el cuello, primero se le pide al paciente que gire la cabeza hacia un lado para facilitar la exploración del músculo esternocleidomastoideo, deslizando la mano hacia arriba y hacia abajo, con la finalidad de palpar los ganglios linfáticos asociados a dicho músculo (FIGURA 1). Se le pide al paciente que esté atento a la sensación de protuberancias y que inspeccione también el borde inferior de la mandíbula.<sup>6, 7, 9</sup>

El último paso que se debe enseñar es colocar los dedos alrededor del cartílago tiroideo (manzana de Adán) para que el paciente lo mueva de un lado a otro, debemos tener en cuenta que puede haber crepitación asociada con el movimiento, pero debe haber una buena movilidad lateral. Sin que lo suelte,



se le pide al paciente que pase saliva, el cartílago debe moverse superiormente. (Figura 2).<sup>7,9</sup>

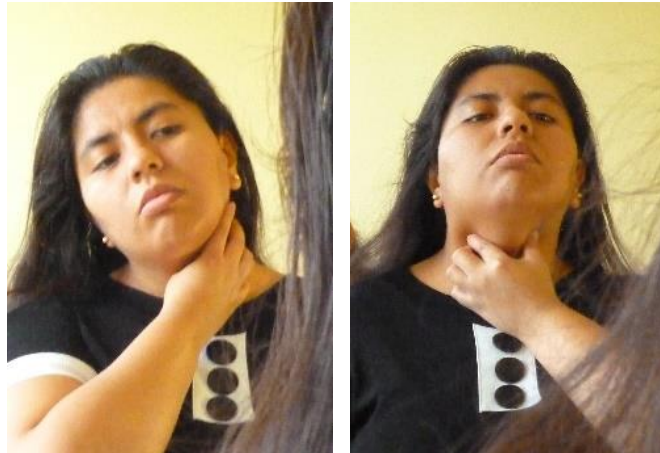

Figura 1. Palpación de ganglios linfáticos. Figura 2. Palpación del cartílago tiroideo

- CARA.

Frente al espejo se le pide al paciente que reconozca el color y las características generales de su rostro, incluyendo el cuello y los labios, sin que haga gesticulaciones o muecas, para que posteriormente sea capaz de reconocer cambios en el color de la piel, bultos, llagas o asimetrías (Figura 3). También se le muestra cómo palpar las superficies externas de las mejillas, en busca de cambios en la tonicidad muscular, puntos de dolor u otras anomalías que el paciente detecte. En general se le pide que note y palpe las áreas donde haya aparición de nevos, espinillas o cicatrices. En caso de que use gafas estas deben ser retiradas para permitir la revisión en las áreas que rodean los ojos. (Figura 4).<sup>9, 12</sup>




Figura 3. Inspección del rostro      Figura 4. Palpación del rostro

- BOCA.

Situado frente al espejo el paciente examinará su boca, debiendo mirar y tocar cuidadosamente cada región siguiendo siempre el mismo orden.

**Labio:** Se coloca al paciente frente a un espejo, y se le pide que observe de cerca los labios para que evalúe si son simétricos, si presentan alteraciones en el color o heridas. Con la boca cerrada se le dan indicaciones la paciente para que palpe con sus dedos desde la piel hasta la mucosa labial, desde una comisura labial a otra, a la altura del surco vestibular. <sup>6,7</sup>

Sin abrir los dientes se procede a que el paciente traccione el labio superior con los dedos, de tal forma que se puede observar la superficie mucosa y pueda evaluar el frenillo labial, se realiza el mismo procedimiento con el labio inferior. Se le pide al paciente que en ambos casos observe el color y la textura de la mucosa y la encía vestibular, también se le instruye para la palpación de los vestíbulos labiales, lo cual puede evidenciar cualquier signo de alteración en las glándulas salivales accesorias, la inserción de los frenillos y la consistencia normal de la encía y el labio (Figuras 5 y 6). <sup>6,7,9,12</sup>



En cuanto a la encía se debe mostrar la coloración normal y el puntilleo que indican salud del periodonto. Explicando al paciente los signos y síntomas de las alteraciones que se pueden presentar.<sup>9</sup>




Figura 5. Inspección del labio superior.



Figura 6. Inspección del labio inferior.

**Carrillo:** Con la boca abierta, usando los dedos o un depresor, se le pide al paciente que mueva las mejillas de tal manera que sea posible observar la mucosa de la mejilla, comenzando por el lado derecho, desde la comisura hasta el espacio retromolar, observando el color y la textura. Se le debe explicar al paciente las estructuras normales que se deben observar en esta área como son la terminación del conducto de la parótida, la línea alba, las glándulas sebáceas ectópicas, las ocasionales manchas oscuras de origen étnico; la maniobra se repite en el lado izquierdo. Se debe hacer hincapié en la aparición de manchas blancas, rojas u oscuras, así como en las lesiones por mordeduras. (Figura 7).<sup>7,9,12</sup>



Figura 7. Revisión de la mucosa del carrillo

**Paladar:** Con la boca abierta se le pide al paciente que incline la cabeza hacia atrás para permitir una visualización adecuada del paladar duro y blando, se le explica al paciente las estructuras que debe observar como son la papila incisiva, el rafe medio, las rugas palatinas, así como variantes ocasionales como los torus. Se le pide al paciente que observe el color y la presencia de cualquier abultamiento anormal. También se debe instruir al paciente en la revisión de la bucofaringe, con la boca abierta y hasta donde la vista del paciente alcance se debe identificar las tonsilas y la úvula (Figura 8).<sup>6,7,9,11,12</sup>



Figura 8. Inspección del paladar



**Lengua:** Para la revisión de la lengua se comienza examinando el dorso, para ello se le pide al paciente que la muestre frente al espejo o en caso de ser necesario, con ayuda de una gasa pequeña, que la traccione para poder observarla (Figura 9). En esta región pueden identificarse normalmente las papilas, y algunas alteraciones como la glositis romboidal media.<sup>6,7,9,11,12</sup>

Se debe comprobar la movilidad lingual, para ello se le pide al paciente que mueva la lengua en diferentes direcciones.

Después con ayuda de la gasa se tracciona, por la punta o vértice, para poder revisar los bordes laterales de la lengua, moviéndola hacia la izquierda y la derecha, tratando de observar desde la base hasta la punta. (Figura10).<sup>6,7,9,11,12</sup>



Figura 9. Revisión del dorso de la lengua    Figura 10. Revisión de los bordes laterales de la lengua

**Piso de boca:** Se le pide al paciente que coloque la punta de la lengua en el paladar para examinar la parte inferior de la lengua y el piso de boca. En esta área debemos revisar algunas estructuras anatómicas como la salida de los conductos de las glándulas salivales, frenillo lingual, y alertar al paciente sobre posibles variantes anatómicas como los torus, para ello le pedimos que use uno de sus dedos con la gasa para palpar la superficie de la encía mandibular.



Respecto a la cara ventral de la lengua se le señala al paciente las áreas venosas y que identifique su color. (Figura 11).<sup>6,7,9,11,12</sup>



Figura 11. Revisión de la cara ventral de la lengua

**Exploración dental:** Para poder inspeccionar correctamente los órganos dentarios se le recomienda al paciente que debe realizarlo después de la higiene bucal, y que puede usar una gasa o algodón para eliminar el exceso de agua y saliva que podrían dificultar la visión de las superficies dentales. Se le debe explicar al paciente la secuencia por cuadrantes, comenzando por el superior derecho, seguido del superior izquierdo, y después los inferiores, izquierdo y derecho. El paciente debe comenzar la observación desde el órgano dentario más posterior presente en la arcada, avanzando hacia anterior, revisando cada uno por sus caras oclusales o incisales, linguales o palatinas y vestibulares, para que pueda identificar las características que se le vayan indicando (Figura 12).

Entre los aspectos que debemos indicar al paciente que observe en sus dientes son:<sup>13,14,15</sup>

**-Cantidad,** es decir registrar las ausencias.



**-Su forma y tamaño.**

**-Manchas sobre las superficies dentales** (Blancas o pigmentación por otros agentes como los alimentos y medicamentos).

**-Presencia de caries.**

**-El estado de las restauraciones** presentes en ellos.

**-Alteraciones por desgaste** (erosiones, abrasiones, etc.)

Otro aspecto que se deben evaluar es la movilidad. Para observarla basta con sujetar cada diente entre los dedos pulgar e índice, sin ejercer fuerza alguna, y luego presionar con el dedo índice sobre cada uno de los dientes, con la menor fuerza posible, y manteniendo el dedo pulgar para que funja como soporte de cada diente. Lo ideal es no sentir ningún desplazamiento. <sup>15</sup>

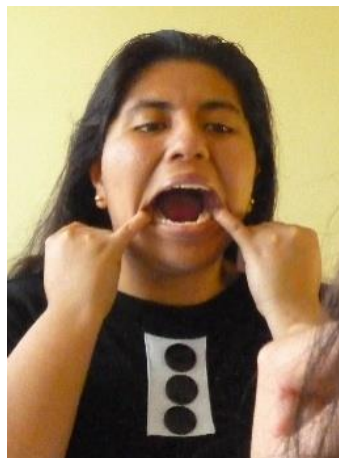

Figura 12. Revisión dental

La parte más complicada de la autoexploración bucal consiste en motivar al paciente para que lo realice en casa de forma rutinaria, para ellos se utilizan las mismas técnicas de motivación que se emplean para que el paciente realice los procedimientos de higiene bucodental.<sup>6</sup>





---

Después de que se le ha explicado al paciente los pasos para la autoexploración bucal debe ser consciente de lo que es normal en su boca, cara y cuello. Se debe hacer hincapié en la importancia de la autoexploración como método preventivo de los diversos padecimientos bucales, así como todo lo posible para alentar y motivar a los pacientes a realizar el procedimiento por lo menos una vez al mes.<sup>7,9</sup>

Por recomendación de la OMS la autoexploración bucal debe informar al paciente acerca de la integridad de sus dientes, así como si los tejidos blandos tienen un color uniforme, o si se han encontrado bultos inusuales, inflamaciones o úlceras.<sup>16</sup>

Se le aclara al paciente que la autoexploración bucal que realice en su casa debe ser más ágil, a diferencia de la que se acaba de realizar a manera de práctica. Y por último se le indica que, al observar una lesión por dos semanas, si no remite, debe acudir al dentista o médico.<sup>7,9</sup>



### 2.1.3 Estructuras anatómicas implicadas en la autoexploración bucal, una breve descripción de la normalidad.

- CUELLO.

Es la región comprendida entre la cabeza y el tórax, con una longitud de entre 7 cm y 8 cm, variando según sexo y edad. Por el cuello pasan varios elementos importantes tales como **la médula espinal, el esófago, la laringe, la tráquea, los vasos sanguíneos (arteria carótida, la vena yugular interna y la vena yugular externa) y los linfáticos.** En la línea media se encuentran órganos importantes como la **glándula tiroides**, y también el hueso hioides, el cartílago tiroides y el cartílago cricoides.<sup>14,17</sup>

Es de suma importancia conocer la anatomía de las cadenas linfáticas (Figura 13), por su participación en la evolución de las patologías neoplásicas e inflamatorias de cabeza y cuello. Tradicionalmente se clasifican en superficiales (**grupos ganglionares pericervicales, cadena yugular anterior, cadena yugular externa**) y profundos (**grupos laterales profundos del cuello, grupo cervical profundo yuxtacervical**).<sup>14</sup>

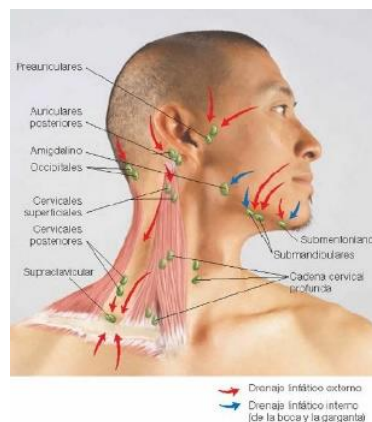

Figura13. Cadenas linfáticas



- CARA.

Es una región anatómica de suma importancia ya que en ella se encuentran los órganos encargados de la visión, el olfato, la audición, el gusto, el habla, así como las vías aerodigestivas y la expresión facial, sin olvidar los atributos estéticos que están implícitos en ella.<sup>14</sup>

La cara está constituida por un macizo óseo, que a su vez se conforma por catorce huesos, también por diversos tipos de tejido blando (muscular, graso, nervioso, piel y mucosas), y órganos especializados (**ojos, oídos, nariz y el aparato estomatognático**). (Figuras 14 y 15).<sup>14</sup>

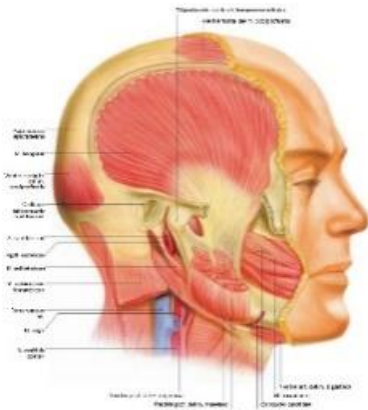


Figura 14. Tejidos blandos de la cara

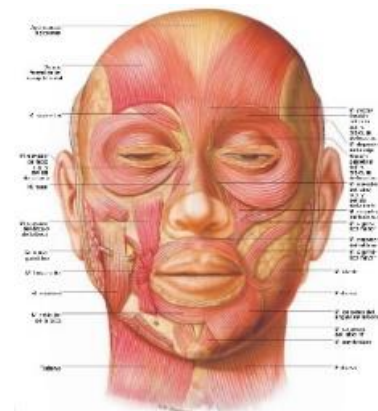


Figura 15. Músculos faciales



- SISTEMA ESTOMATOGNÁTICO.

Es la unidad morfofuncional constituida por un conjunto de estructuras óseas (**huesos maxilares y mandíbula**), musculares (**músculos de la masticación y músculos faciales**), nerviosas, glandulares (**glándulas salivales**) y **dentales**, así como las **articulaciones témporo-mandibulares** y dento-alveolares (Figura 16); comparte funciones con los sistemas digestivo (masticación y deglución), respiratorio, fonológico (habla) y de expresión estético-facial (mantenimiento de la postura de la cabeza, mandíbula, de la lengua y del hueso hioides), y con los sentidos del gusto, tacto, equilibrio y orientación. <sup>18,19,20</sup>

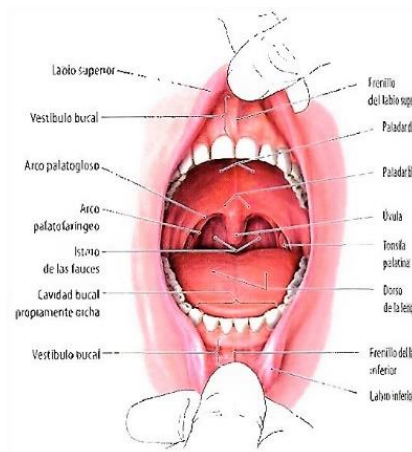


Figura 16. Sistema estomatognático

Otras estructuras importantes que forman parte del sistema estomatognático son la lengua, la mucosa bucal y el periodonto. Un elemento importante dentro de la fisiología del sistema estomatognático es la saliva.



**Órganos dentarios o dientes:** Son órganos duros, situados en sus espacios propios (alvéolos) tanto en los maxilares como en la mandíbula, su función esencial es la masticación, y con ello la formación del bolo alimenticio (Figura 17). El ser humano presenta dos denticiones a lo largo de su desarrollo, la primera cuenta con un total de 20 dientes y la segunda con 32 (Figura 18). Existe una relación anatomo-funcional entre los dientes de cada arcada cuando entran en contacto, llamada oclusión, esta relación debe estar en armonía con las articulaciones témporo-mandibulares. A su vez los dientes están formados por varias sustancias, como son el esmalte, la dentina y el cemento, los primeros les confieren a los dientes su coloración marfileña. Finalmente, cada diente es irrigado e inervado por pequeños vasos sanguíneos y nervios que entran en cada uno de los dientes por su ápice y, pasan hasta el conducto y la cámara pulpar. (Figura).<sup>15, 17, 19,20</sup>

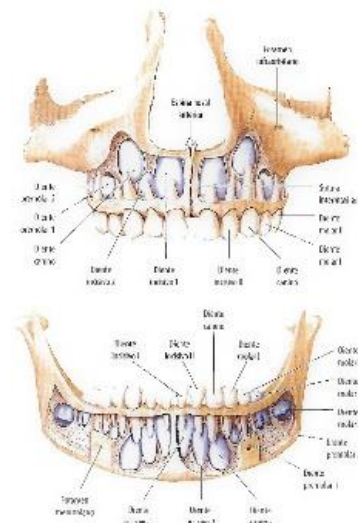
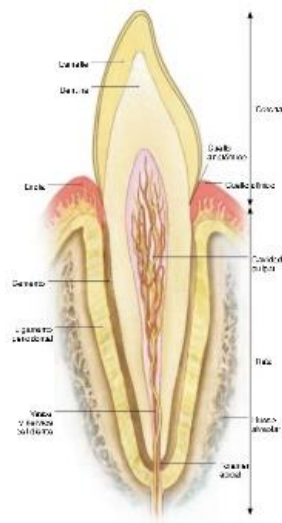


Figura 17. Estructura de los órganos dentarios Figura 18. Dentición primaria y secundaria



**Lengua y piso de boca:** Es un órgano móvil, musculoso, situado en la cavidad oral propiamente dicha, adherido, donde radica el sentido del gusto y se le consideran dos caras, dos bordes, una base y un vértice (Figura 19). El dorso de la lengua debe ser de apariencia húmeda y color rosado, en su superficie encontramos las papilas gustativas, que le dan una apariencia aterciopelada. La base de la lengua, por medio del frenillo lingual, está unida al piso de la boca, esta es una región pequeña en forma de herradura que se encuentra entre el borde interno de la mandíbula y el hueso hioides, por encima del músculo milohioideo y por debajo de la porción móvil de la lengua; los conductos de la glándula submandibular (conductos de Wharton) desembocan en las papilas situadas a cada lado del frenillo lingual, la superficie de esta región debe ser de color rosada y lisa, a través de la mucosa son visibles los vasos raninos(Figura 20). Cumple las funciones de masticación, deglución y fonoarticulación..<sup>15, 17, 19,20</sup>

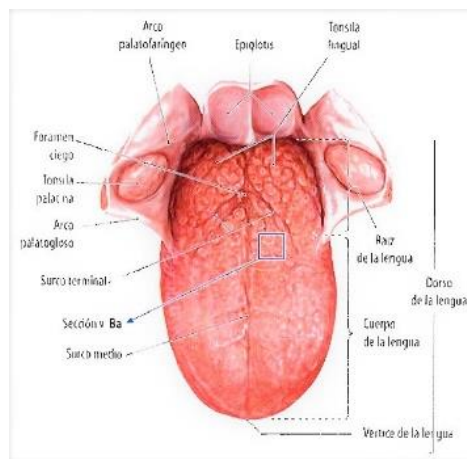


Figura 19. Anatomía lingual

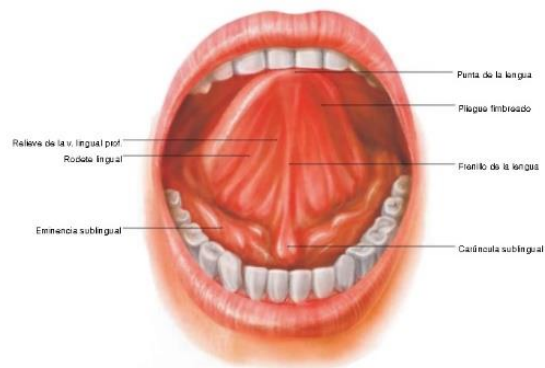


Figura 20. Piso de boca



**Labios y Mucosa bucal:** Los labios son dos pliegues musculomembranosos (uno superior y uno inferior), que rodean la boca y al abrirse dejan visibles las encías y los dientes, sus extremos se unen en las comisuras labiales; en su superficie externa tienen piel y en su superficie interna hay mucosa bucal (mucosa de revestimiento), la unión de estos dos tejidos forma la zona del bermellón. El frenillo labial, un pliegue de la mucosa situado en la línea media, conecta cada labio con la encía (Figura 21).

La mucosa alveolar se encuentra adyacente a la encía y se une a la mucosa labial, la mucosa bucal recubre también los carrillos, el paladar duro, paladar blando y piso de boca, es un territorio ricamente innervado, y la mucosa bucal en general debe ser observarse húmeda, rosada y elástica; sobre la mucosa del carrillo, a lo largo de una línea que coincide con el plano oclusal, es visible una línea blanca de epitelio queratinizado, llamada línea alba. Otro elemento importante que se encuentra en los carrillos es el conducto parotídeo o conducto de Stenon, suelen localizarse cerca del segundo molar superior<sup>15,17,19,20</sup>

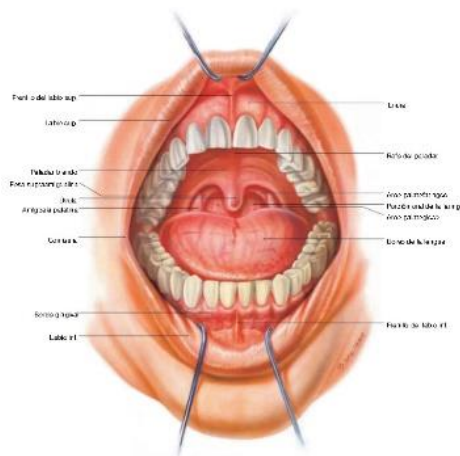


Figura 21. Labios y mucosa bucal.



**Periodonto:** La encía es la porción de la mucosa bucal que está firmemente unida al maxilar y la mandíbula, tanto por su cara vestibular como por la lingual, y que rodea y está insertada en los dientes. Tiene tres regiones claramente diferenciadas: la encía adherida, la mucosa alveolar, y la encía libre. El surco gingival es la porción de encía libre entre el borde de la misma y el diente. Una encía sana presenta un aspecto puntiforme en el espacio interdentario, y un color rosado, aunque puede haber manchas melánicas (Figura 22).<sup>15,17,20</sup>

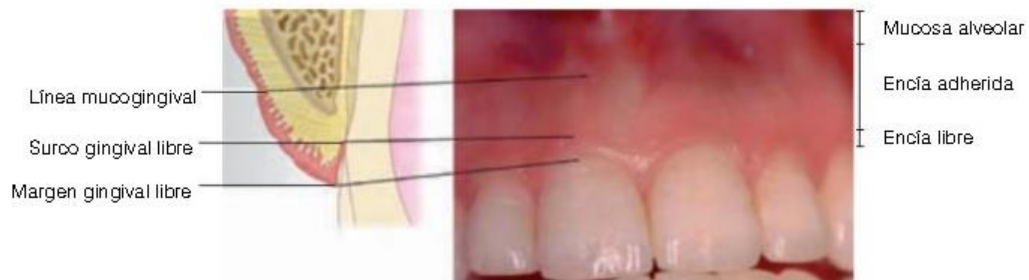

Figura 22. Periodonto





## 2.1.4 Anomalías y enfermedades de las estructuras anatómicas implicadas en la autoexploración bucal.

- ANOMALÍAS Y PATOLOGÍAS DE LA MUCOSA BUCAL Y LA PIEL.

**Nevo:** El término “nevo” engloba varias lesiones epiteliales pigmentarias, coloquialmente llamadas lunares, que se forman por la proliferación focal de melanocitos, se encuentran en la piel y la mucosa (Figuras 23 y 24), y se les considera neoplasias benignas. Clínicamente se observan como máculas, y en ocasiones como pápulas, de bordes bien definidos, variando en coloración desde tonos café claro u oscuro, casi negro o también azulados (nevo azul) y de superficie lisa; pueden ser congénitos, de lo contrario suelen aparecer dentro de las primeras tres décadas de vida. Si bien son menos comunes en la mucosa bucal que en la piel, siguen siendo de las pigmentaciones más frecuentes en aparecer en la cavidad bucal. (Figuras )<sup>14, 17, 21, 22</sup>

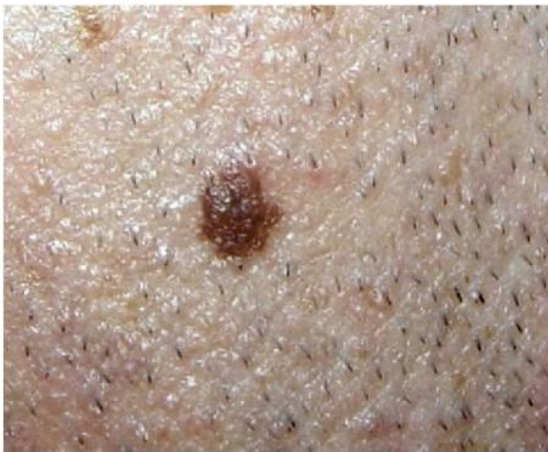

Figura 23. Nevo en la piel

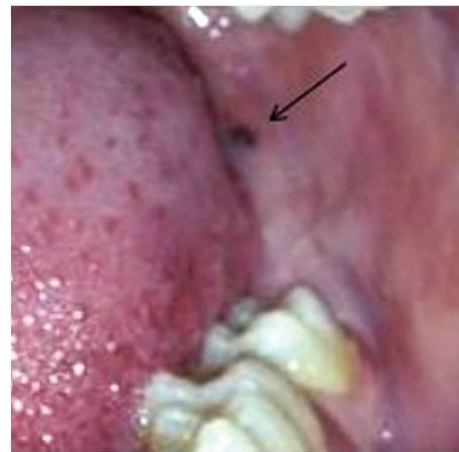

Figura 24. Nevo en la mucosa bucal



Se pueden clasificar de diferentes formas:<sup>14, 22, 23</sup>

- Momento de aparición (Nevomelanocítico congénito y nevomelanocítico adquirido).
- Por sus características histológicas (Nevo de unión, nevo compuesto, nevo intradérmico o intramucoso).
- Por contener otro tipo de células (Hamartomas dérmicos: Nevo sebáceo, nevo verrugoso, nevo de células basales).

Aunque se les considera benignos, su diagnóstico diferencial son la mácula melanótica y el melanoma, por lo cual se recomienda realizar biopsia, en especial si presenta signos de malignización, de lo contrario por lo regular no requieren tratamiento alguno, salvo por requerimiento estético del paciente.<sup>14, 17, 21, 22</sup>

**Macula melanótica:** Es una pigmentación por un depósito excesivo de melanina, producida por melanocitos basales normales; clínicamente se observa pequeña (menos de 1 cm de diámetro), bien circunscrita, de color café o negro, solitaria o múltiple (Figura 25), de superficie similar a la de la mucosa que la rodea y asintomática. Suele aparecer en los labios, la encía, el paladar y la mucosa bucal, y tiene predilección por el sexo femenino. Puede ser la respuesta a una lesión crónica o el signo clínico de otras enfermedades (enfermedad de Addison, síndrome de Peutz-Jeghers). Se recomienda realizar una biopsia para definir el diagnóstico diferencial con melanoma o nevo melanocítico.<sup>14, 21, 23, 24</sup>

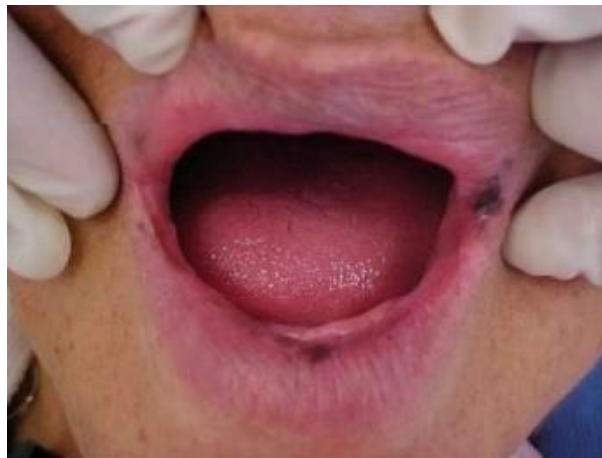

Figura 25. Mácula melanótica

**Pigmentación fisiológica (melanosis racial):** Es el resultado del aumento de producción de melanina, principalmente en la encía adherida (Figura 26), pero también se puede presentar en los carrillos, los bordes y el dorso de la lengua. Clínicamente se observa una pigmentación difusa que varía de color café a casi negro; es asintomática, aumenta con la edad, y puede verse afectada por el tabaquismo, las hormonas y los medicamentos sistémicos; y es más común en los pacientes de piel morena. No requiere tratamiento.<sup>14, 21</sup>

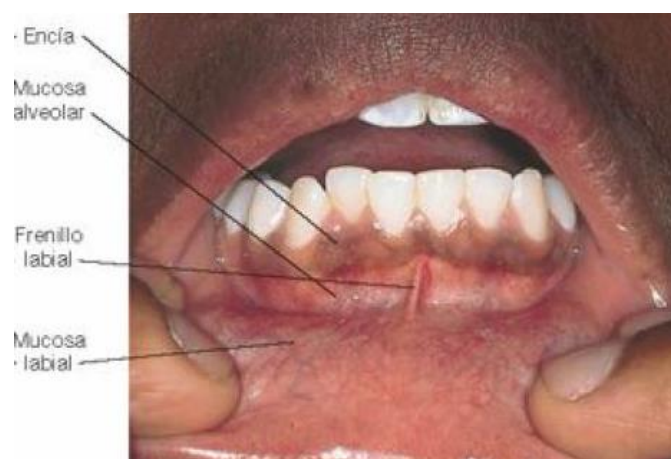


Figura 26. Pigmentación fisiológica



**Tatuaje por amalgama:** Se trata de máculas gris-azuladas que varían en tamaño desde unos pocos milímetros hasta más de 1 cm, indoloras, solitarias o múltiples, causadas por la presencia de metales en los tejidos orales (Figura 27). Pueden encontrarse en la encía, la mucosa bucal, el paladar duro y el piso de la boca. El tatuaje por amalgama es una de las causas más comunes de pigmentación intraoral, son dos veces más comunes que las máculas melanóticas y 10 veces más comunes que los nevos orales. Para comprobar su diagnóstico primero se debe indagar con el paciente si tiene un historial de restauraciones con amalgama, la toma de una radiografía puede ayudar, y en caso de duda se recurre a la biopsia.<sup>21, 23, 25</sup>

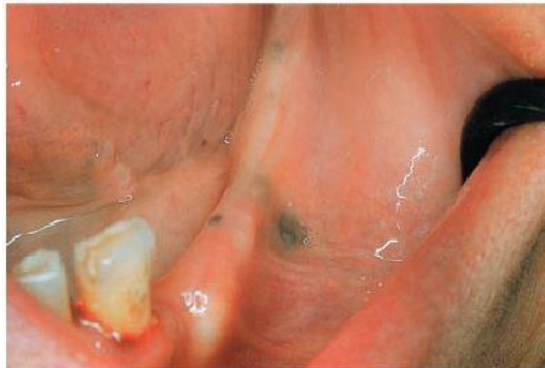

FIGURA 27. Tatuaje por amalgama

**Leucoplasia:** La OMS la ha definido como una lesión predominantemente blanca de la mucosa bucal que no puede caracterizarse como ninguna otra lesión conocida (Figura 29), es la lesión premaligna más frecuente de la cavidad oral y con una elevada tendencia a convertirse en cáncer. Pueden aparecer en cualquier parte de la mucosa bucal (dorso y bordes de la lengua, encía, carrillos, labios, y el piso de boca). Existen dos tipos de leucoplasias: las homogéneas y las no homogéneas, que a su vez se subdividen eritroleucoplasias (Figura 29), nodulares y exofíticas.<sup>14, 26</sup>



Se encuentran relacionadas con el tabaquismo, infecciones por *Cándida*, y por VPH. En su gran mayoría son displasias o carcinomas, por cual es de suma importancia su diagnóstico oportuno por medio de una biopsia. <sup>14, 26</sup>

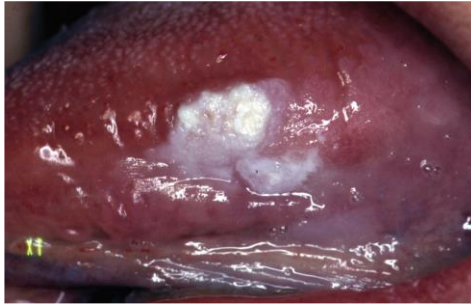

Figura 28. Leucoplasia

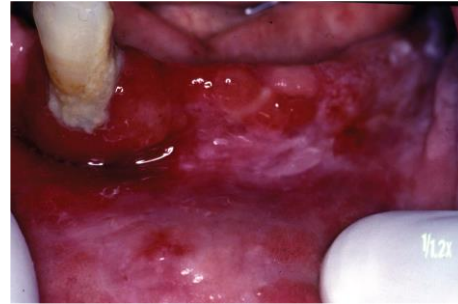


Figura 29. Eritroleucoplasia

**Eritroplasia:** es una lesión que aparece como una mancha o placa roja, aislada, de superficie lisa y aterciopelada, cuyo desarrollo no responde a un trastorno sistémico con manifestación bucal, posee bordes bien circunscritos o definidos, de tamaño variable. Puede aparecer en cualquier sitio de la mucosa oral, pero es más común en el suelo de la boca, la lengua y el paladar; tiene predilección por el sexo masculino y es más frecuente entre la cuarta y sexta década de la vida (Figura 30).<sup>14, 27</sup>

Aunque es una lesión asintomática, la eritroplasia es una lesión preneoplásica, que puede evidenciar desde una displasia hasta un carcinoma. Se encuentra asociada al tabaquismo, por lo que puede presentarse junto a otros síntomas.<sup>14, 27</sup>

Se ha clasificado en tres grupos: eritroplasia homogénea, eritroplasia “moteada” y eritroleucoplasia plana y lisa.<sup>27</sup>

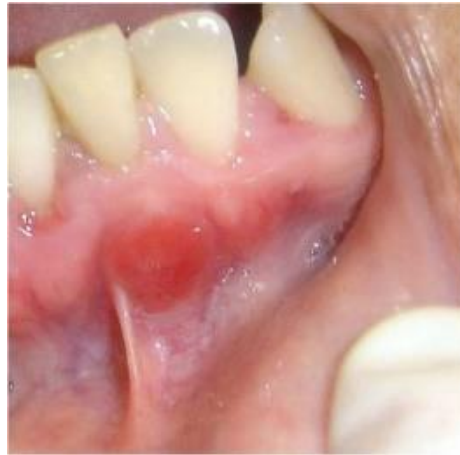

FIGURA 30. Eritroplasia

**Lesiones ulcerativas:** Una **úlcer**a es una lesión que se puede presentar tanto en la piel como en la mucosa, y se caracteriza por la pérdida total del epitelio, dejando expuesto el tejido conectivo (Figura 31).<sup>14</sup>

En la cavidad bucal suelen ser signos clínicos de enfermedades como: Sífilis, gonorrea, tuberculosis, entre otras; pero también pueden ser idiopáticas (úlcer a aftosa, estomatitis aftosa recurrente).<sup>24, 25</sup>

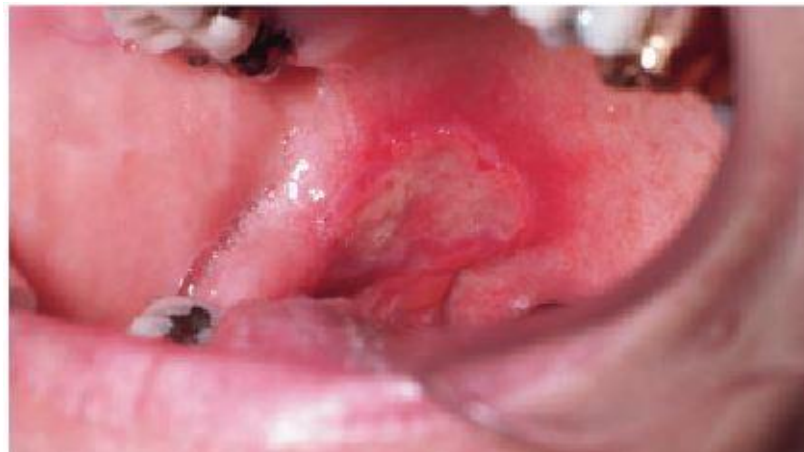

FIGURA 31. Úlcera aftosa



**Lesiones vesiculares:** Las **vesículas** son lesiones epiteliales elevadas, bien circunscritas, que contienen líquido y tienden a romperse dejando una úlcera.<sup>14</sup>

En boca se relacionan a enfermedades virales como: Herpes simple (Figura 32), herpes zoster, varicela, síndrome pie-mano-boca y herpangina; en el caso del pénfigo vulgar se trata de una enfermedad autoinmune (Figura 33).<sup>24</sup>

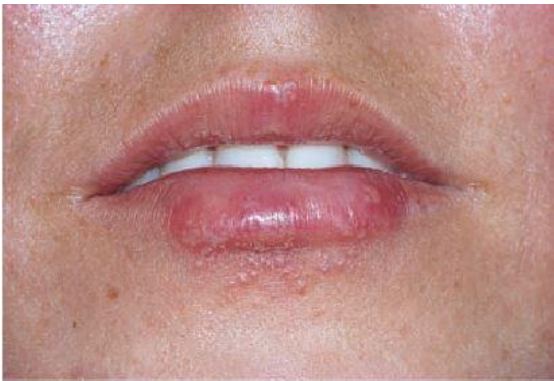

FIGURA 32. Herpes simple

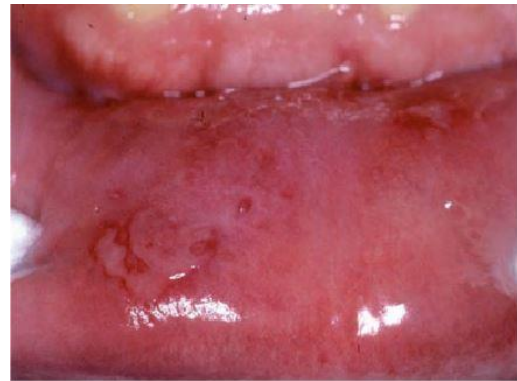

FIGURA 33. Pénfigo vulgar



- ANOMALÍAS ÓSEAS.

**Torus (exostosis):** Son crecimientos óseos, por lo regular congénitos y benignos, formados por una cortical densa y médula ósea, están cubiertos por una mucosa delgada y mal vascularizada; de tamaño y localización variables, pero suelen localizarse en el borde longitudinal de la línea media palatina o en el lado interno de la rama horizontal de la mandíbula, por encima de la línea milohioidea a la altura de los premolares y caninos (Figuras 34 y 35). Son de crecimiento muy lento y progresivo que puede detenerse espontáneamente, los torus mandibulares suelen ser bilaterales.<sup>17, 28</sup>

A pesar de que se les ha estudiado ampliamente, aún no se ha establecido su etiología, aunque hay varios factores relacionados a su aparición ninguno se considera definitivo.<sup>28</sup>

Son asintomáticos, y no requieren tratamiento alguno, solo en caso de que interfieran con el uso de alguna prótesis dental, y en el caso de los pacientes totalmente dentados, solo si se pueden usar como biomaterial de relleno para corregir defectos óseos.<sup>17, 28</sup>

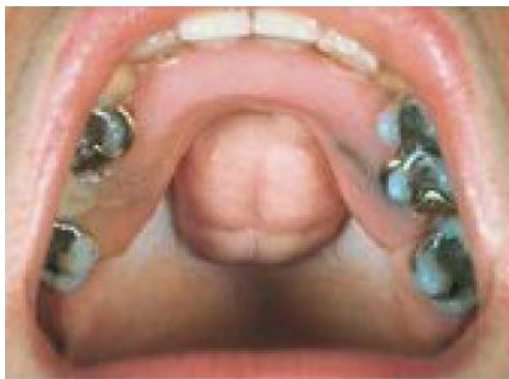

FIGURA 34. Torus palatino

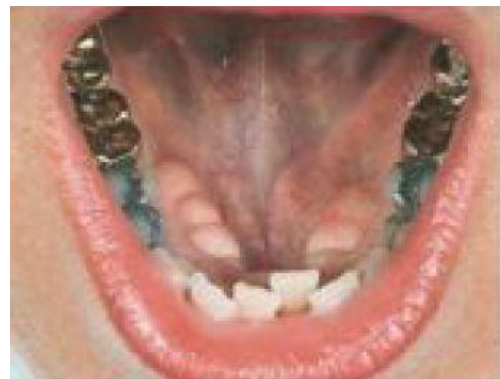

FIGURA 35. Torus mandibular





- ANOMALÍAS Y PATOLOGÍAS LINGUALES.

**Várices linguales:** Es un trastorno angiológico relacionado a la edad, el tabaquismo y la hipertensión. Se caracteriza por la dilatación de las venas sublinguales, clínicamente estas se observan de color púrpura o negro azulado. También pueden aparecer en la mucosa bucal o en el labio inferior. No requieren tratamiento, pero es importante que el odontólogo sepa que tienen correlación con otras patologías (Figura 36).<sup>17, 29</sup>

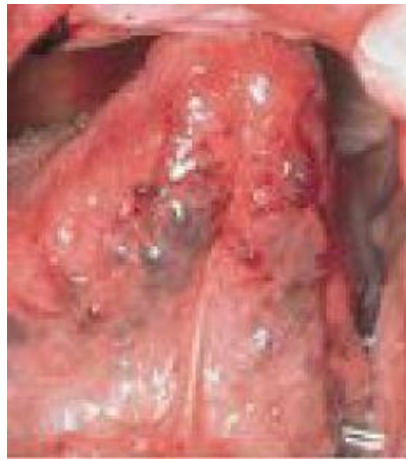

Figura. 36 Varices linguañes

**Anquiloglosia:** Es una alteración en la inserción del frenillo que une la lengua con el piso de boca, provocando la falta de movilidad de la lengua; entre más anterior se encuentre la inserción en el suelo de la boca y/o en el lado ventral de la lengua, menor será la posibilidad de movimiento. Interfiere con el habla y la alimentación. El tratamiento es la reinserción quirúrgica del frenillo lingual (Figura 37).<sup>14</sup>

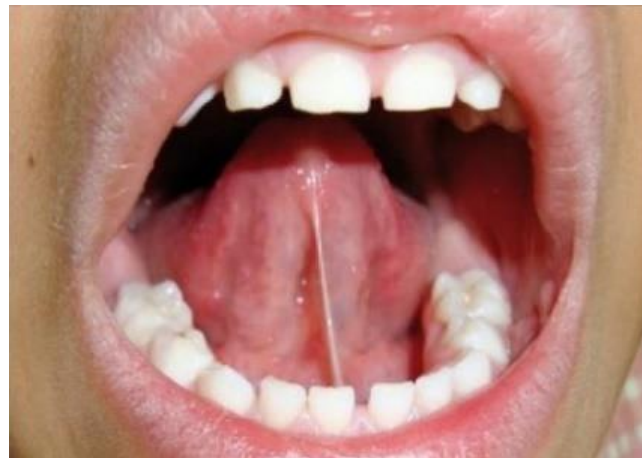

Figura 37. Frenillo lingual corto.

**Lengua fisurada (lengua escrita):** Es una alteración idiopática benigna en la que aparecen fisuras de profundidad y extensión variable en la superficie dorsal de la lengua. En caso de desarrollar una infección, por ejemplo, con *Candida albicans*, puede presentar molestias, pero en general es asintomática, suele estar asociada a glositis migratoria benigna. No requiere tratamiento; solo se le debe insistir al paciente en la importancia de la higiene del dorso lingual (Figura 38).<sup>14, 17</sup>

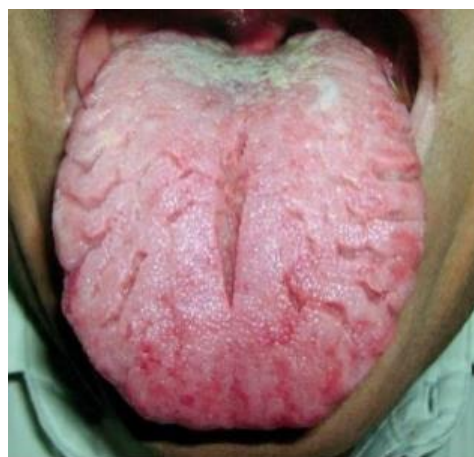

Figura 38. Lengua fisurada



**Glositis migratoria benigna (lengua geográfica):** En este trastorno benigno el dorso de la lengua presenta áreas pequeñas redondas o irregulares de descamación de las papilas filiformes, dichas áreas se regeneran y aparecen nuevas lesiones en otros lugares de la lengua. Clínicamente se observan múltiples zonas descamadas, eritematosas, con bordes bien definidos gruesos de color blanquecino. Afecta más a las mujeres que a los hombres. No requiere tratamiento (Figura 39).<sup>14, 17</sup>

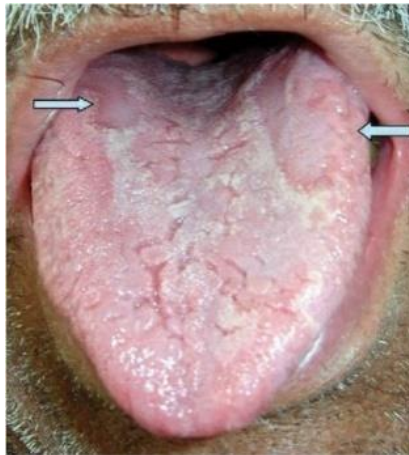

Figura 39. Glositis migratoria benigna



- ANOMALÍAS Y PATOLOGÍAS DENTALES.

**Caries:** Es un proceso patológico infeccioso, crónico que afecta a las estructuras duras de los órganos dentarios (esmalte y dentina), pudiendo llegar a afectar el tejido pulpar en sus estados más avanzados; es de etiología multifactorial, pero se considera consecuencia de la acción ácida de los desechos bacterianos, que son capaces de disolver la estructura cristalina del esmalte.<sup>17, 30</sup>

Aunque es prevenible sigue siendo la patología bucal de mayor incidencia y prevalencia a nivel mundial. En consecuencia, se invierte mucho en su tratamiento, que varía dependiendo del nivel de afectación de los tejidos dentarios. Existen varias formas de clasificarla (ubicación, etapa de evolución, cantidad de tejido afectado, entre otras) también existen diferentes formas de diagnóstico, aunque la forma más común y práctica es por medio de la exploración visual y táctil. El International Caries Detection and Assessment System (ICDAS) ha tratado de estandarizar el diagnóstico visual con un código. (Figura 40).<sup>17, 30</sup>

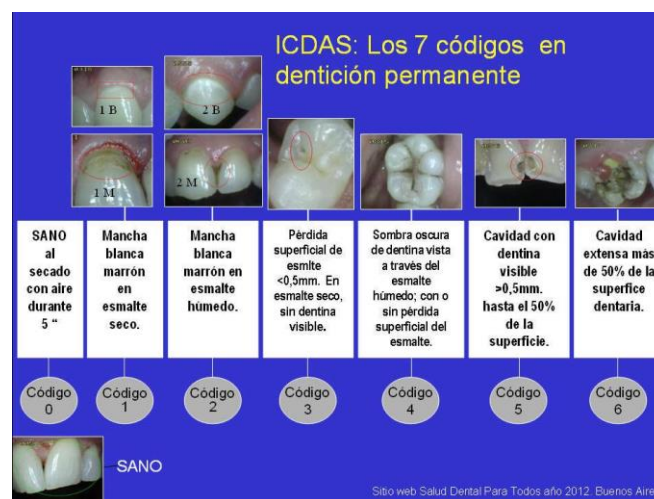


Figura 40. Código ICDAS para diagnóstico de caries



➤ **Alteraciones de forma y tamaño.**

**Geminación:** Sucede cuando un solo germen dentario se divide, intentando formar dos órganos dentarios, clínicamente la división es incompleta por lo que se observa una corona dental más ancha de lo normal con una muesca, se identifica al hacer el conteo de dientes en la arcada, pues habría un diente extra al contar la doble corona; cuentan con una única raíz y un solo conducto pulpar. Es una anomalía poco común, la mayoría de las veces afecta a los incisivos superiores, y con mayor frecuencia se presenta en la dentición primaria. Se cree que el trauma es una causa posible, pero se desconoce su verdadera etiología (Figura 41).<sup>24,</sup>

31

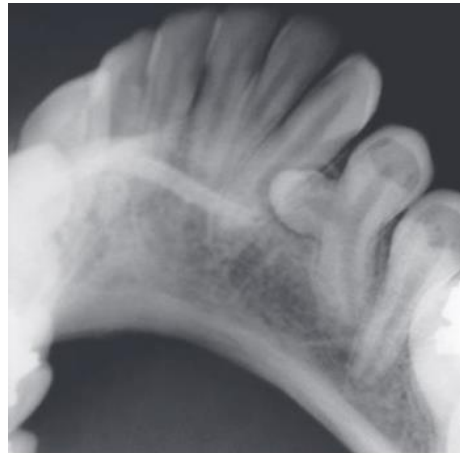


Figura 41. Geminación de un premolar inferior.

**Fusión:** Se presenta cuando dos gérmenes dentarios se unen resultando en un órgano dentario de proporciones anómalas. En el examen clínico se debe diferenciar de la geminación por medio del conteo de dientes en la arcada, si los dientes fusionados se cuentan como uno solo, se tendría un diente menos de la fórmula común. Otra diferencia con la geminación es que suelen presentar raíces y conductos pulpares separados, aunque el proceso puede



abarcar toda la longitud de los dientes (afecta dentina), o puede involucrar solo las raíces (afecta cemento y dentina). Afecta más a los dientes anteriores y con menor frecuencia a la dentición primaria. Se desconoce su etiología (Figuras 42 y 43).<sup>24,31</sup>

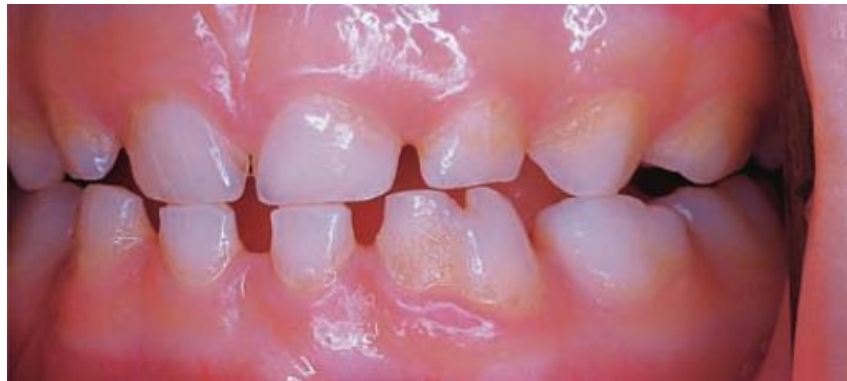

Figura 42. Apariencia clínica de un lateral y canino fusionados

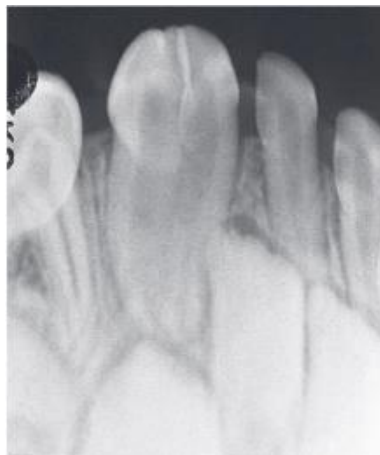

Figura 43. Apariencia radiográfica del mismo caso.



**Microdoncia:** Es una alteración de los órganos dentarios en la que estos se observan clínicamente más pequeños de los normal, puede ser generaliza, afectando a todos los dientes, o localizada, en este caso solo afectará a un diente, por lo general a los laterales superiores (Figura 44).<sup>24,31</sup>

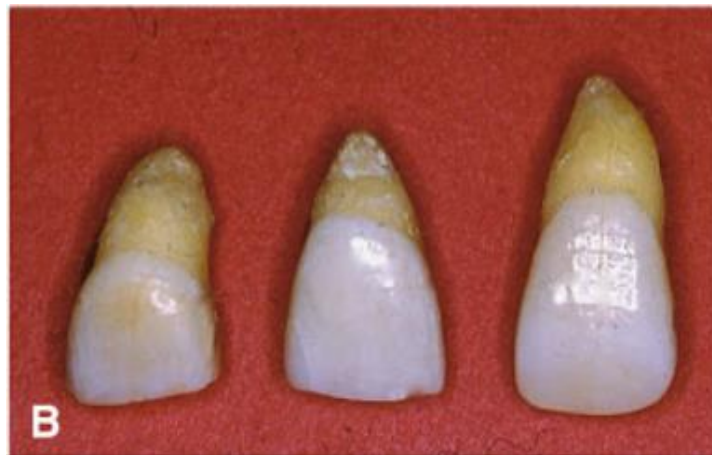

Figura 44. Varios centrales con microdoncia

**Macrodoncia:** En esta alteración los dientes se aprecian más grandes de lo normal, puede ser generalizada (relacionado a gigantismo hipofisiario) o localizada, suele afectar terceros molares mandibulares y estar asociado a hipertrofia hemifacial (Figura 45).<sup>24,31</sup>

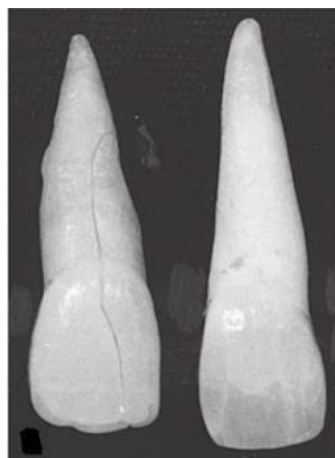


Figura 45. Canino de 34 mm de longitud (derecha).



➤ **Alteraciones de número.**

**Anodoncia:** Es la ausencia congénita de los dientes en alguna de las denticiones. Se clasifica en completa o verdadera, parcial o hipodoncia, y como pseudoanodoncia cuando los dientes están clínicamente ausentes por impactación o erupción retardada; para tener un diagnóstico acertado se requiere de radiografías.<sup>24,31</sup>

La anodoncia total es muy rara, se encuentra ligada en su mayoría a un complejo grupo de síndromes conocidos como displasia ectodérmica, que también afecta a estructuras como el cabello, las uñas, y las glándulas sebáceas, sudoríparas y salivales.<sup>24, 31</sup>

En el caso de la hipodoncia faltan uno o más dientes de una dentición, es relativamente común. Los dientes que más afectan son terceros molares, segundos premolares e incisivos laterales superiores. Se ha pensado que la hipodoncia es el resultado de un solo gen dominante y se ve influenciada por factores ambientales. Cuando se presenta asociada a algún síndrome también se presenta morfogénesis dental anormal (microdoncia, dientes cónicos). Se puede tratar con prótesis dentales e implantes para proporcionar estética y función a los pacientes (Figura 46).<sup>24, 31</sup>

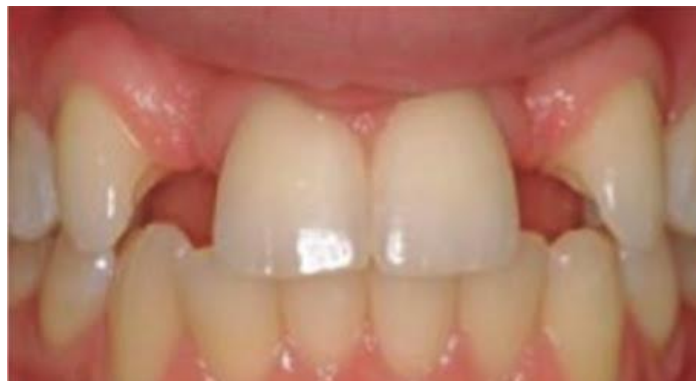

Figura 46. Ausencia de laterales superiores





**Dientes supernumerarios:** Son los órganos dentarios que se forman adicionales a la cantidad normal de dientes de cada arcada, tanto en la dentición primaria como en la permanente. Afecta más a la segunda dentición, y en esta se presenta con mayor frecuencia en la línea media del paladar o zona de incisivos superiores (mesiodens), en el área de molares (distomolares, paramolares o cuartos molares), y en el área de los premolares inferiores. Probablemente sean el resultado de la proliferación continua de la lámina dental. Suelen ser múltiples y pueden variar en tamaño y forma a la morfología normal. Algunos pueden estar asociados con el síndrome de Gardner o la displasia cleidocraneal. Tienden a interferir la erupción de otros dientes, causando erupción retardada o malposición dentaria. (Figuras 47 y 48)<sup>24,31</sup>

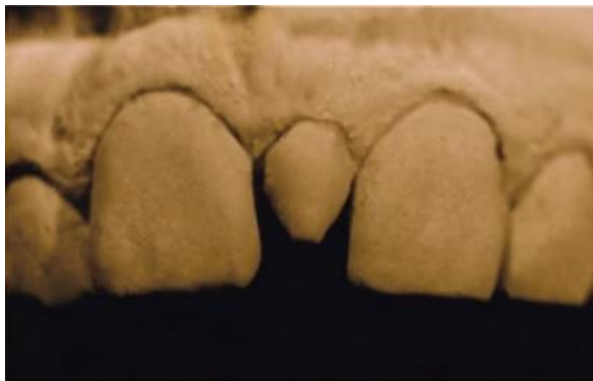


Figura 47. Mesiodens erupcionado

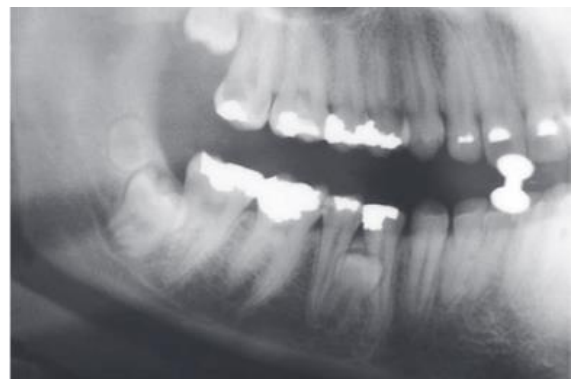


Figura 48. Supernumerarios múltiples



➤ **Defectos del esmalte y la dentina.**

**Amelogénesis imperfecta:** Es un grupo de trastornos que afectan la formación del esmalte en ambas denticiones. Se clasifican en tres tipos clínicos: hipoplásico (cantidades insuficientes de esmalte), hipocalcificado (esmalte suave y quebradizo) e hipomaduración, hay varios subtipos reconocidos. Se han encontrado varios genes ligados a su etiología. Los dientes afectados se observan Clínicamente se observan en tonalidades que van del blanco opaco o amarillo al café; pese al defecto del esmalte no es un factor de riesgo a caries. El tratamiento se centra en la estética y la protección del tejido dental. (Figuras 49 y 50)<sup>24</sup>

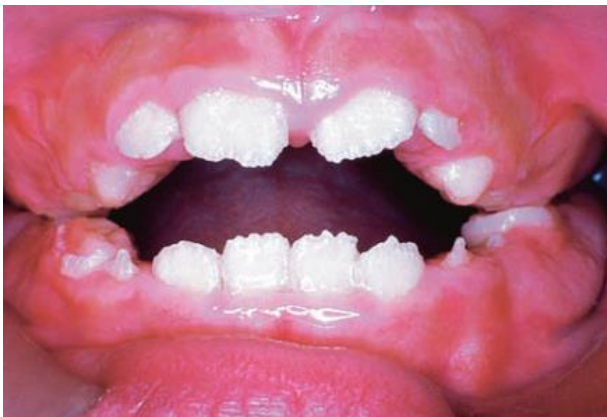

Figura 49. Amelogénesis hipoplásica

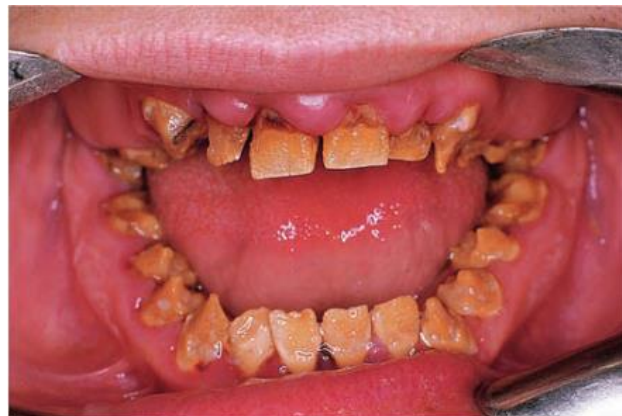

Figura 50. Amelogénesis hipocalcificada



**Defectos ambientales de la de dentina:** Durante la formación del esmalte, los ameloblastos son susceptibles a diversos factores externos que pueden reflejarse en los dientes erupcionados. Pueden causar defectos en la cantidad y forma del esmalte o en la calidad y el color del esmalte. Pueden afectar solo a un solo diente, o pueden actuar sistémicamente, afectando a todos los dientes en los que se está formando el esmalte.<sup>24</sup>

Las causas pueden variar desde enfermedades infecciosas infantiles, defectos nutricionales (raquitismo) sífilis congénita (dientes de Hutchinson, molares en mora), flúor (fluorosis) y factores idiopáticos. (Figura 51)<sup>24</sup>

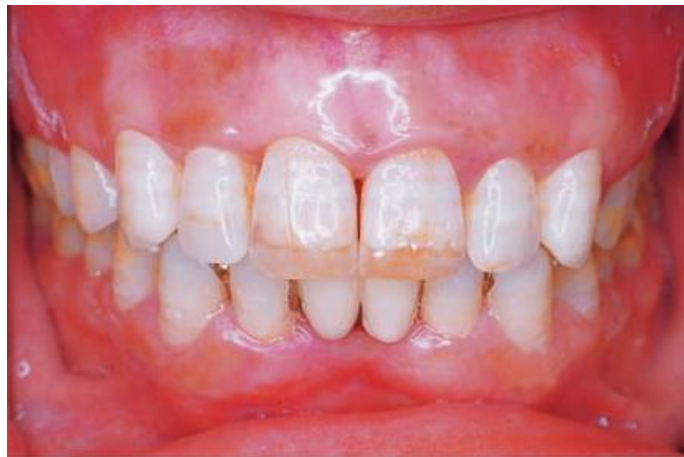

Figura 51. Fluorosis

**Detinogénesis imperfecta:** La dentinogénesis imperfecta es un trastorno que afecta la calidad de la dentina (menos cantidad de túbulos dentinarios, que son más grandes de lo normal e irregulares) de ambas denticiones, los dientes clínicamente exhiben una apariencia translúcida y opalescente, con una variación de color de amarillo-café a gris. Debido a esta condición también se conoce como dentina opalescente. (Figura 52)<sup>24</sup>



La dentinogénesis imperfecta se ha dividido en tres tipos.<sup>24</sup>

Tipo I: Asociada a osteogénesis imperfecta. Los dientes primarios se afectan más severamente que los dientes permanentes.

Tipo II: Los pacientes solo tienen anomalías en la dentina y no tienen enfermedad ósea.

Tipo III (tipo Brandywine): Solo se producen defectos dentales, es similar al tipo II, las características que las diferencian son exposiciones pulpares múltiples, radiolúcidas periapical y una apariencia radiográfica variable. Fue descubierto en una población de Brandywine, Maryland.

Aunque el esmalte es normal se fractura fácilmente por el caso soporte dentinario, produciendo un desgaste rápido. El espacio pulpar es casi completamente reemplazado con el tiempo por la dentina irregular. El tratamiento está dirigido a proteger el tejido dental del desgaste.<sup>24</sup>

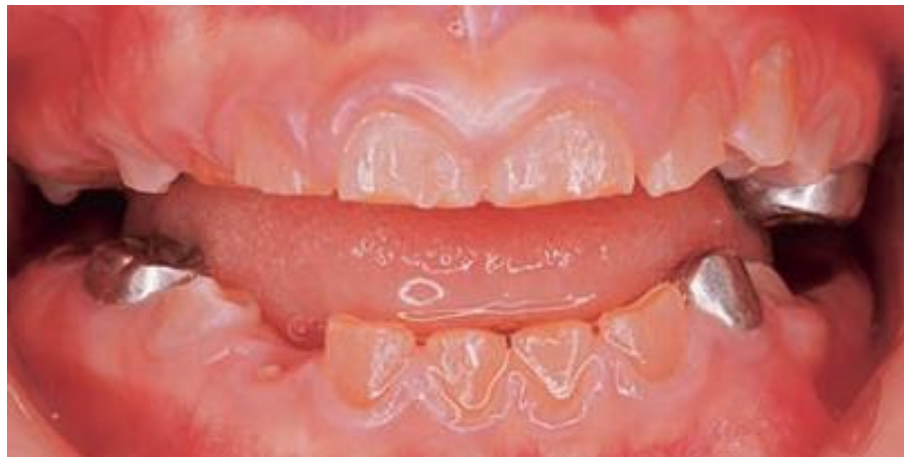

Figura 52. Dentinogénesis imperfecta



**Odontodisplasia regional:** Es una anomalía dental que afecta a los tejidos duros de los órganos dentarios (esmalte, dentina y cemento), de etiología desconocida; los dientes afectados presentan raíces cortas, forámenes apicales abiertos y cámaras pulpares agrandadas, incluso puede retrasar o anular la erupción dental (Figura 53).<sup>24</sup>

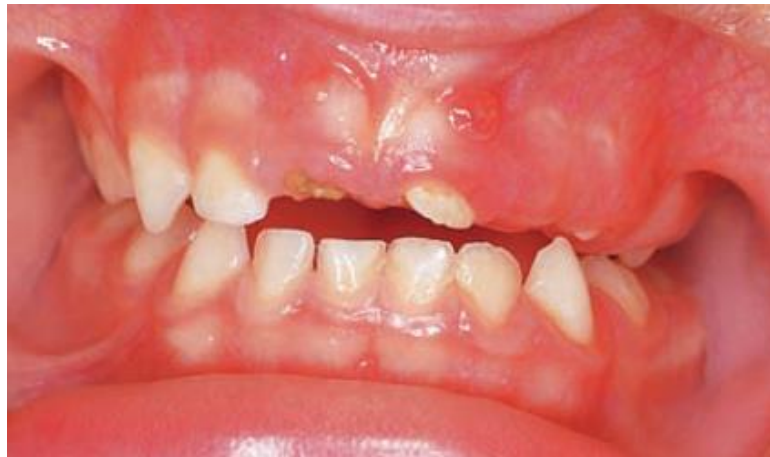

Figura 53. Apariencia clínica de la odontodisplasia regional

Puede afectar a una o ambas denticiones, con mayor frecuencia se presenta en los dientes anteriores superiores. Debido a la mala calidad de los dientes afectados se recomienda extraerlos y restaurar con prótesis o implante. Se les denomina dientes fantasmas por la mala calidad de la mineralización de las capas de esmalte (Figura 54).<sup>24</sup>

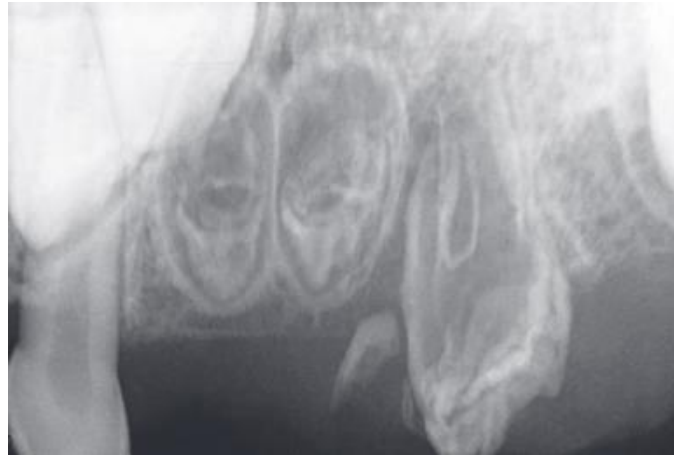

Figura 54. Apariencia radiográfica de la odontodisplasia regional "Dientes fantasma"

➤ **Atrición, abrasión y erosión.**

La **atrición** es un proceso fisiológico de los dientes, resultante de la masticación. Está relacionado con la edad; en dicho proceso influyen factores como la dieta, la musculatura y los hábitos de masticación, reflejándose en el patrón y el grado de desgaste. (Figura 55)<sup>24</sup>

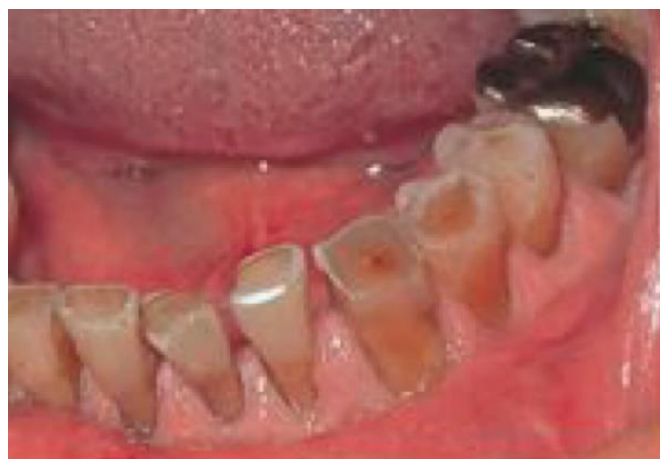

Figura 55 Desgaste por bruxismo



La **abrasión** es el desgaste patológico de los dientes debido a hábitos anormales o por el uso de sustancias abrasivas, por ejemplo, fumar pipa, masticar tabaco o el cepillado dental agresivo. La ubicación y el patrón de abrasión dependen directamente de la causa. (Figura 56)<sup>24</sup>

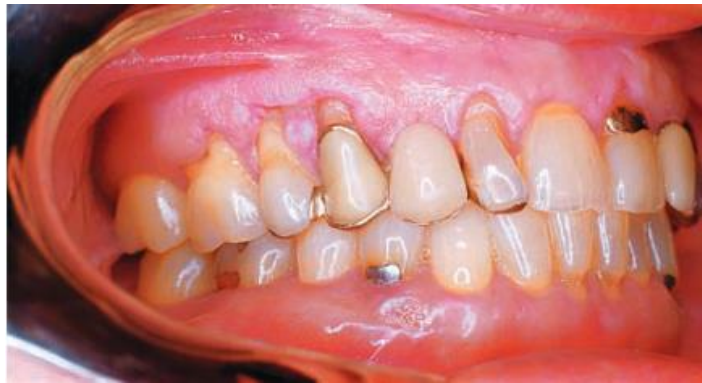

Figura 56. Abrasión por mala técnica de cepillado.

La **erosión** es la pérdida de la estructura dental a través de un proceso químico asociado a sustancias ácidas internas (vómito) o externas (alimentos), en el caso de los trastornos caracterizados por vómito hay un patrón de erosión generalizada en las superficies linguales de los dientes inferiores. También puede presentarse sin causa aparente (Figura 57).<sup>24</sup>

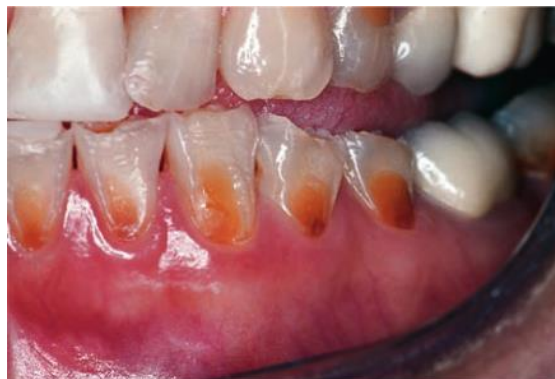

FIGURA 57. Erosión asociada con el ácido en refrescos



- OTRAS ANOMALÍAS Y PATOLOGÍAS FRECUENTES EN LA CAVIDAD BUCAL.

**Gránulos de Fordyce:** Es una anomalía de la mucosa bucal bastante común, se identifican en la adolescencia, y pueden aumentar con la edad. Son glándulas sebáceas ectópicas benignas que se producen en la mucosa oral. Clínicamente se presentan como múltiples pápulas de color amarillento, lisas y asintomáticas, principalmente en la zona bermellón de los labios y/o la mucosa de los carrillos y la mucosa labial. Tienen preferencia por el sexo masculino. No hay necesidad de algún tratamiento, pero se le puede ofrecer al paciente la ablación con láser para mejorar la estética. (Figura 58)<sup>14,25</sup>

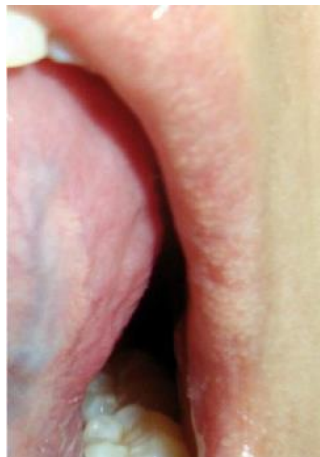

Figura. 58. Gránulos de Fordyce en labio

**Mucocele y ránula:** Ambos son fenómenos de retención mucosa siendo las lesiones no neoplásicas más frecuentes de las glándulas salivales. <sup>14,25</sup>

El **mucocele** afecta a las glándulas salivales menores, y es la acumulación de mucina en una cavidad quística. Clínicamente se observan como nódulos de consistencia fluctuante, de color violáceo o azul traslucido, son asintomáticos





y con mayor frecuencia aparecen en la mucosa del labio inferior (Figura 59).

14,25

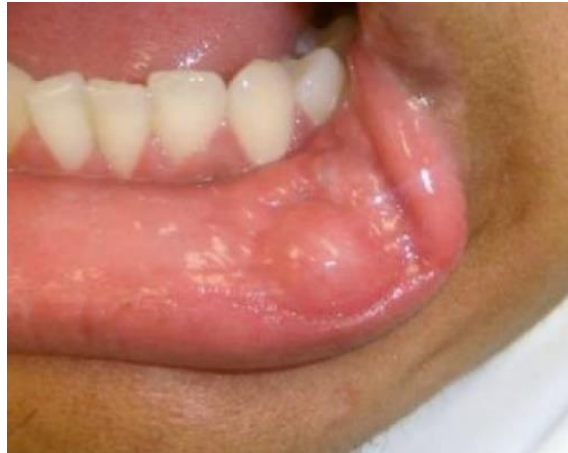

Figura 59. Mucocele en el labio inferior

Existen dos tipos de mucoceles: <sup>14,25</sup>

- 1) De retención, caracterizado por la acumulación de mucina dentro de un conducto excretor dilatado.
- 2) De extravasación, que muestra el escape de mucina salival secretada desde el sistema de conductos. Es el más frecuente.

Las **ránulas** se localizan en la cara ventral de la lengua y el piso de boca, ya que es una afectación al conducto de la glándula sublingual, también puede ser de una glándula salival menor; clínicamente se observa como un tumor violáceo o eritematoso, fluctuante, de superficie lisa, asintomático, de crecimiento rápido, que eleva la lengua, interfiriendo con sus funciones y causa disnea (Figura 60).<sup>14,25</sup>

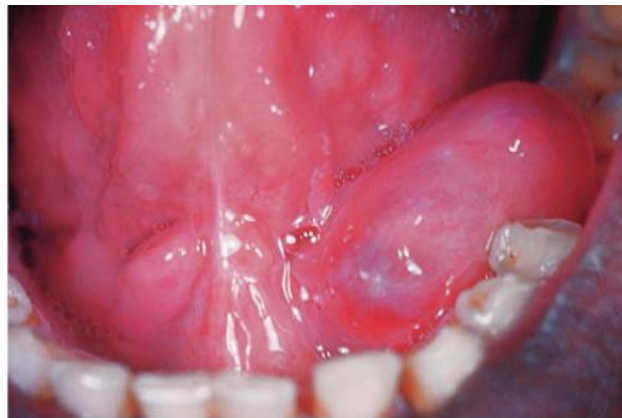

Figura 60. Ránula

En ambos la etiología es un traumatismo que daña el conducto salival (obstrucción/ruptura) y las secreciones forman un depósito, ya sea por la extravasación de la mucosa o un quiste por la retención de la secreción. El tratamiento consiste en la extirpación completa (enucleación) de la lesión, en el caso del mucocele se incluyen las glándulas salivales menores.<sup>14,25</sup>

**Fibroma:** Se refiere a una proliferación localizada de tejido conectivo fibroso en respuesta a la irritación de los tejidos (traumatismo crónico persistente), es una de las patologías más comunes de la mucosa bucal. Cuando se asocia al daño causado por una prótesis dental se le llama “épolis fisurado” o hiperplasia fibrosa por prótesis (Figura 61).<sup>14,25</sup>

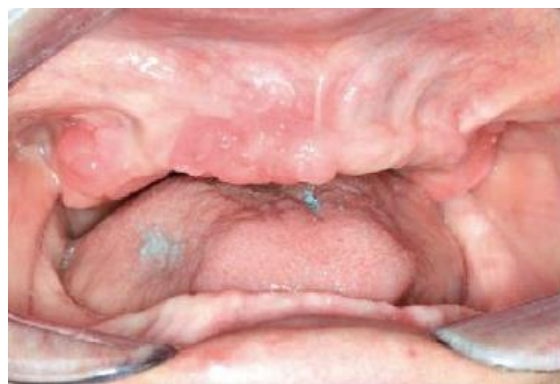

Figura 61. Épolis fisurado en paciente portador de prótesis total



Clínicamente se observa como un nódulo de superficie lisa, de color similar a la mucosa circundante, consistencia firme, aparece principalmente en los carrillos, el borde lateral de la lengua y la mucosa del labio inferior (Figura 62); en el caso del épulis fisurado se observan uno o varios pliegues de consistencia firme, de características similares a la mucosa circundante o eritematoso, localizado en el reborde alveolar en contacto con la prótesis, principalmente en la zona vestibular anterior.<sup>14,25</sup>

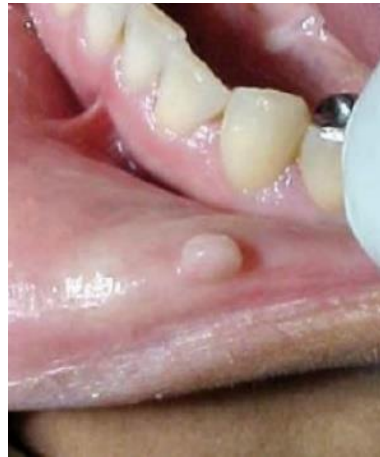

Figura 62. Apariencia clínica de un fibroma

Antes de decidir el tratamiento se recomienda realizar una biopsia y el estudio histopatológico. Y en caso del épulis fisurado se recomienda el ajuste o cambio de la prótesis. De ser necesario se realizará la resección quirúrgica.<sup>14,25</sup>



## 2.2 La promoción de la autoexploración bucal.

En 1986 se realizó la primera Conferencia Internacional sobre la Promoción de la Salud, en Ottawa. Su principal aporte fue la estrategia de atención primaria de salud (APS) en la que se considera que el individuo debe participar en el **autocuidado** y la promoción al ejercer su derecho a la salud; también se definió la **promoción de la salud** como: “el proceso que proporciona a los individuos y las comunidades los medios necesarios para ejercer un mayor control sobre su propia salud y así poder mejorarla”.<sup>16,32</sup>

Para cumplir con lo propuesto en la conferencia se tienen tres niveles de prevención y tres niveles de atención.

**Niveles de prevención:** La OMS define la prevención como las “Medidas destinadas no solamente a prevenir la aparición de la enfermedad, tales como la reducción de factores de riesgo, sino también a detener su avance y atenuar sus consecuencias una vez establecida”. La **prevención primaria** consiste en medidas orientadas a evitar la aparición de una enfermedad o problema de salud mediante el control de los factores causales y los factores predisponentes, el objetivo de las acciones de prevención primaria es disminuir la incidencia de la enfermedad. La **prevención secundaria** va enfocada al diagnóstico precoz de la enfermedad en sus etapas más incipientes, la captación oportuna y el tratamiento adecuado. La **prevención terciaria** se refiere a acciones relativas a la recuperación de la salud, mediante un correcto diagnóstico y tratamiento y la rehabilitación física, psicológica y social.<sup>32</sup>

**Niveles de atención:** Son una forma ordenada y estratificada de organizar los recursos para satisfacer las necesidades de la población. En el **primer nivel o primer contacto**, es la organización de los recursos para resolver las necesidades de atención básicas más frecuentes. En el **segundo nivel**



**deatención** se ubican los hospitales, clínicas y consultorios. El **tercer nivel de atención** se reserva para la atención de patologías complejas que requieren procedimientos especializados y de alta tecnología.<sup>16,32</sup>

Es posible catalogar a la **autoexploración bucal** como una estrategia preventiva de segundo nivel o como una acción del primer nivel de atención.<sup>5,7,11</sup>

Aunque se ha demostrado que la autoexploración bucal es un método efectivo, práctico y de bajo costo como método preventivo para el cáncer bucal, ha tenido una escasa difusión, y no ha sido empleado para promover la prevención de otras enfermedades bucales.<sup>5,7,11</sup>

A continuación, se muestran las campañas que se han realizado para dar a conocer la autoexploración bucal, la mayoría se han desarrollado para realizar estudios respecto a la eficacia de la autoexploración bucal como método preventivo.<sup>5,7,11,33</sup>

- **Evaluation of mouth self-examination in the control of oral cancer. (Sankaranarayanan y colaboradores, 1995):** Este estudio desarrollado en la India tuvo como finalidad la viabilidad de la autoexploración bucal. Se contó la participación de 450 estudiantes universitarios que repartieron folletos (Figuras 63 y 64) a 9000 hogares, con información sobre las lesiones precancerosas y los pasos de la autoexploración bucal. Concluyeron que la autoexploración bucal es un método de prevención factible contra el cáncer oral, pero recomienda realizar más estudios al respecto.



**എന്താണ് നനാകണ്ടെഴി?**

**അമൃത ഇൻസ്റ്റിറ്റ്യൂട്ട് ഓഫ് മെഡിക്കൽ സയൻസസ്**

വായിലെ അർബുദങ്ങൾ (കാൻസറുകൾ) ആരംഭത്തിൽതന്നെ കണ്ടുപിടിക്കുന്നതിനു വേണ്ടി വായിച്ചെഴുതിൽ നടത്തുന്ന സമ്പന്ന പരിശോധന അമൃത ഹെൽത്ത് ആന്റ് നേക്ക് കാൻസർ ഏർപ്പെടുത്തിയ ഓഫ് പ്രിവൻഷൻ ക്ലിനിക്കിൽ

നാമം: \_\_\_\_\_  
 വിലാസം: \_\_\_\_\_  
 സമയം: \_\_\_\_\_

**അപേക്ഷകാണിച്ചിരിക്കുന്നവർ താൽകാലത്തോളം ഉണ്ടാകുന്നതു അവ തീർച്ചയായും ഉപയോഗിക്കാമെന്ന്**

**മോതം വരാതിരിക്കുവാനുള്ള മുൻകരുതലുകളെക്കുറിച്ചാണ് ചികിത്സയെക്കുറിച്ചു നമുക്ക് ആരംഭത്തിൽ തന്നെ കണ്ടുപിടിച്ചാൽ മോതം മോടിക്കാൻ സാധിക്കും.**

(പ്രശ്നങ്ങൾക്ക്) സൗകര്യം & സൗജന്യ വിവരങ്ങൾ വീഡിയോ ക്ലിപ്തം ഓഫ് സൗകര്യം & ലൈനോളജി, സ്റ്റുഡൻസി

Figura 63. Folleto utilizado por Sankaranarayanan y colaboradores en su estudio

**വായിച്ചെഴുതിലെ സമ്പന്ന പരിശോധനയെക്കുറിച്ചു രീതികൾ**

**വായിലെ അർബുദങ്ങൾ**

- നമ്മുടെ നാട്ടിൽ ഏറ്റവും അധികമായി കണ്ടുവരുന്ന കാൻസറുകളിൽ (അർബുദങ്ങളിൽ) ഒന്നാണ് വായിൽ ഉണ്ടാകുന്നത്.
- നാഡി, കവിൾ, മോതം, ചുണ്ടിന് എന്തിനുള്ളിലാണ് വായിലെ കാൻസർ ഉണ്ടാകുന്നത്.
- ഈ അസുഖം ആരംഭത്തിൽ തന്നെ കണ്ടുപിടിക്കുകയാണെങ്കിൽ ചികിത്സിച്ചു മോടിക്കാനാവാം.
- അർബുദത്തിന്റെ ആരംഭ ലക്ഷണങ്ങൾ വെളുത്തതോ ചുവന്നതോ ആയ പാടു കൾ, വേണമെന്ന് എന്തിനായാണ്.
- ആരംഭത്തിൽ ഈ മോശലക്ഷണങ്ങളോടൊപ്പം വേറെ ഉണ്ടാവണമെന്നില്ല.
- കാൻസറിന്റെ പ്രധാന കാരണങ്ങൾ പുകവലി, വെറ്റിലമുറുക്ക്, മദ്യപാനം, പാൻ ഉപയോഗം എന്നിവയാണ്.

**വായിലെ കാൻസറിന്റെ ആരംഭത്തിലുള്ള ലക്ഷണങ്ങൾ**

- വായിലും മോശലക്ഷണങ്ങളോടൊപ്പം മോഷ്ചകാൽ ഉണ്ടാകാത്ത വേണമെന്ന്.
- മുഖമുറുക്കം, കഴുത്തിരിമുറുക്കം, ചുണ്ടിരിമുറുക്കം, മോശലക്ഷണങ്ങൾ, വായുടെ മറ്റു മോശലക്ഷണങ്ങളോടൊപ്പം ഉണ്ടാകുന്ന അടിച്ചും, മുഴുകലും.
- വായിലുണ്ടാകുന്ന വെളുത്തതോ ചുവന്നതോ ആയ പാടുകളും അടിച്ചുകളും.
- വായിച്ചെഴുതിലുണ്ടാകുന്ന പുകച്ചിൽ.
- മുഖമുറുക്കം, കഴുത്തിരിമുറുക്കം, വായിലോ ഉണ്ടാകുന്ന മെറ്റീറ്റം വേണമെന്നും.
- ആർച്ചയായ ചെട്ടുമ്പ്/വേണമെന്നുണ്ടാകുന്ന മറ്റും.
- ചുണ്ടിരിമുറുക്കം, വീഴുന്നവയോ ഉണ്ടാകുന്ന വേണമെന്നും അസ്സുവാനും.
- ആർച്ചയായ വായി ആരംഭവായി ബുദ്ധിമുട്ട്.

**ആരംഭിക്കുമ്പോൾ സമ്പന്ന പരിശോധന നടത്തേണ്ടതാണ്.**

- 15 വയസ്സിനു മുൻകിലുള്ള എല്ലാവരും.
- പുകയില ഉപയോഗങ്ങൾ ഉപയോഗിക്കുന്നവരും, ഉപയോഗിച്ചിരുന്നവരും.
- മറ്റും ഉപയോഗിക്കുന്നവരും, ഉപയോഗിച്ചിരുന്നവരും.

**എങ്ങനെ വായിച്ചെഴുതിൽ സമ്പന്ന പരിശോധന നടത്താം?**

- കണ്ണാടിയിൽ നോക്കി സമ്പന്നപരിശോധന നടത്താവുന്നതാണ്.
- സമ്പന്നപരിശോധനക്ക് മുമ്പ് കയ്യും വായും നന്നായി കഴുകുക.
- പരിശോധനക്ക് മുമ്പ് വായി പൂജ്യം ഉണ്ടാക്കി ഏതുതരം മാറ്റുക.

Figura 64. Folleto utilizado por Sankaranarayanan y colaboradores en su estudio



- **Pilot study to estimate the accuracy of mouth self-examination in an at-risk group. (Scott y colaboradores, 2010):** El objetivo de este estudio fue determinar si las personas con riesgo de desarrollar cáncer oral son capaces de detectar correctamente las lesiones orales potencialmente malignas a través de la autoexploración bucal. Para ello se utilizó una población de 53 fumadores mayores de 45 años, a los que un dentista les realizó un examen de la mucosa oral y luego se les enseñó la autoexploración bucal a través de un folleto de auto-lectura (Figura 65). Concluyeron que el folleto es una herramienta poco efectiva para la enseñanza de la autoexploración bucal.







<p style="text-align: center;"><b>Check your mouth is OK</b></p> <p><b>Why should I look in my mouth?</b> You may think that you'd feel that something is wrong in your mouth. However, many of the early signs of mouth cancer (like a red or white patch) do not hurt. So it is important that you look in your mouth to see if it is OK.</p> <p>Checking your mouth is <b>easy, free</b>, takes <b>one minute</b>, and <b>can save your life by finding mouth cancer early</b>.</p> <p><b>How do I look in my mouth?</b> Wash your hands, stand in front of a mirror in a well-lit room, and if you have dentures (false teeth) take them out. If you wear glasses put them on.</p> <p>Then follow the five simple steps on the opposite page to check your whole mouth for:</p> <ul style="list-style-type: none"><li>• red patches;</li><li>• white patches;</li><li>• ulcers; and</li><li>• lumps or swellings.</li></ul> <div style="border: 1px solid black; padding: 5px;"><p style="text-align: center;"><b>Don't panic!</b></p><p>Remember that a red patch, white patch, ulcer or lump in your mouth is only a possible sign of mouth cancer if it lasts for <b>more than three weeks</b>.</p></div>	<p><b>Step 1: Check your lips and gums</b></p> <ul style="list-style-type: none"><li>• Pull down your lower lip and look inside your lip and at your gums.</li><li>• Repeat this on your upper lip.</li></ul>  <p><b>Step 2: Check inside your cheeks</b></p> <ul style="list-style-type: none"><li>• Pull out your right cheek so you can look at the inside of your right cheek.</li><li>• Repeat this on your left cheek.</li></ul>  <p><b>Step 3: Check your tongue</b></p> <ul style="list-style-type: none"><li>• Stick out your tongue and look at the top surface.</li><li>• Stick out your tongue and move it from side to side to look at one side then the other.</li></ul>   <p><b>Step 4: Check the roof of your mouth</b></p> <ul style="list-style-type: none"><li>• Open your mouth and tilt your head back to look at the roof of your mouth.</li></ul>  <p><b>Step 5: Check under your tongue</b></p> <ul style="list-style-type: none"><li>• Place the tip of the tongue on the roof of your mouth and look at the underside of your tongue and the floor of your mouth.</li></ul> 
--	---

Figura 65. Folleto utilizado por Scott y colaboradores en su estudio



- **Mouth self-examination in a population at risk of oral cancer (López y colaboradores. 2015):** El objetivo de este estudio fue iniciar un programa educativo en autoexamen para pacientes con riesgo de cáncer oral. Se realizaron sesiones presenciales individuales de 15 minutos, los pacientes recibieron información y capacitación sobre factores de riesgo de cáncer oral y luego instrucciones verbales sobre cómo realizar el autoexamen oral. Tres meses después, se entrevistó a los pacientes por teléfono y se les preguntó si habían llevado a cabo el autoexamen de manera independiente en el hogar. Y concluyeron que se requieren programas de entrenamiento en autoexamen oral para disminuir la morbilidad y la mortalidad por cáncer oral.
- **Campaña “Saca la lengua” (2012-2017):** Es una campaña creada por la Universidad de San Sebastián (Chile), con el objetivo de crear conciencia en la población, sobre los factores de riesgo principales del cáncer oral (tabaquismo y alcoholismo), también promueven la autoexploración bucal por medio de folletos y vídeos en internet (Figuras 66 y 67), por este medio se ha difundido a otros países de habla hispana de Latinoamérica, como México.





# “SACA LA LENGUA”

## PREVIENE EL CÁNCER ORAL

### ¿CÓMO PUEDES HACERLO?

- DEJA EL CONSUMO DE TABACO Y ALCOHOL
- PROTEGE LABIOS DE EXPOSICIÓN SOLAR
- MANTIÉN BUENA HIGIENE ORAL
- VISITA PERIODICAMENTE A TU DENTISTA

REALIZA LOS 5 PASOS DE AUTOEXAMEN DE FORMA RUTINARIA

## 5 PASOS PARA CUIDARTE Y SALVAR TU VIDA FRENTE A UN ESPEJO BIEN ILUMINADO

- 1. PALPA TU CUELLO BUSCANDO BULTOS ANORMALES**
- 2. TOCA Y OBSERVA HUS LABIOS, PERI DENTARIO Y PIEL FACIAL BUSCANDO BULTOS ANORMALES**
- 3. OBSERVA Y TACA TUS AMIGDALAS, PAJILLAS Y MUCOSAS DE LA CAVIDAD ORAL. BUSCA LOS MENORES CAMBIOS QUE EN EL 90% SON CÁNCER**
- 4. SACA LA LENGUA Y OBSERVA CUALQUIER LESIÓN EN EL FONDO DE LA CAVIDAD ORAL. SI ENCUENTRAS ALGUNA LESIÓN, BUSCA UN ESPECIALISTA PARA OBSERVARLA DE CERCA. TAMBIÉN LA LESIÓN DE LA LARINGE Y EL ESÓFAGO**
- 5. LACERVA LA LENGUA Y TOCA EL PALADAR. AL OBSERVAR LA CAVIDAD ANTERIOR DE LA LENGUA Y EL PISO DE LA CAVIDAD ORAL. BUSCA BULTOS ANORMALES Y LESIONES DE LA CAVIDAD ORAL**

Figura 66. Folleto de la campaña “Saca la lengua”

Autoexamen: Pasos para cuidarte y salvar tu vida

CAMPAÑA CÁNCER ORAL PREVENCIÓN AUTOEXAMEN LOCALIZA UN PATÓLOGO MATERIAL NOTICIAS

Video educativo Autoexamen oral Campaña "Sa... FRENTE UN ESPEJO 1. PALPA TU CUELLO BUSCANDO BULTOS ANORMALES

Preven el cáncer oral rutinario contra el Cáncer

Me gusta esta página

Se el primero de tus amigos en indicar que le gusta esto

Figura 67. Página web de la campaña “Saca la lengua”



## 2.3 Salud autopercebida.

Para medir la salud necesitamos cuantificar determinadas condiciones, por lo regular de enfermedad. Para ello se usan índices, que son instrumentos que cuantifican cierta condición, los requisitos que deben reunir son: validez, claridad, fiabilidad, reproducibilidad, sensibilidad, aceptabilidad y manejabilidad estadística. Son esenciales en el manejo de dato sobre el estado de salud de la población. Para su construcción, se debe seguir una metodología que asegure que van a ser válidos y reproducibles.<sup>30</sup>

En el 2005, la OMS formó una Comisión para estudiar los determinantes sociales de la salud; en 2008 dicha comisión emitió un reporte general, para realizarlo se utilizaron varios indicadores de salud, entre ellos encontramos la **autopercepción de la salud**. La OMS lo recomienda para la conducción de estudios epidemiológicos, y se ha encontrado una relación entre la autoexploración del estado de salud y la mortalidad.<sup>35</sup>

La autopercepción del estado de salud (APES) es un indicador subjetivo, se ha descrito que la APES depende de las condiciones de salud, trabajo y estilo de vida; es una aproximación confiable del estado de salud global y un componente importante de la calidad de vida. Se clasifica en dos:<sup>35</sup>

- APES negativa (APES-), en la que se incluyen las categorías regular o mala que se vinculan con un riesgo mayor de mortalidad.
- APES positiva (APES+), integradas por las categorías excelente, muy buena y buena, que se relacionan con una mayor sobrevida.



### 2.3.1. Evaluación de la imagen corporal

El concepto de imagen corporal ha ido cambiando y enriqueciéndose gracias a sucesivas investigaciones. Entre las diversas definiciones que existen de imagen corporal la más clásica es la propuesta por Schilder, que la describe como "la representación mental del cuerpo que cada individuo construye en su mente". Otra definición importante es la que propone Thompson, quien concibe el concepto de imagen corporal constituido por tres componentes:<sup>4</sup>

**Perceptual:** Es la precisión con que se percibe el tamaño corporal. La alteración de este componente da lugar a sobrestimación (percepción del cuerpo en dimensiones mayores a las reales) o subestimación (percepción de un tamaño corporal inferior al real). Es de uso frecuente en la investigación sobre trastornos alimenticios.

**Subjetivo o cognitivo-afectivo:** Son las actitudes, sentimientos, cogniciones y valoraciones que despierta el cuerpo. La mayoría de los instrumentos que se han construido para evaluar esta dimensión evalúan la insatisfacción corporal.

**Conductual:** Son las conductas que la percepción del cuerpo y sentimientos asociados provocan (exhibicionismo).

Así como se han dado diferentes definiciones, también se han desarrollado varios instrumentos para evaluar la imagen corporal, cada uno evalúa un componente en específico (Tabla 1).<sup>4</sup>



TABLA 1. Instrumentos para la evaluación de la imagen corporal

Componente Perceptivo	Componente Cognitivo	Componente Conductual
<b>Estimación de partes corporales</b>  -Métodos analógicos  -Trazado de imagen	Entrevista semiestructurada	<i>BodyShapeQuestionnaire</i> (BSQ)
<b>Estimación global</b>  -Distorsión de la la imagen corporal  -Evaluación de siluetas y fotografías.	Cuestionario	<i>BodyImageAvoidanceQuestionnaire</i> (BIAQ)  <i>BodyImageDysphoria</i> (SIBID)

Es de importancia para este estudio los instrumentos de estimación global de la evaluación del componente perceptivo, por su estructura.

- INSTRUMENTOS DE ESTIMACIÓN GLOBAL.

La evaluación del componente perceptivo hace referencia al grado de precisión con que el paciente percibe la forma y tamaño de su cuerpo considerado globalmente y de partes de él.<sup>4, 35</sup>

**Evaluación a través de Siluetas y Fotografías Corporales:** Sirven para la medición del tamaño corporal, forma, peso y satisfacción con la apariencia. Cada escala tiene en común la presentación de un número discreto de siluetas, normalmente entre 5 y 12. Con frecuencia los sujetos son indicados a seleccionar la figura que presenta su actual talla y luego la talla que considera ideal. La diferencia entre los datos es llamada el *índice de discrepancia* y es considerado para representar la insatisfacción corporal.

Diferentes investigadores han desarrollado figuras para una variedad de poblaciones desde bebés hasta adultos mayores. Estos son algunos de los instrumentos más utilizados para adolescentes:<sup>4,35</sup>

- **Siluetas de Stunkard, Sorenson y Schlusinger (1983).** Estos autores fueron los primeros que desarrollaron una serie ampliamente usada de nueve figuras esquemáticas tanto masculinas como femeninas, ubicadas desde muy delgado hasta muy obeso (Figura 68).

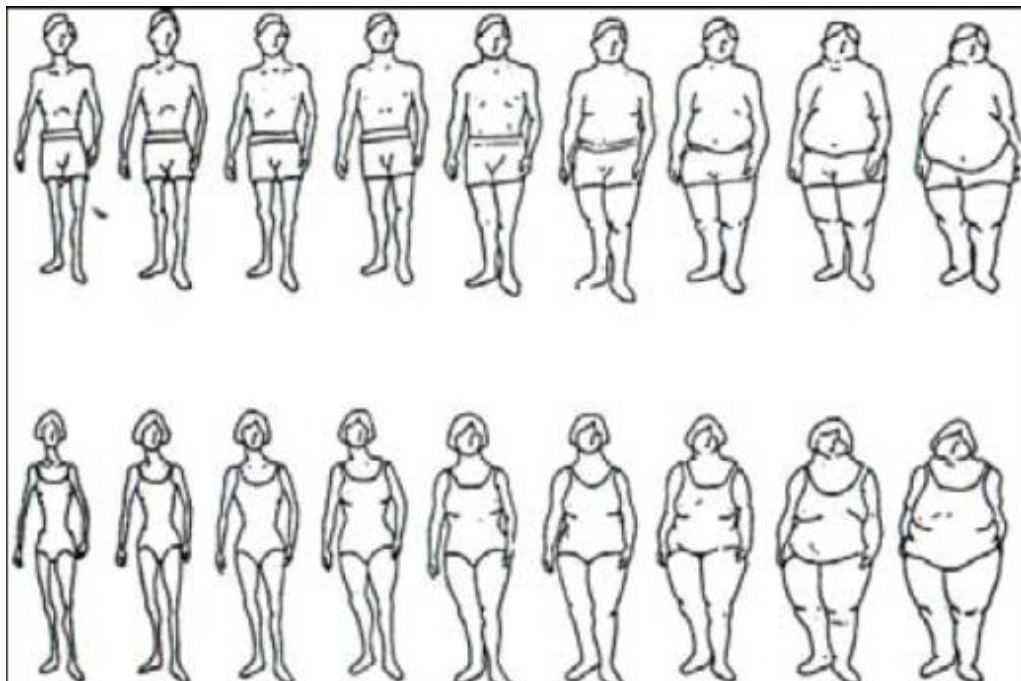


Figura 68. Test de siluetas desarrollado por Stunkard, Sorenson y Schlusinger

- **Test de Fotografías corporales de Harris y cols. (2008).** Antes de este test ya otros autores habían tratado de desarrollar herramientas para evaluar la imagen del cuerpo utilizando una escala de fotografías. La herramienta creada por Harris y sus colaboradores es diferente de las otras en que creó una escala-guía con una relación precisa con el Índice Masa Corporal (IMC). Se creó con fotografías individuales de

voluntarios, los rostros fueron creados con la combinación de 3 o más fotografías de los voluntarios. Las imágenes de las 10 personas representan a mujeres y hombres que van de bajo peso a clase III obesos. El estudio realizado con este instrumento demostró la utilidad de una escala pictórica con una relación directa con el IMC en la evaluación de percepción de la imagen del cuerpo (Figura 69).

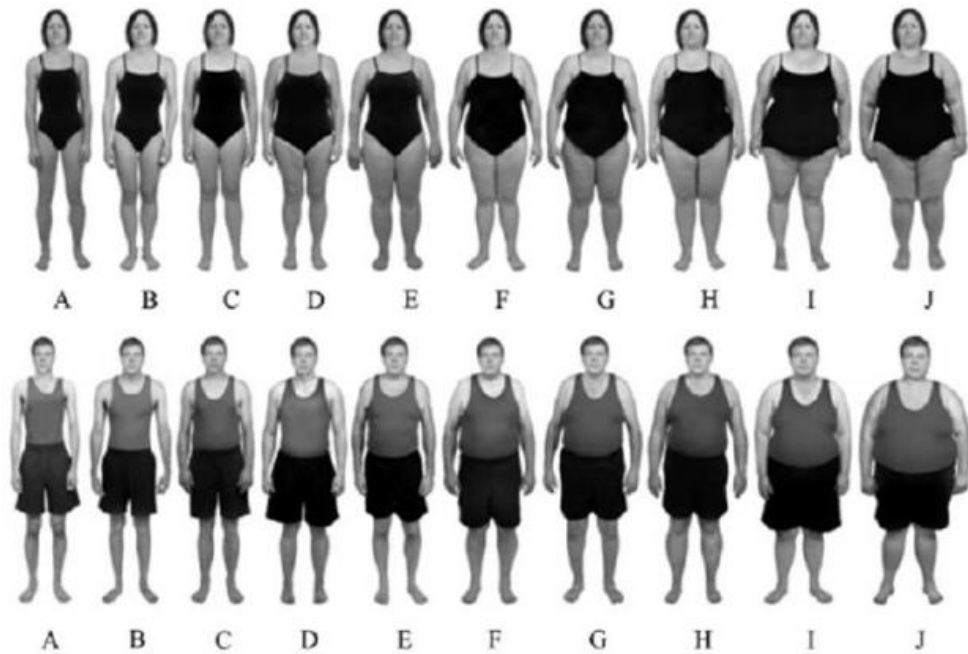

Figura 69. Test de Fotografías corporales desarrollado por Harris y colaboradores



### **2.3.2. Autoevaluación de la salud bucal**

Los estudios epidemiológicos suelen tener por objetivo detectar lo antes posible cualquier padecimiento, para ello deben desarrollar indicadores de las condiciones de vida, de salud y de enfermedad, para registrar los distintos fenómenos dentro del proceso de salud-enfermedad.<sup>33</sup>

El profesional de la odontología, al medir la salud y la enfermedad debe incorporar medidas sociales y psicológicas, aparte de la medición de los fenómenos patológicos; es decir se debe interesar por como el proceso salud-enfermedad afecta a la calidad de vida de los pacientes, a esto se le ha llamado *calidad de vida en relación a la salud oral*.<sup>30</sup>

En la odontología existe el “*enfoque sociodental*” que es un sistema para determinar necesidades, que aborda el proceso salud-enfermedad desde una perspectiva multifactorial. Entre los factores que caracterizan este enfoque están la estimación clínica de necesidades normativas, la estimación de estado de salud general, la percepción subjetiva de las necesidades de tratamiento y del impacto de la salud oral en el paciente, así como la disposición de estos para adoptar comportamientos saludables (autocuidado), y la evidencia científica de la efectividad de los tratamientos. También se considera la relación de las enfermedades orales con el estado de salud general.<sup>30</sup>



### **3. PLANTEAMIENTO DEL PROBLEMA**

De acuerdo a la OMS los problemas de salud bucal con mayor incidencia y prevalencia en los países desarrollados son prevenibles, por ello se ha propuesto un cambio de enfoque en el combate contra estas enfermedades el cual privilegia la prevención. Debido a esto es importante que el odontólogo de práctica general conozca y domine instrumentos como la exploración bucal.

De lo anterior surge la siguiente pregunta de investigación:

¿Los estudiantes de la Facultad de Odontología reconocen su cavidad bucal a partir de una imagen fotográfica?

### **4. JUSTIFICACIÓN**

Es muy importante que como profesionales de la salud conozcamos y sepamos aplicar las herramientas necesarias para prevenir las enfermedades bucales que más incidencia y prevalencia tienen. Para ello los estudiantes que se encuentran en formación dentro de la carrera de odontología deben de aprender métodos como la autoexploración bucal y, sobre todo aplicarla en ellos mismos, para lograr el mejor dominio de la misma.

Es responsabilidad de cada estudiante desarrollar sus habilidades de concientización con la finalidad de realizar la promoción de la salud dentro de su comunidad de trabajo como profesionales de la salud.





## **5. OBJETIVO GENERAL**

Identificar en un grupo de estudiantes de la Facultad de Odontología en el año 2017 la capacidad de reconocer su cavidad bucal a partir de la imagen fotográfica.

### **5.1 Objetivos específicos**

1. Identificar en un grupo de estudiantes de segundo y cuarto año de la Facultad de Odontología la capacidad de reconocer su cavidad bucal a partir de la imagen fotográfica.

1. Identificar si existen diferencias en los grupos de estudiantes por sexo y grado escolar para reconocer su cavidad bucal.

## **6. METODOLOGÍA**

### **6.1 Tipo de estudio**

Se realizó un estudio transversal descriptivo.

### **6.2 Población blanco**

Estudiantes de la Facultad de Odontología de segundo y cuarto año del turno matutino y vespertino en el periodo de agosto a octubre del 2017.

### **6.3 Selección y tamaño de la muestra**

La población objeto de este estudio fue compuesta por 40 estudiantes, de ambos géneros, de 19 a 26 años de edad, inscritos en la Facultad de Odontología de la UNAM en el curso 2017-2018, de segundo y cuarto año,



tanto del turno matutino como del vespertino. Correspondientes a los criterios ya mencionados.

El tamaño de la muestra se obtuvo de forma aleatoria tras la elección al azar de los grupos de segundo y cuarto año tanto para el turno matutino como para el vespertino. En total se contó con la participación de cuatro grupos (2002, 2009, 4005 y 4009).

## **6.4 Criterios de Selección**

- **Inclusión**

- Estudiantes de segundo y cuarto año del turno matutino y vespertino que deseen participar.
- Sin distinción de sexo, que participen en el cuestionario y en la toma fotográfica de su cavidad bucal.

- **Exclusión**

- Estudiantes que no acepten contestar el cuestionario o no autoricen la fotografía de su cavidad bucal.
- Estudiantes con tratamiento de ortodoncia.



## 6.5 Variables

Variable	Conceptualización	Operacionalización
<b>Edad</b>	Tiempo que ha vivido el estudiante en años.	Años que tiene una persona al momento de la aplicación del cuestionario.
<b>Sexo</b>	Género al que pertenece el estudiante.	Se registrará como: <b>0= Femenino</b> <b>1= Masculino</b>
<b>Turno escolar</b>	El tiempo diario escolar comprendido en dos bloques, uno ubicado en el lapso de la mañana y otro en el lapso de la tarde.	Se determinará a partir del horario en el cual esté inscrito en la Fac. de Odontología y se registrará como:  <b>0= Matutino</b> <b>1= Vespertino</b>
<b>Capacidad para reconocer la cavidad bucal</b>	Capacidad que tiene el cerebro para identificar los estímulos percibidos con anterioridad.  El reconocimiento es una habilidad cognitiva que permite recuperar información almacenada en la memoria y compararla con la información que se presenta ante nosotros.	A partir de una serie fotográfica se le pedirá al estudiante que reconozca su cavidad bucal y se codificará como:  <b>0= No reconoce</b> <b>1= Si reconoce</b>



## 6.6 Recolección de la información

Previo al inicio del trabajo de campo, se solicitó por escrito al docente titular del grupo su autorización para que, en dos sesiones diferentes, durante la hora de clase se llevara a cabo la toma de fotografías y la aplicación del cuestionario.

Para evitar que se viciaran los resultados de la encuesta no se les informó a los estudiantes sobre la temática de la investigación, y solo se obtuvieron las fotografías en la primera sesión, después de haber obtenido el consentimiento informado (Anexo 1) firmado por cada alumno. La toma de las fotografías no incluye procedimientos clínicos por lo que no se utilizaron barreras de protección como guantes, cubrebocas o bata, sin embargo, se usaron toallas con desinfectante para limpiar el lente entre cada toma, y se les proporcionó gel antibacterial a los estudiantes para la higiene de sus manos, pues se les pidió que traccionaran su labio inferior para la obtención de las imágenes fotográficas.

En la segunda sesión se aplicó el cuestionario (Anexo 2), con un intervalo aproximado de una semana, y se le mostró a cada alumno el conjunto de fotografías correspondientes a su grupo para que pudiesen identificar su cavidad bucal entre ellas (Anexo 3). Con la autorización del docente, se procedió a entregar el cuestionario que consta de ocho preguntas, de las cuales son dos abiertas y cinco con opción dicotómica (sí y no).

Los cuestionarios y las fotografías fueron codificados para su posterior comparación y análisis descriptivo.



## 6.7 Recursos (humanos, materiales y financieros)

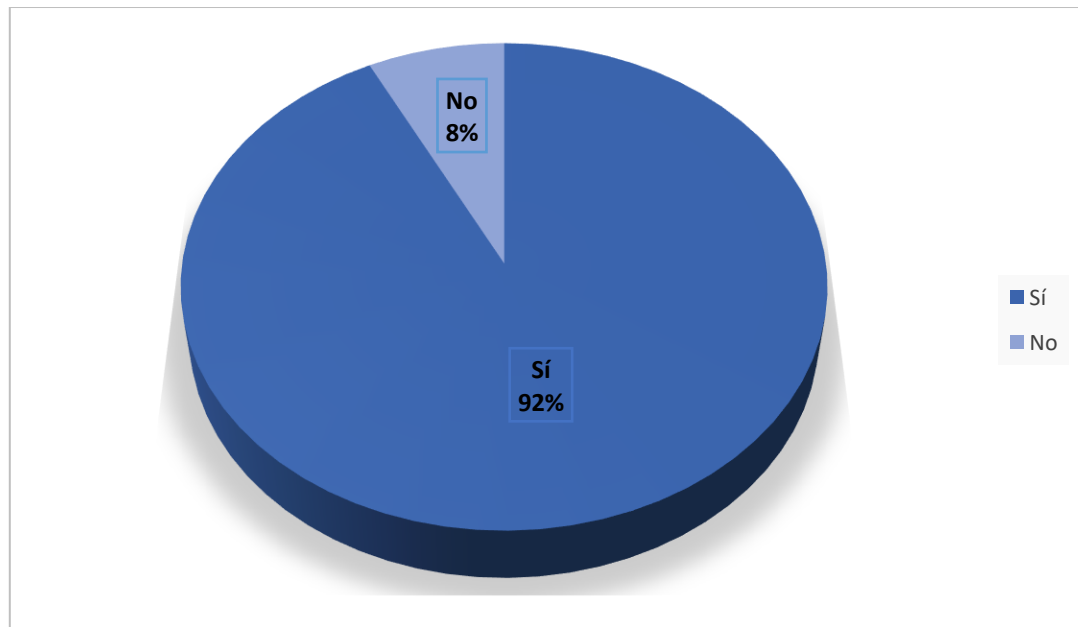
- Estudiante de seminario de titulación, responsable del procedimiento operativo. Encargada de la toma fotográfica y la aplicación del cuestionario.
- La estudiante por cuenta propia proporcionará:
  - 40 cuestionarios y consentimientos informados impresos.
  - Caja de plumas para resolver el cuestionario.
  - Cámara fotográfica Panasonic Lumix DMC-FH4, 14 megapíxeles, zoom 4.0x
  - Gel antibacterial.
  - Computadora portátil.



## 7.RESULTADOS

De los 40 estudiantes encuestados 80% corresponde al sexo femenino; 78% tiene entre 19 y 21 años. Respecto al número de estudiantes que identificó su cavidad bucal a partir de las imágenes fotográficas, el 92% lo hizo correctamente. (Gráfica 1).

**GRÁFICA 1. Porcentaje de estudiantes que identificaron su cavidad bucal por medio de la imagen fotográfica.**



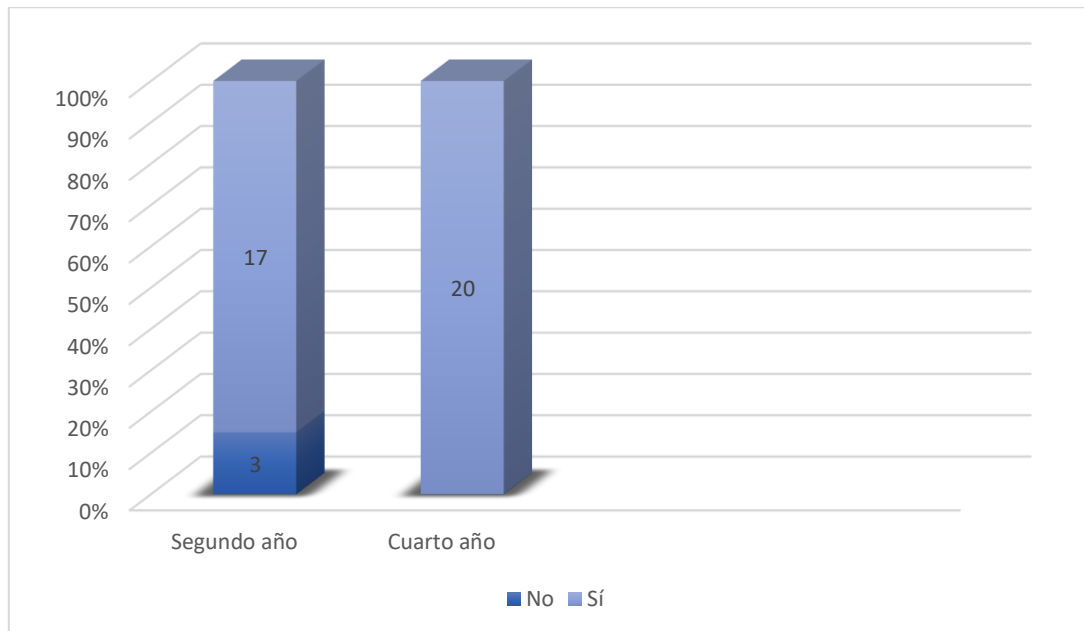
Fuente: Estudiantes de 2do. y 4to. año. FO, 2017.

De ello se concluye que los estudiantes sí pudieron reconocer su cavidad bucal; los estudiantes de cuarto año tuvieron un mayor índice de reconocimiento, ya que el 100% de ellos respondieron correctamente a la selección de la imagen fotográfica correspondiente a su cavidad bucal; mientras que los estudiantes de segundo año tuvieron solo el 85% de acierto



(Gráfica 2). No se observó una diferencia relevante entre los resultados de cada turno.

**GRÁFICA 2. Comparativo entre segundo y cuarto año de de estudiantes que identificaron su cavidad bucal por medio de la imagen fotográfica.**



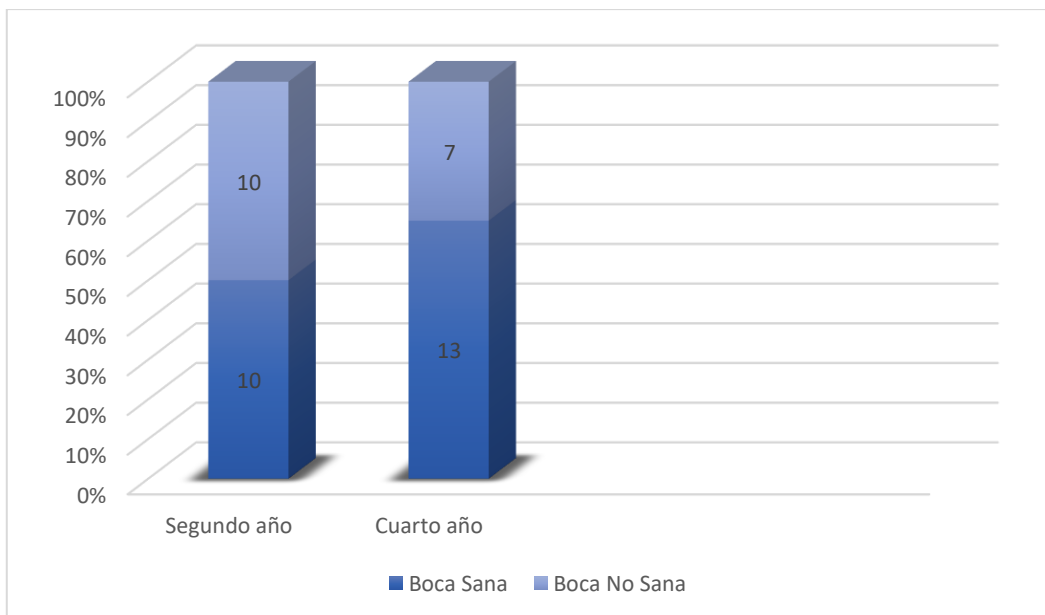
Fuente: Estudiantes de 2do. y 4to. año. FO, 2017.

En cuanto a la realización de la autoexploración bucal se encontró una pequeña discrepancia entre los estudiantes de segundo y cuarto año. El 80% de los estudiantes de segundo grado dijeron autoexplorarse, mientras que el 90% de los estudiantes de cuarto año señalaron lo mismo. No se encontró una diferencia porcentual entre los dos turnos.

Respecto a la autopercepción de la salud bucal de los estudiantes, podemos observar que los estudiantes de cuarto año se consideran más sanos (Gráfica 3), esto también se aprecia entre los dos turnos, en el turno matutino el 45% de los estudiantes consideran su boca sana, mientras que en el turno vespertino es el 70% dijo considerar su boca sana (Gráfica 4).

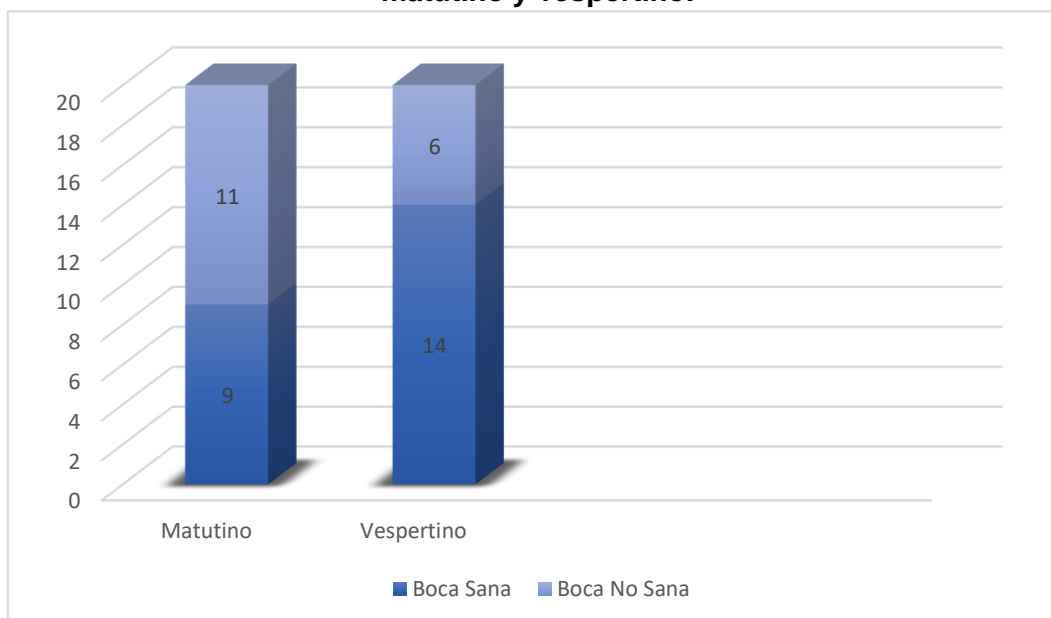


**Gráfica 3. Evaluación de la autopercepción de la salud bucal entre los estudiantes de cuarto y segundo año**



Fuente: Estudiantes de 2do. y 4to. año. FO, 2017.

**Gráfica 4. Evaluación de la salud bucal entre los estudiantes del turno matutino y vespertino.**



Fuente: Estudiantes de 2do. y 4to. año. FO, 2017.

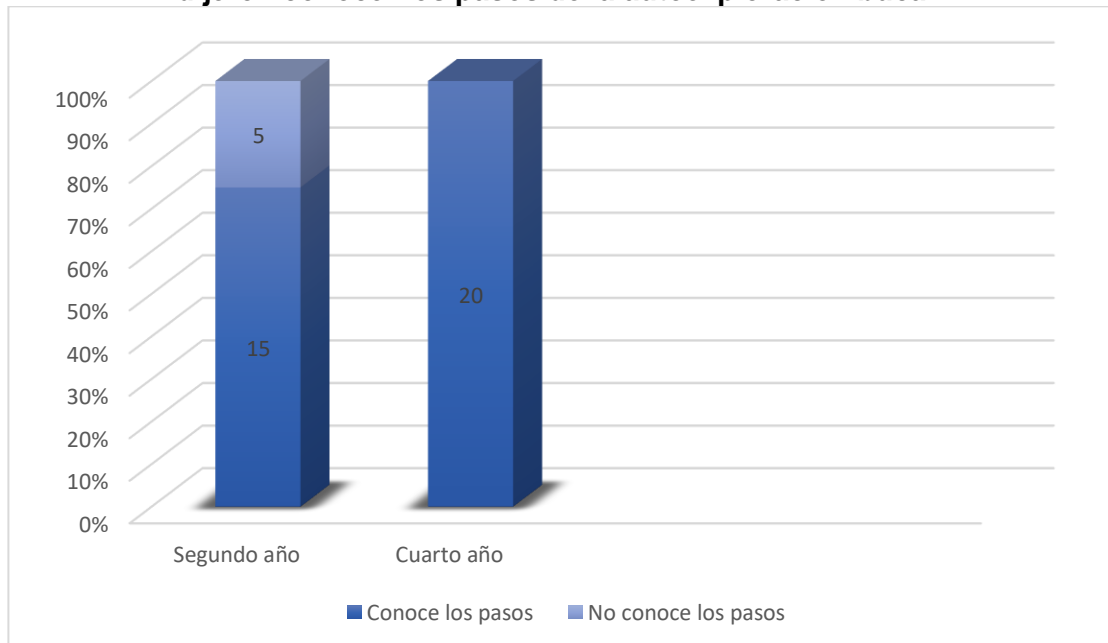




Es importante resaltar que se encontró una relación directa entre la autopercepción de la salud bucal y el conocimiento sobre la autoexploración bucal, ya que de los 40 estudiantes revisados el 88% dijo conocer los pasos para la autoexploración bucal, mismo porcentaje que declaró realizar la autoexploración bucal.

También se encontró que los estudiantes de cuarto año dijeron conocer los pasos de la autoexploración en un mayor porcentaje que los estudiantes de segundo año, este podría ser el motivo por el cual los estudiantes de cuarto año fueron más capaces de reconocer su cavidad bucal en las imágenes fotográficas. Del total de estudiantes de segundo año solo el 75% declaró conocer los pasos para la autoexploración bucal, mientras que el 100% de los estudiantes de cuarto año expresaron conocerlos (Gráfica 5). No se encontró una diferencia relevante al respecto entre los dos turnos.

**Gráfica 5. Comparativo entre los estudiantes de segundo y cuarto año que dijeron conocer los pasos de la autoexploración bucal.**

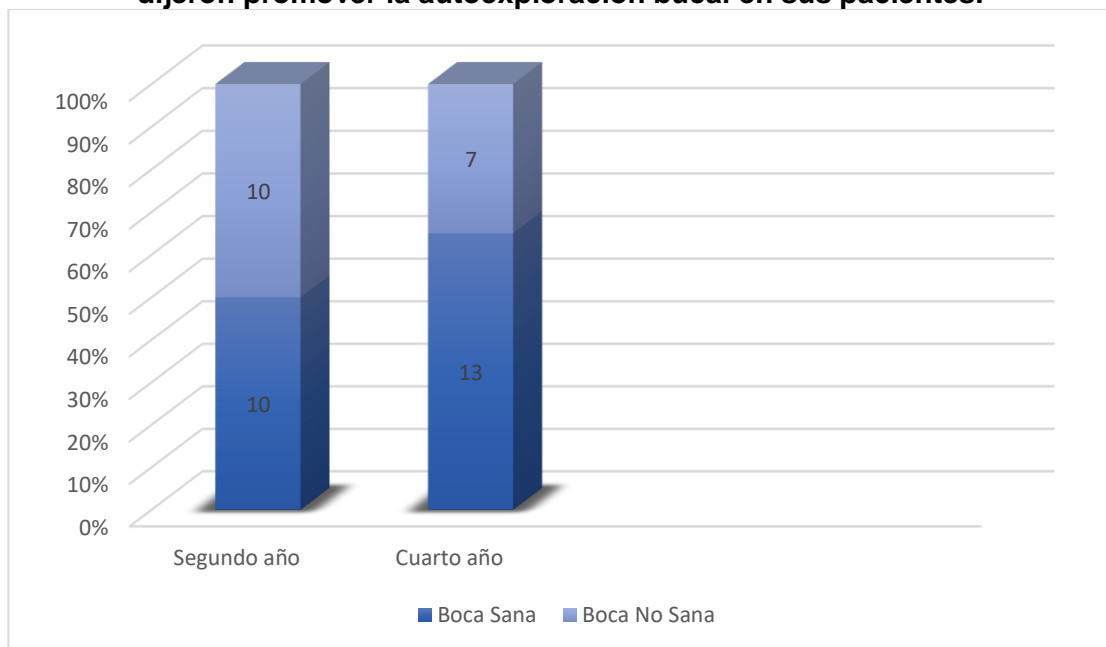


Fuente: Estudiantes de 2do. y 4to. año. FO, 2017.



Se les preguntó a los estudiantes sí fomentaban la autoexploración bucal entre sus pacientes, en este aspecto encontramos que la diferencia entre los estudiantes de segundo y cuarto año fue escasa. Solo el 50% de los estudiantes de segundo año y el 65% de los estudiantes de cuarto año informaron promover la autoexploración bucal entre sus pacientes (Gráfica 6).

**Gráfica 6. Comparativo entre los estudiantes de segundo y cuarto año que dijeron promover la autoexploración bucal en sus pacientes.**



Fuente: Estudiantes de 2do. y 4to. año. FO, 2017.

Es importante resaltar que el tamaño de la muestra fue pequeño, y a su vez la proporción de participantes masculinos fue escasa, esto imposibilitó realizar un análisis comparativo entre ambos sexos.



En el análisis cualitativo de este estudio se evaluaron los motivos por los que los estudiantes pudieron reconocer su cavidad bucal, la mayoría, tanto de segundo como de cuarto año y de ambos turnos, señalaron reconocer su boca por los siguientes motivos, ordenado de mayor a menor frecuencia:

- Presencia o ausencia de restauraciones dentales (amalgamas).
- Malposiciones dentarias.
- Ausencias dentales.
- “Porque la conozco” / ”conozco mi boca” (anatomía dental).
- Anomalías linguales (lengua fisurada).
- Anomalías óseas (torus palatino).
- “Por mi labial”.

Esta información nos permite comprobar que los estudiantes reconocen su cavidad bucal por las particularidades de la misma, reflejando un buen nivel de autopercepción de su cavidad bucal.

Otro aspecto que se analizó fueron los motivos que los llevaron a revisar su cavidad bucal, entre ellos encontramos:

- Por curiosidad.
- Por práctica escolar.
- Por alguna molestia en la cavidad bucal (erupción de terceros molares, dolor, inflamación, úlcera, fractura dental).
- Por prevención.
- Por limpieza /higiene (revisar si tenía cálculo dental).
- Por costumbre.
- Porque me enseñaron la técnica de autoexploración bucal.
- Para conocer las restauraciones presentes en boca.



---

Los estudiantes que dijeron realizar con frecuencia la autoexploración bucal refirieron que lo hacían por motivos similares, por ejemplo, por curiosidad, higiene, para llevar un control en su salud bucal o cuando tienen alguna molestia. Mientras que quienes dijeron no hacerlo de forma constante señalaron dos motivos principales: La falta de tiempo y que se les olvida hacerlo.

Por último, se les preguntó ¿cómo fomentan la autoexploración bucal?, a lo que ellos respondieron por medio de la explicación de la técnica de cepillado y la detección de placa dentobacteriana, y también explicando el proceso de la autoexploración bucal, así como insistiendo en la mejora de la higiene bucal de sus pacientes.

Aquellos estudiantes que informaron no promover la autoexploración bucal dijeron que era por qué desconocían cómo hacerlo.



## 8.DISCUSIÓN

Después de analizar los datos recabados para este estudio encontramos que, si bien se cumplió con el objetivo general del mismo, que era observar si un grupo de estudiantes podía reconocer su cavidad bucal a partir de la imagen fotográfica, tanto el tamaño la muestra como el tiempo de desarrollo influyeron para que no fuera posible cumplir con el objetivo específico de identificar si hay diferencias por sexo al reconocer su cavidad bucal. Se recomienda realizar nuevos estudios, con una muestra mayor y mejor calibrada para cubrir este aspecto y profundizar en los aspectos que ya hemos expuesto de forma satisfactoria.

Se encontraron otras debilidades en el estudio, en específico faltó profundizar con preguntas más concretas sobre el conocimiento que los estudiantes reportaron tener respecto a los pasos de la autoexploración bucal, y la promoción de la misma. De igual forma se recomienda realizar nuevos estudios que cubran estos aspectos de forma específica para analizarlos adecuadamente.

Entre las fortalezas de este trabajo encontramos que fue factible retomar el modelo creado por el test de fotografías, para realizar un sondeo de la autopercepción de la salud oral entre los estudiantes de la Facultad de Odontología.



## 9.CONCLUSIONES

Se cumplió el objetivo general planteado: identificar si un grupo de estudiantes de la Facultad de Odontología de segundo y cuarto año eran capaces de reconocer su cavidad bucal a partir de imágenes fotográficas.

También se cumplió parcialmente con los objetivos específicos, en concreto se obtuvieron datos relevantes acerca de las diferencias entre los estudiantes de segundo año y los de cuarto año.

Se reiteró con certeza que la autoexploración bucal es un método preventivo, eficaz y práctico, que no debe ser omitido por el odontólogo de práctica general, y debe ser conocido por los estudiantes, para que ambos puedan promoverlo, con la finalidad de prevenir y detectar a tiempo lesiones precancerosas, esto nos conduce no solo a promover la salud bucal, si no a salvar la vida del paciente.



## 10. REFERENCIAS BIBLIOGRÁFICAS

- 1.- Petersen PE. TheWorld Oral HealthReport 2003: continuousimprovementof oral health in the 21st century – theapproachofthe WHO Global Oral HealthProgramme. CommunityDentistry and Oral Epidemiology 2003; 31(1):3-24.
- 2.- P Escobar G. El reto de la prevención en la práctica odontológica. RevFacOdontol Antioquia 2006; 17(2):58–66.
- 3.- Cuenca E, Manaua C, Majema LIS, Falgasa J, Taberner JL. Consejos para la prevención de las enfermedades bucodentales. Med Clin 1994;102(1):132–135.
- 4.- Ortega M. Relación entre la insatisfacción con la imagen corporal, autoestima, autoconcepto físico y la composición corporal en el alumnado de primer ciclo de educación secundaria de la ciudad de Jaén[Tesis Doctorado]. Granada: Universidad de Granada, 2010 [consultado 2017/10/24] Disponible en: <https://hera.ugr.es/tesisugr/18947761.pdf>
- 5.- Mathew B, Sankaranarayanan R, Wesley R, Nair M. Evaluation of mouth self-examination in the control of oral cancer. British Journal Cancer 1995; 71(2): 397-399.
- 6.- Alvarado-Solórzano AM, Restrepo-Escudero MT. Cáncer Bucal, aproximaciones teóricas. Revista Científica Dominio de las Ciencias [En línea] 2016; [Fecha de consulta: 09 de octubre de 2017]; 2: 167–85 Disponible en: <https://dialnet.unirioja.es/servlet/articulo?codigo=5761579>



- 
- 7.- Jornet P, Garcia F, Berdugo M, Perez F, Lopez A. Mouthself-examination in a population at risk of oral cancer. *Australian Dental Journal* 2015; 60(1): 59-64.
  - 8.- Monsavales MJ, Reposo A, Aravela P, Sanhueza A. Frecuencia de Auto-Examen y Nivel de Conocimiento de los Pacientes en Relación a las Lesiones de la Mucosa Oral en Temuco, Chile. *Int J Odontostomatology* 2010; 4(1): 13-18.
  - 9.- Glass R, Abla M, Wheatley J. Teaching self-examination of the head and neck: another aspect of preventive dentistry. *Journal American Dental Association* 1975; 90(6): 1265-1268.
  - 10.- Castellanos Suárez J, Diaz Guzman L, Lee Gómez E. Medicina en odontología: manejo dental de pacientes con enfermedades sistémicas. 3a. edición. México: Manual Moderno; 2015.
  - 11.- Scott S, Rizvi K, Grunfeld E, McGurk M. Pilot study to estimate the accuracy of mouth self-examination in an at-risk group. *Head & Neck* 2010; 32(10): 1393-1401.
  - 12.- Grabau J, And O. A Public Education Program in Self-Examination for Orofacial Cancer. *Journal American Dental Association*; 1978; 96(3): 480-484.
  - 13.- De Carlos Villafranca F, Díaz-Esnal B, et al. Manual del técnico superior en higiene bucodental. España: MAD S.L.; 2005.
  - 14.- Ibáñez Mancera N. Propedéutica y semiología en odontología. Barcelona: Elsevier; 2014.
  - 15.- Dr. Arciniega-Vega R, Dr. Bonilla-Marín F. Exploración de la cavidad oral. *RevArchMed General Méx, CONAMEGE A.* 2011; 2(3):111-118.





- 16.- Fuente Hernández J, Sifuentes Valenzuela M, Nieto Cruz M, Martínez Moreno M. Promoción y educación para la salud en odontología. México: El Manual Moderno; 2014.
- 17.- Bates B, Bickley L, Szilagyi P, Carreras Goicochea B, et all. Guía de exploración física e historia clínica. Barcelona: WoltersKluwerHealth; 2013.
- 18.- Barreto J F. Sistema estomatognático y esquema corporal. Colombia Médica, 1999; 30(4): 173-180.
- 19.- Mizraji M, Bianchi R, Manns Freese A. Sistema estomatognático. Actas odontológicas. 9(2) Dic 2012.
- 20.- Chimenos Kustner E. La Historia clínica en odontología. Barcelona: Masson; 1999.
- 21.- Gondak RO, da Silva-Jorge R, Jorge J, Lopes M, Vargas P. Oral pigmented lesions: Clinicopathologic features and review of the literature. Med Oral Patol Oral Cir Bucal 2012; 17(6):919-924.
- 22.- Alcalá PD, Valente DS. Nevos melanocíticos y no melanocíticos, revisión de la literatura. Rev Cent Dermatol Pascua 2010; 19(2):49-58.
- 23.- Sreeja C, Ramakrishnan K, Vijayalakshmi D, Devi M, Aesha I, Vijayabanu B. Oral pigmentation: A review. J PharmBioallied 2015; 7(2):403-408.
- 24.- Regezi J, Sciubba J, Jordan R. Oral pathology: clinical pathologic correlations. St. Louis, Missouri: Elsevier/Saunders, 2012.
- 25.- Thompson L, Saade Cárdenas R. Patología de cabeza y cuello. Colombia: Amolca; 2014.



- 26.- Escribano-Bermejo M, Bascones-Martínez. A, Leucoplasia oral: Conceptos actuales. Avances En Odontoestomatología. (2009). Disponible en: SciELO.
- 27.- Gladys Aída E, Oscar Primitivo Z, Eugenia G, César G, Georgina C. Diagnóstico clínico e histopatológico de la eritroplasia bucal. Medisan. (2010). Disponible en: SciELO.
- 28.- García-García A, Martínez-González J, Gómez-Font R, Soto-Rivadeneira A, Oviedo-Roldán L. Current status of the torus palatinus and torus mandibularis. Medicina Oral, Patología Oral Y Cirugía Bucal. (2010, Mar 1). Disponible en: MEDLINE.
- 29.- Hedström L, Albrektsson M, Bergh H. Is there a connection between sublingual varices and hypertension?. BMC Oral Health. (2015, July 11). Disponible en: MEDLINE.
- 30.- Cuenca Sala E, Baca García P. Odontología preventiva y comunitaria: principios, métodos y aplicaciones. Barcelona: Elsevier, 2013.
- 31.- Scheid R, Weiss G, Díez Herranz A, Scheid R. Woelfel anatomía dental. Barcelona: WoltersKluwer, 2017.
- 32.- Álvarez DC, Vignolo J, Vacarezza M, Sosa A. Levels of care, prevention and primary healthcare. Archivos de Medicina Interna 2011; 33(1):11–14.
- 33.- Previene el cáncer oral [Internet]. Chile, Universidad de San Sebastián; 2012 [actualizado 2017; citado 20 de octubre 2017]. Disponible en: <http://www.previenecanceroral.cl/>



- 
- 34.- González Guzmán R, Moreno Altamirano L, Castro A. La salud pública y el trabajo en comunidad. México, D.F: McGraw-Hill Interamericana, 2011; 2011.
- 35.- Raich, RM. Una perspectiva desde la psicología de la salud de la imagen corporal. *AvanPsicol Latinoamericana* 2004; 22(1):15-27.



## 11. ÍNDICE DE FIGURAS

- 1.- Fuente directa (Imagen de alumna de Seminario de Titulación). (1-12)
- 2.- Bates B, Bickley L, Szilagyi P, Carreras Goicochea B, Navascués Benloch I, Bates B. Guía de exploración física e historia clínica. Barcelona. WoltersKluwerHealth, 2013. Disponible en: LIBRUNAM. (13, 26, 34, 35, 36, 55)
- 3.- Velayos J, Diaz Santana H. Anatomía de la cabeza: para odontólogos. Madrid; Editorial Médica Panamericana, 2007. Disponible en: LIBRUNAM. (14, 15, 17, 20, 21, 22)
- 4.- Baker E, Schünke M, Schulte E, Schumacher U, Voll M, Tzal K, et al. Prometheus: atlas de anatomía de la cabeza y el cuello para odontología. Madrid, Editorial Medica Panamericana, 2012; 2012. Disponible en: LIBRUNAM. (16, 18, 19)
- 5.- Ibáñez Mancera N. Propedéutica y semiología en odontología. Barcelona. Elsevier, 2014; 2014. Disponible en: LIBRUNAM. (23, 24, 25, 30, 37, 38, 39, 58, 59, 61, 62)
- 6.- Sitio web Salud Dental Para Todos año 2012. Buenos Aires (40)
- 7.- Regezi J, Sciubba J, Jordan R. Oral pathology: clinical-pathologic correlations. St. Louis, Missouri: Elsevier/Saunders, 2012; 2012. Disponible en: LIBRUNAM (27, 31, 32, 33, 41, 42, 43, 48, 49, 50, 51, 52, 53, 54, 56, 57, 60)
- 8.- M. E, A. B. Leucoplasia oral: Conceptos actuales / Oral leukoplakia: Current considerations. Avances En Odontostomatología. (2009). Disponible en: SciELO. (28, 29)



- 
- 9.- Scheid R, Weiss G, Díez Herranz A, Scheid R. Woelfel anatomía dental. Barcelona: WoltersKluwer, 2017. (44, 45, 46, 47)
- 10.- Mathew B, Sankaranarayanan R, Wesley R, Nair M. Evaluation of mouth self-examination in the control of oral cancer. British J Cancer 1995; 71(2): 397-399. (63, 64)
- 11.- Scott S, Rizvi K, Grunfeld E, McGurk M. Pilot study to estimate the accuracy of mouth self-examination in an at-risk group. Head & Neck 2010; 32(10): 1393-1401. (65)
- 12.- Previene el cáncer oral [Internet]. Chile, Universidad de San Sebastián; 2012 [actualizado 2017; citado 20 de octubre 2017]. Disponible en: <http://www.previenecanceroral.cl/>
- 13.- Ortega M. Relación entre la insatisfacción con la imagen corporal, autoestima, autoconcepto físico y la composición corporal en el alumnado de primer ciclo de educación secundaria de la ciudad de Jaén [Tesis Doctorado]. Granada: Universidad de Granada, 2010 [consultado 2017/10/24] Disponible: <https://hera.ugr.es/tesisugr/18947761.pdf> (68, 69)



## 12. ANEXOS.

### Anexo 1. Carta de consentimiento informado.

**CARTA DE CONSENTIMIENTO INFORMADO**

**"Reconocimiento de la cavidad bucal a partir del uso de la fotografía"**

La promoción y el fomento a la salud bucal es de vital importancia y es uno de los principales objetivos en el área de la Odontología Preventiva, por este motivo y considerando que los estudiantes son los principales promotores de la salud, hemos diseñado una estrategia que permite evaluar la capacidad del estudiante en el reconocimiento de su cavidad bucal.

Esto no llevará más de cinco minutos, sólo se tomará una fotografía de la cavidad bucal sin involucrar otro rasgo físico y se aplicará una breve cuestionario en el cual sólo se te pide indiques datos como sexo y edad como dato descriptivo. La información será confidencial y sólo se utilizará para fines de investigación.


Estás en tu derecho de cambiar de opinión respecto a la participación en cualquier momento sin que te veas afectado de alguna manera.

Por todo lo anterior:

Acepto participar respondiendo el cuestionario y permitiendo la toma de la imagen de mi cavidad bucal. Contando con la información suficiente y en plena facultad sobre mi decisión.

Nombre y firma del estudiante \_\_\_\_\_

Responsable del proyecto de investigación: Magali Huamani Juárez  
Tutora del proyecto de investigación: Mtra. Miriam Ortega Maldonado





## Anexo 2. Cuestionario de encuesta

Cuestionario

"Reconocimiento de la cavidad bucal a partir del uso de la fotografía"

Sexo: M ( ) F ( )      Edad: \_\_\_\_\_

*Instrucciones:* Lee atentamente y contesta las siguientes preguntas, no hay respuestas buenas o malas, sólo queremos conocer tu opinión.

1.- ¿Conoces los pasos para realizar la autoexploración bucal?

a. Sí      b. No

2.- ¿En algún momento has explorado tu boca? Si la respuesta es Sí, continúa con la siguiente pregunta, si la respuesta es No pasa a la pregunta 5.

a. Sí      b. No

3.- ¿En qué ocasión o por qué motivo la exploraste?

\_\_\_\_\_

\_\_\_\_\_

4. ¿La autoexploración es algo que realizas de manera cotidiana?

a. Sí      b. No, ¿por qué? \_\_\_\_\_

5.- ¿Consideras que tu boca está sana?

a. Sí      b. No, ¿por qué? \_\_\_\_\_

6.- Si tuvieras que calificar la importancia de la autoexploración bucal como método preventivo, ¿qué calificación del 0 al 10 le darías, donde 0 es nada y 10 mucha?

0 1 2 3 4 5 6 7 8 9 10

7.- ¿Fomentas la autoexploración con tus pacientes?

a. Sí      b. No, ¿por qué? \_\_\_\_\_

8. Si tu respuesta fue sí, ¿cómo fomentas la autoexploración?

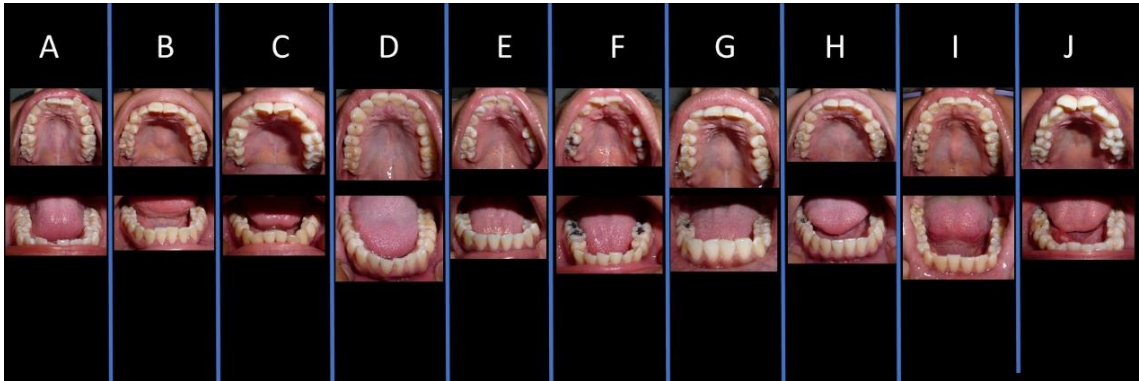
\_\_\_\_\_

\_\_\_\_\_

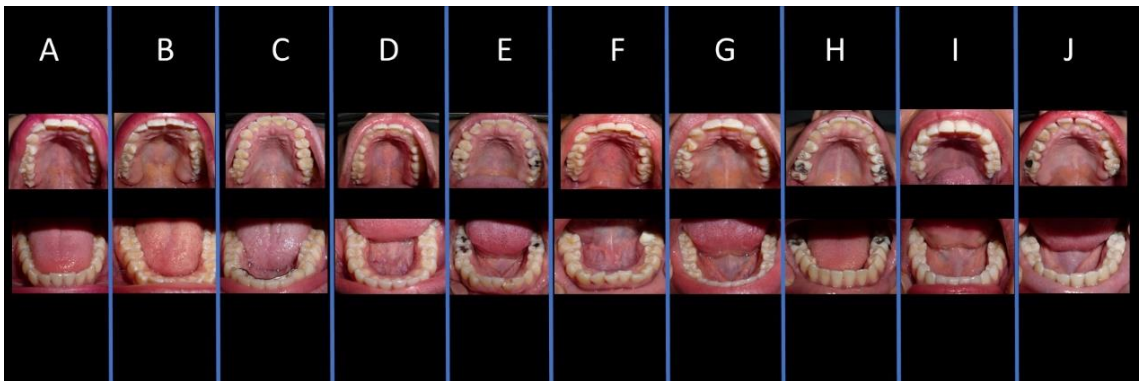¡Muchas gracias por tu participación!



### ANEXO 3.



**Grupo 2002**

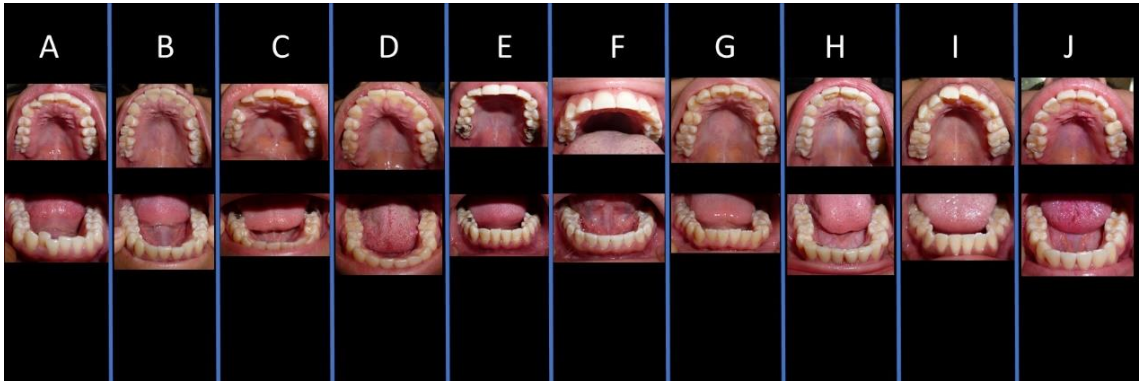


**Grupo 2009**

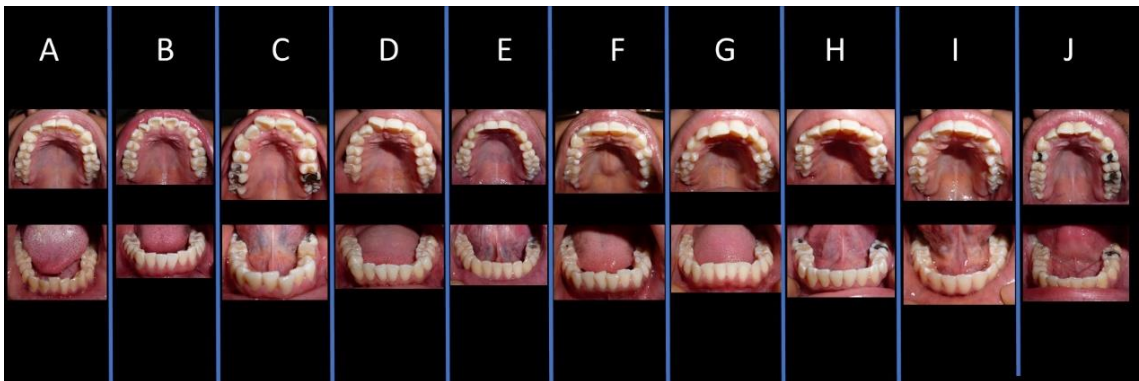




### ANEXO 3. (Continuación).



**Grupo 4005**



**Grupo 4009**