



UNIVERSIDAD NACIONAL AUTÓNOMA DE  
MÉXICO

---

---



**FACULTAD DE ODONTOLOGÍA**

EL SÍNDROME OCULO-FACIO-CARDIO-DENTAL EN EL  
PACIENTE ODONTOPEDIÁTRICO.

**T E S I N A**

QUE PARA OBTENER EL TÍTULO DE

**C I R U J A N A   D E N T I S T A**

P R E S E N T A:

ANA GABRIELA LÓPEZ MORALES

TUTOR: Esp. ROBERTO DE JESÚS MORA VERA



Universidad Nacional  
Autónoma de México

Dirección General de Bibliotecas de la UNAM

**Biblioteca Central**



**UNAM – Dirección General de Bibliotecas**  
**Tesis Digitales**  
**Restricciones de uso**

**DERECHOS RESERVADOS ©**  
**PROHIBIDA SU REPRODUCCIÓN TOTAL O PARCIAL**

Todo el material contenido en esta tesis esta protegido por la Ley Federal del Derecho de Autor (LFDA) de los Estados Unidos Mexicanos (México).

El uso de imágenes, fragmentos de videos, y demás material que sea objeto de protección de los derechos de autor, será exclusivamente para fines educativos e informativos y deberá citar la fuente donde la obtuvo mencionando el autor o autores. Cualquier uso distinto como el lucro, reproducción, edición o modificación, será perseguido y sancionado por el respectivo titular de los Derechos de Autor.

## **AGRADECIMIENTOS**

A Dios por darme la fortaleza y sabiduría para perseverar y seguir siempre adelante.

A mis padres, que me han acompañado a lo largo de este gran camino llamado vida, dándome siempre su cariño y apoyo incondicional. Gracias por todas sus enseñanzas, consejos, valores y educación, porque soy quien soy y he llegado hasta donde estoy gracias a ustedes. No me alcanzarían las palabras para expresar todo el amor y agradecimiento que tengo hacia ustedes.

A mi hermano, porque a pesar de todo, eres mi fiel compañero y amigo.

A mis queridos y mejores amigos por hacer que mi vida tenga risas, aventuras y diversión, pero también por apoyarme en los momentos más difíciles. Simplemente gracias por brindarme su linda y valiosa amistad, que estoy segura, seguirá por muchos años más.

A mi maestro, tutor y amigo el Mtro. Luis Miguel Mendoza, porque desde el principio has estado ahí, siempre ayudándome, compartiendo tus enseñanzas, consejos y experiencias de odontología, pero también de vida.

Al Dr. René Constantino, por darme la oportunidad de aprender y desarrollarme profesionalmente. Gracias por estos años de trabajo, confianza y aprendizaje.

A mis maestros, que con sus enseñanzas y consejos me han ayudado a formarme y valorar cada uno de los aspectos de esta carrera profesional. En especial, a mi tutor el Esp. Roberto Mora por ser uno de mis mejores profesores, por brindarme su apoyo y conocimientos para que la elaboración de esta tesina fuera posible.

Y finalmente a mi segunda casa, mi querida UNAM, por brindarme la oportunidad de pertenecer a ella para formarme y ser una profesionista.

# ÍNDICE

<b>INTRODUCCIÓN</b> .....	5
<b>1. Definición de Síndrome Oculo-Facio-Cardio-Dental</b> .....	7
1.1 Antecedentes .....	8
1.2 Etiología .....	10
1.3 Epidemiología.....	11
1.4 Manifestaciones clínicas más importantes .....	14
1.4.1 Manifestaciones oculares .....	15
1.4.1.2 Cataratas congénitas .....	15
1.4.1.3 Microftalmia.....	16
1.4.1.4 Glaucoma secundario .....	17
1.4.2 Anomalías faciales .....	18
1.4.3 Manifestaciones cardiacas .....	20
1.4.3.1 Defecto septal-atrial .....	21
1.4.3.2 Defecto septal-ventricular.....	22
1.4.3.3 Prolapso de la válvula mitral .....	23
1.4.4 Manifestaciones dentales .....	24
1.4.4.1 Radiculomegalia.....	24
1.4.4.2 Hipodoncia .....	26
1.4.4.3 Erupción dental retrasada .....	26
1.4.4.4 Maloclusión dental.....	27
1.4.4.5 Dilaceración .....	27
1.4.5 Manifestaciones esqueléticas .....	28
1.4.5.1 Camptodactilia.....	31
1.4.5.2 Sindactilia .....	31
1.4.5.3 Sinostosis radioulnar .....	32
1.4.5.4 Dedo en martillo .....	33

<b>2. Tratamiento odontológico para el paciente con síndrome Oculo-Facio-Cardio-Dental</b> .....	34
2.1 Profilaxis Antibiótica previo al tratamiento odontológico .....	36
<b>3. Reporte de casos clínicos</b> .....	38
Caso clínico 1.....	39
Caso clínico 2.....	40
Caso clínico 3.....	41
Caso Clínico 4.....	42
<b>CONCLUSIONES</b> .....	46
<b>REFERENCIAS BIBLIOGRÁFICAS</b> .....	47

## INTRODUCCIÓN

A través del tiempo, el hombre ha tenido la necesidad de investigar y descubrir su origen, lo que lo ha llevado a realizar numerosos y grandes avances científicos y tecnológicos. Uno de estos descubrimientos, es el caso del ácido desoxirribonucleico, mejor conocido como ADN, que es la molécula base de la transmisión hereditaria.

Gracias a este importante descubrimiento, se ha podido estudiar e identificar los defectos cromosómicos que afectan al ser humano y a su vez, dar el tratamiento adecuado. Estos desórdenes, dan lugar a un bajo rendimiento y desorganización de los sistemas; es decir, ocurre un proceso de anomalía en el cuerpo que da un conjunto de síntomas y signos característicos de una enfermedad, llamado síndrome.

Se han requerido años de investigación para el descubrimiento de las causas, síntomas, signos y tratamientos que afectan a los numerosos síndromes que hasta el día de hoy se conocen.

A pesar de que muchos de ellos son bien conocidos por su incidencia, características fenotípicas y genotípicas o avances en su tratamiento para mejorar la calidad de vida del paciente, existen muchos otros que no son tan renombrados, tal es el caso del síndrome Oculo-Facio-Cardio-Dental el cual será objeto de estudio del presente trabajo.

El síndrome Oculo-Facio-Cardio-Dental, fue descrito por primera vez por Hayward en 1980 como una rara condición ligada al cromosoma X que afecta a ambos sexos, siendo letal en varones y que se caracteriza por presentar alteraciones oculares, faciales, cardíacas y dentales.

Dichas características nos permiten identificar a los pacientes afectados, pero a su vez, debemos conocerlas a fondo y dar una valoración integral para no confundir estos signos con otras patologías que pudieran ser semejantes a este síndrome.

Como se mencionó previamente, una de las afectaciones es a nivel dental, por lo que se deben conocer dichas características para no comprometer o complicar el tratamiento que un paciente con este síndrome requiera.

Para lo anterior, se hará un enfoque en la etiología, características clínicas más importantes y tratamiento odontológico en pacientes con síndrome Oculo-Facio-Cardio-Dental.

Es importante mencionar que a pesar de que existen estudios y publicaciones de dicha alteración, es un síndrome poco conocido, debido quizás a la poca frecuencia de su aparición a nivel mundial, sin embargo, no por ello se debe descartar la importancia de conocerlo para poder brindar un tratamiento adecuado a los pacientes afectados, así como un asesoramiento oportuno y certero a sus familiares, lo cual nos ayudará a tener un manejo integral para estos pacientes.



## 1. Definición de Síndrome Oculo-Facio-Cardio-Dental

La palabra síndrome proviene del griego *syndromé* [formada del prefijo *syn* = con, unión + *drom(o)* = carrera + -e] = acúmulo de síntomas; docum. Desde 1519 en traducciones de Galeano.

Se define entonces como: conjunto de síntomas y signos que conforman un cuadro clínico bien definido que tiende a aparecer con características similares en diversos pacientes y que se origina por diversas causas, por lo que su identificación (diagnóstico sindrómico) debe estar basada en la causa que lo origina (diagnóstico etiológico). Conforme ha avanzado el conocimiento médico, se ha ido conociendo la causa de numerosos síndromes que han pasado a constituir enfermedades específicas.<sup>1</sup>

El síndrome Oculo-Facio-Cardio-Dental (OFCD) es una rara condición ligada al cromosoma X, caracterizado por presentar una combinación de anomalías oculares, faciales, cardíacas y dentales. Dicho síndrome ha sido observado únicamente en pacientes femeninos y se presume que tiene efectos letales en varones, debido a que no hay reportes que muestren a pacientes masculinos que desarrollen esta condición.<sup>2</sup>

Pace, Giuliani y Pagavino (2011) hacen hincapié en la importancia del diagnóstico diferencial entre el síndrome OFCD y el síndrome de rubéola congénita, si se asocia con una erupción dental retardada además de los tres signos clásicos del síndrome de rubéola congénita que son: defecto cardíaco, catarata, daño en el oído interno, ocasionalmente asociados con microcefalia y retraso en el desarrollo psicomotor.<sup>3, 14</sup>

Otros autores como Danda, van Rahden et al. (2014), mencionan que se puede dar un diagnóstico inicial de Asociación VACTERL, otra alteración que incluye un conjunto de defectos congénitos como: anomalías vertebrales, anales, cardíacas, fístulas traqueales y esofágicas, anomalías radiales y renales.<sup>4, 5</sup>





## 1.1 Antecedentes

La combinación de anomalías oculares, cardíacas y dentales, fueron descritas por primera vez, en 1980 por Hayward J.R., reportando el caso de una paciente femenina de 18 años de edad a la que se le realizaron múltiples extracciones dentales. Él observó que estos dientes tenían raíces muy grandes y describió también, la presencia de cataratas congénitas, retardo en la erupción de la dentición permanente e hipodoncia en dicha paciente <sup>6</sup> (Fig. 1).

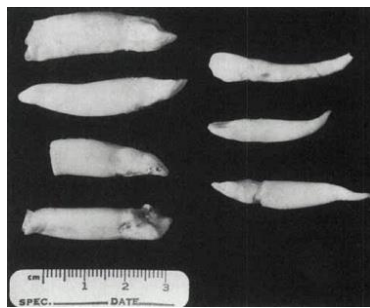


Fig.1 Dientes anteriores post extracción indicando el crecimiento extremo radicular.<sup>6</sup>

Posteriormente, Marashi A. y Gorlin R. en 1990, reportaron tres casos de pacientes con cataratas congénitas y radiculomegalia en caninos, por lo que concluyen que existe una posible asociación entre estos trastornos <sup>7</sup> (Fig.2).

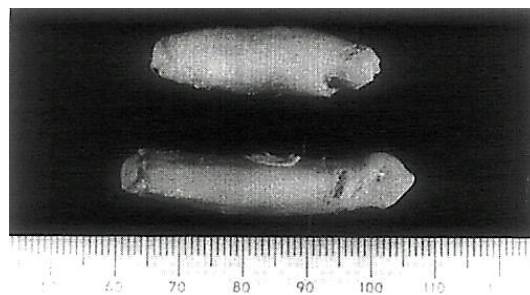


Fig.2 Longitud radicular de 47 mm en caninos de una de las pacientes reportadas.<sup>7</sup>

Más tarde, Wilkie y colaboradores en 1993, describieron el caso de dos pacientes, madre e hija con afecciones oculares, faciales, cardíacas y dentales (Fig. 3). Originalmente se pensaba, que las afecciones de la madre eran provocadas por una infección intrauterina, pero debido al espectro similar de ocurrencia en su hija, se sugirió que ella tenía una nueva mutación dominante. La ubicación de esta mutación se desconoció ya que el cariotipo en ambas pacientes era aparentemente normal.

Por lo tanto, se propuso que estos casos representaban un síndrome distinto con herencia autosómico dominante.<sup>8</sup>

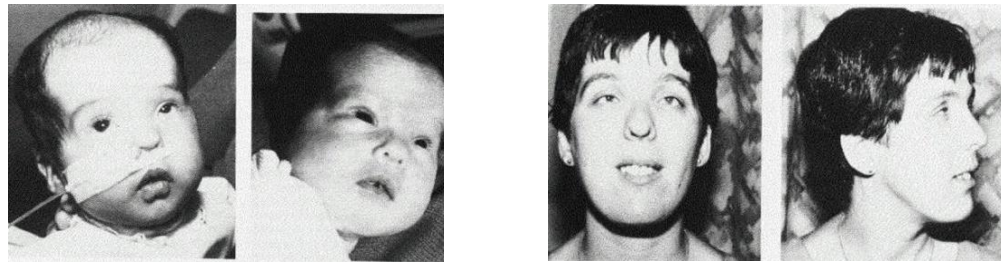

Fig. 3 Características faciales de madre e hija<sup>8</sup>

Finalmente, en 1996 esta combinación única de hallazgos oculares, faciales, cardíacos y dentales, recibe el nombre de *síndrome Oculo-Facio-Cardio-Dental* por Gorlin et al, al presentar un nuevo caso de otra paciente con características similares a las ya descritas en estudios anteriores<sup>9</sup> (Fig. 4).

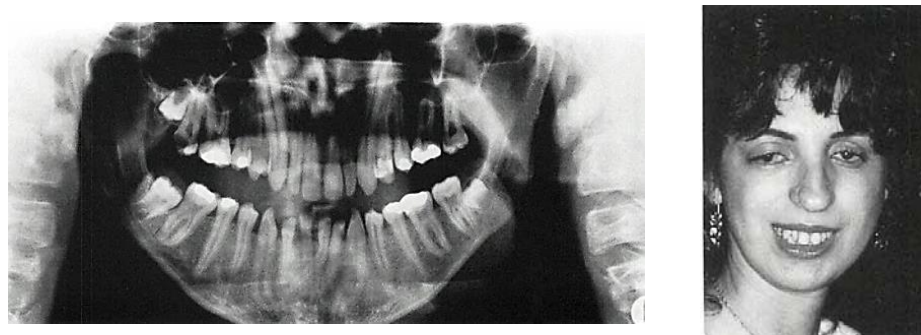


Fig. 4 Paciente con radiculomegalia, cataratas congénitas y glaucoma secundario<sup>9</sup>



## 1.2 Etiología

En la actualidad es sabido que las diferencias fenotípicas pueden ser causadas por cambios genéticos codificados en el ADN o por diferencias no genéticas en el ambiente.

La secuencia del ADN nuclear es idéntica entre dos individuos humanos en cerca del 99.9%. Es precisamente esta pequeña fracción de la secuencia de ADN, diferente entre individuos, la responsable de la variabilidad determinada genéticamente entre humanos. Algunas de las diferencias en la secuencia del ADN tienen poco o ningún efecto sobre el fenotipo, mientras que otras, son responsables directas de enfermedades.

Así, se define el concepto de mutación como cualquier cambio en la secuencia de nucleótidos o en la ordenación de ADN<sup>11</sup>.

El síndrome OFCD es una afección dominante ligado al cromosoma X, causado por una mutación en el gen BCOR, situado en el cromosoma Xp.11.4<sup>3</sup>.

Usualmente las mutaciones son transmitidas de una madre afectada hacia su(s) hija(s) u ocurren de novo en niñas con síndrome OFCD. <sup>4</sup>

El gen BCOR proporciona instrucciones para la proteína BCL-6 correpresora, que parece desempeñar un papel importante en el desarrollo embrionario temprano.<sup>3</sup> Es expresado en diferentes patologías y tiene importantes y múltiples funciones durante la embriogénesis temprana. Se manifiesta en tejidos humanos, específicamente en el ojo, cerebro, tubo neural y los arcos branquiales durante el desarrollo embrionario, que se ven afectados en OFCD. <sup>2, 10</sup>

Varios tipos de mutaciones en BCOR han sido descritos incluyendo mutaciones sin sentido, pequeñas inserciones o deleciones, y empalmes en el sitio de las mutaciones, lo que sugiere que la pérdida de funciones (alelo nulo) podría resultar en OFCD. <sup>10</sup>



Esto da como resultado, una mutación con desplazamiento, desfase o cambio del marco de lectura, lo que conduce a una parada prematura de codones.<sup>2</sup>

En las mujeres, una mutación en una de las dos copias del gen es suficiente para causar el trastorno, mientras que en el sexo masculino, las mutaciones que resultan, darán una pérdida total de la proteína BCL-6 correpresora. La falta de esta proteína parece letal en el desarrollo.<sup>3</sup>

La expresión de BCOR ha sido detectada tanto en el epitelio dental como en el mesénquima durante el desarrollo en la embriogénesis temprana, y BCOR expresado en el mesénquima tiene un papel importante en la formación adecuada de los dientes.<sup>15</sup>

Por otra parte, el BCOR mutante aumentó el potencial osteo-dentinógeno,<sup>15</sup> el cual mostró que dichas células proliferaron más rápido y tenían más potencial osteogénico (formación de minerales) en comparación con los cultivos de control realizados en un estudio.<sup>12</sup>

Y en un estudio más, se sugiere que la mutación de las células del ligamento periodontal en BCOR, contribuyen a la formación hiperreactiva de las raíces dentarias. Sin embargo, el mecanismo de la formación de raíces hiperreactivas en el síndrome OFCD todavía no está claro.<sup>15</sup>

### 1.3 Epidemiología

Hasta ahora, se han descrito alrededor de ochenta y tres casos de síndrome Oculo-Facio-Cardio-Dental en pacientes femeninos a nivel mundial<sup>13</sup> (*Fig. 5*).

Se realizó un resumen de la frecuencia en que se presentan las características fenotípicas de los pacientes con síndrome Oculo-Facio-Cardio-Dental<sup>10</sup> (*Fig. 6*).



Patient no.	Year	Author(s)	DNA sequence change	Amino acid change	Site of mutation
1	1980	Hayward	-	-	-
2	1990	Marashi et al.	-	-	-
	1996	Gorlin et al.	-	-	-
3	1992	Marashi et al.	-	-	-
	1996	Gorlin et al.	-	-	-
	1997	Obwegeser et al.	-	-	-
4-5 <sup>a</sup>	1993	Wilkie et al.	-	-	-
	2004	Ng et al.	c.3881 delA	p.(Gln1294fs*40)	Exon 9
6-7 <sup>b</sup>	1996	Aalfs et al.	-	-	-
	2004	Ng et al.	c.2926C>T	p.(Arg976*)	Exon 5
8	1998	Opitz et al.	-	-	-
	1999	Schulze et al.	-	-	-
	2005	Horn et al.	c.3286delG	p.(Glu1096Argfs*16)	Exon 5
9, 10	1999	Schulze et al.	-	-	-
11, 12	2001	Barthelemy et al.	-	-	-
13	2003	Kawamoto et al.	-	-	-
	2005	Tsukawaki et al.	-	-	-
14-15 <sup>c</sup>	2003	Hedera et al.	-	-	-
	2007	Hilton et al.	c.4140delAG	p.(Thr1380Thrfs*27)	Exon 10
16	2004	Ng et al.	c.4174-1G>T	-	Exon 9
17	2004	Ng et al.	c.4327-1G>A	-	Exon 9
18	2004	Ng et al.	c.4038_4039delAG	p.(Glu1348fs*25)	Exon 9
19	2004	Ng et al.	c.2606insA	p.(Tyr869fs*0)	Exon 5
20 <sup>a</sup>	2004	Ng et al.	c.2926C>T	p.(Arg976*)	Exon 5
21	2004	Ng et al.	-	-	Deletion exons 9-15
22	2005	Horn et al.	c.2488_2489delAG	p.(Ser830Cysfs*5)	Exon 5
23	2005	Horn et al.	-	-	Deletion exons 2-15
24	2005	Oberoi et al.	-	-	-
25	2005	Oberoi et al.	c.2613delC	p.(Phe871Leufs8*)	Exon 5
	2009	Fan et al.	-	-	-
26, 27	2005	Tsukawaki et al.	-	-	-
28	2006	Türkkahraman et al.	-	-	-
	2010	Maden et al.	-	-	-
29-30 <sup>d</sup>	2006	McGovern et al.	-	-	-
	2009	Hilton et al.	c.2926C>T	p.(Arg976*)	Exon 5
31	2007	Altug-Atac et al.	-	-	-
32	2007	Hilton et al.	c.1539_1540insG	p.(Pro514Alafs*4)	Exon 5
	2009	Hilton et al.	-	-	-
33	2007	Hilton et al.	c.4116delGinsCT	p.(Glu1372Aspfs*37)	Exon 9
	2009	Hilton et al.	-	-	-
34	2008	Cogulu et al.	-	-	-
35	2008	Fujimaki et al.	c.4537C>T	p.(Arg1513*)	Exon 11
36	2008	Sujatha et al.	-	-	-
37-41 <sup>e</sup>	2009	Hilton et al.	c.4116delGinsCT	p.(Glu1372Aspfs*37)	Exon 9
42-43 <sup>f</sup>	2009	Hilton et al.	c.4488_4497del10	p.(Gly1497Profs*68)	Exon 11
44	2009	Hilton et al.	c.4512_4514 delTTGinsA	p.(Ala1506*)	Exon 11
45-48 <sup>g</sup>	2009	Hilton et al.	c.3621 delA	p.(Lys1207Asnfs*31)	Exon 8
49	2009	Hilton et al.	c.4303_4307delCCATG	p.(Pro1435Leufs*24)	Exon 10
50	2009	Hilton et al.	c.4200delG	p.(Pro1401Argfs*83)	Exon 10
51	2009	Hilton et al.	c.3848-7_3865del25	p.(delexon9 fs*18)	Exon 9
52	2009	Hilton et al.	c.2428C>T	p.(Arg810*)	Exon 5
53-54 <sup>h</sup>	2009	Hilton et al.	c.1276_1277delCT	p.(Leu426Valfs*14)	Exon 5
55	2009	Hilton et al.	-	-	Deletion exons 2-15
56	2009	Hilton et al.	c.3649_3667 dup19	p.(Ala1224Metfs*27)	Exon 8
57	2009	Hilton et al.	c.3427_3428 insA	p.(Ser1143Leufs*4)	Exon 7
58	2009	Hilton et al.	c.3848-1G>C	p.(delexon9 fs*18)	Exon 9
59-61 <sup>i</sup>	2009	Hilton et al.	-	-	Deletion exons 4-15
62	2009	Hilton et al.	c.4742-141_4976 +821del1410	p.(Asp1581Glyfs*15)	Exons 12 and 13
63	2009	Hilton et al.	c.4540C>T	p.(Arg1514*)	Exon 11

Fig. 5: Frecuencia del síndrome OFCD a nivel mundial e investigaciones realizadas<sup>13</sup>



Continuación Fig. 5 <sup>13</sup>

Patient no.	Year	Author(s)	DNA sequence change	Amino acid change	Site of mutation
64	2009	Hilton et al.	c.570delC	p.(Trp191Glyfs*25)	Exon 5
65	2009	Hilton et al.	c.863delC	p.(Pro288Argfs*90)	Exon 5
66	2009	Hilton et al.	c.2926C>T	p.(Arg976*)	Exon 5
67	2009	Jiang et al.	c.1005delC	-	Exon 5
68-69 <sup>l</sup>	2010	Rudrappa et al.	-	-	-
70	2011	Davoody et al.	c.2858_2859delAA	p.(Lys593Serfs*7)	Exon 5
		Ulribe et al.	-	-	-
71	2011	Pace et al.	-	-	-
72-74 <sup>k</sup>	2012	Kondo et al.	c.888delG	p.(Asn297Ilefs*80)	Exon 5
75	2012	Atiq et al.	-	-	-
76	2012	Sakaguchi et al.	-	-	-
77-80 <sup>l</sup>	2012	Lozić et al.	c.4438C>T	p.(Arg1480)	Exon 11
81	2013	This study	c.4195_4196del	p.(Gln1399Alafs*27)	Exon 10
82	2013	This study	c.3547C>T	p.(Arg1183*)	Exon 9b
83	2013	This study	-	-	-

CARACTERÍSTICA	FRECUENCIA
• <b>Catarata congénita</b>	100%
• <b>Microftalmia</b>	82%
• <b>Dismorfismo facial</b>	96%
• <b>Dientes ausentes</b>	18%
• <b>Dentición retardada y radiculomegalia</b>	100%
• <b>Anomalías esqueléticas</b>	97%

Fig. 6: Frecuencia de las principales características fenotípicas en pacientes con síndrome OFCD <sup>10</sup>

La calidad de vida de estos pacientes, depende de la gravedad de los órganos afectados. <sup>2</sup> Su incidencia se estima en menos de uno en un millón. <sup>3</sup>



## 1.4 Manifestaciones clínicas más importantes

Como se mencionó anteriormente, el síndrome Oculo-Facio-Cardio-Dental presenta diversas características clínicas como son: <sup>13</sup>

- Defectos oculares: cataratas congénitas, microftalmia y glaucoma secundario. <sup>28</sup>
- Anomalías faciales: cara larga y estrecha, puente nasal alto con cartílagos separados en la punta de la nariz, filtrum largo, úvula bífida, paladar hendido, cejas horizontales y extendidas lateralmente <sup>27</sup>.
- Defectos cardiacos congénitos: defecto septal-atrial, defecto septal-ventricular y/o prolapso de la válvula mitral. <sup>28</sup>
- Irregularidades dentales: raíces dentales gigantes (radiculomegalia), hipodoncia, retardo en la erupción de ambas denticiones, dientes primarios retenidos, raíces dilaceradas, así como maloclusión. <sup>3, 28, 29</sup>
- Anormalidades esqueléticas: camptodactilia, sindactilia, sinostosis radioulnar, flexión tipo martillo en los dedos de los pies. <sup>4, 30</sup>



### 1.4.1 Manifestaciones oculares

Las anomalías de desarrollo tienen un punto inicial donde éste es normal y un punto posterior donde el mismo se desvía.

Las órbitas y su contenido son estructuras determinantes, donde un inadecuado desarrollo del globo ocular tiene efecto sobre el crecimiento de la órbita y su contenido. Al fracasar el desarrollo ocular, trae como consecuencia impedimento en el desarrollo orbital.

La compleja embriología de la región óculo-órbito-palpebral es responsable de un número de situaciones clínicopatológicas heterogéneas.<sup>17</sup>

A continuación se mencionarán los defectos oculares que se manifiestan en el síndrome estudiado.

#### 1.4.1.2 Cataratas congénitas

El término de catarata congénita se refiere a la opacidad del cristalino presente al nacimiento. Gran parte de estas opacidades sólo son detectadas a través de un examen clínico, en algunos casos no progresan y pueden ser visualmente insignificantes, sin embargo, en otros llegan a producir gran deterioro visual.<sup>18</sup>

En ocasiones las manifestaciones clínicas se presentan en los primeros años de vida, lo que genera el término de catarata infantil.<sup>19</sup>

Se ha estimado que dentro de las causas de ceguera en los niños, la catarata congénita e infantil se presenta entre un 10 a 30% de los casos. En América Latina se estima en 1 de cada 200 a 300 nacimientos por año y representa 10 casos nuevos por un millón de habitantes al año, siendo responsable de 5 a 20% de las causas de ceguera durante la infancia.<sup>18</sup>





Las cataratas pueden presentarse en forma bilateral o unilateral (*Fig. 7*) y (*Fig. 8*). La mayoría de las cataratas congénitas unilaterales no se asocian con enfermedad sistémica y no son hereditarias; en contraste, las bilaterales plantean sospecha de enfermedad sistémica o de patrón hereditario, como ocurre en las pacientes con síndrome Oculo-Facio-Cardio-Dental.<sup>20</sup>



Fig. 7 Catarata Unilateral <sup>21</sup>

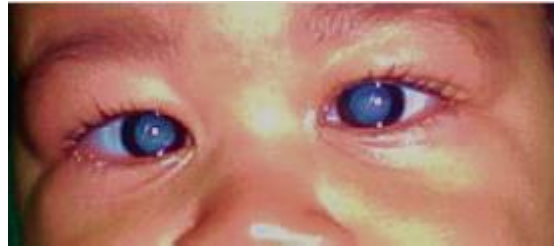
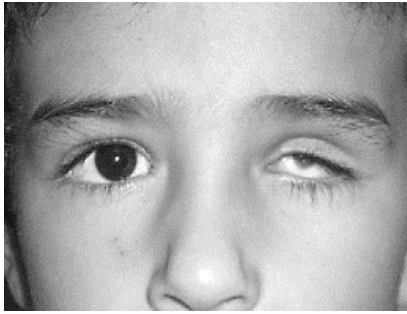
Fig. 8 Catarata Bilateral <sup>20</sup>

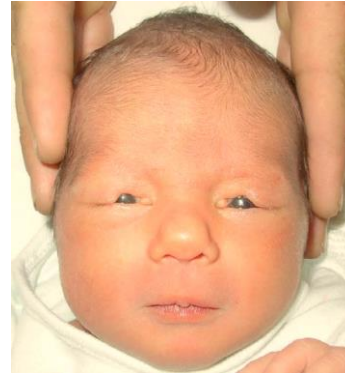#### 1.4.1.3 Microftalmia

Otro de los defectos encontrados en este síndrome, es la órbita con ojo hipoplásico o microftalmia. <sup>17</sup> Se trata de una patología caracterizada por la presencia de vestigios escasamente desarrollados del globo ocular, la cual puede presentarse de manera unilateral o bilateral, asociada a síndromes, o de forma aislada (*Fig. 8*) y (*Fig. 9*). Genera discapacidad a las personas afectadas, no solo disminuyendo la agudeza visual, sino que puede llegar a ceguera total. En el recién nacido, tiene una incidencia de 1: 10,000.<sup>22</sup>

Se ha estimado que estas anomalías oculares son las causantes de aproximadamente el 4% de los casos de ceguera congénita. Esta discapacidad conlleva consecuencias más graves en los niños, que además del problema oftálmico, presentan alteraciones del desarrollo que afectan a otros órganos o sistemas, como ocurre en los síndromes.<sup>23</sup>



**Fig. 8** Microftalmia Unilateral <sup>17</sup>

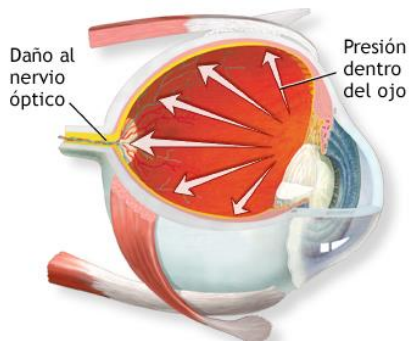


**Fig. 9** Microftalmia Bilateral.<sup>25</sup>

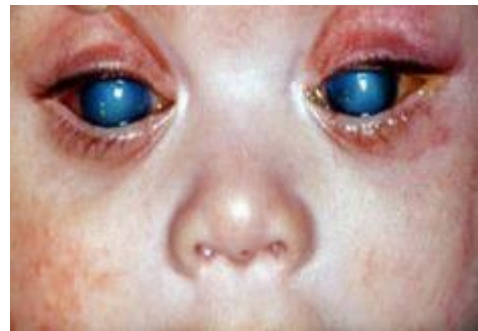#### 1.4.1.4 Glaucoma secundario

Por glaucoma se entiende un conjunto de enfermedades oculares que se caracteriza por una neuropatía óptica acompañada por la pérdida progresiva de la sensibilidad del campo visual <sup>25</sup> (Fig. 12).

El glaucoma en el niño es un proceso caracterizado por un aumento en la presión intraocular, originado por anomalías en el desarrollo, otras malformaciones o alteraciones oculares que llevan consigo cambios morfológicos en el globo ocular y afectación del nervio óptico <sup>20</sup> (Fig. 10).



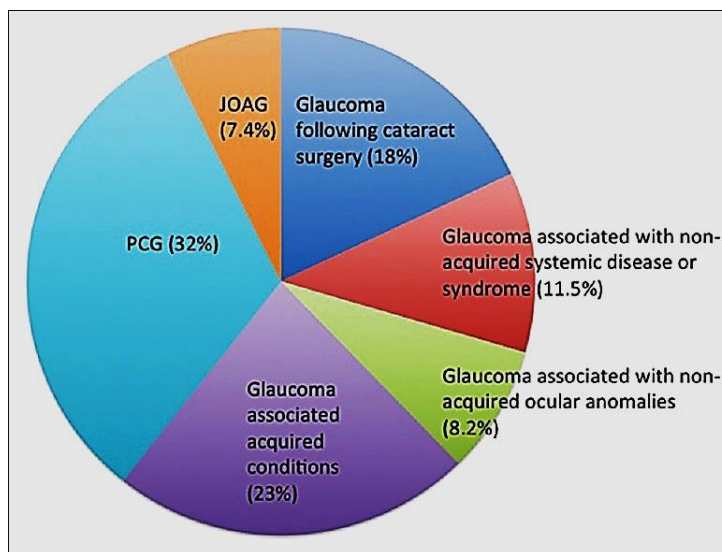
**Fig. 11.** Daño al nervio óptico causado por glaucoma <sup>31</sup>



**Fig.12** Glaucoma en paciente pediátrico <sup>32</sup>.

No es frecuente encontrarlo en pacientes pediátricos, a comparación de la prevalencia que existe en un adulto. Cuando se presenta, los síntomas pueden ser menos perceptibles, lo que puede acarrear graves consecuencias visuales <sup>26</sup> (Fig. 13).

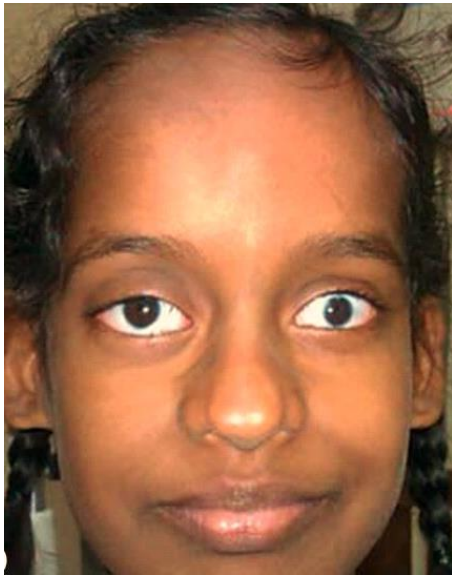En este caso, el glaucoma secundario acompaña a otras malformaciones, alteraciones oculares <sup>26</sup> o es consecuencia de estas enfermedades, entre las que se destacan determinados síndromes. <sup>20</sup>



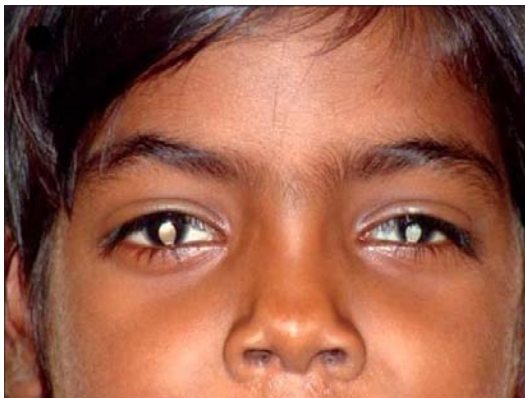**Fig. 13** Porcentaje de pacientes pediátricos con diagnóstico de glaucoma según la clasificación de la Red de Investigación sobre el Glaucoma Infantil <sup>33</sup>

#### 1.4.2 Anomalías faciales

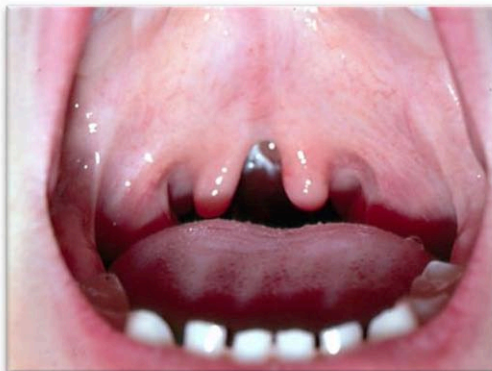Uno de los aspectos fundamentales que nos permiten identificar a una paciente con síndrome Oculo-Facio-Cardio-Dental son las características faciales que se observan en este espectro (Fig. 14). A continuación se enlistarán dichas alteraciones: <sup>27</sup>



- Asimetría facial <sup>13</sup>
- Cara larga y estrecha<sup>28</sup>
- Puente nasal alto <sup>36</sup>



- Punta de la nariz amplia con cartílagos separados<sup>28</sup>
- Filtrum largo <sup>35</sup>
- Cejas lateralmente curvadas<sup>13</sup>



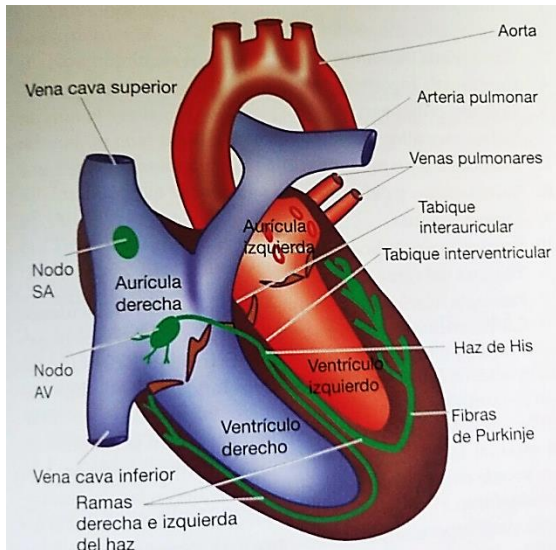
- Úvula bífida.
- Paladar hendido <sup>26</sup>

Fig. 14 Características faciales de síndrome OFCD <sup>4, 16,45</sup>

### 1.4.3 Manifestaciones cardíacas

Se define al corazón como un músculo hueco que circunscribe cavidades en las cuales circula la sangre. <sup>35</sup> Es una bomba muscular que expulsa sangre dentro del árbol vascular con la presión suficiente para mantener una circulación óptima <sup>36</sup>.

Se divide en cuatro cavidades: una aurícula derecha y una aurícula izquierda en la parte superior, y un ventrículo derecho y un ventrículo izquierdo, de mayor tamaño, en la parte inferior. Las aurículas están separadas por un delgado tabique interauricular (septum interauricular), mientras que los ventrículos se separan por un grueso tabique muscular (septum interventricular) <sup>36</sup> (Fig. 15).



**Fig. 15** Estructura normal del corazón. <sup>36</sup>

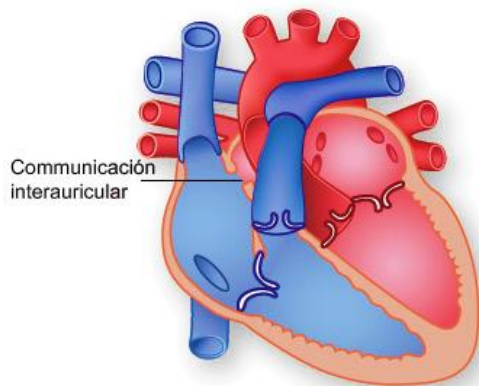
Ahora bien, la cardiopatía congénita se refiere a las anomalías de la estructura y función del corazón <sup>46</sup> y los grandes vasos <sup>39</sup> originados por un desarrollo anormal o desordenado <sup>46</sup> presentes desde el nacimiento. <sup>39</sup> La mayoría de ellas surgen durante el desarrollo fetal entre la 3<sup>a</sup> y 8<sup>a</sup> semana de gestación <sup>39</sup>, periodo en el que las estructuras cardiovasculares principales se forman y comienzan a funcionar. <sup>39</sup>

Estos defectos cardíacos congénitos pueden no causar efecto alguno o bien alterar profundamente la función cardíaca.<sup>37</sup> Las anomalías más graves son incompatibles con la supervivencia intrauterina, mientras que las malformaciones cardíacas significativas son frecuentes en niños prematuros, generalmente diagnosticadas durante el primer año de vida.<sup>39</sup> Su incidencia de 7.5 por cada 1000 niños nacidos vivos.<sup>40</sup>

#### 1.4.3.1 Defecto septal-atrial

El defecto septal-atrial, también conocido como comunicación interauricular (CIA), es un defecto congénito que consiste en aberturas anómalas fijas en el tabique interauricular, causadas por formación incompleta de tejido, que permiten el paso de sangre entre las aurículas izquierda y derecha<sup>40</sup> (*Fig. 16*).

Los fetos tienen una apertura normal entre las aurículas derecha e izquierda del corazón. Si esta apertura no logra cerrarse de manera natural poco después del nacimiento, dará lugar a un agujero oval persistente y por lo tanto una CIA.<sup>46</sup>



**Fig. 16** Estructura de corazón con defecto septal-atrial.<sup>40</sup>

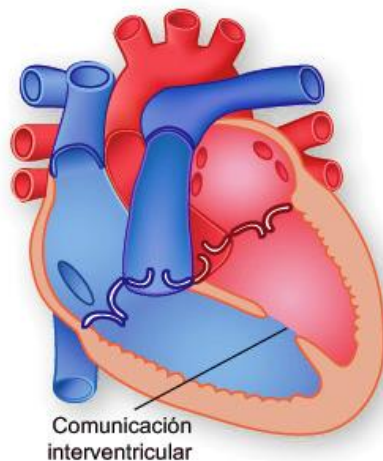


Las comunicaciones auriculares son el tercer tipo más común de enfermedad cardíaca congénita <sup>37</sup> comprendiendo alrededor del 10% de estas cardiopatías. <sup>41</sup>

A pesar de que la CIA está presente desde el nacimiento, <sup>41</sup> pasa inadvertida durante la lactancia y la niñez. <sup>36</sup> En cambio, la aurícula derecha podría agrandarse con el tiempo, causando problemas en la edad adulta. <sup>41</sup>

#### 1.4.3.2 Defecto septal-ventricular

Por otro lado, la comunicación interventricular (CIV), como también es conocido este defecto, consiste en la presencia de uno o más orificios en la pared muscular que separa los ventrículos derecho e izquierdo del corazón, <sup>46</sup> es decir, son cierres incompletos del tabique interventricular <sup>38</sup> que resultan de una separación incompleta de los ventrículos durante el desarrollo fetal temprano. <sup>37</sup> Esto permite la comunicación libre de sangre entre los ventrículos izquierdo y derecho <sup>38</sup> (*Fig. 17*).



**Fig. 17** Estructura de corazón con defecto septal-ventricular. <sup>42</sup>

Es la anomalía congénita del corazón más frecuente y comprende aproximadamente el 30% de todas las cardiopatías congénitas. <sup>36</sup>



Normalmente, el ventrículo izquierdo bombea sangre rica en oxígeno a la aorta, que lleva la sangre que ha circulado por el corazón y los pulmones al resto del organismo. Pero cuando hay una CIV, un poco de esa sangre es impulsada a través del orificio al ventrículo derecho en lugar de circular en forma normal al resto del organismo.

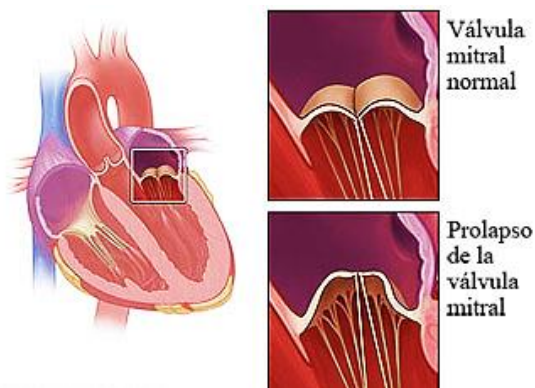
Del ventrículo derecho, la sangre pasa por la arteria pulmonar a los pulmones. Los vasos sanguíneos de los pulmones pueden dañarse debido al volumen elevado de sangre que reciben del ventrículo derecho.<sup>41</sup>

#### 1.4.3.3 Prolapso de la válvula mitral

La válvula mitral se encuentra en el corazón, entre la aurícula izquierda y el ventrículo izquierdo. Consiste en dos hojuelas denominadas valvas.<sup>43</sup>

El prolapso de la válvula mitral (PVM), también llamado síndrome de la válvula mitral flácida,<sup>37</sup> supone una situación en la que las valvas de la válvula mitral aumentan de tamaño y se tornan redundantes. Las cuerdas tendinosas se adelgazan y se alargan de manera que las válvulas se elevan<sup>24</sup> y en lugar de cerrar correctamente, una o ambas valvas se abomban hacia la aurícula permitiendo a veces que pequeñas cantidades de sangre vuelvan a la aurícula (*Fig. 18*).

Normalmente las valvas se abren y cierran en forma coordinada para que la sangre fluya en una dirección: de la aurícula al ventrículo.<sup>43</sup>



**Fig. 18** Válvula mitral normal comparada con un prolapso de dicha válvula<sup>44</sup>





Ocurre en el 1% al 2.5% de la población en general. Se presenta con mayor frecuencia en mujeres y se transmite como un rasgo autosómico. Aunque se desconoce la causa, se ha asociado a numerosos síndromes.<sup>37</sup>

#### 1.4.4 Manifestaciones dentales

Uno de los aspectos fundamentales que permiten tener un adecuado diagnóstico del síndrome OFCD son las alteraciones dentales.

El desarrollo de la dentición humana, tejidos blandos, huesos y diversas estructuras orales, involucran la interacción de diferentes factores,<sup>47</sup> entre ellos, fenómenos genéticos controlados regulados por cientos de genes.<sup>46</sup>

Cuando éste se ve afectado, pueden desencadenarse diversas alteraciones, las cuales se clasifican en alteraciones de tamaño, forma y número de las piezas dentales y pueden presentarse tanto en dentición primaria como en permanente. Por lo tanto, anomalía dental se define como: malformaciones congénitas de los tejidos del diente que se dan por falta o aumento en el desarrollo de estos, pudiendo ser de forma, número, estructura, tamaño y/o posición. Generalmente estas anomalías comprometen el desarrollo de los maxilares, la longitud y la oclusión del paciente, que finalmente influyen en la planificación de diferentes tratamientos odontológicos.<sup>47</sup>

##### 1.4.4.1 Radiculomegalia

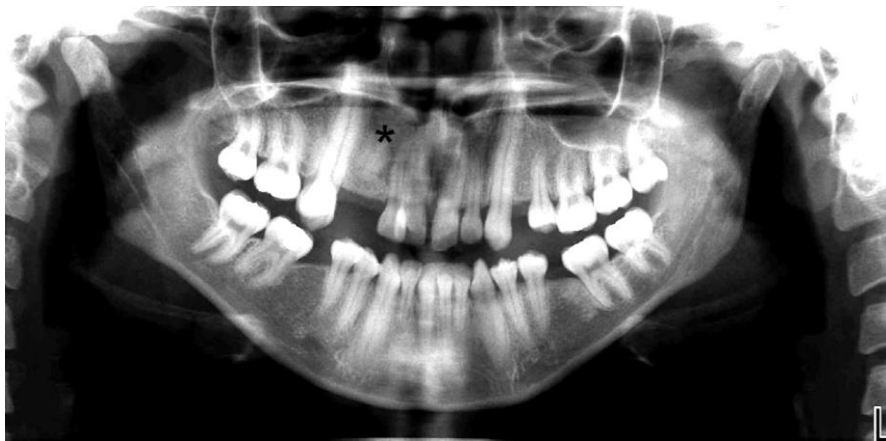
Así como la anatomía coronaria es variable entre individuos, existen numerosas variaciones anatómicas radiculares, en este caso se estudiará a la radiculomegalia.<sup>51</sup>

La radiculomegalia, también conocida como rizomegalia, es el indicador más importante para diagnosticar a una paciente con síndrome Oculo-Facio-Cardio-Dental<sup>2</sup>.

Consiste en un crecimiento exagerado de las raíces dentales en donde sus ápices permanecen abiertos y generalmente se observa en caninos permanentes maxilares y mandibulares,<sup>50</sup> aunque también se ha observado en incisivos y premolares<sup>2</sup>. Estas raíces continúan creciendo y llegan a alcanzar la cortical inferior de la órbita, en el maxilar y/ o el borde inferior de la mandíbula.<sup>50</sup>

Iwase M. y colaboradores (2015)<sup>34</sup> describieron en un estudio realizado en población japonesa, la longitud radicular de un canino con radiculomegalia en más de 50 mm, mientras que una longitud normal promedio es de 21 a 24 mm, por lo que se puede observar el gran crecimiento radicular en un canino con radiculomegalia.

Frecuentemente el diagnóstico de esta alteración se realiza mediante una radiografía panorámica y muchas veces puede comprometer algunos tratamientos odontológicos<sup>34</sup> (*Fig. 17*).



**Fig. 17** Radiografía panorámica mostrando la radiculomegalia en caninos maxilares y mandibulares en paciente con OFCD<sup>2</sup>



#### 1.4.4.2 Hipodoncia

Existen varios sistemas para clasificar las anomalías dentarias, uno de estos son las anomalías de número. Pueden presentarse por defecto o por exceso, en este caso se hará referencia a las anomalías de disminución.<sup>48</sup>

A la falta de desarrollo o formación de desarrollo de los gérmenes dentales se le conoce como agenesia. Se pueden clasificar desde un punto de vista clínico en:

- Anodoncia o ausencia de todos los dientes:<sup>46</sup> es una situación muy rara que ocasionalmente se presenta como parte de las manifestaciones que presenta algún síndrome.<sup>48</sup> En dentición permanente, comprende una frecuencia entre el 1.6% y 9.6% mientras que en dentición temporal, se encuentra una media del 5% lo cual la hace menos común.<sup>46</sup>
- Hipodoncia o ausencia de algún elemento dentario:<sup>46</sup> Se refiere a la ausencia de algún órgano dentario en donde existe más de la mitad de los dientes en las arcadas.<sup>48</sup>

El diagnóstico deberá realizarse tanto clínica como radiográficamente.<sup>46</sup>

#### 1.4.4.3 Erupción dental retrasada

Una alteración dental que también se presenta en las pacientes con síndrome OFCD son las alteraciones de la erupción. El tiempo de erupción de los dientes temporales y permanentes, varía de un individuo a otro; sin embargo, cuando la duración está fuera del margen, se puede considerar que existe una anomalía en la erupción.<sup>49</sup>



Generalmente una erupción retrasada en los dientes temporales se refiere a la primera aparición de los dientes temporales en relación con el intervalo de edad normal. Este trastorno es relativamente raro o suele estar asociado a ciertas patologías sistémicas o a factores locales como la fibromatosis gingival.

A su vez, la erupción retrasada de los dientes permanentes puede ser consecuencia de los mismos procesos locales y sistémicos que originan el retraso en la erupción de los dientes temporales.<sup>49</sup>

En este caso, la erupción tardía se asocia con el trastorno endógeno del síndrome Oculo-Facio-Cardio-Dental.

#### 1.4.4.4 Maloclusión dental

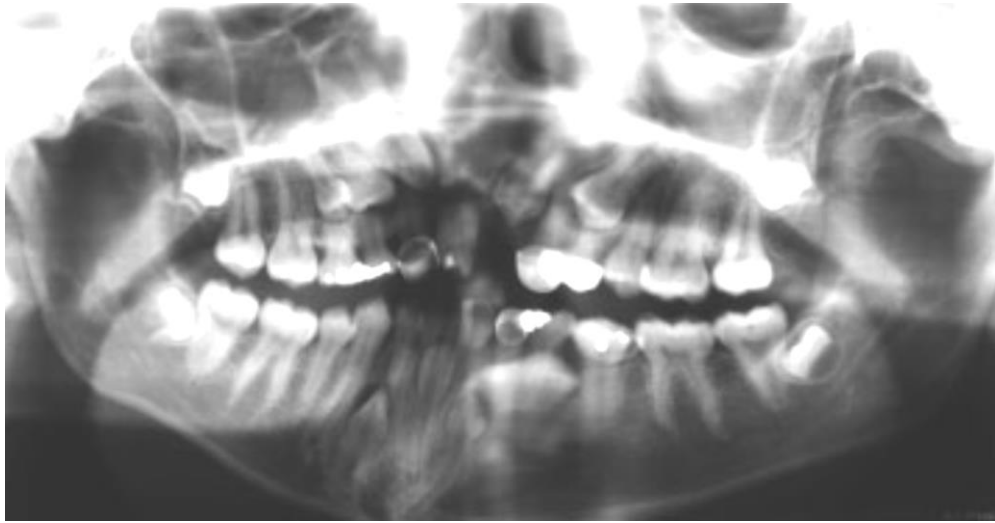
Se define a la maloclusión como cualquier desviación del contacto aceptable de denticiones antagonistas o cualquier desviación de la oclusión normal.<sup>73</sup>

Esta afección del desarrollo bucofacial que ocupa el tercer lugar en las afectaciones odontológicas. Es frecuente que sean el resultado de una compleja interacción entre varios factores que influyen en el crecimiento y desarrollo y no es posible describir un único factor etiológico específico.<sup>52</sup>

#### 1.4.4.5 Dilaceración

El término dilaceración se refiere a la incurvación o angulación pronunciada de la porción radicular de un diente. En algunas ocasiones es consecuencia de un traumatismo durante el desarrollo de un diente.

La mayoría de las veces esta anomalía es idiopática y se produce por la formación continuada de la raíz a lo largo de una vía de erupción curvada<sup>49</sup> (*Fig. 18*).



**Fig. 18** Paciente con OFCD donde se muestran dilaceraciones, radiculomegalia, hipodoncia, erupción dental retardada de los dientes permanentes. <sup>50</sup>

#### 1.4.5 Manifestaciones esqueléticas

Otra de las principales manifestaciones que existen en este síndrome, corresponden al rubro esquelético, en este caso, se hará hincapié en alteraciones ocurridas en mano, pie y antebrazo.

La mano, corresponde a la región de la extremidad superior distal a la articulación de la muñeca. <sup>57</sup> Está formada por la muñeca, que comprende los huesos del carpo, la palma con sus huesos metacarpianos y los dedos que están numerados del 1° al 5° formados por sus huesos llamados falanges entre las que se encuentran las articulaciones interfalángicas <sup>53</sup> (*Fig. 19*). Funciona como una herramienta sensitiva y mecánica que permite al ser humano su manipulación física con el medio que lo rodea a través de movimientos de pronación y supinación. <sup>54</sup>

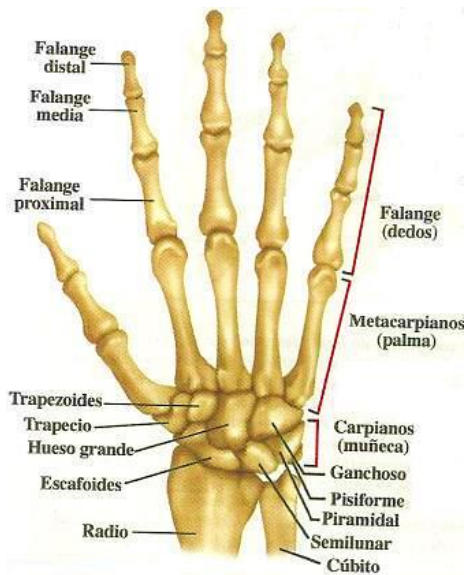


Fig. 19 Huesos de la mano y muñeca <sup>55</sup>

Por otro lado, el antebrazo forma parte de los miembros superiores <sup>53</sup> que se extiende desde la articulación del codo hasta la muñeca. En cuanto a su composición esquelética, está formado por dos huesos, radio y ulna que están unidos por una membrana interósea <sup>54</sup> (Fig. 20).

Esta membrana es delgada, resistente y une firmemente entre sí a dichos huesos, sin obstaculizar los movimientos de pronación y supinación. <sup>54</sup>

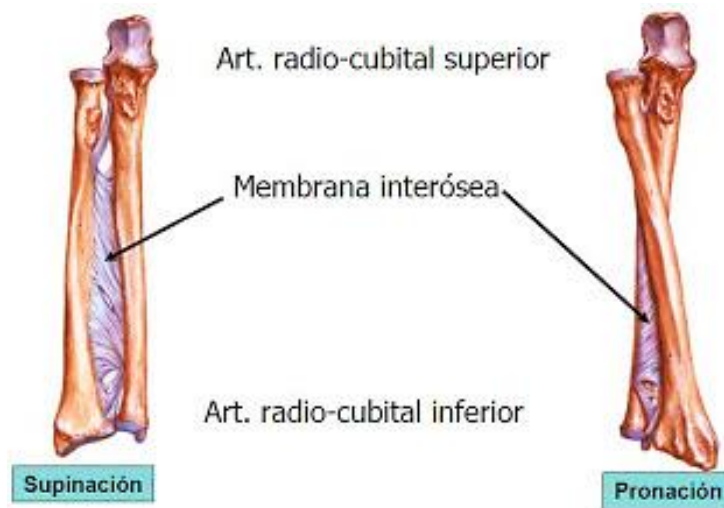
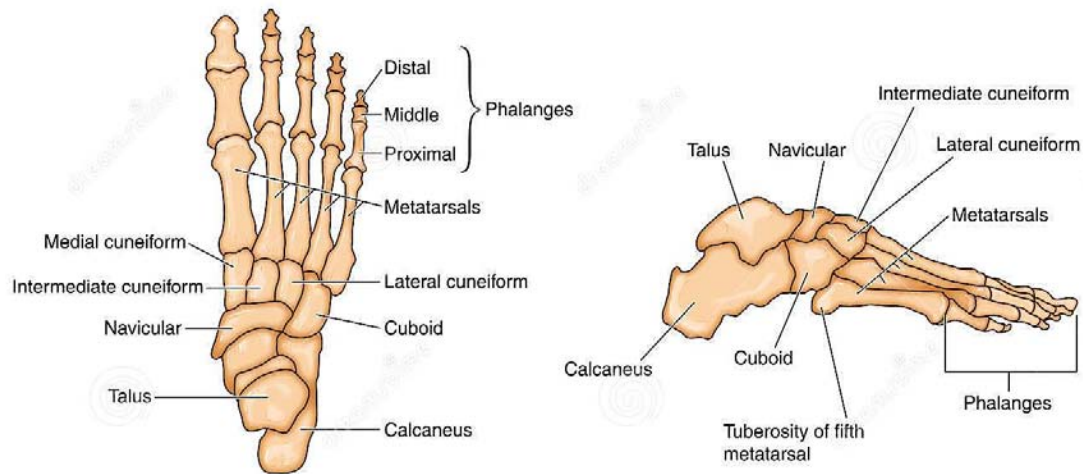


Fig. 20 Articulación radioulnar del antebrazo <sup>56</sup>

Y finalmente el pie, miembro inferior que está formado por el tarso, parte posterior o proximal del pie, el metatarso, parte anterior o distal del pie, y falanges en cada uno de sus 5 dedos (*Fig. 21*). Su función principal es soportar todo el peso corporal y las fuerzas que se generan en diversas actividades como correr, caminar, estar de pie, etc. <sup>54</sup>



**Fig. 21** Huesos del pie <sup>56</sup>

En el caso de las alteraciones que ocurren en las extremidades antes mencionadas, su etiología es muy variada, ya que pueden ocurrir de manera aislada o tener un origen genético. <sup>58</sup>

Algunas alteraciones pueden afectar de manera relevante la función y producir un importante impacto psicológico en el paciente y sus padres. <sup>58</sup>



#### 1.4.5.1 Camptodactilia

La camptodactilia es la contractura no traumática en flexión de la articulación interfalángica proximal. Generalmente afecta al dedo meñique y suele ser de carácter bilateral. En algunos casos, puede presentarse en otros dedos <sup>58</sup> (Fig. 22).

Puede ocurrir asociado a alteraciones genéticas o ser un evento esporádico de causa indefinida. Se han descrito dos formas de camptodactilia: la primera, es la forma congénita que está presente en la primera infancia; la segunda se presenta en la adolescencia. <sup>58</sup>

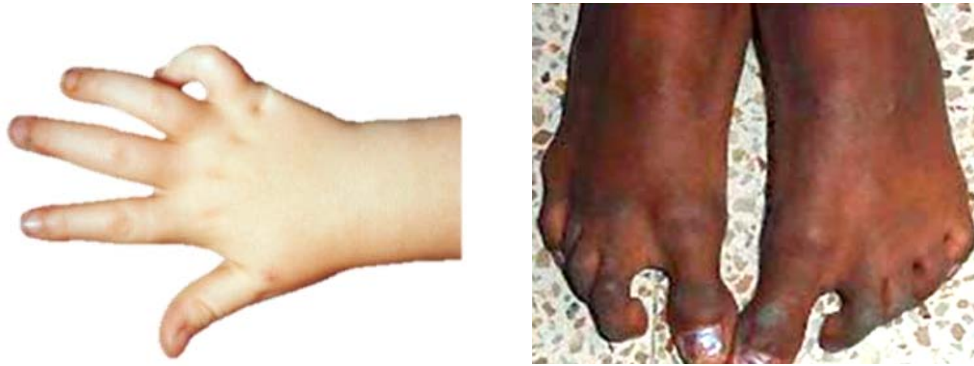

Fig. 22 Camptodactilia en dedo meñique de la mano y pies. <sup>59,4</sup>

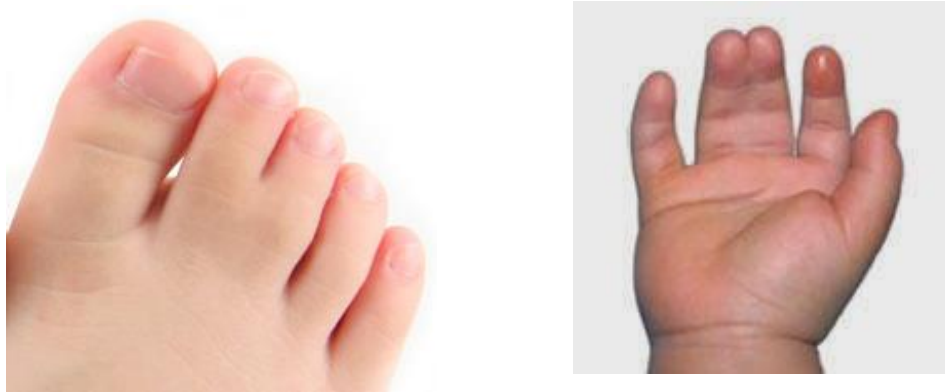#### 1.4.5.2 Sindactilia

La sindactilia es otra de las anomalías congénitas encontradas en las pacientes afectadas por el síndrome OFCD. <sup>4</sup> Corresponde a la unión de uno o más dígitos, ya sea de la mano o del pie <sup>60</sup> (Fig. 23). Es una patología de carácter autosómico dominante de expresión variable. Se clasifica de acuerdo a su extensión como:



- Completa: cuando el tejido interdigital se extiende a lo largo de toda la longitud de los dedos.
- Incompleta: cuando dicho tejido lo hace parcialmente.<sup>58</sup>

A su vez, se clasifica como simple o compleja. La primera, sólo compromete tejidos blandos y la compleja, abarca tejidos blandos y falanges.<sup>60</sup>



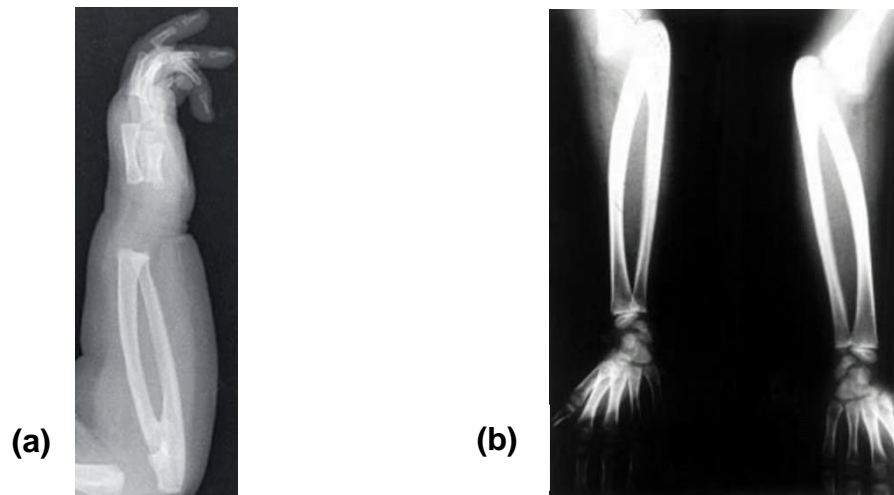
**Fig. 23** Sindactilia en mano y pie.<sup>60,61</sup>

#### 1.4.5.3 Sinostosis radioulnar

Otro de los defectos presentes pero ahora a nivel del antebrazo, es la sinostosis radioulnar. Es una anomalía congénita poco frecuente,<sup>64</sup> que consiste en una osificación heterotópica de la membrana interósea del antebrazo que bloquea movimientos rotacionales y limita significativamente la realización de actividades básicas en la vida cotidiana<sup>63</sup> (*Fig. 23*).

El radio y ulna se originan de esbozos de cartílago derivados del mismo cartílago mesodérmico. Cuando existe una detención del desarrollo de la segmentación longitudinal, se provoca un fallo de separación de la parte proximal de estos esbozos cartilaginosos, dando lugar a esta alteración.<sup>64</sup>

Esta lesión puede localizarse a lo largo de los distintos tercios del antebrazo; generalmente se observa en el tercio proximal donde puede variar su extensión hasta abarcar la articulación del codo.<sup>63</sup>

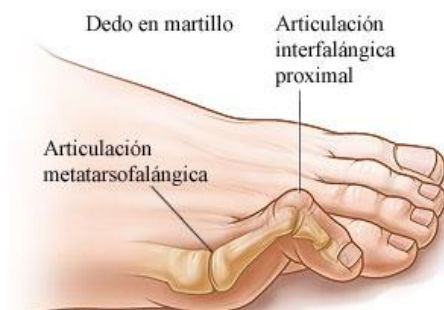

#### 1.4.5.4 Dedo en martillo

El dedo en martillo se describe como una deformidad que regularmente afecta a la 3ª falange del 2°, 3° y/o 4° dedos del pie, <sup>65</sup> es decir, existe compromiso a nivel de la articulación interfalángica proximal (IFP) de los dedos menores. <sup>66</sup>

La articulación metatarsofalángica (M/F) se encuentra generalmente en hiperextensión; <sup>65</sup> la falange proximal (IFP) adopta una posición flexionada, y finalmente la articulación interfalángica distal (I/FD) puede encontrarse en posición de flexión, extensión o neutro <sup>66</sup> (Fig. 24).

Esto provoca una incapacidad funcional a la marcha acompañada, en la mayoría de los casos, por dolor e incluso rigidez articular. <sup>65</sup>





## 2. Tratamiento odontológico para el paciente con síndrome Oculo-Facio-Cardio-Dental

Como se ha mencionado, las pacientes con esta rara condición tienen una combinación de afectaciones, una de ellas a nivel cardiovascular. La mayoría, han sido sometidas a cirugías para mejorar estas condiciones, lo que nos lleva a tener mayor cuidado al momento de realizar un tratamiento odontológico.<sup>27</sup>

Es de vital importancia antes de iniciar cualquier tipo de tratamiento<sup>69</sup> conocer la historia clínica médica previa de la paciente, así como la naturaleza específica del trastorno, posibles complicaciones que pudieran surgir, su capacidad para soportar el tratamiento dental, medidas de precaución que puedan ser necesarias<sup>68</sup> y conocer los antibióticos o tratamiento que está recibiendo en ese momento.<sup>69</sup> Para ello, es necesaria una buena comunicación con el/ los médico(s) tratante(s).<sup>68</sup>

Algunos pacientes con cardiopatías congénitas tienen riesgo de presentar endocarditis infecciosa, por lo que necesitan protección antibiótica de acuerdo con los protocolos de la American Heart Association.<sup>68</sup>

La Asociación Americana del Corazón (AHA), define a la endocarditis infecciosa (EI), conocida también como endocarditis bacteriana (EB), como una infección causada por bacterias que entran en el torrente sanguíneo y se establecen en el revestimiento del corazón, una válvula o un vaso sanguíneo.<sup>70</sup> Generalmente esta infección microbiana se localiza cerca de defectos cardiacos, lo que predispone a los pacientes con alguna alteración a estar en alto riesgo de desarrollar EI.<sup>68</sup>

Durante años se pensó que era necesario recibir antibióticos una hora antes de procedimientos dentales así como en operaciones de garganta, procedimientos genitourinarios o gastrointestinales para una efectiva prevención y disminuir el riesgo de provocar una endocarditis infecciosa.<sup>70</sup>



Sin embargo, en 2007, la AHA estableció nuevas condiciones cardíacas para la indicación de profilaxis antibiótica, las cuales no han sido adoptadas en forma universal hasta nuestros días <sup>67</sup> (Fig. 25).

Las enfermedades cardíacas vinculadas con endocarditis infecciosa, pueden ser categorizadas en situaciones de alto y moderado riesgo. <sup>69</sup>

Los pacientes de alto riesgo son aquellos que presentan válvulas cardíacas protésicas, antecedentes de endocarditis, enfermedades cardíacas cianóticas complejas o reconstrucciones quirúrgicas vasculares intracardíacas o pulmonares. <sup>69</sup>

La categoría de riesgo moderado, incluye a pacientes con malformaciones cardíacas congénitas (defectos septales ventriculares o auriculares), prolapso de la válvula mitral con regurgitación y disfunciones valvulares adquiridas. <sup>69</sup>

PROFILAXIS DE LA ENDOCARDITIS RECOMENDADA (CONDICIONES MÉDICAS)
<b>Categoría de riesgo:</b>
Endocarditis infecciosa previa.
Prótesis valvulares cardíacas (incluye válvulas bioprotésicas y homoinjertos)
Cardiopatía congénita (CC)*
<ul style="list-style-type: none"> <li>• CC cianótica no reparada, incluyendo desviaciones paliativas y conductos</li> <li>• Defectos cardíacos congénitos completamente reparados con material o dispositivos protésicos, si fueron colocados mediante cirugía o cateterismo, durante los primeros seis meses después del procedimiento (+)</li> <li>• CC reparada con defectos residuales en el lugar o en una localización adyacente al punto del parche protésico o del dispositivo instalado (lo cual inhibe la endotelización)</li> </ul>
Receptores de transplantes cardíacos que desarrollen una valvuloplastia
<p>*Excepto en las condiciones enumeradas más arriba, la profilaxis antibiótica ya no se recomienda para cualquier otra forma de CC, incluyendo estenosis aórtica, estenosis mitral, prolapso mitral (sistemático o no), enfermedad de la válvula nativa (sean adolescentes o adultos jóvenes) ni en valvulotomía de balón en pacientes adolescentes o jóvenes con estenosis pulmonar.</p> <p>+ La profilaxis se recomienda porque la endotelización del material protésico ocurre dentro de los seis meses posteriores al procedimiento.</p>

**Fig. 25** Condiciones cardíacas asociadas a mayor riesgo de pronóstico adverso en caso de endocarditis para los que la American Heart Association indica la profilaxis antibiótica en procedimientos dentales.<sup>48</sup>



## 2.1 Profilaxis Antibiótica previo al tratamiento odontológico

Una buena salud bucal de los pacientes cardiopatas conlleva beneficios importantes como lo son tener una mejor calidad de vida. Por ello, el odontólogo es parte importante de su recuperación para asegurar la salud bucal, eliminando focos infecciosos y reduciendo el riesgo de una infección a distancia por patógenos orales.<sup>71</sup>

La cavidad oral es una de las áreas más contaminadas y con una gran variedad de microorganismos presentes (200 variedades de bacterias aerobias y anaerobias).<sup>71</sup> Como se mencionó previamente, la endocarditis infecciosa suele tener una etiología bacteriana,<sup>68</sup> por lo que en ocasiones algunos procedimientos odontológicos que involucren la integridad de las superficies mucosas (*Fig.26*), pueden provocar bacteremias que generalmente son transitorias o pueden ser transportadas por la sangre y producir endocarditis en aquellos pacientes susceptibles por su condición sistémica.<sup>72</sup>

PROCEDIMIENTOS ODONTOLÓGICOS ASOCIADOS CON BACTEREMIAS
Extracción de piezas dentarias
Procedimientos periodontales invasivos (raspado y alisado radicular, cirugías, sondeo y terapias de mantenimiento)
Colocación de implantes y reimplantes de dientes avulsionados
Instrumentación endodóntica o apicectomía
Colocación de fibras o tiras subgingivales
Colocación de bandas ortodónticas
Anestesia intraligamentar o intraósea
Profilaxis dental cuando el sangrado gingival está previsto.

**Fig. 26** Procedimientos dentales asociados a alto riesgo de bacteremia según la AHA.<sup>68,72</sup>

En general, la profilaxis antibiótica está recomendada en procedimientos dentales que involucren la manipulación de tejido gingival, región periapical del diente o perforación de la mucosa oral.<sup>68</sup>



Los procedimientos dentales en los que no es recomendable realizar esta administración de antibióticos son los siguientes <sup>68</sup> (Fig. 27):

PROCEDIMIENTOS DENTALES EN LOS QUE NO SE RECOMIENDA REALIZAR PROFILAXIS ANTIBIÓTICA.
Inyecciones de anestésicos de rutina en tejidos no infectados
Toma de radiografías dentales
Colocación de aparatos protésicos u ortodónticos removibles
Colocación de brackets ortodónticos
Pérdida de dientes temporales
Sangrado por traumatismo a los labios o la mucosa oral

Fig. 27 Procedimientos en los que la American Heart Association no recomienda profilaxis antibiótica. <sup>68</sup>

En caso de estar indicado llevar a cabo profilaxis antibiótica, se deberán aplicar el siguiente régimen antibiótico:

Situación	Agente	Régimen- Única dosis 30 o 60 minutos antes del procedimiento.	
		Adultos	Niños
Oral	Amoxicilina	2 gr	50 mg/kg
Pacientes con intolerancia a los medicamentos por vía oral	Ampicilina	2gr por vía IM o IV	50mg/kg por vía IM o IV
	Cefazolina o ceftriaxona	1gr por vía IM o IV	50mg/kg por vía IM o IV
Pacientes alérgicos a la penicilina o a la ampicilina Régimen Oral	Cefalexina**+ o Clindamicina	2 gr 600mg	50 mg/kg 20 mg/kg
	Azitromicina o Claritromicina	500mg	15mg/kg
Pacientes alérgicos a la penicilina o a la ampicilina con intolerancia a los medicamentos por vía oral.	Cefazolina o Ceftriaxona +	1gr por vía IM o IV	50mg/kg por vía IM o IV
	o Clindamicina	600mg por vía IM o IV	20mg/kg por vía IM o IV

Fig. 28. Régimen profiláctico para los tratamientos dentales según la American Heart Academy <sup>48, 69</sup>

\*\* Una cefalosporina oral de primera o segunda generación con la dosificación equivalente.

+ Las cefalosporinas no deberán utilizarse en pacientes con reacciones de hipersensibilidad de tipo inmediato (urticaria, angioedema o anafilaxia) a las penicilinas.

IM indica intramuscular

IV indica intravenoso



A pesar de que no está bien definida la eficacia de la profilaxis antibiótica en la prevención de infecciones del corazón, está bien comprobado el valor del antibiótico en la disminución de los niveles de bacterias en el torrente sanguíneo, <sup>71</sup> por lo que organizaciones como la American Academy of Pediatric Dentistry recomiendan que la decisión de utilizar esta medida debe realizarse de manera individual, así como, el uso de enjuagues con antisépticos utilizados antes de procedimientos odontológicos se asocian con una reducción de la incidencia o la magnitud de las bacteremias. <sup>69</sup>

Además de los lineamientos y protocolos que recomienda la American Heart Association, se enfatiza la importancia de una óptima higiene oral así como de una buena salud bucal, <sup>46</sup> y de que los pacientes con riesgo de endocarditis infecciosa hagan visitas regulares al odontólogo para prevenir cualquier tipo de foco infeccioso. <sup>68</sup>

Es importante mencionar también, que como profesional de la salud, el odontólogo debe considerar los beneficios de la prevención de El frente a los riesgos de la administración de antibióticos como son, reacciones adversas farmacológicas, aparición de resistencias bacterianas y costo financiero de los antibióticos que se requieran. <sup>68</sup>

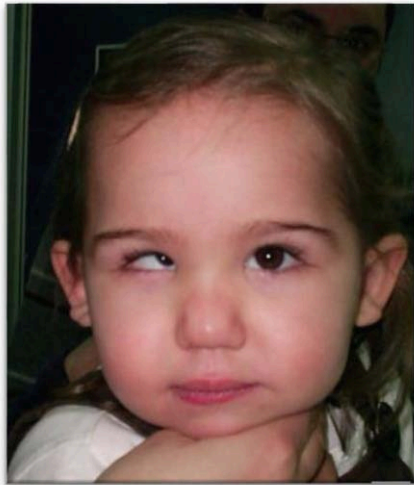### **3. Reporte de casos clínicos**

Una vez conocidas las características geno y fenotípicas más importantes que afectan a las pacientes con el síndrome Oculo-Facio-Cardio-Dental y siendo de gran rareza, a continuación se mencionarán algunos de los casos clínicos que se han reportado a nivel mundial.

## Caso clínico 1

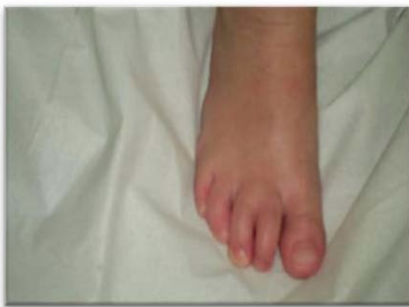Paciente femenina de 2 años de edad, origen italiano nacida a término, de padres no consanguíneos. <sup>26</sup>

Al nacimiento, la paciente mostró anomalías congénitas las cuales incluían: microftalmia y catarata congénita en ojo derecho, defecto septal-auricular, defecto septal ventricular, ductus arterioso permeable y vena cava superior izquierda persistente. <sup>26</sup>



**Fig. 29** Características fenotípicas de paciente italiana con OFCD <sup>26</sup>

A los veintiséis meses de edad, la paciente mostraba una cara peculiar con frente ancha, cara redonda con barbilla puntiaguda, cejas horizontales y lateralmente extendidas, microftalmia derecha con estrabismo convergente y pliegue del epicanto, punta nasal ancha con puente nasal deprimido y filtrum profundo, orejas protruidas y úvula bífida <sup>26</sup> (*Fig. 29*).



**Fig. 30** Características esqueléticas de paciente con OFCD <sup>26</sup>

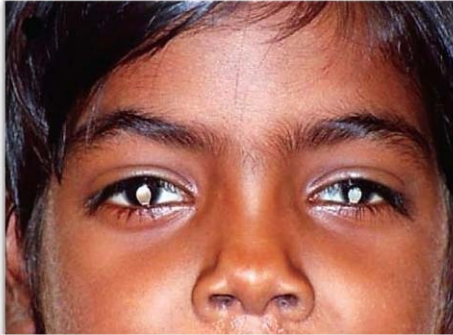Los pies muestran una sindactilia cutánea del 2-3 dedos y flexión de dedo en martillo del segundo dedo. Las manos, se observan con clinodactilia del dedo meñique <sup>26</sup> (*Fig. 30*).

En las pruebas genéticas, se encontró deleción del cromosoma X en la región 11.4 incluido el gen BCOR <sup>26</sup>.



## Caso clínico 2

Paciente femenina de 6 años de edad, nacida de padres consanguíneos, origen hindú.

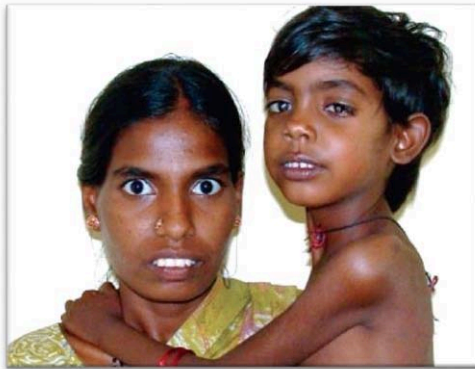

**Fig. 31** Características fenotípicas de paciente con OFCD <sup>16</sup>

A la examinación presenta: cara larga y estrecha, puente nasal alto, punta de la nariz ancha con cartílagos separados, cejas lateralmente curvadas, filtrum largo. Ojos con exotropia leve, coloboma y catarata bilateral (*Fig. 31*). <sup>16</sup>

En la exploración dental, se observan veinte dientes deciduos erupcionados sin presencia aún de los permanentes.

Presenta también clinodactilia del 5° dedo de ambas manos. A nivel cardiovascular, existe un defecto septal-atrial. <sup>16</sup>



**Fig. 32** Madre e hija donde se observan características faciales de cada una <sup>16</sup>

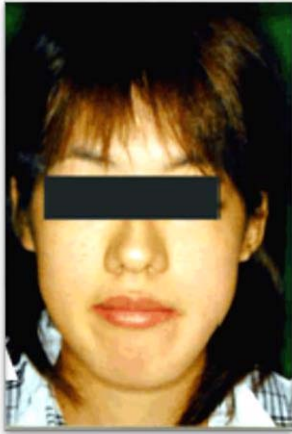Al observar a la madre de la paciente, presentó también coloboma bilateral, clinodactilia del 5° dedo de ambas manos. Sus características faciales, muestran cara alargada, puente nasal ancho, cejas lateralmente curvadas y maloclusión dental (*Fig. 32*). <sup>16</sup>

Su radiografía panorámica reveló radiculomegalia en los caninos.

Genéticamente se concluyó que ambas pacientes presentaban síndrome OFCD y que esta condición se hereda en un patrón dominante ligado a X con una mutación en el gen BCOR localizado en Xp 11.4. <sup>16</sup>



### Caso clínico 3



Paciente femenino de 18 años de edad, origen japonés. Acude a consulta para mejorar maloclusión.

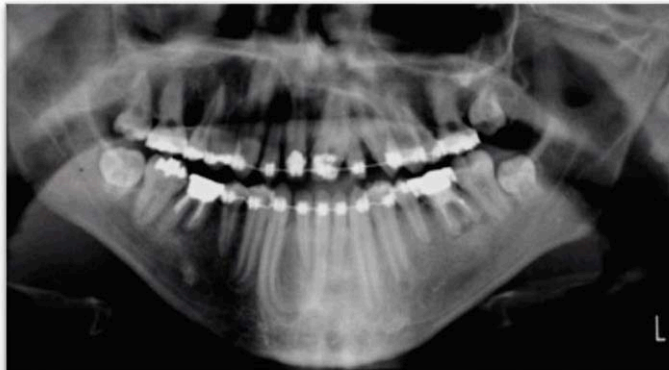Al año de nacimiento, se notaron múltiples anomalías congénitas como: cataratas bilaterales, cara larga y estrecha, puente nasal alto, punta de la nariz amplia con cartílagos separados y filtrum largo así como defecto cardiaco septal-auricular (*Fig. 33*).

**Fig. 33** Características faciales de paciente japonés con OFCD <sup>34</sup>

A pesar de que las cataratas fueron removidas quirúrgicamente, la paciente tuvo como resultado glaucoma secundario.

Intraoralmente presentaba: maloclusión, múltiples caries dentales y retraso en la erupción de los dientes permanentes.

Radiográficamente se observó radiculomegalia en caninos y primeros premolares inferiores (*Fig. 34*). <sup>34</sup>



**Fig. 34** Radiografía panorámica con radiculomegalia en caninos y primeros premolares inferiores <sup>34</sup>



## Caso Clínico 4

Familia croata con cuatro miembros femeninos (abuela, madre y gemelas monocigóticas concebidas por fertilización *in vitro*) con diagnóstico de síndrome de OFCD.

- Gemela 1

El peso de nacimiento fue de 1.540 kg y una longitud de 42 cm. Durante el examen clínico, se observó en la paciente: surco nasolabial largo, punta de la nariz medianamente amplia, tamaño asimétrico de los ojos, cejas hacia abajo, y catarata congénita en ambos ojos. A la edad de 4 meses, se realiza cirugía de cataratas (*Fig. 35*). Además, presentó anomalías adicionales como: hernia umbilical, camptodactilia de 2° y 3° dedos del pie derecho, y la ecocardiografía reveló defecto septal-atrial. Se realizó el cierre quirúrgico del defecto a la edad de 8 meses ya que la comunicación interauricular fue cada vez más grande, con apariencia de hipertensión pulmonar moderada seguido de la disnea y la falta de crecimiento.

- Gemela 2

El peso al nacer fue 1.660 kg con una longitud de 41 cm. Presentó cara larga, microftalmia bilateral, catarata bilateral, ptosis y cejas hacia abajo, surco nasolabial largo, punta nasal ligeramente ancha, paladar alto, sindactilia parcial del 2° y 3° dedos del pie en el lado (*Fig. 35*). A la evaluación cardíaca, se mostraron defectos congénitos del corazón con CIA y la CIV que fueron asintomáticos. A la edad de 7 meses, las cataratas se eliminaron quirúrgicamente y se implantaron lentes intraoculares.

En el examen oral de las gemelas ambas se encuentran edéntulas.




- Madre

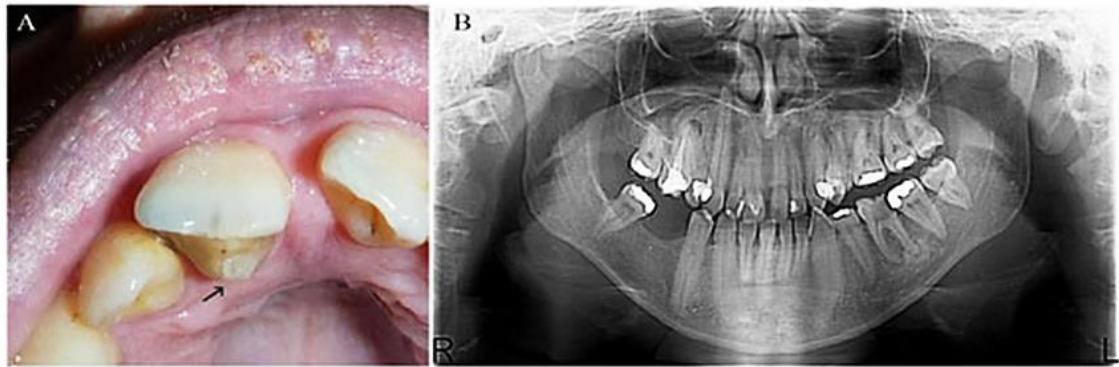
Paciente femenina de 32 años de edad que presentó anomalías congénitas incluyendo: cara larga, surco nasolabial largo, ptosis izquierda, iris coloboma, y nistagmo horizontal (*Fig. 35*). Sindactilia del 2° y 3° dedos de los pies con camptodactilia del segundo dedo del pie en el lado izquierdo.

En la infancia, se le diagnosticó un soplo en el corazón, pero sin defecto cardíaco. Presentó cataratas congénitas bilaterales que se removieron quirúrgicamente a la edad de 2 años. Posteriormente desarrolló glaucoma secundario a los 12 años.

En el examen oral se encontró: ausencia de órganos dentales, incisivo central superior derecho evaginado (*Fig. 36*) y en la ortopantomografía, se observó radiculomegalia y dilaceración de la raíz de los cuatro caninos y primer premolar inferior derecho, así como ausencia de tres segundos premolares y terceros molares en el lado derecho. El primer premolar inferior derecho también mostró una alteración de forma coronal y de la cavidad pulpar. En la revisión de su historial dental, se encontró erupción retardada en ambas denticiones (*Fig. 36*).<sup>27</sup>



**Fig. 35** Características fenotípicas de madre y ambas gemelas.<sup>27</sup>



**Fig. 36** Incisivo central superior derecho evaginado y radiografía panorámica de paciente femenina de 32 años con síndrome OFCD. <sup>27</sup>

- Abuela

Paciente femenina de 53 años de edad, abuela materna de las gemelas monocigóticas. A la exploración, mostró dismorfia facial (cara larga, surco nasolabial largo, punta de la nariz medianamente amplia) y sindactilia del 2° y 3° dedos en ambos lados. Nació con cataratas bilaterales las cuales fueron operadas en el segundo año de vida. Posteriormente desarrolló glaucoma secundario por lo que gradualmente perdió la visión en el ojo derecho después de unos veinte años y en el ojo izquierdo después de unos treinta años. Hoy en día es ciega, debido a cataratas congénitas y glaucoma secundario, ya que durante la operación en la infancia no se implantaron lentes intraoculares. No presenta trastornos cardíacos.

El examen radiográfico reveló dilaceraciones y radiculomegalia de tres caninos. En la revisión de su historial dental, se observó realización de extracción quirúrgica del canino superior derecho que presentó una raíz alargada, así como, retraso en la erupción dental y ausencia de los cuatro primeros premolares e incisivo lateral inferior derecho.



El examen clínico mostró paladar ojival, numerosos dientes perdidos y maloclusión.<sup>27</sup>

Genéticamente se halló una mutación sin sentido del gen BCOR en todas las pacientes reportadas y se confirmó el diagnóstico clínico de síndrome Oculo-Facio-Cardio-Dental.<sup>27</sup>

## **CONCLUSIONES**

El síndrome Oculo-Facio-Cardio-Dental (OFCD) es una anomalía que se caracteriza por presentar una combinación de alteraciones cardiovasculares, oculares, dismorfias craneofaciales, esqueléticas y dentales. Es hereditario ligado al cromosoma X, causado por mutaciones en el gen BCOR. Hasta el momento solo se han reportado casos en pacientes femeninos, por lo que se presume es letal en varones.

Este síndrome es uno de los más raros y poco comunes, debido a la baja frecuencia con que se presenta; sin embargo, es importante tener conocimiento de que esta anomalía existe y que afecta a mujeres a nivel mundial, por lo tanto no se puede asociar a una raza en particular, ya que es una alteración genética que puede presentarse en mujeres de cualquier parte del mundo.

Tomando en cuenta que una de las principales manifestaciones de este síndrome afecta la cavidad oral, resulta primordial que como profesionales de la salud bucodental tengamos el conocimiento de estas alteraciones, ya que son uno de los puntos clave para realizar un diagnóstico adecuado.

Por otra parte, es importante destacar que como todo paciente comprometido sistémicamente, es necesario un manejo interdisciplinario.

Finalmente, es fundamental que el odontólogo esté actualizado y capacitado para poder brindar la atención necesaria que pacientes con este síndrome requieren y así mejorar su tratamiento y calidad de vida.

## REFERENCIAS BIBLIOGRÁFICAS

1. Real Academia Nacional de Medicina. Diccionario de Términos Médicos. 1a. ed. Madrid: Editorial Médica Panamericana, 2011. Pp 1492.
2. Davoody A, Chen IP, Nanda R, Uribe F, Reichenberger EJ. Oculofaciocardiodental syndrome: a rare case and review of the literature. *Cleft Palate Craniofac J.* 2011;49:55–e60.
3. Pace R, DDM, Giuliani V, DMD, Pagavino, DMD, Endodontic Management in Oculo-Facio-Cardio-Dental Syndrome: A Case Report. *JOE* 2011;37:558-561.
4. Danda S, van Rahden V, John D, Paul P, Raju R, et al . Evidence of Germline Mosaicism for a Novel BCOR Mutation in Two Indian Sisters with Oculo-Facio-Cardio-Dental Syndrome. *Mol Syndromol* 2014;5:251-256.
5. Rodríguez ZE, Firó V, Peláez A, Pedroza J. Asociación VACTER: Reporte de un caso. *Rev Mex Ped* 2013; 80(3); 109-113.
6. Hayward JR. Cuspid gigantism. *Oral Surg Oral Med Oral Pathol* 1980;49:500-1.
7. Marashi AH, Gorlin RJ. Radiculomegaly of canine and congenital cataracts- a syndrome? *Oral Surg Med Oral Pathol* 1990;70:802-3
8. Wilkie AO, Taylor D, Scambler PJ, Baraitser M. Congenital cataract, microphthalmia, and septal heart defect in two generations: A new syndrome? *Clin Dysmorphol* 1993;2:114-9.
9. Gorlin RJ, Marashi AH, Obwegeser HL. Oculo-faciocardio-dental (OFCD) syndrome. *Am J Med Genet* 1996;63:290-2.
10. Kondo Y, Saito H, Miyamoto T, Nishiyama K, Tsurusaki Y, et al. A family of oculofaciocardiodental syndrome (OFCD) with a novel BCOR mutation and genomic rearrangements involving NHS. *J Hum Genet.* 2012;57:197–201.



11. Nussbaum R, McInnes R, Huntington W. *Genética en Medicina*. 5a. ed. Barcelona, España: Editorial Masson, 2005. Pp. 83.
12. Fan Z, Yamaza T, Lee JS, Yu J, Wang S, Fan G, Shi S, Wang CY. BCOR regulates mesenchymal stem cell function by epigenetic mechanisms. *Nat Cell Biol*. 2009;11:1002–1009.
13. Feberwee H, Feenstra I, Oberoi S, Sama I, Ockeloen C, et al. Novel BCOR mutations in patients with oculofaciocardiodental (OFCD) syndrome. *Clin Genet*. 2014;85:194–197.
14. Optiz C, Horn D, Lehmann R, Dimitrova T, Fasmers-Henke K. Oculo-Facio\_Cardio-Dental Syndrome. *J Orofac Orthop/Fortschr Kieferorthop*. 1998;59:178-85.
15. Surapornsawasd T, Ogawa T, Tsuji M, Moriyama K. Oculofaciocardiodental syndrome: novel BCOR mutations and expression in dental cells. *Journal of Human Genetics* 2014; 59, 314–320.
16. Rudrappa S, Kumar R, Kumar GS. Oculo-facio-cardio-dental syndrome in a girl and her mother. *Indian J Hum Genet*. 2010;16:169–171. Disponible en: <https://www.ncbi.nlm.nih.gov/pmc/articles/PMC3009431/>  
Consultado 2017 de Enero 22.
17. Navas M, Hernández S. Anoftalmía y microftalmía: descripción, diagnóstico y conducta de tratamiento. Revisión bibliográfica. *Rev Mex Oftalmol*; 2008; 82 (4): 205-209.
18. Zepeda M, Ortega C, De la Fuente M, Aguilar G, Brechtel M, Hernández T, et al. Catarata congénita. *Rev Hosp Gral Dr. M Gea González*. 2001;4 (3):57-60.
19. Charón M, Casado I, González J, Martínez Z Legón, Roche S. Características clínicas y epidemiológicas de la catarata congénita e infantil. *Rev Cub de Ped*. 2012; 84(2):333-344.

20. Santiesteban R. Oftalmología Pediátrica. 1ª ed. La Habana, Cuba: Editorial Ciencias Médicas, 2010, pp. 242, 264
21. Mejor con Salud | Blog sobre buenos hábitos y cuidados para tu salud [En línea] [Citado Enero 17,2016.] Disponible en:  
<https://mejorconsalud.com/wp-content/uploads/2016/03/cataratas-cong%C3%A9nitas-500x333.jpg>
22. Bolívar P, Vivas L, Wang C, Adaptación precoz de conformadores oculares en la rehabilitación de la microftalmia. Reporte de un caso. CIMEL 2013; 18(2):38-41.
23. Bermejo E, Ayala A. Rodríguez V, Bermejo M, García M, Egüés J. Anoftalmía/microftalmía en síndromes: Estudio epidemiológico en recién nacidos en España. Med Fet y Neonat, 1996; 45(3): 269-275.
24. Rubin R, Strayer D. Patología Fundamentos clinicopatológicos en medicina. 6ª ed. Barcelona, España: Editorial Wolters Kluwer Health, 2011. pp 1411.
25. Caso S, Casado I, Cisneros C, Lorenzo R, García A. Caracterización del glaucoma juvenil. Rev Cub de Ped. 2011;83(1):34-43
26. Di Stefano C, Lombrado B, Fabbricatore C, Munno C, Caliendo I, Gallo F, et al. Oculo-facio-cardio-dental (OFCD) síndrome: the first Italian case of a BCOR and co-occurring gene deletion. Gene, 2015;559: 203-206.
27. Lozic B, Ljubkovic J, Panduric DG, Saltvig I, Kutsche K, et al. Oculo-facio-cardio-dental syndrome in three succeeding generations: genotypic data and phenotypic features. Braz J Med Biol Res. 2012;45:1315–1319.
28. Cogulu D, Ertugrul F. Dental Management of a Patient With Oculo-facio-cardio-dental Syndrome. JDC, 2008; 75(3) 306-308.
29. McGovern E, Al-Mudaffer M, McMahon C, Brosnahan D, Fleming P, Reardon W. Oculo-facio-cardio-dental syndrome in a mother and daughter. Int J Oral Maxillofac Surg. 2006;35:1060–1062.

30. U.S. National Library of Medicine, U.S. Department of Health and Human Services National Institutes of Health [En línea ] 2016 de Diciembre 20 [Citado el: 26 de enero de 2017]  
<https://medlineplus.gov/spanish/ency/images/ency/fullsize/9349.jpg>
31. La Asociación de Glaucoma para Afectados y Familiares (AGAF). [En línea] [Citado el: 22 de enero de 2017]  
<http://www.asociaciondeglaucoma.es/sites/default/files/glaucoma-tipos-3.jpg>
32. West Coast Glaucoma Centre 2017 [En línea] [Citado el: 22 de enero de 2017]  
<https://s-media-cache-ak0.pinimg.com/236x/7b/08/5b/7b085b9ff7b5dce444b2dd22771c14ed.jpg>
33. Hoguet A, Grajewski A, Hodapp E, Chang T. A retrospective survey of childhood glaucoma prevalence according to Childhood Glaucoma Research Network classification. *Indian J Ophthalmol.* 2016 Feb; 64(2): 118–123.
34. Iwase M, Nishijima H, Kondo G, Ito M. Radiculomegaly of permanent canines and first premolars: Report of two cases in conjunction with oculo-facio-cardio-dental syndrome. *Int J Case Rep Images* 2015;6(3):189–192.
35. Latarjet M, Ruiz A, Pró E. Anatomía humana Vol 2. 4a edición. Buenos Aires: Editorial Médica Panamericana, 2012. Pp. 916.
36. Mohan, H. Patología. 6ª ed. Buenos Aires. Editorial Médica PANAMERICANA, 2012. Pp. 417, 423, 424
37. Mattson C. Fundamentos de fisiopatología. 3ª ed. Philadelphia. Ed. Wolters Kluwer, 2011. Pp 417.
38. R.S. Cotran, V. Kumar, T Collins. Robbins. Patología estructural y funcional. 3ª ed. Madrid. Editorial Mc Graw Hill-Interamericana. Pp. 531, 534, 535.
39. Schunke M, Schulte E, Schumaner K. Prometheus Texto y Atlas de Anatomía. 2ª ed. Buenos Aires; Madrid. Editorial Médica Panamericana, 2010. Pp. 21

40. Texas Heart Institute. [En línea] 2016 [Citado el: 2 de febrero de 2017]  
[http://www.texasheart.org/HIC/Topics\\_Esp/Cond/images/fig20\\_asd\\_sp.jpg](http://www.texasheart.org/HIC/Topics_Esp/Cond/images/fig20_asd_sp.jpg)
41. Texas Heart Institute. [En línea] 2016 [Citado el: 2 de febrero de 2017]  
[http://www.texasheart.org/HIC/Topics\\_Esp/Cond/aseptal\\_sp.cfm](http://www.texasheart.org/HIC/Topics_Esp/Cond/aseptal_sp.cfm)
42. Texas Heart Institute. [En línea] 2016 [Citado el: 2 de febrero de 2017]  
[http://www.texasheart.org/HIC/Topics\\_Esp/Cond/vseptal\\_sp.cfm](http://www.texasheart.org/HIC/Topics_Esp/Cond/vseptal_sp.cfm)
43. Texas Heart Institute. [En línea] 2016 [Citado el: 2 de febrero de 2017]  
[http://www.texasheart.org/HIC/Topics\\_Esp/Cond/mvp\\_sp.cfm](http://www.texasheart.org/HIC/Topics_Esp/Cond/mvp_sp.cfm)
44. Healthwise, Incorporated. 2016 [En línea] [Citado el: 2 de febrero de 2017]  
[https://espanol.kaiserpermanente.org/static/health-encyclopedia/es-us/pi/media/medical/hw/s\\_h9991319\\_004\\_pi.jpg](https://espanol.kaiserpermanente.org/static/health-encyclopedia/es-us/pi/media/medical/hw/s_h9991319_004_pi.jpg)
45. HELLENIC CRANIOFACIAL CENTER. 2017[En línea] [Citado el: 12 de marzo de 2017]  
[http://www.craniofacial.org/sites/default/files/gallery\\_one/2SUMUCOUS.jpg](http://www.craniofacial.org/sites/default/files/gallery_one/2SUMUCOUS.jpg)
46. Boj J. Odontopediatría. La evolución del niño al adulto joven. 1ª ed. Madrid: Editorial Ripano 2011. Pp. 179, 180, 779,780.
47. Bedoya A, Collo L., Gordillo I, Yustir A, Tamayo J, Pérez A, Jaramillo M. Anomalías dentales en pacientes de ortodoncia de la ciudad de Cali, Colombia. Rev CES Odont. 2014; 27(1): 45-54.
48. Barbería E, et al. Odontopediaría. 2ª ed. Barcelona: Editorial Masson 2001. Pp 60, 777.
49. Sapp P. Patología Oral y Maxilofacial. 2ª ed. Madrid: Editorial Elsevier, 2005. Pp 4, 5.
50. Oberoi S, Winder A, Johnston J, Vargervik K, Slavotinek A. Case Reports of Oculofaciocardiodental Syndrome With Unusual Dental Findings. Am Jour of Medi Gen 2005; 136A:275–277.
51. Barbero J. Patología y terapéutica dental. 2ª ed. Madrid: Editorial Elsevier 2015. Pp 40.

52. Aguilar M, Villaiza C, Nieto I. Frecuencia de hábitos orales factor etiológico de maloclusión en población escolar. Rev Lat de Ort y Odontop. 2009. Disponible en: <https://www.ortodoncia.ws/publicaciones/2009/art22/>  
[Consultado el:] 13 de marzo de 2017.
53. LinkMcConnell, Thomas H. El cuerpo humano, forma y función: fundamentos de anatomía y fisiología. Barcelona : Wolters Kluwer Health: Lippincott Williams & Wilkins, 2012.
54. Moore K, Agur A, Dalley A. Fundamentos de anatomía con orientación clínica. 7ª ed. Barcelona, España : Wolters Kluwer Health, 2015.
55. [En línea] [Citado el: 15 de marzo de 2017]  
<http://fisiostar.com/wp-content/uploads/2011/05/Huesos-de-la-Mano-y-Mu%C3%B1eca.jpg>
56. [En línea] [Citado el: 15 de marzo de 2017]  
<https://thumbs.dreamstime.com/z/foot-bones-lateral-aspect-dorsal-aspect-created-adobe-illustrator-contains-transparencies-eps-54205188.jpg>
57. Drake R, Vogl A, Mitchell A. Gray anatomía para estudiantes. 2ª ed. España Editorial : Elsevier Health Science, 2011.
58. Vidal Ruiz CA, Pérez Salazar-Marina D, Calzada Vázquez-Vela C, Castañeda Leedor P. Anomalías congénitas más comunes de la mano. Rev Mex Ortopedia Pediátrica [Internet]. 2012 [citado 16 Mar 2013 ];14(1):5-11.
59. QualOT Hand Therapy. 2014. [En línea] [Citado el: 04 de marzo de 2017]  
<http://www.handtoelbow.com/images/conditions/deformity6.jpg>
60. Morovic I. Carmen Gloria. Cirugía de mano en pediatría. Rev. chil. pediatr. [Internet]. 2005; 76(1): 86-90.
61. Despues embarazo. 2017. [En línea] [Citado el: 05 de marzo de 2017]  
<http://despuesembarazo.com/wp-content/uploads/2014/02/Sindactilia.jpg>

62.[En línea] [Citado el: 05 de marzo de 2017]

[http://2.bp.blogspot.com/-](http://2.bp.blogspot.com/-MQTKQfDJCOk/VK2Y4omKV2I/AAAAAAAAAa4/qTF7IW4CEoI/s1600/sindactilia.jpeg)

[MQTKQfDJCOk/VK2Y4omKV2I/AAAAAAAAAa4/qTF7IW4CEoI/s1600/sindactilia.jpeg](http://2.bp.blogspot.com/-MQTKQfDJCOk/VK2Y4omKV2I/AAAAAAAAAa4/qTF7IW4CEoI/s1600/sindactilia.jpeg)

63. Martínez F, Moreno J, García A, Izquierdo V, Francoa S. Tratamiento de la sinostosis radiocubital proximal mediante la interposición de colgajo interóseo posterior de flujo anterógrado. Rev Esp Cir Ortop Traumatol. 2014;58(2):120---124.

64. Rodríguez L, Armendáriz M, Martínez F, Otero E, García S. Sinostosis radiocubital congénita. An Pediatr 2002;56:75-6.

65. Moreno F, García E. Deformidad de los dedos menores: dedos en martillo. Tratamiento quirúrgico. Reduca 2010: 2 (2); 1-12.

66. Pastrana F, Olivares J, Bárcena L, Fuentes M. Tratamiento de la deformidad en garra de los dedos menores del pie. Act Ortop Mex 2008; 22(3):189-194.

67. Healthwise, Incorporated. 2016.[En línea] [Citado el: 13 de marzo de 2017]

[https://espanol.kaiserpermanente.org/static/health-encyclopedia/es-us/pi/media/medical/hw/s\\_hwkb17\\_030\\_pi.jpg](https://espanol.kaiserpermanente.org/static/health-encyclopedia/es-us/pi/media/medical/hw/s_hwkb17_030_pi.jpg)

68. Castillo R. Estomatología pediátrica. 1ª ed. Madrid. Editorial Ripano. 2011. Pp 412

69. Bordoni N, Escobar A, Castillo R. Odontología pediátrica. La salud bucal del niño y del adolescente en el mundo actual. 1ª ed. Buenos Aires. Editorial Médica Panamericana. 2010 Pp. 735, 736,737

70. American Heart Association, Inc. 2017 [En línea] [Citado el: 13 de marzo de 2017]

[http://www.heart.org/HEARTORG/Conditions/CongenitalHeartDefects/TheImpactofCongenitalHeartDefects/Infective-Endocarditis\\_UCM\\_307108\\_Article.jsp#](http://www.heart.org/HEARTORG/Conditions/CongenitalHeartDefects/TheImpactofCongenitalHeartDefects/Infective-Endocarditis_UCM_307108_Article.jsp#)

71. Rodríguez M, Durán A, De la Teja E, Palacios A, Osnaya H. Rehabilitación bucal bajo anestesia general en pacientes cardiópatas. Experiencia de cuatro años en el Instituto Nacional de Pediatría. *Acta Pediatr Mex* 2012;33(2):71-75
72. Biondi A, Cortese S. Odontopediatría. Fundamentos y prácticas para la atención integral personalizada. Buenos Aires. Editorial Sch+Hub. 2011. Pp 414.
73. Becker I. Oclusión en la práctica clínica. Venezuela; México. Editorial Amolca, 2012. Pp 17