



**UNIVERSIDAD NACIONAL AUTÓNOMA DE MÉXICO  
FACULTAD DE MEDICINA  
DIVISIÓN DE ESTUDIOS DE POSGRADO**

**INSTITUTO DE SEGURIDAD Y SERVICIOS SOCIALES PARA  
LOS TRABAJADORES DEL ESTADO ISSSTE  
“CENTRO MÉDICO NACIONAL 20 DE NOVIEMBRE”**

**“ESTUDIO DESCRIPTIVO DE LAS CARACTERÍSTICAS CLÍNICAS,  
ELECTROCARDIOGRÁFICAS, ECOCARDIOGRÁFICAS Y DE RESONANCIA  
MAGNÉTICA DE LA POBLACIÓN PEDIÁTRICA CON DIAGNÓSTICO DE VENTRÍCULO  
IZQUIERDO NO COMPACTADO EN EL SERVICIO DE CARDIOLOGÍA PEDIÁTRICA DEL  
C.M.N 20 DE NOVIEMBRE ISSSTE DEL PERIODO DE ENERO DE 2013 A DICIEMBRE  
DE 2015”**

**TESIS**

**QUE PARA OPTAR POR EL GRADO DE:  
SUBESPECIALIDAD EN CARDIOLOGÍA PEDIÁTRICA**

**PRESENTA:**

**MIRIAM GUERRA ARROYO**

**ASESOR DE TESIS:  
DR. ANTONIO SALGADO SANDOVAL  
DR. RAMÓN ALEJANDRO FLORES ARIZMENDI**

**REGISTRO INSTITUCIONAL: 377.2016**

**CIUDAD DE MÉXICO 2016  
CIUDAD UNIVERSITARIA**



Universidad Nacional  
Autónoma de México



**UNAM – Dirección General de Bibliotecas**  
**Tesis Digitales**  
**Restricciones de uso**

**DERECHOS RESERVADOS ©**  
**PROHIBIDA SU REPRODUCCIÓN TOTAL O PARCIAL**

Todo el material contenido en esta tesis esta protegido por la Ley Federal del Derecho de Autor (LFDA) de los Estados Unidos Mexicanos (México).

El uso de imágenes, fragmentos de videos, y demás material que sea objeto de protección de los derechos de autor, será exclusivamente para fines educativos e informativos y deberá citar la fuente donde la obtuvo mencionando el autor o autores. Cualquier uso distinto como el lucro, reproducción, edición o modificación, será perseguido y sancionado por el respectivo titular de los Derechos de Autor.

**I. HOJA DE FIRMAS**

**DRA. A ERAZO VALLE SOLIS**  
SUBDIRECCIÓN DE ENSEÑANZA E INVESTIGACIÓN

**DR. ANTONIO SALGADO SANDOVAL**  
PROFESOR TITULAR DEL CURSO

**DR. ANTONIO SALGADO SANDOVAL**  
ASESOR DE TESIS

**DR. RAMÓN ALEJANDRO FLORES ARIZMENDI**  
ASESOR DE TESIS

## II. INDICE

	<b>Páginas</b>
I. HOJA DE FIRMAS	I
II. ÍNDICE	II
III. ÍNDICE DE TABLAS	III
IV. ÍNDICE DE IMÁGENES	IV
V. RESUMEN	V
1. INTRODUCCIÓN	1
2. MARCO TEÓRICO	2
3. PLANTEAMIENTO DEL PROBLEMA	13
4. JUSTIFICACIÓN	14
5. HIPÓTESIS	15
6. OBJETIVOS	16
6.1 OBJETIVO GENERAL	16
6.2 OBJETIVOS ESPECÍFICOS	16
7. METODOLOGÍA DE LA INVESTIGACIÓN	17
8. ASPECTOS ÉTICOS	24
9. RESULTADOS	26
10. DISCUSIÓN	31
11. CONCLUSIONES	32
12. REFERENCIAS BIBIOGRÁFICAS	33

### III. INDICE DE TABLAS

### Páginas

1. Tabla 1: Características demográficas de los pacientes con diagnóstico de Ventrículo Izquierdo no compactado	27
2. Tabla 2: Hallazgos electrocardiográficos de los pacientes con diagnóstico de Ventrículo Izquierdo no compactado	28
3. Tabla 3: Características de la resonancia magnética asociadas a la severidad del Ventrículo Izquierdo no compactado.	29
4. Tabla 4: Datos ecocardiográficos de los pacientes con diagnóstico de Ventrículo Izquierdo no compactado	30

### IV. INDICE DE IMÁGENES

### Páginas

1. Figura 1: Ecocardiograma transtorácico. Eje corto a nivel de músculos papilares en el que se muestran las trabéculas Profundas en cara lateral y apical. Relación NC/C 2.6:1. Doppler Color muestra el llenado de sangre de los recesos de la zona trabeculada.	5
2. Figura 2: Eje 4 cámaras en el que se muestra Insuficiencia Mitral severa por dilatación del VI con yet central con vena contracta de 8.3mm.	5
3. Figura 3: Modo M en donde se muestran el diámetros sistólico y diastólico del ventrículo izquierdo, así como la FEVI Deprimida.	6
4. Figura 4: Imagen A) Cine RM Eje Corto. Muestra la zona de no compactación de la pared anterior, anterolateral, inferolateral e inferior a nivel medio. Relación NC/C 5:1. B) Cine RM Eje Corto Técnica de reforzamiento tardío post administración de gadolinio que muestra zona de reforzamiento tardío en septum (flechas azules) y zona no compactada (flecha verde).	7
5. Figure 5: CINE RM (secuencia SSFP o steady stay free precesion) en 4 cámaras que muestra: Aurícula izquierda aneurismática, septum interauricular aneurismático, ventrículo izquierdo dilatado con zona de no compactación en la pared lateral de la base al apex, derrame pericardico ligero, derrame pleural bilateral de predominio derecho, pared libre de VD con datos de no compactación.	8

## V. RESUMEN

**INTRODUCCIÓN Y OBJETIVOS:** El Ventrículo Izquierdo no compactado (VINC) es una miocardiopatía primaria con base genética que se caracteriza por presentar el espesor del miocardio no compactado mayor que la capa compactada que, a su vez, es generalmente más delgada; con presencia de trabeculaciones profundas que reciben flujo sanguíneo de la cavidad del Ventrículo Izquierdo. La presentación clínica predominante es la insuficiencia cardíaca. No hay ningún tratamiento específico para el VINC, por ello los pacientes son tratados según la presentación clínica y generalmente el trasplante cardíaco es la última opción para los casos refractarios al tratamiento médico. En el Centro Médico Nacional 20 de Noviembre se han atendido a 9 pacientes con el diagnóstico de VINC, que se han mantenido en vigilancia y se ha dado desde tratamiento anticongestivo hasta asistencia ventricular. El objetivo de éste estudio es describir los hallazgos clínicos, electrocardiográficos, ecocardiográficos y de resonancia magnética de pacientes portadores de VINC atendidos en el periodo de enero de 2013 a diciembre de 2015 en el servicio de cardiología pediátrica del Centro Médico Nacional 20 de Noviembre.

**MÉTODOS:** Se realizó un estudio retrospectivo, descriptivo, retrolectivo, transversal, se analizaron 9 expedientes con el diagnóstico ecocardiográfico y por resonancia magnética de ventrículo izquierdo no compactado. La muestra fue a conveniencia incluyendo a la totalidad de pacientes que cumplieron con los criterios de inclusión durante el tiempo de establecido, la cual se realizó sobre la base de datos de la consulta externa del servicio de cardiología pediátrica, lo anterior sustentado a que la incidencia anual baja por la naturaleza rara de la enfermedad.

**RESULTADOS:** El 44% (n=4) fueron hombres y el 55% (n=5) fueron mujeres. La mediana de edad fue de 13 años (0.3-18). La presentación clínica más común fue falla cardíaca con un 66% (n=6). El 44% (n=4) presentaron concomitantemente cardiopatía congénita. Se encontraron alteraciones electrocardiográficas en 100% de los pacientes, 2 pacientes con datos de síndrome de preexcitación, 7 pacientes presentaron Hipertrofia ventricular izquierda (78%), y 2 pacientes de Hipertrofia biventricular (22%). En el ecocardiograma la relación no compactado/compactado tuvo una mediana de 2.6 (2.1-3.2). La FEVI de los pacientes se comportó con una mediana de 45.6% (20-71.8). El diámetro diastólico con una mediana de 43.55mm (33-70.2) y el diámetro sistólico de 36.5 (19.7-62). En Resonancia magnética se tuvo una mediana de relación de no compactación/compactación de 2.5 (2.1-5), con presencia de a mayor relación de no compactación; mayores áreas comprometidas. 4 pacientes tuvieron realce tardío con gadolinio. La FEVI reportada por RM tuvo una mediana de 42 % (17-64), 3 de los pacientes (33%) tuvieron diagnóstico de VDNC.

**CONCLUSIONES:** El diagnóstico se ha realizado tardíamente con una mediana de 13 años y con importante deterioro de la función ventricular izquierda. Más del 50% al ser valorados por primera vez contaban ya con tratamiento para insuficiencia cardíaca. Al menos el 50% de la muestra manifestó alteraciones clínicas, electrocardiográficas, ecocardiográficas y de resonancia magnética en éste estudio.

**PALABRAS CLAVE:** Ventrículo izquierdo no compactado, características clínicas, Electrocardiograma, Ecocardiograma, Resonancia Magnética.

## V. RESUMEN

El Ventrículo Izquierdo no compactado es una miocardiopatía con base genética que se caracteriza por presentar el espesor del miocardio no compactado mayor que la capa compactada que, a su vez, es generalmente más delgada; con presencia de trabeculaciones profundas que reciben flujo sanguíneo de la cavidad del Ventrículo Izquierdo; éstos recesos están cubiertos por el endocardio y se continúan directamente con el endotelio de la cavidad ventricular izquierda. (1). En 2006, la Asociación Americana del Corazón clasificó esta entidad como una miocardiopatía primaria de origen genético. En 2008, la Sociedad Europea de Cardiología actualiza el esquema de clasificación similar a la clasificación de la Organización Mundial de la Salud (3).

La prevalencia de VINC es prevalencia de menos del 0.14% (4), lo que refleja la naturaleza más rara de esta enfermedad. El VINC es a menudo asociada con ciertos síndromes clínicos y también se han asociado a diferentes cardiopatías congénitas(6).

El espectro inicial de la presentación es amplio e inespecífico y depende de muchos factores por ejemplo si se asocia a algún síndrome, cardiopatía congénita o alguna otra enfermedad. (6). Sin embargo se han descrito 3 manifestaciones clínicas mayores de VINC: insuficiencia cardíaca, arritmias y eventos embólicos.

El diagnóstico se realiza inicialmente por ecocardiografía con los criterios de Jenny, et al. y se confirma con Resonancia magnética (Petersen, et al) siendo en la actualidad el estándar de oro para el diagnóstico. Obteniendo datos de suma importancia que también tiene valor pronóstico, como el electrocardiograma que aunque presenta hallazgos inespecíficos, la detección de arritmias es de importancia vital para el pronóstico de los pacientes y para el tratamiento oportuno.

Actualmente el Instituto de Seguridad y servicios de salud de los Trabajadores del Estado (ISSSTE), ofrece servicios a A 12 882 millones de mexicanos según INEGI 2015. El Centro Médico Nacional 20 de Noviembre es el único centro de Alta especialidad en todo el ISSSTE que ofrece diagnóstico y tratamiento integral para pacientes portadores de cardiopatías congénita y adquiridas . Lo anterior es reflejado en un histórico de 24 pacientes con VINC atendidos en el servicio de cardiología pediátrica en los últimos tres años en el CMN 20 de Noviembre.

Este estudio descriptivo inicial busca definir los hallazgos electrocardiográficos, ecocardiográficos y de resonancia magnética de pacientes portadores de Ventrículo izquierdo no compactado atendidos en el periodo de enero de 2013 a diciembre de 2015 en el servicio de cardiología pediátrica del Centro Médico Nacional 20 de Noviembre lo cual nos dará una referencia institucional y nacional.

## 1. INTRODUCCIÓN

El ventrículo izquierdo no compactado (VINC) es una forma de miocardiopatía recientemente reconocida. Está dada por la presencia de una extensa capa trabeculada de miocardio sobre el lado endocavitario de la porción compactada de la pared ventricular (sobre todo izquierda). Esta miocardiopatía parece ser una anomalía morfológica con heterogeneidad genética, se ha propuesto que sea secundario a la detención del proceso normal de compactación de la pared ventricular que ocurre tempranamente en la vida fetal. La presentación clínica es variada sin embargo los síntomas son graves y van desde insuficiencia cardíaca (generalmente severa), embolia sistémica, arritmias o muerte súbita. No hay ningún tratamiento específico para el VINC, por ello los pacientes son tratados según la presentación clínica y generalmente el trasplante cardíaco es la última opción para los casos refractarios al tratamiento médico. En el Centro Médico Nacional 20 de Noviembre se han atendido a 25 pacientes con el diagnóstico de VICN, que se han mantenido en vigilancia y se ha dado desde tratamiento anticongestivo hasta asistencia ventricular, con diagnóstico único de VINC por lo que se presenta la experiencia del de éste Centro Médico.



## 2. MARCO TEÓRICO

### Definición

El Ventrículo Izquierdo no compactado es una miocardiopatía primaria con base genética que se caracteriza por presentar el espesor del miocardio no compactado mayor que la capa compactada que, a su vez, es generalmente más delgada; con presencia de trabeculaciones profundas que reciben flujo sanguíneo de la cavidad del Ventrículo Izquierdo; éstos recesos están cubiertos por el endocardio y se continúan directamente con el endotelio de la cavidad ventricular izquierda. Estos recesos nunca están en contacto ni se comunican con la circulación coronaria. (1).

### Antecedentes

El primer caso de VINC fue descrito en 1932 al realizar la autopsia de un recién nacido con Atresia aortica y fistula coronaria-ventricular. Se publicó por primera vez sobre esta patología en 1990 por Chin, en donde realizar reporte de 8 casos de VINC asociadas a otras cardiopatías congénitas, con una rango de presentación de 11 meses a 22.5 años)(2).

A pesar de los antecedentes descritos previamente el VINC se considera una miocardiopatía de reciente estudio; de acuerdo con la clasificación de la Organización Mundial de la Salud de las miocardiopatías, miocardiopatía no compactada es todavía una miocardiopatía no clasificados. En 2006, la Asociación Americana del Corazón clasificado esta entidad como una miocardiopatía primaria de origen genético. En 2008, la Sociedad Europea de Cardiología actualiza el esquema de clasificación similar a la clasificación de la Organización Mundial de la Salud (3).

### Epidemiología

La prevalencia de VINC sigue siendo objeto de debate, pero los primeros estudios sugirió una prevalencia de menos del 0.14% (4), lo que refleja la naturaleza más rara de esta enfermedad. El VINC es a menudo asociada con ciertos síndromes clínicos, como el síndrome de Barth, Enfermedad de Charcot-Marie-Tooth y el síndrome de Melnick-Needles (5). También se han asociado a diferentes cardiopatías congénitas (Anomalia de Ebstein, atresia pulmonary, estenosis aortica, defecto interventricular) (6). En pacientes con insuficiencia cardiaca, la prevalencia de VINC ha sido reportado como 3-4%. Se ha descrito una asociación entre el VINC y los desórdenes neuromusculares, hasta un 82% de los pacientes adultos con VINC, tienen también un desorden neuromuscular. Es por esto que Stöllberger y Finsterer recomiendan que: a todos los pacientes adultos con diagnóstico de VINC, se les realice un *screening* completo de anomalías neuromusculares. (1). Algunos estudios han reportado que es más común en hombres que en mujeres hasta en un 75%(7,8) y la edad de presentación se ha documentado desde la etapa fetal hasta en adultos (7,8,9). Parece haber una relación de casi 1,8/1 entre el hombre y la mujer, explicable por el modelo de herencia de las formas familiares.

### Embriología

En el desarrollo embrionario temprano normal, el miocardio es una trama suelta de fibras entrelazadas, separadas por recesos profundos que unen el miocardio con la cavidad del

VI. La compactación gradual de esta trama esponjosa de fibras y recesos intertrabeculares, o sinusoides, se producen entre la 5o y 8o semana de vida embrionaria, realizándose desde el epicardio hasta el endocardio y desde la base hasta el ápex del corazón. La circulación coronaria se desarrolla simultáneamente durante este proceso, y los recesos intertrabeculares se reducen a capilares.

Existen tres teorías sobre el mecanismo causante del VICN:

- 1) Se cree que el mecanismo causante es una detención del proceso normal de compactación del miocardio durante la vida fetal. (1)
- 2) Se ha detectado un fenotipo normal de la vida temprana con desarrollo de VICN en la vida adulta. Con no compactación en el ápex del VI, la porción del VI con miocardio más delgado y con mayor estrés parietal, sugiere que el VICN puede ser un intento del miocardio anormal, que se hipertrofia para reducir el estrés de la pared. (1,5)
- 3) El VICN es el resultado de una adaptación a condiciones anormales de precarga y/o post- carga en el VI. Esta teoría se apoya en el hallazgo que un miocardio trabeculado tiene una viscoelasticidad notablemente diferente que el miocardio compactado, lo que influye en la proporción y magnitud de la contracción y relajación. El VICN ha sido reportado en pacientes con carga anormal de los ventrículos como en la malformación de Ebstein, la estenosis pulmonar y la estenosis aórtica congénita crítica. (1)

## Genética

Se han descrito formas familiares entre el 20-50% de los casos. (1). Herencia de VICN es más a menudo ligada al X recesiva o autosómica dominante, aunque autosómica recesiva y mitocondrial (materna) herencia también se producen. (4) Se han identificado múltiples genes responsable para los casos familiares; las mutaciones incluyen la tafazzina (G4.5); en el que el acortamiento de ésta proteína resulta en el Síndrome Barth (cardiomiopatía, miopatía esquelética y neutropenia) y esto es debido a deficiencia de cardiolipina en la membrana mitocondrial. Entre pacientes con este trastorno ligado al sexo, el 53% demostraron más trabeculación del ventrículo izquierdo integrando el diagnóstico de VICN. Otras mutaciones referidas son las alfadistrobrevina y lamina A/C (Ocasionan distrofia muscular), proteínas de la sarcómera, proteínas del disco Z (como LIM domainbinding 3 y cypher/Zasp), canal de sodio tipo V alfa (scn5a), y FK binding protein-1. Todas estas mutaciones producen un amplio espectro de fenotipos de miocardiopatías, incluyendo las miocardiopatías ligadas a X (dilatada, infantil y la fibroelastosis endocárdica). (6,16,17) Se ha descrito una mutación PE96K en el gen de la troponina cardíaca T (TTNT2), que comparte etiología con miocardiopatía dilatada, hipertrófica. Ichida et al. informado de que, del 44% de los pacientes que heredaron VICN, el 70% tenían herencia autosómica dominante y el 30% de herencia ligada al cromosoma X. (4).

## Características clínicas

El espectro inicial de la presentación es amplio e inespecífico y depende de muchos factores por ejemplo si se asocia a algún síndrome, cardiopatía congénita o alguna otra enfermedad. (6). Sin embargo se han descrito 3 manifestaciones clínicas mayores de VICN: insuficiencia cardíaca, arritmias y eventos embólicos; se ha reportado en éstos

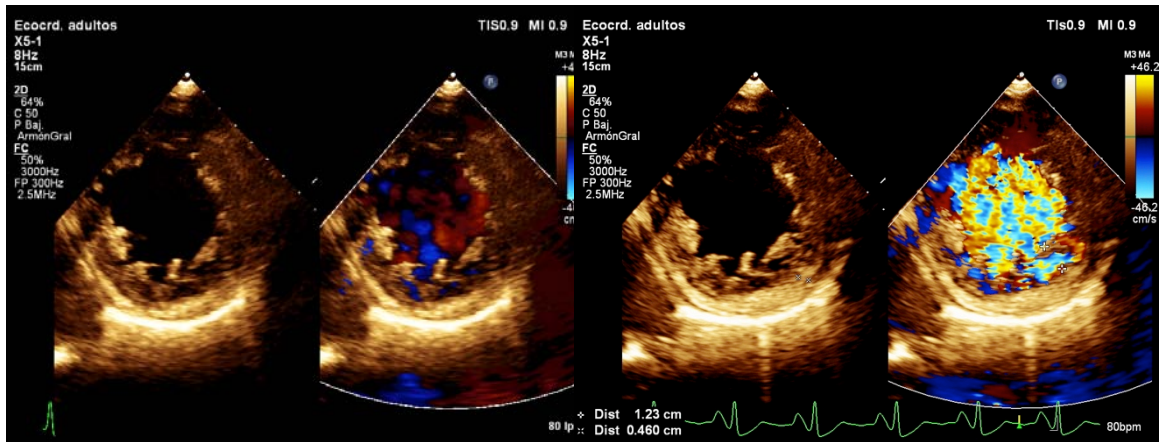
últimos EVC, Ataques isquémicos transitorios, tromboembolia pulmonar, infarto mesentérico en un 21%. Se piensa que las embolias son secundarias al ventrículo trabeculado, la función sistólica deprimida o la aparición de FA. Sin embargo no se han reportado eventos trombóticos en series cardiacas. (1). Los hallazgos clínicos varían desde disfunción del VI asintomática a desarrollo de insuficiencia cardíaca congestiva severa. El origen de la disfunción sistólica en el miocardio no compactado no es claro, pero la evidencia sugiere que la hipoperfusión subendocárdica y la disfunción microcirculatoria juegan ciertos roles en la disfunción ventricular y arritmogénesis. (1), sin embargo en la premisa de que el miocardio no compactado es más sensible a la reducción del suministro de oxígeno del miocardio y los efectos tóxicos de catecolaminas, podría también influir en la patogénesis de la falla cardíaca (9). El número de segmentos involucrados parece ser determinante principal de la disfunción sistólica del VI En 2013, Brescia y colegas<sup>51</sup> informó que de 242 niños con VINC en un solo centro, 150 (62%) tenían disfunción miocárdica y 80 (33%) tenían una arritmia clínicamente significativa, las cuales fueron fuertemente asociada con la mortalidad ( $p < 0 \cdot 001$  y  $p = 0 \cdot 002$ , respectivamente). Informes similares citan disfunciones o arritmias ventriculares miocardio como predictores de mortalidad en adultos. (4).

## Diagnóstico

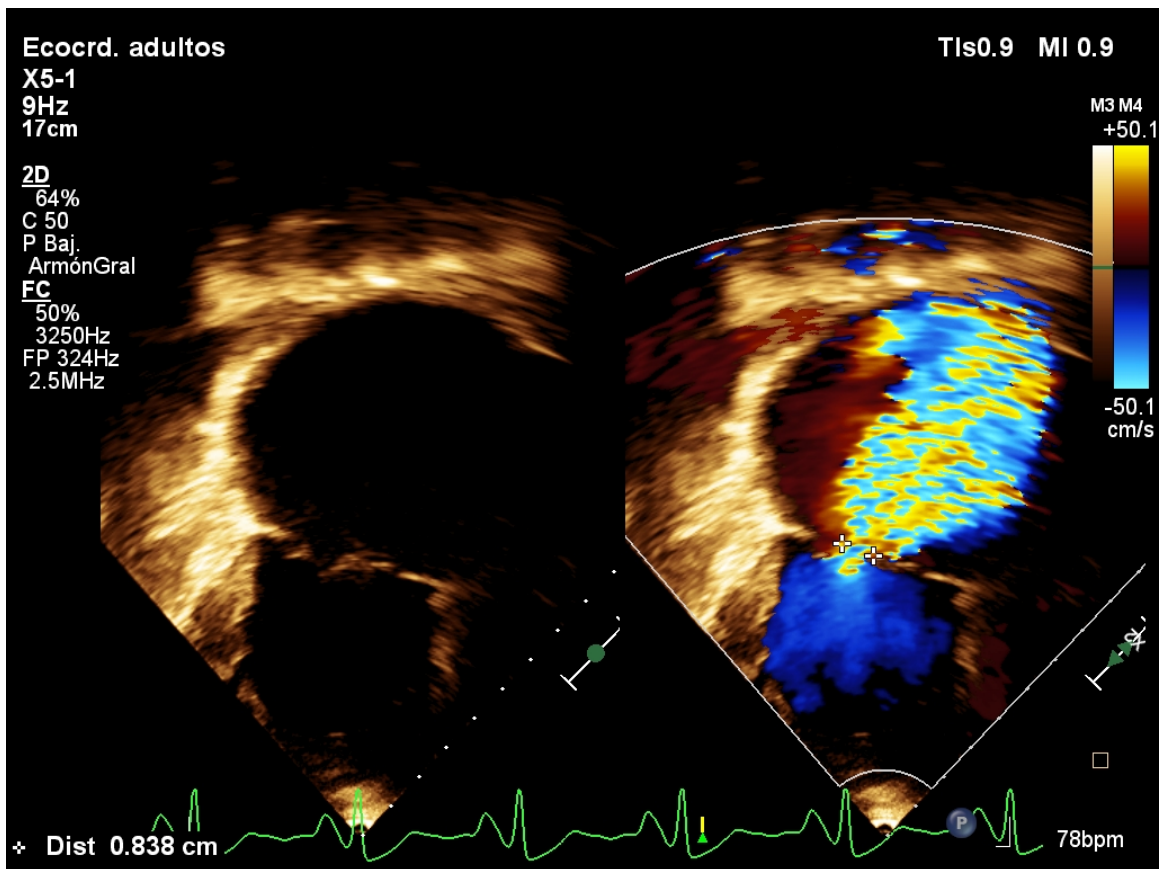
### Ecocardiografía

En la mayoría de los casos, el diagnóstico de VINC se ha basado en la ecocardiografía bidimensional y Doppler color.

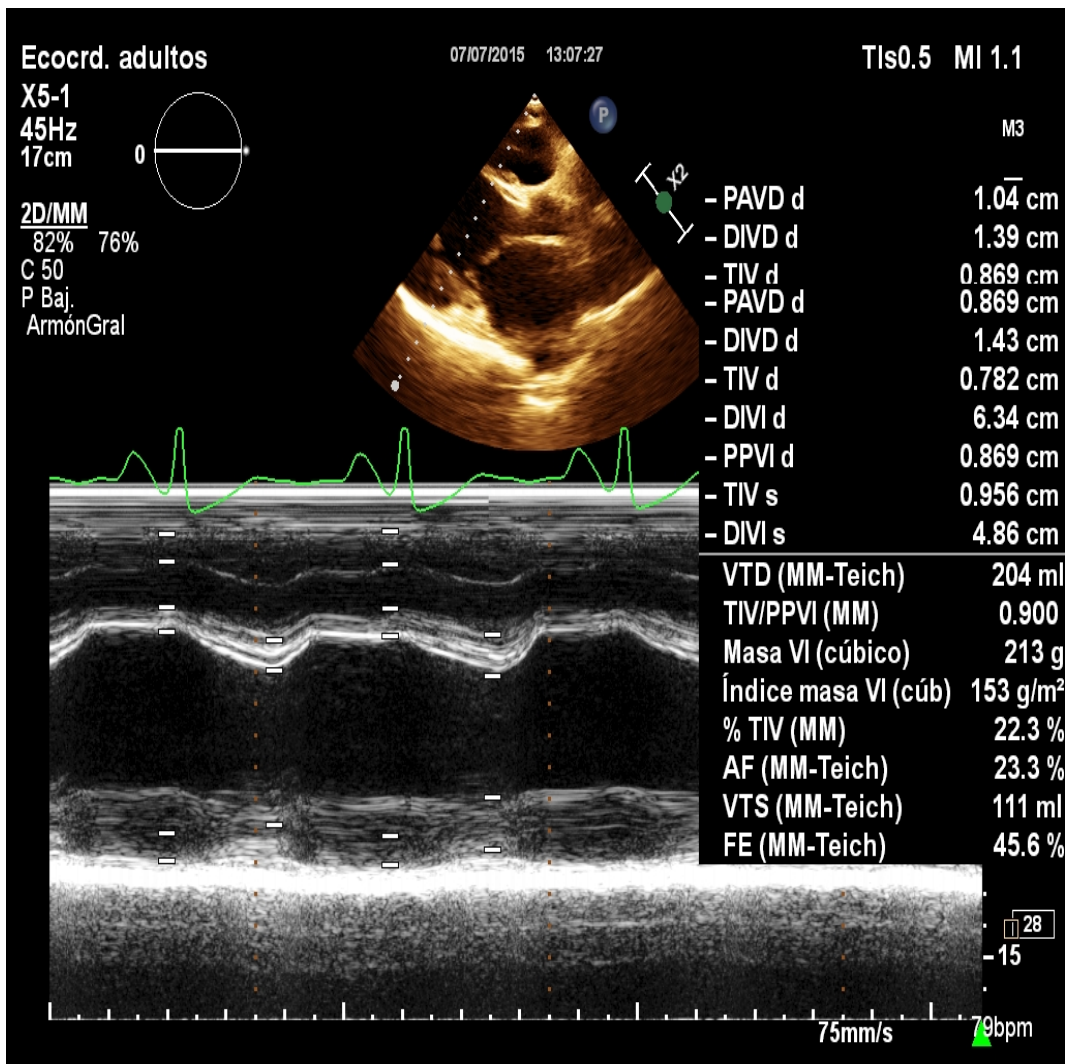
Los criterios utilizados actualmente son los que de Jenni y col., los cuales están basados en medidas ecocardiográficas realizadas en adultos (1). Ellos son: a) la presencia de numerosas trabeculaciones y prominentes recesos intertrabeculares, especialmente si están localizados en el ápex o en los segmentos medios del miocardio ventricular; b) la visualización, con Doppler color, de flujo sanguíneo en los recesos; c) la ausencia de cualquier otra anomalía cardíaca; d) una proporción *no compactado/compactado*  $> 2$  al final de sístole (Figura 1). El ápex del VI y los segmentos medios inferiores, anteriores y laterales del VI son los que se encuentran más frecuentemente involucrados. (14). En general existe una disminución global de la función sistólica del VI, con una fracción de eyección media reportada entre 25-35%. También, se han descrito alteraciones de la función regional con hipoquinesia, no sólo de los segmentos miocárdicos no compactados, sino también de los compactados. Estas alteraciones de la función sistólica van acompañadas de alteraciones en la función diastólica del VI siendo el patrón de llenado restrictivo frecuentemente visto. En casi el 40% de los casos, se evidencia compromiso concomitante del VD; si bien, hasta el momento, no se ha informado ningún caso en el que se encuentre involucrado el VD en forma aislada (11,14). En realidad, muchos autores dudan de la existencia de VD no compactado aislado, ya que normalmente el VD tiene cierto grado de no compactación. El estudio ecocardiográfico presenta dificultades técnicas para el diagnóstico de VINC como los problemas para la evaluación del ápex del VI, siendo ésta el área más común donde el VINC ocurre. También se puede confundir VINC con miocardiopatía hipertrófica del ápex del VI. En los pacientes con ventanas acústicas pobres. Sin embargo, debido a la ausencia de criterios diagnósticos definitivos, han surgido preocupaciones de que VINC ha pasado de ser sub-diagnosticada a la sobre-diagnosticada. (14).



**Figura 1:** Ecocardiograma transtorácico. Eje corto a nivel de músculos papilares en el que se muestran las trabéculas Profundas en cara lateral y apical. Relación NC/C 2.6:1. Doppler Color muestra el llenado de sangre de los recesos de la zona trabeculada.



**Figure 2:** Eje 4 cámaras en el que se muestra Insuficiencia Mitral severa por dilatación del VI con yet central con vena contracta de 8.3mm.



**Figure 3:** Modo M en donde se muestran el diámetros sistólico y diastólico del ventrículo izquierdo, así como la FEVI Deprimida.

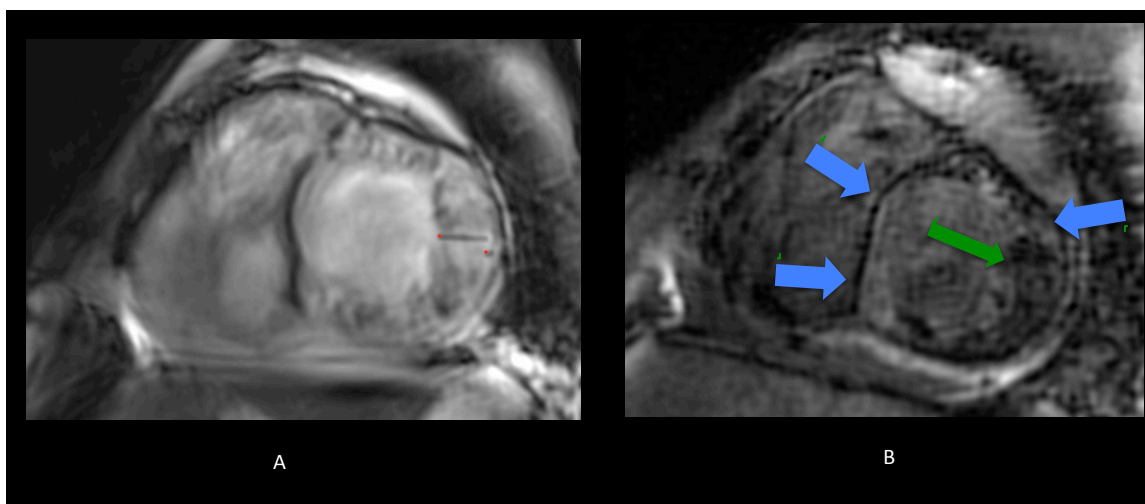
## Resonancia Magnética

Se ha incrementado el uso de la RM para el diagnóstico de VINC. Petersen et al encontró en su estudio que las áreas más comprometidas fueron la apical y lateral. A diferencia de la basal y septal reportado por ecocardiografía. La relación de área no compactada/compactada  $> 2.3$  en diástole hizo el diagnóstico con los controles, y tiene una sensibilidad del 86%, especificidad 99% valor predictivo positivo 75%, valor predictivo negativo del 99%(6,15).

El cine de resonancia magnética, mediante la secuencia llamada steady state free precession, es utilizada, debido a su habilidad para visualizar y diferenciar la capa compactada de la no compactada (1). Esta técnica muestra con detalles la proporción de miocardio no compactado, ya que la capa compactada se muestra delimitada por una capa interrumpida de tejido que claramente la separa de la no compactada. (6) las imágenes de cine deben ser adquiridos utilizando una secuencia de pulsos TrueFISP en planos de eje largo y en los cortes de eje corto contiguos de 8 mm que abarque todo el corazón. (17).

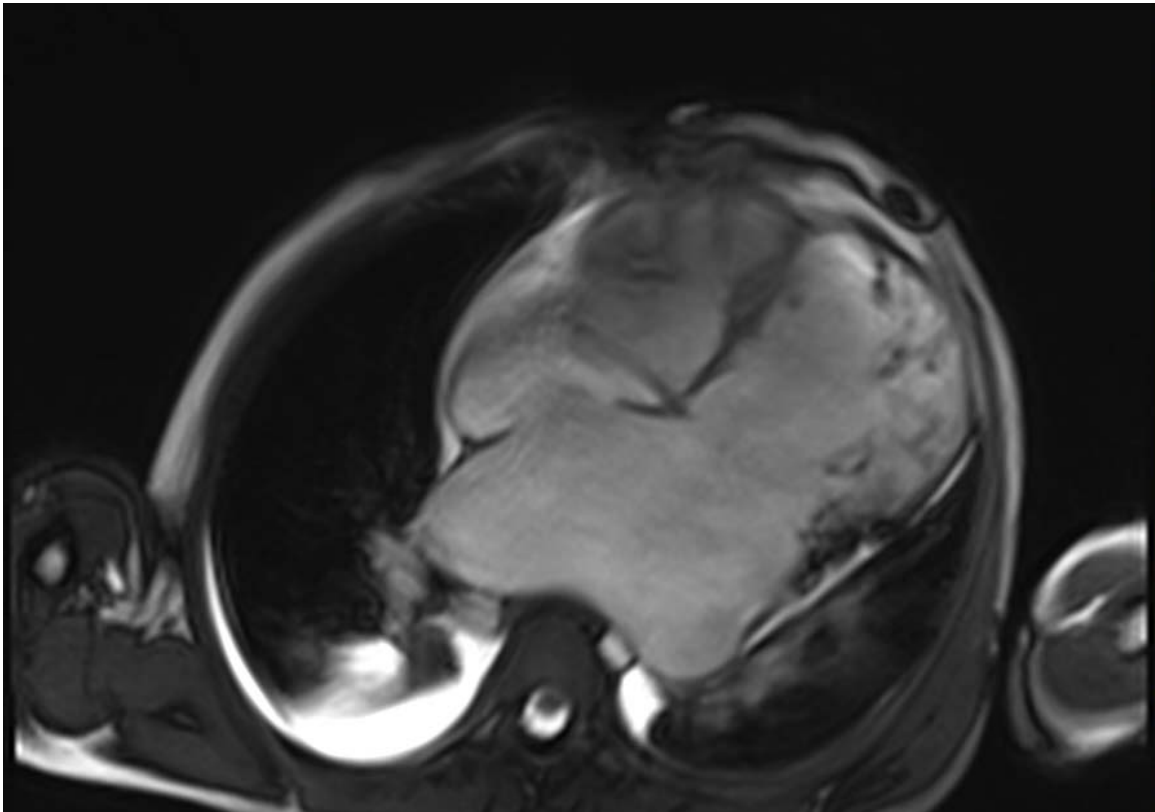
Los criterios diagnósticos utilizados actualmente para el diagnóstico de VINC por RM son los de Patersen, et al: 1) ausencia de la coexistencia de anomalías cardíacas; 2) la presencia de múltiples trabeculaciones prominentes; 3) la presencia de múltiples cavidades inter-trabeculares profundas y 4) Relación de NC / C distancia  $> 2,3$ , es decir, la distancia máxima de fin de diástole de la capa endocárdica NC a la capa de miocardio compactación mayor que 2,3. (18,19)

Se ha sugerido también, que las imágenes de resonancia magnética, luego de la administración de contraste (gadolinio), podrían visualizar el miocardio necrótico o fibrótico, siendo éstas las áreas donde se originan las arritmias ventriculares. Se debe realizar  $15 \pm 5$  min después de la inyección de 0,2 mmol / kg de gadolinio, se deben obtener las imágenes usando una secuencia de recuperación de inversión en tres planos de eje largo y corto que cubren todo el Ventrículo izquierdo. (18,19,24).



**Figure 4:** Imagen A) Cine RM Eje Corto. Muestra la zona de no compactación de la pared anterior, anterolateral, inferolateral e inferior a nivel medio. Relación NC/C 5:1. B) Cine RM Eje Corto Técnica de reforzamiento tardío post administración de gadolinio que muestra zona de reforzamiento tardío en septum (flechas azules) y zona no compactada (flecha verde).





**Figure 5:** CINE RM (secuencia SSFP o steady stay free precesion) en 4 cámaras que muestra: Aurícula izquierda aneurismática, septum interauricular aneurismático, ventrículo izquierdo dilatado con zona de no compactación en la pared lateral de la base al apex, derrame pericardico ligero, derrame pleural bilateral de predominio derecho, pared libre de VD con datos de no compactación.

## Electrocardiograma

Los hallazgos son inespecíficos se encuentra Bloqueo de Rama Izquierda, Datos de hipertrofia ventricular Izquierda y anomalías de la repolarización, cambios en la repolarización, onda T invertida, cambios en el segmento ST, cambios en el eje, anomalías en la conducción intraventricular y bloqueos aurículo-ventriculares. En neonatos, se ven frecuentemente altos voltajes biventriculares que deben ser considerados muy sospechosos de VINC o enfermedades de depósito en el miocardio. Electrocardiogramas compatibles con síndrome de Wolff-Parkinson-White se han descrito en un 15% de pacientes pediátricos.(1)

Las arritmias son comunes en los pacientes con VINC. La fibrilación auricular ha sido reportada en más del 25% de los adultos con VINC. Las taquiarritmias ventriculares se han informado en un 47%. La mitad de las muertes fueron por muerte súbita en la mayor serie de pacientes adultos con VINC. (1).

Brescia reporta en su estudio que las alteraciones del ECG estuvieron presentes en el 87%, con hipertrofia ventricular y alteraciones de la repolarización que ocurren con mayor frecuencia. Alteraciones de la repolarización se asociaron con una mayor mortalidad (hazard ratio, 2,1;  $p = 0,02$ ). Ochenta niños (33,1%) tuvieron una arritmia, y aquellos con arritmias habían aumentado la mortalidad (hazard ratio, 2,8;  $P = 0,002$ ). Cuarenta y dos (17,4%) tenían taquicardia ventricular, 5 de estos pacientes la presentación clínica de la arritmia fue muerte súbita abortada. En total, hubo 15 casos de muerte súbita cardíaca (6,2%). Casi todos los pacientes con muerte súbita (14 de 15) tenían dimensiones cardíacas anormales o disfunción cardíaca. Ningún paciente con dimensiones cardíacas normales y función sin arritmias anteriores murió. (16)

Czosek et al. Realizaron monitorización con Holter, de las arritmias presentes en pacientes con VINC; el estudio comprendió a 72 pacientes menores de 21 años, 65 con la función normal y 7 con disfunción leve (edad media 13 años). Encontraron que arritmias ventriculares era común en el Holter y más común en los pacientes con disfunción leve (86% vs 27%,  $p [0,005]$ ). Por lo tanto el empeoramiento de la función sistólica del VI se correlacionó con el aumento de las arritmias ventriculares. Los pacientes en la cohorte con disfunción leve eran mayores que aquellos con una función normal en el momento del análisis Holter (18 vs 11 años,  $p < 0,001$ ). Las arritmias auriculares, principalmente en forma de arritmias auriculares prematuros son raras y ocasionales (PACs), fueron comunes (58%) y similar entre cohortes. Ectopia ventricular, sobre todo en forma de arritmias ventriculares prematuras (VPC), fueron comunes (29%) y se ve con más frecuencia en los pacientes con disfunción leve en comparación con aquellos con función normal (56% vs 26%,  $p = 1 / 4 0,03$ ). Ectopia de grado Superior, incluyendo coplas ventriculares y TVNS, era raro (2%). (14).

Se han realizado estudios en donde se reporta que el QRS fragmentado (fQRS), tiene valor pronóstico significativo y puede proporcionar un método válido para la estratificación del riesgo. Ning et al, estudiaron a 64 pacientes con VINC. Identificaron 2 grupos: el primero; QRS estrecho fragmentado (fnQRS), definido como la presencia de muescas individuales o múltiples en la onda R o S en por lo menos 2 electrocardiograma contigua (ECG) y la duración de QRS  $< 120$  ms. El segundo grupo: QRS ancho fragmentados (fQRS) incluyen más de 2 muescas y duración QRS  $> 120$  ms. Encontraron que fnQRS y



fQRS estaba presente en 24 (38%) y 7 (11%) pacientes, respectivamente. Durante el seguimiento, 13 pacientes murieron y 7 pacientes fueron sometidos a trasplante de corazón. El análisis de Kaplan-Meier reveló que, en comparación con el grupo que no presentó fragmentación del QRS, el grupo de QRS fragmentado se asoció con una supervivencia significativamente menor ( $P=0,005$ ). El grupo fQRS también demostró una supervivencia sustancialmente menor en comparación con el grupo de no fQRS ( $P=0,02$ ). El análisis multivariado indicó que fQRS fue un predictor independiente de la mortalidad por todas las causas (HR: 5,33;  $P=0,045$ ) (20)

### **Diagnóstico diferencial**

Variantes normales como falsos tendones, trabeculaciones prominentes y otras patologías como, miocardiopatía hipertrófica del ápex, miocardiopatía dilatada, síndrome de Fabry, displasia arritmogénica del VD, fibroelastosis endocárdica y trombos en el VI. (11,6)

### **Tratamiento**

#### **Terapia oral**

Los medicamentos anticongestivos ayudan a remodelar favorablemente el ventrículo izquierdo, incluyendo angiotensina inhibidores del enzima convertidor y bloqueadores beta, y un antagonista de aldosterona. Los diuréticos del asa se debe considerar para los pacientes con evidencia de congestión o sobrecarga de volumen. Los pacientes con enfermedad mitocondrial o trastornos metabólicos pueden ser manejados con tratamientos adicionales, como la coenzima Q10, L-carnitina, riboflavina y tiamina. Sin embargo, el beneficio no está claro. (4).

#### **Anticoagulación**

Es necesaria para la prevención de complicaciones embólicas. Debido a los profundos recesos intertrabeculares con el flujo sanguíneo lento / lento agravan el riesgo de formación de trombos, se recomienda anticoagulación (INR 2,0-3,0) en pacientes con deterioro de la función sistólica. Se ha recomendado la anticoagulación en pacientes con deterioro de la función sistólica (fracción de eyección menor al 40%). (6). Se puede utilizar aspirina se usa para reducir el riesgo de complicaciones trombóticas. (4).

#### **Estimulación avanzada Resincronizador / Marcapasos biventricular**

Se deben considerar en pacientes con presencia de arritmias ventriculares sintomáticas y síncope, o en la función ventricular izquierda severamente afectada ( $FEVI < 35\%$ ). Se han reportado Flutter atrial/Fibrilación atrial como arritmias supraventriculares intermitentes en el 66% de los pacientes al interrogatorio del dispositivo. (4,6). En los niños pequeños, los fármacos antiarrítmicos pueden ser indicados antes de la implantación de un desfibrilador cardioversor, debido a la alta tasa de fracturas de los electrodos y choques inapropiados en esta población. (4). También se utilizan, y dan como resultado una mejora en algunos pacientes, dispositivos de asistencia ventricular y trasplante cardíaco son posibilidades para los pacientes con enfermedad en fase terminal. (21,25). En el estudio realizado en un 3er nivel de referencia Brescia, refiere que 19 pacientes de su grupo requirieron pruebas fisiológicas invasivas durante su seguimiento. 6 pacientes contaban con taquicardias supraventricular de reentrada, 5 se sometieron a ablación con éxito. 11

pacientes que tenía arritmias ventriculares inducibles y sostenidas, se sometieron a implantación de desfibrilador automático implantable, de los cuales 2 recibieron trasplantes y ha habido 1 descarga adecuada para la fibrilación ventricular en un seguimiento medio de 4.8+- 3.4 años.

## **Pronostico**

Los predictores de muerte o trasplante de corazón se dividen en clínicos y ecocardiográficos; los cuales comprenden: Edad al inicio de la presentación, Clase funcional III-VI NYHA, Arritmias ventriculares, radio de no compactados/ compactados, numero de segmentos afectados, diámetro de VI al final de la diástole, doppler tisular en tejido lateral anormal, Fibrilación auricular persistente o permanente y Bloqueos de rama. (22).

Towbin et al. Reportan que en su grupo los resultados fueron pobres en los recién nacidos, pero excelente en los niños de edades comprendidas entre 18 meses y 3 años, con un 75% vivos y libres de trasplante a 5 años después del diagnóstico. Los recién nacidos que murieron; todos tenían enfermedad sistémica (mitocondrial u otros trastornos metabólicos). (4)

Los estudios clínicos en adultos han demostrado consistentemente un alto riesgo de taquiarritmias ventriculares y muerte súbita cardíaca en VINC. Tanto como 47% de los adultos (y el 75% de los pacientes sintomáticos) mueren dentro de los 6 años de estudios presentación. (4)

Brescia et al. Revisaron retrospectivamente todos los niños con diagnóstico de miocardiopatía no compactada en el Hospital de Niños de Texas desde enero de 1990 a enero de 2009. Tal vez una de las debilidades del estudio es que los pacientes que presentaban lesiones cardíacas congénitas fueron excluidos. Documentaron doscientos cuarenta y dos niños con VINC aislado, de los cuales; treinta y uno (12,8%) fallecieron, y 13 (5,4%) se recibieron un trasplante. Ciento cincuenta (62%) presentaron o desarrollaron disfunción cardíaca. La presencia de disfunción cardíaca está fuertemente asociada con la mortalidad (hazard ratio, 11; p <0,001). Desglosan las tasas de supervivencia a 5 años actuariales de 63% para el fenotipo dilatada, 64% para el fenotipo mixto, 86% para el fenotipo hipertrófico, y 98% para el fenotipo normal dimensión (20), resultados que concuerdan con Ozgur que reporta que la presentación mas común en niños y el motivo de ingreso hospitalario fue por insuficiencia cardíaca (69%), la tasa de mortalidad fue del 21% y la muerte fue causada por la insuficiencia cardíaca y la sepsis (9).

Al-Kindi, realizó un estudio amplio en la universidad del Ohio, en el departamento de falla cardíaca avanzada y trasplante cardíaco. Realizaron una búsqueda en la United Network for Organ Sharing (UNOS), que es una base de datos de los pacientes con VINC que se encuentran en espera de trasplante cardíaco (TC) y compararon la evolución y desenlace con pacientes con diagnóstico de Miocardiopatía idiopática (MI) y reportaron lo siguiente: de los 45,298 pacientes indicados para trasplante, se identificaron 113 pacientes VINC (43 adultos y 70 de pediatría), de los cuales 78 (77,2%) fueron sometidos a TC, el VINC constituye el 0,25% del listado (0,11% de los adultos y 1,0% de pediatría) y el 0,3% de los pacientes trasplantados. El 70% eran pacientes pediátricos, con una edad media de cotización de 16,9 años (media 13 años, rango de 0 a 69 años, la desviación

estándar de 19,2 años). De estos, 37 (32,7%) pacientes se enumeran en el primer año de vida, y otro 33 desde la edad de 2 a 18 años, previo al trasplante estos pacientes requirieron mas de desfibrilación cardiaca (ICD) que apoyo inotrópico en el momento de la inclusión (37,2% vs 60,9%, po 0.001). Aparecieron en lista de espera como Status 1A en comparación con MI (54,0% frente a 25,8%, po 0,001) y tenía un período más corto de espera (189,4 vs 279,5 días, p 0,05). (23).

Historicamente el 50 % de la población atendida acorde a los registros internos del servicio, son pacientes residentes del Estado de México y Ciudad de México, (En discusion, comentar la facilidad geográfica como probable causa de).

La literatura médica no existes criterios en consenso para incluir o excluir la presencia de cardiopatías asociadas, dado que la exclusión, de pacientes con cardiopatías asociadas disminuiría la "n", en nuestro estudio incluiremos también a los portadores de cardiopatías asociadas y se describirán las mismas. (1,2,9,12).

### **3. PLANTEAMIENTO DEL PROBLEMA**

El VINC requiere de herramientas diagnósticas importantes como el electrocardiograma, ecocardiograma y resonancia magnética, para el diagnóstico, planteamiento de tratamiento y pronóstico, no existe literatura nacional de éste tema. Por lo que nos planteamos la siguiente pregunta: ¿cuáles son los hallazgos clínicos, electrocardiográficos, de resonancia magnética y ecocardiográficos; en los pacientes vistos con VINC en el periodo de enero de 2013 a diciembre 2015 en el Centro Médico Nacional 20 de Noviembre ISSSTE?.

#### 4. JUSTIFICACIÓN

El Instituto de Seguridad y servicios de salud de los Trabajadores del Estado (ISSSTE), ofrece servicios a 12 882 millones de mexicanos según INEGI 2015, siendo una característica de su población en términos de salud considerada como “cautiva”, por ser sus principales contribuyentes: el magisterio, diputados y senadores. En otras palabras casi un 10% de los mexicanos tienen derechohabiencia al ISSSTE; el Centro Médico Nacional 20 de Noviembre es el único centro de Alta especialidad en todo el ISSSTE que ofrece diagnóstico y tratamiento integral para pacientes portadores de cardiopatías. Lo anterior es reflejado en un histórico de 24 pacientes diagnosticados con VINC atendidos en el servicio de cardiología pediátrica en los últimos tres años en el CMN 20 de Noviembre.

El VINC si bien es una patología que en los últimos años ha sufrido modificaciones en los criterios y herramientas diagnósticas, el diagnóstico y sobre todo el tratamiento ha sido un reto, aun no se cuenta con reporte en la literatura nacional ni Institucional, en términos de los hallazgos: electrocardiográficos, de resonancia magnética y ecocardiográficos; que representan las principales herramientas diagnósticas a utilizar en esta población.

Con éste trabajo se busca reportar las alteraciones encontradas con éstas tres herramientas diagnósticas, en población con VINC, lo cual nos dará una referencia institucional y nacional.

Este estudio descriptivo inicial permitirá continuar esta línea de investigación con futuros estudios de seguimiento, correlación entre estudios de imagen, búsqueda de factores de riesgo etc.

## **5. HIPÓTESIS**

El presente es un estudio descriptivo, de VINC cuya característica es un amplio rango de manifestaciones clínicas y en las distintas herramientas diagnósticas. Por lo anterior y dado que la finalidad es reportar los hallazgos no establecemos hipótesis alguna.

## 6. OBJETIVOS

### OBJETIVO GENERAL

Describir los hallazgos clínicos, electrocardiográficos, ecocardiográficos y de resonancia magnética de pacientes portadores de Ventrículo izquierdo no compactado atendidos en el periodo de enero de 2013 a diciembre de 2015 en el servicio de cardiología pediátrica del Centro Médico Nacional 20 de Noviembre.

### OBJETIVOS ESPECÍFICOS

- 1) Describir los datos clínicos y demográficos de la población estudiada.
- 2) Describir los hallazgos electrocardiográficos siguiendo la sistemática de interpretación electrocardiográfica recomendada por C. Castellanos y F Attie, con el siguiente orden: 1. Análisis del ritmo. 2.Cálculo de la frecuencia cardíaca. 3.Cálculo del segmento PR. 4. Cálculo del intervalo QT. 5.Cálculo del eje eléctrico del QRS en el plano frontal. 6. Análisis de la morfología de cada una de las ondas : onda P, complejo Q R S , segmento ST , onda T y onda U. con particular atención en la presencia de arritmias, identificadas previamente en ésta enfermedad ( 1,14,16,20).
- 3) Describir los hallazgos ecocardiográficos siguiendo la sistemática de interpretación recomendada por los criterio de Jenny et al. a) la presencia de numerosas trabeculaciones y prominentes recesos intertrabeculares, especialmente si están localizados en el ápex o en los segmentos medios del miocardio ventricular; b) la visualización, con Doppler color, de flujo sanguíneo en los recesos; d) una proporción no compactado/compactado > 2 al final de sístole. El ápex del VI y los segmentos medios inferiores, anteriores y laterales del VI son los que se encuentran más frecuentemente involucrados. (1,11,14)
- 4) Describir los hallazgos resonancia magnética siguiendo según los criterios de Patersen et al. 2) la presencia de múltiples trabeculaciones prominentes; 3) la presencia de múltiples cavidades inter-trabeculares profundos y 4) Relación de NC / C distancia > 2,3, es decir, la distancia máxima de fin de diástole de la capa endocárdica NC a la capa de miocardio compactación mayor que 2,3. (17,18,19,24)

## **7. METODOLOGÍA DE LA INVESTIGACIÓN**

Se realizó un estudio retrospectivo, descriptivo, retrolectivo, transversal, se analizaron 9 expedientes con el diagnóstico ecocardiográfico y por resonancia magnética de ventrículo izquierdo no compactado, éstos pacientes fueron atendidos en el periodo de enero de 2013 a diciembre de 2015 en el servicio de cardiología pediátrica del Centro Médico Nacional 20 de Noviembre.

La muestra fue a conveniencia incluyendo a la totalidad de pacientes que cumplieron con los criterios de inclusión durante el tiempo de establecido, la cual se realizó sobre la base de datos de la consulta externa del servicio de cardiología pediátrica, lo anterior sustentado a que la incidencia anual de las miocardiopatías no clasificables en niños entre los 0 y 10 años de edad es de 0,17 por 100.000, así que la incidencia estimada de LVNC en este grupo de edad da un cálculo de 0,12 por cada 100.000 y una prevalencia del 0,01%, lo que corresponde al 9,5% aproximadamente de todas las miocardiopatías lo cual nos muestra la naturaleza rara de la enfermedad (1). La definición operativa en ésta investigación de ventrículo izquierdo no compactado para ambos estudios de imagen abarcó desde la relación miocardio no compactado/compactado 2:1, ya que en la literatura se han documentado criterios de corte de no compactación/compactación de 2:1, como lo sugiere Jenni y col, y a que en nuestra población y el manejo en algunos casos con este punto de corte se ha relacionado con arritmias letales y falla cardiaca (7,9,25,26).

### **Los criterios de inclusión fueron los siguientes:**

Todos los expedientes de pacientes con diagnóstico de VINC atendidos en el Centro Médico Nacional 20 de Noviembre.

Todos los expedientes de pacientes con diagnóstico ecocardiográfico de VINC

Todos los expedientes de pacientes con diagnóstico por resonancia magnética de VINC

Expedientes de pacientes con diagnóstico de VINC que cuente con estudio electrocardiográfico tomado en un periodo mas menos 14 días respecto al estudio ecocardiográfico o resonancia magnética.

### **Los criterios de exclusión:**

Pacientes que no cumplan con el 80% de las variables establecidas.

La información se recolectó en una base de datos, y posteriormente se realizó el análisis de los resultados.

Una vez capturados los datos y diferentes variables, se utilizó el programa stata transfer para llevar los datos a SPSS 16 y realizó el análisis del comportamiento de datos en términos de normalidad de los datos y con ello aplicar técnicas para métricas o no paramétricas dependiendo del comportamiento de los datos. Los datos fueron expresados en términos de mediana y rangos para las variables cuantitativas y para variables cualitativas frecuencia y porcentaje ya que el comportamiento de la muestra fue no paramétrico. Para las variables continuas se utilizó la prueba exacta de Fisher bajo el mismo argumento, se utilizó un valor  $<0.05$  para tomarle como significancia estadística



## DEFINICIÓN CONCEPTUAL Y OPERACIONAL DE LAS VARIABLES

Nombre Variable	Definición conceptual	Definición operacional	Tipo de Variable	Unidad de medida
Folio	Valor numérico consecutivo que se otorga para identificar el total de sujetos incluidos	Valor numérico consecutivo que se otorga para identificar el total de sujetos incluidos	Continua Discreta	Expresado en números consecutivos
Nombre	El nombre es un atributo de la personalidad, el modo de individualizar a una persona dentro de una comunidad determinada, para el ejercicio de sus derechos	Denominación que identifica al individuo en el expediente clínico como paciente.	Nominal Categoría	
Expediente	Noción que se destina a la identificación institucional con el fin de distinguirlo entre los asegurados hohabiente	Noción que se destina a la identificación institucional con el fin de distinguirlo entre los asegurados hohabiente	Nominal Categoría	
Sexo/ género	Conjunto de las peculiaridades que caracterizan los individuos de una especie dividiéndolos en masculinos y femeninos	Noción que se destina a la identificación entre masculino y femenino	Nominal Dicotómica	0= Femenino 1= Masculino
Edad	Tiempo transcurrido a partir del nacimiento de un individuo	El referido en la nota médica inicial, expresada en años	Nominal discreta	
Peso	Medida de la fuerza gravitatoria que actúa sobre un objeto	El referido en la nota médica inicial, expresada en kilos	Continua Discreta	Kilogramos
Talla	La altura de un individuo	El referido en la nota médica inicial, expresada en cm	Continua Discreta	Centrimetros
Superficie Corporal	Es la medida o cálculo de la superficie corporal del cuerpo humano	Se realizarán los calculos con peso y talla de los pacientes según correspondan: $<10\text{kg: } \text{peso} \times 4 + 9) / 100$ $(\text{peso} \times 7) / \text{peso} + 90$ $>10\text{kg: } (\text{peso} \times 4 + 7) / \text{peso} + 90$	Continua Discreta	m <sup>2</sup> sc
Entidad Federativa	Unidad delimitada territorialmente que en unión de otras entidades conforman a una nación	Lugar de origen del paciente referido en el expediente clínico	Nominal Politómica	0= Ciudad de México 1= Estado de México

				2= Todos los demás
Antecedentes familiares	Registro de las relaciones entre los miembros de una familia junto con sus antecedentes médicos, muestra las características de ciertas enfermedades en una familia.	Antecedentes familiares de VINC referidos en el expediente	Nominal Dicotómica	0= No 1= Si
Cardiopatías asociadas	Alteraciones del corazón y los grandes vasos que se originan antes del nacimiento	Las reportadas por los estudios de imagen	Nominal Dicotómica	0=NO1=SI
Tipo de Cardiopatías asociadas	Alteraciones del corazón y los grandes vasos que se originan antes del nacimiento, y que es clasificado a corde a la literatura internacional conforme a la clasificación de las mismas.	Diagnóstico ecocardiográfico	Nominal	0= Ninguna 1= Atresia pulmonar +septum integro 2= Fallot 3=PCA 4=Doble lesión aortica 5= CIA
Clase Funcional	Datos clínicos de Insuficiencia cardíaca, representados según la clasificación de Ross y de NHYA.	La referida en la nota de ingreso. Según la Clasificación de Ross para lactantes y niños, y la NHYA para adolescentes	Nominal	0=Clase I 1=Clase II 2=Clase III 3=Clase IV
Arritmias	La arritmia es una anomalía del ritmo cardíaco que afecta a la frecuencia, intensidad y regularidad de las contracciones del corazón, normal para la edad y actividad del paciente.	Ritmo cardíaco distinto a sinusal referido en expediente clínico	Nominal Dicotómica	0= No 1= Si
Tipo de arritmia	<b>1) WPW:</b> Onda P normal. PR corto menorde 0,12s., Presencia de onda delta, QRS ancho, Onda T opuesta a la maxima polaridad del QRS, Intervalo Q T prolongado. <b>2) Flutter auricular:</b> Ritmo rápido de los atrios con frecuencias de 200 a 350 lpm.Presencia deondas F(de flúter) que se ven	Utilizando los mismo criterios de la definición conceptual, se analizará el ritmo en cualquiera de los electrocardiogramas y/o en el reporte de Holter. En caso de contar con éste.	Nominal	0= Sinusal 1=Sx WPW 2=Flutter Auricular 3= Taquicardia Ventricular 4= Bloqueo AV 5= Otros

	<p>como dientes de sierra. Estas ondas son anchas y de vértices redondeados no habiendo línea isoeléctrica entre ellas.</p> <p><b>3) Taquicardia ventricular:</b> Taquiarrtmia de complejos anchos, FV 120/min y regular, QRS &gt; 0.08seg, P no presentes o si lo están se presenta disociación AV, Ondas T de polaridad opuesta a QRS.</p> <p><b>4) Bloqueo AV.</b> 1er grado: Intervalo PR prolongado para la edad. 2do grado: Mobitz I: Prolongación del PR hasta que uno no es conducido. Mobitz II: Inhibición sistemática de una cantidad específica de impulsos auriculares. 3er grado: No se conduce ningún impulso auricular al ventrículo. - PR corto menor de 0,12s. - Presencia de onda delta. - QRS ancho. - Onda T opuesta a la máxima polaridad del QRS. - Intervalo Q T prolongado.</p>			
Relación No compactado/Compactado por ecocardiografía	<p>Relación &gt; 2.1 entre capa sin compactar y capa compactada en el segmento con mayor hipertrabeculación en telesístole, Según los criterios de Jenny, et al: a) la presencia de numerosas trabeculaciones y prominentes recesos intertrabeculares, especialmente si están localizados en el ápex o en los segmentos medios del miocardio ventricular; b) la visualización, con Doppler color, de flujo sanguíneo en los recesos; d) una proporción <i>no compactado/compactado</i> &gt; 2.1 al final de sístole</p>	<p>Apartado del reporte oficial correspondiente a la relación no compactada/ Compactada Del estudio ecocardiográfico realizado a los pacientes, en el laboratorio de ecocardiografía pediátrica, con reporte oficial firmado por alguno de los 2 médicos adscritos al servicio. Se incluirán reportes que cuenten concomitantemente con otras cardiopatías congénitas.</p>	Nominal	<p>1= &gt; 2.3:1 2= &gt;3:1</p>

Diámetro Diastólico de Ventrículo Izquierdo por ecocardiografía	Dimensión interna del ventrículo izquierdo en diástole, por método de modo M.	Apartado del reporte oficial correspondiente a la relación de Diámetro Diastólico de Ventrículo Izquierdo del estudio ecocardiografico realizado a los pacientes, en el laboratorio de ecocardiografía pediátrica, con reporte oficial firmado por alguno de los 2 médicos adscritos al servicio.	Nominal	Expresado en milímetros
Diámetro sistólico del Ventrículo Izquierdo por ecocardiografía	Dimensión interna del ventrículo izquierdo en sístole en modo M	Apartado del reporte oficial correspondiente a la relación de Diámetro sistólico de Ventrículo Izquierdo del estudio ecocardiografico realizado a los pacientes, en el laboratorio de ecocardiografía pediátrica, con reporte oficial firmado por alguno de los 2 médicos adscritos al servicio.	Nominal	Expresado en milímetros
Hipertensión arterial pulmonar por ecocardiografía	Elevación de la presión pulmonar media (PMAP) con valores superiores a 25 mmHg por ecocardiografía	Apartado del reporte oficial correspondiente a la presión pulmonar mayor a 25mmhg del estudio ecocardiografico realizado a los pacientes, en el laboratorio de ecocardiografía pediátrica, con reporte oficial firmado por alguno de los 2 médicos adscritos al servicio.	Nominal Dicotómica	0= N0 1= SI
FEVI por ecocardiografía	Fracción de eyección del ventrículo izquierdo por ecocardiografía	Apartado del reporte oficial correspondiente a la relación FEVI del estudio ecocardiografico realizado a los pacientes, en el laboratorio de ecocardiografía pediátrica, con reporte oficial firmado por alguno de los 2 médicos adscritos al servicio.	Nominal Politómica	0=Normal >55% 1=Leve disminuida 45-54% 2=Moderadamente disminuida 30-44% 3=Severamente comprometida <30%
Fracción de acortamiento por ecocardiografía	Diámetro telediastólico de VI – diámetro sistólico VI) / diámetro telediastólico VI	Apartado del reporte oficial correspondiente a la relación de Fracción de acortamiento del estudio ecocardiografico realizado a los pacientes, en el laboratorio de ecocardiografía pediátrica, con reporte oficial firmado	Nominal	Expresada en porcentaje

		por alguno de los 2 médicos adscritos al servicio.		
Relación No compactado/Compactado por resonancia magnética	Relación entre zona no compacta y zona compacta > 2,. Según los criterios de Paterson, et al: 2) la presencia de múltiples trabeculaciones prominentes; 3) la presencia de múltiples cavidades intertrabeculares profundos y 4) Relación de NC / C distancia > 2,3, es decir, la distancia máxima de fin de diástole de la capa endocárdica NC a la capa de miocardio compactación mayor que 2,3.	Apartado del reporte oficial correspondiente a la relación de no compactación /compactado del estudio de resonancia Magnética realizado a los pacientes, en el servicio de imagen, con reporte oficial firmado por alguno de los 2 médicos adscritos al servicio. Se incluirán reportes con asociación con otras cardiopatías congénitas.	Nominal	1= > 2.3:1 2= >3:1
Lugar afectado por resonancia magnética	Distribución circunferencial y longitudinal del compromiso del Ventrículo izquierdo	Apartado del reporte oficial correspondiente a la relación de lugar afectado del estudio de resonancia Magnética realizado a los pacientes, en el servicio de imagen, con reporte oficial firmado por alguno de los 2 médicos adscritos al servicio.	Nominal Politómica	1 Basal anterior 2 Basal anterospetal 3 Basal inferoseptal 4 Basal inferior 5 Basal inferolateral 6 Basal anterolateral 7 Mid anterior 8 Mid anterosseptal 9 Mid inferoseptal 10 Mid inferior 11 Mid inferolateral 12 Mid anterolateral 13 Apical anterior 14 Apical septal 15 Apical inferior 16 Apical lateral
Realce tardío con gadolinio por resonancia magnética	Identifica regiones con fibrosis miocárdica y nos permite valorar de forma directa el tejido miocárdico anormal	Apartado del reporte oficial correspondiente a la relación de realce tardío con gadolinio del estudio de resonancia Magnética realizado a los pacientes, en el servicio de imagen, con reporte oficial firmado por alguno de los 2	Nominal Dicotómica	0=No 1= Si

		médicos adscritos al servicio.		
Realce tardío con gadolinio por resonancia magnética	Identifica regiones con fibrosis miocárdica y nos permite valorar de forma directa el tejido miocárdico anormal	Apartado del reporte oficial correspondiente a la relación de realce tardío con gadolinio del estudio de resonancia Magnética realizado a los pacientes, en el servicio de imagen, con reporte oficial firmado por alguno de los 2 médicos adscritos al servicio.	Nominal Politómica	1 Basal anterior 2 Basal anterospetal 3 Basal inferoseptal 4 Basal inferior 5 Basal inferolateral 6 Basal anterolateral 7 Mid anterior 8 Mid anteroseptal 9 Mid inferoseptal 10 Mid inferior 11 Mid inferolateral 12 Mid anterolateral 13 Apical anterior 14 Apical septal 15 Apical inferior 16 Apical lateral
FEVI por resonancia magnética	Fracción de eyección del ventrículo izquierdo por Resonancia Magnética	Apartado del reporte oficial correspondiente a la FEVI del estudio de resonancia Magnética realizado a los pacientes, en el servicio de imagen, con reporte oficial firmado por alguno de los 2 médicos adscritos al servicio.	Nominal Politómica	0=Normal >55% 1=Leve disminuida 45-54% 2=Moderadamente disminuida 30-44% 3=Severamente comprometida <30%

## 8. ASPECTOS ÉTICOS

En todo momento se cuidará preservar la confidencialidad de los datos de los pacientes generando desvinculación de los mismos con su persona, de acuerdo a la normatividad vigente en materia de protección de la información.

Reglamento en materia de investigación de la ley general de salud con relación ética, para el tratamiento de información vertida en acervos documentales tanto impresos como electrónicos en el marco de la NOM-004-SSA3 del Expediente clínico y de la NOM-024-SSA3-2010 del Expediente clínico electrónico para garantizar la interoperabilidad, procesamiento, interpretación, confidencialidad, seguridad y uso de estándares de catálogos de la información de los registros electrónicos en salud.

Declaración de Helsinki de la Asociación Médica Mundial sobre principios éticos para investigaciones médicas en seres humanos.

### EXPEDIENTE CLINICO 004:

**5.4** Los expedientes clínicos son propiedad de la institución o del prestador de servicios médicos que los genera, cuando éste, no dependa de una institución. En caso de instituciones del sector público, además de lo establecido en esta norma, deberán observar las disposiciones que en la materia estén vigentes. Sin perjuicio de lo anterior, el paciente en tanto aportante de la información y beneficiario de la atención médica, tiene derechos de titularidad sobre la información para la protección de su salud, así como para la protección de la confidencialidad de sus datos, en los términos de esta norma y demás disposiciones jurídicas que resulten aplicables.

**5.5** Para efectos de manejo de información, bajo los principios señalados en el numeral anterior, dentro del expediente clínico se deberá tomar en cuenta lo siguiente:

Los datos personales contenidos en el expediente clínico, que posibiliten la identificación del paciente, en términos de los principios científicos y éticos que orientan la práctica médica, no deberán ser divulgados o dados a conocer.

Cuando se trate de la publicación o divulgación de datos personales contenidos en el expediente clínico, para efectos de literatura médica, docencia, investigación o fotografías, que posibiliten la identificación del paciente, se requerirá la autorización escrita del mismo, en cuyo caso, se adoptarán las medidas necesarias para que éste no pueda ser identificado.

**5.7** En los establecimientos para la atención médica, la información contenida en el expediente clínico será manejada con discreción y confidencialidad, por todo el personal del establecimiento, atendiendo a los principios científicos y éticos que orientan la práctica médica, así como, las disposiciones establecidas en la Norma Oficial Mexicana, referida en el numeral 3.14 de esta norma y demás disposiciones jurídicas aplicables.

### EXPEDIENTE ELECTRONICO:

**4.3.** Los Sistemas de Expediente Clínico Electrónico deberán garantizar la confidencialidad de la identidad de los pacientes así como la integridad y confiabilidad de la información clínica y establecer las medidas de seguridad pertinentes y adecuadas a fin de evitar el uso ilícito o ilegítimo que pueda lesionar la esfera jurídica del titular de la información, de acuerdo con la normatividad aplicable

**4.4.** En todos los establecimientos de atención médica, la información contenida en los Sistemas de Expediente Clínico Electrónico será manejada con discreción y confidencialidad, de acuerdo a la normatividad aplicable, y a los principios científicos y éticos que orientan la práctica médica, dicha información podrá ser dada a conocer al paciente, o a quien tenga facultad legal para decidir por el, y en su caso a terceros mediante orden de la autoridad judicial, o administrativa competente, a la Comisión Nacional de Arbitraje Médico, o a las Comisiones Estatales de Arbitraje Médico correspondientes.

## **HELSINKI**

1. La Asociación Médica Mundial (AMM) ha promulgado la Declaración de Helsinki como una propuesta de principios éticos para investigación médica en seres humanos, incluida la investigación del material humano y de información identificables.

9. La investigación médica está sujeta a normas éticas que sirven para promover el respeto a todos los seres humanos y para proteger su salud y sus derechos individuales. Algunas poblaciones sometidas a la investigación son particularmente vulnerables y necesitan protección especial. Estas incluyen a los que no pueden otorgar o rechazar el consentimiento por sí mismos y a los que pueden ser vulnerables a coerción o influencia indebida.

10. Los médicos deben considerar las normas y estándares éticos, legales y jurídicos para la investigación en seres humanos en sus propios países, al igual que las normas y estándares internacionales vigentes. No se debe permitir que un requisito ético, legal o jurídico nacional o internacional disminuya o elimine cualquiera medida de protección para las personas que participan en la investigación establecida en esta Declaración.

11. En la investigación médica, es deber del médico proteger la vida, la salud, la dignidad, la integridad, el derecho a la autodeterminación, la intimidad y la confidencialidad de la información personal de las personas que participan en investigación.

23. Deben tomarse toda clase de precauciones para resguardar la intimidad de la persona que participa en la investigación y la confidencialidad de su información personal y para reducir al mínimo las consecuencias de la investigación sobre su integridad física, mental y social.

**2 5.** Para la investigación médica en que se utilice material o datos humanos identificables, el médico debe pedir normalmente el consentimiento para la recolección, análisis, almacenamiento y reutilización. Podrá haber situaciones en las que será imposible o impracticable obtener el consentimiento para dicha investigación o podría ser una amenaza para su validez. En esta situación, la investigación sólo puede ser realizada después de ser considerada y aprobada por un comité de ética de investigación.



## 9. RESULTADOS Y ANÁLISIS

Se realizó un estudio retrospectivo, descriptivo, retrolectivo, transversal, se analizaron 9 expedientes con el diagnóstico ecocardiográfico y por resonancia magnética de ventrículo izquierdo no compactado. La muestra fue a conveniencia incluyendo a la totalidad de pacientes que cumplieron con los criterios de inclusión durante el tiempo de establecido, la cual se realizó sobre la base de datos de la consulta externa del servicio de cardiología pediátrica, lo anterior sustentado a que la incidencia anual de las miocardiopatías no clasificables en niños entre los 0 y 10 años de edad es de 0,17 por 100.000, así que la incidencia estimada de LVNC en este grupo de edad da un cálculo de 0,12 por cada 100.000 y una prevalencia del 0,01%, lo que corresponde al 9,5% aproximadamente de todas las miocardiopatías lo cual nos muestra la naturaleza rara de la enfermedad (1). La definición operativa en ésta investigación de ventrículo izquierdo no compactado para ambos estudios de imagen abarcó desde la relación miocardio no compactado/compactado 2:1, ya que en la literatura se han documentado criterios de corte de no compactación/compactación de 2:1, como lo sugiere Jenni y col, y a que en nuestra población y el manejo en algunos casos con este punto de corte se ha relacionado con arritmias letales y falla cardíaca (7,9,25,26). La información se recolectó en una base de datos, y posteriormente se realizó el análisis de los resultados:

De los 9 pacientes; 4 de ellos (44%) correspondieron al género masculino y 5 (55%) al género femenino. La mediana de edad en éste grupo corresponde a 13 años (0.3-18). La mediana de peso fue de 31.5 kg (4.8-72). La talla una mediana de 143 cm (61-160). Solo un paciente tenía antecedentes familiares de VINC (hermana mayor finada por causa cardíaca quien fallece en espera de realizarse resonancia magnética). Se presentan los datos demográficos de la población estudiada en la tabla 1.

### Hallazgos Clínicos:

La presentación clínica más común fue la falla cardíaca con un 66% (n=6), todos ellos requirieron tratamiento médico previo al diagnóstico de VINC, un paciente tuvo presentación clínica de síncope, asociado a miocardiopatía hipertrófica sin gradiente significativo (27mmHg) y en otro caso la presentación clínica de soplo, y un caso más asintomático. Sobre la clase funcional se encontró a un paciente en clase funcional IV (11%), 3 pacientes en clase funcional III (33%), 3 pacientes en clase funcional II (33%), 2 pacientes se encontraron en clase funcional I (22%). El 44% (n=4) de los pacientes presentaron concomitantemente cardiopatía congénita; dentro de los que identificó un caso respectivamente de las siguientes cuatro cardiopatías: CIA, CIV, PCA con Rodete subaórtico, y miocardiopatía hipertrófica. ( Gráfico 1, 2 y 3). Se realizó una prueba exacta de Fisher's para valorar si la asociación del VINC con la cardiopatía congénita deterioraba la clase funcional sin embargo no se encontró significancia estadística (p 0.52). (Tabla1)

**Tabla 1.** Características demográficas de los pacientes con diagnóstico de Ventrículo Izquierdo no compactado

<b>Característica *</b>	<b>N=9 (% - rango)</b>
<b>Sexo</b>	
Hombres	4 (44%)
Mujeres	5 (56%)
Peso (kg)	31.5 (4.8-72)
Talla (cm)	143 (61-160)
Edad (años)	9.6 (0.3-1.69)
Superficie corporal	0.99 (0.28-1.69)
<b>Antecedentes Familiares</b>	
Si	1 (11%)
No	8 (89%)
<b>Presentación clínica</b>	
Falla cardiaca	6 (67%)
Soplo	1 (11%)
Síncope	1 (11%)
Asintomático	1 (11%)
<b>Clase funcional</b>	
Clase funcional I	2 (23%)
Clase funcional II	3 (33%)
Clase funcional III	3 (33%)
Clase funcional IV	1 (11%)
<b>Cardiopatía asociada</b>	
Si	4 (44%)
No	5 (56%)
<b>Tipo de cardiopatía</b>	
CIA	1 (11%)
CIV	1 (11%)
Miocardopatía Hipertrófica	1 (11%)
PCA+ Rodete subaórtico	1 (11%)
<b>Alteraciones electrocardiográficas</b>	
Sí	9 (100%)
No	0 (0%)
<b>Tratamiento médico previo a diagnóstico</b>	
Si	7 (77%)
No	2 (23%)
<b>Estancia en UTIP</b>	
Si	2 (23%)
No	7 (77%)

\* Para variables cuantitativas se reporta media con rango y para variables cualitativas frecuencia y porcentaje

## Electrocardiograma:

Al 67% de la población estudiada se realizó Holter y al 100% electrocardiograma de 12 derivaciones de los cuales se encontraron alteraciones electrocardiográficas en 100% de éstos. De los cuales el 22% (n=2) presentaron Bloqueo incompleto de rama derecha de haz de His, 2 pacientes manifestaron Bloqueo completo de rama derecha de haz de his; uno asociado a bloqueo de fascículo posterior y QRS mellado, la frecuencia ventricular media promedio fue de 92 lpm (60-150), el segmento PR 150ms (120-200), onda P 80ms (40-120), voltaje de onda P 0.29mvol (0.2-0.7mvol). 4 pacientes presentaron onda P mitral que habla de crecimiento auricular izquierdo (44%), y 4 presentaron datos de onda P pulmonar que habla de crecimiento auricular derecho (44%), la duración del QRS tuvo una media de 88.5ms (40-120), 7 pacientes presentaron Hipertrofia ventricular izquierda (78%), y 2 pacientes presentaron datos de Hipertrofia biventricular (22%), el QT promedio fue de 380ms, (280-460). En 2 pacientes se presentaron alteraciones de la repolarización en uno extrasístoles ventriculares, y en 2 pacientes datos de síndrome de preexcitación. (Tabla 2).

Tabla 2. Hallazgos electrocardiográficos de los pacientes con diagnóstico de Ventrículo Izquierdo no compactado

Característica *	N=9 (% - rango)
<b>Ritmo</b>	
Sinusal	8 (89%)
Taquicardia ventricular	1 (11%)
<b>Activación auricular</b>	
Onda P duración (ms)	80 (40-120)
Onda P Voltaje (mvolts)	0.29 (0.2-0.7)
PR intervalo (ms)	150 (120-200)
Onda P mitral	4 (44%)
Onda P Pulmonar	4 (44%)
<b>Despolarización ventricular</b>	
QRS duración (ms)	88.5 (40-120)
BIRDHH	2 (23%)
BCRDHH	2 (23%)
Bloqueo Fascicular	1 (11%)
QRS mellado	3 (33%)
Hipertrofia ventricular izquierda	7 (77%)
Hipertrofia ventricular biventricular	2 (23%)
<b>Repolarización</b>	
QT intervalo	380 (280-460)
Repolarización patológica	2 (23%)
<b>Otros</b>	
Extrasístoles ventriculares	1 (11%)
Datos de preexcitación	2 (23%)

Para variables cuantitativas los resultados se reportaron en mediana y rango y para variables cualitativas frecuencia y porcentaje.

## Ecocardiograma:

El diagnóstico de VINC se realizó con ecocardiograma en 8 de los 9 pacientes de los cuales la relación no compactado/compactado tuvo una mediana de 2.6 (2.1-3.2).

El 55% de los pacientes tuvieron reporte de PSAP determinada por insuficiencia tricuspídea, por arriba de 40mmhg por ecocardiograma (n=5). La FEVI de los pacientes se comportó con una mediana de 45.6% (20-71.8). EL diámetro diastólico con una mediana de 43.55mm (33-70.2) y el diámetro sistólico de 36.5 (19.7–62).

La fracción de acortamiento con una mediana de 24.65mm (10.4-48). 2 pacientes de los 9 (22%) tuvieron además de VINC concomitantemente diagnóstico de VD no compactado, por ecocardiograma y resonancia magnética y solo uno tuvo diagnóstico por resonancia magnética, sin haberse detectado por ecocardiograma. (Tabla 3).

Tabla 3. Datos ecocardiográficos de los pacientes con diagnóstico de Ventrículo Izquierdo no compactado

Característica *	N=9(%- rango)
<b>Dimensiones cardiacas</b>	
Diámetro diastólico del Ventrículo izquierdo	48.2 ( 33-70.2)
Diámetro sistólico del Ventrículo izquierdo	36.3 (20-62)
Relación No compactada:Compactada	2.3 ( 2.3-3.2)
Área de no compactación	
<b>Función cardiaca</b>	
FEVI (%)	45.7 (20-71.8)
HAP	37.3 (20-66)
Fracción de acortamiento(%)	23.6 (16.6-48)

Para variables cuantitativas los resultados se reportaron en mediana y rango y para variables cualitativas frecuencia y porcentaje.

## Resonancia magnética:

El diagnóstico de VINC por resonancia magnética tuvo una mediana de relación de no compactación/compactación de 2.5 (2.1-5), con presencia de a mayor relación de no compactación; mayores áreas comprometidas las cuales fueron: la parte apical, pared lateral, lateral apical, inferolateral, inferobasal, medio, latero lateral. A los 9 pacientes se les realizó realce con gadolinio, y 4 pacientes presentaron datos de fibrosis, los cuales fueron los que tuvieron mayor relación de NC/C. La FEVI reportada por RM tuvo una mediana de 42 % (17-64), 3 de los pacientes (33%) tuvieron diagnóstico de VDNC, 2 pacientes de manera concomitante a VINC y uno solo como VDNC.

Tabla 4. Características de la resonancia magnética asociadas a la severidad del Ventrículo Izquierdo no compactado

Característica *	NC:C >3	NC:C ≤3
Edad (años)	10.7 (0.8-18)	11 (0.75-15)
FEVI (%)	44.2 (24-66)	41.3 (17-54)
Número de segmentos	4 (3-5)	2 (1-3)
Realce con gadolinio	4	2
Volumen telediastólico (ml)	84.5 (58-110)	106 (30-238)
Volumen telesistólico (ml)	46.1 (21-82)	69.3 (18-181)
Relación NC:C	4.2 (3.3-5)	2.3 (2.1-2.5)

\* Para variables cuantitativas se reporta media con rango y para variables cualitativas frecuencia y porcentaje.

## 10. DISCUSIÓN

El VINC ha sido descrito desde 1990 y a pesar de ser una malformación congénita del corazón, generalmente el diagnóstico se realiza a edades tardías (mediana de 14 años en éste estudio), cuando la sintomatología generalmente de falla cardiaca izquierda (presentación más frecuente en éste estudio con el 66%), se expresa más gravemente y amerita la búsqueda intencionada del origen de la misma, en ese momento es cuando se realiza el ecocardiograma y resonancia magnética. Sin embargo esto hace pensar que no se han documentado los casos incipientes, por lo que probablemente la incidencia sea mayor a la reportada en la literatura.

No se encontró en la cohorte la presentación clínica de eventos trombóticos como lo reportan otros estudios que van del 5 al 38% aparentemente relacionados más en pacientes adultos que en pediátricos, en éste estudio algunos de los pacientes se encuentran en tratamiento antiagregante plaquetario con ASA en el 55% de los pacientes. (2,3,4).

Los criterios diagnósticos están bien establecidos por ecocardiograma y resonancia magnética y se debe realizar diagnóstico diferencial clínicamente con miocardiopatía dilatada, y morfológicamente con miocardiopatía hipertrófica apical, miocarditis y la displasia arritmogénica del ventrículo derecho, así como la hipertrabeculación en miocardio en casos de estenosis aórtica severa y en pacientes con atresia pulmonar con tabique interventricular intacto, que patológicamente son diferentes.

Sin embargo existen estudios que se han reportado malformaciones cardiacas adicionales como diferentes, CIA, CIV, conducto arterioso persistente, anomalía de Ebstein, etc. (2,4). Como es el caso de éste estudio que reportó asociación en el 44% de los casos identificando un caso respectivamente de las siguientes cuatro cardiopatías: CIA, CIV, PCA con Rodete subaórtico, y miocardiopatía hipertrófica. Coexistiendo además con otras lesiones cardiacas como el ventrículo derecho no compactado, que en éste estudio se relacionó en el 33% de los pacientes. Se realizó la prueba exacta de Fisher en donde se encontró que la presencia de anomalías estructurales no es un factor estadísticamente significativo que afecte el pronóstico.

No existen diferencias significativas entre la presencia de anormalidades electrocardiográficas entre éste estudio y lo referido en la literatura (4), ya que en nuestra cohorte se han encontrado anormalidades en el 100% de los casos como lo refiere la literatura en donde la reportan desde el 77 al 100%. Teniendo una gran importancia en el tratamiento y pronóstico de los pacientes por la presencia de arritmias ya que minan la función ventricular ya de por si deprimida; empobreciendo el pronóstico de los pacientes, así como la oportunidad de implantar dispositivos como DAI o marcapasos según el caso como puente a trasplante para preservar la vida de los pacientes (4,25).

La resonancia magnética y ecocardiografía son dos herramientas de gran fortaleza en el CMN 20 de noviembre, que tuvieron mediciones similares del ventrículo izquierdo así como la relación y áreas de compactación/no compactación. Se encontraron similitudes a lo encontrado en otras publicaciones, sin embargo, no se encontró en nuestra cohorte, arritmias ventriculares asociadas a fibrosis miocárdica evidenciada con realce tardío con gadolinio (1,10,24).

## **11. CONCLUSIONES**

Asumiendo el origen embrionario de la cardiopatía, el diagnóstico se ha realizado tardíamente con una mediana de 13 años y con importante deterioro de la función ventricular izquierda.

En éste estudio más del 50% al ser valorados por primera vez contaban ya con tratamiento para insuficiencia cardiaca.

Al menos el 50% de la muestra manifestó alteraciones clínicas, electrocardiográficas, ecocardiográficas y de resonancia magnética en éste estudio.

## 12. BIBLIOGRAFÍA

1. Ganame J, Ayres N, Pignatelli R. Ventrículo izquierdo no compactado: una forma de miocardiopatía recientemente reconocida (Left Ventricular Noncompaction). *Insuf Cardíaca*. 2006;3:125-130.
2. Chin T, Perloff J, Williams R, Jue K, Mohrmann R. Isolated Noncompaction of Left Ventricular Myocardium. *Circulation*. 1990;82:507-513.
3. Sarma R, Chana A, Elkayam U. Left Ventricular Noncompaction. *Progress in Cardiovascular Diseases*. 2010;52:264–273.
4. Wah T, Shekhar S, Siewyan M, Shien E, Wen B, Ying J, et al. Left Ventricular Non-compaction: Is It Genetic?. *Pediatr Cardiol*. 2015;36:1565–1572.
5. Stacey B, Caine A, Hundley G. Evaluation and Management of Left Ventricular Noncompaction Cardiomyopathy. *Curr Heart Fail Rep*. 2015;12:61–67.
6. Oechslin E, Rolf J. Left ventricular non-compaction revisited: a distinct phenotype with genetic heterogeneity?. *European Heart Journal*. 2011;32:1446–1456.
7. Habib G, Charron P, Eicher J, Roch G, Donal E, Laperche T, et al. Isolated left ventricular non-compaction in adults: clinical and echocardiographic features in 105 patients. Results from a French registry. *European Journal of Heart Failure*. 2011;13:177–185.
8. Ergul Y, Nisli K, Demirel A, Ali M, Oner N, Dursun M, D, et al. Left ventricular non-compaction in children and adolescents: Clinical features, treatment and follow-up. *Cardiology Journal*. 2011;18:176–184.
9. Ozgur S, Senocak F, Orun U, Ocal B, Karademir S, Dogan V, et al. Ventricular non-compaction in children: clinical characteristics and course. *Interactive CardioVascular and Thoracic Surgery*. 2011;12: 370–373.
10. Tsapakis G, Eleftheriades M, Daskalakis G, Chrelas C, Hassiakos D. Prenatal diagnosis of fetal left ventricular non-compaction cardiomyopathy. *Ultrasound Obstet Gynecol* 2012; 39: 592–594.
11. Viera da Rosa L, Cury V, Machado L, Mady C. Noncompaction Cardiomyopathy - a Current View. *Arq Bras Cardiol* 2011; 97:13-19.
12. Trespalacios E, Mejía A, Senior J, Bergmark B. Ventrículo izquierdo no compacto. *Acta Med Colomb*. 2011; 36:187-195.
13. Teck W, Shekhar S, Siewyan M, Shien E, Wen B, Ying J, et al. Left Ventricular Non-compaction: Is It Genetic?. *Pediatr Cardiol*. 2015;36:1565–1572.
14. Czosek R, Spar D, Khoury P, Anderson J, Wilmot I, Knilans T, et al. Outcomes, Arrhythmic Burden and Ambulatory Monitoring of Pediatric Patients With Left Ventricular



Non-Compaction and Preserved Left Ventricular Function. *Am J Cardiol.*2015;115:962-966.

15. Jacquier A, Thuny F, Jop B, Giorgi R, Cohen F, Gaubert J, et al. Measurement of trabeculated left ventricular mass using cardiac magnetic resonance imaging in the diagnosis of left ventricular non-compaction. *European Heart Journal.* 2010;31:1098–1104.

16. Brescia S, Rossano J, Pignatelli R, Jefferies J, Price J, Decker J, et.al. Mortality and Sudden Death in Pediatric Left Ventricular Noncompaction in a Tertiary Referral Center. *Circulation.* 2013;127:2202-2208.

17. Ashrith G, Gupta D, Hanmer J, Weiss R. Cardiovascular magnetic resonance characterization of left ventricular non-compaction provides independent prognostic information in patients with incident heart failure or suspected cardiomyopathy. *Journal of Cardiovascular Magnetic Resonance.* 2014;16:1-9.

18. Uribe S, Cadavid L, Hussain T, Parra R, Urcelay G, Heusser F, et al. Cardiovascular magnetic resonance findings in a pediatric population with isolated left ventricular non-compaction. *Journal of Cardiovascular Magnetic Resonance.* 2012;14:9.

19. Cheng H, Lu M, Hou C, Chen X, Li L, Wang J, et al. Comparison of cardiovascular magnetic resonance characteristics and clinical consequences in children and adolescents with isolated left ventricular non-compaction with and without late gadolinium enhancement. *Journal of Cardiovascular Magnetic Resonance.* 2015;17:44.

20. Ning X, Tang M, Chen k, Hua W, Chen R; Sha J, et al. The Prognostic Significance of Fragmented QRS in Patients With Left Ventricular Noncompaction Cardiomyopathy *Canadian Journal of Cardiology.* 2012;28:508 –514.

21. Steffel J, Namdar M, Despotovic D, Kobza R, Wolber T, Holzmeister J, et al. Long-Term Follow-up of patients with isolated left ventricular noncompaction. *Circ J.* 2011; 75: 1728 – 1734.

22. Grothoff M, Pachowsky M, Hoffmann J, Posch M, Klaassen S, Lehmkuhl L, et al. Value of cardiovascular MR in diagnosing left ventricular non-compaction cardiomyopathy and in discriminating between other cardiomyopathies. *Eur Radiol.* 2012;22:2699–2709.

23. Al-Kindi S, El-Amm C, Ginwalla M, Hoit B, Park S, Oliveira G. Heart transplant outcomes in patients with left ventricular non-compaction cardiomyopathy. *J Heart Lung Transplant.* 2015;34:761–765.

24. Towbin J, Lorts A, Jefferies J. Left ventricular non-compaction cardiomyopathy. *Lancet.* 2015 April 10; 386:813–25.

25. Niemann M, Liu D, Hu K, Cikes M, Beer M, Herrmann S, et al. Echocardiographic quantification of regional deformation helps to distinguish isolated left ventricular non-compaction from dilated cardiomyopathy. *European Journal of Heart Failure.* 2012;14:155–161.