



UNIVERSIDAD NACIONAL AUTÓNOMA DE
MÉXICO



FACULTAD DE ODONTOLOGÍA

CAMBIOS DEL CÓNDILO EN LA ARTICULACIÓN
TEMPOROMANDIBULAR CON EL USO DE ORTOPEDIA.

T E S I N A

QUE PARA OBTENER EL TÍTULO DE

C I R U J A N O D E N T I S T A

P R E S E N T A:

JUAN CARLOS LAGUNAS ARGUETA

TUTOR: Esp. VÍCTOR MANUEL GARCÍA BAZAN



Universidad Nacional
Autónoma de México

Dirección General de Bibliotecas de la UNAM

Biblioteca Central



UNAM – Dirección General de Bibliotecas
Tesis Digitales
Restricciones de uso

DERECHOS RESERVADOS ©
PROHIBIDA SU REPRODUCCIÓN TOTAL O PARCIAL

Todo el material contenido en esta tesis esta protegido por la Ley Federal del Derecho de Autor (LFDA) de los Estados Unidos Mexicanos (México).

El uso de imágenes, fragmentos de videos, y demás material que sea objeto de protección de los derechos de autor, será exclusivamente para fines educativos e informativos y deberá citar la fuente donde la obtuvo mencionando el autor o autores. Cualquier uso distinto como el lucro, reproducción, edición o modificación, será perseguido y sancionado por el respectivo titular de los Derechos de Autor.

A mis padres:

Por ser las personas que más han confiado en mí, papá por todo el apoyo confianza y empeño que pusiste a cada minuto para que yo llegara a este momento, porque eres mi héroe y mi ejemplo a seguir. Mamá por todo el apoyo que me has brindado por que siempre estuviste ahí y nunca me has dejado caer a pesar de las situaciones siempre me has apoyado.

Mi hermano Adrián que siempre me ha apoyado y ha estado a mi lado.

Mis tías y tíos Elena, Irene, Mario, Armando y Bacilio que fueron importantes para el desarrollo de mi carrera no me dejaron solo cuando los necesite. Mis primos Enrique, Emmanuel, Ángel y Jesús que siempre han sacado una sonrisa en momentos de estrés.

Mis amigos que siempre estuvieron Andrés, Gabriel, Javier y Claudia que son como mis hermanos.

Mi amor Nan que fuiste muy importante para el desarrollo de este trabajo y culminar eres un apoyo excepcional te amo.

Pero mi mayor agradecimiento es para mi segunda casa, que me ha dado todo y que es uno de mis grandes amores la UNAM por abrirme las puertas a pertenecer a tan grande escuela. La facultad de Odontología por darme bases importantes de lo que voy a vivir.

A cada uno de los doctores que me dieron sus conocimientos y su tiempo estoy eternamente agradecido con ustedes.

Dr. Bazán gracias por apoyarme y brindarme su tiempo en este trabajo y ser parte de mi educación por más allá de un maestro encontré una amigo muchas gracias.

GRACIAS UNAM GOYA.....

INDICE

INTRODUCCIÓN	4
OBJETIVO	5
Generalidades de articulación	
Temporomandibular	6
Generalidades de cóndilo	11
Morfología condilar	14
Morfología condilar en maloclusiones	
Clase II	16
Morfología condilar en maloclusiones	
Clase III	18
Cambios condilares con el uso	
de pistas planas	20
Cambios condilares con el uso de	
Mentonera en clase III	22
Cambios condilares con el aparato	
Funcional Bionator	23
Cambios condilares con el aparato	
Funcional Bimler	25
Cambios condilares con el aparato	
Funcional Herbts	27
Cambios condilares con el aparato	
Funcional Klammt	29
CONCLUSIONES	32
REVISIÓN BIBLIOGRÁFICA	33



INTRODUCCIÓN

El principal objetivo en las áreas médicas es la salud del paciente, por lo que un buen sistema de prevención de enfermedades ayudará a cumplir esta meta.

En odontología y sus especialidades, el conocimiento del desarrollo, función, morfología y topografía de la articulación temporomandibular; son aspectos importantes a considerar antes de la ejecución de cualquier tratamiento bucal por lo tanto el presente trabajo tiene como finalidad informar los cambios que ocurren en el cóndilo cuando existen problemas de maloclusión y las modificaciones que se tiene con el uso de aparatología ortopédica.

El manejo en edades tempranas de pacientes con problemas de maloclusión ayudará a tener un mejor resultado a nivel de articulación temporomandibular por que se permitirá manejar adecuadamente el crecimiento y re- modelación del cóndilo para garantizar un adecuado funcionamiento.

Es necesario mencionar que es responsabilidad del Cirujano Dentista que las modificaciones causadas por el uso de aparatología ortopédica sean favorables, ya que un inadecuado manejo traerá consigo un mal diagnóstico que ocasionara disfunción articular.



OBJETIVO



Reconocer mediante la revisión bibliográfica los cambios que ocurren en la articulación temporomandibular en los pacientes que utilizan aparatología ortopédica con aparatos funcionales.

El Cirujano Dentista tendrá una idea de la morfología condilar que presentan los pacientes con maloclusión.

Dar a conocer algunos aparatos funcionales que van a tener mayor interacción con el cóndilo mandibular por lo que harán modificaciones topográficas y morfológicas.



Generalidades de articulación Temporomandibular

EMBRIOLOGÍA

La Articulación Temporomandibular se desarrolla en tres fases como queda descrito en estudios sobre especímenes humanos fechados entre la 7ª y 17ª semana de desarrollo. La etapa blastemática abarca la 7ª y 8ª semana y en ella se observa una condensación mesenquimal en el área de la futura ATM con la organización de lo que será cóndilo mandibular, disco y cápsula articular. En la 8ª semana comienza la osificación intramembranosa de la escama del temporal y aparece una banda mesenquimatosa densa que se extiende desde el área del blastema condilar a la superficie lateral del cartílago de Meckel, que se corresponde con el futuro ligamento discomaleolar.

De la 9ª a la 11ª semana se extiende la etapa de cavitación articular. En la 9ª semana comienza la cavitación del espacio articular inferior y la condrogénesis condilar. En la 11ª semana se inicia la cavitación del espacio articular superior. La etapa de maduración va desde la 12ª semana en adelante.¹



Morfología

La ATM presenta dos superficies articulares óseas. Estas son, por un lado, el tubérculo o eminencia articular y la cavidad glenoidea del hueso temporal, y por otro lado la cabeza o cóndilo mandibular. La unión articular se establece debido a la completa interposición del disco articular entre dichas superficies articulares, dando lugar a su vez a dos cavidades articulares independientes, una inframeniscal y otra suprameniscal.

- Superficie mandibular: El cóndilo se dispone en el extremo postero-superior de la rama vertical de la mandíbula que se continúa con el resto del hueso por un estrechamiento denominado cuello mandibular. Posee forma elipsoidal, con aplanamiento transversal. Es convexo en toda su extensión excepto en la vertiente antero-interna, que se vuelve cóncavo para la inserción de la fibras del músculo pterigoideo externo (figura 1). Una cresta transversal divide la superficie articular en dos: una anterior, mayor, recubierta por fibrocartílago de 2 mm de espesor, y otra posterior, más pequeña, recubierta de tejido fibroso avascular, desprovisto de células cartilaginosas. Su morfología cambia con la edad, al igual que la fosa glenoidea. El cartílago del cóndilo está considerado un centro activo del crecimiento hasta la segunda década de la vida capaz de adaptarse a las exigencias funcionales.

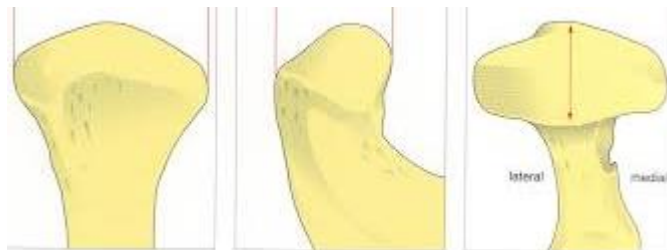


Figura 1. Morfología condilar²

- Superficie temporal: La superficie articular del temporal posee morfología de S itálica recostada, disponiéndose anteriormente el tubérculo articular o

cóndilo temporal y por detrás una depresión, la cavidad glenoidea de morfología elipsoidal, similar al cóndilo mandibular que acoge en posición de reposo. Su morfología varía con la edad mediante el aprendizaje de la masticación y es susceptible de modificación posterior por la pérdida dentaria, produciéndose un aplanamiento de la misma. La auténtica superficie articular la conforma la vertiente posterior del cóndilo temporal o tubérculo, o eminencia articular (figura 2). Esta superficie y la fosa mandibular se hallan revestidos de un fibrocartílago de 0,5 mm de espesor.

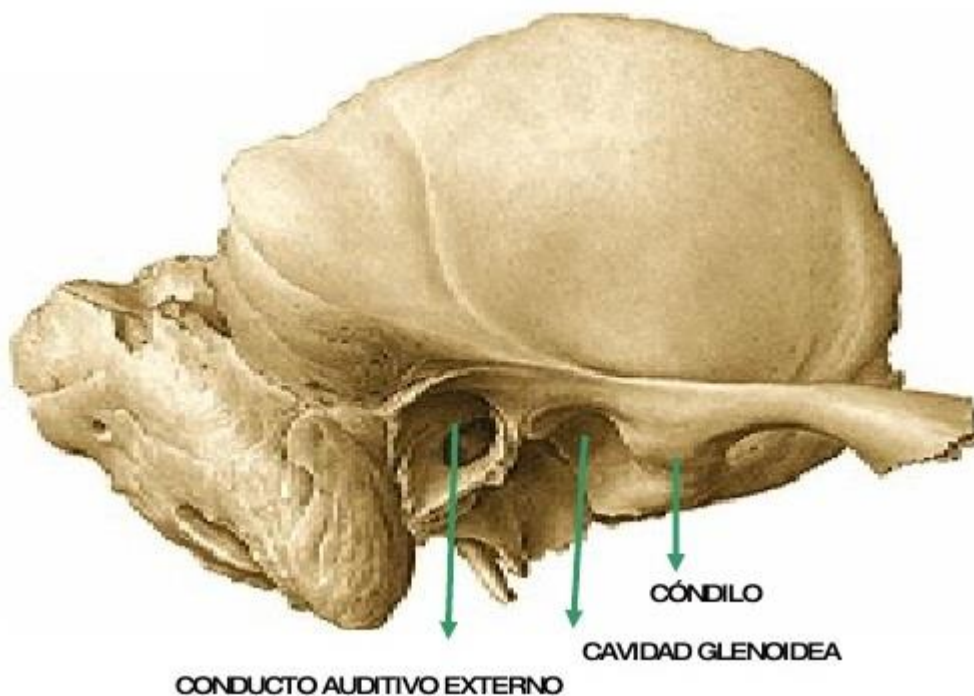


Figura 2. Superficie articular del temporal.³

- Disco interarticular: Estructura de naturaleza fibrosa, densa, que se interpone entre las superficies óseas antes descritas, y cuya morfología engrana con las mismas. Esto es, posee una superficie inferior cóncava para el cóndilo, y una superficie supero-anterior cóncava para el tubérculo articular y supero-posterior convexa para la cavidad glenoidea. De esta manera se solventa la desarmonía entre las caras articulares. Su espesor es de 1-2 mm en el centro y 3-4 mm en la periferia, siendo la parte posterior la más gruesa.

Está sujeto a la cápsula articular, condicionando un espacio supramenisca y otro inframenisca, también denominados temporo-discal y mandibulo-discal, respectivamente. Aunque esté conectado a la cápsula articular posee libertad de movimientos y acompaña al cóndilo mandibular en sus desplazamientos. La parte posterior del disco se continúa con una banda fibrosa compuesta de un fascículo superior, que se une a la sutura timpanoescamosa, y otro inferior, dirigido a la zona posterior del cuello mandibular. Entre ambos fascículos se interpone tejido conectivo. Figura 3

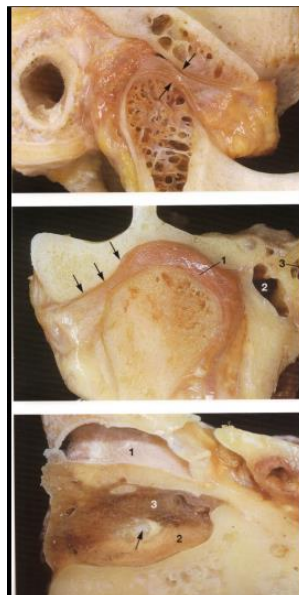


Figura 3. Disco Articular⁴

Cápsula articular Es bastante laxa y se inserta cranealmente en el borde inferior del tubérculo articular y en los bordes de la cavidad glenoidea. Caudalmente se inserta en el cuello mandibular y en el borde posterior de la rama mandibular. La cápsula es más gruesa en la parte superior y más laxa en su parte anterior. La cápsula recubre toda la articulación excepto en la porción medio-ventral por donde penetran fibras del músculo pterigoideo lateral que se insertan en la porción antero-interna del disco; es por tanto, una zona débil y susceptible a luxaciones de disco. **Sistema sinovial** La ATM es una articulación sinovial esto es, las superficies internas articulares están tapizadas por células endoteliales especializadas que forman un

revestimiento sinovial. También existe una franja sinovial situada en el borde anterior de los tejidos retrodiscales. Figura 4

La sinovial en conjunto produce el líquido sinovial, considerado como un dializado sanguíneo rico en ácido hialurónico y mucopolisacáridos. El líquido sinovial nutre a las superficies articulares y actúa como lubricante disminuyendo el roce entre las superficies durante el movimiento.²

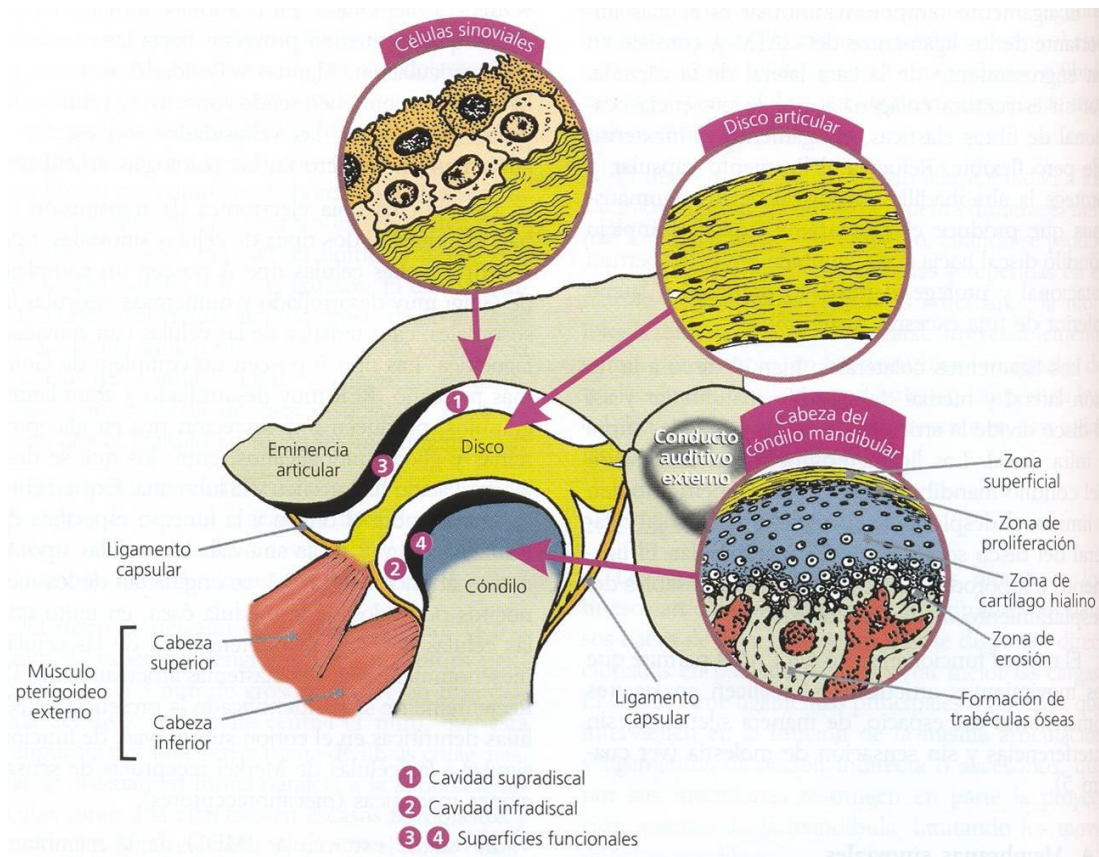


Figura 4. Complejo articulotemporomandibular⁵



Generalidades del cóndilo

El desarrollo y crecimiento del cartílago condilar mandibular ha despertado interés para la comunidad ortodóncica durante muchos años, debido en gran parte a la contribución del cartílago condilar al crecimiento en longitud, anchura y altura de la mandíbula. Aunque inicialmente fue considerado como centro de crecimiento con una capacidad intrínseca para crecer, actualmente sabemos que el cartílago condilar tiene una gran capacidad adaptativa y es responsable del crecimiento en conjunción con otras regiones de la cabeza, en particular el maxilar.

La primera función del cóndilo mandibular es dirigir el crecimiento, lo cual es más importante durante la fase prenatal y postnatal temprana. La segunda función del cóndilo mandibular está dirigida a la funcionalidad de la ATM y a sus capacidades de carga. Esta función comienza de una forma incipiente, debido a que la mandíbula puede moverse prenatalmente y gana espacio a la vez que disminuye la función de crecimiento durante la fase II. En la fase II la actividad funcional aumenta, causando que el cartílago condilar funcione como un cartílago articular, más que como un cartílago de crecimiento. En la edad adulta, el crecimiento condilar ha cesado, aunque la remodelación va a continuar durante toda la vida.

Durante el primer año de vida, el cóndilo mandibular se hace progresivamente menos vascular y la capa de cartílago se vuelve más fina.

La capa de cartílago tiene un espesor de 1.25-1.5 mm en el nacimiento y que alrededor de los 6 meses de edad, hay una reducción de unos dos tercios en el espesor de la capa de cartílago, causado primariamente por la reducción de la zona hipertrófica. El espesor del cartílago permanece constante desde la infancia hasta la adolescencia.



Durante el periodo de dentición mixta temprano, mientras que el cóndilo se hace gradualmente más grueso, la capa articular del cartílago condilar aumenta y la capa condroblástica permanece con un espesor fino de unos 0,3mm-0,5 mm quedando limitada a la parte posterosuperior del cóndilo, en dirección opuesta a la vertiente posterior de la eminencia articular.

Sobre los 10 años de edad, el cóndilo mandibular se caracteriza por mantener su espesor de tejido tisular articular, la progresiva reducción en el tamaño de la totalidad de la capa condroblástica y la evidencia de un aumento de la mineralización en la parte profunda de la zona hipertrófica

En los cóndilos de adultos jóvenes, la capa proliferativa muestra menos células indiferenciadas, un hueso compacto más grueso, menos espacios vasculares en la interface cartílago-hueso y menos espacios vasculares en el hueso. No existen diferencias significativas entre varones y mujeres pero el cóndilo de las mujeres tiene más células indiferenciadas, menos cartílago hiperplásico y menos irregularidades en la interfase cartílago-hueso⁶

Estudios realizados en ratas demostraron que el uso de aparatología funcional nos lleva a modificaciones en el crecimiento y morfología en el cartílago condilar.

También en este estudio se observó que una vez que al animal se le retiro el aparato funcional no mostraron una recidiva siempre y cuando el cóndilo este en una adecuada posición.

La actividad del pterigoideo externo estimula la división mitótica de los precondroblastos condilares, que se traduce como crecimiento condilar. Además de esto se ha demostrado que aparatos que desplacen los cóndilos hacia delante dentro de las fosas, pueden estimular su crecimiento. También existen evidencias de que el desplazamiento de los cóndilos puede estimular el crecimiento mandibular, ya que los cóndilos crecen para arriba y atrás de manera de mantener el contacto con la fosa glenoidea.⁷ Figura 5

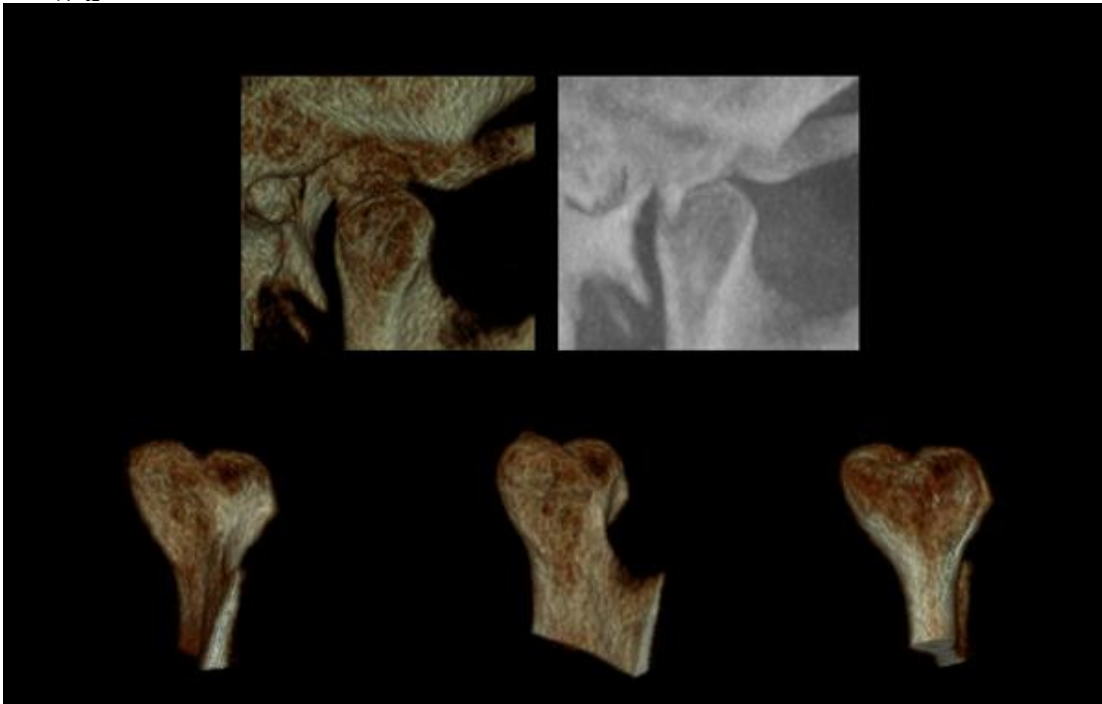


Figura 5. Morfología condilar. ⁸

Morfología condilar

Los cóndilos de la mandíbula, son dos eminencias ovoideas de eje mayor dirigido hacia atrás y adentro, y unidos a las ramas mandibulares por una porción estrecha llamada cuello; éste es redondeado por su parte posterior y con algunas rugosidades en la parte antero interna, donde se inserta el músculo Pterigoideo Externo.⁹ Figura 6

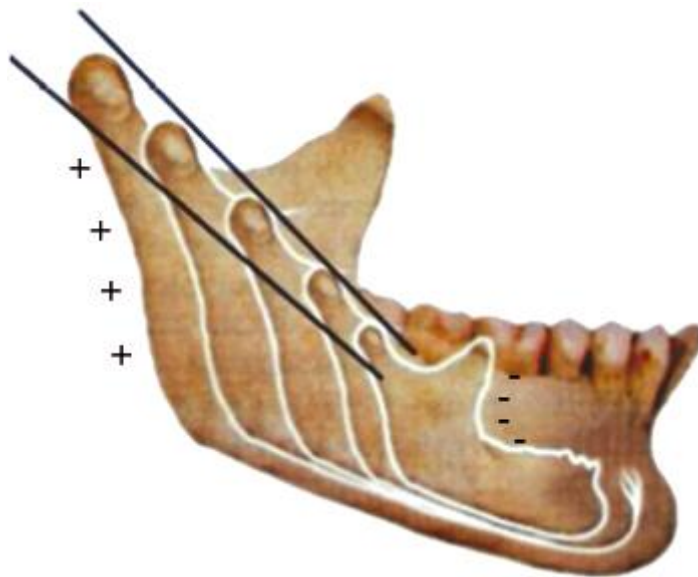


Figura 6. Crecimiento mandibular durante el desarrolló.¹⁰

Gabriel Espinal en 2015 reportó que la morfología adecuada del cóndilo en una oclusión ideal es la forma ovoide y que la meta en el uso de aparatología funcional es llevar al cóndilo a esta forma para que haya una adecuada adaptación con la fosa glenoidea.¹¹ Figura 7

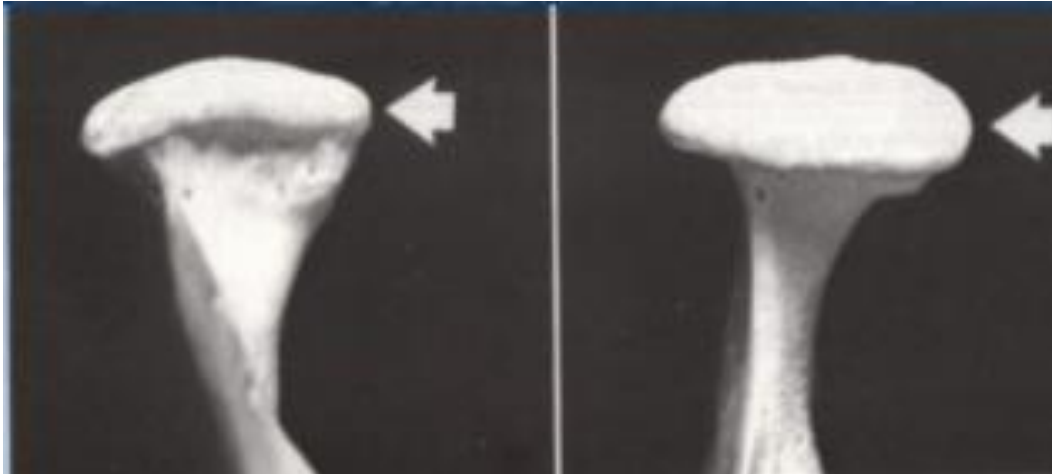

Figura 7. Formas condilares¹²

Graber menciona que la forma del cóndilo es muy importante para todo el funcionamiento de la articulación temporomandibular aunque la fosa y el cóndilo van a tender a remodelarse a la forma a la que se le aplique cierta presión.⁷

El tipo de maloclusión va a estar directamente relacionadas con la forma que va a tener el cóndilo debido al crecimiento y al desgaste que va a existir con dicha maloclusión.

Morfología condilar en maloclusión

Clase II

La maloclusión clase II dental descrita por Angle afecta aproximadamente al 8% de la población en general.

La clase II se presenta como resultado de la combinación de componentes dentales, esqueléticos y/o funcionales.

Mc Namara reporta que en clase II predomina la retrusión mandibular y que el mayor cambio se hace en plano sagital.

Según Hedge, el cóndilo mandibular puede presentar cambios en tamaño y forma como una manera de adaptación a maloclusiones, traumas o enfermedades, pero a su vez puede presentar cambios según la edad, sexo, tipo facial, fuerzas oclusales, carga funcional, y tipo de maloclusión. Figura 8

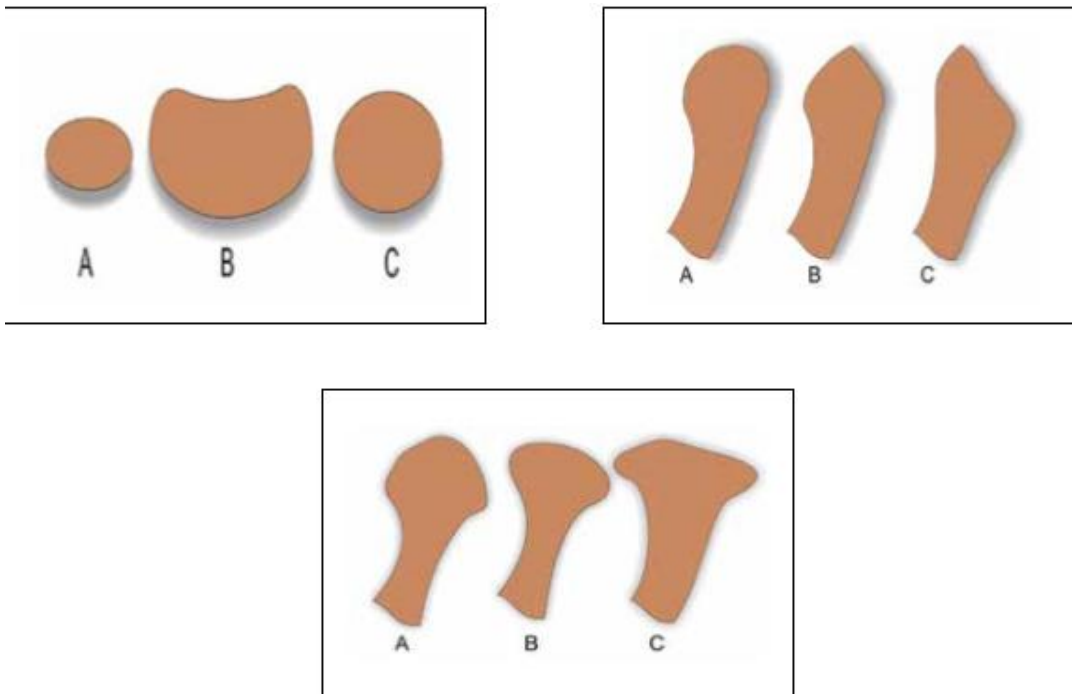


Figura 8. Formas condilares.¹³



La posición protruida de la mandíbula en relación con el maxilar produce un aumento de la longitud mandibular debido al proceso primario de desplazamiento anterior de la mandíbula y al proceso secundario y adaptativo del crecimiento condilar.¹⁴

Burke y col. En un estudio reportaron que en pacientes niños con maloclusión clase II presentaron cóndilos de forma plana, convexa.¹⁵

Se ha reportado que en este tipo de maloclusión la forma que se presenta más común es la redonda.

En un estudio realizado en el 2012 por Mateo Saccucci reporto que en pacientes con clase II los cóndilos van a ser más pequeños que en una clase I o una clase III.¹⁶

Morfología condilar en maloclusiones

Clase III

El cóndilo en este tipo de maloclusion ocupa un lugar predominante, su actividad endocondral se forma en los sitios de compresión y la proliferación ósea intramembranosa surge en las zonas de tensión. La rama ascendente crece por un proceso de aposición en el borde posterior y resorción en la parte anterior, para dar cabida a los molares primarios y permanentes. En la parte anterior hay actividad a nivel del mentón, en la zona de los incisivos, este proceso de aposición podría invertirse convirtiéndose en una zona de resorción.

En crecimiento vertical el cóndilo de acuerdo con su vector de crecimiento es un factor esencial en sentido vertical, su capacidad de variación es mayor que en el horizontal. Es importante notar la capacidad de permanecer activos hasta una edad avanzada, mayor que en el caso de las suturas. Igualmente en el maxilar el crecimiento alveolar contribuye al aumento vertical dado que los dientes se consideran matrices funcionales. Figura 9

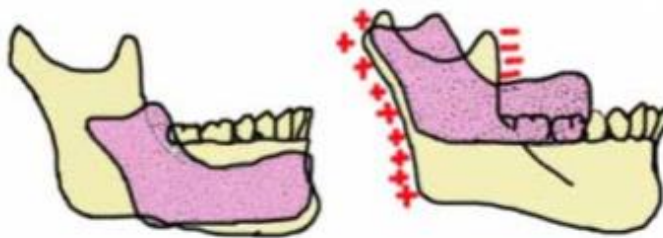


Figura 9. Crecimiento de la mandibular en clase III¹⁴

Con relación a la rotación mandibular Bjork, por medio de implantes metálicos observó su desplazamiento por actividad condílea la cual resultaba

de una rotación de la mandíbula; la sínfisis se desplazaba predominantemente hacia abajo y adelante (rotación anterior) o hacia abajo y atrás (rotación posterior); la rotación anterior denominada por otros autores rotación en contra de las agujas de reloj, se produce cuando el crecimiento cóndileo es hacia adelante y arriba.

La parte posterior de la mandíbula desciende más que la anterior; la rotación anterior desplaza la mandíbula hacia adelante y aumenta el prognatismo, los incisivos se inclinan hacia labial con una mesialización de toda la arcada mandibular, que tiende a veces a provocar apiñamiento. Figura 10

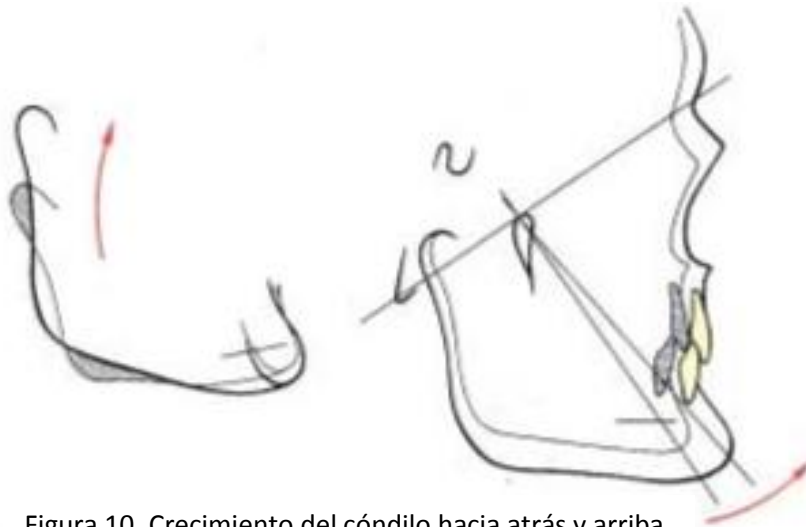


Figura 10. Crecimiento del cóndilo hacia atrás y arriba con rotación posterior de la sínfisis.¹⁴

La rotación posterior es consecuencia de un crecimiento hacia atrás y arriba del cóndilo que desplaza la mandíbula hacia atrás y abajo; como consecuencia se tiene retrognatismo y mordida abierta anterior.¹⁷

Saccucci en su estudio con pacientes adolescentes observó un mayor volumen en el cóndilo y asimetría de inclinación.

Cambios condilares con el uso de pistas planas

Estos aparatos funcionales actúan por presencia, la cual está proporcionada y activada por las pistas; van completamente sueltos en la boca, sin ejercer presión, fuerza o buena retención. Al ser colocada la placa palatina o lingual de acrílico, el diente se separa de ésta, para poder seguir su movimiento linguovestibular normalmente dentro de su alvéolo, provocando una expansión fisiológica, que hace que las pistas se aflojen. Figura 11

Su principio biológico es establecer un plano oclusal fisiológico con libertad de los movimientos de lateralidad mandibular sin traumatizar el periodonto y rehabilitando la articulación temporomandibular. Éstos corrigen las relaciones maxilomandibulares con todo el sistema en armonía y el máximo rendimiento, con el mínimo esfuerzo, a través de la ley de mínima dimensión vertical y de la excitación nerviosa.¹⁸

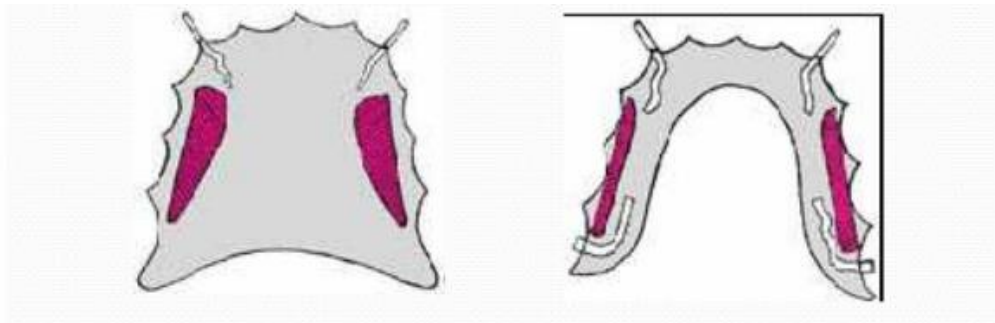


Figura 11. Pistas planas indirectas.¹⁸

Gabriel Espinal en 2015 realizó un estudio en 8 pacientes entre 7 y 12 años como único grupo experimental estos pacientes tenían las características de maloclusión clase II por retrognatismo.

En este estudio se demostró que teniendo avances de máximo 4 mm se observa un buen cambio en la estructura mandibular. Figura 12

Así mismo observo que el cóndilo tuvo modificaciones en su morfología y su topografía:

- El cóndilo tuvo una remodelación de forma oval que es la forma adecuada para una buena función.
- Y en su topografía se mostró un cóndilo más avanzado y más superior que su posición original.¹¹

Este tipo de aparato funcional altera indirectamente el cartílago condilar teniendo así una mejor forma y función articular.⁵

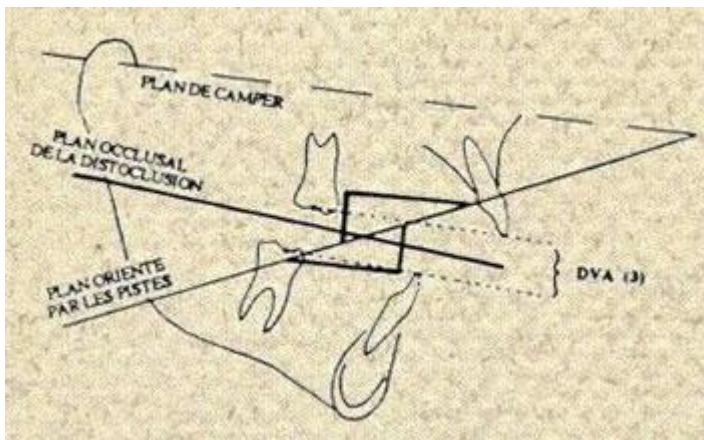


Figura 12. Avance mandibular con pistas planas.¹⁸

Cambios condilares con Mentonera en clase III

Andreu Puigdollers reporta que la clase III de Angle tienen una morfología más asimétrica del cóndilo y de la articulación temporomandibular que las clases I o II esto indicaría que algún retraso en el tratamiento de estas maloclusiones pueden propiciar la posibilidad que se presente una disfunción de la articulación temporomandibular. Figura 13

Uno de los tratamientos que más se utiliza en este tipo de oclusión es la mentonera, esta va ocasionar en el cóndilo un desplazamiento posterior llevando al cóndilo hacia la fosa esto va ocasionar que el cóndilo modifique su morfología y actuando de una manera más funcional.

Al ser un aparato muy agresivo para el cóndilo y la articulación se puede llegar a presentar una disfunción de la articulación pasado un tiempo.¹⁷

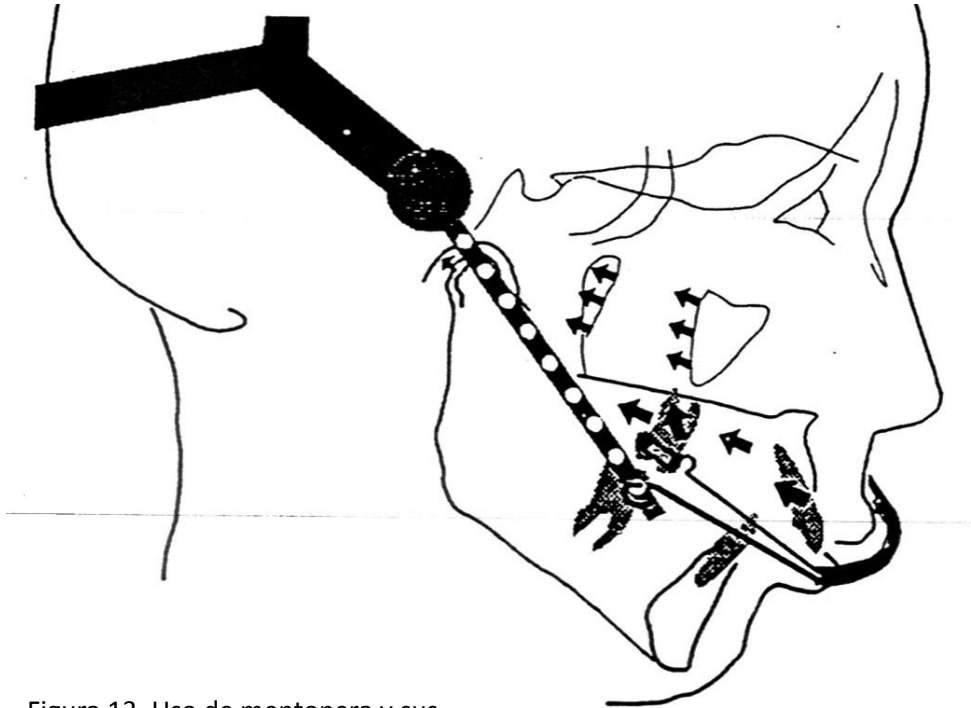


Figura 13. Uso de mentonera y sus vectores de acción.¹⁷

Cambios condilares con el aparato Funcional Bionator

El Bionator de Balters, tiene como factor principal el estímulo lingual, su función se fundamenta sobre la rehabilitación de las funciones del espacio bucal, la que se facilita por la forma ovoide de la cavidad bucal.

Este aparato es un aparatos funcionales bi-maxilares (figura 14), pero no posee elementos de sujeción dental, y se fundamenta en las fuerzas ejercidas por los músculos de la cavidad oral¹⁹,

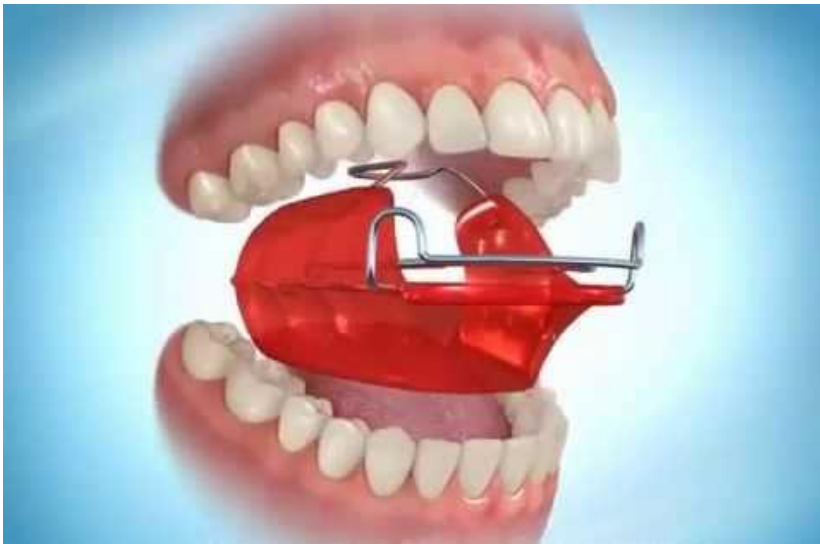

Figura 14. Aparato funcional Bionator.

En este tipo de aparato se recomienda que el avance no sea mayor a 4 mm ya que se originan fuerzas que se distribuyen en toda la articulación temporomandibular.

Las fuerzas que se ejercen van a ser favorables en la estimulación del crecimiento condilar, las cuales se han detectado en la parte más superior y posterior del cóndilo y en la parte posterior del tejido conectivo en la fosa



glenoidea ahí es donde se verá mayor actividad celular para el desarrollo condilar y el remodelado de la fosa glenoidea.

Esta recolocación condilar y cambios en la fosa glenoidea son los responsables de la mayoría de las adaptaciones que se originan en los pacientes tratados con estos aparatos ortopédicos funcionales permitiendo una corrección en edades tempranas (figura 15).

Antonio Bedoya en el 2010 nos dice que el uso de este aparato en pacientes clase II división I presentan cambios tanto dentales como esqueléticos.²⁰

A lo largo del proceso de desarrollo facial, el cóndilo crece y desplaza la sínfisis. La arcada dentaria se mueve hacia adelante y abajo.

En el tratamiento de las clases II se intenta reducir el crecimiento del maxilar superior y potenciar al máximo el crecimiento de los cóndilos.²⁰

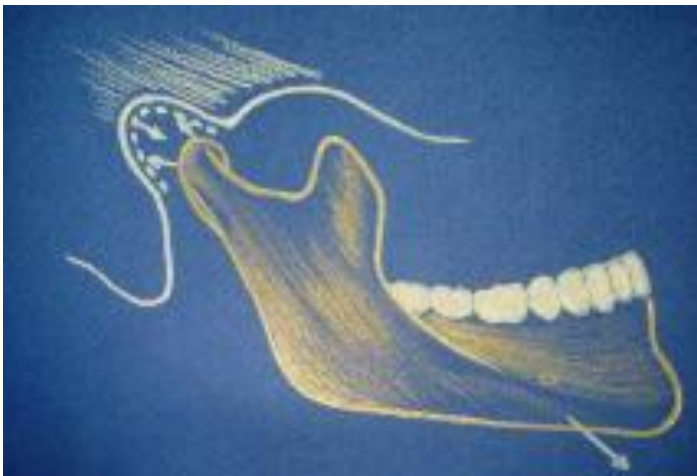

Figura 15. Movimiento del cóndilo con el uso de Bionator.

Cambios condilares con el aparato Funcional Bimler

El modelador elástico de Bimler es un aparato dento-maxilo-facial, que permite movimientos de lateralidad y abarca los dos maxilares. El tratamiento con esta aparatología es descrita por su autor como Dinámico-Funcional, gobernado por el aprovechamiento de los estímulos del maxilar inferior y la musculatura de la actividad oral y de la lengua (figura 16).

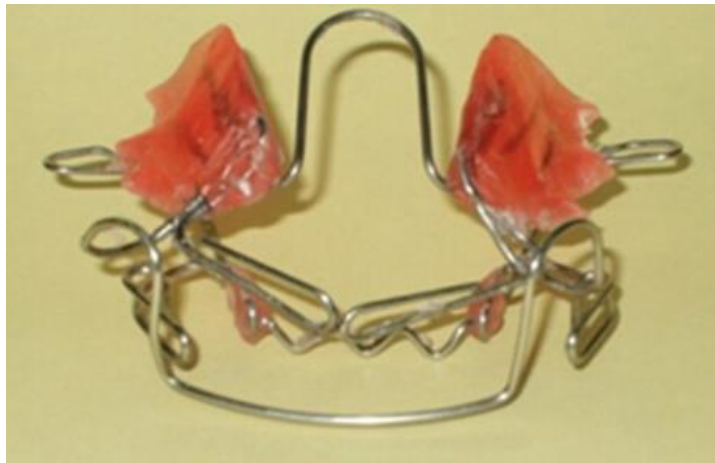

Figura 16. Aparato Bimler.

El Bimler C es diseñado para la corrección de las Clases III esqueléticas tempranas y mordidas cruzadas anteriores. El objetivo es estimular el crecimiento del maxilar superior y posicionar la mandíbula en una posición retruida.

El Bimler va a colocar a la mandíbula en una posición retruida esto hará que el cóndilo modifique se posición y esta situación dará paso a que le mismo modifique su morfología y posición (figura 17)²¹.

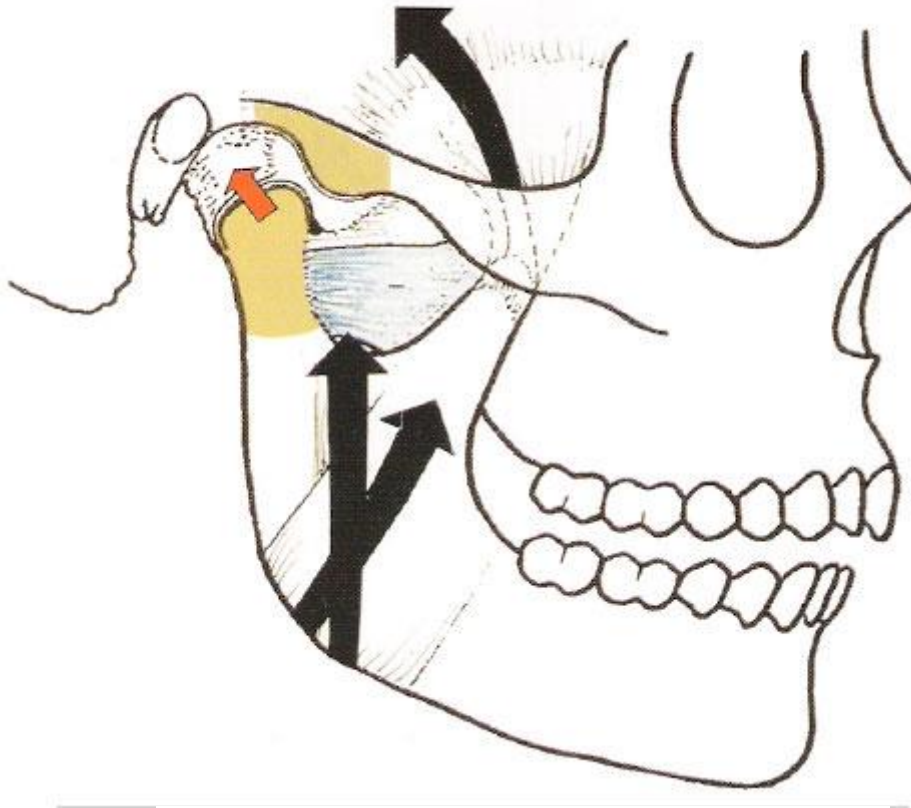


Figura 17. Movimientos del cóndilo.²¹

Antonio Bedoya en el 2011 recomienda que se debe tener mucho cuidado con este tipo de aparato por que puede ocasionar una disfunción temporomandibular ya que la posición del cóndilo se ve modificada repentinamente.²¹

Cambios condilares con el aparato Funcional Herbst

El Herbst es un aparato funcional fijo, que está diseñado para corregir la clase II debida a un retrognatismo mandibular. Este aparato fue diseñado y concebido por Emil Herbst y presentado en el Congreso Internacional Dental de Berlín en 1905, como un aparato que buscaba crear un “salto de mordida”. Sus brazos telescópicos bilaterales trabajan como una articulación artificial para forzar la mandíbula a una protrusión continua provocando un patrón de mordida diferente, que debe estimular el crecimiento mandibular (figura 18)²²

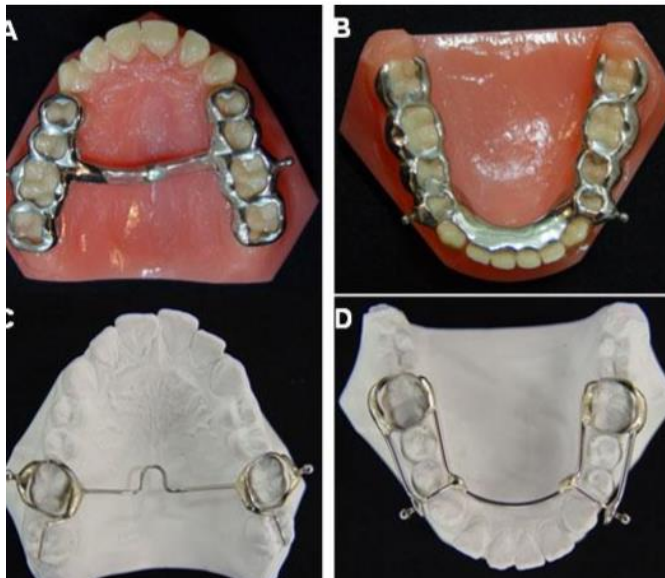


Figura 18. Aparato Herbst

Paulsen realizó un estudio de individuos tratados con Herbst, en radiografías y tomografías de cien pacientes, a largo plazo. Observó cambios en la morfología del cóndilo de adultos jóvenes, como un incremento óseo de la parte distal del cóndilo, el cual se mostró estable; no fueron observados problemas en la articulación de los pacientes.

McNamara investigo la respuesta del cóndilo, de la cavidad glenoidea y de la parte posterior de la rama ascendente de la mandíbula de monos Rhesus adultos. Los resultados mostraron adaptación de la fosa glenoidea del cóndilo durante el tratamiento con Herbst en pacientes jóvenes.

El Herbst afecta el crecimiento maxilar y restringe el desplazamiento anterior. La mayoría de las investigaciones realizadas mostraron un aumento de la tasa de crecimiento sagital de la mandíbula, de individuos Clase II tratados con Herbst; en comparación al grupo control. Este hecho es atribuido al estímulo del crecimiento condilar, como respuesta al avance mandibular (figura 19)²³.

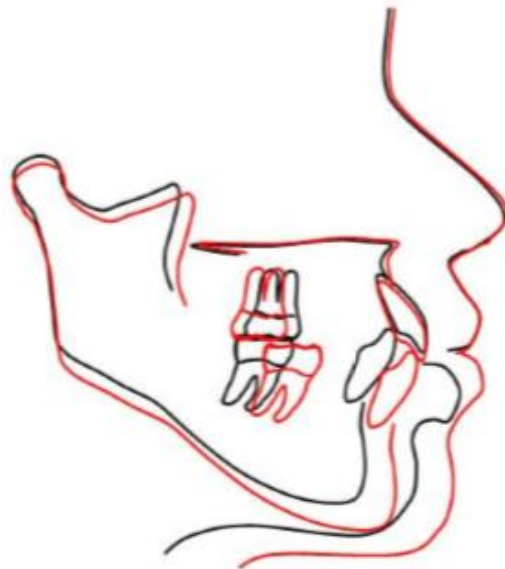


Figura 19. Movimientos que hace el Herbst

Cambios condilares con el aparato Funcional de Klammt

El activador elástico abierto Klammt es un aparato ortopédico funcional. El aparato es activador por inducir el posicionamiento anterior de la mandíbula y estimular la actividad de los músculos faciales; elástico, por promover expansión de las arcadas dentarias, mejorar la forma del arco y alineamiento de los dientes anteriores, y abierto por proporcionar un espacio adecuado para la lengua y permitir contacto de esta con el paladar (figura 20)²⁴.

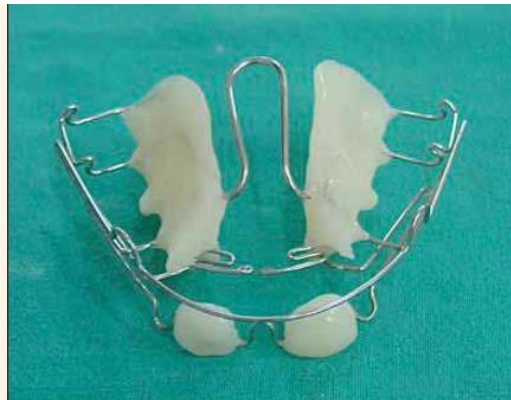

Foto 1. Vista panorámica del Klammt.

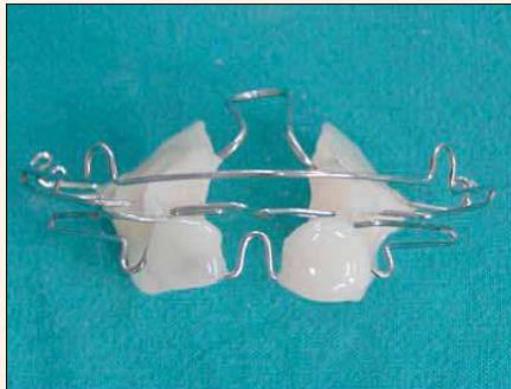

Figura 20. Aparato Klammt

En 2001 se reportó que el avance que se debe de hacer con el uso de este tipo de aparato debe de ser entre 2 y 4 mm ya que si es más se puede llegar

a provocar una disfunción de la articulación, ya que en un movimiento de apertura el límite del movimiento condilar condilar es de 10 mm en la normalidad.²⁵

Al colocar un aparato funcional provocamos un adelantamiento mandibular que va a sacar el cóndilo de su situación posterior de reposo. En esta situación, el cóndilo ocupa una posición más baja en relación al techo de la cavidad glenoidea y más anterior en relación al meato auditivo. El movimiento protrusivo que produce el aparato origina un aumento en la actividad del músculo pterigoideo externo, aunque también puede aumentar la actividad del temporal y del masetero. (Figura 21 y 22)

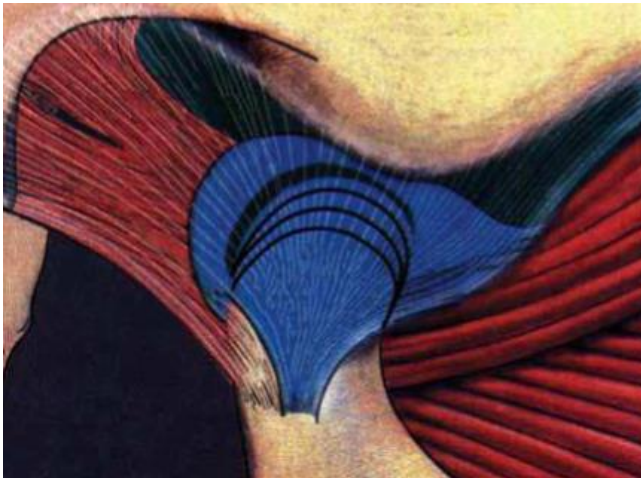


Figura 21. Movimiento con el aparato klammt²⁴

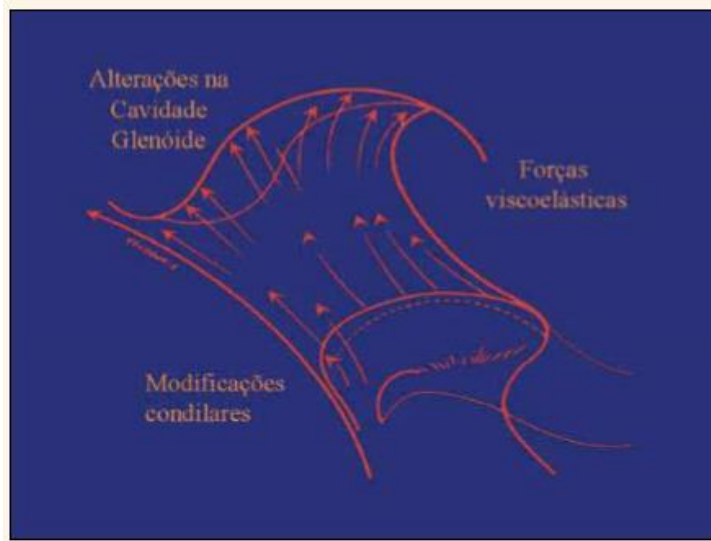


Figura 22. Movimientos del condilo.²⁴

La existencia de cartílago en el cóndilo no sólo son estimulados por la acción hormonal, sino también por factores externos, como es la actividad del músculo pterigoideo, externo estimula la actividad mitótica en la capa precondroblástica del cóndilo mandibular. Por tanto, la propulsión mandibular provocada por un aparato funcional es capaz de estimular al cartílago condilar y aumentar la longitud efectiva de este hueso. También se ha encontrado una remodelación en la parte anterior de la fosa glenoidea, lo cual contribuye a un posicionamiento más anterior de la mandíbula



CONCLUSIONES

Después de la revisión realizada se puede determinar que el cóndilo es un centro de crecimiento y que está directamente relacionado con el correcto funcionamiento de la articulación temporomandibular. Así mismo se puede notar los cambios condilares favorable causados por ciertos aparatos ortopédicos:

El uso de pistas planas provoca que el cóndilo mandibular tome una forma oval y que el cartílago condilar tenga mayor funcionalidad.

La colocación de mentonera para clase III ocasiona en el cóndilo un desplazamiento posterior llevándolo hacia la fosa, consiguiendo un cambio en su morfología de forma más aplanada en la parte posterior.

El Bionator ejerce fuerzas en la parte más superior y posterior del cóndilo que son favorables en la estimulación del crecimiento condilar.

El Bimler lleva a la mandíbula a una posición retruida esto hace que el cóndilo modifique su posición y su morfología.

El Herbst realiza un incremento óseo de la parte distal del cóndilo de adultos jóvenes.

El Klammt consigue una propulsión mandibular capaz de estimular al cartílago condilar y aumentar la longitud efectiva de este hueso.

El diagnóstico y tratamiento para el uso de esta aparatología es responsabilidad del especialista, el cirujano dentista de practica general deberá reconocer maloclusiones y estar consciente de sus limitaciones para el tratamiento de estas y remitirlas al ortodoncista

REFERENCIA BIBLIOGRAFICA

- 1- Claudet Angulo Paola Consuelo, Análisis de los cambios verticales óseos y dentoalveolares en pacientes tratados con aparatos funcionales de avance mandibular [Tesis doctoral], Universidad Complutense de Madrid Facultad de odontología, 2016.
- 2- Castellano Navarro, J.M.; Navano García, R.; Santana, R.; Martín García, F. Fisiología de la articulación temporomandibular, CANARIAS MÉDICA Y QUIRÚRGICA Septiembre - Diciembre 2006.
- 3- Latarjet M. y Ruíz Liard A. Anatomía Humana. Editorial Médica Panamericana. Barcelona 2010.
- 4- Vargas Fernando Matamala, Morphology and Morphometry of the Temporomandibular Joint Disc in Human Fetus and Adults, Int. J. Morphol. v.24 n.2 Temuco jun. 2006.
- 5- Ana Isabel Ramos, Terapia manual en las disfunciones de la articulación temporomandibular: revisión bibliográfica, terapia manual en las disfunciones de la articulación temporomandibular.
- 6- Pozo Kreilinge José Juan, la región posterior de la cápsula de la articulación temporomandibular [tesis doctoral]. universidad complutense de Madrid Facultad de odontología. 2010.
- 7- Graber T. Ortopedia dentofacial con aparatos funcionales. 2ª Ed. Madrid. Editorial Harcourt. 1998.
- 8- Luciana Fonseca Merigue Ana Cláudia de Castro Ferreira, Tomographic evaluation of the temporomandibular joint in malocclusion subjects: condylar morphology and position, 1Braz Oral Res [online]. 2016;30:e17
- 9- Lina Patricia Cordoba Posso¹ Adan Casasa Araujo², Beatriz Gurrola Martínez, Tratamiento de ortodoncia y cambios en los cóndilos, Revista Latinoamericana de Ortodoncia y Odontopediatría.

- 10-Félix A. Companioni Landín,, Anatomía aplicada a la estomatología, España, 2012.
- 11-Espinal-Botero Gabriel, Méndez-Gallo Olga, Condylar changes by Planas Indirect Compound Tracks on Class II malocclusion evaluated with Cone Beam, Revista CES Odontología 2015,
- 12-Rosso P. Aspectos Biológicos del Desarrollo. Pediatría Meneghello. 5ª Edición. Editorial Médica Panamericana. Buenos Aires. 1997.
- 13-M D'Attilio, D Rodolfo, A Filippakos, M Saccucci, F Festa, D Tripodi, Second Class Resolver: a retrospective analysis. Journal European journal of paediatric dentistry: official journal of European Academy of Paediatric Dentistry, 2014.
- 14-Da Silva de Carballo Luzia, consideraciones generales en el diagnóstico y tratamiento de las maloclusiones clase III, Revista Latinoamericana de Ortodoncia y Odontopediatría 2005; 1317-5823.
- 15-Parra Quintero N, Botero Mariaca PM. Aparatos de avance mandibular: ¿mito o realidad? Rev. Nac. Odontol. 2013 diciembre; 9 (edición especial): 57-73.
- 16-Matteo Saccucci, Michele D'Attilio, Daria Rodolfo, Felice Festa, Antonella Polimeni, Simona Tecco, Condylar volume and condylar area in class I, class II and class III young adult subjects, Journal Head & face medicine,2012.
- 17-Puigdollers Andreu, maloclusiones de Clase III Barcelona Revista Española Ortodontica 1999; 2.
- 18-Arias Araluce Mirtha M, Gonzalez Fernandez Mariela, Garcia Gonzalez Brismayda, Consideraciones practicas para la construcción de pistas planas, Rev. Cubana ortodontica 2000; 15(2):61-5.
- 19-LLamas-Carreras, José María, Results of Class II correction with a modified Bionator appliance, RCOE, 2005, Vol 10, N°1, 21-28

- 20-Bedoya Antonio, Franco-Quinter Germán, Treatment of malocclusion class II with orthopedic functional appliances: Bionator. A case report, *Revista Estomatologica*. 2010; 18(1):24-29.
- 21-Bedoya Antonio, Gallego Mónica, Mordida cruzada anterior: tratamiento con ortopedia maxilar funcional Bimler C. Reporte de caso, *Revista Estomatologica* 2011; 19(2):24-2.
- 22-Alencar Maia Savana, Palomino-Gómez Sandra Patricia, Sampaio Dib Luana, Tratamiento de maloclusión clase ii división 1 con el aparato de herbst tipo férula, después del pico de crecimiento puberal, *Acta Odontológica Venezolana* 2011 volumen 49 nº 2.
- 23-Breman, Pancherz. Efficiency of early and late Class II Division 1 treatment. *Am J Orthod* 2002; 121:31-7.
- 24-Condezo Valderrama Michel, Tratamiento Craneofacial Miofuncional Postural Clase II con Activador Elástico Klammt I, *dental tribune Hispanic & Latin America* 2015; 15.
- 25-Perez Garcia Lizandro, Saez Luna Mayra, adaptación funcional con el uso del activador de klammt relacionada con el grado de protusion mandibular, *Rev Cubana Ortodontica* 2001, 16(2),96-101.