



UNIVERSIDAD NACIONAL AUTÓNOMA DE  
MÉXICO

---

---



## **FACULTAD DE ODONTOLOGÍA**

IMPORTANCIA DE LA INTERCONSULTA MÉDICA  
ORTOPÉDICA Y OTORRINOLARINGOLÓGICA  
PARA LOGRAR EL ÉXITO DEL TRATAMIENTO  
ORTODÓNTICO PREVENTIVO E INTERCEPTIVO.

### **T E S I N A**

QUE PARA OBTENER EL TÍTULO DE

**C I R U J A N A   D E N T I S T A**

P R E S E N T A:

ANDREA HERNÁNDEZ SALGADO

TUTORA: Esp. ELVIA ISELA MIRAMÓN  
MARTÍNEZ

CIUDAD UNIVERSITARIA, CDMX

2016



Universidad Nacional  
Autónoma de México



**UNAM – Dirección General de Bibliotecas**  
**Tesis Digitales**  
**Restricciones de uso**

**DERECHOS RESERVADOS ©**  
**PROHIBIDA SU REPRODUCCIÓN TOTAL O PARCIAL**

Todo el material contenido en esta tesis esta protegido por la Ley Federal del Derecho de Autor (LFDA) de los Estados Unidos Mexicanos (México).

El uso de imágenes, fragmentos de videos, y demás material que sea objeto de protección de los derechos de autor, será exclusivamente para fines educativos e informativos y deberá citar la fuente donde la obtuvo mencionando el autor o autores. Cualquier uso distinto como el lucro, reproducción, edición o modificación, será perseguido y sancionado por el respectivo titular de los Derechos de Autor.

**A la Universidad Nacional Autónoma de México:**

Por permitirme formar parte de la máxima casa de estudios de nuestro país.

Recordando que la educación es un privilegio.

**A mis padres:**

**Mtra. Rosalinda Salgado Meneses e Ing. Ricardo Hernández Estrada**

Por su amor y apoyo incondicional, durante toda mi vida y mi formación académica, por motivarme siempre a crecer y superarme en todo sentido. Gracias totales.

**A Miguel:**

Por su cariño y compañía durante este trayecto que parecía inalcanzable.

Nunca olvides que si te lo propones, puedes lograr lo que sea. Koishiteru.

**A las doctoras:**

**Yeimi Núñez Lozano y Elvia Isela Miramón Martínez**

Por despertar en mí el interés por el estudio de la Ortodoncia, especialidad que guiaría mi elección de carrera y mi formación profesional.

# ÍNDICE

• <b>INTRODUCCIÓN.....</b>	<b>6</b>
• <b>OBJETIVO.....</b>	<b>8</b>
• <b>CAPÍTULO I.....</b>	<b>9</b>
<b>INTERCONSULTA MÉDICA</b>	
1.1 Definición de interconsulta médica.....	9
1.2 Principales motivos para solicitar una interconsulta médica.....	10
1.3 ¿Referencia o interconsulta?.....	11
1.4 Características del formato de interconsulta.....	12
1.5 Problemáticas que pueden generarse durante la interconsulta...	14
• <b>CAPÍTULO II.....</b>	<b>20</b>
<b>OCLUSIÓN EN ORTODONCIA</b>	
2.1 Definición de oclusión.....	21
2.2 Clasificación de la oclusión.....	22
2.3 Definición de maloclusión dental.....	25
2.4 Etiología de las maloclusiones dentales.....	26
2.4.1 Hábitos orales como factor etiológico de la maloclusión	28
2.5 Edward Hartley Angle (1855-1930).....	30
2.6 Clasificación de Angle de las maloclusiones dentales.....	31

• **CAPÍTULO III..... 36**

**RELACIÓN ORTOPEDIA Y ORTODONCIA**

3.1 Anatomía general del complejo cráneoocervical.....	37
3.1.1 Osteología.....	37
3.1.1.1 Huesos craneales.....	38
3.1.1.2 Huesos faciales.....	44
3.1.2 Columna vertebral.....	49
3.1.2.1 Curvaturas de la columna vertebral.....	51
3.1.3 Miología.....	52
3.2 Definición de postura.....	56
3.3 Receptores posturales.....	57
3.3.1 Pie.....	59
3.3.1.1 Arcos del pie.....	61
3.4 Biomecánica postural.....	62
3.5 Alteraciones posturales más frecuentes.....	65
3.5.1 Diagnóstico de alteraciones posturales.....	69
3.6 Postura corporal y su relación con la maloclusión.....	71

• <b>CAPÍTULO IV.....</b>	<b>73</b>
<b>RELACIÓN OTORRINOLARINGOLOGÍA Y ORTODONCIA</b>	
4.1 Anatomía general del complejo oronasal.....	74
4.1.1 Cavidad oral.....	74
4.1.2 Nariz.....	75
4.1.2.1 Pirámide nasal.....	75
4.1.2.2 Fosas nasales.....	76
4.1.2.3 Faringe.....	77
4.1.3 Oído.....	78
4.1.3.1 Oído externo. ....	78
4.1.3.2 Oído medio. ....	79
4.1.3.3 Oído interno. ....	79
4.2 Biomecánica de la respiración.....	80
4.3 Alteraciones más frecuentes de vías aéreas.....	82
4.3.1 Diagnóstico de las alteraciones de vías aéreas.....	84
4.4 Obstrucción de vías aéreas y su relación con la maloclusión.....	86
4.5 Biomecánica del sistema vestibular: Equilibrio y audición.....	87
4.6 Alteraciones más frecuentes del sistema vestibular.....	89
4.6.1 Diagnóstico de las alteraciones del sistema vestibular.....	91
4.7 Alteraciones del sistema vestibular y su relación con la maloclusión.....	92
• <b>CONCLUSIONES.....</b>	<b>93</b>
• <b>REFERENCIAS BIBLIOGRÁFICAS.....</b>	<b>94</b>

## INTRODUCCIÓN

El cuerpo humano es una estructura compleja, constituida por diversos aparatos y sistemas que funcionan de manera conjunta e íntimamente articulada, por lo cual, no pueden ser estudiados ni atendidos de manera independiente y aislada. El sistema estomatognático se encuentra anatómicamente relacionado con el sistema respiratorio, músculos y vértebras cervicales de manera que, los cambios o alteraciones asociados a enfermedades orgánicas o sistémicas de las vías aéreas superiores y el complejo cráneocervical, pueden repercutir de manera directa en la postura corporal y condicionar el desarrollo de maloclusiones dentales.

Esta premisa ha ocasionado que el modelo de asistencia médica y odontológica actual se encuentre dirigido a resolver no sólo el motivo principal por el cual el paciente acude a consulta, sino que la práctica clínica se realice bajo el concepto de salud integral. El término integral hace referencia a “la unión de elementos separados que componen un todo”.

En el caso de la asistencia sanitaria, el término de atención integral hace referencia al equipo multidisciplinario conformado por profesionales y especialistas de distintas áreas de la salud, con funciones diferentes y formación propia, que comparten sus conocimientos y coordinan sus acciones para conseguir un objetivo común, mejorar la atención del paciente.

Para que un equipo médico-odontológico trabaje de forma armónica son requisitos indispensables la comunicación, el consenso y el respeto a la identidad propia y conocimientos especializados de cada profesional.

Esto puede lograrse a través de la interconsulta médica, la cual se define como un “medio de comunicación entre profesionales del área de la salud, con diferentes áreas de experiencia”. Su objetivo principal consiste en facilitar el intercambio de información, opiniones y consejos entre profesionales sanitarios, para brindar atención óptima a los múltiples problemas de salud del paciente que acude a consulta.

La elaboración adecuada de un formato de interconsulta médica requiere que el odontólogo posea conocimientos básicos de las características específicas en salud y enfermedad de las estructuras anatómicas que conforman el complejo cráneo cervical y oronasal y que comprenda como se relacionan estas con el sistema estomatognático. Es necesario reiterar que con esto no se espera que el odontólogo realice un diagnóstico definitivo del estado de salud general del paciente, o indique un tratamiento médico fuera de su campo de acción, sin embargo, la comprensión del lenguaje médico resulta fundamental para determinar si el tratamiento ortodóntico previsto puede llegar a afectar o verse afectado por el estado de salud general del paciente.

Previo a la solicitud de una interconsulta médica el odontólogo deberá realizar un examen clínico minucioso y solicitar al paciente los estudios de laboratorio pertinentes para respaldar su hipótesis diagnóstica. Es de suma importancia que el formato de interconsulta explique de manera clara al profesional interconsultante, el motivo preciso por el cual se le envía.

Además, se deberá explicar al paciente la función de la interconsulta médica, reiterándole que dicho procedimiento se realiza como parte de un plan de tratamiento integral, para mejorar el pronóstico del tratamiento ortodóntico previsto, y no por falta de competencia de su odontólogo.



## OBJETIVO

Reconocer la importancia de la interconsulta médica ortopédica y otorrinolaringológica para el éxito del tratamiento ortodóntico preventivo e interceptivo, como medio auxiliar para la prevención y diagnóstico oportuno de las alteraciones del complejo cráneocervical y oronasal, que favorezca su atención simultánea al tratamiento odontológico en los pacientes que así lo requieran, para lograr el cumplimiento exitoso de los objetivos establecidos durante la elaboración del plan de tratamiento ortodóntico integral.

### **Se pretende lograr el objetivo antes mencionado a través de:**

- Definir la función de la interconsulta médica, reconociendo su importancia en la elaboración del plan de tratamiento ortodóntico.
- Analizar los principales problemas que puedan surgir durante la solicitud de una interconsulta médica y cómo solucionarlos.
- Definir las estructuras básicas que conforman el complejo cráneocervical y oronasal, estableciendo su relación anatómica y funcional con los componentes del sistema estomatognático.
- Conocer las principales alteraciones del complejo cráneocervical y oronasal, analizando las pruebas diagnósticas auxiliares disponibles para su detección durante la consulta odontológica y ortodóntica.
- Evaluar la relación de las alteraciones del complejo cráneocervical y oronasal con las maloclusiones dentales, las alteraciones posturales y del sistema vestibular, así como los trastornos temporomandibulares.

# **CAPÍTULO I**

## **INTERCONSULTA MÉDICA**

Todos profesionales del área de la salud, independientemente de su especialidad, necesitan en ciertos casos el apoyo de otros profesionales para dirigir de manera adecuada el tratamiento de sus pacientes. A medida que los médicos y odontólogos centralizan su entrenamiento y limitan su área de trabajo, pueden consultar a las diversas especialidades, permitiéndose solicitar la opinión y consejos de otros profesionales para resolver de manera más completa los múltiples problemas de salud que puedan presentar sus pacientes. Esa es la finalidad de las instituciones educativas de enseñar a los futuros profesionales a limitar sus procedimientos médicos y odontológicos.

### **1.1 DEFINICIÓN DE INTERCONSULTA MÉDICA**

La interconsulta médica se define como el “procedimiento que permite la participación de otro profesional de la salud a fin de proporcionar atención integral al paciente, a solicitud del médico tratante”<sup>1</sup>. En el caso de la práctica odontológica se refiere a la interacción profesional entre el cirujano dentista que solicita asesoría y el especialista médico u odontológico que la aporta.

La interconsulta puede dirigirse a cualquier profesional del área de la salud, incluyendo otro cirujano dentista, un médico familiar o un miembro de cualquiera de las especialidades médicas u odontológicas, recordando siempre que el odontólogo conservará la máxima responsabilidad con respecto al tratamiento ortodóntico, motivo principal de consulta del paciente.

---

<sup>1</sup> Norma Oficial Mexicana NOM-168-SSA1-1998, Del Expediente Clínico (Numeral 4.6). Diario Oficial de la Federación de 9-14-1999.

## 1.2 PRINCIPALES MOTIVOS PARA SOLICITAR UNA INTERCONSULTA MÉDICA

El odontólogo puede solicitar una interconsulta por los siguientes motivos<sup>2</sup>:

- **Necesidad de un diagnóstico o terapéutica de mayor complejidad.**  
Cuando se reconoce que el problema de paciente excede nuestro campo de acción y requiere ser abordado desde otra área.
- **Necesidad de un enfoque multidisciplinario.**  
Para mejorar el pronóstico del plan de tratamiento previsto, buscando solucionar las diversas alteraciones que presente el paciente.
- **A solicitud del paciente o de sus tutores.**  
Cuando existan problemáticas distintas al motivo principal de consulta, que afecten el tratamiento ortodóntico o se vean afectadas por este.
- **Evolución no satisfactoria del problema del paciente.**  
Si los resultados del tratamiento ortodóntico no son los esperados, a pesar de haber realizado un adecuado diagnóstico inicial.
- **Diagnóstico presuntivo de enfermedad con mal pronóstico.**  
Cuando se observen signos que hagan sospechar de la presencia de alteraciones que puedan afectar la calidad de vida del paciente.
- **Para tranquilidad del odontólogo.**  
Cuando considere conveniente solicitar la opinión de otro profesional.

---

<sup>2</sup> Hallado en: <http://www.universidad-justosierra.edu.mx/univ/e-endo/clinicas/MppC.pdf>

### 1.3 ¿REFERENCIA O INTERCONSULTA?

La referencia o remisión alude a la transferencia de la responsabilidad en cualquier aspecto del cuidado del paciente. Idealmente esta transferencia nunca debería ser total, puesto que todos los profesionales implicados en el tratamiento médico-odontológico de un paciente, deben asumir la responsabilidad de buscar su bienestar integral.

En la referencia un paciente con determinado problema recibe diagnóstico y tratamiento por parte del médico consultor durante todo el curso de la enfermedad, o durante un período de tiempo corto o largo. En este caso se solicitan los servicios de otro profesional para un determinado fin y por un tiempo limitado, como por ejemplo, en el caso de un paciente que necesite ser operado. En otros casos no habrá límite de tiempo, según la complejidad de la atención al paciente, como es el caso de un paciente comprometido sistémicamente que requiera seguimiento médico de por vida.

Es indispensable al referir a un paciente, proporcionar toda la información necesaria al médico que lo atenderá: datos relevantes obtenidos del expediente clínico, exámenes complementarios, impresión diagnóstica, tratamientos realizados, evolución y motivo por el cual se le remite<sup>3</sup>. De igual modo, cuando el paciente es enviado de vuelta con el odontólogo solicitante, ya sea después del alta hospitalaria, posterior a una evaluación o un período de atención por parte del médico consultor, este debe enviar la información que permita al odontólogo continuar con el tratamiento ortodóntico.

---

<sup>3</sup> Díaz Novás J, Gallego Machado B. La interconsulta y la referencia. Rev Cubana Med Gen Integr. 2005; 21(3-4).

## **1.4 CARACTERÍSTICAS DEL FORMATO DE INTERCONSULTA**

El formato de solicitud de interconsulta deberá ser elaborado por el odontólogo tratante, previa notificación al paciente sobre los procedimientos a seguir para su atención a nivel médico y hospitalario, y puede ser solicitado en cualquier momento del tratamiento ortodóntico en que sea requerido. Su contenido deberá ser claro y preciso para facilitar la participación del profesional consultado, al proporcionarle la información más relevante obtenida a través del interrogatorio y examen clínico realizados al paciente. Para su elaboración, este documento se basa en lo enunciado en la Norma Oficial Mexicana del Expediente Clínico<sup>4</sup>, la cual establece lo siguiente:

### **NOM-168-SSA1-1998 Numeral 6.3: Nota de interconsulta.**

La nota deberá elaborarla el médico consultado y deberá contar con:

- **Criterios diagnósticos y plan de estudios**
- **Sugerencias diagnósticas y de tratamiento**
- **Los demás que marca el numeral 7.1 de esta norma**

### **NOM-168-SSA1-1998 Numeral 7.1 Nota inicial.**

Deberá elaborarla el médico y deberá contener lo siguiente:

- **Fecha y hora en que se otorga el servicio**
- **Signos vitales y motivo de la consulta**
- **Resumen del interrogatorio, exploración física y estado mental**
- **Diagnósticos o problemas clínicos**
- **Resultados de estudios auxiliares de diagnóstico y tratamiento**
- **Pronóstico y plan de tratamiento**

---

<sup>4</sup> Medrano Morales J, Pérez Mata F. Expediente Clínico odontológico: Cómo elaborarlo, integrarlo, manejarlo y archivarlo conforme a la normativa. 1ª ed. México: Trillas; 2012.

A continuación se muestra un ejemplo de formato de interconsulta:



**Universidad Nacional Autónoma de México**  
**Facultad de Odontología**

**Clínica Periférica Azcapotzalco**  
**Víctor Hernández Covarrubias**



**Hernández Salgado Andrea**  
**Cirujana Dentista**

**México, CDMX. A 19 de Agosto de 2016**

**Esp. Karen Arango Trujano:**

Solicito su valoración clínica debido a que acude al servicio de atención odontológica de la Clínica Periférica Azcapotzalco, Iván Uribe Rodríguez, paciente masculino de 13 años de edad, en compañía de su tutora, misma que refiere que el paciente ha recibido atención odontopediátrica y ortopédica previa en esta misma clínica, por lo cual desean continuar con el tratamiento. Al examen clínico se observa un somatotipo ectomorfo, dolicocefálico y dolicofacial, competencia labial y tono muscular normal. Al análisis bucal presenta apiñamiento dental, supraerupción del O.D 23, giroversión del O.D. 13, 33 y 43, infraerupción del O.D. 43, mordida abierta anterior bilateral, y desviación de la línea media inferior hacia el lado izquierdo.

El paciente ha presentado avances poco significativos durante su tratamiento ortopédico previo, y se ha mostrado renuente a cooperar mediante el uso de placas activas removibles superior e inferior. Sin embargo, a petición del paciente y su tutora, se pretende retomar el tratamiento con aparatología fija. Adjunto fotografías clínicas intraorales, ortopantomografía y cefalograma del paciente.

De antemano agradezco el apoyo que pueda brindarme en este caso.

**Atentamente:**

Firma

**C.D. Hernández Salgado Andrea**  
**Cédula Profesional:** 000000000  
**Teléfono celular:** 5516840420  
**Correo electrónico:** xfactorinvestigations@hotmail.it

**Teléfono de clínica:** 01 55 5382 1742.  
**Dirección de clínica:** Víctor Hernández Covarrubias SN, Tierra Nueva, Azcapotzalco 02130.

## 1.5 PROBLEMÁTICAS QUE PUEDEN GENERARSE DURANTE LA INTERCONSULTA

Aunque la interconsulta médica constituye el sistema habitual de relación entre los diversos servicios sanitarios, se dispone de muy poca información sobre este aspecto de la actividad clínica. Esto supone un importante problema tanto para el odontólogo tratante como para el médico consultor, al ser un trabajo no programado y discontinuo, que puede resultar en una actuación interdisciplinaria poco eficaz y costosa económicamente. (Figura 1)

Por ello resulta conveniente que los profesionales involucrados en el tratamiento ortodóntico integral de un paciente, conozcan los principales problemas que pueden generarse durante el desarrollo del proceso de interconsulta, de manera que sean capaces de prevenirlos y solucionarlos<sup>5</sup>.



Figura 1. El proceso de interconsulta requiere la participación activa de los profesionales involucrados y el paciente<sup>6</sup>.

---

<sup>5</sup> Montero Ruiz E, López Álvarez J. La interconsulta médica: problemas y soluciones. Med Clin (Barc). 2011; 136(11).

<sup>6</sup> Hallado en: <http://alxo.com.co>

## **Problemas de la interconsulta médico-odontológica**

- **Confusión**

El proceso de interconsulta médico-odontológica genera confusión entre los profesionales implicados en ella, respecto a cuál es su propósito principal y las razones por las cuales se solicita. Esto se debe a que las diversas especialidades médicas y odontológicas poseen perspectivas y expectativas distintas sobre la interconsulta. Con frecuencia el odontólogo solicitante no hace una pregunta clara, el médico consultor no responde al problema planteado y las recomendaciones sugeridas se ignoran o se descalifican.

Estos problemas ocasionan que la comunicación entre ambas partes sea inefectiva, ocasionando una pérdida de tiempo tanto para los profesionales como para el paciente, y generando un sentido de dilución de la responsabilidad que perjudica el desarrollo del tratamiento ortodóntico.

- **Mecanismo de puesta en marcha**

Este mecanismo hace referencia a la capacidad del odontólogo tratante para detectar una situación que excede su campo de acción y requiere la intervención de otro especialista. Dicho proceso depende de los conocimientos y habilidades del profesional que solicita la interconsulta y por tanto, resulta incoherente, ya que demanda que el odontólogo detecte de manera oportuna un problema para el que no está calificado.

Esta situación es particularmente grave, debido a que son escasas las ocasiones en que la solicitud de interconsulta médica se realiza de manera preventiva, programada o protocolizada. La interconsulta médica prácticamente se desarrolla a demanda, cuando se presentan complicaciones posteriores al inicio del tratamiento ortodóntico.



- **Concordancia solicitante-consultor**

Comúnmente existen desacuerdos sobre los motivos o el momento apropiado para solicitar la interconsulta médica. Es probable que debido a una falta de preparación o interés, el odontólogo solicite con frecuencia la interconsulta en un momento evolutivo del proceso diagnosticado demasiado precoz o tardío, o por motivos poco claros para el médico consultor. Esta falta de acuerdo entre ambos profesionales puede ocasionar que su interacción se torne hostil, debido a que el odontólogo tratante puede pensar que no se le presta ayuda de forma adecuada, y el médico consultor que se le intenta cargar con una responsabilidad que no le corresponde.

- **Tipo de respuesta**

Los requisitos para la elaboración de la nota de interconsulta se encuentran basados en la NOM-168-SSA1-1998 del Expediente Clínico, sin embargo, el formato final de respuesta no se encuentra estandarizado y puede variar con el mismo médico consultor en diferentes interconsultas. (Figura 2)




Figura 2. Idealmente la respuesta a la solicitud de interconsulta debe enviarse por escrito<sup>7</sup>.

---

<sup>7</sup> Hallado en: <http://www.centromedicomaracena.es>

La respuesta dada a una solicitud de interconsulta puede ser de dos tipos:

- **Recomendaciones:** Consiste en una serie de sugerencias por parte del médico consultor que el odontólogo tratante debe valorar y poner en práctica durante el desarrollo del tratamiento ortodóntico. Este sistema presenta el inconveniente de depender del criterio y formación del odontólogo para acatar las recomendaciones.
- **Comanagement:** Consiste en un proceso a través del cual el médico consultor solicita estudios auxiliares al paciente, para obtener mayor información de su padecimiento y desarrollar un plan de tratamiento de acuerdo a su criterio y de forma paralela al tratamiento ortodóntico. Este sistema resulta más eficaz en la resolución de las diversas alteraciones que presenta el paciente, pero requiere un alto grado de comunicación y coordinación entre profesionales.
- **Transferencia-delimitación de responsabilidad**

Es fundamental establecer los límites de responsabilidad durante el desarrollo de la interconsulta médica, así como la adecuada transferencia de ésta entre el odontólogo tratante y el médico consultor. Resulta común que el odontólogo tratante considere que el problema principal a solucionar es el que motiva la interconsulta médica y se desentienda del paciente al referirlo a otro profesional. Además, es frecuente que el médico consultor se limite a tratar únicamente el problema por el cual se le refiere al paciente, sin interesarse por ampliar más su actuación dentro del tratamiento ortodóntico.

Estas situaciones de vacío de responsabilidad pueden provocar problemas de comunicación entre médicos y odontólogos, así como omisiones por parte de ambos profesionales con un impacto negativo sobre el paciente.

- **Comunicación**

La comunicación verbal entre profesionales es un aspecto fundamental para el correcto desarrollo de la interconsulta médico-odontológica, especialmente cuando existen distintos especialistas implicados en un plan de tratamiento. Para que sea efectiva, la comunicación verbal debe realizarse de forma correcta y en condiciones adecuadas. Causas de una transmisión deficiente de información son los ruidos ambientales, consultorios o áreas sonoramente inadecuadas o con presencia de distractores que impiden la conversación, la estructura jerárquica de la medicina que puede dificultar la discusión abierta de los casos clínicos, las barreras de lenguaje, la pérdida de la comunicación directa y personal debida al auge de los medios electrónicos, y la falta de tiempo por parte de ambos profesionales. También pueden producirse problemas de comunicación si la interconsulta se realiza a través de terceros participantes, como residentes, estudiantes o asistentes. (Figura 3)



Figura 3. El diálogo entre especialistas es fundamental para el desarrollo exitoso de la interconsulta<sup>8</sup>.

---

<sup>8</sup> Hallado en: <http://cirugia-medicina-estetica.rceestetica.com>

La comunicación verbal puede fallar por falta de motivación del médico consultor, pero es más común el escaso interés del odontólogo solicitante. La falta de comunicación efectiva impide el adecuado seguimiento de la interconsulta y potencia la repetición inadecuada de esta. Además, los fallos de comunicación entre profesionales pueden ocasionar al paciente, conflictos adicionales como la pérdida de tiempo valioso para la resolución de sus problemas de salud, gasto económico mayor ocasionado por la necesidad de realizarse análisis adicionales e incluso poner en riesgo su vida, como en el caso de las interacciones farmacológicas no previstas durante el tratamiento.

- **Otros problemas**

Otras problemáticas que pueden generarse durante la solicitud de una interconsulta, son la dificultad de acceso al médico consultor, el tiempo prolongado de respuesta una vez recibida la interconsulta y el seguimiento escaso que hace de la misma. La rapidez con la que se responde es fundamental, las interconsultas urgentes deben contestarse de inmediato y el resto preferiblemente el mismo día o en 24 horas máximo. Idealmente es conveniente el seguimiento previo y posterior a cada consulta y el apoyo continuo al médico solicitante, previene posibles complicaciones, evita repeticiones de la interconsulta y mejora la relación entre profesionales.

Otra carencia grave es el escaso conocimiento por parte del odontólogo sobre las distintas enfermedades que pueden afectar el desarrollo del tratamiento ortodóntico. La mayoría de los profesionales aprenden a solicitar la interconsulta a través del método de ensayo y error, debido a que durante su formación, se les ofrece escasa o nula información al respecto. Es poco frecuente que los datos obtenidos durante el desarrollo de la interconsulta sean anexados al expediente clínico, con la consiguiente pérdida de información que esto supone. La actividad asistencial desarrollada mediante la interconsulta médico-odontológica no se valora adecuadamente.

## **CAPÍTULO II**

### **OCCLUSIÓN EN ORTODONCIA**

La Ortodoncia, es considerada la especialidad odontológica responsable del diagnóstico, prevención, intercepción y tratamiento de todas las formas clínicas de maloclusión y anomalías en las estructuras dentofaciales y óseas circundantes. Su ejercicio incluye el diseño, aplicación y control de la aparatología mecánica (uso de fuerzas físicas para ocasionar movimientos controlados de los dientes o de los arcos dentarios), así como el cuidado y guía de la dentición y estructuras de soporte con el fin de obtener y mantener relaciones dento-esqueléticas óptimas en equilibrio funcional y estético<sup>9</sup>.

El tratamiento ortodóntico en todas sus etapas (preventiva, interceptiva y correctiva), tiene como objetivo primordial, el establecimiento de una oclusión adecuada, que permita el correcto funcionamiento del aparato estomatognático y satisfaga las expectativas estéticas del paciente. Para alcanzar estos objetivos es importante que el odontólogo comprenda y aplique los principios fundamentales de la oclusión y desarrolle las habilidades necesarias para reconocer y tratar las alteraciones oclusales.

El uso adecuado de los principios de armonía oclusal aporta numerosos beneficios al plan de tratamiento ortodóntico integral, ya que proporciona mayor comodidad al paciente, favorece la longevidad de las restauraciones, facilita la obtención de la estabilidad oclusal y una estética mejorada. Además, permite al odontólogo realizar tratamiento más efectivos y eficaces al disminuir el tiempo invertido en ajustes y disminuir sus niveles de estrés<sup>10</sup>.

---

<sup>9</sup> Canut Brusola, J. A. Ortodoncia clínica y terapéutica. 1° ed. Barcelona: Masson-Salvat Odontología; 1992.

<sup>10</sup> Dawson, P. E. Oclusión funcional: Diseño de la sonrisa a partir de la ATM. Primera parte. 1° ed. Venezuela: Amolca; 2009.

## 2.1 DEFINICIÓN DE OCLUSIÓN

La oclusión en odontología puede ser definida de manera sencilla como “la relación de contacto entre los dientes maxilares y mandibulares”<sup>11</sup>. Este concepto no hace referencia únicamente a las relaciones concernientes al cierre de las arcadas dentarias, sino que abarca también la posición de los dientes en su arco, la relación del diente con el periodonto y con las estructuras anexas al aparato estomatognático. El conjunto de estos elementos, determina un patrón oclusal único para cada paciente, que en relación a la posición de la mandíbula, puede ser analizado en dos fases:

- **Oclusión estática.** Es la posición de máximo contacto dentario de las superficies dentales superiores con las inferiores, en posición de reposo mandibular. Se clasifica en base a la relación incisiva y molar.
- **Oclusión dinámica.** Se refiere al proceso a través del cual los contactos dentarios guían el movimiento mandibular hacia la posición de máxima intercuspidadación de las arcadas dentales. (Figura 4)

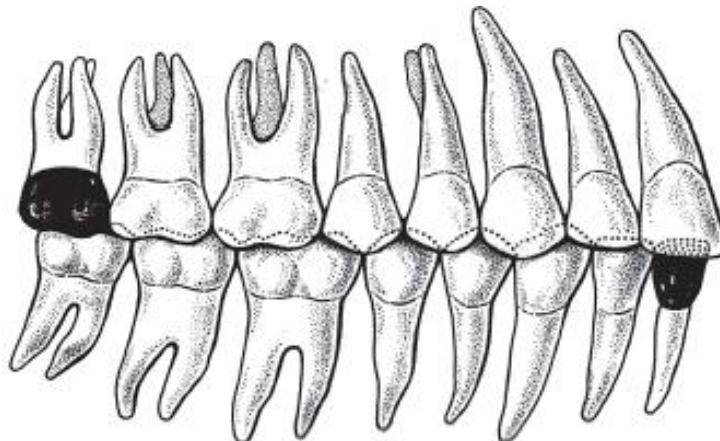


Figura 4. Posición de máxima intercuspidadación dental<sup>12</sup>.

<sup>11</sup> Daljit S G, Farhad B N. Ortodoncia: Principios y práctica. 1ª ed. México: Editorial El Manual Moderno; 2013.

<sup>12</sup> Hallado en: <http://gsdl.bvs.sld.cu/cgi-bin/library>

## 2.2 CLASIFICACIÓN DE LA OCLUSIÓN

Para diagnosticar y corregir las alteraciones oclusales, es necesario conocer primero las condiciones de armonía y normalidad que constituyen un patrón oclusal adecuado. De acuerdo a las características funcionales y estéticas del aparato estomatognático, se reconocen tres tipos generales de estados fisiológicos oclusales: oclusión ideal, oclusión normal y maloclusión.

- **Oclusión ideal**

También denominada oclusión óptima, se define como un estado de armonía anatómica y funcional entre los componentes del aparato estomatognático. Los pacientes con oclusión ideal poseen todos sus dientes permanentes alineados en excelente relación transversal, sagital y vertical, sin espacios interdentes, rotaciones ni apiñamiento. Presentan además, una relación molar armónica, donde la cúspide mesiovestibular del primer molar superior se articula en el surco vestibular del primer molar inferior, y la cúspide del canino superior se ajusta a la escotadura formada entre el canino inferior y el primer premolar. Las oclusiones ideales son poco frecuentes. (Figura 5)

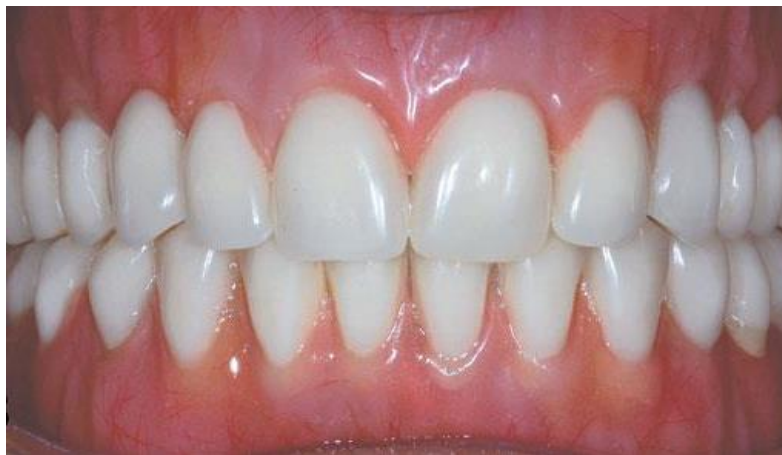

Figura 5. Una oclusión ideal relaciona armónicamente los conceptos de función y estética<sup>13</sup>.

---

<sup>13</sup> Barbosa Ribeiro A, Murillo Sucena P, et al. Sobredentaduras mandibulares Inmediatas: Revisión de literatura. Act Odon Ven. 2012; 50 (3).

- **Oclusión normal**

También denominada oclusión fisiológica, se define como un estado de equilibrio funcional alcanzado por la capacidad adaptativa de los tejidos, en presencia de diversos grados de alteración oclusal, que previene el deterioro de las estructuras involucradas en el proceso de la masticación. (Figura 6)

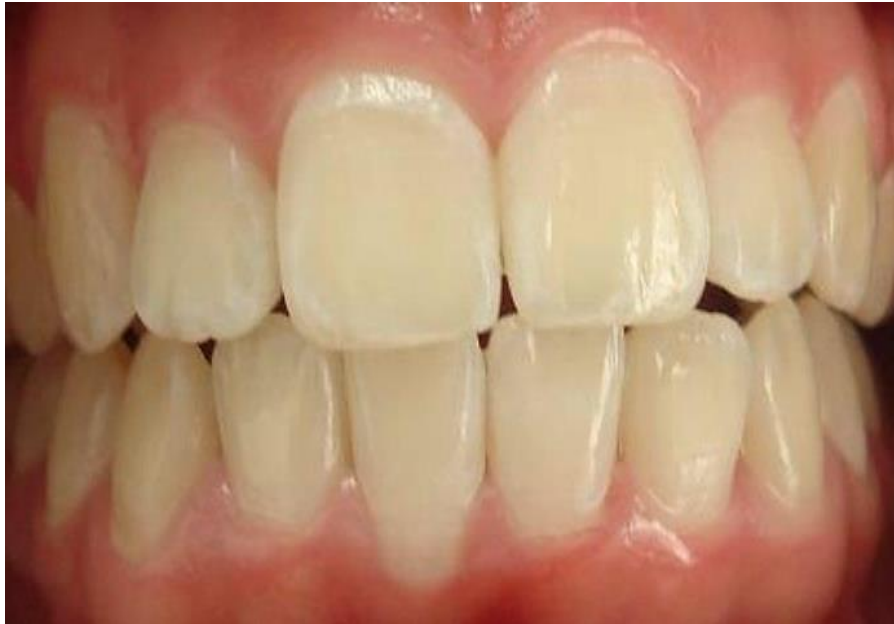

Figura 6. Una oclusión ideal relaciona armónicamente los conceptos de función y estética<sup>14</sup>.

Los pacientes con oclusión normal presentan rotaciones, apiñamiento y/o diastemas dentales mínimos, desviación de la línea media, así como ligeras variaciones en la sobremordida vertical y en la sobremordida horizontal.

La mayoría de estos pacientes trabajan en ausencia de sintomatología funcional mioarticular en relación a actividades parafuncionales, tanto durante la función como en reposo, aunque en algunos casos pueden presentar sintomatología subclínica. En la práctica clínica las oclusiones normales se presentan con mayor frecuencia que las oclusiones ideales.

---

<sup>14</sup> Hallado en: <http://www.gruporie.com>



## MALOCCLUSIONES DENTALES

Existen diversas alteraciones que pueden afectar la salud, estabilidad y funcionamiento del sistema estomatognático, entre ellas las maloclusiones dentales. Estas se presentan cuando existe desarmonía en las relaciones que guardan entre sí los dientes superiores e inferiores y las arcadas que los alojan, tanto en sentido transversal, como anteroposterior y vertical.

Las maloclusiones dentales son consideradas por la Organización Mundial de la Salud (OMS), como la tercera causa de morbilidad bucal a nivel mundial, precedidas únicamente por las lesiones cariosas y la enfermedad periodontal<sup>15</sup>. En México, constituyen un serio problema de salud pública, y debido a que su prevalencia e incidencia entre la población general es tan alta, es común pensar que “lo normal es tener una oclusión anormal”<sup>16</sup>.

Su importancia se establece no solo por el gran número de personas que las presentan, sino además por el impacto negativo que estas tienen sobre la salud del sistema estomatognático y el bienestar en general, principalmente en las sociedades actuales, donde la estética oral del individuo es considerada una de las metas primordiales del tratamiento ortodóntico.

La mayoría de las alteraciones bucales, y en particular las maloclusiones dentales, no ponen en riesgo la vida de quien las padece, sin embargo, pueden afectar la función masticatoria, los procesos de deglución, respiración y fonación. Su presencia también influye en el aspecto psicosocial, debido a que su efecto nocivo en la estética facial, devalúa la autoestima y disminuye la calidad de vida del paciente<sup>17</sup>.

---

<sup>15</sup> Cartes R. Maloclusiones y su impacto psicosocial en estudiantes de un liceo intercultural. *Int. J. Odontostomat.* 2010; 4 (1).

<sup>16</sup> Talley MM y cols. Causística de maloclusiones en el Departamento de Ortodoncia de la UNAM. *ROM* 2007; 11 (4).

<sup>17</sup> Murrieta Pruneda, J.F, Cruz Díaz P.A, López Aguilar J, Marques Dos Santos M.J, Zurita Murillo V. Prevalencia de maloclusiones dentales en un grupo de adolescentes mexicanos y su relación con la edad y el género. *Act. Odon. Ven.* 2005; 45 (1).

## 2.3 DEFINICIÓN DE MALOCLUSIÓN DENTAL

La maloclusión dental puede definirse como una desviación importante del esquema de oclusión ideal o normal, originado por cualquier alteración del crecimiento óseo y/o de las posiciones dentarias que impide una correcta función del aparato estomatognático, con las probables consecuencias que dicha disfunción tiene sobre las estructuras dentarias, los tejidos periodontales, la articulación temporomandibular y la estética facial. (Figura 7)

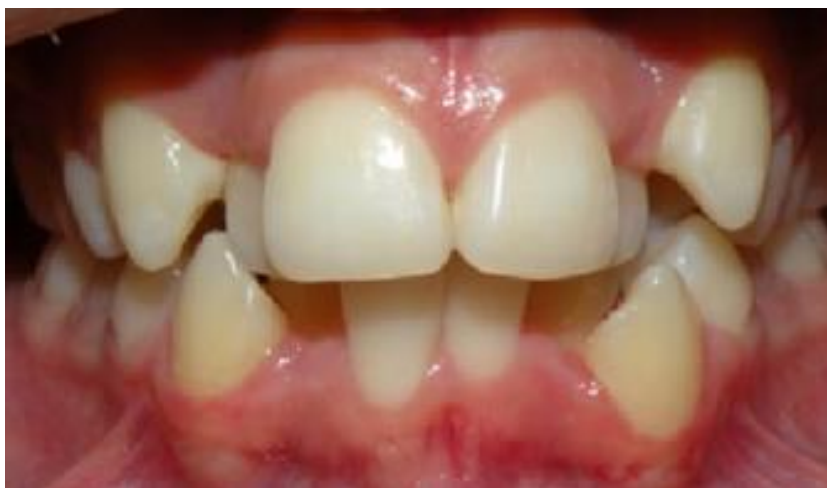

Figura 7. Las maloclusiones dentales afectan la armonía estética y funcional<sup>18</sup>.

Esta alteración interfiere en el desarrollo adecuado del complejo craneofacial, tanto en sentido vertical, como en sentido sagital y transversal, se presenta frecuentemente de manera combinada y no mejora ni remite con el crecimiento<sup>19</sup>. Es por tanto, muy importante, que el odontólogo aprenda a diagnosticarla y se capacite para prevenirla e interceptarla de manera oportuna, guiando el crecimiento esquelético del paciente en cualquiera de los planos del espacio afectados, y si fuera necesario, en los tres a la vez, a través de los medios ortopédicos y ortodónticos al alcance de su formación.

<sup>18</sup> Hallado en: <http://www.ortodonciacerioni.com.ar/casos.php>

<sup>19</sup> Sada M, De Girón J. Maloclusiones en la dentición temporal o mixta. An Pediatr Contin. 2006; 4 (1).

## 2.4 ETIOLOGÍA DE LAS MALOCLUSIONES DENTALES

Se denomina factor de riesgo a toda característica o circunstancia, ligada a una persona o a una población, la cual se encuentra asociada a la posibilidad de evolución de un proceso mórbido, sin que constituya necesariamente la causa o etiología directa de dicho evento. Los factores de riesgo constituyen una medida de probabilidad, tienen valor predictivo y pueden utilizarse en la elaboración de campañas preventivas en grupos poblacionales expuestos<sup>20</sup>. Es importante señalar que el individuo que presenta uno o más factores de riesgo no necesariamente se encuentra enfermo, pero sí se vuelve más susceptible y sus probabilidades de enfermarse se incrementan.

Las maloclusiones dentales están estrechamente relacionadas con distintos factores de riesgo, entre los que se encuentran el tipo de alimentación, la presencia de hábitos nocivos y el desarrollo de enfermedades sistémicas. Estos factores no actúan de forma aislada, sino que frecuentemente se presentan en conjunto, fortaleciendo en gran medida su efecto negativo sobre el crecimiento y desarrollo del sistema estomatognático.

Los efectos negativos que ocasiona la presencia de maloclusiones dentales, pueden observarse desde edades tempranas y al no ser tratados oportunamente, pueden mantenerse durante toda la vida del paciente, afectando su salud en general, lo que da una idea de la magnitud del problema que representan. Por ello resulta importante que el tratamiento ortodóntico integral se enfoque principalmente a reducir las maloclusiones dentales mediante el incremento de las acciones preventivas e interceptivas, fundamentalmente entre los pacientes infantiles y adolescentes.

---

<sup>20</sup> Santiso Cepero S, Torres Ulloa M, Álvarez Curbelo M, Cubero González R, López Martín D. Factores de mayor riesgo para maloclusiones dentarias desde la dentición temporal. Revisión bibliográfica. MEDICIEGO 2010; 16 (1).

Con el objetivo de facilitar el estudio y la comprensión de los factores etiológicos que ocasionan las maloclusiones dentales, diversos autores han utilizado diferentes métodos de clasificación. Algunas clasificaciones los dividen en factores congénitos y adquiridos, otras en factores indirectos o predisponentes y directos o determinantes<sup>21</sup>. Una tercera clasificación, propuesta por Graber<sup>22</sup>, los divide en factores generales y locales:

- **Factores generales:**

- Herencia
- Defectos congénitos
- Medio ambiente
- Problemas nutricionales
- Hábitos de presión anormales
- Hábitos aberrantes funcionales
- Postura
- Trauma y accidentes

- **Factores locales:**

- Anomalías dentales de número, tamaño o forma
- Frenillos aberrantes y barreras mucosas
- Pérdida prematura de dientes
- Retención prolongada de dientes
- Erupción tardía de dientes
- Vía de erupción anormal
- Anquilosis
- Caries dental
- Restauraciones inadecuadas

---

<sup>21</sup> Orellana M.O. Factores etiológicos de las maloclusiones en pacientes que acuden a tratamiento en la clínica integral del niño. Odon. Sanm. 2001; 1(8).

<sup>22</sup> Graber TM. Ortodoncia: Teoría y práctica. 3ª ed. México: Editorial Interamericana; 1981.

## 2.4.1 HÁBITOS ORALES COMO FACTOR ETIOLÓGICO DE LA MALOCCLUSIÓN.

Se define como hábito a todo comportamiento adquirido mediante la repetición frecuente y automática de un mismo acto, realizado por el individuo primero de manera consciente y posteriormente de manera inconsciente, sobre el cual se posee poco control voluntario<sup>23</sup>. Los hábitos orales, de acuerdo a su función y efectos sobre las estructuras que conforman el sistema estomatognático, pueden clasificarse en dos tipos:

- **Hábitos fisiológicos:** Entre los que se encuentran las funciones normales de respiración nasal, habla, masticación y deglución
- **Hábitos no fisiológicos:** Incluyen comportamientos aberrantes que ocasionan malformación y mal funcionamiento, como la succión digital o labial, respiración bucal, deglución atípica y onicofagia<sup>24</sup>. (Figura 8)



Figura 8. Los hábitos no fisiológicos como la succión digital, son causas de maloclusión dental<sup>25</sup>.

<sup>23</sup> Medina C.T. Laboren M.L. Hábitos bucales más frecuentes y su relación con maloclusiones en niños con dentición primaria. RLOO 2010.

<sup>24</sup> Zapata Dávalos M y cols. Hábitos bucales y su relación con maloclusiones dentarias en niños de 6 a 12 años. KIRU 2014; 11 (1)

<sup>25</sup> Hallado en: <http://blog.vitaldent.com/habitos-negativos-para-la-salud-dental-de-los-ninos>

Los hábitos orales no fisiológicos se consideran factores etiológicos primarios de las maloclusiones dentales, que modifican el desarrollo normal del complejo cráneocervical y oronasal, ocasionando alteraciones dentales y esqueléticas (mordida abierta, protrusión o retrusión dentaria, deformaciones en manos y pies), cuyo grado de complejidad dependerá de la edad de inicio del hábito, la duración, intensidad y frecuencia del mismo.

Estos comportamientos nocivos se desarrollan particularmente en niños y adolescentes y suelen considerarse reacciones automáticas que pueden desencadenarse en momentos de estrés, frustración, fatiga o aburrimiento. Pueden manifestarse también, como medio para atraer la atención hacia el niño, cuando existe una falta de interés por parte de los padres, o cuando este se encuentra expuesto a tensiones y alteraciones constantes en su entorno personal o escolar, sufre de violencia o posee inmadurez emocional.

En la práctica clínica resulta fácil determinar la relación causa-efecto de un hábito no fisiológico ya que la observación de las alteraciones presentes frecuentemente permite al odontólogo deducir el hábito bucal que las ocasionó y determinar su tratamiento. Sin embargo, cabe señalar que debido a que los problemas exteriorizados con el desarrollo de hábitos son de origen primariamente psicológico, es de suma importancia ayudar al paciente y a sus familiares a identificar las situaciones que pueden desencadenar el hábito nocivo, complementando el tratamiento ortopédico y ortodóntico con el uso de técnicas de modelamiento de conducta, y en caso necesario, concientizarlos sobre la necesidad de recibir el apoyo psicológico y psiquiátrico necesario, para asegurar la corrección exitosa del hábito oral<sup>26</sup>.

---

<sup>26</sup> Ferro T.M, Naciff A, Sotillo F, Velásquez L, Vélez K. Aspectos psicológicos de la onicofagia en los estudiantes de segundo año de la Facultad de Odontología de la Universidad Central de Venezuela. Revista Latinoamericana de Ortodoncia y Odontopediatría 2010.

## 2.5 EDWARD HARTLEY ANGLE (1855 - 1930) EE.UU

Una de las figuras más notables de la odontología de finales del Siglo XIX fue el profesor **Edward Hartley Angle**, profesor de Ortodoncia por la Universidad de Minnesota y creador de gran cantidad de sociedades odontológicas, así como de la primera revista especializada en Ortodoncia, "The American Orthodontist". A él se debe también el desarrollo de diversos instrumentos utilizados en la práctica ortodóntica, así como la escritura de numerosos artículos, entre los que destaca el publicado por la Revista Dental Cosmos en 1899, titulado "Angle's Classification of Malocclusion" que sentaría las bases para la elaboración del sistema de clasificación de las maloclusiones dentales, que continúa vigente en la actualidad<sup>27</sup>. (Figura 9)




Figura 9. Edward Hartley Angle, Padre de la Ortodoncia moderna<sup>28</sup>.

---

<sup>27</sup> Hallado en: <https://blog.uchceu.es/eponimos-cientificos/wp-content/uploads/sites/24/2011/10/eponimo-angle.pdf>

<sup>28</sup> Hallado en: <http://speccoll.library.arizona.edu>

## 2.6 CLASIFICACIÓN DE ANGLE DE LAS MALOCLUSIONES DENTALES

La clasificación de Angle se basa en la hipótesis de que el primer molar y el canino son los dientes más estables de la dentición secundaria y por tanto, pueden ser utilizados como puntos de referencia para predecir el establecimiento de la oclusión. En el diagnóstico de las maloclusiones dentales, Angle consideraba primariamente las relaciones mesiodistales que guardan entre sí las bases óseas y los arcos dentales y secundariamente las posiciones individuales de los dientes con respecto al plano de oclusión<sup>29</sup>.

De acuerdo a esta clasificación existen tres tipos de oclusión: (Figura 10)

- **Clase I Neutroclusión**
- **Clase II Distoclusión**
- **Clase III Mesioclusión**

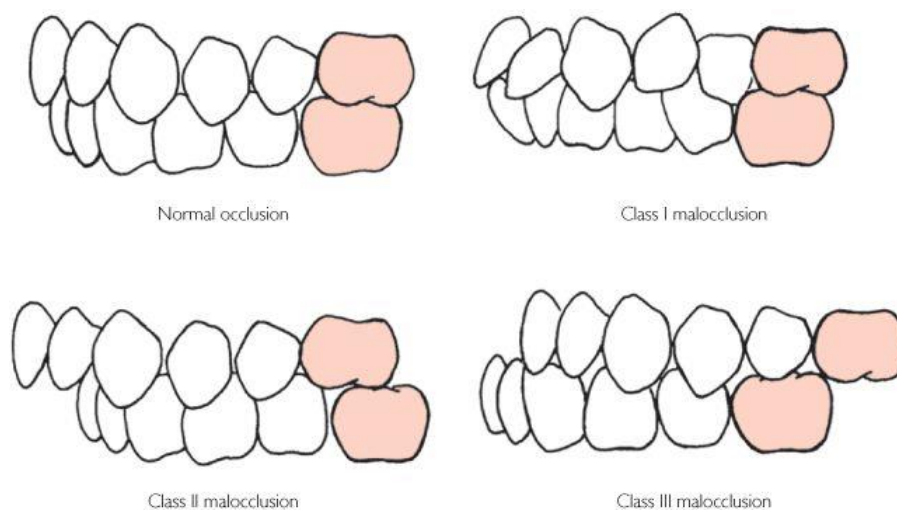


Figura 10. Clasificación propuesta por Angle para describir las maloclusiones dentales<sup>30</sup>.

<sup>29</sup> Ugalde Morales, F.J. Clasificación de la maloclusión en los planos anteroposterior, vertical y transversal. Revista ADM (Méx). 2007; LXIV (3).

<sup>30</sup> Hallado en: <http://elblogdelhigienista.blogspot.mx>



### ▪ Clase I Neuroclusión

Los pacientes Clase I poseen relaciones anteroposteriores normales entre los arcos superior e inferior, con una oclusión correcta entre los molares superiores e inferiores permanentes, donde la cúspide mesiovestibular del primer molar superior ocluye en el surco mesiovestibular del primer molar inferior. Estos pacientes presentan un perfil facial recto con equilibrio en las funciones musculares bucales, masticatorias y linguales. (Figura 11)

La neuroclusión puede ser dividida adicionalmente en oclusión normal y maloclusión. Ambas clasificaciones comparten la misma relación molar, pero la maloclusión ocurre normalmente debido a la falta de espacio en el arco dentario, malposiciones dentarias individuales, mordida abierta o cruzada, sobremordida y protrusión dentaria simultánea de los dientes superiores e inferiores. En los pacientes con biprotrusión, el perfil facial se torna convexo.

Una oclusión Clase I sin lesiones de sobrecarga de la ATM ni de columna vertebral, usualmente está asociada a una buena postura, con adecuada lordosis y cifosis, donde los pies presentarán una desviación fisiológica en vago, con altura de la bóveda plantar dentro de los límites de normalidad.

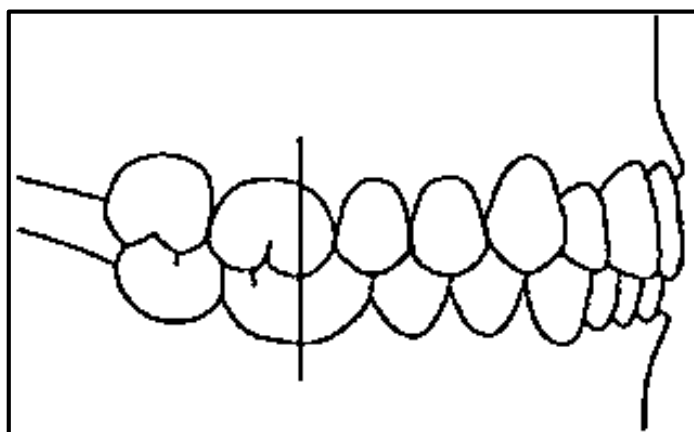


Figura 11. Clase I de Angle o Neuroclusión<sup>35</sup>.

- **Clase II Distoclusión**

Los pacientes Clase II poseen una relación molar caracterizada porque el surco mesiovestibular del primer molar permanente inferior se encuentra distalizado con relación a la cúspide mesiovestibular del primer molar superior. Estos pacientes generalmente presentan un perfil facial convexo.

La maloclusión Clase II usualmente se acompaña de retrusión mandibular, paladar elevado y mordida profunda (overbite aumentado). En función la relación incisiva, la distoclusión puede ser dividida adicionalmente en:

- **Clase II División 1**

Se caracteriza por el aumento del resalte y la proinclinación de los incisivos superiores, que ocasionan que los músculos faciales y la lengua se adapten a patrones anormales de contracción. Típicamente existe un músculo mentoniano hiperactivo, que se contrae intensivamente para elevar el orbicular de los labios y efectuar el sello labial, con un labio superior hipotónico y un labio inferior hipertónico. En los casos más severos, los incisivos superiores descansan sobre el labio inferior. (Figura 12)

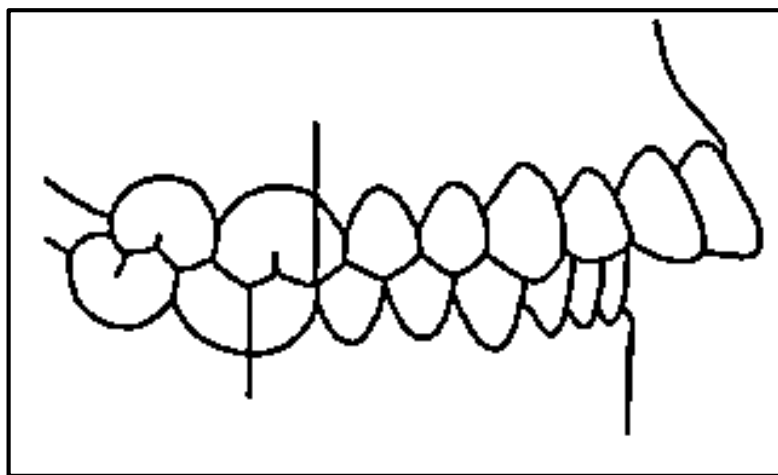


Figura 12. Clase II de Angle o Distoclusión (División 1)<sup>36</sup>.

- **Clase II División 2**

Se caracteriza por reducción del resalte e inclinación de las coronas de los incisivos superiores hacia lingual. Presenta labioversión de los incisivos laterales superiores y función labial normal. Se observa retrognatismo mandibular menos marcado que en la Clase II División 1<sup>31</sup>. (Figura 13)

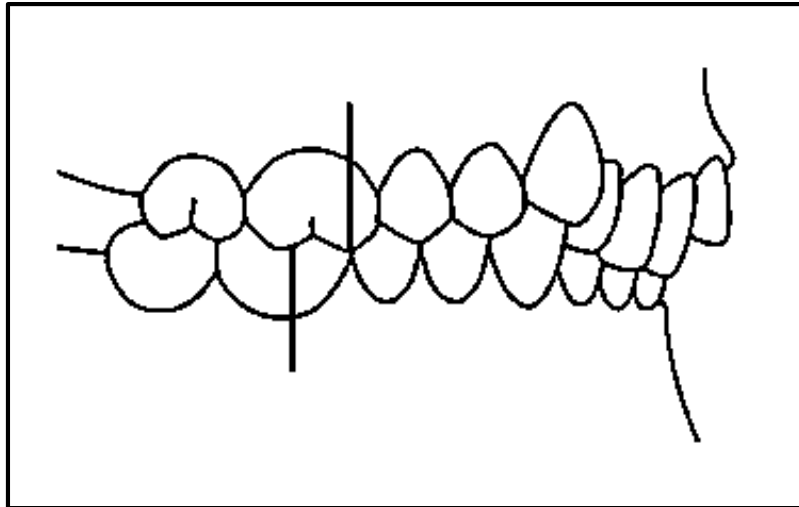


Figura 13. Clase II de Angle o Distocclusión (División 2)<sup>35</sup>.

En una distocclusión el cuerpo mandibular se encuentra en una posición distal con respecto al maxilar, lo cual ocasiona que el paciente adelante la posición de la cabeza, generando pérdida de la lordosis cervical. El tipo de pie que se correlaciona con mayor frecuencia a esta maloclusión es el pie cavo, en el cual se observa una elevación de la bóveda plantar, y el talón varizado.

Debido a la disminución del contacto plantar con el suelo, no existe un estímulo sensorial adecuado para que el cuerpo se mantenga en equilibrio por lo que, en busca de compensación, se generan posiciones inadecuadas que provocan la reubicación de la ATM, cabeza y postura general.

---

<sup>31</sup> Ortiz M, Lugo V. Maloclusión Clase II División 1: Etiopatogenia, características clínicas y alternativas de tratamiento con un configurador reverso sostenido II (CRS II). Revista Latinoamericana de Ortodoncia y Odontopediatría 2006.

### ▪ Clase III Mesioclusión

Los pacientes Clase III poseen una relación molar caracterizada porque el surco mesiovestibular del primer molar permanente inferior se encuentra mesializado en relación a la cúspide mesiovestibular del primer molar permanente superior. Además, presentan un perfil facial cóncavo<sup>32</sup>. (Figura 14)

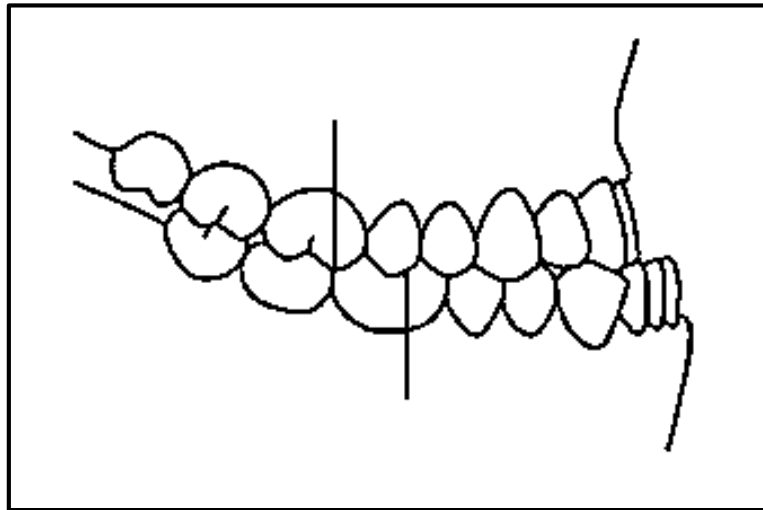


Figura 14. Clase III de Angle o Mesioclusión<sup>33</sup>.

En una mesoclusión el cuerpo mandibular se encuentra en una posición mesial con respecto al maxilar, lo cual ocasiona que el paciente tienda a ubicar la cabeza hacia atrás, generando un aumento de la lordosis cervical.

Este tipo de oclusión, se relaciona con un pie plano, el cual se caracteriza, por el hundimiento marcado de la bóveda plantar, valgo de talón y antepie generalmente en supinación. El hundimiento de la bóveda plantar puede ocasionar que el paciente, en busca de una mejor postura corporal, realice una compensación mediante la protrusión de la mandíbula.

---

<sup>32</sup> Beltrán Ruiz I. Relación entre el tipo de oclusión dental y el desplazamiento del centro de gravedad en estática [Tesis de grado]. España: Universidad de Barcelona; 2015.

<sup>33</sup> Hallado en: <http://diposit.ub.edu>

## CAPÍTULO III

### RELACIÓN ORTOPEDIA Y ORTODONCIA

El término **Ortopedia** fue definido en 1741, por **Nicolás Andry**, en su libro “**Orthopedie ou l’Art de prevenir et de corriger dans les enfants les difformites du corps**<sup>34</sup>” y proviene de los vocablos griegos orthos, que quiere decir recto y paidus que significa niño. Actualmente este término no corresponde al extenso campo de acción de la especialidad, cuyo estudio incluye el diagnóstico, prevención, tratamiento y rehabilitación, del paciente con enfermedades congénitas y adquiridas, deformidades y alteraciones funcionales traumáticas y no traumáticas del aparato locomotor y sus estructuras asociadas, por medios médicos quirúrgicos y no quirúrgicos<sup>35</sup>.

En Odontología, la **Ortopedia Maxilar** es la especialidad que comprende el conjunto de medios terapéuticos que utilizan las fuerzas o movimientos que se originan durante los procesos de masticación, deglución, respiración y fonación, para obtener el equilibrio morfofuncional de las estructuras que componen el sistema estomatognático. Su aplicación clínica se fundamenta principalmente en la Teoría de la Adaptación Funcional (1881), propuesta por Wilhelm Roux, la cual señala que entre la actividad funcional y las estructuras óseas existe una concordancia en el sentido de adaptación funcional<sup>36</sup>.

Actualmente la intervención ortopédica temprana se ha convertido en una parte fundamental del plan de tratamiento odontológico integral. Esto se debe a que la posibilidad de actuar oportunamente para redirigir el crecimiento, constituye un factor clave para el adecuado desarrollo postural, que a su vez, contribuye al éxito del tratamiento ortodóntico preventivo e interceptivo.

---

<sup>34</sup> Esteve de Miguel R. La evolución y el concepto actual de la ortopedia y traumatología. Real Academia Médica de Barcelona. 1982.

<sup>35</sup> Hallado en: <http://www.hrc.es/pdf/docencia/protdocenCORTOP.pdf>

<sup>36</sup> Otero M. J. Concepción actual de la terapia en Ortopedia Funcional de los Maxilares. Revista de la Sanidad Naval del Perú. 2006.

## 3.1 ANATOMÍA GENERAL DEL COMPLEJO CRÁNEOCERVICAL.

La cabeza es la parte superior del cuerpo que se encuentra unida al tronco por el cuello. Alberga al encéfalo, los oídos y la cara y, por tanto, constituye el centro de control y comunicación del organismo. En ella se localizan diversos receptores sensoriales especiales y estructuras que confieren identidad individual a cada persona e intervienen en la expresión facial

### 3.1.1 OSTEOLOGÍA

El cráneo es el esqueleto de la cabeza y está constituido por dos partes:

- **Neurocráneo**

Es la caja ósea que contiene al encéfalo y sus cubiertas membranosas, las meninges craneales, así como las porciones proximales de los nervios craneales y los vasos encefálicos. El neurocráneo está formado por ocho huesos, cuatro impares de situación medial (frontal, etmoides, esfenoides y occipital) y dos pares de situación lateral y simétrica (temporal y parietal).

Los huesos que constituyen la calvaria son principalmente huesos planos (frontal, parietal y occipital), formados por osificación intramembranosa del mesénquima de la cabeza, a partir de la cresta neural. Los huesos que constituyen la base del cráneo son principalmente huesos irregulares con partes sustancialmente planas (esfenoides y temporal), formados por osificación endocondral del cartílago o por más de un tipo de osificación. El hueso etmoides es un hueso irregular que contribuye de modo escaso a formar el neurocráneo, pues forma parte principal del viscerocráneo<sup>37</sup>.

---

<sup>37</sup> Moore, K.L. Anatomía con orientación clínica. 6ª ed. España: Lippincott Williams & Wilkins; 2010.

### 3.1.1.1 HUESOS CRANEALES

A continuación se describen brevemente los huesos neurocraneales:

- **Frontal**

Es un hueso impar o único, situado en la porción anterior del cráneo, el cual presenta dos caras, una anterior (exocraneal o cutánea) y otra posterior (endocraneal o cerebral), separadas por un borde inferior (orbitonasal), proyectado horizontalmente en sentido posterior.

La cara anterior, también denominada escama del frontal, es regularmente convexa y lisa, forma parte de la bóveda craneal y se encuentra recubierta por piel. En ella se distinguen 3 estructuras principales: la glabella, las protuberancias frontales, y los arcos superciliares frontales. (Figura 15)

La cara posterior es cóncava y aloja los lóbulos frontales cerebrales. La cara inferior forma la pared superior de la órbita y presenta la escotadura etmoidal, en cuya parte superior se ubica el agujero ciego. A ambos lados de dicha escotadura, están los senos frontales y las fosas orbitarias.

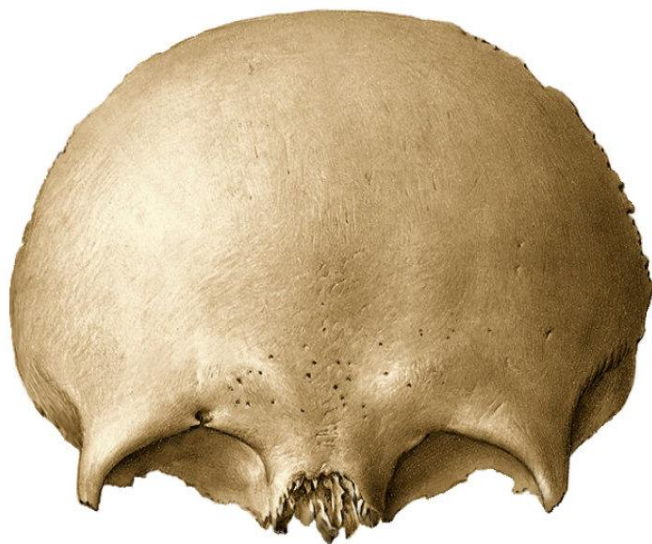

Figura 15. Hueso frontal<sup>38</sup>.

---

<sup>38</sup> Hallado en: <http://definicionyque.es/hueso-frontal>

- **Etmoides**

Es un hueso impar o único, situado delante del esfenoides y debajo del frontal, que contribuye a la formación de la base del cráneo, órbitas y fosas nasales. Posee dos láminas y dos porciones o masas laterales. (Figura 16)

La lámina vertical está constituida a su vez, por dos porciones, una superior denominada Crista Galli, que forma el agujero ciego al articularse con el frontal, y otra inferior denominada lámina perpendicular. La lámina horizontal es de forma cuadrilátera y se encuentra dividida por la Crista Galli en dos mitades, derecha e izquierda, las cuales forman los canales olfatorios.

Las masas laterales, también llamadas laberintos, forman la mayor parte de la pared externa de las fosas nasales y constituyen los cornetes o conchas superiores y medios. Presentan semiceldillas frontales y poseen dos canales transversales que constituyen los conductos orbitarios internos o etmoidales.

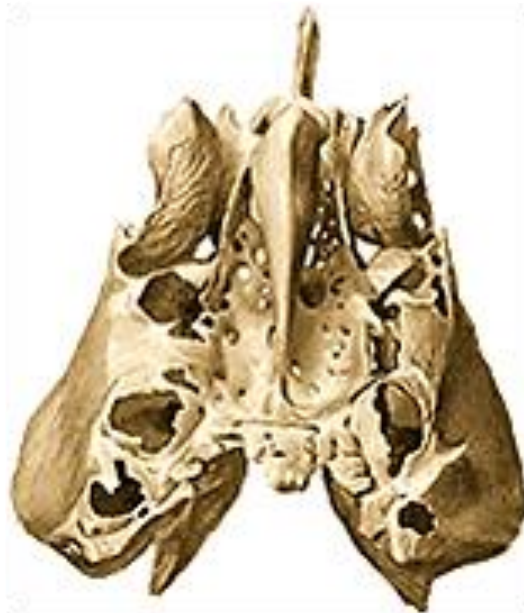

Figura 16. Hueso etmoides<sup>39</sup>.

---

<sup>39</sup> Hallado en: <http://unefaanatomia.blogspot.mx>



### ▪ **Esfenoides**

Es un hueso impar o único, relacionado anteriormente con el hueso etmoides y el frontal, y posteriormente con el occipital y los temporales. Presenta una parte media, el cuerpo, que posee forma cúbica y se divide en seis caras, dos alas menores, dos alas mayores y dos apófisis pterigoides. (Figura 17)

La cara anterior del cuerpo del esfenoides forma parte del techo de las cavidades nasales y la cara inferior constituye la porción más posterior del techo de dichas cavidades. De las caras laterales del cuerpo del esfenoides nacen superior y anteriormente, las alas menores, e inferior y posteriormente, las alas mayores. Anteriormente a la fisura orbitaria superior, la cara lateral constituye la porción posterior de la pared medial de la órbita.

Las alas menores se originan por medio de dos raíces, las cuales se unen lateralmente y constituyen el conducto óptico, a través del cual circula el nervio óptico y la arteria oftálmica. Las alas mayores poseen dos caras principales, una medial (cerebral o endocraneal) y otra lateral (exocraneal). Las apófisis pterigoides, separadas en su origen, se reúnen inferiormente y conforman una estructura anteroposterior, el conducto pterigoideo.

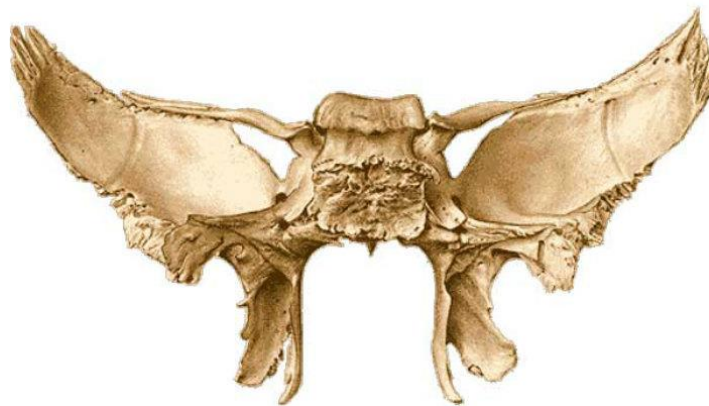


Figura 17. Hueso esfenoides<sup>40</sup>.

---

<sup>40</sup> Hallado en: <http://definicionyque.es/hueso-esfenoide>

- **Occipital**

Es un hueso impar o único, situado en la parte posterior e inferior del cráneo, de manera posterior al hueso esfenoides, temporales y parietales. Forma parte de la bóveda y base craneal, y en la parte central presenta un agujero, denominado foramen magno o agujero occipital, que comunica la cavidad del neurocráneo con el canal vertebral y da paso a la médula oblonga (bulbo raquídeo) y las arterias vertebrales. Se divide en cuatro segmentos: basilar (anterior), laterales (exocondíleas) y escama (posterior). (Figura 18)

La porción basilar está situada por delante del agujero occipital y forma el techo de la faringe por delante y de la región prevertebral por detrás. En su cara superior o endocraneal se localiza el clivus (surco basilar). Las porciones laterales del occipital (exocondíleas) limitan el margen lateral del agujero occipital, y en su cara inferior se distingue una eminencia articular elíptica de dirección oblicua hacia atrás y afuera, el cóndilo del occipital. En la cara superior o cerebral se observan los agujeros condíleos y el canal del nervio hipogloso. Por encima de este último destaca el tubérculo yugular.

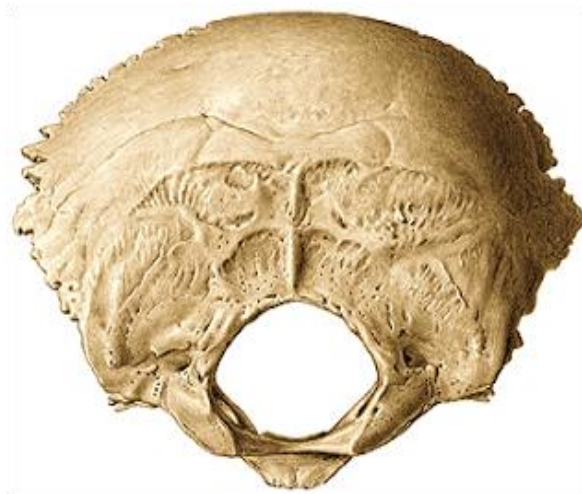

Figura 18. Hueso occipital<sup>41</sup>.

---

<sup>41</sup> Hallado en: <http://definicionyque.es/hueso-occipital>

- **Temporal**

Es un hueso par, situado posterior al esfenoides, anterior y lateral al occipital e inferior al parietal. Presenta tres porciones, una escamosa o escama del temporal, una timpánica, y una porción petrosa o peñasco. (Figura 19)

La porción escamosa forma parte de la base y bóveda craneal. En su cara exocraneal se localiza la apófisis cigomática, el cóndilo del temporal, el tubérculo cigomático, y la cavidad glenoidea o fosa mandibular. En su cara endocraneal se encuentran las depresiones cerebrales y surcos vasculares.

La porción timpánica se acopla a la cara inferior de la porción horizontal de la escama y contribuye a delimitar el orificio auditivo externo y a formar las paredes anterior, inferior y posterior del conducto auditivo externo.

La porción petrosa o peñasco presenta en su cara endocraneal, la fosa del ganglio de Gasser, el techo de la caja del tímpano y el agujero auditivo interno, y en su cara exocraneal se localiza la apófisis estiloides, el agujero estilomastoideo, la espina yugular y el orificio inferior del conducto carotideo.

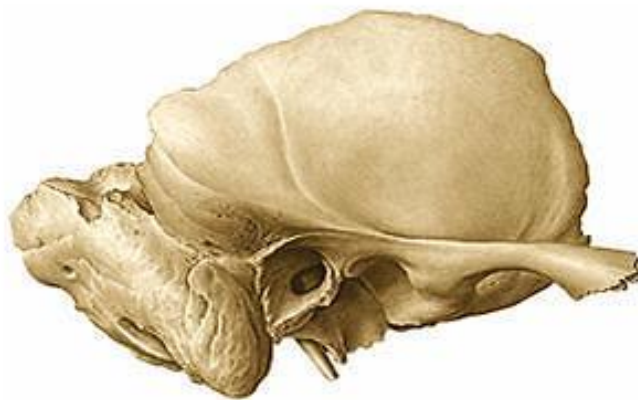

Figura 19. Hueso temporal<sup>42</sup>.

---

<sup>42</sup> Hallado en: [www.monografias.com](http://www.monografias.com)

- **Parietal**

Es un hueso par, situado en la porción superior y lateral del cráneo, detrás del frontal, delante del occipital y sobre el temporal y el esfenoides. Ambos huesos parietales se articulan a través de la sutura sagital. Posee dos caras, interna (endocraneal) y externa (exocraneal), y cuatro bordes. (Figura 20)

La cara endocraneal presenta una fosa parietal, recorrida por surcos vasculares ramificados, producto de la impresión sobre el hueso de las ramas de la arteria meníngea media y sus venas satélites. La cara exocraneal presenta una línea curva superior, donde se inserta la aponeurosis temporal, y una línea curva inferior donde se inserta el músculo temporal, así como un agujero parietal que abre paso hacia el interior de la cavidad craneal a una vena emisaria. Los puntos Bregma y Lambda son zonas de especial interés anatómico, que constituyen ángulos formados por las uniones de distintas suturas craneales, coronal, sagital y lambdoidea.



Figura 20. Hueso parietal<sup>43</sup>.

---

<sup>43</sup> Hallado en: <http://definicion.de/parietal/>

- **Viscerocráneo**

El viscerocráneo, también denominado esqueleto facial, constituye la parte anterior del cráneo y se compone de 15 huesos irregulares, tres impares situados en la línea media (etmoides, vómer y mandíbula) y seis pares localizados bilateralmente (maxilar, cornete o concha nasal inferior, cigomático, palatino, nasal y lagrimal), que forman la estructura facial. Los maxilares constituyen la mayor parte del esqueleto facial superior, fijado a la base del cráneo, y la mandíbula forma el esqueleto facial inferior, móvil al articularse con la base del cráneo por medio de las articulaciones temporomandibulares. Ambos huesos albergan a las arcadas dentarias.

### 3.1.1.2 HUESOS FACIALES

A continuación se describen brevemente los huesos viscerocraneales:

- **Vómer**

Es un hueso impar o único, constituido por un lámina vertical, media, delgada y aplanada transversalmente, situada en la parte posterior e inferior del tabique nasal. Posee forma cuadrilátera, presenta dos caras y cuatro bordes. El vómer está formado por tejido óseo compacto, y se desarrolla al final del segundo mes de vida intrauterina, a partir de dos centros de osificación en el tejido conjuntivo que reviste ambos lados del tabique nasal primitivo. (Figura 21)

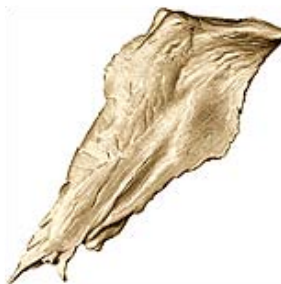

Figura 21. Hueso vómer<sup>44</sup>.

---

<sup>44</sup> Hallado en: <https://sites.google.com/a/uabc.edu.mx/osteologia/home/vomer>

- **Mandíbula**

Es un hueso impar o único, situado en la parte inferior de la cara. Presenta tres partes, una media (cuerpo) de forma curva similar a una herradura y dos partes laterales (ramas ascendentes) de forma rectangular y delgadas, cuyo borde superior está constituido por dos salientes, denominadas apófisis condilares (posterior) y apófisis coronoides (anterior), que se encuentran separadas por una estructura curva, la escotadura sigmoidea o mandibular.

La mandíbula está formada por una gruesa capa de tejido óseo compacto, que cubre una capa central de tejido óseo esponjoso. Está atravesada de un lado a otro por una cavidad denominada conducto mandibular. (Figura 22)

El centro de osificación principal mandibular se desarrolla en el tejido conjuntivo en la cara lateral del cartílago de Meckel, al iniciarse el segundo mes de vida intrauterina. Posteriormente se forman otros centros de osificación, uno mentoniano para la sínfisis mandibular del mentón y otros dos distintos, uno para la apófisis condilar y otro para la apófisis coronoides.

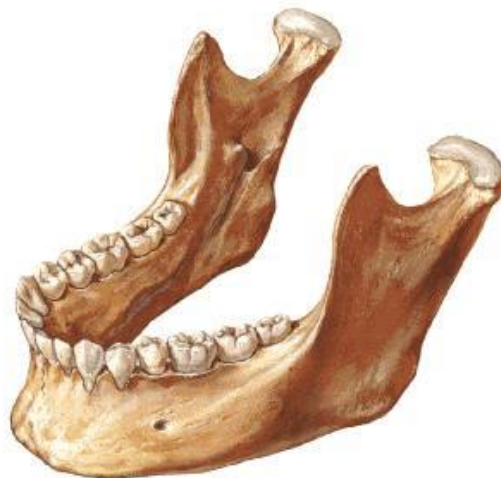

Figura 22. Hueso mandibular<sup>45</sup>.

---

<sup>45</sup> Hallado en: <http://www.ebah.com.br/content>

- **Maxilar**

Es un hueso par, situado superiormente a la cavidad bucal inferior, a la órbita y lateralmente a las cavidades nasales, y participa en la formación de las paredes de estas tres estructuras. El maxilar es un hueso voluminoso pero ligero, debido a la existencia de una cavidad en su interior, el seno maxilar. Su configuración externa es muy irregular, no obstante, puede reconocerse en él una forma cuadrilátera que posee dos caras, una lateral y otra medial.

La cara lateral presenta a lo largo de su borde inferior, las salientes verticales que corresponden a las raíces dentales, entre las cuales destaca la eminencia canina. La cara medial está dividida en dos partes desiguales por una estructura ancha y horizontal, la apófisis palatina del maxilar. De manera inferior a esta apófisis, la superficie medial pertenece a la pared bucal, y superiormente, a la pared lateral de las cavidades nasales. (Figura 23)

El maxilar está formado principalmente por tejido óseo compacto y contiene tejido óseo esponjoso en el espesor del borde alveolar. Se forma a partir de dos centros de osificación (premaxilar y posmaxilar) que se desarrollan en el tejido óseo membranoso que recubre la cápsula nasal cartilaginosa.

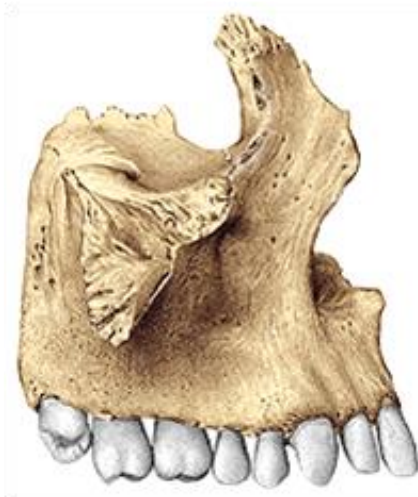


Figura 23. Hueso maxilar<sup>49</sup>.

- **Cornete o concha nasal inferior**

Es un hueso par, constituido por una lámina ósea incurvada que se alarga en sentido anteroposterior. Está situado en la pared lateral de las cavidades nasales por uno de sus bordes y queda libre en la luz de estas cavidades e el resto de su extensión. Presenta dos caras, una medial y otra lateral y dos bordes, uno superior (articular) y otro inferior (libre), unidos entre sí. Los cornetes nasales inferiores están constituidos por tejido óseo compacto, y se desarrollan en una exposición de la cápsula nasal cartilaginosa por medio de un solo centro de osificación, en el tercer mes de vida intrauterina. (Figura 24)

- **Cigomático**

Es un hueso par, situado en la parte superior de la cara, lateralmente al maxilar. Posee forma cuadrilátera y es aplanado en sentido transversal. Presenta dos caras, una lateral (cutánea) que aloja al agujero cigomático facial y una medial, cuatro bordes y cuatro ángulos. El hueso cigomático está formado por tejido óseo compacto y esponjoso. (Figura 25)



Figura 24. Cornete o concha nasal inferior<sup>49</sup>.

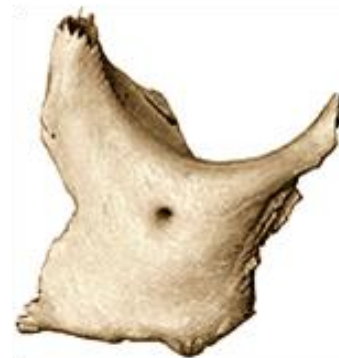

Figura 25. Hueso cigomático<sup>49</sup>.



- **Palatino**

Es un hueso par, posterior al maxilar. Presenta dos láminas, una horizontal de forma rectangular que posee dos caras (nasal y palatina) y otra perpendicular de forma irregular, ancha y aplanada transversalmente. Ambas se unen en ángulo recto siguiendo una dirección anteroposterior. (Figura 26)

- **Nasal**

Es un hueso par, situado a ambos lados de la línea media, entre las apófisis frontales del maxilar e inferiormente al borde nasal del hueso frontal. Está constituido por una lámina ósea cuadrilátera, aplanada en sentido anteroposterior, la cual presenta dos caras y cuatro bordes. (Figura 27)

- **Lagrimal**

Es un hueso par, también denominado hueso unguis, constituido por una lámina ósea cuadrilátera, aplanada en sentido transversal, situada en la parte medial de la órbita, posteriormente a la apófisis frontal del maxilar. Presenta dos caras, una lateral, dividida por la cresta lagrimal posterior, y otra medial, cubierta por la mucosa de las cavidades nasales, y cuatro bordes<sup>46</sup>. (Figura 28)



Figura 26. Hueso palatino<sup>49</sup>.



Figura 27. Hueso nasal<sup>49</sup>.



Figura 28. Hueso lagrimal<sup>47</sup>.

---

<sup>46</sup> Rouviere, H., Delmas, A. Anatomía humana: Descriptiva, topográfica y funcional. 11ª ed. España: Elsevier Masson; 2005.

<sup>47</sup> Hallado en: <http://unefaanatomia.blogspot.mx/2008/04/huesos-de-la-cara.html>

### 3.1.2 COLUMNA VERTEBRAL

La columna vertebral, también denominada raquis, es una estructura anatómica conformada por la unión de las vértebras y los discos intervertebrales y constituye la parte principal del esqueleto axial. Se extiende desde la base del cráneo hasta el vértice del cóccix y entre sus funciones principales se encuentran las cuatro siguientes:

- **Determina la postura corporal**

La columna proporciona un eje, parcialmente rígido y flexible que en conjunto con el sistema muscular y ligamentoso, estabiliza el tronco en contra de la fuerza de la gravedad. Además constituye la base para el sostén del cráneo.

- **Interviene en la locomoción**

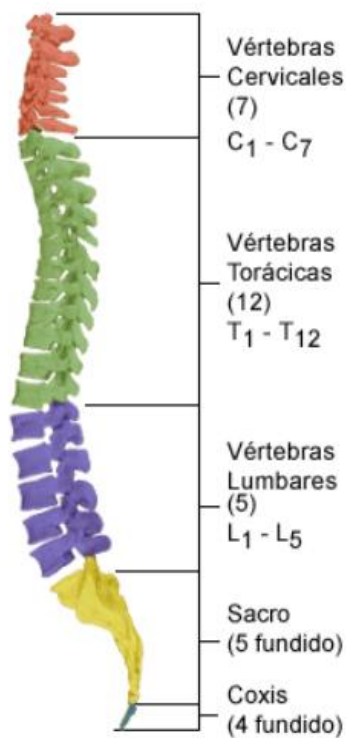
Debido a que la columna está formada por numerosas vértebras engranadas entre sí, permite articular los movimientos del tronco y de la cabeza.

- **Proporciona anclaje**

La columna sirve de punto de anclaje a los músculos y órganos internos. También soporta el peso total del cuerpo a nivel de la pelvis.

- **Brinda protección a la médula espinal.**

La médula está compuesta por tejido nervioso frágil que debe ser protegido para evitar sea dañado por un elemento o movimiento externo. Para ello, cada una de las vértebras tiene en la parte posterior de su cuerpo un orificio vertebral, que en conjunto, conforman el canal medular, lugar por el que transcurre la médula, quedando protegida a lo largo de toda su extensión.



La columna vertebral del adulto está conformada por 33 vértebras: (Figura 29)

- **7 Cervicales**
- **12 Torácicas**
- **5 Lumbares**
- **5 Sacras**
- **4 Coccígeas**

Las 25 primeras vértebras superiores controlan y facilitan la flexibilidad de la columna vertebral. Las 9 vértebras inferiores están fusionadas, las 5 vértebras sacras forman el sacro, y las 4 vértebras coccígeas forman el cóccix.

Figura 29. Columna vertebral<sup>48</sup>.

Las vértebras presentan variaciones anatómicas leves de una región de la columna a otra, aunque su estructura básica es la misma. Presentan típicamente un cuerpo vertebral, un arco vertebral y siete apófisis. (Figura 30)

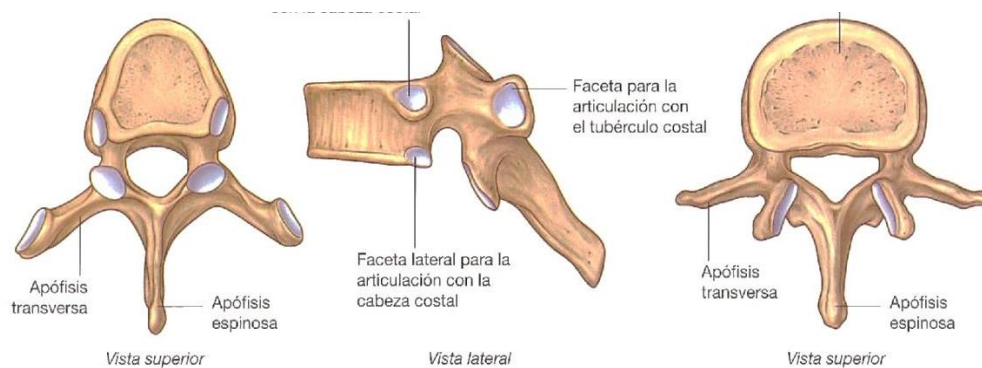


Figura 30. Vértebras torácica y lumbar típicas<sup>49</sup>.

<sup>48</sup> Hallado en: [www.amicivirtual.com.ar](http://www.amicivirtual.com.ar)

<sup>49</sup> Hallado en: <http://laanatomiadela columna.blogspot.mx>

### 3.1.2.1 CURVATURAS DE LA COLUMNA VERTEBRAL

Vista de perfil, la columna vertebral del adulto muestra cuatro curvas suaves denominadas curvaturas normales. Con respecto a la región anterior del cuerpo, las curvaturas cervical y lumbar son convexas y se denominan lordosis, mientras que las curvaturas torácica y sacra son cóncavas y se denominan cifosis. Estas curvaturas proporcionan resistencia, ayudan a mantener el equilibrio del cuerpo en posición erecta, y absorben las fuerzas de impacto que se producen al caminar, correr o saltar, protegiendo a las vértebras de posibles fracturas y manteniendo el equilibrio corporal. (Figura 31)

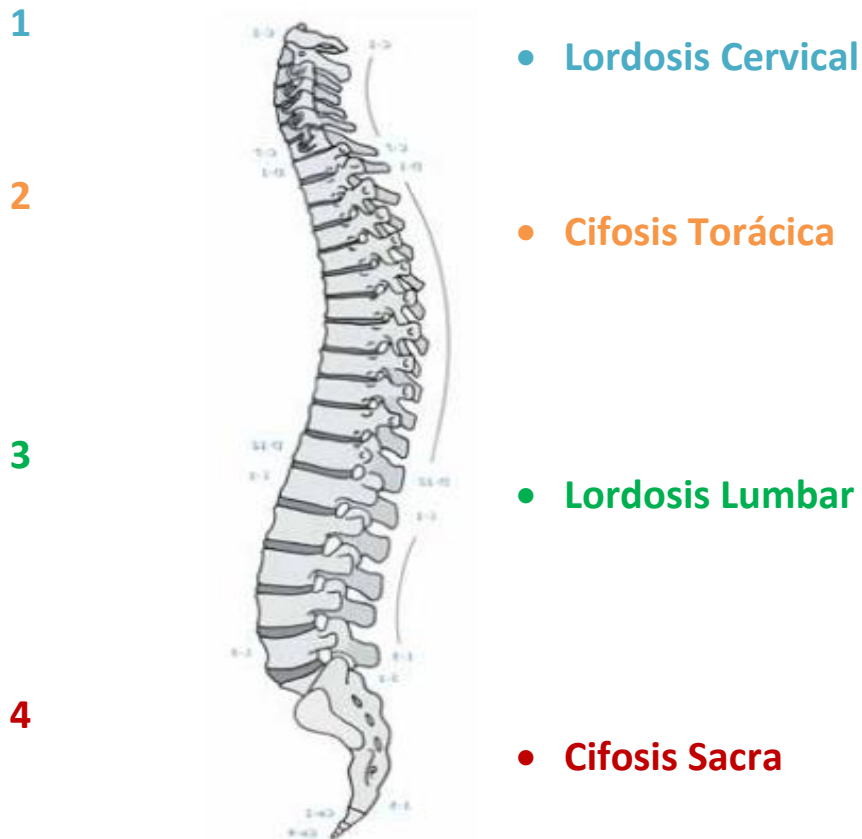


Figura 31. Curvaturas normales de la columna vertebral<sup>67</sup>.

### 3.1.3 MIOLOGÍA

El sistema muscular está constituido por distintos tipos de músculos, los cuales han sido clasificados utilizando descriptores como músculos estabilizadores y movilizadores, superficiales y profundos, así como monoarticulares y poliarticulares. Una de las clasificaciones más utilizadas es la descrita por Janda (1986), quien los agrupó en dos tipos:

- **Músculos fásicos (Dinámicos)**

Son poco fibrosos y tónicos, de color usualmente rosado y con fibras musculares largas. Poseen motoneuronas alfa fásicas de descarga rápida, las cuales los vuelven más aptos para efectuar el movimiento, pero también poco resistentes y más rápidamente fatigables.

- **Músculos tónicos (Estáticos)**

Son muy fibrosos y tónicos, de color usualmente rojizo y con fibras musculares cortas. Poseen motoneuronas alfa tónicas de descarga lenta, las cuales los vuelven más aptos para resistir el estiramiento y mantener la postura del cuerpo, además de muy resistentes y poco fatigables.

Los músculos tónicos, también denominados posturales, se encuentran estructuralmente adaptados para resistir la tensión gravitacional prolongada y la fatiga. Cuando están excesivamente estresados, sin embargo, estos músculos se tensan, ocasionando que sus antagonistas (músculos fásicos) se debiliten, fenómeno denominado por Janda como pseudoparesia o puntos gatillo miofasciales con debilidad<sup>50</sup>.

---

<sup>50</sup> Chaitow, León, Walker Judith D. Aplicación clínica de las técnicas neuromusculares Volumen II: Parte inferior del cuerpo. 1ª ed. Badalona (España): Editorial Paidotribo; 2006.

Entre los grupos musculares que intervienen en el mantenimiento y estabilidad del esquema corporal, se encuentran los siguientes:

- **Músculos de la nuca**

Es un conjunto muscular bilateral y al igual que la gran mayoría de músculos, se organizan en distintas capas o niveles de profundidad. Enumerados del más superficial al más profundo, estos músculos son: **esplenio de la cabeza y esplenio del cuello, espinoso del cuello, semiespinoso, rectos posteriores menor y mayor de la cabeza, oblicuos superior e inferior de la cabeza**. Estos músculos intervienen en la extensión cervical (contracción bilateral), inclinación lateral y rotación cervicales (hacia el mismo lado del músculo activo). La rotación cervical se produce hacia el lado contrario en el caso del oblicuo superior. El semiespinoso realiza inclinación hacia el lado de la contracción, y el espinoso actúa básicamente como extensor. (Figura 32)

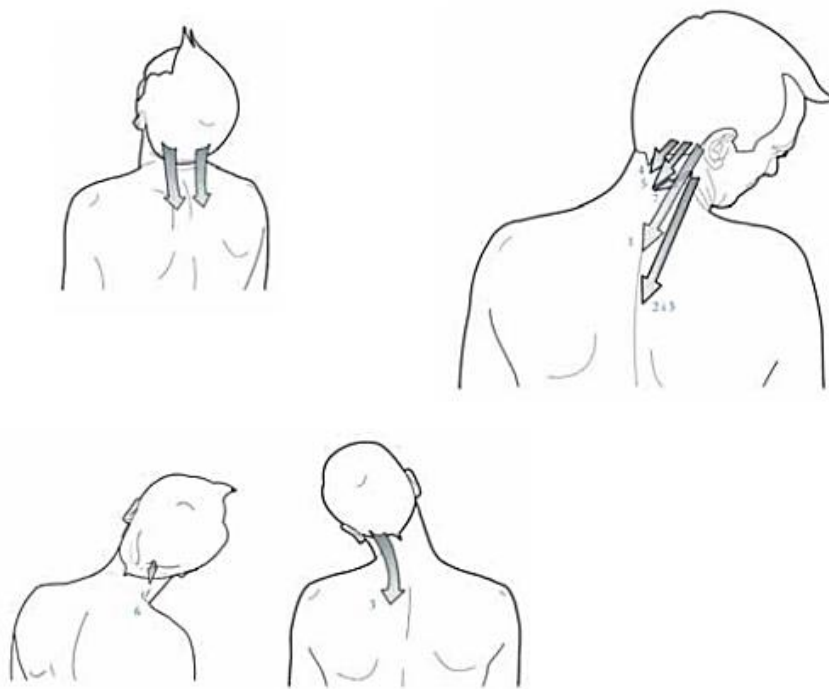


Figura 32. Acción de los músculos de la nuca<sup>67</sup>.

- **Músculos de la espalda**

De este grupo interviene principalmente el **músculo romboides** que se encuentra localizado entre el trapecio y el iliocostal-.Entre sus funciones se encuentra la de sujetar las extremidades superiores a través de la escápula, en conjunto con el músculo con trapecio superior y el elevador escapular.

También permite los movimientos de aducción con ligera elevación escapulares (los hombros se desplazan posteriormente facilitando el enderezamiento de la parte dorsal de la columna, en contracción bilateral) y facilita la combinación de aducción y campaneo interno escapulares. (Figura 33)

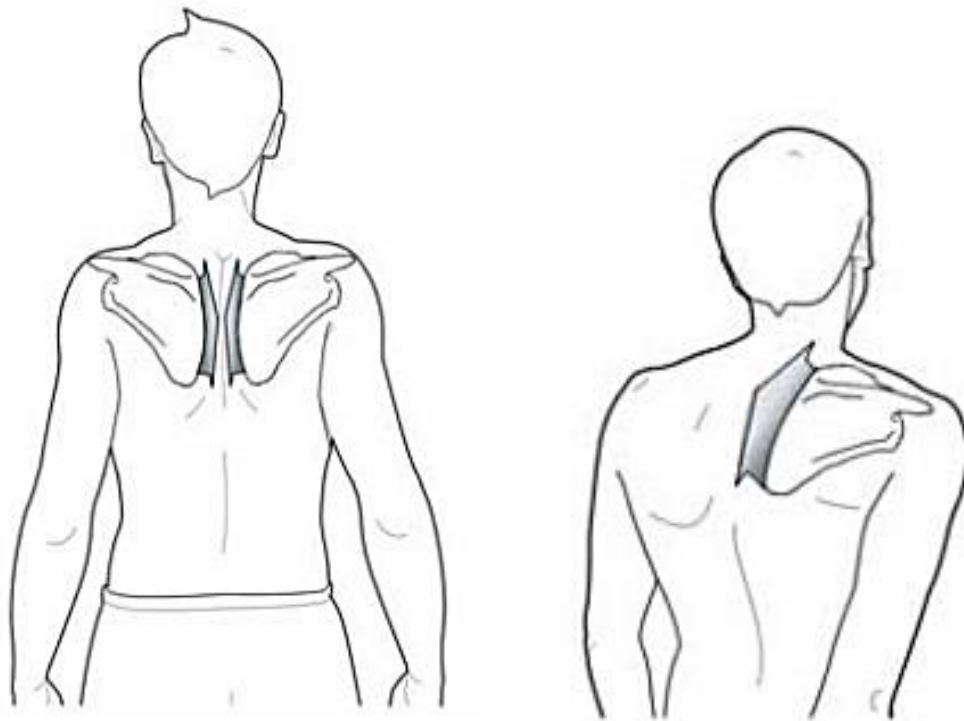


Figura 33. Acción de los músculos de la espalda (músculo romboides)<sup>67</sup>.

- **Músculos abductores**

Forman parte de este grupo, el **músculo tensor de la fascia lata, glúteo mayor, glúteo medio y glúteo menor**. Todos se encuentran situados a ambos lados de la pelvis y su acción conjunta produce el movimiento lateral de separación de la pierna (abducción) y la estabilización de pelvis y cadera.

Los músculos glúteo mayor y el tensor de la fascia lata convergen en el tendón ilirotibial, que se prolonga desde la cresta ilíaca hasta la meseta tibial externa. La contracción de estos músculos estabiliza la rodilla, y en colaboración con el glúteo medio y menor pueden producir movimiento en la articulación de la cadera. También pueden ejercer tracción sobre la pelvis, en conjunto con el cuadrado lumbar, provocando distintas acciones: (Figura 34)

- **Inclinación pélvica hacia el mismo lado de la contracción**
- **Sujeción de la inclinación pélvica en apoyo sobre una pierna**

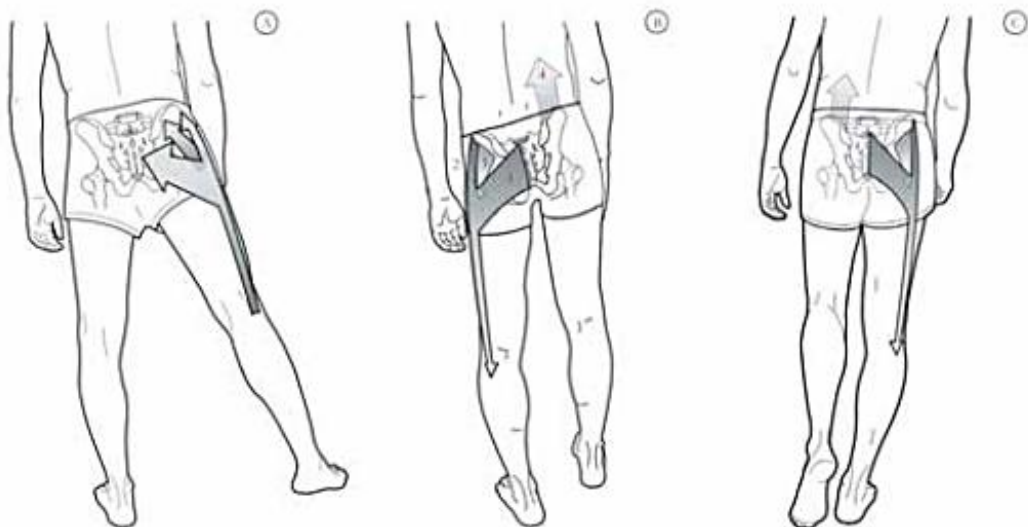


Figura 34. Acción de los músculos abductores<sup>67</sup>.



## 3.2 DEFINICIÓN DE POSTURA.

La postura puede ser definida como “la posición del cuerpo con respecto al espacio que le rodea y la manera como se relaciona el individuo con ella”. Este concepto frecuentemente se encuentra asociado con el término **equilibrio**, que se refiere al mantenimiento de una posición determinada, en contra de la fuerza gravitatoria o cualquier otra fuerza deslizante<sup>51</sup>.

La **Posturología** es una ciencia que nace a inicios del siglo XIX, de la mano de Charles Bell, originada por la necesidad de los investigadores y neurofisiólogos de aquella época, de conocer cómo es el hombre capaz de mantenerse erguido, tanto en reposo como en movimiento, y comprender como se adapta el sistema corporal a los fenómenos gravitatorios<sup>52</sup>.

Durante ese siglo, diversos investigadores respondieron a esta interrogante: Romberg estudió la relación del ojo y los miembros inferiores, Flourens, la influencia del vestíbulo y la postura, Longet, la propiocepción de la musculatura paravertebral, Cyon la oculomotricidad. Vierordt fundó la primera escuela de Posturografía en Berlín, en el año de 1890, y más tarde, en 1980, el Dr. Pierre Marie Gagey, fundaría la Asociación Francesa de Posturología.

De este modo se han descubierto las vías de entrada a través de las cuales recibimos información sobre nuestro entorno y como nos posicionamos en relación al mismo, así como los mecanismos que controlan la estabilidad del sistema tónico postural, motivo de estudio de la posturología moderna.<sup>53</sup>.

---

<sup>51</sup> Pirotta A, Cucci F. ¿La posición del cuerpo puede influir en la visión? [Trabajo fin de Master]. España: Fundación Visión COI; 2009.

<sup>52</sup> Bricot B. Postura normal y posturas patológicas. Revista IPP. 2008.

<sup>53</sup> Loroño A. Posturología clínica y posturografía: Diagnóstico diferencial en la patología crónica funcional. Instituto de Terapias Globales.

### 3.3 RECEPTORES POSTURALES.

La postura vertical es una de las características de la especie humana. Cuando se observa de frente o perfil a un hombre en bipedestación, se observa que reposa sobre ambos pies y a pesar de su aparente inmovilidad, oscila imperceptiblemente en sentido anteroposterior y lateral, debido a las contracciones musculares reflejas que corrigen sus cambios de posición y mantienen su equilibrio. Esto se denomina **tónica postural**<sup>54</sup>. (Figura 35)

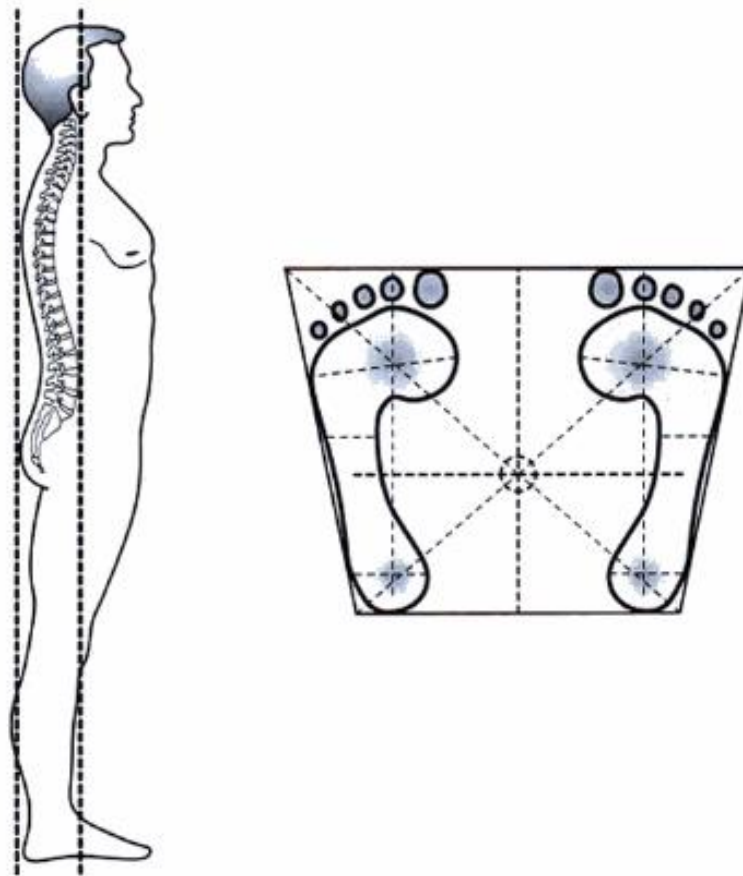


Figura 35. Postura normal en bipedestación<sup>55</sup>.

<sup>54</sup> Francois Ricard D.O. Tratamiento osteopático de las algias de origen cervical. 1ª ed. Madrid: Editorial Médica Panamericana; 2008.

<sup>55</sup> Hallado en: <http://www.elsevier.es>

El **Sistema Tónico Postural** regula el tono muscular en base a al SNC que actúa como un regulador tónico principal, y a través de diferentes vías sensitivas y motoras, que tienen como puntos de inicio, receptores posturales. Estos receptores pueden clasificarse de acuerdo a la procedencia e importancia de sus aferencias sensitivas, en dos grupos principales<sup>56</sup>:

- **Exteroceptores (Primarios)**

Captan la información que proviene del medio ambiente y la envían al STP. Los receptores universalmente reconocidos son: el **oído interno**, los **ojos** y la **superficie cutánea plantar**. Actualmente el **sistema estomatognático** es considerado también como un receptor sensorial primario. (Figura 36)

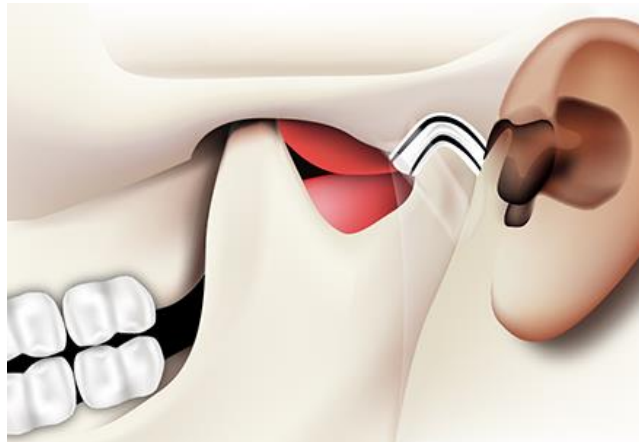


Figura 36. El sistema estomatognático se encuentra relacionado con otros exteroceptores<sup>57</sup>.

- **Endoceptores (Secundarios)**

Informan al STP de aquello que sucede dentro del individuo. Permiten al sistema reconocer la posición en que permanece el individuo y la situación de sus huesos, ligamentos, músculos y órganos en relación al equilibrio. Se dividen en dos grandes categorías: **propioceptores y viscerceptores**.

---

<sup>56</sup> Hallado en: <http://www.semac.org.mx/archivos/7-4.pdf>

<sup>57</sup> Hallado en: <http://www.odontologianeurofocalion.com/occlusion.html>

### 3.3.1 PIE.

El pie constituye la base de sustentación del aparato locomotor y tiene la capacidad de adaptarse y actuar como una estructura rígida o flexible en función de las múltiples exigencias de apoyo y locomoción del cuerpo humano, permitiendo la realización de los movimientos complejos de acuerdo a las características físicas del terreno en que se mueve<sup>58</sup>. Desde un punto de vista funcional es posible dividir las funciones del pie en:

- **Función motora.**

Gracias a la cual se logra el impulso necesario para caminar, correr y saltar.

- **Función de equilibrio.**

Se lleva a cabo a expensas de la articulación del tobillo, los huesos metatarsianos en el antepié y los ligamentos laterales (Figura 39).

- **Función amortiguadora de las presiones.**

Al correr, el pie permanece apoyado 0.25 segundos a 12 km/h, soportando un individuo de 70 kg una media de 110 toneladas durante 1,500 m.

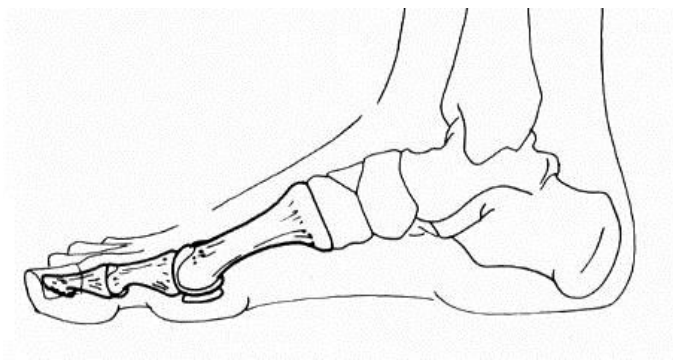


Figura 37. El pie interviene en el equilibrio y postura corporal<sup>59</sup>.

<sup>58</sup> Vilado Voegeli A. Anatomía funcional y biomecánica del tobillo y el pie. Rev Esp Reumatol 2003; 30(9).

<sup>59</sup> Hallado en: <http://dbertelfigurahumana.blogspot.mx>

El pie se encuentra conformado por tres unidades anatómicas funcionales<sup>60</sup>:

- **Retropié**

Se encuentra constituido por el astrágalo, que se articula con el calcáneo y forma la articulación subastragalina (punto de apoyo posterior).

- **Mediopié**

Integrado por el escafoides, que se articula con la cabeza del astrágalo, el cuboides que articula con el escafoides y las bases de los metatarsianos.

- **Antepié**

Se encuentra formado por los cinco metatarsianos y sus respectivas falanges proximales, falanges medias y falanges distales.

La disposición de todos los huesos entre sí forma una bóveda en la parte media del pie que le otorga resistencia a la carga de peso y el esfuerzo, para lo cual se apoya en tres puntos, la cabeza del primer metatarsiano, la cabeza del quinto metatarsiano y la apófisis del calcáneo, que constituyen el denominado **trípode podálico**. (Figura 38)

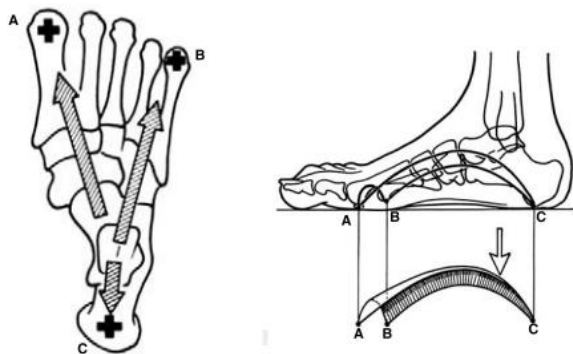


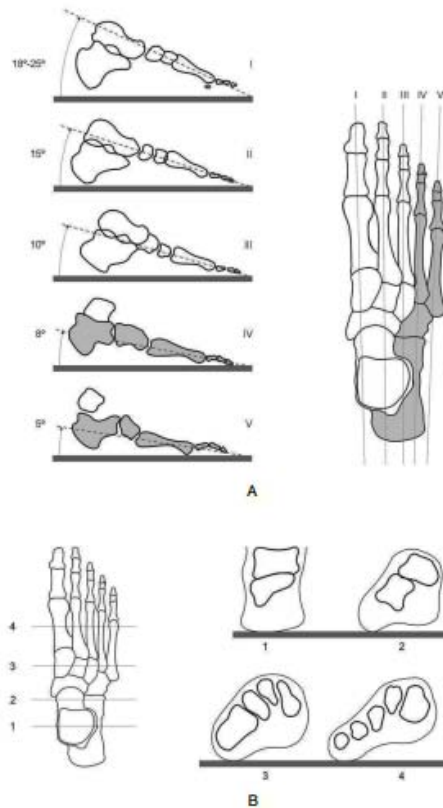
Figura 38. Trípode podálico<sup>61</sup>.

<sup>60</sup> Álvarez Camarena C, Palma Villegas W. Desarrollo y biomecánica del arco plantar. Ortho Tips 2010; 6(4).

<sup>61</sup> Hallado en: <http://www.kangurin.es>

### 3.3.1.1 ARCOS DEL PIE.

El trípode podálico no forma un triángulo equilátero exacto pero se presta a comparación ya que sus puntos de apoyo están comprendidos en la zona de contacto con el suelo formando la impresión o **huella plantar**. De los puntos que lo constituyen, se desprende la formación de tres arcos: (Figura 39)



- **Arco interno o longitudinal.**

Formado por el primer metatarsiano, la primera cuña, el escafoides tarsal, que interviene en la formación de la bóveda, el astrágalo, que distribuye los impulsos provenientes de la pierna, y el calcáneo, que descansa por su extremo posterior.

- **Arco externo.**

Formado por el quinto metatarsiano, que constituye el apoyo anterior, el cuboides, y el calcáneo que constituye el apoyo posterior. Transmite impulsos motores.

Figura 39. Arcos podales<sup>62</sup>.

- **Arco anterior o transverso.**

Tiene como puntos de apoyo las cabezas del primer y quinto metatarsiano. El desbalance entre los músculos intrínsecos del pie, ocasiona el aplanamiento de este arco y contribuye a la formación de callosidades.

<sup>62</sup> Hallado en: <http://www.efisioterapia.net/articulos/reflexologia-podal-un-enfoque-la-fisioterapia>

### 3.4 BIOMECÁNICA POSTURAL.

Para lograr un adecuado equilibrio postural dinámico y estático, es necesario que exista armonía de todos los segmentos que constituyen el sistema tónico postural, la cual se obtiene por la acción coordinada de los músculos y ligamentos, que garantizan la firmeza las estructuras óseas, considerados por algunos autores como los elementos de sostén<sup>63</sup>. De manera general, las escuelas de mecánica corporal coinciden en que una buena postura requiere una alineación vertical de cinco puntos corporales significativos<sup>64</sup>:

- **El eje bicondilar mandibular**

Constituye el elemento de enlace entre las cadenas musculares anteriores, que abarcan la musculatura lingual, mandibular y hioidea y las cadenas musculares posteriores, que incluyen la musculatura paravertebral y craneal.

- **La articulación escápulo-humeral**

También denominada articulación gleno-humeral, es la articulación del hombro, conformada por las superficies articulares de la cabeza del húmero y la cavidad glenoidea de la escápula. Permite los movimientos de **aducción** (aproximación del húmero al tronco), **abducción** (separación del húmero del tronco), **flexión** (elevación del extremo inferior del húmero), **extensión** (movimiento del húmero hacia abajo y hacia atrás), **rotación interna** (movimiento anteroposterior del humero en la cavidad glenoidea), y **rotación externa** (movimiento posteroanterior del húmero en la cavidad glenoidea).

---

<sup>63</sup> Hallado en: <http://www.sld.cu/sitios/rehabilitacion-bio/temas.php?idv=20593>

<sup>64</sup> Arana Ochoa J.J. Relación de la postura y equilibrio en el deporte con la oclusión dental. AMD 2003; 20 (93).

- **La articulación pélvico-femoral**

También denominada articulación coxofemoral, es la articulación de la cadera, conformada por las superficies articulares del hueso coxal con el fémur. La pelvis en su conjunto permite la realización de diferentes movimientos gracias a las basculaciones que se producen sobre las articulaciones coxofemorales y lumbosacra, como los de **anteversión** (desplazamiento anterior de las crestas ilíacas), **retroversión** (desplazamiento posterior de las crestas ilíacas), **inclinación** (movimiento vertical pélvico) y **rotación** (movimiento anteroposterior pélvico). (Figura 40)

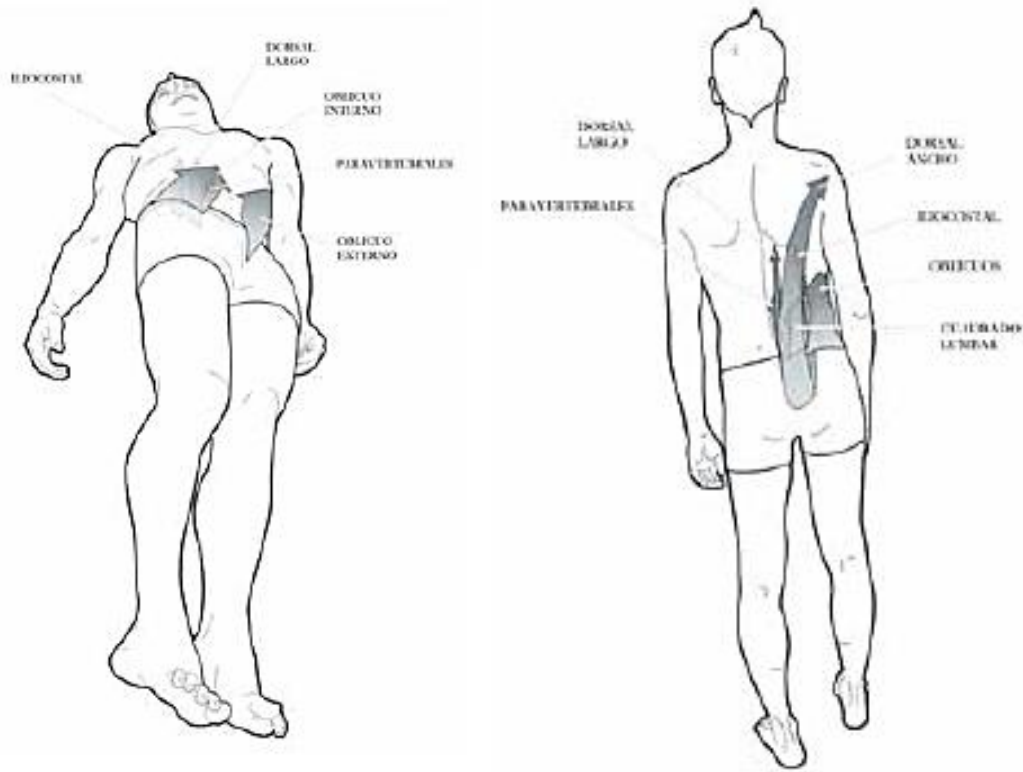


Figura 40. Movimientos de la pelvis<sup>67</sup>.



- **Plano rotuliano**

Formado por una línea imaginaria que cruza desde la rótula (hueso sesamoideo localizado en la superficie anterior de la rodilla) de uno de los miembros inferiores hacia la rótula del miembro inferior contralateral.

- **Plano maleolar o podal**

Formado por una línea imaginaria que cruza desde los maleólos (protuberancias semicirculares que sobresalen de la tibia y del peroné, localizadas a nivel de la articulación del tobillo) de uno de los miembros inferiores hacia los maleólos del miembro inferior contralateral.

La alineación vertical de estos puntos, asegura el equilibrio postural y permite la adecuada realización de los movimientos de la columna vertebral, entre los que se encuentran la **extensión** (movimiento de la columna en sentido posterior), **flexión** (movimiento de la columna en sentido anterior), **rotación** (movimiento lateral de la columna en sentido sagital) e **inclinación** (movimiento lateral de la columna en sentido transversal). (Figura 41)

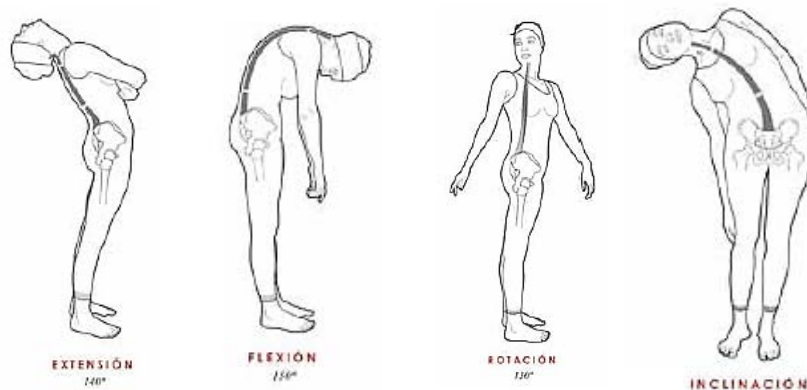

Figura 41. Movimientos de la columna vertebral<sup>87</sup>.

### 3.5 ALTERACIONES POSTURALES MÁS FRECUENTES.

El sistema tónico postural es susceptible de alteraciones que pueden perturbar su equilibrio y cuyo origen puede estar localizado en tres niveles:

- **A nivel del sistema nervioso central.**
- **A nivel de los receptores posturales.**
- **A nivel de las vías que relacionan los dos elementos anteriores.**

Aunque las alteraciones posturales son más frecuentes entre los pacientes de 11 a 13 años, pueden aparecer en cualquier momento del crecimiento y tienen peligro de agravarse hasta los 16 o 17 años, siendo la mayoría de ellas asintomáticas. La mayoría de dichas alteraciones poseen una naturaleza postural, siendo conocidas como actitudes posturales no estructuradas, en las cuales no existe una verdadera alteración de las estructuras óseas y pueden ser corregidas por el propio paciente.

Sin embargo, también se presentan en la práctica clínica las alteraciones posturales por deformidades estructurales, caracterizadas por la persistencia de una posición anómala, a pesar de la modificación de los hábitos posturales por parte del paciente, cuya corrección debe realizarse a nivel interdisciplinario (ortopédico, ortodóntico, otorrinolaringológico y oftalmológico), para mejorar el pronóstico del paciente y favorecer los resultados del plan de tratamiento médico integral<sup>65</sup>.

---

<sup>65</sup> Hallado en: <https://digitum.um.es/jspui/bitstream/10201/5152/1/Educaci%C3%B3n%20F%C3%ADsica%20y%20postura%20corporal.pdf>

Entre las alteraciones posturales más frecuentes se encuentran:

- **Alteraciones de la columna vertebral**

- **Escoliosis**

Es una alteración de la alineación de la columna vertebral con desviación lateral del raquis, pero con un componente torsional que deforma la columna en los 3 planos del espacio. La prueba clave para su detección es el **Test de Adams**, en el que se flexiona el tronco observando la aparición de la prominencia lumbar que acompaña a la escoliosis. La escoliosis se caracteriza por la presencia de asimetría de hombros, y el desequilibrio del tronco, que se puede determinar con una plomada<sup>66</sup>. (Figura 42)

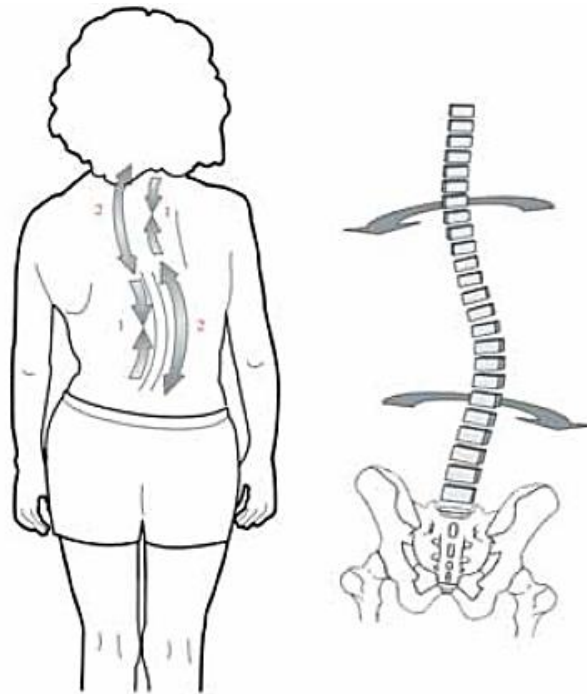

Figura 42. Características de la columna vertebral con escoliosis<sup>67</sup>.

---

<sup>66</sup> De las Heras J. Ventana a otras especialidades. Patología de la columna vertebral. An Pediatr Contin. 2006; 4(3).

- **Hipercifosis**

Es una alteración de la alineación de la columna vertebral en el plano sagital, caracterizada por una acentuación de la curvatura de la región dorsal del raquis. Externamente se aprecia un arqueamiento pronunciado de la zona media alta de la espalda, popularmente denominado giba o joroba. (Figura 43)

- **Hiperlordosis**

Es una alteración de la alineación de la columna vertebral en el plano sagital, caracterizada por una acentuación de la curvatura de la región cervical o lumbar del raquis. Ambas alteraciones pueden observarse en bipedestación relajada y medirse objetivamente a través de un estudio radiográfico. Se denomina hiperlordosis cervical cuando la curvatura cervical supera los  $25^\circ$ , o hiperlordosis lumbar cuando la curvatura lumbar supera los  $70^\circ$ . (Figura 44)

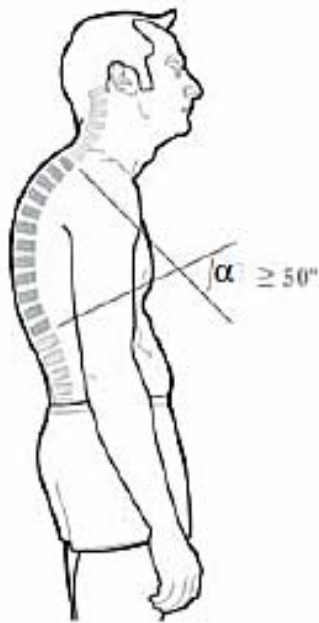


Figura 43. Hipercifosis dorsal<sup>67</sup>.

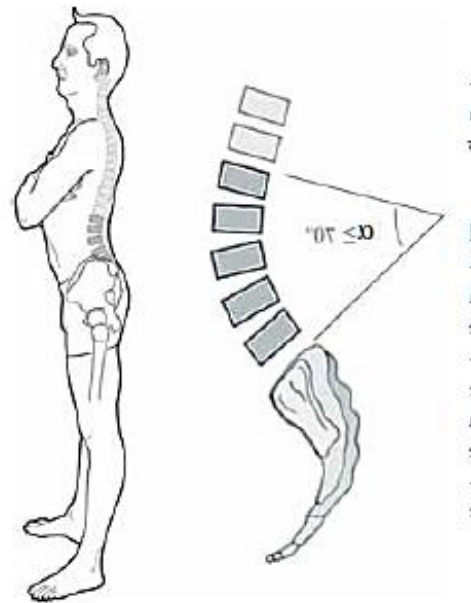


Figura 44. Hiperlordosis lumbar<sup>67</sup>.

<sup>67</sup> Hallado en: <http://www.paidotribo.com/pdfs/930/930.0.pdf>

- **Alteraciones del pie**

- **Pie Plano:** Es el pie en el que la bóveda plantar es baja o desaparece, creando un área de máximo contacto con el suelo, donde el retropié presenta una deformidad en valgo y el antepié se encuentra abducido. La mayoría de los niños entre los 3 o 4 años presenta pie plano, ya que la bóveda plantar se desarrolla a partir de los 4-6 años, por lo cual, no es una condición necesariamente patológica.
- **Pie Cavo:** Es el pie que presenta un aumento anormal de la altura de la bóveda plantar, caracterizado por aumento del arco con convexidad del dorso del pie y presencia de dedos en garra. Se presenta usualmente entre los 8-12 años, asociado a una causa neurológica.
- **Pie Varo:** Es el pie cuyo talón está invertido y donde la parte distal se encuentra en aducción e inversión, siendo los límites de la dorsiflexión normales. Esta deformidad es tratada con ejercicios de estiramiento y debe monitorearse durante los primeros años de vida<sup>68</sup>. (Figura 45)

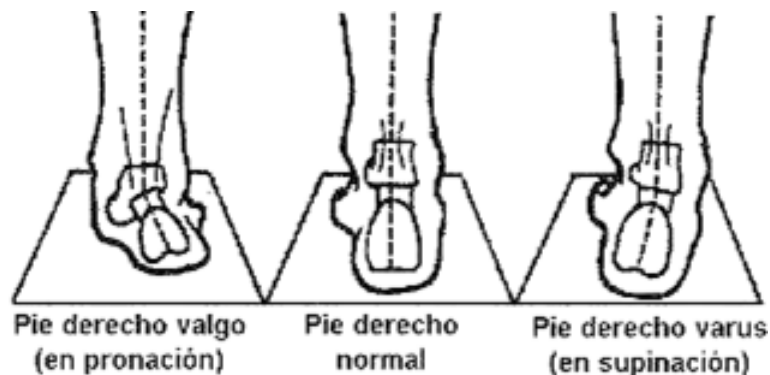


Figura 45. Deformidades del pie<sup>69</sup>.

<sup>68</sup> Muñoz Jesús. Ventana a otras especialidades. Deformidades del pie. An Pediatr Contin. 2006; 4(4).

<sup>69</sup> Hallado en: <http://myos-fisioterapia.blogspot.mx/2012/03/fascitis-plantar.html>

### 3.5.1 DIAGNÓSTICO DE ALTERACIONES POSTURALES

El análisis postural es un elemento auxiliar de diagnóstico utilizado con poca frecuencia en la práctica clínica odontológica, de gran utilidad para detectar alteraciones de las estructuras musculares y esqueléticas, tanto en los pacientes infantiles en crecimiento, como en los adolescentes y adultos. Constituye una guía clínica para elegir las posibilidades terapéuticas en todas las edades, a fin de obtener resultados duraderos del tratamiento ortodóntico preventivo e interceptivo y lograr un equilibrio funcional del sistema estomatognático y el resto del cuerpo. Algunos métodos de análisis postural que pueden realizarse durante la consulta odontológica, son:

- **Análisis vertical de Barré**

Permite valorar la presencia de asimetrías posturales con el paciente en bipedestación, evaluando primero la simetría del paciente en su postura habitual y posteriormente indicándole que se coloque en bipedestación, con los talones separados 2 cm aproximadamente y los pies formando un ángulo de 30°. En el plano coronal, la vertical verdadera debe dividir simétricamente el cuerpo en dos partes, tomando como referencia los maleólos internos, las rodillas, el pliegue interglúteo y el vértice de la cabeza. (Figura 46)

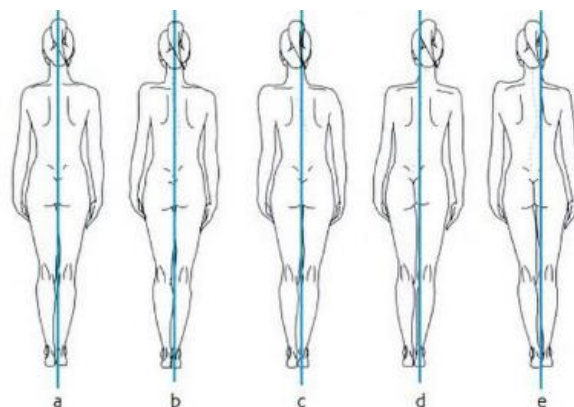


Figura 46. Análisis vertical de Barré<sup>73</sup>.

- **Maniobra de convergencia podal**

Permite examinar el reflejo podal, explorando la resistencia al estiramiento de los rotadores externos de la cadera. Para ello, se sitúa al paciente decúbito supino sobre el sillón dental, con la cabeza en posición neutra y sin contacto dental. El odontólogo se sitúa frente al paciente, sujeta sus tobillos e imprime una serie de movimientos rápidos de rotación interna en ambas caderas de manera simultánea. Esta prueba nos permite evaluar la existencia de hipertonia relativa de los rotadores con la cabeza en posición neutra<sup>70</sup>.

- **Test de Meersseman**

El test de Meersseman puede realizarse de manera combinada con la maniobra de convergencia podal, interponiendo dos rollos de algodón entre las arcadas dentarias y pidiendo al paciente que camine y degluta durante 30 a 60 segundos, luego de los cuales, se repite la maniobra. Permite realizar un diagnóstico presuntivo del origen de las alteraciones posturales, para determinar si estas son **descendentes** (cuando existe mejora postural al eliminar las interferencias oclusales) o **ascendentes** (cuando se mantiene la alteración postural al eliminar las interferencias oclusales).

- **Posture Pro ®**

Es un software que permite llevar a cabo un análisis postural a partir de una imagen fotográfica digital. Permite calcular las desviaciones posturales y medirlas en ángulos y milímetros, estableciendo, según formulas estimadas de otros profesionales, el porcentaje de sobrecarga cervical que soporta el paciente debido a una postura adelantada de la cabeza, con lo cual se puede determinar el riesgo añadido que tendrá el paciente si presenta alteraciones de la ATM o del sistema estomatognático en general.<sup>71</sup>

---

<sup>70</sup> Torres Cueco R. La columna cervical: Síndromes clínicos y su tratamiento manipulativo. 1ª ed. España: Editorial Médica Panamericana; 2008.

<sup>71</sup> Padrós Serrat E. Cómo cuantificar las funciones y la postura en la consulta de ortodoncia. Ortodoncia Clínica 2004; 7(4).

### 3.6 POSTURA CORPORAL Y SU RELACIÓN CON LA MALOCLUSIÓN

El sistema estomatognático interviene en el establecimiento y equilibrio de la postura corporal por medio de cinco cadenas musculares descritas por **Struyf-Denys**, que abarcan a los músculos masticatorios, y que unen el complejo cráneo-cervical con el cuerpo, las cuales son<sup>72</sup>: (Figura 47)

- **Cadena Anterior:**  
Músculos hioideos, orbicular de los labios, pterigoideos externos y linguales.
- **Cadena Anterolateral:**  
Maseteros, temporales, pterigoideos internos y esternocleidomastoideos.
- **Cadena posterior:**  
Músculos espinales cervicales.
- **Cadena posterolateral:**  
Músculos temporales y trapecios.
- **Tendón central (Lengua)**

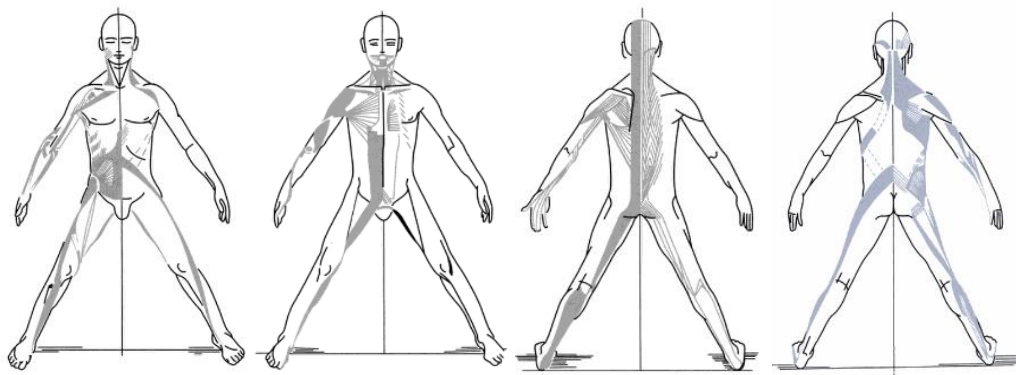


Figura 47. Cadenas musculares descritas por Struyf-Denys<sup>73</sup>.

<sup>72</sup> Francois Ricard D.O. Tratamiento de osteopatía craneal. Articulación temporomandibular: Análisis y tratamiento ortodóntico. 2ª ed. Madrid: Editorial Médica Panamericana; 2005.

<sup>73</sup> Hallado en: <https://books.google.es/>



Cuando un músculo se espasma o presenta un punto gatillo miofascial, el trastorno muscular puede llevar a la modificación de la postura. Es posible explicar estas relaciones a través de tres diferentes patologías: (Figura 48)

- **Síndrome Ascendente:** El desequilibrio del aparato locomotor produce variaciones posturales que pueden desequilibrar el sistema estomatognático. Se extiende hacia arriba y puede afectar a los músculos masticatorios, la ATM y/o la oclusión dental.
- **Síndrome Descendente:** Los contactos oclusales, las ATM y las patologías de los músculos masticatorios pueden causar un desequilibrio del aparato locomotor y modificaciones posturales.
- **Síndrome Mixto:** Cuentan con la presencia combinada y simultánea de síndromes posturales ascendentes y descendentes.

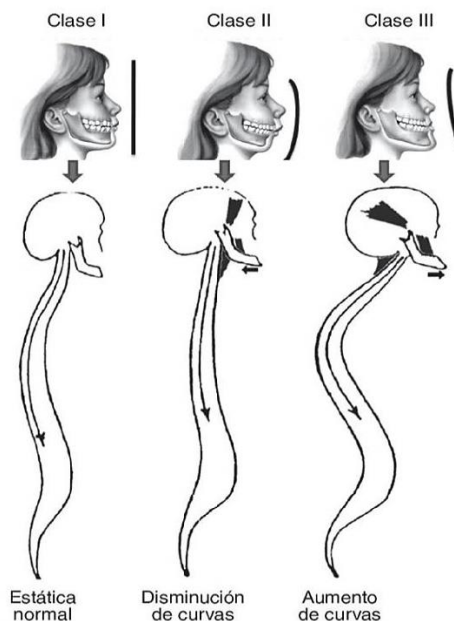


Figura 48. La postura corporal se encuentra íntimamente relacionada con las maloclusiones<sup>74</sup>.

<sup>74</sup> Hallado en: <http://physiotherapysenica.blogspot.mx/>

## CAPÍTULO IV

### RELACIÓN OTORRINOLARINGOLOGÍA Y ORTODONCIA

El término **Otorrinolaringología** posee un origen etimológico complejo, pues está constituido por diversos vocablos griegos claramente delimitados: otos, que significa oído, rinos, que se puede traducir como nariz, laryngos, que equivale a garganta y logos que puede definirse como palabra. A partir de dichas definiciones, podemos determinar que la otorrinolaringología es la especialidad médico quirúrgica encargada de la prevención, diagnóstico, tratamiento y rehabilitación de las alteraciones del oído, vías aéreas y digestivas superiores (boca, nariz, faringe, laringe) y de las funciones que se derivan de estas (audición, respiración, olfacción, deglución y fonación), así como de las estructuras cervicales y faciales relacionadas<sup>75</sup>.

Actualmente se aceptan 9 subespecialidades otorrinolaringológicas: otología, otoneurología, endoscopía de nariz y senos paranasales, rinología, laringología, cirugía oncológica de cabeza y cuello, otorrinolaringología pediátrica, cirugía estética facial y cirugía de trauma facial<sup>76</sup>.

Es importante señalar que si bien el tratamiento de las alteraciones del sistema estomatognático, comprendido dentro del complejo oronasal, corresponde al campo de acción odontológica, el otorrinolaringólogo puede trabajar en conjunto con el odontólogo, para mejorar las alternativas terapéuticas de aquellos pacientes que presenten alteraciones de las vías aéreas, favoreciendo su rehabilitación médica integral y mejorando los resultados del tratamiento ortodóntico preventivo e interceptivo previsto.

---

<sup>75</sup> Hallado en: <http://www.msssi.gob.es/profesionales/formacion/docs/Otorrinolaringologia>

<sup>76</sup> Hallado en: <http://www.imqcc.com>

## 4.1 ANATOMÍA GENERAL DEL COMPLEJO ORONASAL

Para su estudio, el complejo oronasal se divide en dos segmentos o porciones: la región oral, situada desde la espina nasal maxilar hasta el mentón y la región nasal, situada entre la raíz nasal y la espina nasal maxilar.

### 4.1.1 CAVIDAD ORAL

La cavidad oral constituye el inicio del tubo digestivo, y está delimitada anteriormente por los labios, posteriormente por las papilas circunvaladas, inferiormente por el piso de boca, superiormente por la unión entre el paladar duro y blando y lateralmente por las mejillas. Su estructura ósea está constituida por la mandíbula, el maxilar superior y el hueso palatino. Los rebordes alveolares junto con los dientes, dividen la boca en dos porciones: el vestíbulo oral y la cavidad oral propiamente dicha. La lengua es el órgano más grande de la cavidad oral, y debido a su tamaño, movilidad, e inserciones, permite la mantención de una vía aérea permeable. (Figura 49)

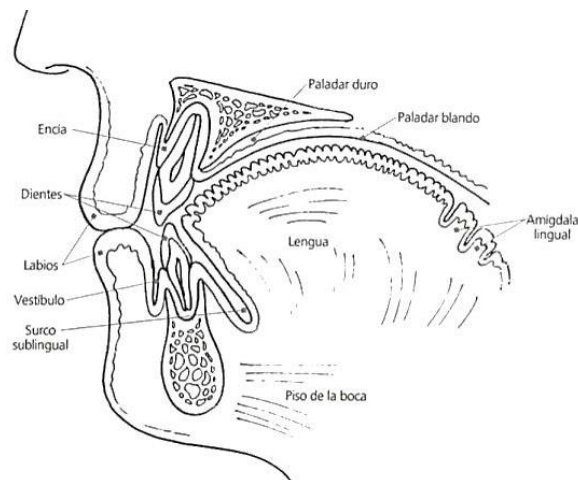


Figura 49. Componentes de la cavidad oral<sup>77</sup>.

<sup>77</sup> Hallado en: <http://es.slideshare.net/majonm1/cavidadbucal>

## 4.1.2 NARIZ

La nariz constituye la estructura más prominente de la cara y se sitúa en posición central a lo largo de la división geométrica de la cara, localizada entre los ojos y superiormente a la cavidad oral. La región nasal, está conformada por dos segmentos, la pirámide nasal y las fosas nasales<sup>78</sup>.

### 4.1.2.1 PIRÁMIDE NASAL

Presenta forma de pirámide triangular y ocupa la región media de la cara, por lo cual posee un papel importante en la estética facial. Está formada por los huesos propios de la nariz y la rama ascendente del maxilar superior. Los cartílagos que la constituyen son el cuadrangular del tabique, los alares de la nariz, los cartílagos triangulares y por último los accesorios. Posee músculos constrictores y dilatadores del orificio nasal anterior (narina) y presenta una válvula nasal interna, región más estrecha de la vía aérea, constituida por el cartílago triangular, el cuadrangular y el cornete inferior. (Figura 50)

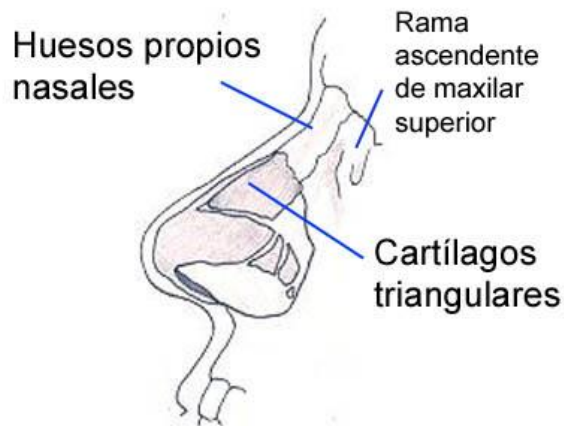


Figura 50. Componentes de la pirámide nasal<sup>79</sup>.

<sup>78</sup> Vargas Vásquez Hernando. Cirugía: V Otorrinolaringología. 1ª ed. Lima: Universidad Nacional Mayor de San Marcos. Facultad de Medicina. Departamento de Académico de Cirugía; 2000.

<sup>79</sup> Hallado en: <http://www.orlhospitalespanol.com.ar/>

### 4.1.2.2 FOSAS NASALES

Las fosas nasales son dos conductos anteroposteriores estrechos, que presentan cuatro paredes: interna, externa, superior e inferior, y dos orificios, anterior o narina y posterior o coana. Están constituidas por tejido óseo y cartilaginoso, superiormente por la lámina perpendicular del hueso etmoides, inferiormente por el vómer y en la parte anterior por el cartílago cuadrangular. La pared externa está formada por el septum nasal, y la pared interna presenta tres estructuras relevantes, los cornetes o conchas nasales, superior, medio e inferior, debajo de los cuales se localiza su respectivo meato.

Los senos paranasales son cavidades neumáticas originadas en las fosas nasales, que se agrupan formando cuatro espacios accesorios denominados de acuerdo al hueso en que se localizan (seno frontal, etmoidal, esfenoidal y maxilar). Comunican con las fosas nasales por medio de los meatos: los senos anteriores (frontal, maxilar y etmoidal) drenan por el meato medio, y los senos posteriores (esfenoidales) drenan por el meato superior. (Figura 51)

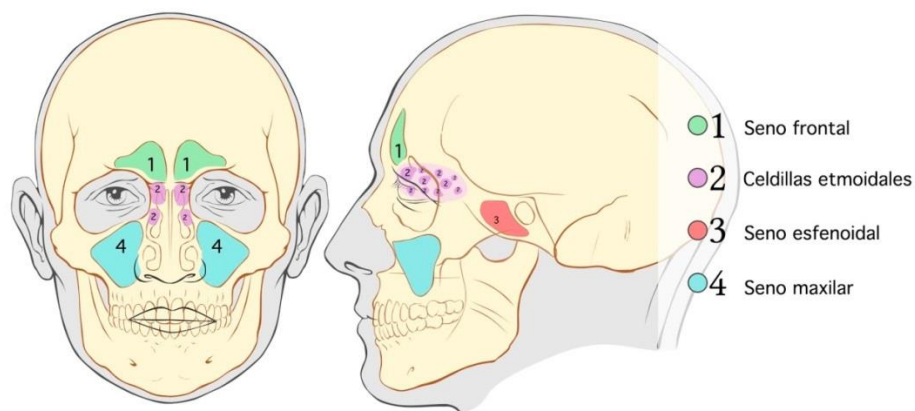


Figura 51. Fosas nasales y senos paranasales<sup>80</sup>.

<sup>80</sup> Hallado en: <http://medicodaniloantonioacastillo.blogspot.mx>

### 4.1.2.3 FARINGE

La faringe es un tubo de aproximadamente 12 y 15 cm de longitud, que se extiende desde la base del cráneo hasta el nivel del cartílago cricoides, donde se continúa con el esófago. Está formada por 3 músculos constrictores (superior, medio e inferior), que al contraerse permiten el paso del bolo alimenticio al esófago. La faringe se comunica anteriormente con la nariz, boca y laringe, lo que permite dividirla tres segmentos<sup>81</sup>:

- **Nasofaringe**

Es el tramo comprendido entre la base del cráneo y el paladar blando. Posteriormente se encuentra a nivel de C1 y anteriormente comunica con la cavidad nasal a través de las coanas. Tiene 2 estructuras de importancia: la entrada al conducto auditivo a través de la trompa de Eustaquio, y las amígdalas faríngeas o adenoides, un grupo de tejido linfoide.

- **Orofaringe**

Es el tramo comprendido desde el paladar blando hasta la punta de la epiglotis. Posteriormente está limitada por C2 y C3, y anteriormente se abre hacia la cavidad oral, en el tercio posterior de la lengua. Las paredes de la orofaringe no son rígidas, por lo que colapsan ante el desarrollo de presiones negativas o disminución en el tono muscular de sus estructuras.

- **Laringofaringe**

Es el tramo más distal de la faringe, comprendido desde la punta de la epiglotis y el cartílago cricoides. Posteriormente está limitada por los cuerpos vertebrales de C4 a C6 y su estructura más importante es la apertura glótica.

---

<sup>81</sup> Sologuren N. Anatomía de la vía aérea. Rev Chil Anest 2009; 38 (78).

### 4.1.3 OÍDO

El oído, también denominado órgano vestíbulo coclear, es un sistema constituido por distintas estructuras anatómicas que intervienen en las funciones de equilibrio del sistema corporal y la audición. Para su estudio, se divide en tres segmentos: oído externo, oído medio y oído interno<sup>82</sup>. (Figura 52)

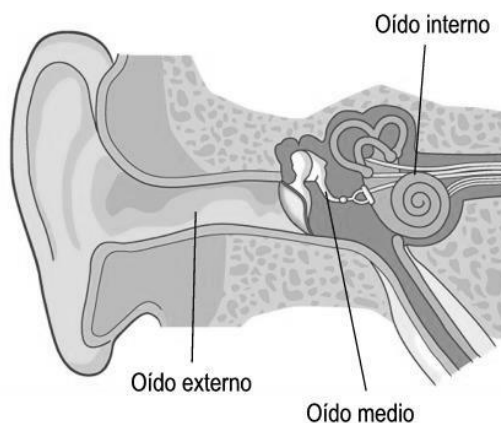


Figura 52. Partes del oído<sup>83</sup>.

#### 4.1.3.1 OÍDO EXTERNO

Está formado por el pabellón auricular y conducto auditivo externo. El pabellón auricular está situado en la parte lateral e inferior de la cabeza, posee una cara lateral, en la que se observan una serie de depresiones y relieves (hélix, ante hélix, trago y antitrago), que le confieren su forma y otra cara medial, adherida en su tercio anterior a la entrada del conducto auditivo externo. El conducto auditivo externo es una estructura cilíndrica horizontal, delimitada por la membrana timpánica y el meato auditivo externo<sup>84</sup>.

<sup>82</sup> Hallado en: <http://fournier.facmed.unam.mx/deptos/embrio/images/PDF/oído.pdf>

<sup>83</sup> Hallado en: <http://www.holadoctorcarrion.com>

<sup>84</sup> Hallado en: <http://seorl.net/PDF>

### **4.1.3.2 OÍDO MEDIO**

Se constituye por la caja timpánica, los huesecillos del oído, la apófisis mastoides y la trompa de Eustaquio. La caja timpánica presenta seis paredes, superior, inferior, anterior, posterior, medial y lateral, esta última formada por la membrana del tímpano. Los huesecillos del oído son tres: martillo, en cuyo cuello se inserta el músculo del martillo, yunque, el más pesado y menos fijo de los tres, por lo cual puede presentar luxarse fácilmente, y estribo, en cuyo cuello se inserta el músculo del estribo.

La trompa de Eustaquio comunica la caja timpánica con la nasofaringe, y ante cambios bruscos presión, permite el ingreso de aire al oído medio igualando la presión de uno y otro lado de la membrana timpánica. La diferencia de presión, produce la deglución como mecanismo reflejo.

### **4.1.3.3 OÍDO INTERNO**

El oído interno se compone de una parte central llamada vestíbulo y del laberinto óseo. El vestíbulo es la cavidad ósea central entre la cóclea y los conductos semicirculares, que alberga al vestíbulo membranoso, formado por dos vesículas, el utrículo y el sáculo, que constituyen la porción otolítica del vestíbulo. La porción canalicular del vestíbulo está formada por tres conductos semicirculares. Estas dos vesículas, y el laberinto membranoso de los conductos y de la cóclea, contienen endolinfa. Por fuera del laberinto membranoso, o sea entre éste y el laberinto óseo se encuentra la perilinfa. El laberinto óseo comprende el aparato coclear (anterior), órgano de la audición, y el aparato vestibular (posterior), órgano del equilibrio<sup>85</sup>.

---

<sup>85</sup> Hallado en: <http://www.farauzorl.org.ar/Libroalumno/otologia.pdf>



## 4.2 BIOMECÁNICA DE LA RESPIRACIÓN

La respiración se define como la función corporal involuntaria y constante, en virtud de la cual se absorben del medio externo los gases necesarios para el mantenimiento de la vida (oxígeno) y se eliminan del interior los gases nocivos (dióxido de carbono o anhídrido carbónico), denominada respiración externa. También abarca el proceso de intercambio de gases entre la sangre de los capilares y las células de los tejidos corporales en donde se localizan esos capilares, mecanismo denominado respiración interna<sup>86</sup>.

Desde un punto de vista fisiológico, esta función presenta cuatro fases:

- **Ventilación pulmonar:** Intercambio del aire entre la atmósfera y los alvéolos pulmonares mediante la inspiración y la espiración.
- **Difusión:** Paso del oxígeno y del dióxido de carbono desde los alvéolos a la sangre y viceversa, desde la sangre hacia los alvéolos.
- **Transporte:** Paso de los gases por la sangre y líquidos corporales hacia las células y viceversa, desde las células hacia la sangre.
- **Regulación:** Descarga rítmica de neuronas motoras de la médula espinal, que se encargan de inervar los músculos inspiratorios.

---

<sup>86</sup> Hallado en: <https://www.infermeravirtual.com/files/media/file/97/Sistema%20respiratorio.pdf?1358605430>

La respiración es un acto reflejo, durante el cual, el aire entra sin esfuerzo en el organismo a través de las fosas nasales. En su interior, los cilios de revestimiento calientan y humedecen el aire, y protegen la vía respiratoria frente al daño que podría causar la introducción de algún cuerpo extraño.

La actividad del área nasal estimula los tejidos de la nariz, senos paranasales y tiene una influencia importante sobre el crecimiento de las estructuras óseas. La parte posterior de la lengua contacta con el paladar blando y las rugosidades palatinas. El hioides se mueve hacia arriba sobre el borde inferior mandibular, y el aire pasa por la faringe, laringe y tráquea hasta llegar a los bronquios para realizar el intercambio gaseoso. (Figura 53)

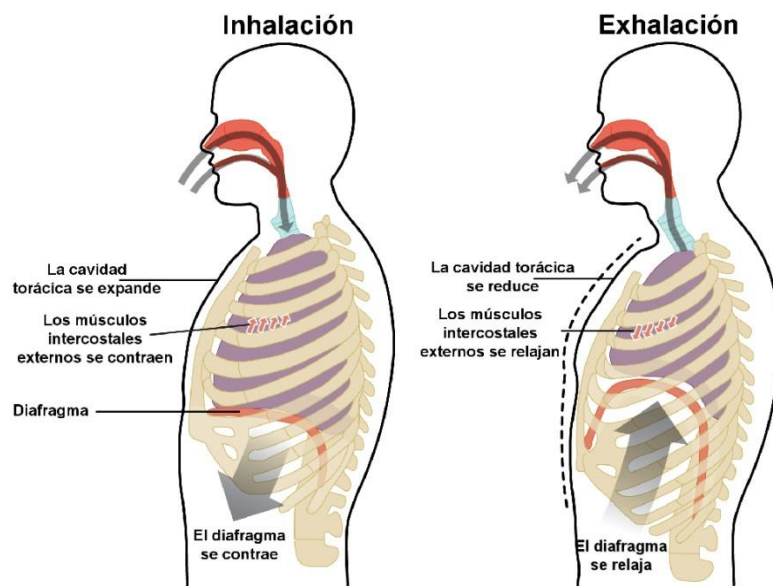


Figura 53. Proceso respiratorio<sup>87</sup>.

El paso mecánico del aire por las fosas nasales, excita a las terminaciones nerviosas y genera determinadas respuestas. Entre las más importantes se encuentran la expansión de la cavidad torácica, el desarrollo tridimensional de las fosas nasales, la ventilación y la conformación de los senos maxilares.

<sup>87</sup> Hallado en: <http://www.youbioit.com>

### 4.3 ALTERACIONES MÁS FRECUENTES DE VÍAS AÉREAS

El Dr. Planas menciona que cuando el niño padece una patología de las vías respiratorias altas, el cuerpo se adapta e inicia la respiración bucal, ocasionando que el aire viaje hacia los pulmones por una vía mecánicamente más corta y sencilla, lo que genera alteraciones de la capacidad respiratoria.

En aquellos casos donde el niño no recupera la respiración nasal, pueden anularse las respuestas del desarrollo espacial de las fosas nasales y de los senos maxilares, así como la excitación de ciertas hormonas endocrinas. Cuando el niño sana de su afección respiratoria pueden ocurrir dos cosas: recuperación espontánea del mecanismo de respiración nasal, o bien que este se olvide por haber encontrado un mecanismo más fácil, instaurando la respiración bucal, lo cual puede pasar inadvertido por padres y pediatras<sup>88</sup>.

La respiración bucal puede originarse como consecuencia de tres factores:

- **Obstrucción funcional o anatómica:** Ocurre cuando existe un obstáculo que impide el flujo normal del aire, como deformaciones anatómicas, inflamación de la mucosa nasal por infecciones o alergias
- **Hábitos orales:** Entre los que se encuentran la deglución atípica, succión digital, succión labial, uso de chupete o biberón, entre otros.
- **Alteraciones posturales:** Cuando existe hiperlaxitud ligamentosa, acompañada de pie plano, alteraciones posicionales de la columna y rodillas, por lo cual, la mandíbula tiende a dirigirse hacia abajo.

---

<sup>88</sup> Parra Y. El paciente respirador bucal: Una propuesta para el Estado de Nueva Esparta. Act Odon Ven 2001; 42 (2)

Entre las alteraciones más frecuentes de vías aéreas, se encuentran:

- **Hipertrofia Adenotonsilar:** También denominada hipertrofia de las amígdalas palatinas y adenoides, es la inflamación del tejido blando que reduce el espacio de ingreso del aire desde la nariz hacia la laringe y la tráquea, ocasionando alergias e infecciones repetitivas.
- **Rinitis alérgica:** Se define como la inflamación de la mucosa nasal, desencadenada por la presencia de un alérgeno. Produce congestión, insuficiencia respiratoria nasal, comezón, rinorrea y estornudos.
- **Rinitis vasomotora:** Se define como la inflamación de la mucosa nasal, producto de la dilatación de los vasos sanguíneos, comúnmente asociada a agentes físicos, como calor, frío e irritantes no específicos. También se denomina rinitis alterna, debido a que se caracteriza por obstrucción nasal intermitente, según la posición de la cabeza.
- **Desviación del septum nasal:** Es la alteración anatómica importante del septum nasal, que limita el paso del aire inspirado. Se caracteriza por obstrucción nasal unilateral o bilateral, cefaleas, cuadros crónicos de infecciones de las vías respiratorias, y disminución de la olfacción.
- **Hipertrofia turbinal:** También denominada hipertrofia de cornetes, es la combinación de largos estadios de rinitis alérgica y un alto grado de inflamación que puede producir inflamación permanente de los cornetes inferiores, ocasionando pérdida de la habilidad normal para expandirse y contraerse, generando obstrucción nasal continua<sup>89</sup>.

---

<sup>89</sup> Fieramosca F, Lezama E, Manrique R, Quirós O, y cols. La función respiratoria y su repercusión a nivel del sistema estomatognático. Revista Latinoamericana de Ortodoncia y Odontopediatría. 2007.

### 4.3.1 DIAGNÓSTICO DE LAS ALTERACIONES DE VÍAS AÉREAS

La detección de alteraciones del complejo oronasal debe iniciarse desde el interrogatorio, durante el cual se preguntará al paciente y/o sus familiares sobre la existencia y evolución de problemas nasofaríngeos de tipo obstructivo crónico o agudo, presencia de hábitos, rendimiento físico y escolar, entre otros datos relevantes. Esta fase también permitirá al clínico, determinar si existen características extraorales, intraorales, funcionales y posturales relacionadas con las alteraciones obstructivas nasales:

- **Características Extraorales:** Presencia de cara alargada con aumento del tercio inferior, expresión facial distraída, presencia de ojeras y narinas flácidas, resequedad e incompetencia labial, donde el labio superior es más delgado y el labio inferior más grueso.
- **Características Intraorales:** Tendencia a Clase II esquelética, mordida cruzada posterior, acompañada de mordida abierta anterior moderada, compresión maxilar con protrusión de los incisivos superiores y posición lingual baja, con interposición de la misma entre los incisivos.
- **Características funcionales:** Interposición lingual e incompetencia labial, deglución atípica, y lateroposición funcional mandibular, que puede llevar a laterognatia y provocar asimetría mandibular y facial.
- **Características posturales:** Hombros caídos, aumento de la lordosis cervical, posición interiorizada de la cabeza, musculatura abdominal flácida y prominente, debido a la tracción de los músculos ilíacos.

Si al examen clínico se observan múltiples características que hagan sospechar de la presencia de alteraciones obstructivas nasales, se deberá corroborar el diagnóstico por medio de pruebas complementarias. Cabe señalar que el ciclo respiratorio varía aproximadamente cada 6 horas, por lo cual los resultados positivos no necesariamente son concluyentes<sup>90</sup>:

- **Reflejo nasal de Gudin**

En esta prueba el paciente debe mantener la boca cerrada, mientras el odontólogo le comprime las alas de la nariz por 20 segundos. Al permitirle respirar nuevamente, se debe observar dilatación de las alas nasales, como respuesta fisiológica para inhalar aire en condiciones de normalidad.

- **Prueba de la vela**

El odontólogo debe colocar cuidadosamente una vela encendida cerca de cada uno de los orificios nasales del paciente y pedirle que apague la vela, expulsando aire a través de las narinas, sin realizar mayor esfuerzo.

- **Prueba del algodón**

En esta prueba el odontólogo debe abrir un rollo de algodón y colocarlo en la punta de la nariz, sosteniéndolo con el pulpejo de alguno de los dedos. Posteriormente debe indicar al paciente que cierre la boca y respire por la nariz, para observar, si la salida del aire es por una o ambas fosas nasales.

- **Espejo de Glatzel**

El odontólogo debe colocar un pequeño espejo sobre el labio superior del paciente e indicarle que inspire y espire. En ausencia de obstrucción nasal, el espejo debe empañarse por lo menos unilateralmente.

---

<sup>90</sup> Simoes Andrade N. Respiración bucal: Diagnóstico y tratamiento ortodóntico interceptivo como parte del tratamiento multidisciplinario. Revisión de la literatura. Revista Latinoamericana de Ortodoncia y Odontopediatría. 2015.

## 4.4 OBSTRUCCIÓN DE VÍAS AÉREAS Y SU RELACIÓN CON LA MALOCCLUSIÓN

La respiración humana es una función básica vital, que requiere el libre paso de aire por los conductos nasal y nasofaríngeo. Esta función, asociada a la masticación, deglución y a la correcta acción muscular de labios y lengua, estimulan el desarrollo y el crecimiento facial, debido a que las estructuras óseas responden al funcionamiento adecuado de los músculos y tejidos blandos que soportan. Por tanto, cuando se presenta algún obstáculo que dificulta la respiración, la supervivencia del individuo dependerá de una adaptación que le permita continuar su función (**Teoría Funcional de Moss**).

El compromiso de la respiración nasal, por la presencia de alteraciones obstructivas, puede derivar en una respiración bucal que de acuerdo a su magnitud, duración y tiempo, puede modificar la anatomía oronasal y dentofacial. Los pacientes con obstrucción de las vías aéreas usualmente dirigen la cabeza hacia atrás, a modo de compensar la respiración bucal. Este fenómeno, ocasiona que el crecimiento mandibular se dirija en sentido inferior, creando un patrón facial alargado y alterando la posición y contacto entre los dientes de ambas arcadas. Esta malposición dental también genera consecuencias adversas en el proceso masticatorio y de fonación, e influye negativamente en la estética facial y autoestima del paciente.

Por ello, el diagnóstico temprano de las alteraciones obstructivas de las vías aéreas resulta fundamental para prevenir alteraciones de la región oronasal y dentofacial, y su tratamiento oportuno puede reducir o evitar la necesidad de realizar tratamiento ortopédico u ortodéntico avanzado<sup>91</sup>.

---

<sup>91</sup> Belmont Laguna F, Godina Hernández G, Ceballos Hernández H. El papel del pediatra en el síndrome de respiración bucal. Acta Pediatr Méx 2008; 29(1).

## 4.5 BIOMECÁNICA DEL SISTEMA VESTIBULAR: EQUILIBRIO Y AUDICIÓN

El vestíbulo es un sistema sensorial localizado en el oído interno que tiene como función determinar la posición de la cabeza en el espacio y detectar los movimientos a los cuales ésta es sometida. Desde los puntos de vista funcional y anatómico, el sistema vestibular está conformado por tres niveles:

- **Sistema vestibular periférico**
- **Procesador de información a nivel central (núcleos vestibulares)**
- **Componente eferente para el control motor**

El sistema vestibular periférico consiste en un laberinto membranoso formado por dos órganos conocidos como utrículo y sáculo, así como por tres canales semicirculares que, de acuerdo con su posición, se denominan anterior (superior), posterior y lateral (horizontal). Cada estructura que compone al sistema vestibular periférico contiene un epitelio sensorial constituido por células ciliadas, de soporte y terminaciones nerviosas aferentes y eferentes.

El utrículo y el sáculo son los órganos responsables del equilibrio estático, pero el receptor que permite este reconocimiento de aceleración es la mácula. La mácula es una estructura compleja que contiene a los otolitos, materiales sólidos que bajo la influencia de la gravedad y de los movimientos de la cabeza, activan las células sensoriales del sistema vestibular. Las células ciliadas (también denominadas mecanotransductoras) son las encargadas de convertir el estímulo mecánico de un desplazamiento lineal o angular en señales eléctricas dirigidas al sistema nervioso central.<sup>92</sup>.

---

<sup>92</sup> Hallado en: <http://novella.mhhe.com>



El oído interno representa el final de la cadena de procesamiento mecánico del sonido, y en él se llevan a cabo tres funciones primordiales: filtraje de la señal sonora, transducción y generación probabilística de impulsos nerviosos. Alberga también a la cóclea o caracol, la cual es un conducto rígido en forma de espiral, lleno con dos fluidos de distinta composición (linfa y perilinfa).

Se debe a **Georg Von Békésy**, Premio Nobel de Medicina en 1961, la **Teoría de la Localización**, explicación teórica del funcionamiento de la cóclea. De acuerdo con esta, al empujar el estribo la membrana de la ventana oval se produce una sobrepresión en la parte superior del caracol que obliga a circular el fluido linfático hacia la cavidad inferior. Ello provoca que la membrana basilar se deforme hacia abajo al tiempo que la membrana elástica que cierra la ventana redonda cede hacia afuera. Si el estribo se mueve de izquierda a derecha, se produce la aparición de una onda que se desplaza de acuerdo a su frecuencia y también del ancho y rigidez de la membrana basilar. Cuando recibe un sonido, el oído tiene dos maneras de estimar su timbre, primero por el punto de excitación de la membrana basilar y segundo por la periodicidad con que se envía al cerebro los impulsos nerviosos, desde distintos puntos de la membrana basilar<sup>93</sup>. (Figura 54)

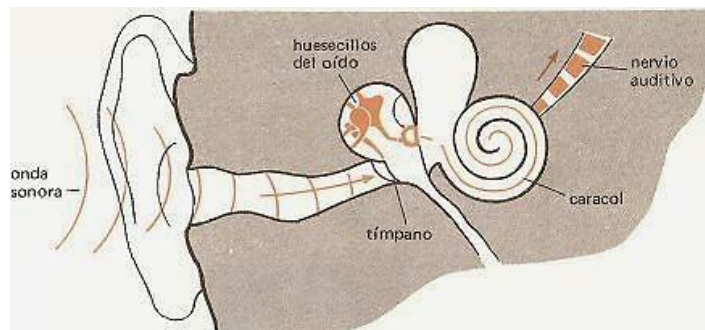

Figura 54. Proceso auditivo<sup>94</sup>.

<sup>93</sup> Merino J.M. y Muñoz Repiso L. La percepción acústica: Física de la audición. [Tesis de grado]. España: Departamento de Didáctica de las Ciencias Experimentales. Universidad de Valladolid; 2010.

<sup>94</sup> Hallado en: <http://sciencuriosities.blogspot.mx>

## 4.6 ALTERACIONES MÁS FRECUENTES DEL SISTEMA VESTIBULAR

Entre las alteraciones del oído que con mayor frecuencia refieren los pacientes durante la consulta médica y odontológica, se encuentran:

- **Otitis:** Constituye una inflamación del oído que puede clasificarse de acuerdo al segmento afectado en otitis externa y otitis media. La otitis externa, también denominada oído de nadador, es una infección del conducto auditivo externo, la cual suele desarrollarse en pacientes expuestos a humedad excesiva. La otitis media es una infección del oído medio, frecuentemente ocasionada por diseminación de un proceso infeccioso proveniente de estructuras adyacentes. Ambas se caracterizan por dolor al contacto externo y a la masticación, que en ocasiones puede acompañarse por fiebre y secreción purulenta.
- **Hipoacusia:** La sordera o hipoacusia es la disminución o pérdida total de la audición. Puede ser de tres tipos, de conducción o transmisión (ocasionada por algún defecto en el oído externo, tímpano u oído medio que dificultan la transmisión del sonido), de percepción o neurosensorial (por lesiones en el oído interno o en el nervio auditivo) y mixtas (cuando se afectan tanto la transmisión como la percepción).
- **Cuerpo extraño:** Se refiere a la introducción en el oído, generalmente externo, de un objeto o material ajeno al organismo, que requiere ser extraído por un especialista, para evitar daños a la estructura ótica<sup>95</sup>.

---

<sup>95</sup> Hallado en: [www.elsevier.es/es-revista-farmacia-profesional-3-pdf-13077359-S300](http://www.elsevier.es/es-revista-farmacia-profesional-3-pdf-13077359-S300)

- **Cinetosis:** También denominada **enfermedad del movimiento**, es una respuesta fisiológica normal ante una percepción inusual de movimiento, ya sea real o aparente. Usualmente se experimenta durante los viajes en barco, avión, coche o tren, pero hoy en día también puede asociarse con los sistemas de realidad virtual<sup>96</sup>.
- **Ataxia:** Es un trastorno del movimiento voluntario, caracterizado por la pérdida de la armonía del mismo, debido a alteraciones del equilibrio y la coordinación. Cuando este trastorno se presenta durante la ejecución de movimientos de los miembros se habla de ataxia cinética, mientras que si aparece en bipedestación, se habla de ataxia estática.
- **Vértigo:** Es una ilusión de movimiento propio o ambiental, originada por una disfunción del sistema vestibular. Frecuentemente se asocia a náuseas, vómitos, palidez, sudoración fría y movimiento espasmódico involuntario y rápido de los globos oculares (nistagmo vestibular). A la exploración presentan inclinación del eje corporal en un sentido determinado (de costado o hacia atrás), y desviación de la marcha hacia el lado de la lesión vestibular. Si la desviación y el nistagmo se presentan hacia el mismo lado se habla de **vértigo armónico**<sup>97</sup>.
- **Síndrome de Ménière:** Es un trastorno del oído interno, comúnmente unilateral, que se caracteriza por crisis de vértigo espontáneo y tinnitus, asociado a largo plazo a hipoacusia progresiva del lado afectado. Cuando el síndrome no es atribuible a una causa específica, es comúnmente llamado enfermedad de Ménière<sup>98</sup>.

---

<sup>96</sup> Sánchez Blanco C. y cols. Cinetosis: Artículo de revisión. Rev. Soc. Otorrinolaringol. Castilla Leon Cantab. La Rioja 2014; 5 (28).

<sup>97</sup> Hallado en: [https://www.aeped.es/sites/default/files/documentos/ataxia\\_vertigo.pdf](https://www.aeped.es/sites/default/files/documentos/ataxia_vertigo.pdf)

<sup>98</sup> Pereira C.N. y cols. Enfermedad de Ménière: Caso clínico y revisión de la literatura. Rev Hosp Clin Univ Chile 2008; 19.

## 4.6.1 DIAGNÓSTICO DE ALTERACIONES DEL SISTEMA VESTIBULAR

La exploración clínica del sistema vestibular debe realizarse principalmente en aquellos pacientes que refieran mareos, torpeza, desbalance y caídas frecuentes<sup>99</sup>. Algunas de las pruebas empleadas frecuentemente, son:

- **Prueba de Barany o de los índices**

Se indica al paciente que se sienta con los brazos extendidos al frente y los ojos cerrados. La prueba se considera positiva cuando se produce una desviación de los índices hacia el lado del laberinto hipofuncionante.

- **Test de Romberg**

Se indica al paciente que se coloque de pie, estático durante 1 a 3 minutos, con los pies juntos y los brazos a ambos lados del cuerpo, primero con los ojos abiertos y luego cerrados. Si en este tiempo el paciente cae, mueve los pies, abre los ojos o extiende los brazos la prueba se considera positiva.

- **Test de Unterberger-Fukuda**

Se indica al paciente que permanezca de pie sin moverse del sitio donde se encuentra, marcando el paso durante 1 minuto, con los ojos cerrados. La prueba se considera positiva cuando existen desviaciones superiores a 45°.

- **Test de la marcha ciega o Babinsky-Weil**

Se indica al paciente que camine 10 pasos hacia delante y hacia atrás en línea recta, manteniendo los ojos cerrados. La prueba se considera positiva cuando existe desviación en estrella hacia el lado hipofuncionante<sup>100</sup>.

---

<sup>99</sup> García Pastor C., Álvarez Solís G.A. La prueba de Romberg y Moritz Heinrich Romberg. Rev Méx Neuroci. México 2014; 15(1).

<sup>100</sup> Rivera Rodríguez T. y Rodríguez Paradinás M. Síndrome vertiginoso. Medicine Madrid 2007; 9(91).

## 4.7 ALTERACIONES DEL SISTEMA VESTIBULAR Y SU RELACIÓN CON LA MALOCCLUSIÓN

El oído constituye un componente fundamental del complejo cráneo facial, que por su cercanía anatómica con la articulación temporomandibular, resulta de gran importancia en el diagnóstico de los trastornos temporomandibulares y de las maloclusiones dentales. Paparella refiere que la otalgia y en general, los dolores referidos en la región auricular provienen de un sitio distinto, siendo causa frecuente, la oclusión traumática.

Diversas teorías han tratado de explicar cómo se produce la sintomatología auditiva en pacientes con trastornos temporomandibulares. Se plantea que el desplazamiento mandibular y el espasmo muscular asociado, pueden causar aumento de la permeabilidad de los vasos sanguíneos y linfáticos que irrigan y drenan el oído medio, el externo y la región de la fosa infraorbitaria. El origen de la sintomatología pudiera ser una acumulación de líquido por drenado insuficiente de los tejidos. Estos cambios de presión pueden impedir la correcta apertura funcional de la Trompa de Eustaquio, con la consiguiente contractura de los músculos tensores y el velo del paladar, que interfieren en la conducción de las oscilaciones en la membrana del laberinto<sup>101</sup>.

Debido a la frecuencia con que se observa en la práctica clínica odontológica, pacientes con maloclusión y trastornos temporomandibulares asociados a sintomatología auditiva, resulta evidente la necesidad del tratamiento interdisciplinario de dichas alteraciones, desde el enfoque ortodóntico, otorrinolaringológico, neurológico y fisioterapéutico, lo que posibilitaría un diagnóstico y tratamiento más efectivo.

---

<sup>101</sup> Grau León I. La sintomatología auditiva en los trastornos temporomandibulares. Revista Habanera de Ciencias Médicas La Habana 2005; 4 (12).

## CONCLUSIONES

El sistema estomatognático debe ser comprendido, como una unidad funcional constituida por diversas estructuras esqueléticas, musculares, angiológicas, nerviosas, glandulares y dentales, que se encuentran relacionadas anatómica y funcionalmente entre sí, y que intervienen en las funciones masticatorias, respiratorias, con la comunicación verbal, las manifestaciones estético afectivas, así como el equilibrio postural y la orientación. Por tanto, la alteración de cualquiera de sus componentes, repercute en las estructuras adyacentes, afectando su morfología y función.

Cuando se presentan alteraciones en las estructuras nasofaríngeas, estas son causa para el establecimiento de la respiración bucal, lo cual a su vez, puede originar maloclusiones que debe tratarse con ortopedia y ortodoncia.

La prevalencia de las maloclusiones dentales a lo largo del tiempo, puede afectar la articulación temporomandibular, generando alteraciones del sistema vestibular, principalmente cuando se produce la compresión de ligamentos o nervios, lo cual puede generar tinitus. También el bruxismo y los traumatismos mandibulares repercuten sobre la ATM, produciendo lesiones agudas, que pueden volverse crónicas. En niños pueden generar aumento o hiperplasia del cóndilo mandibular, originando lesión en el oído, motivo de interconsulta con ortodoncia y otorrinolaringología.

Por ello la interconsulta médica ortopédica y otorrinolaringológica es un procedimiento fundamental para prevenir, diagnosticar y tratar las alteraciones del complejo cráneocervical y oronasal, y constituye un elemento fundamental para lograr el éxito del tratamiento ortodóntico preventivo e interceptivo, así como el mantenimiento a largo plazo de la salud integral del paciente infantil y adolescente.

## REFERENCIAS BIBLIOGRÁFICAS

1. Norma Oficial Mexicana NOM-168-SSA1-1998, Del Expediente Clínico. Diario Oficial de la Federación de 9-14-1999.
2. Hallado en: <http://www.universidad-justosierra.edu.mx>
3. Díaz Novás J, Gallego Machado B. La interconsulta y la referencia. Rev Cubana Med Gen Integr. 2005; 21 (3-4).
4. Medrano Morales J. Expediente Clínico odontológico: Cómo elaborarlo, integrarlo, manejarlo y archivarlo conforme a la normativa. 1ª ed. México: Trillas; 2012.
5. Montero Ruiz E, López Álvarez J. La interconsulta médica: problemas y soluciones. Med Clin (Barc). 2011; 136 (11).
6. Hallado en: <http://alxo.com.co>
7. Hallado en: <http://www.centromedicomaracena.es>
8. Hallado en: <http://cirugia-medicina-estetica.rcestetica.com>
9. Canut Brusola, J.A. Ortodoncia clínica y terapéutica. 1º ed. Barcelona: Masson-Salvat Odontología; 1992.
10. Dawson, P.E. Oclusión funcional: Diseño de la sonrisa a partir de la ATM. Primera parte. 1º ed. Venezuela: Amolca; 2009.

11. Daljit S.G, Farhad B.N. Ortodoncia: Principios y práctica. 1ª ed. México: Editorial El Manual Moderno; 2013.
12. Hallado en: <http://gsdl.bvs.sld.cu/cgi-bin/library>
13. Barbosa Ribeiro A, et al. Sobredentaduras mandibulares Inmediatas: Revisión de literatura. Acta Odontológica Venezolana. 2012; 50 (3).
14. Hallado en: <http://www.gruporie.com>
15. Cartes R. Maloclusiones y su impacto psicosocial en estudiantes de un liceo intercultural. Int. J Odontostomat. 2010; 4 (1).
16. Talley M.M. y cols. Causística de maloclusiones en el Departamento de Ortodoncia de la UNAM. ROM 2007; 11 (4).
17. Murrieta Pruneda, J.F. Prevalencia de maloclusiones dentales en un grupo de adolescentes mexicanos y su relación con la edad y el género. Act. Odon. Ven. 2005; 45 (1).
18. Hallado en: <http://www.ortodonciacerioni.com.ar/casos.php>
19. Sada M, De Girón J. Maloclusiones en la dentición temporal o mixta. An Pediatr Contin. 2006; 4 (1).
20. Santiso Cepero S, Torres Ulloa M. Factores de mayor riesgo para maloclusiones dentarias desde la dentición temporal. Revisión bibliográfica. MEDICIEGO 2010; 16 (1).



21. Orellana M.O y cols. Factores etiológicos de las maloclusiones en pacientes que acuden a tratamiento en la clínica integral del niño. Odontología Sanmarquina. 2001; 1 (8).
22. Graber, Thomas M. Ortodoncia: Teoría y práctica. 3ª ed. México: Editorial Interamericana; 1981.
23. Medina C.T. Laboren M.L. Hábitos bucales más frecuentes y su relación con maloclusiones en niños con dentición primaria. Revista Latinoamericana de Ortodoncia y Odontopediatría 2010.
24. Zapata Dávalos M y cols. Hábitos bucales y su relación con maloclusiones dentarias en niños de 6 a 12 años. KIRU 2014; 11 (1).
25. Hallado en: <http://blog.vitaldent.com>
26. Ferro T.M, Naciff A, Sotillo F. Velásquez L, Vélez K. Aspectos psicológicos de la onicofagia en los estudiantes de segundo año de la Facultad de Odontología de la Universidad Central de Venezuela. Revista Latinoamericana de Ortodoncia y Odontopediatría 2010.
27. Hallado en: <https://blog.uchceu.es/eponimos-cientificos>
28. Hallado en: <http://speccoll.library.arizona.edu>
29. Ugalde Morales, F. J. Clasificación de la maloclusión en los planos anteroposterior, vertical y transversal. ADM (Méx). 2007; LXIV (3).
30. Hallado en: <http://elblogdelhigienista.blogspot.mx>

31. Ortiz M, Lugo V. Maloclusión Clase II División 1: Etiopatogenia, características clínicas y alternativas de tratamiento con un configurador reverso sostenido II (CRS II). Revista Latinoamericana de Ortodoncia y Odontopediatría. 2006.
32. Beltrán Ruiz I. Relación entre el tipo de oclusión dental y el desplazamiento del centro de gravedad en estática [Tesis de grado]. España: Universidad de Barcelona; 2015.
33. Hallado en: <http://diposit.ub.edu>
34. Esteve de Miguel R. La evolución y el concepto actual de la ortopedia y traumatología. Real Academia Médica de Barcelona. 1982.
35. Hallado en: <http://www.hrc.es/pdf/docencia/protdocenCORTOP.pdf>
36. Otero M. J. Concepción actual de la terapia en Ortopedia Funcional de los Maxilares. Revista de la Sanidad Naval del Perú. 2006.
37. Moore, K.L. Anatomía con orientación clínica. 6° ed. España: Lippincott Williams & Wilkins; 2010.
38. Hallado en: <http://definicionyque.es/hueso-frontal>
39. Hallado en: <http://unefaanatomia.blogspot.mx>
40. Hallado en: <http://definicionyque.es/hueso-esfenoide>
41. Hallado en: <http://definicionyque.es/hueso-occipital>
42. Hallado en: [www.monografias.com](http://www.monografias.com)

43. Hallado en: <http://definicion.de/parietal>
44. Hallado en: <https://sites.google.com/a/uabc.edu.mx/osteologia>
45. Hallado en: <http://www.ebah.com.br/content>
46. Rouviere, H., Delmas, A. Anatomía humana: Descriptiva, topográfica y funcional. 11° ed. España: Elsevier Masson; 2005.
47. Hallado en: <http://unefaanatomia.blogspot.mx>
48. Hallado en: [www.amicivirtual.com.ar](http://www.amicivirtual.com.ar)
49. Hallado en: <http://laanatomiadela columna.blogspot.mx>
50. Chaitow, León, Walker Judith D. Aplicación clínica de las técnicas neuromusculares Volumen II: Parte inferior del cuerpo. 1ª ed. Badalona (España): Editorial Paidotribo; 2006.
51. Pirotta A, Cucci F. ¿La posición del cuerpo puede influir en la visión? [Trabajo de Fin de Master]. España: Fundación Visión COI; 2009.
52. Bricot B. Postura normal y posturas patológicas. Revista IPP. 2008.
53. Loroño A. Posturología clínica y posturografía: Diagnóstico diferencial en la patología crónica funcional. Instituto de Terapias Globales.
54. Francois Ricard D.O. Tratamiento osteopático de las algias de origen cervical. 1ª ed. Madrid: Editorial Médica Panamericana; 2008.

55. Hallado en: <http://www.elsevier.es>
56. Hallado en: <http://www.semac.org.mx/archivos/7-4.pdf>
57. Hallado en: <http://www.odontologianeurofocalion.com/oclusion.html>
58. Vilado Voegeli A. Anatomía funcional y biomecánica del tobillo y el pie. Rev Esp Reumatol 2003; 30 (9).
59. Hallado en: <http://dbertelfigurahumana.blogspot.mx>
60. Álvarez Camarena C, Palma Villegas W. Desarrollo y biomecánica del arco plantar. Ortho Tips 2010; 6 (4).
61. Hallado en: <http://www.kangurin.es>
62. Hallado en: <http://www.efisioterapia.net/articulos>
63. Hallado en: <http://www.sld.cu/sitios/rehabilitacion-bio>
64. Arana Ochoa J.J. Relación de la postura y equilibrio en el deporte con la oclusión dental. AMD 2003; 20 (93).
65. Hallado en: <https://digitum.um.es/>
66. De las Heras J. Ventana a otras especialidades. Patología de la columna vertebral. An Pediatr Contin. 2006; 4 (3).
67. Hallado en: <http://www.paidotribo.com/pdfs/930/930.0.pdf>

68. Muñoz Jesús. Ventana a otras especialidades. Deformidades del pie. An Pediatr Contin. 2006; 4 (4).
69. Hallado en: <http://myos-fisioterapia.blogspot.mx>
70. Torres Cueco R. La columna cervical: Síndromes clínicos y su tratamiento manipulativo. Volumen II. España: Editorial Médica Panamericana; 2008.
71. Padrós Serrat E. Cómo cuantificar las funciones y la postura en la consulta de ortodoncia. Ortodoncia Clínica. 2004: 7 (4).
72. Francois Ricard D.O. Tratamiento de osteopatía craneal. Articulación temporomandibular: Análisis y tratamiento ortodóntico 2ª ed. Madrid: Editorial Médica Panamericana; 2005.
73. Hallado en: <https://books.google.es>
74. Hallado en: <http://physiotherapysenica.blogspot.mx>
75. Hallado en: <http://www.msssi.gob.es/profesionales/formacion/docs>
76. Hallado en: <http://www.imqcc.com>
77. Hallado en: <http://es.slideshare.net/majonm1/cavidadbucal>
78. Vargas Vásquez Hernando. Cirugía: V Otorrinolaringología. 1ª ed. Lima: Universidad Nacional Mayor de San Marcos. Facultad de Medicina. Departamento de Académico de Cirugía; 2000.

79. Hallado en: <http://www.orlhospitalespanol.com.ar>
80. Hallado en: <http://medicodaniloantoniocastillog.blogspot.mx>
81. Sologuren N. Anatomía de la vía aérea. Rev Chil Anest 2009; 38 (78).
82. Hallado en: <http://fournier.facmed.unam.mx>
83. Hallado en: <http://www.holadoctorcarrion.com>
84. Hallado en: <http://seorl.net/PDF>
85. Hallado en: <http://www.farauzorl.org.ar/Libroalumno/otologia.pdf>
86. Hallado en: <https://www.infermeravirtual.com>
87. Hallado en: <http://www.youbioit.com>
88. Parra Y. El paciente respirador bucal: Una propuesta para el Estado de Nueva Esparta. Act Odon Ven 2001; 42 (2).
89. Fieramosca F, Lezama E, Manrique R, Quirós O, y cols. La función respiratoria y su repercusión a nivel del sistema estomatognático. Revista Latinoamericana de Ortodoncia y Odontopediatría. 2007.
90. Simoes Andrade N. Respiración bucal: Diagnóstico y tratamiento ortodóntico interceptivo como parte del tratamiento multidisciplinario. Revisión de la literatura. Revista Latinoamericana de Ortodoncia y Odontopediatría. 2015.

91. Belmont Laguna F, Godina Hernández G, Ceballos Hernández H. El papel del pediatra en el síndrome de respiración bucal. *Acta Pediatr Méx* 2008; 29 (1).
92. Hallado en: <http://novella.mhhe.com>
93. Merino J.M. y Muñoz Repiso L. La percepción acústica: Física de la audición. [Tesis de grado]. España: Departamento de Didáctica de las Ciencias Experimentales. Universidad de Valladolid; 2010.
94. Hallado en: <http://sciencuriosities.blogspot>.
95. Hallado en: [www.elsevier.es/es-revista-farmacia-profesional](http://www.elsevier.es/es-revista-farmacia-profesional)
96. Sánchez Blanco C. y cols. Cinetosis: Artículo de revisión. *Rev. Soc. Otorrinolaringol. Castilla León Cantab. La Rioja* 2014; 5 (28).
97. Hallado en: <https://www.aeped.es>
98. Pereira C.N. y cols. Enfermedad de Ménière: Caso clínico y revisión de la literatura. *Rev Hosp Clin Univ Chile* 2008; 19.
99. García Pastor C., Álvarez Solís G.A. La prueba de Romberg y Moritz Heinrich Romberg. *Rev Méx Neuroci México* 2014; 15 (1).
100. Rivera Rodríguez T. y Rodríguez Paradinas M. Síndrome vertiginoso. *Medicine Madrid* 2007; 9 (91).
101. Grau León I. La sintomatología auditiva en los TTM. *Revista Habanera de Ciencias Médicas La Habana* 2005; 4 (12).