



---

---

**UNIVERSIDAD NACIONAL AUTÓNOMA DE  
MÉXICO**

**FACULTAD DE ESTUDIOS SUPERIORES  
ZARAGOZA**

**EL IMPACTO DE LA OCLUSIÓN EN LA SALUD  
PERIODONTAL.**

**TESIS  
QUE PARA OBTENER EL TÍTULO DE CIRUJANO  
DENTISTA**

**PRESENTA:  
SERGIO GARCÍA TREJO**

**DIRECTOR DE TESIS  
DR. JESÚS BERNAL MAGAÑA**



**CIUDAD DE MÉXICO, 2016**





Universidad Nacional  
Autónoma de México

Dirección General de Bibliotecas de la UNAM

**Biblioteca Central**



**UNAM – Dirección General de Bibliotecas**  
**Tesis Digitales**  
**Restricciones de uso**

**DERECHOS RESERVADOS ©**  
**PROHIBIDA SU REPRODUCCIÓN TOTAL O PARCIAL**

Todo el material contenido en esta tesis esta protegido por la Ley Federal del Derecho de Autor (LFDA) de los Estados Unidos Mexicanos (México).

El uso de imágenes, fragmentos de videos, y demás material que sea objeto de protección de los derechos de autor, será exclusivamente para fines educativos e informativos y deberá citar la fuente donde la obtuvo mencionando el autor o autores. Cualquier uso distinto como el lucro, reproducción, edición o modificación, será perseguido y sancionado por el respectivo titular de los Derechos de Autor.

## **Agradecimientos.**

La presente tesis es un esfuerzo en el cual han participado varias personas, por lo cual merecen las gracias ya que sin ellos no hubiese sido posible este trabajo.

A Dios, por no desampararme y estar presente en mí toma de decisiones especialmente en mis momentos más difíciles.

A mis padres, por darme todo lo que han podido, y apoyarme en los momentos felices como en los difíciles, me han demostrado en cada uno de estos su inmenso cariño y respaldo en cada uno de ellos.

A mis hermanas, por cuidarme, acompañarme, ayudarme y motivarme en todo momento.

A Vanessa, por estar con conmigo en este trayecto y en todos los momentos que hemos pasado estudiando y divirtiéndonos desde que nos conocimos.

A mi cuñado, que también a me ha acompañado y dado su apoyo, en todo momento.

A cada uno de mis maestros que han influenciado en mi desarrollo profesional durante la carrera, y compartir todo su conocimiento.

## Índice.

Capítulo 1. Sistema estomatognático. ....	4
Componentes óseos.....	5
Músculos masticadores. ....	8
Tejidos periodontales.....	12
Articulación temporomandibular. ....	17
Glándulas salivales.....	21
Irrigación dentaria. ....	22
Drenaje venoso del maxilar y mandíbula.....	23
Nervio trigémino. ....	24
Dentadura. ....	25
Capítulo 2. Axioma Gnatológico. ....	30
Movimientos mandibulares. ....	30
Morfología oclusal.....	33
Guía anterior. ....	35
Oclusión.....	37
Factores fijos de la oclusión. ....	39
Factores modificables de la oclusión.....	40
Capítulo 3. Impacto de la oclusión en la salud periodontal. ....	43
Periodontitis crónica.....	44
Trauma de la oclusión.....	48
Atrofia periodontal por desuso.....	52
Conclusión. ....	53
Material y método.....	55
Referencias bibliográficas. ....	56

## Desarrollo del tema.

### Capítulo 1. Sistema estomatognático.

Las enfermedades bucodentales son de gran importancia para la salud, debido a que cualquier alteración afecta el bienestar, funcionamiento y calidad de vida.

De acuerdo con la Organización Mundial de Salud (OMS), para el caso de México, las enfermedades bucodentales con mayor prevalencia son: la caries dental, las afecciones periodontales, las maloclusiones y las alteraciones de tejidos duros y blandos de cavidad oral; siendo estas las principales causas que ocasionan la pérdida de órganos dentarios. Sin embargo, no se debe omitir que los dientes son la base de la oclusión y estos a su vez forman parte de un sistema.<sup>1</sup>

Por ello, el sistema estomatognático es bien nombrado como unidad funcional del cuerpo humano, por estar vinculada a otras estructuras, además de ser dinámico y muy complejo. Está conformado por diversos elementos; dientes, estructuras de soporte, huesos, músculos, articulación temporomandibular y ligamentos, integrados armónicamente a través de un sistema neurosensorial que permite desempeñar gran cantidad de funciones, entre las más importantes está; la respiración, fonación, deglución y la masticación.<sup>2-8</sup> (Figura 1)

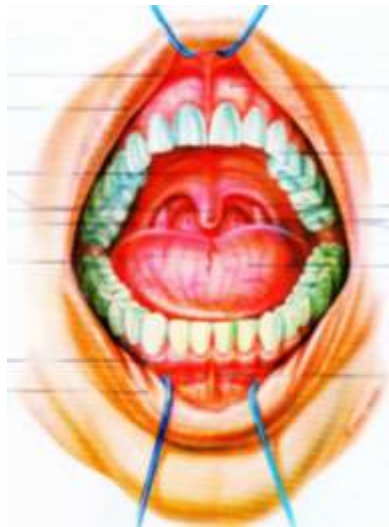


Fig. 1 El sistema estomatognático.<sup>9</sup>

Anatómicamente la cabeza se divide en dos partes: el cráneo y cara. El cráneo es la caja ósea que contiene al encéfalo, presenta dos porciones; una porción superior o bóveda y una inferior que se designa base, la cara es un sólido hueso suspendido en la mitad anterior del cráneo. Al conjunto se le denomina complejo

craneofacial, y a la cavidad oral se le ubica en el tercio anteroinferior de la cara.<sup>10,11</sup>

### Componentes óseos.

Son tres componentes los esqueléticos principales que forman al sistema masticatorio:

- 1) El maxilar.
- 2) La mandíbula.
- 3) El hueso temporal.<sup>12</sup> (Figura 2)

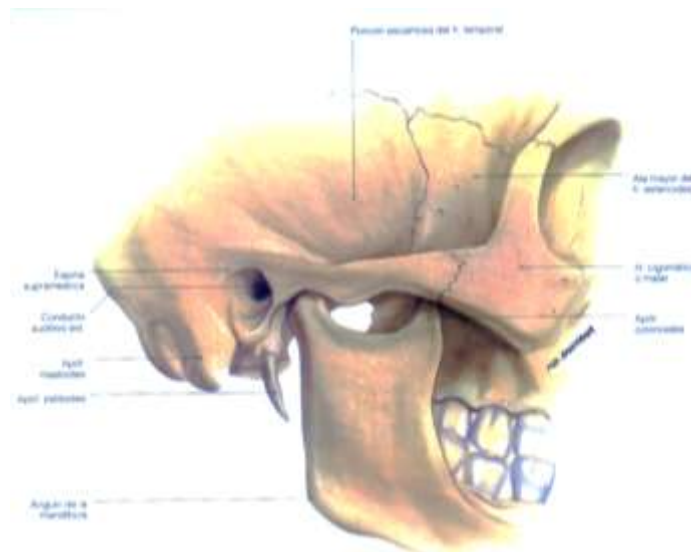


Fig. 2 Huesos; temporal, maxilar y mandíbula.<sup>9</sup>

### Maxilar.

Es un hueso par, constituye la pieza principal del esqueleto facial, forma la mayor parte de la arcada superior y se encuentra ahuecado por el llamado seno maxilar o antro de Higmore, también mantiene fijos a los dientes superiores mediante la apófisis palatina. Ambos huesos, durante el desarrollo se fusionan en la sutura palatina media, formando parte del paladar óseo o bóveda palatina.

Tiene una forma cuadrangular, siendo algo plana de afuera hacia adentro, y presenta; dos caras, cuatro bordes, cuatro ángulos y una cavidad o seno maxilar. Dado que los huesos maxilares están fusionados con los componentes óseos adyacentes del cráneo, se considera a los dientes maxilares una parte fija del cráneo, por lo tanto, el componente fijo del sistema masticatorio.<sup>13,14</sup> (Figura 3 y 4)

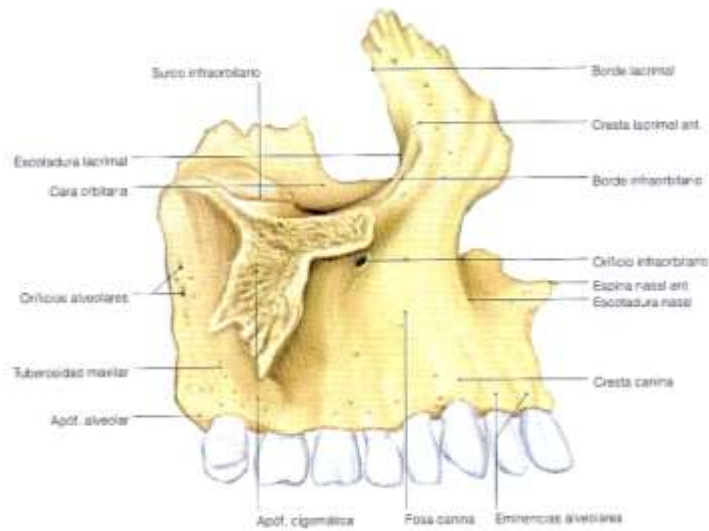


Fig. 3 Hueso maxilar, cara externa.<sup>9</sup>

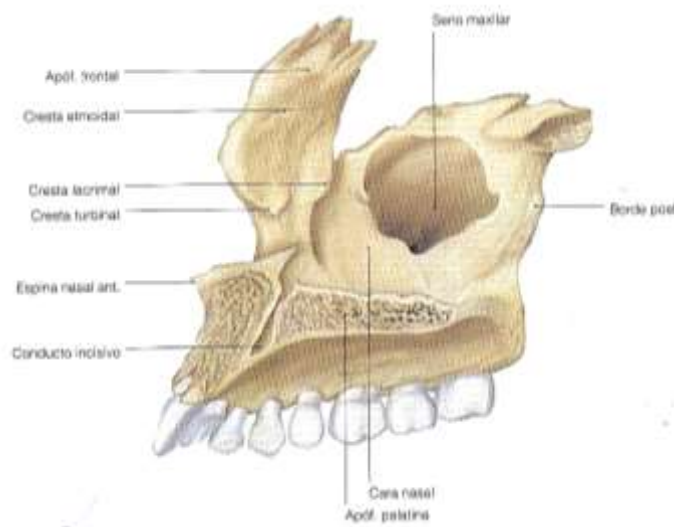


Fig. 4 Hueso maxilar, cara interna.<sup>9</sup>

## Mandíbula

Es un hueso simétrico, impar, mediano, y extremadamente sólido, por sí solo forma toda la arcada inferior, aloja a los dientes inferiores, y constituye el esqueleto facial inferior.

No tiene fijaciones óseas al cráneo, está suspendida y unida al maxilar mediante músculos, ligamentos y otros tejidos blandos, que le proporcionan la movilidad necesaria para su función con el maxilar. <sup>2,11</sup>

Se divide en tres partes; el *cuerpo*, que corresponde a la parte media, es incurvado en forma de herradura y sus dos *ramas ascendentes*, que corresponden a las partes laterales de los extremos posteriores del cuerpo, con una forma rectangular, alargadas de superior a inferior con un ángulo casi recto.

En las ramas ascendentes presentan una saliente anterior llamada apófisis coronoides, y una posterior llamada cabeza condilar de forma elipsoidal, que son separadas por la incisura mandibular.<sup>12,15</sup> (Figura 5)

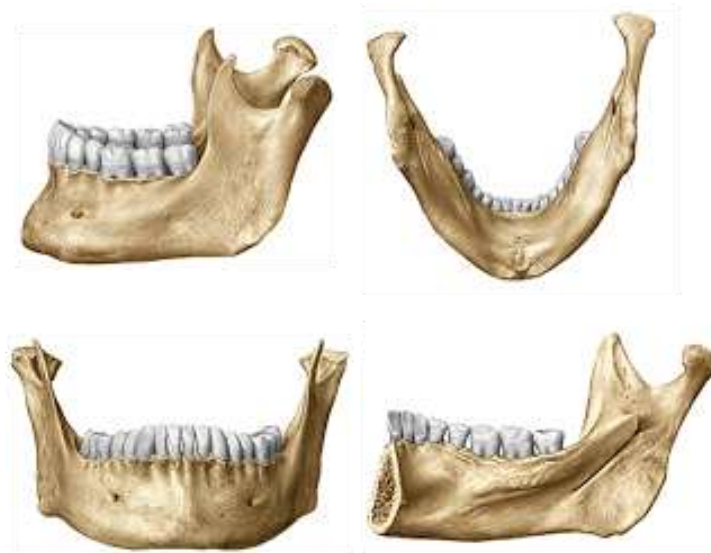

Fig. 5 Hueso mandibular, en sus diferentes vistas.<sup>16</sup>

### Hueso temporal.

Hueso par que forma la porción lateral, media e inferior del cráneo. Se divide en tres porciones; una vertical aplanada lateralmente llamada **porción escamosa**, otra saliente hacia abajo y adelante llamada **porción mastoideas**, y una más saliente hacia adentro y adelante llamada **porción petrosa**. (Figura 6)

El cóndilo mandibular se articula con la porción escamosa del hueso temporal, en ella se encuentra fosa mandibular cóncava en la que se sitúa el cóndilo, también recibe el nombre de fosa glenoidea o articular.<sup>13,17</sup>



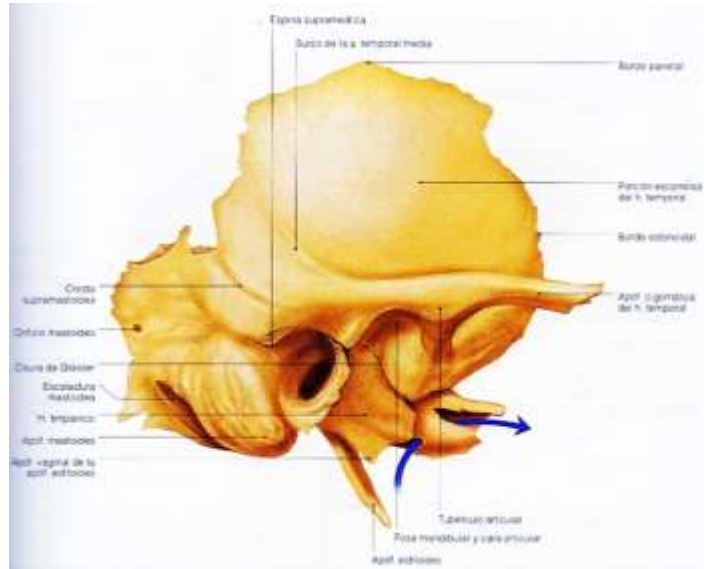


Fig. 6 Hueso temporal.<sup>9</sup>

### Músculos masticadores.

Los músculos de la masticación están conformados por cuatro músculos pares; temporal, masetero, pterigoideo externo y pterigoideo interno.

1. El **músculo temporal**, es grande, radiado y en forma de abanico; ancho por arriba y estrecho de abajo, este musculo ocupa la fosa temporal. (Figura 7)

Función: eleva la mandíbula por un movimiento de palanca en la apófisis coronoides y contribuye a la retracción de la mandíbula.<sup>2,18</sup>

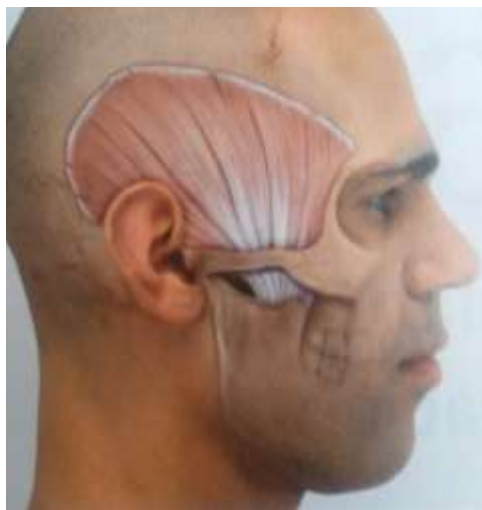

Fig. 7 Musculo temporal.<sup>19</sup>

2. El **músculo masetero**, es grueso y rectangular, se encuentra situado en la parte lateral de la cara. (Figura 8)  
Función: eleva la mandíbula, con un ligero movimiento de atrás hacia delante.<sup>20</sup>

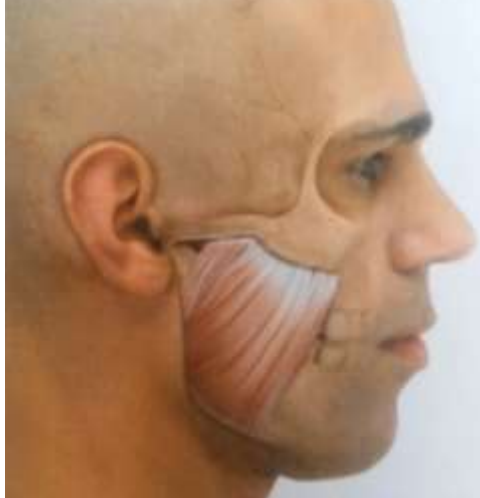

Fig. 8 Musculo masetero.<sup>19</sup>

3. El **musculo pterigoideo externo o lateral**, es grueso, corto y triangular, situado horizontalmente en la fosa zigomática. (Figura 9)  
Función: en acción bilateral protruyen la mandíbula empujando fuerte y energéticamente hacia adelante. En acción unilateral producen el movimiento de lateralidad o transtrusión, llevando la mandíbula hacia un lado opuesto del musculo que se contrae.<sup>21</sup>

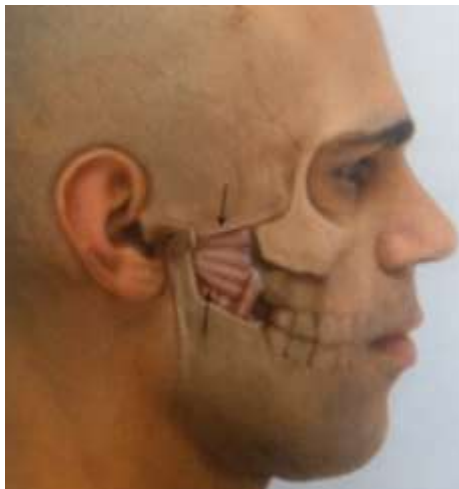

Fig. 9 Musculo pterigoideo externo.<sup>19</sup>

4. El **músculo pterigoideo interno o medial**, es grueso y cuadrilátero, está situado en la cara interna de la rama de la mandíbula. (Figura 10)

Función: eleva la mandíbula en acción sinérgica con el masetero, además contribuye a la protrusión.<sup>2</sup>

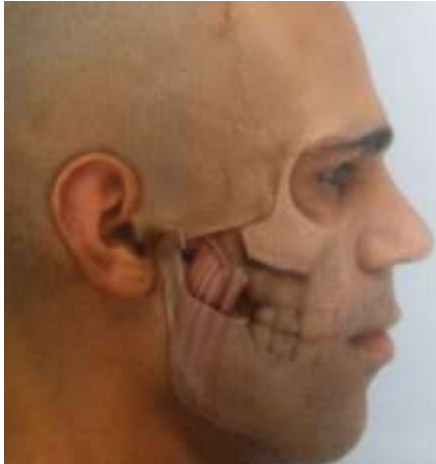

Fig. 10 Musculo pterigoideo interno.<sup>19</sup>

Los **músculos infrahioideos** son cuatro músculos delgados situados a cada lado, y se disponen en dos planos; el profundo, lo forman los músculos esternocleidomastoideo, tirohioideo, y el superficial, con los músculos esternohioideo y omohioideo.<sup>13,14</sup>

1. Los **músculos esternocleidomastoideos** tienen una forma aplanada y alargada. Se originan en el esternón y la clavícula, se inserta en la apófisis mastoides.<sup>11</sup>
2. Los **músculos tirohioideos** tienen una forma aplanada y delgada, el cual prolonga al musculo esternotiroihoideo. Se originan en la línea oblicua de la tiroides, y se inserta en el hueso hioides.<sup>17</sup>
3. Los **músculos esternohioideos** delgados y aplanados. Se origina en el esternón, y se insertan en el hueso hioides.<sup>12</sup>
4. Los **músculos omohioideos** son músculos digástricos, por presentar dos vientres, uno superior y otro inferior, es de forma aplanada y alargada. Se origina en el borde superior de la escapula, y se dirige oblicuamente para insertarse en el hueso hioides.

Los músculos infrahioideos cumplen la función de descender el hueso hioides. Por lo cual, los cuatro pares de músculos contribuyen al abatimiento de la mandíbula.<sup>17</sup> (Figura 11)

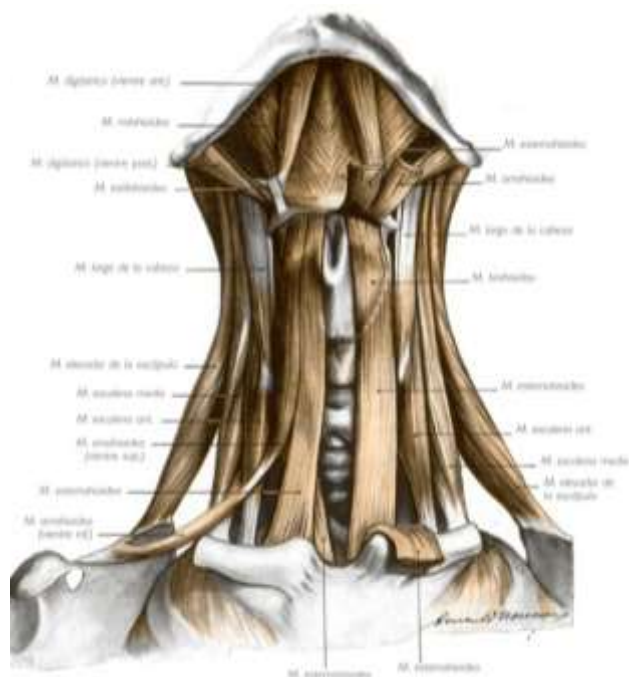

Fig. 11 Músculos infrahioideos.<sup>11</sup>

Los **músculos suprahioideos** son cuatro músculos a cada lado, presentes en tres planos; en el profundo se encuentra el musculo genihioideo, en el medio el musculo milohioideo, y en la parte superficial por los músculos digástricos y estilohioideo.<sup>11</sup>

1. Los **músculos genihioideos** son cortos de forma aplanada y bastante grueso. Se originan en la parte media de la mandíbula en la apófisis geni, y se insertan en el hueso hioides.<sup>21</sup>
2. Los **músculos milohioideos** son de forma ancha, aplanada y delgada. Se origina en la línea milohioidea de la mandíbula, y se inserta en el hueso hioides. Los dos músculos se unen por un rafe medio.<sup>14</sup>
3. Los **músculos digástricos** son de forma alargada, y presenta dos vientres, uno anterior y otro posterior. Se origina medialmente a la apófisis mastoides, y se incurva para insertarse el hueso hioides.<sup>22</sup>
4. Los **músculos estilohioideos** son de forma delgada y fusiforme. Se origina en la apófisis estiloides, y se dirige oblicuamente para insertarse en el hueso hioides.

Los músculos genihioides, milohioides y vientre anterior del digástrico, bajan la mandíbula y elevan al hueso hioides. Los músculos estilohioides y el vientre posterior del digástrico, elevan al hueso hioides.<sup>15</sup> (Figura 12)

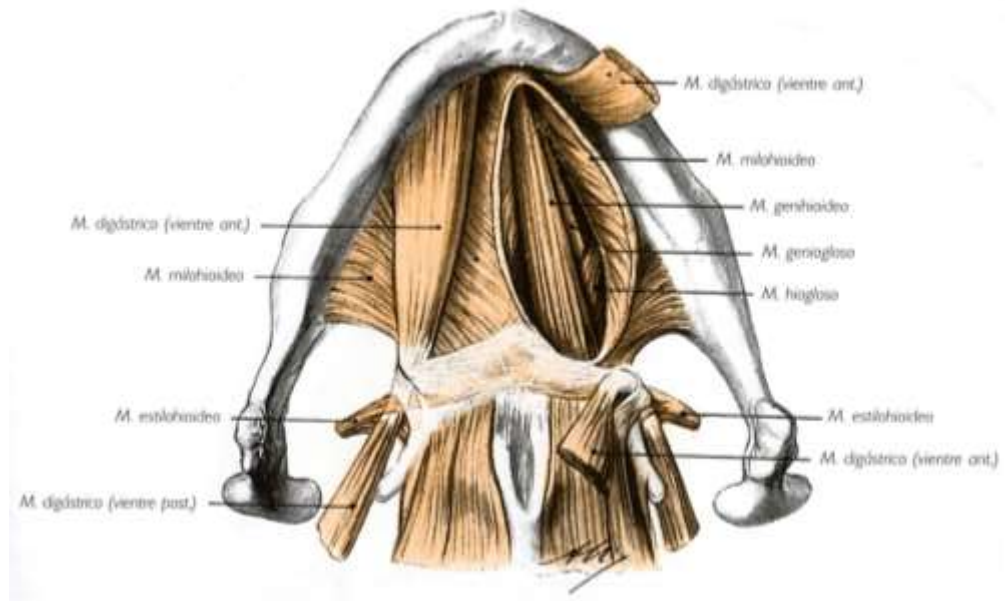


Fig. 12 Músculos suprahioides.<sup>11</sup>

### Tejidos periodontales.

El **periodonto** (peri = alrededor, odontos = diente), también llamado “aparato de inserción” o “tejidos de soporte dental”, constituye una unidad de desarrollo, biológica y funcional, que proporciona el apoyo necesario para los dientes en función. Consta de cuatro componentes principales: encía, ligamento periodontal, cemento, y hueso alveolar. Cada uno de estos componentes periodontales tiene distinta ubicación, arquitectura de tejido, composición bioquímica, pero todos estos componentes funcionan juntos como una sola unidad.

Su función principal de esta unidad dentoalveolar es el soporte, además de formativa, nutritiva y sensitiva.<sup>23-25</sup> (Figura 13)

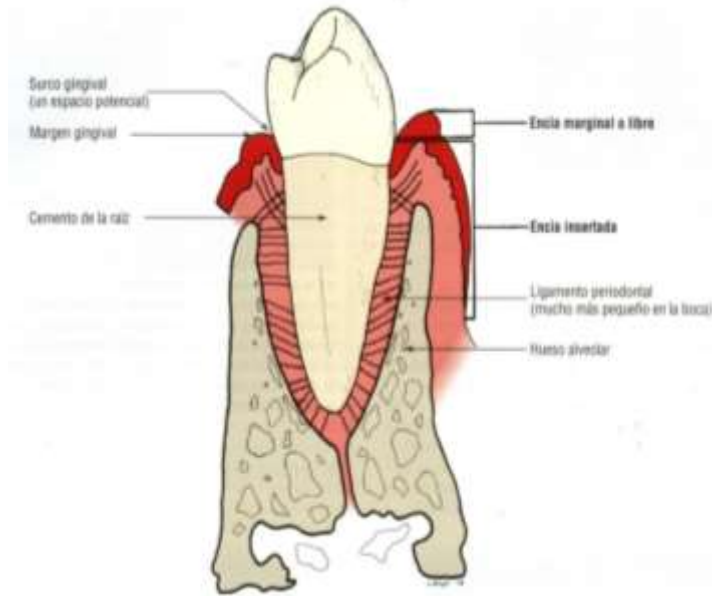


Fig. 13 El periodonto y sus componentes.<sup>26</sup>

### Componentes del periodonto:

**Encía.-** es el tejido o mucosa oral, que recubre las apófisis alveolares de los maxilares y rodea la porción cervical de los dientes. Así mismo, la mucosa oral está dispuesta de tres zonas; masticatoria, especializada y revestimiento. Y es compuesta de una capa epitelial y un tejido conjuntivo subyacente denominado lamina propia. La encía adquiere su forma y textura definitivas con la erupción de los dientes.<sup>24,27,28,29</sup>

### Características:

**Color:** denominado rosa coral casi uniforme debido a la vascularización, que nos proporciona un color rojo, pero como está cubierta de epitelio y por la queratinización resulta blanco translucido, por lo tanto, se reduce el tono hasta hacerlo rosa pálido o rosa coral. Sin embargo, algunas personas presentan un pigmento, por el aumento de la cantidad de melanina, esta puede dar a la encía porciones más oscuras, casi negras, en forma de lunares o bien, en casos aislados una coloración negra en toda la encía.<sup>27,30-33</sup>

**Consistencia:** es firme y resilente, generalmente delgada o gruesa, lo que ayuda a soportar las presiones de la masticación.<sup>34,31</sup>

**Superficie:** queratinizada, con una textura superficial finamente lobulada o granulada, con forma de cáscara de naranja.<sup>35,30,31</sup> (Figura 14 y 15)

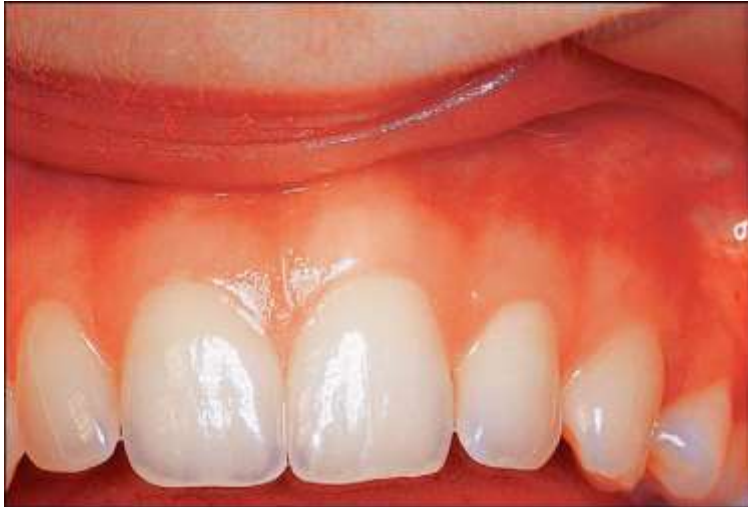

Fig. 14 Periodonto sano (rosa coral).<sup>36</sup>

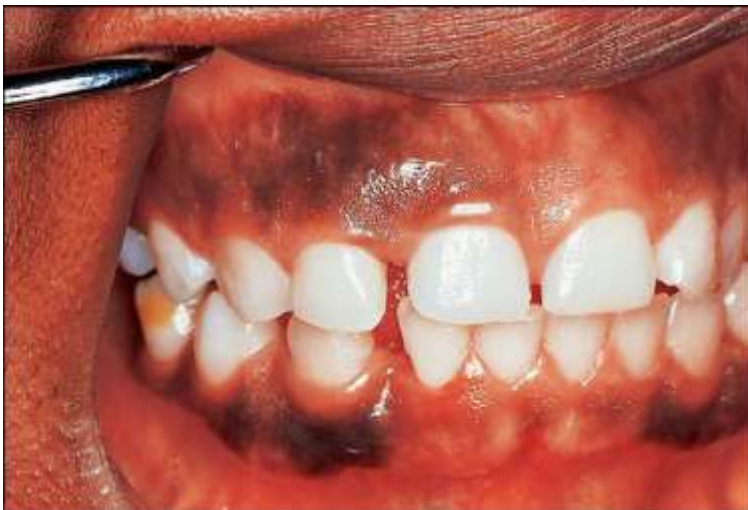

Fig. 15 Periodonto sano con pigmentos melánicos.<sup>36</sup>

Anatómicamente la encía se divide en 3 porciones:

- a. **Encía marginal:** También denominada encía libre o no adherida, corresponde al borde terminal de la encía por estar separada de un surco, que le proporciona movilidad. Es adyacente a la corona del diente, rodeándolo en forma de collar abarcando las caras vestibular, lingual, palatina y proximal. El 50% de los casos se encuentra separada por una anchura de 1 a 2 mm de ancho.<sup>23,27,30</sup>
- b. **Encía adherida:** Asimismo nombrada encía insertada, es una continuación de la encía marginal y se extiende hasta la unión mucogingival. Está

fuertemente adherida al hueso alveolar y al cemento, por los haces de colágeno, que a su vez proporcionan la superficie de puntilleo.<sup>30,32,33</sup>

- c. **Encía papilar:** Comúnmente conocida como papila interdental, por estar conformada por dos papilas y a su vez unidas por un epitelio de unión (col) que une las superficies vestibulares y lingual. Su forma piramidal es determinada por la relación de contacto entre los dientes y el hueso alveolar asimismo presenta una superficie suave.<sup>35,27,33,37</sup> (Figura 16)

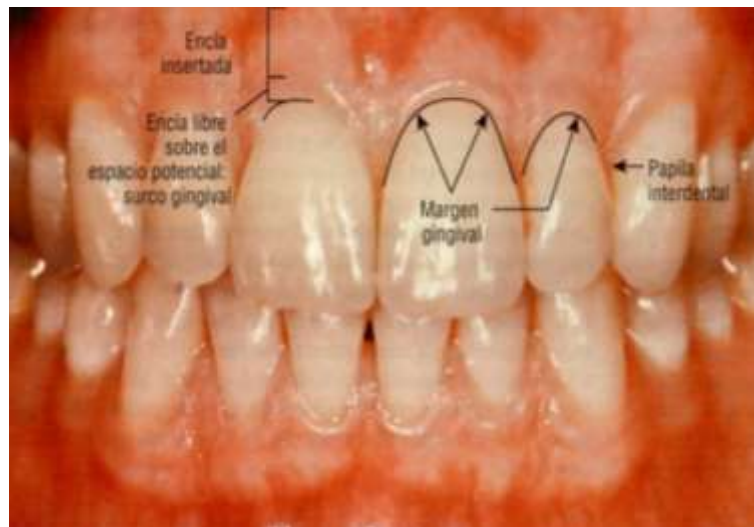


Fig. 16 Encía; marginal, adherida y papilar.<sup>26</sup>

El tejido conjuntivo de la encía, presenta gran cantidad de fibras de colágeno organizadas para mantener al margen gingival unido al diente alrededor del cuello y mantener la integridad de la inserción dentogingival. Estas fibras gingivales se encuentran organizadas en grupos:

1. *Gingivodentales.* Se insertan en el cemento dentario y se abren en abanico, dirigiéndose hacia la cresta de la encía libre.
2. *Circulares.* Se encuentran rodeando al diente en forma de anillo, lo que hace que la encía se encuentre en íntimo contacto con el diente.
3. *Transeptales.* Se encuentran en interproximal, formando haces horizontales que unen diente con diente pasando coronalmente a la cresta alveolar.
4. *Alveologingivales.* Le proporciona su consistencia a la encía adherida, nacen de la cresta alveolar y discurren hacia la encía.<sup>34,36</sup>

**Ligamento periodontal.-** formado de tejido blando conjuntivo, rico en fibras de colágeno y altamente vascularizado, que une el diente y el hueso alveolar,



rodeando al diente en su porción radicular y continuando con el conjunto de encía. Estas fibras del ligamento se encargan de preservar al diente en el alveolo y absorber las cargas ejercidas sobre el mismo protegiéndolo, además de mantener en función, nutrición y remodelado del hueso alveolar, por otro lado continuar con la formación y mantenimiento del cemento dentario.

Estas fibras se clasifican en los siguientes grupos:

- 1) *Alveolar*. Se extienden desde el área cervical de la raíz dental a la cresta alveolar.
- 2) *Horizontales*. Se extienden perpendicular de la superficie dentaria al hueso alveolar.
- 3) *Oblicuas*. Es el grupo más numeroso y están orientadas de modo oblicuo, insertándose en el cemento dentario hacia el hueso alveolar.
- 4) *Apicales*. Se dirigen de forma irradiada del ápice radicular a la base del alveolo.<sup>24,34</sup> (Figura 17)

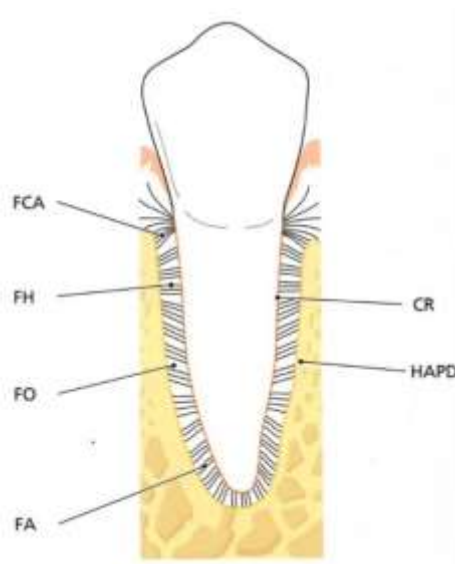


Fig. 17 Cemento radicular (CR) y ligamento periodontal; fibras crestalveolares (FCA), fibras horizontales (FH), fibras oblicuas (FO) y fibras apicales (FA).<sup>24</sup>

**Cemento radicular.**- es un tejido conectivo duro y mineralizado dispuesto en capas y cubre en pequeñas proporciones la corona dental y en mayor parte la superficie radicular. Su principal función es retener y soportar las fibras de colágeno del ligamento periodontal, para asegurar su inserción del diente al hueso alveolar.<sup>31,36</sup>

Presenta dos tipos de cemento, ambos consisten de una matriz calcificada y de fibrillas de colágeno:

1. *Cemento acelular (primario)*: se localiza en la porción más coronal y media de la raíz y contiene principalmente haces de fibras de Sharpey.<sup>24</sup>
2. *Cemento celular (secundario)*: se localiza en la porción apical de la raíz dental, a fin de compensar el desgaste oclusal, manteniendo los dientes en contacto, por lo cual su depósito es lento y continuo durante toda la vida del diente.<sup>38,39</sup>

**Hueso alveolar.**- también denominado proceso alveolar, corresponde a la porción del maxilar y de la mandíbula, que sostiene y protege a los dientes, por medio de terminaciones de las fibras de tejido conectivo del ligamento periodontal (fibras de Sharpey). Como todo hueso es un tejido conjuntivo altamente vascularizado y especializado con una sustancia intersticial rica en depósitos de calcio y su formación comienza en vida intrauterina y finaliza al término de la erupción dental.<sup>34,36</sup>

Este tejido óseo es dividido en dos compartimientos: compacto o hueso mineralizado y esponjoso o medular. El hueso compacto está formado por laminillas (hueso laminar) mientras que el esponjoso contiene adipocitos, estructuras vasculares y células mesenquimáticas indiferenciadas. De esta, el hueso alveolar depende del diente, por lo que se renueva constantemente en respuesta a las demandas funcionales de los dientes, y se encuentra siempre y cuando estén presentes los dientes, por lo que si no hay presencia de dientes, la pérdida de hueso alveolar será gradual.<sup>24,27,36</sup>

### **Articulación temporomandibular.**

La articulación temporomandibular es el área de conexión craneomandibular, es una doble articulación condílea (biondílea), de tipo diartrosis por ser una articulación libremente móvil.<sup>2,20</sup>

### **Superficies articulares.**

Son dos superficies; la fosa mandibular o cavidad Glenoidea con su eminencia articular en ambos huesos temporal, y las apófisis condilares del hueso mandibular. Superficies revestidas por una delgada capa de fibrocartílago.<sup>11,20</sup>

1. La **eminencia articular** o la raíz transversa de la apófisis cigomática del hueso temporal, es una eminencia ósea transversal, convexa de adelante hacia atrás y ligeramente de lateral a medial.<sup>11,13</sup>

2. La **cavidad glenoidea** es una depresión en sentido antero-posterior, contiguo detrás del cóndilo del temporal. Presenta dos porciones; la articular, situada en la porción anterior, y la no articular, en la porción posterior, separadas por la fisura petrotimpánica de Glasser.<sup>20</sup>
3. Los **cóndilos mandibulares** son dos protuberancias ovoides desde afuera hacia adentro y de adelante hacia atrás, están inclinadas en sentido medial y sobresalen de la cara medial de la rama mandibular. Se sitúan en el extremo superior y posterior de la rama ascendente, posee dos vertientes una anterior convexa y una posterior aplanada.<sup>13</sup> (Figura 18)

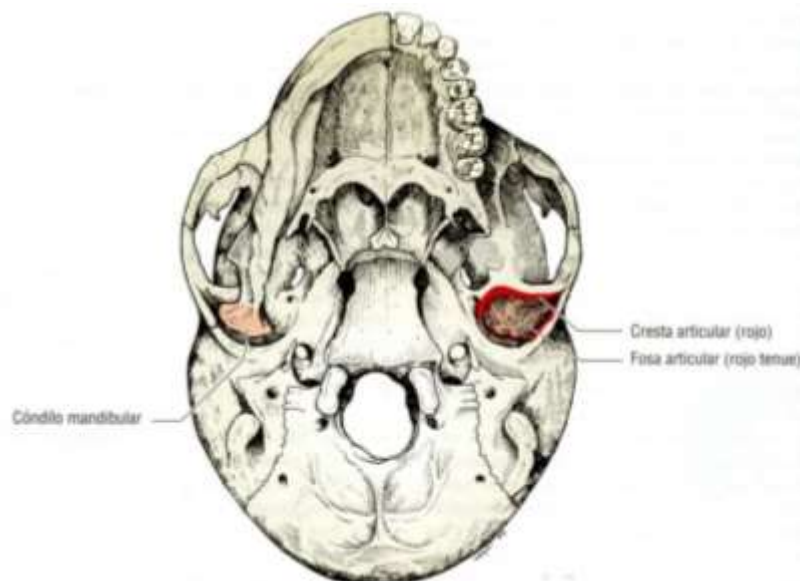


Fig. 18 Superficies óseas de la ATM; cóndilo mandibular, fosa articular y eminencia articular.<sup>26</sup>

### **Disco articular.**

El disco articular es una estructura de tejido conjuntivo fibroso, cóncavo y oval, alargado trasversalmente, altamente vascularizado, que permite la concordancia entre las superficies óseas convexas, que no pueden adaptarse a la articulación. Presenta dos superficies; una superior y otra inferior, ambas superficies trabajan en conjunto y a su vez interdependientemente entre sí, de acuerdo a la articulación, para realizar sus movimientos.<sup>2,20</sup> (Figura 18)

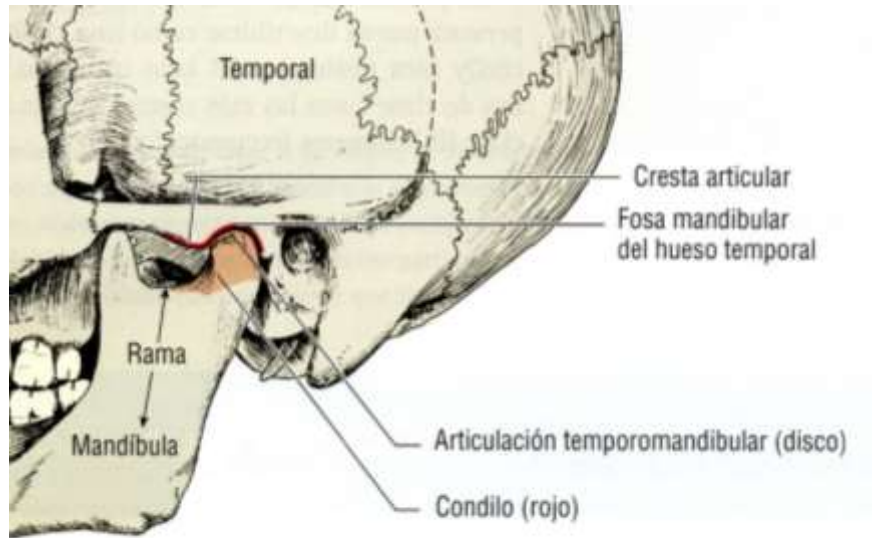


Fig. 19 Vista lateral de las superficies óseas de la ATM y disco articular.<sup>26</sup>

### Capsula articular.

La capsula articular es delgada y muy laxa. Se compone de dos tipos de fibras; fibras largas que se extienden desde el hueso temporal a la mandíbula, y fibras cortas, que van desde ambos huesos a la periferia del disco.<sup>11,40</sup> (Figura 20)

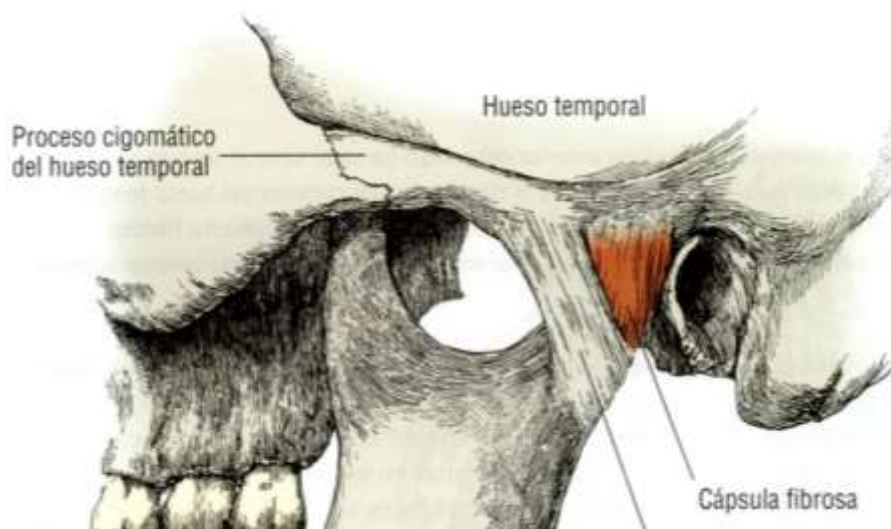


Figura 19. Capsula articular de la ATM.<sup>26</sup>

### **Ligamento temporomandibular o lateral.**

Presenta dos porciones; el **ligamento lateral interno** (*horizontal*), se encuentra fijado del borde interno del disco, al polo interno del cóndilo, y el **ligamento lateral externo** (*oblicuo*) se encuentra fijado del borde externo del disco al polo externo del cóndilo. Ambos limitan el alejamiento respecto al cóndilo, durante el movimiento de bisagra.<sup>2</sup> (Figura 21.)

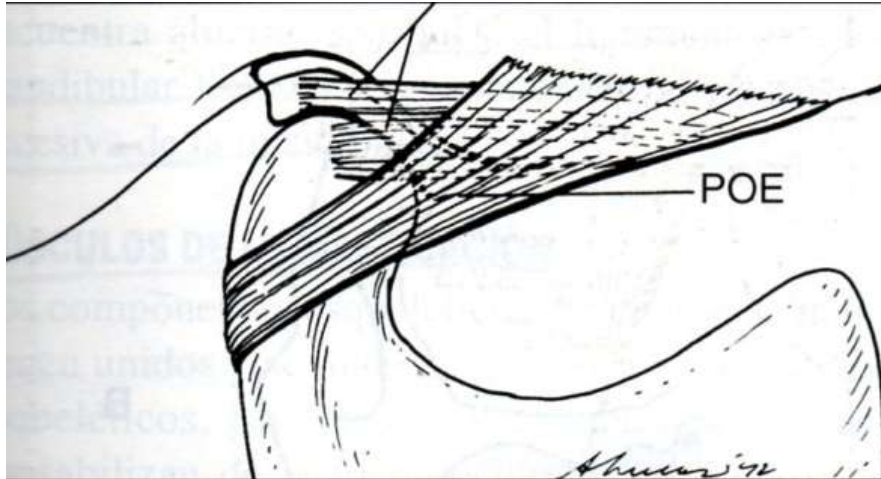


Fig. 21. Ligamento temporomandibular; interno y externo.<sup>2</sup>

### **Ligamentos accesorios o auxiliares.**

**Ligamento esfenomandibular** se inserta en la porción externa de la espina del hueso esfenoides y se extiende inferior, hasta la espina de Spix, en la superficie medial de la rama mandibular. No tiene efectos limitantes, protege la entrada al paquete vasculonervioso.<sup>20,41</sup>

**Ligamento estilomandibular** se inserta en la apófisis estiloides del hueso temporal, se extiende hacia abajo y delante, hasta el ángulo de la mandíbula. Actúa limitando la protrusión excesiva de la mandíbula.<sup>22</sup> (Figura 22)

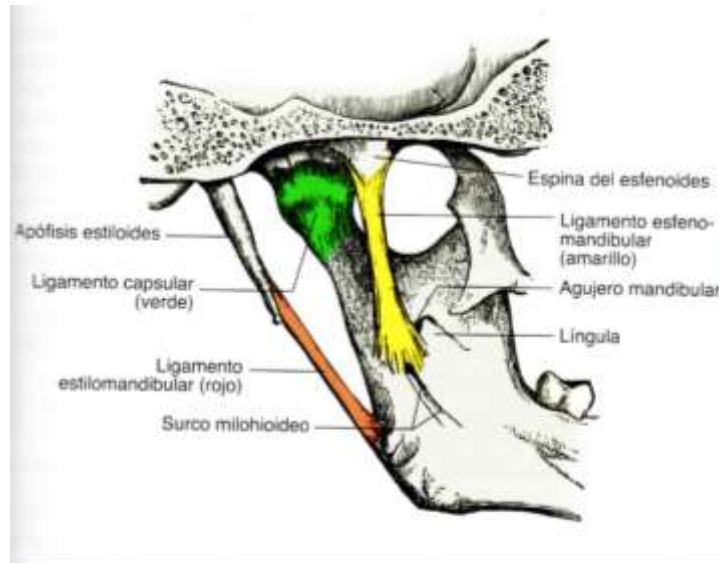


Fig. 152 Ligamentos accesorios de la ATM y cápsula articular.<sup>26</sup>

### Glándulas salivales.

En la cavidad oral se encuentran las glándulas, son estructuras encargadas de la producción de saliva, contribuyendo al proceso digestivo que se inicia en boca. Se clasifican de acuerdo a su volumen en dos categorías; glándulas salivales menores y glándulas salivales mayores.<sup>34</sup>

Las glándulas salivales menores, están distribuidas sobre toda la mucosa oral, y son nombradas; palatinas, labiales, bucales y linguales. Las glándulas salivales mayores son de gran tamaño, y están concentradas en pares en una curva de la mandíbula, para comunicarse con la cavidad oral mediante sus conductos secretores, a estas glándulas se les conoce como; parótida, submandibular y sublingual.<sup>13,15</sup>

1. La *glándula parótida* es la más voluminosa. Se sitúa posterior a la rama mandibular, entre la apófisis estiloides y mastoides, por delante del musculo esternocleidomastoideo. Tiene la forma irregular de un prisma triangular y su superficie es lobulada, de un color grisáceo-amarillento.
2. La *glándula submandibular* es grande, se localiza en la región suprahioidea, debajo del musculo milohioideo, extendiéndose bajo la cara profunda de la mandíbula. Tiene el tamaño de una almendra, de ligera tonalidad rosa.
3. La *glándula sublingual*, es la más pequeña de las tres glándulas mayores, y la más profunda. Se sitúa en el suelo de la boca. Es aplanada y alargada, con una coloración ligeramente rosa.<sup>15,17,42</sup> (Figura 23)

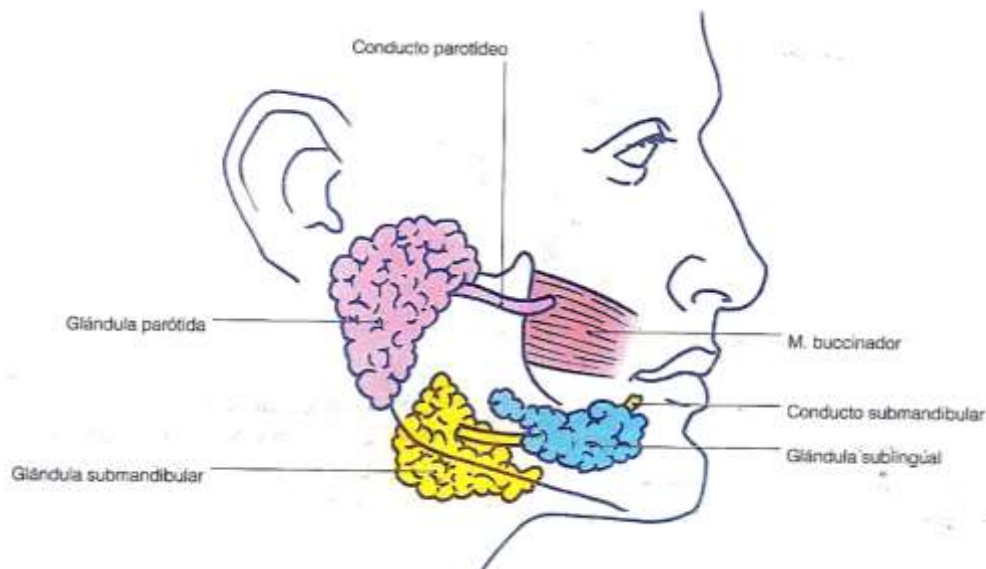


Fig. 23 Glándulas salivales mayores; parótida, submandibular y sublingual.<sup>9</sup>

### Irrigación dentaria

Las piezas dentarias del maxilar y mandíbula, se encuentran irrigadas por ramas colaterales de la **arteria maxilar interna**, rama terminal de la arteria carótida externa.<sup>43</sup>

#### Arterias dentarias del maxilar.

La **arteria alveolar superior posterior** nace a nivel de la tuberosidad del maxilar, que se introduce por el conducto alveolar, distribuyendo ramas hacia los senos maxilares, óseos, periodontales y dentales hacia los molares y premolares. La **arteria infraorbitaria** se introduce en el conducto infraorbitario, y da las **arterias alveolares superiores anteriores**, distribuyendo ramos antrales para la mucosa sinusal, óseos, periodontales y dentales hacia los incisivos y caninos.<sup>9</sup>

#### Arterias dentarias de la mandíbula.

La **arteria alveolar inferior** se introduce en el conducto dentario, acompañando al nervio dentario inferior, da ramos óseos, periodontales y dentales hacia los molares y premolares. Termina a nivel del orificio mentoniano, en donde se divide en dos ramas; la **arteria mentoniana**, y la **arteria incisiva** que emite ramos óseos, periodontales y dentarios hacia incisivos y caninos.<sup>11,13</sup> (Figura 24)

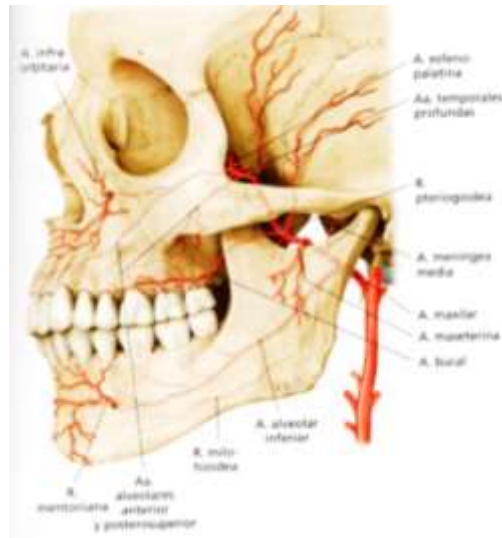


Fig. 24 Irrigación sanguínea de los dientes.<sup>44</sup>

### Drenaje venoso del maxilar y mandíbula.

El sistema venoso es aún más complicado que la circulación arterial, por sus numerosas venas, de mayor calibre, que se anastomosan libremente formando plexos o redes venosas profundas.

El drenaje venoso de las estructuras alveolodentarias es hacia el *plexo pterigoideo*, del cual emerge la *vena maxilar* unida con la *vena temporal superficial*, las cuales forman la *vena retromandibular* que desemboca hacia el sistema del tronco venoso tirolinguofacial, y termina en la *vena yugular interna*.<sup>9,44</sup> (Figura 25)

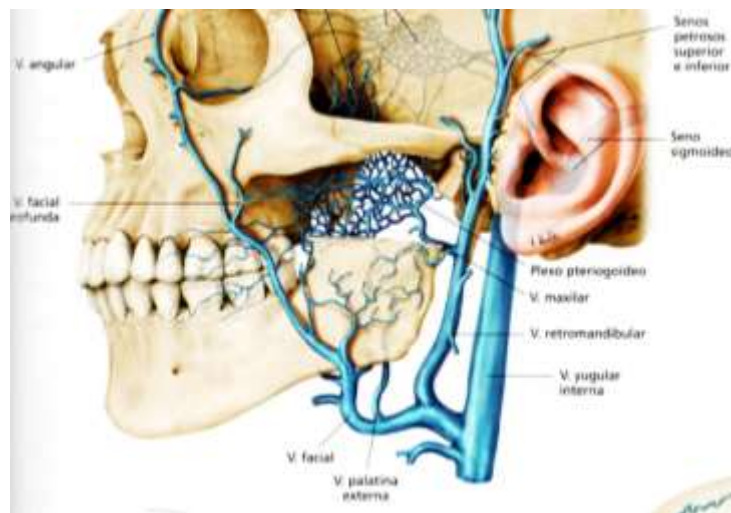


Fig. 25 Drenaje venoso; maxilar y mandíbula.<sup>44</sup>



## Nervio trigémino.

Es un nervio mixto (sensitivomotor), por tener una porción que estimula los músculos masticadores y otra que da sensibilidad a la cara, orbita, cavidades nasales y cavidad oral.<sup>45</sup>

### Origen real.

Las fibras sensitivas se originan del ganglio trigeminal (de Gasser o semilunar), situada en la porción petrosa del hueso temporal.

### Origen aparente.

Ambas raíces emergen del puente, de la cara anterolateral de la protuberancia.<sup>46</sup> (Figura 26)

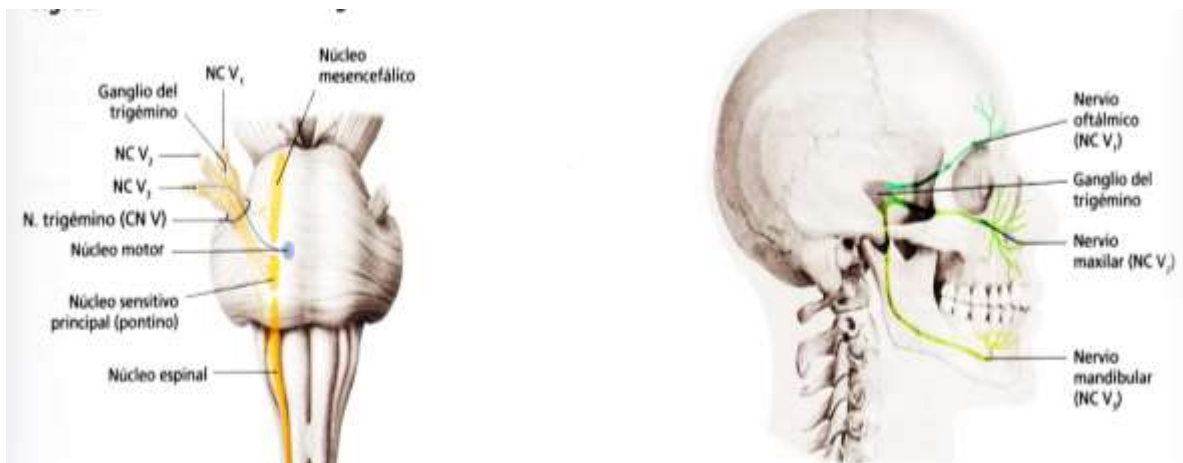

Fig. 26 Origen real, aparente y sus ramas principales del nervio trigémino.<sup>44</sup>

El nervio trigémino presenta 3 ramas principales; nervio oftálmico, nervio maxilar, nervio mandibular.

1. El **nervio oftálmico** es la primera rama, únicamente transmite información sensitiva. En su recorrido sale a través de la hendidura orbitaria superior, dando ramas colaterales como; nervio nasociliar, nervio lagrimal y el nervio frontal que al llegar al reborde supraorbitario ramifica dos ramas terminales; nervio supratoclear y el nervio supraorbitario.<sup>45,47,48</sup>
2. El **nervio maxilar** es la segunda rama, únicamente transmite información sensitiva. Sale a través del agujero redondo mayor hacia la fosa pterigopalatina, en su recorrido da ramas colaterales; nervio meníngeo, nervio cigomático, nervio alveolar posterior y el nervio pterigopalatino, posteriormente asciende por la hendidura orbitaria inferior hasta llegar al

conducto infraorbitario para dar origen a su rama terminal; nervio infraorbitario.<sup>45,49,50</sup>

3. El **nervio mandibular** es un nervio mixto (sensitivomotor). En su recorrido sale a través del agujero oval dando ramas colaterales; nervio meníngeo recurrente y el nervio pterigoideo interno, llegando hasta la porción superior de la fosa infratemporal, dando lugar a dos troncos terminales; tronco anterior con predominio motor y el tronco posterior con predominio sensitivo, donde da ramas terminales nervio dentario inferior y nervio mentoniano.<sup>47,51</sup> (Figura 27)

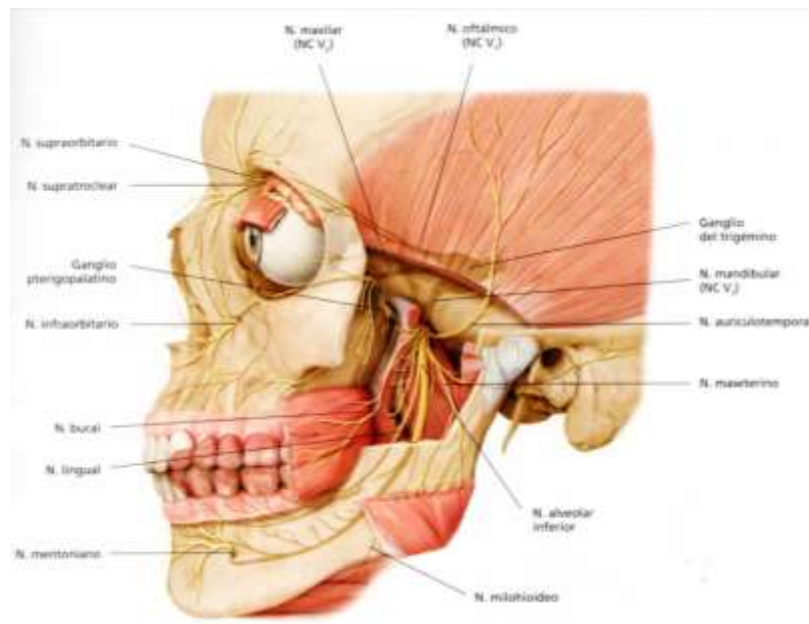


Fig. 27 Ramas principales y colaterales del nervio trigémino.<sup>44</sup>

## Dentadura.

El ser humano está dotado con dos tipos de dentición, mismas que comienzan a desarrollarse en vida intrauterina. Primeramente está conformada por la dentición infantil y posteriormente por la segunda dentición que la conforma la dentición de adulto, la que a su vez sustituyen a los dientes infantiles en el tiempo apropiado para cumplir necesidades mayores.<sup>52,53</sup>

A la dentición primaria también se le conoce como dientes; de leche, fundamentales, mamones, caducos, temporales y deciduos, mientras que a la dentición secundaria se le conoce como dientes; permanentes de adulto, sucedáneos, permanentes, definitivos y de reemplazo.<sup>54,55</sup>

La dentición humana es heterogénea comprende; incisivos, caninos, premolares y molares, los cuales difieren en su forma y tamaño, se adaptan a las funciones masticatorias como incisión, prensión y trituración.<sup>56</sup>

### Dentición primaria.

- La dentadura primaria o decidua, termina su erupción alrededor de los 3 años de edad, y recibe su nombre debido a que se pierde totalmente, entre los 10 y 12 años de edad.
- Está compuesta por 20 dientes temporales, cuya forma y tamaño satisfacen las necesidades requeridas.<sup>53,54,56-58</sup> (Figura 28)

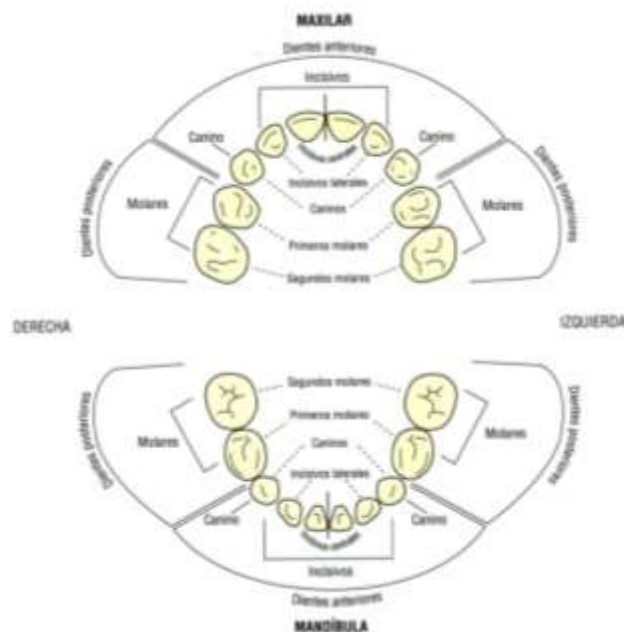


Fig. 28 Dentición primaria.<sup>26</sup>

### Características:

- Son pequeños dientes, coinciden armónicamente con el tamaño de la boca, huesos y con el conjunto anatómico durante el periodo de vida.
- Su color es blanco lechoso, ligeramente azulado.
- Su forma estrangulada en la región del cuello, y algunas otras características especiales.
- Concluida la erupción presenta espacios primates de diferente medida en los arcos, independientes de los tres tipos de planos terminales que existen

en las diferentes denticiones, en donde el espacio es debido al crecimiento y desarrollo de los maxilares y estructuras vecinas.<sup>55,59,60</sup> (Figura 29)

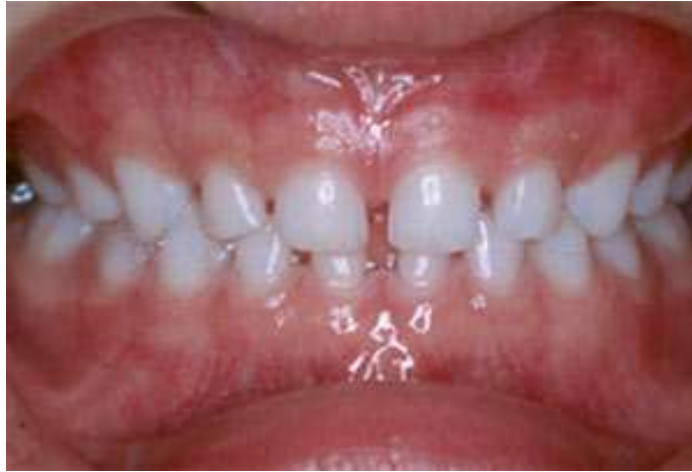

Fig. 29 Dentición primaria y sus características.<sup>61</sup>

#### **Dentición mixta.**

- Es una dentición intermedia que contiene tanto dientes temporarios como permanentes.
- Aparece entre los 6 años de edad y termina entre 12 años, cuando la última pieza temporal ha terminado con su proceso de exfoliación.<sup>52,54,62</sup>

#### **Características:**

- Como su nombre lo indica, presenta ambas denticiones. Hay un ligero ensanchamiento de las arcadas dentarias, por el recambio dentario.
- Presenta una mordida abierta transitoria, mientras termina el proceso de erupción.
- Exhibe un diastema en incisivos centrales superiores, mientras termina la erupción, de los dientes permanentes.
- Habrá una infraoclusión no preocupante, a consecuencia del proceso eruptivo.
- Muestra interrupción de la oclusión funcional, por el proceso eruptivo.<sup>58,59,63,64</sup> (Figura 30)

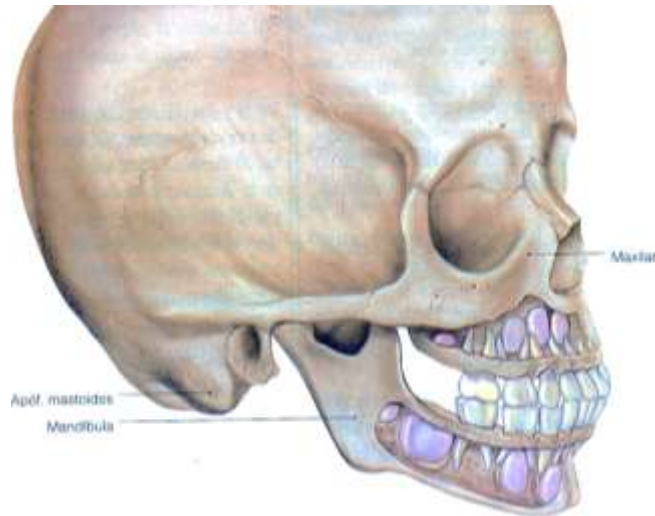


Fig. 30 Dentición mixta.<sup>9</sup>

### Dentición permanente.

- Ésta dentición tiene que funcionar y durar para el resto de la vida, ya que con más grandes y resistentes, por ello se les nombra dentadura permanente.
- Compuesta de 32 dientes permanentes, sustituyen a la dentición primaria en tiempo apropiado para cubrir las necesidades mayores.<sup>53,54,65</sup> (Figura 31)

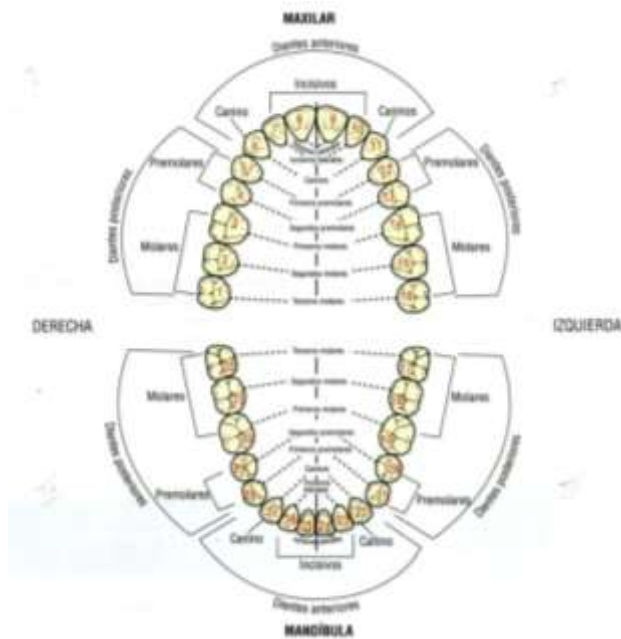


Fig. 161 Dentición secundaria.<sup>26</sup>

### Características:

- Son de color marfil, blanco-amarillento, la superficie del esmalte es menos lisa y brillante que los dientes infantiles.
- Sus contornos dan la idea de mayor poder y resistencia al impacto de la masticación.
- Son de mayor tamaño, el correspondiente con sus funciones.<sup>55</sup> (Figura 32)

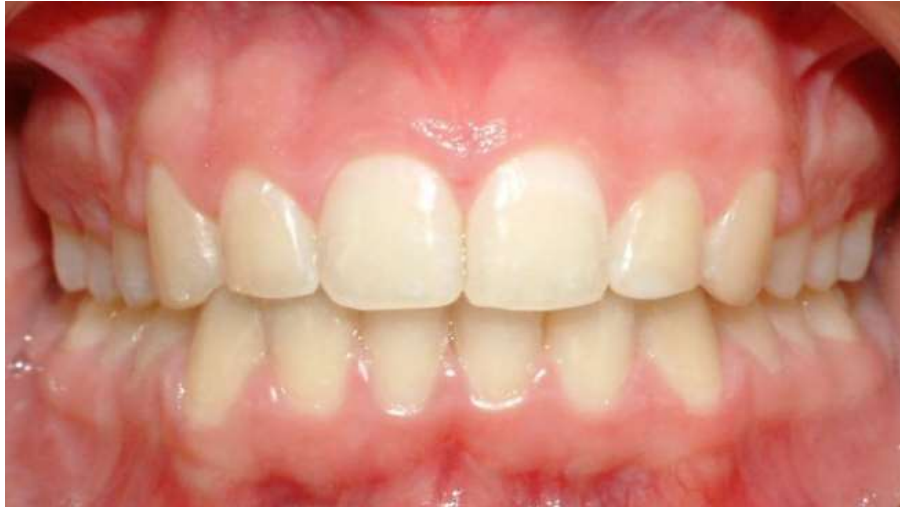

Fig. 172 Dentición secundaria y sus características.<sup>66</sup>

## Capítulo 2. Axioma gnatólogico.

El axioma gnatólogico es un concepto que permite establecer la interdependencia de los elementos estructurales que lo integran (dientes, músculos, ligamentos y ATM), para poder determinar las características normales de cada uno de ellos durante la función, así como las diferentes patologías que se presentan y que los afectan; con el fin de obtener diagnósticos acertados para brindar los tratamientos adecuados a cada caso en particular, por lo que a continuación se establece la correlación existente entre ellos.

### Dinámica de la ATM.

La dinámica de la ATM está ligada con los movimientos mandibulares que son generados por el funcionamiento coordinado de los músculos masticadores y del sistema nervioso, que a su vez es guiado por las superficies óseas, pero limitado por los ligamentos, y finalizado por los husos musculares que inhiben la contracción elevadora, cuando los dientes de la mandíbula llegan a la posición de oclusión céntrica.<sup>2,9</sup>

La descripción de los movimientos mandibulares, se basa entre la relación funcional del maxilar y la mandíbula: en los movimientos de descenso y elevación (apertura y cierre), movimientos de proyección hacia adelante y hacia atrás (protrusión y retrusión) y movimientos de lateralidad (transtrusión).<sup>22</sup>

La ATM es una articulación compleja, que realiza movimientos por el complejo cóndilo-disco, estos movimientos son de; **rotación** y **traslación** en ambas articulaciones, y de **desplazamiento lateral** en una articulación.<sup>23</sup>

### Movimientos mandibulares.

El cóndilo posee dos tipos de movimiento: rotación (los movimientos son pequeños y el cóndilo permanece dentro de la cavidad glenoidea) y traslación (el cóndilo se desplaza hacia adelante y abajo conforme el movimiento mandibular se hace más amplio).<sup>21,22</sup>

En el cóndilo mandibular se encuentra el centro de rotación, el cual se forma por la intercepción de tres planos; sagital, frontal o vertical y horizontal, que le permiten a la mandíbula realizar sus movimientos en los tres planos simultáneamente.<sup>3,21</sup>

### Movimiento céntrico y excéntrico:

El movimiento de **rotación o bisagra**, es un movimiento céntrico y es considerado un movimiento de rotación puro, el cual se origina cuando la boca abre y cierra, la mandíbula rota entorno de un eje fijo.<sup>2,22</sup>

El movimiento de **traslación o excéntrico**, es el movimiento de desplazamiento del cóndilo con la mandíbula en sus diferentes direcciones; *protrusivo* en el cual ambos cóndilos se desplazan hacia adelante y abajo, *retrusivo* en el cual ambos cóndilos se desplazan hacia atrás y abajo, *lateralidad* en el cual, el cóndilo de balance se desplaza hacia adelante, dentro y abajo.<sup>48</sup>

### Movimiento de ascenso y descenso.

En el movimiento de **apertura**, los cóndilos de la mandíbula se encuentran paralelos y rotan contra sus discos articulares, por activación de los músculos infrahioideos. Posteriormente los meniscos se deslizan por el vientre posterior de los cóndilos, por activación de los músculos pterigoideos externos.<sup>2,20,9</sup> (Figura 33 y 34)

En el movimiento de **cierre**, los meniscos son deslizados, por activación de los músculos temporal, masetero y pterigoideo interno. Posteriormente los cóndilos rotan sobre las caras inferiores de los meniscos, por activación de los mismos músculos.<sup>20,40</sup>

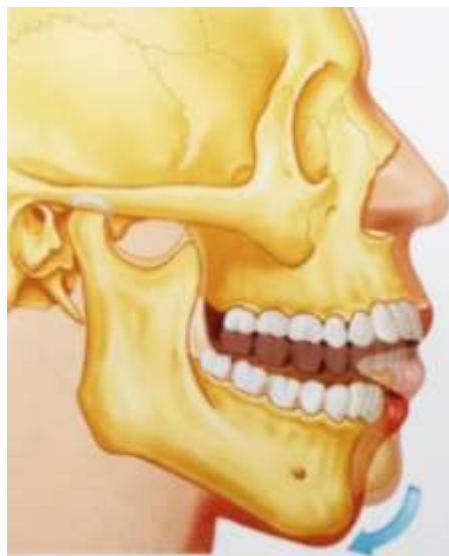


Fig. 183 Primera fase de apertura mandibular con movimiento de rotación.<sup>2</sup>



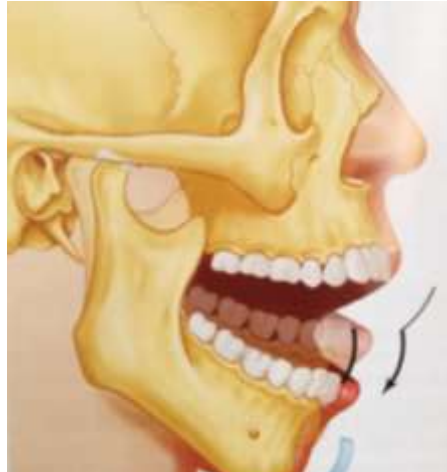


Fig. 194 Segunda fase de apertura mandibular con movimiento de traslación.<sup>2</sup>

### **Movimiento protrusivo – retrusivo.**

En el movimiento de **protrusión**, la mandíbula se dirige hacia adelante, por el desplazamiento de los cóndilos hacia abajo y adelante a lo largo de la eminencia articular, por activación de los músculos geniioideos.

En el movimiento de **retrusión**, la mandíbula, regresa a su posición de oclusión céntrica, por el desplazamiento de los cóndilos hacia arriba y hacia atrás, de vuelta hacia su posición inicial, por los músculos digastricos.<sup>10</sup> (Figura 35)

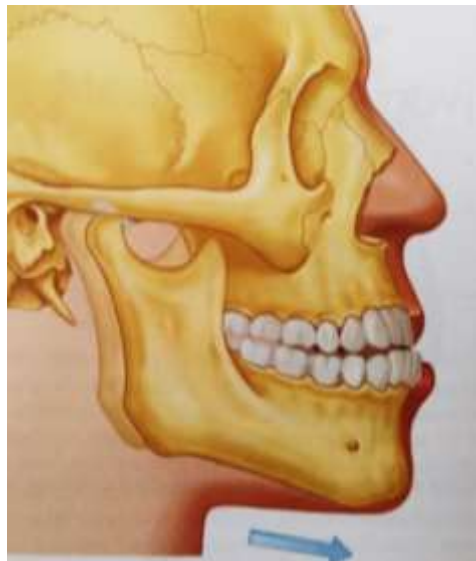


Fig. 205 Movimiento de protrusión mandibular.<sup>2</sup>

### Movimientos de transtrusión.

En el movimiento de **lateralidad**, la mandíbula se desplaza lateralmente hacia la izquierda o derecha (lado de trabajo), el cóndilo del lado de trabajo sólo rota, mientras que el cóndilo del lado opuesto (lado de balance) se desplaza hacia abajo, adelante y adentro, por activación del musculo pterigoideo externo. Posteriormente la mandíbula regresa a la oclusión céntrica su posición inicial, por activación del musculo temporal.<sup>2,21</sup> (Figura 36)

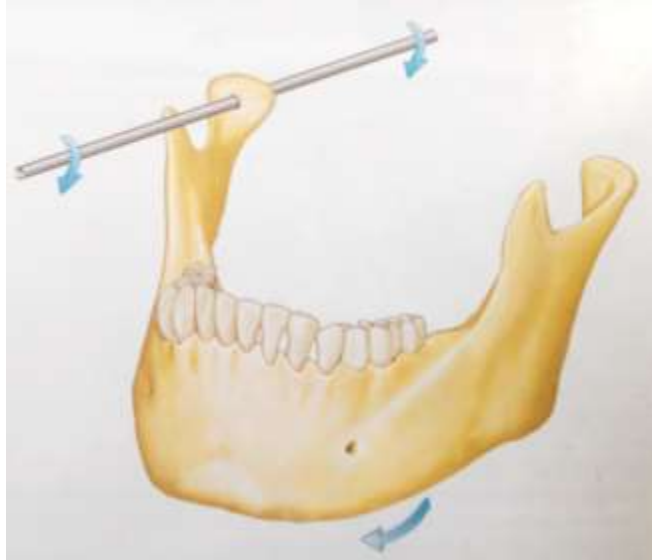


Fig. 216 Movimiento de transtrusión.<sup>2</sup>

### Morfología oclusal.

Es indispensable conocer a profundidad la dinámica mandibular (movimientos), así como la forma y características de la oclusión que están dadas por la anatomía dentaria de la zona posterior que presenta: elevaciones (cúspides y crestas) y depresiones (fosas y surcos) en cada órgano dentario, lo cual es importante ya que permite establecer las características de su oclusión en relación a dicho contacto, con el fin de obtener diagnósticos correctos que le permitan brindar una atención estomatológica integral adecuada.<sup>21,22,54,65</sup>

Con relación a la dinámica mandibular debe establecerse, que en sus trayectorias está controlada mediante la **oclusión** y la **guía anterior**, la cual influye sobre la mandíbula para protección de los dientes durante los movimientos.<sup>2</sup>

La **oclusión céntrica** corresponde a la intercuspidadación máxima entre los dientes posteriores maxilares y mandibulares, está estrechamente relacionada con la

curva de Spee, ya que ambas definen la dimensión vertical de acuerdo al plano de oclusión.<sup>3,21</sup>

Cuando los dientes posteriores ocluyen, se generan fuerzas oclusales, que deben seguir los ejes longitudinales de los órganos dentarios, para que se genere un estímulo que mantenga en óptimas condiciones las estructuras periodontales, pero cuando los dientes cambian su posición las fuerzas oclusales se modifican (laterales o de torque) y se convierten en fuerzas adversas que pueden dañar el periodonto, cuando este pierde su nivel de tolerancia.<sup>2,54</sup> (Figura 37)

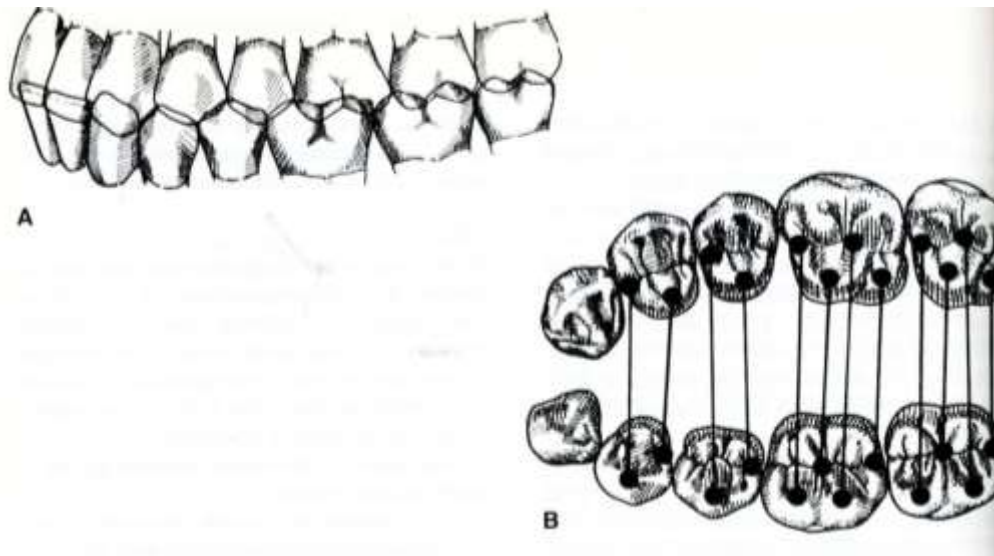


Fig. 227 Oclusión céntrica y sus respectivos contactos en cúspides y fosas.<sup>2</sup>

Los dientes posteriores presentan cúspides cortadoras (vestibulares superiores y palatinas inferiores) y estampadoras (palatinas superiores y vestibulares inferiores). Estas cúspides estampadoras en oclusión céntrica, hacen contacto en tres puntos de la fosa correspondiente, por lo cual en los cóndilos no producen fuerza sobre las superficies articulares, dado que la oclusión céntrica es una posición funcional, los movimientos masticatorios siempre terminaran en contacto céntrico o cerca de él.<sup>21,54</sup> (Figura 38)

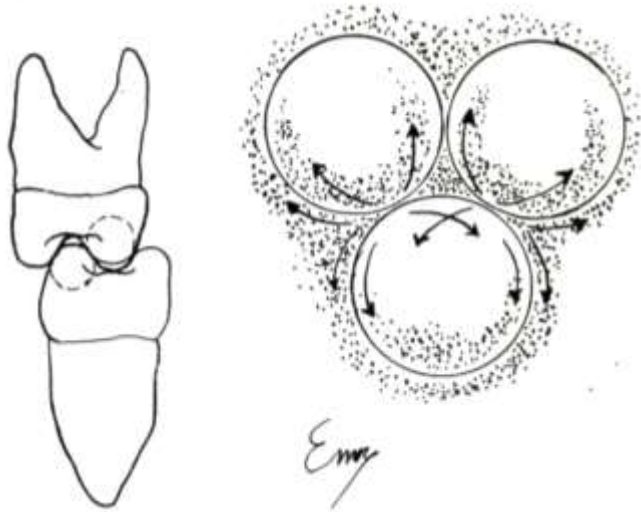


Fig. 238 Contacto trípode en relación cúspide fosa.<sup>21</sup>

Mientras que los dientes anteriores permanecen separados a causa de las sobremordidas vertical (overbite) y horizontal (overjet) durante la oclusión céntrica, por ley general de la misma, para su protección. Ya que los dientes anteriores solo entran en contacto durante los movimientos excéntricos, para protección de los dientes posteriores.<sup>2,22</sup>

### Guía anterior.

La *guía anterior* corresponde a la trayectoria del funcionamiento coordinado de los dientes anteriores superiores e inferiores, durante los movimientos céntricos y excéntricos de la mandíbula, lo que da como resultado la guía canina y la guía incisiva para protección de los dientes posteriores. En ésta guía anterior solo existen ligeros contactos entre las superficies palatinas, vestibulares y bordes incisales durante estos movimientos.<sup>54,67</sup>

La guía anterior durante el *movimiento excéntrico* de la mandíbula, en el lado activo el canino contacta (**guía canina**) durante el movimiento activo y con ello evitan que los molares y premolares hagan contacto.<sup>3,21,68</sup> (Figura 39)

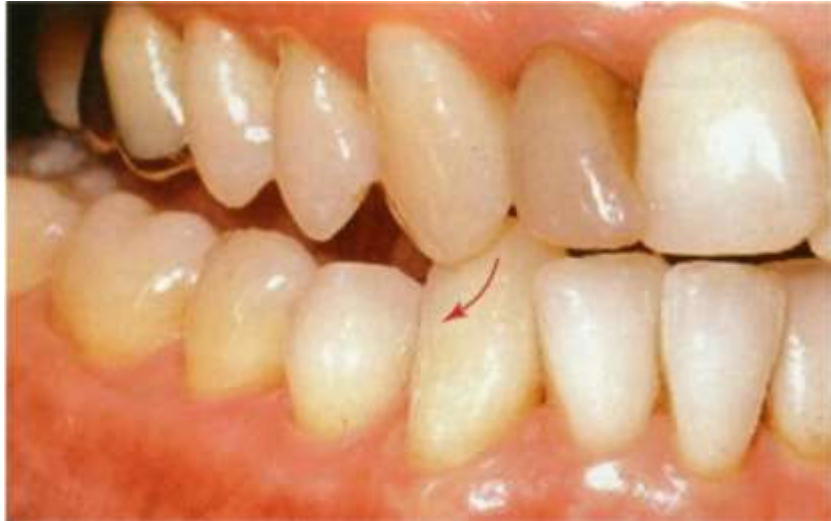


Fig. 39 Guía canina en lado activo.<sup>26</sup>

Por otra parte el lado de balance, en la dentición natural, el contacto por naturaleza, es ligero o ninguno, debido al movimiento de Bennett.<sup>22</sup>

Cuando la mandíbula se proyecta hacia el frente, los dientes anteriores (**guía incisiva**) realizaran pequeños contactos, ocasionando que los dientes posteriores desocluyan.<sup>53,54,68</sup> (Figura 40)

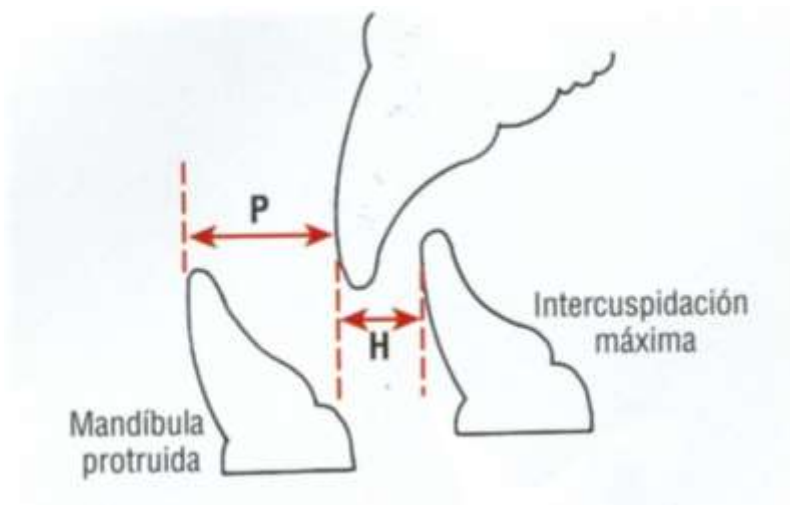


Fig. 40 Guía incisiva en oclusión céntrica y protrusión.<sup>26</sup>

La guía anterior durante el *movimiento céntrico*, cumple la función de llevar a la mandíbula a oclusión céntrica. Al realizar la masticación, al momento de incidir la mandíbula se eleva acompañada de una ligera protrusión, generando un punto de contacto en movimiento entre los dientes anteriores superiores e inferiores que se colocan borde a borde para incidir, regresando a oclusión céntrica.

Por ello, el conocimiento de los movimientos de la ATM (cóndilo), es esencial y de gran importancia con relación a la dinámica mandibular, para la comprender integralmente la relación y el efecto de la oclusión con las estructuras que conforman el axioma gnatológico y que favorecen la salud periodontal. Ya que la alineación y oclusión de los dientes son muy importantes en el funcionamiento del sistema estomatognático.<sup>2,3,21</sup>

Para realizar funciones como la masticación, deglución y fonación, son dependientes del trabajo armónico de sus estructuras, que no solo dependen de la posición de los dientes en las arcadas dentarias, sino también de la relación de los dientes antagonistas cuando entran en oclusión. Sin embargo, cuando uno de estos componentes del sistema estomatognático es alterado, pueden generarse trastornos funcionales e incluso estructurales, con signos y síntomas en algunos casos evidentes.<sup>69,70</sup>

## Oclusión.

Históricamente se han reunido una serie de ideas, hipótesis, teorías y conceptos relacionados a la oclusión y relación céntrica, de acuerdo a los diferentes enfoques (Ortodóntico, Ortopédico, Gnatológico, y demás) todos dirigidos a preservar la salud del sistema estomatognático, cabe mencionar que la oclusión es un común denominador en todos ellos y es definida como el contacto existente entre los dientes posteriores de acuerdo a Davis y Gray.<sup>6,34,71</sup> (Figura 41)

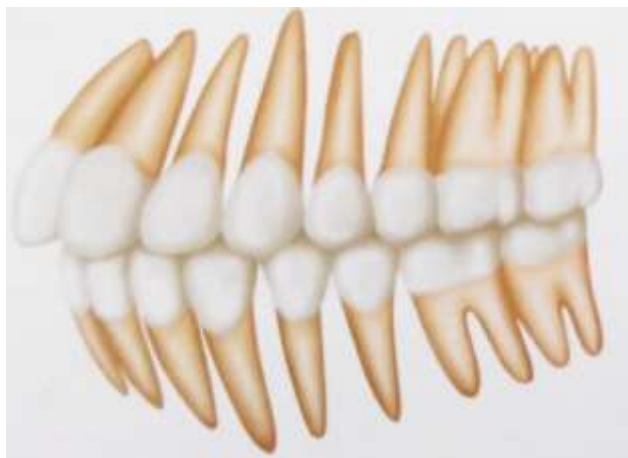

Fig. 41 Oclusión dentaria.<sup>2</sup>

Sin embargo, este concepto es más extenso, debe tomar en cuenta; la relación funcional y disfuncional, que surge de los componentes del sistema estomatognático, cuando sus relaciones no son las adecuadas.

La definición debe incluir tanto aspectos psicológicos como fisiológicos de función y disfunción. En este sentido la oclusión se define como la relación funcional y disfuncional en un sistema integrado por dientes, estructuras de soporte, articulación y componentes neuromusculares. El concepto debe ser útil para cualquier tipo de práctica dental, y abarcar el punto de vista biológico sobre oclusión céntrica, relación céntrica, dimensión vertical, posición de descanso, guía mandibular, estabilidad oclusal y otros.<sup>3,4,72</sup>

De acuerdo al enfoque gnatológico, el estudio de la oclusión se apoya en los siguientes conceptos:

1. Oclusión orgánica (ideal): Es un modelo que se acerca a la perfección anatómica y funcional, es un estándar hipotético por su escasa localización.<sup>71,73,74</sup>
2. Oclusión morfológica (clasificación de Angle): Se basa en las posiciones que tiene la cúspide mesiovestibular del primer molar superior en relación con sus antagonistas y la ubicación del molar inferior con el resto del arco dentario. De acuerdo con su posición pudiendo presentar; Clase I, clase II y Clase III.<sup>34,40</sup>
3. Oclusión balanceada: Es aquella en la existen contactos oclusales bilaterales y simultáneos de los órganos dentarios anteriores y posteriores, tanto en las posiciones céntricas como en las excéntricas.<sup>34,74</sup>
4. Oclusión funcional: Se refiere al estado de función armónica, entre los dientes maxilares y mandibulares, durante las funciones del sistema estomatognático. Por lo cual hay una libertad entre oclusión céntrica y relación céntrica, así mismo no presenta interferencias en los movimientos de deslizamiento mandibular.<sup>22,75</sup>
5. Oclusión fisiológica: En ella existe una armonía en las funciones del sistema estomatognático, o un estado de adaptación en los componentes tisulares. Los dientes se mantienen firmes y sin migraciones. No se producen molestias durante los movimientos masticatorios. No hay impacto de los alimentos, ni desgaste oclusal excesivos. La articulación temporomandibular funciona con libertad y sin dolor.<sup>34,74</sup>
6. Oclusión traumática: Es una oclusión en la que se produce lesión en la estructura periodontal, como respuesta a sobrecargas funcionales, provocadas por fuerzas oclusales lesivas a estas estructuras.<sup>77,5</sup>

7. Oclusión patológica: Es la desarmonía oclusal severa, donde la alteración supera la tolerancia estructural de uno o varios componentes del sistema, por actividad oclusal anormal, generando trastornos a cualquier nivel del sistema estomatognático, considerando como factor etiológico principal, entre otros la presencia de interferencias oclusales.<sup>5</sup>

En la oclusión dental, existen factores fijos y modificables, que permiten realizar el estudio y análisis para su comprensión.

### **Factores fijos de la oclusión.**

#### **1. Armonía de las arcadas.**

Hace referencia al maxilar y la mandíbula, debido a que son huesos importantes que determinan la forma de la cara, el alineamiento y posicionan los dientes. Sin embargo, no siempre está presente la armonía entre ellos, debido a su tamaño y forma que posean, por las variables filogénicas (evolución) y ontogénicas (tipo de cráneo y herencia).<sup>2,21</sup>

#### **2. Relación céntrica.**

Es la relación maxilomandibular en la cual los cóndilos articulan con la porción más delgada y avascular de sus respectivos discos articulares con el complejo en la posición más anterior y superior contra las paredes de la eminencia articular. Posición postural reconocida clínicamente como el espacio libre interoclusal de 2-4 mm, cuando la mandíbula no está en acción. "La relación céntrica es independiente de la oclusión".<sup>77,78</sup>

#### **3. Eje intercondilar.**

Es el eje o línea imaginaria de referencia para el estudio de las diferentes posiciones mandibulares (relación céntrica, desplazamiento lateral y protrusivo), el cual cruza transversalmente a los cóndilos mandibulares.<sup>2</sup>

#### **4. Curvatura de la trayectoria condilar.**

Existen diversas curvaturas de la cavidad glenoidea, se presentan desde una línea recta, hasta una curvatura pronunciada. Como consecuencia hay diferentes trayectorias del cóndilo respecto a las diferentes curvaturas, para la desoclusión de los dientes posteriores.

Por lo tanto para una curva pronunciada, se requiere de una curva anteroposterior acentuada, y una curva casi recta requiere de una curva anteroposterior poco pronunciada.<sup>3,21</sup>



## **5. Inclínación de la eminencia articular.**

La inclinación de la eminencia articular dada por la altura de la misma. De esta forma influye sobre los movimientos excéntricos la mandíbula (protrusión y lateralidades), para lograr la desoclusión de los dientes posteriores, de acuerdo a la curva anteroposterior, formada por la inclinación y altura de las cúspides, así como también influye la profundidad de las fosas, y las concavidades de los dientes anteriores.

El factor 4 y 5 trabajan en conjunto, debido a que la inclinación y la curvatura están unidas.<sup>21</sup>

## **6. Transtrusión.**

Es el movimiento mandibular que resulta del desplazamiento lateral del cóndilo en la cavidad glenoidea, por lo tanto el movimiento está relacionado con la superficie articular. Es uno de los factores fijos más importantes, por la influencia de la restauración oclusal en la colocación de las cúspides.

Por ello, a mayor transtrusión, más cortas deben ser las cúspides, y a menor transtrusión, más altas deben ser las cúspides.<sup>40</sup>

## **Factores modificables de la oclusión.**

### **1. Inclínación del plano oclusal o curva de oclusión.**

Es la línea o superficie imaginaria que se forma de los bordes incisales de los incisivos inferiores y se extiende hacia las puntas de las cúspides distovestibulares de los segundos molares inferiores. Este plano determina la orientación espacial de las superficies oclusales de los dientes en relación a la base del cráneo y los huesos maxilares superiores. Se considera regular la curva oclusal cuando, si todos los dientes se hayan sobre el mismo arco, e irregular si algún diente se haya en supraoclusión o infraoclusión.<sup>3,79</sup>

### **2. Curva anteroposterior (Spee).**

Es la línea curva anteroposterior unilateral formada por las superficies oclusales, que se dirige desde la cúspide del canino inferior, hacia las cúspides vestibulares de los dientes posteriores inferiores. La forma de la curva es variable, resultado de la alineación axial de los dientes inferiores que la conforman y la altura de las cúspides. La curvatura anteroposterior disminuye a medida que la inclinación plano oclusal aumenta. A mayor curvatura más cortas tendrán que ser las cúspides.<sup>21</sup>

### **3. Curva transversa (Wilson).**

Es la línea curva transversal, que contacta las cúspides vestibulares y linguales de un extremo a otro, de los dientes anteroposteriores. La forma de la curva depende de la orientación axial (vestibulolingual) de las caras

oclusales, con respecto a la alineación en el arco dentario y el plano oclusal. A mayor distancia del plano oclusal, del ángulo de la eminencia y del plano del eje orbitario, mayor será la curvatura. Mientras más amplia sea la transtrusión, mayor será la inclinación de los dientes inferiores de la curva transversa.<sup>2,3</sup>

#### 4. Característica de las cúspides.

Hay una gran variedad de características morfológicas de las cúspides, de acuerdo a la altura y forma de las cúspides fundamentales y guías, que cambian demasiado entre individuo.

Pudiesen presentar, cúspides de mayor o menor volumen, con mayor o menor convexidad, y ser mayor o menos puntiagudas. Las cuales proporcionarían la oclusión dentaria.<sup>21</sup>

#### 5. Relaciones dentolabiales.

Es la posición de los dientes anteriores en relación a los labios, que proporciona la estética, fonética y dimensión vertical, de acuerdo a la forma, tamaño, posición, número de dientes e integridad de la estructura. Dicha relación debe considerarse con mucha atención clínica.<sup>80</sup>

#### 6. Sobremordida vertical y horizontal.

Un factor importante por su relación con la guía anterior, para que se considere normal un **overbite** o sobremordida vertical, que es la distancia del sobrepase de los incisivos superiores con los inferiores y un **overjet** o sobremordida horizontal, que es la distancia horizontal de los incisivos inferiores con los superiores.

Debe cumplir ciertos requisitos como; coronas clínicas sin desgaste o fracturas, y los bordes incisales de los dientes anteriores estar a la altura del tercio medio de la concavidad palatina de los incisivos superiores.

Cuanto más se separe la sobremordida vertical (2 mm) u horizontal (1 a 2 mm), menos estable es para la oclusión y los movimientos mandibulares.<sup>81,9,82-84</sup> (Figura 42)

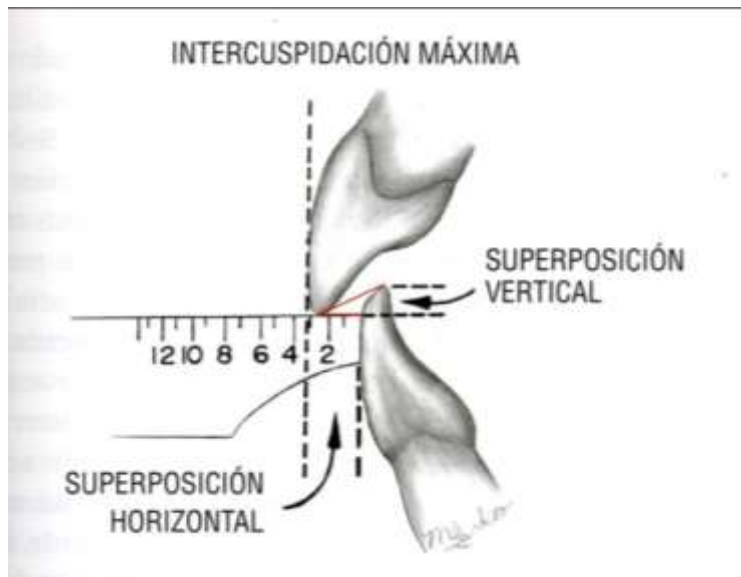


Fig. 242 Sobremordida vertical y horizontal.<sup>26</sup>

Es necesario el conocimiento de estos factores fijos y modificables, para la comprensión de la oclusión en la dentición adulta. Debido a que es indispensable y necesaria su comprensión, para realizar una rehabilitación dental, y así no generar patologías a los diferentes componentes del sistema estomatognático.

### Capítulo 3. Impacto de la oclusión en la salud periodontal.

El contenido sobre oclusión se limita a la descripción de las alteraciones periodontales de tipo: *inflamatorio* (periodontitis compuesta), *traumático* (traumatismo periodontal) y *atrófico* (atrofia por desuso), debido a su importante relación con la oclusión dental ya que juega un papel importante en el progreso de estas alteraciones.

La salud periodontal en relación a la oclusión dental, depende principalmente de una adecuada estimulación mecánica del ligamento periodontal y del hueso alveolar, la cual es realizada por las fuerzas oclusales uniformes. Debido a que el periodonto está diseñado para soportar las demandas funcionales del diente, y de igual modo el diente depende del tejido periodontal para perdurar en el maxilar y mandíbula.<sup>85,86</sup>

Sin embargo, para mantener fuerzas oclusales uniformes, es necesario que las cargas oclusales sean axiales, en dirección al eje longitudinal de los dientes al entrar en oclusión céntrica para distribuir las equitativamente sobre las raíces de los dientes. Pero si las fuerzas ejercidas no siguen el eje longitudinal del diente, se consideran laterales y por lo tanto, son potencialmente lesivas para el periodonto.<sup>2,34</sup> (Figura 43)

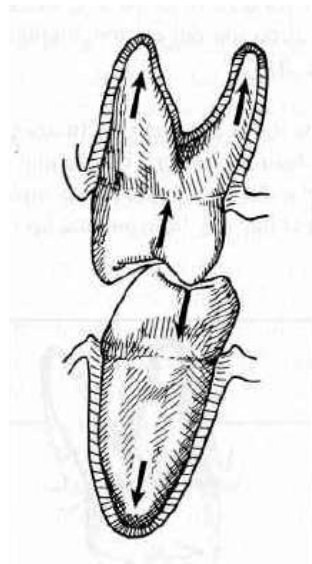


Fig. 253 Fuerzas oclusales axiales.<sup>21</sup>

No obstante cuando hay una estimulación funcional insuficiente el periodonto se atrofia, y cuando el diente se extrae, el periodonto desaparece. Sin embargo, cuando las demandas funcionales aumentan, el periodonto trata de adaptarse a

las fuerzas indebidas o excesivas, como es el caso de la oclusión traumática (trauma oclusal).<sup>85,86</sup>

Estas fuerzas excesivas son ocasionadas por interferencias oclusales o contactos prematuros, que constituyen en obstáculos que fuerzan a la mandíbula a desviarse de sus relaciones de contacto estáticas y dinámicas normales. Tanto en el periodonto normal, como en el periodonto disminuido.<sup>74</sup>

## **Periodontitis.**

La **periodontitis** se define como una enfermedad inflamatoria de los tejidos de soporte de los dientes. Es de etiología multifactorial, en donde intervienen microorganismos y el hospedero susceptible. Con interacción de factores de riesgo iniciadores del proceso infeccioso, tales como ambientales, genéticos, sistémicos, hábitos, entre otros.<sup>23,81</sup>

Se caracteriza por la destrucción progresiva del ligamento periodontal y hueso alveolar con formación de bolsas, recesión y movilidad dental.<sup>87</sup>

## **Periodontitis crónica.**

La periodontitis crónica se inicia posterior a una gingivitis, vinculada a la acumulación de biofilm y cálculo entre otros, si no es tratada presentará las siguientes características:

- Es la forma más frecuente de periodontitis.
- Más prevalente en adultos, pero puede presentarse en niños.
- Vinculada con la acumulación de placa y cálculos.
- Suele tener un ritmo de progresión lento a moderado.<sup>24,27</sup>

Cuadro Clínico: presencia de biofilm o de placa dentobacteriana que cuando se clasifica forma lo que se conoce como calculo el que puede presentarse como: supragingival o subgingival, inflamación gingival, formación de bolsas de profundidad variable, pérdida de inserción periodontal horizontal o vertical, pérdida de hueso alveolar y movilidad dentaria en cazos avanzados.<sup>23,25</sup>

## **Clasificación de la periodontitis crónica.**

La periodontitis crónica también se clasifica de acuerdo la gravedad y pérdida de inserción clínica (PIC) en: *leve, moderada y severa*.<sup>88</sup>

La **periodontitis leve** es una etapa temprana, con progreso de la inflamación gingival a estructuras periodontales más profundas. Presenta *características*

*clínicas* como: inflamación de las encías, sangrado al sondaje, reabsorción ósea horizontal y ligera pérdida de inserción de 1 – 2 mm.<sup>24,89</sup> (Figura 44)

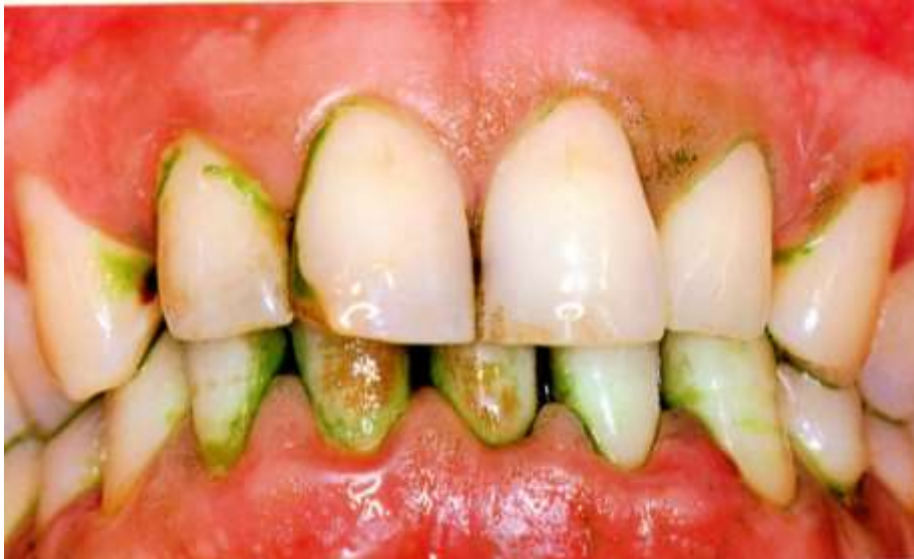

Fig. 264 Periodontitis leve.<sup>89</sup>

La **periodontitis moderada** es una etapa avanzada, con aumento de la destrucción de tejidos periodontales. Presenta *características clínicas* como: bolsas periodontales, sangrado al sondaje, notable pérdida de inserción de 3 – 4 mm con posible movilidad dentaria. Posible lesión en furca.<sup>11</sup> (Figura 45)

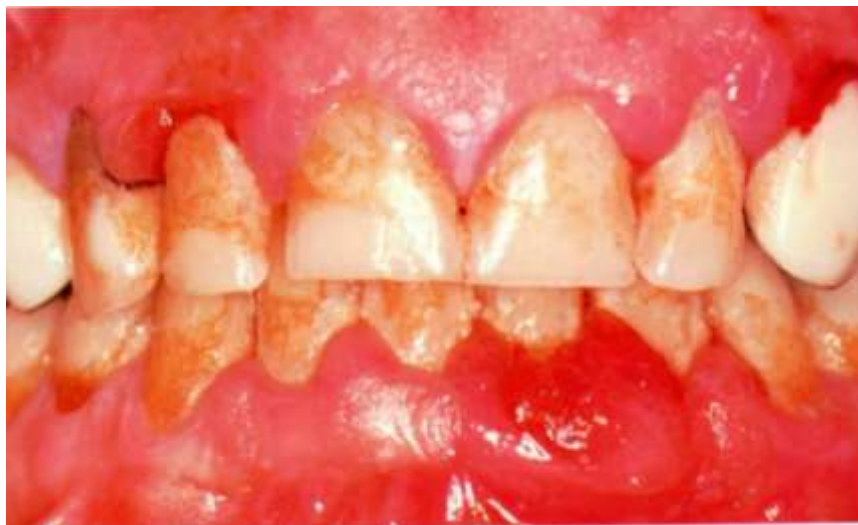

Fig. 275 Periodontitis moderada.<sup>89</sup>

La **periodontitis severa** es una etapa muy evolucionada, debido a la mayor cantidad de pérdida ósea de forma angular o vertical. (Figura 44) Presenta *características clínicas* como: inflamación de las encías, bolsas periodontales, sangrado al sondaje, movilidad dentaria, cambios de posición dentaria, presencia de diastemas lesiones en furca, con una pérdida de inserción de más de 5 mm.<sup>23,24,32,86</sup>

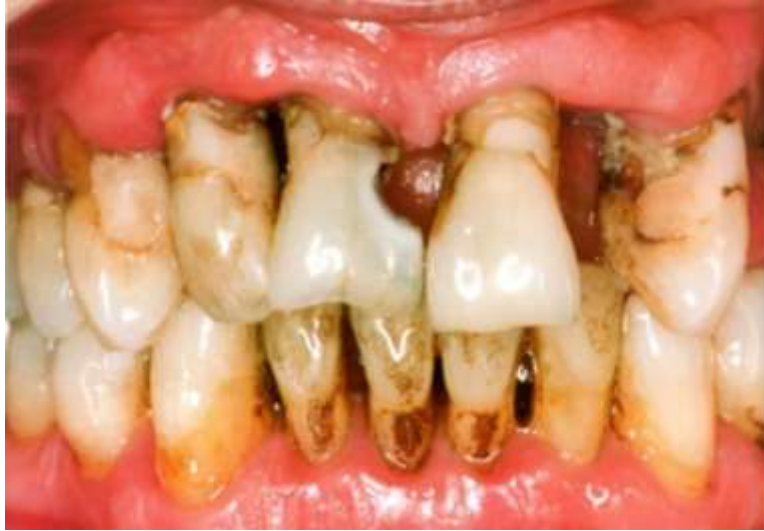

Fig. 286 Periodontitis severa.<sup>89</sup>

La **movilidad dentaria** en las alteraciones periodontales de tipo inflamatorio es resultado de la resorción del hueso alveolar provocada por la acumulación de biofilm, irritantes locales que se agregan (sarro), cepillado traumático y oclusión traumática; considerándose como un síntoma temprano de la oclusión traumática, y un síntoma tardío de la periodontitis.<sup>89</sup>

De acuerdo con Glickman, la relación que existe entre la periodontitis y la oclusión traumática, ocurre en la zona de codestrucción, en donde se encuentran ubicadas las estructuras de inserción periodontal.

A continuación se describen con base en este autor las zonas que se afectan tanto en la gingivitis como en la periodontitis.<sup>21</sup>

- 1 **Zona de irritación:** la lesión ocasionada por irritantes locales (cálculos y materia alba, conteniendo bacterias y sus productos), los cuales producen inflamación de la encía marginal, encía interdental y las fibras supracrestales. Patologías que el trauma oclusal no es capaz de producir.<sup>85</sup>(Figura 47)

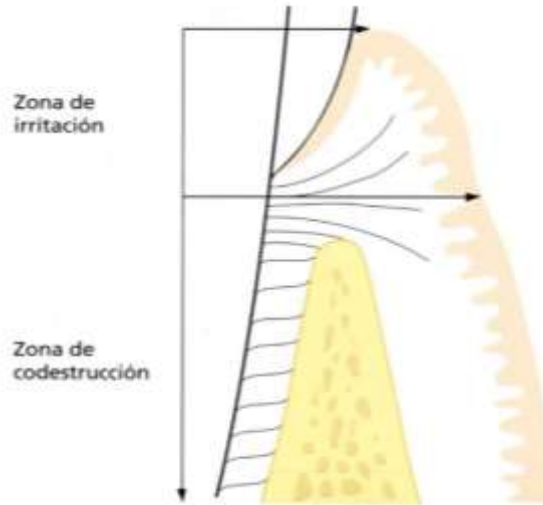


Fig. 297 Zonas de irritación y codestrucción (Glickman).<sup>12</sup>

- 2 **Zona de codestrucción:** la inflamación pasa de la encía hacia los tejidos periodontales de soporte (ligamento periodontal, hueso alveolar y cemento radicular) y cambia a periodontitis. Debido a que la inflamación gingival se disemina directamente hacia el hueso, a causa del movimiento de fluidos y exudado celular. Sin embargo, el exceso de fuerzas oclusales, altera la vía de diseminación de la inflamación, hacia las fibras transeptales y dentoalveolares del ligamento periodontal en lugar del hueso, dando como resultado defectos óseos verticales o angulares en forma de cráter, además de formación de bolsas infraóseas.<sup>21,24</sup> (Figura 48)

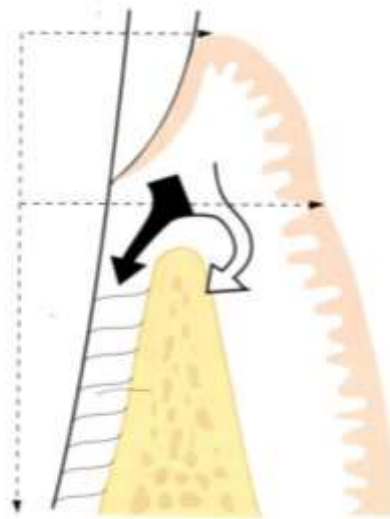


Fig. 308 Zona de irritación y sus vías de propagación.<sup>12</sup>



La periodontitis crónica se subclasifica de acuerdo a los sitios de afección en; **localizada** con menos de 30 % de sitios afectados y **generalizada** con más de un 30 % de sitios afectados, y presencia de pérdida de inserción o pérdida ósea.<sup>23,88</sup>

### Trauma de la oclusión.

El **trauma oclusal** es definido como un *daño* sobre el aparato de inserción (periodonto), resultado de fuerzas oclusales excesivas que sobrepasan su tolerancia de adaptación fisiológica de los tejidos, pudiendo ser primario o secundario.<sup>6,68</sup> (Figura 49)

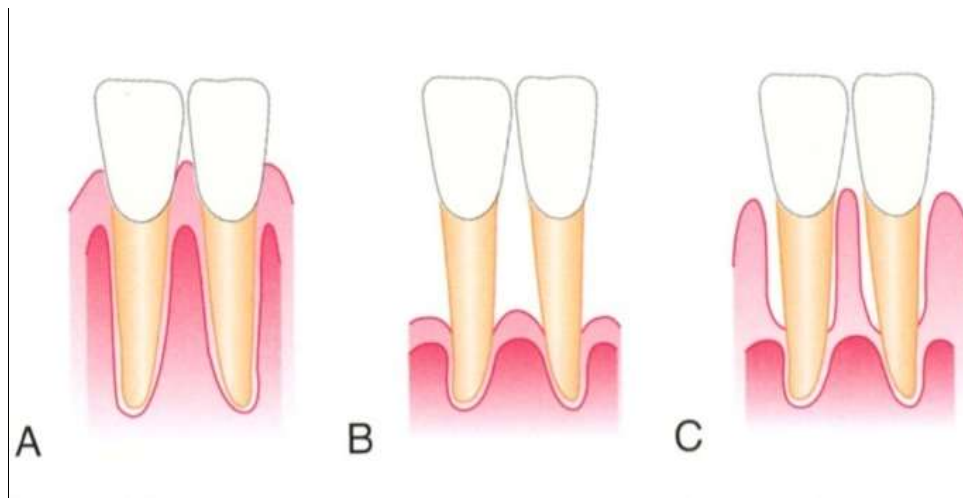


Fig. 49 Las fuerzas traumáticas se dan en; A periodonto sano con altura ósea normal, B periodonto normal con altura reducida y C periodontitis marginal con altura ósea reducida.<sup>23</sup>

El periodonto intenta ajustarse a las fuerzas que se ejercen sobre las coronas dentales, sin embargo, depende de la magnitud, dirección, duración y frecuencia. Además de los factores causales **precipitantes; intrínsecos** (*morfología radicular, alineación axial de las raíces, morfología del proceso*) y **extrínsecos** (irritantes que favorezcan la acumulación de placa, actividad parafuncional, pérdida de soporte óseo, pérdida de dientes y maloclusión), **predisponentes; (magnitud de las fuerzas aplicadas al periodonto normal o sano).**<sup>90</sup>

Etapas del tejido en respuesta al aumento de fuerzas oclusales:

1. **lesión:** las fuerzas oclusivas excesivas causan lesión en los tejidos, el cuerpo intenta reparar el daño y restaurar el periodonto, solo si se disminuyen las fuerzas. Sin embargo, si la fuerza se torna crónica el periodonto se remodela ensanchando el ligamento, generando defectos

óseos angulares sin bolsas y se afloja el diente, a fin de amortiguar el impacto.<sup>23</sup>

2. **Reparación:** hay una renovación constante en el periodonto normal, sin embargo, en el traumatismo oclusal se estimula una mayor actividad reparadora. En la cual, se retiran los tejidos dañados y se forman nuevas células y fibras de tejido conjuntivo, hueso y cemento, para intentar restaurar el periodonto dañado.<sup>85</sup>
3. **Remodelación:** cuando la reparación no pudo seguir el mismo ritmo de la destrucción causada por la oclusión. El periodonto se remodela tratando de crear una relación estructural en la cual las fuerzas no dañen a los tejidos. Dando como resultado el engrosamiento del ligamento periodontal con una forma de embudo en la cresta y defectos óseos angulares, sin formación de bolsas.  
Posteriormente del remodelado de adaptación del periodonto, la reabsorción y formación regresan a su normalidad.<sup>23</sup>

El trauma oclusal se clasifica en primario y secundario.

El **trauma oclusal primario** se refiere a la condición que se presenta al aplicarse fuerzas oclusales excesivas sobre un diente o varios con soporte periodontal normal (sano), de manera que el soporte de dicho diente es incapaz de tolerar esa fuerza.<sup>71,90</sup>

Por lo que se generan un impacto repentino, que interfiere o modifica la dirección de las fuerzas oclusivas sobre los dientes, causando un traumatismo crónico, ocasionado por la colocación de restauraciones o aparatos protéticos, migración o extrusión de dientes, que interfieran o alteren la oclusión dentaria.<sup>85</sup>

Cuadro clínico; dolor dental, ensanchamiento del espacio del ligamento periodontal, resorción radicular, hipersensibilidad, defectos óseos horizontales y mayor movilidad dental.<sup>23,90</sup> (Figura 50)

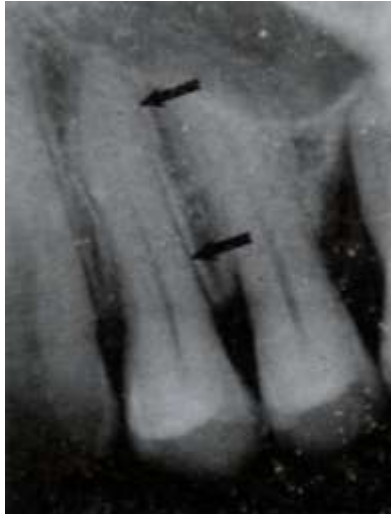

Fig. 50 Ensanchamiento del ligamento periodontal.<sup>27</sup>

El **trauma oclusal secundario** se refiere a la condición que se presenta al aplicarse fuerzas anormales o excesivas, sobre los dientes debilitados por un soporte periodontal disminuido, como consecuencia de enfermedad periodontal.<sup>66</sup>

El periodonto enfermo se torna vulnerable a la lesión, y a las fuerzas oclusales antes toleradas, se convierten en traumáticas.<sup>23</sup> (Figura 51)

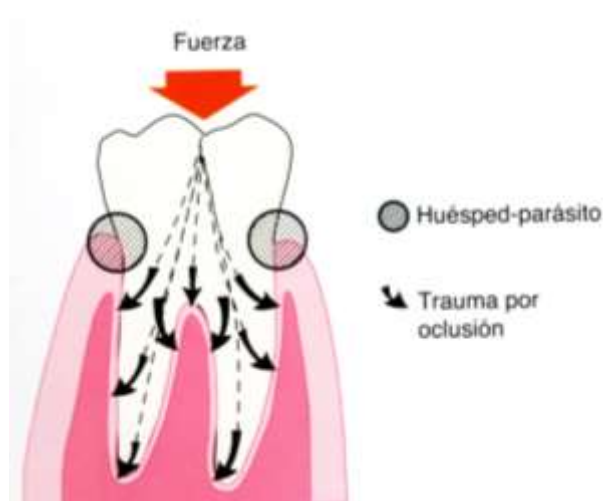

Fig. 51 La reacción entre la placa dental y el huésped se presenta en la región del surco gingival. Aparece un trauma por oclusión entre los tejidos de soporte del diente.<sup>23</sup>

Generado no solo por los efectos de la enfermedad periodontal, asimismo por la resección ósea inadecuada del tratamiento periodontal o cirugía bucal, trauma accidental, y resorción apical excesiva relacionada por tratamiento ortodóntico o endodóntico.<sup>90</sup>

Se presenta a partir de cambios graduales en la oclusión dental, posterior a un desgaste dental, movimientos por pérdida de dientes, dientes extruidos, combinados con hábitos parafuncionales.<sup>6</sup>

Cuadro clínico: inflamación gingival, biofilm, calculo, bolsas periodontales infraoseas, sangrado al sondaje, pérdida de inserción, pérdida ósea de forma angular (vertical) más que horizontal, aumento de la movilidad dentaria, facetas de desgaste, inclinación de dientes o cambios de posición dentaria, presencia de diastemas lesiones en furca y resorción radicular.<sup>35,85</sup> (Figura 52 y 53)

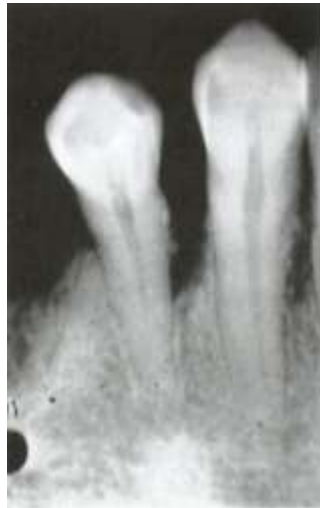

Fig. 312 Cálculo dentario y presencia de pérdida ósea vertical (angular) en la superficie mesial.<sup>23</sup>

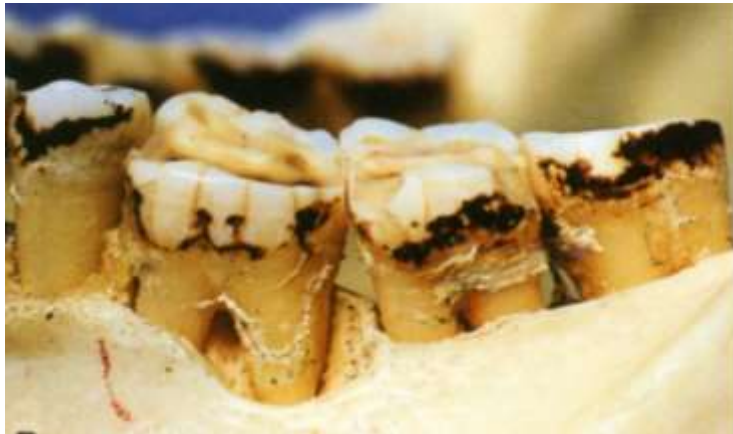

Figura 51. Pérdida ósea vertical (angular) en la raíz distal del primer molar.<sup>23</sup>

### **Atrofia periodontal por desuso.**

La atrofia, es la disminución del tamaño de un órgano o parte del mismo. La atrofia del periodonto es provocada por la falta o reducción intensa de la estimulación funcional, que se demanda para el mantenimiento de los tejidos periodontales.<sup>86,90</sup>

Ésta hipofunción es originada por una mordida abierta, ausencia de dientes antagonistas y habito de masticación unilateral.<sup>88</sup>

Presenta adelgazamiento del ligamento periodontal y reducción del número de fibras periodontales, engrosamiento del cemento y reducción de la altura del hueso alveolar, con disminución del número y espesor de las trabecular óseas.<sup>85,86</sup>

Como se ha mencionado la oclusión es preservada básicamente por la presencia e integridad morfológica de las caras oclusales de los dientes posteriores durante el movimiento céntrico y caras palatinas de los dientes anteriores durante los movimientos excéntricos. De tal forma que se generan fuerzas oclusales entre los dientes, mismas que deben estar orientadas y dirigidas axialmente para proporcionar una salud periodontal, debido a que el periodonto está diseñado para soportar las demandas funcionales del diente, y de igual modo el diente depende del tejido periodontal para perdurar en el maxilar y mandíbula, por lo que una adecuada estimulación mecánica del ligamento periodontal y del hueso alveolar es proporcionada gracias a las fuerzas oclusales uniformes, tanto en el periodonto sano como en el disminuido, por lo cual la oclusión dentaria juega un papel importante en la conservación de la salud periodontal<sup>2,34</sup>

## **Conclusión.**

El sistema estomatognático es una unidad funcional compleja, debido a que sus componentes se encuentran íntimamente relacionados, lo cual favorece su funcionamiento, si uno de estos componentes se daña o se altera, produce un desequilibrio que se traduce en enfermedad.

Por ello es de gran importancia que el Cirujano Dentista, conozca a profundidad la estructura y funcionamiento del sistema estomatognático, para poder prevenir, diagnosticar y tratar las diversas alteraciones que se presentan en él.

Y es imprescindible por lo tanto que no solo se enfoque en el control de los factores locales, sino también, debe considerar los sistémicos para poder interpretar correctamente los signos y síntomas que se presentan cuando por alguna causa se rompe el equilibrio de sus componentes.

Entre las múltiples enfermedades que se presentan en este sistema se ubican las enfermedades periodontales de origen inflamatorio e infeccioso, siendo más frecuentes las primeras, ya que con base en datos de la OMS en nuestra población su incidencia y prevalencia en la población adulta son muy altas. Su etiología se considera multifactorial, en donde interactúan microorganismos, hospedero y factores de riesgo, que inician el proceso inflamatorio. Una de las periodontitis más frecuentes es la de tipo crónico, la cual se inicia posterior a una gingivitis, y está vinculada con la acumulación de biofilm y calculo dentario.

Otro de los problemas bucales que se presentan con mucha frecuencia son los oclusales, que están en muchos de los casos relacionados con los periodontales, y de no ser atendidos se presentan alteraciones de tipo atrófico y/o traumático, los que se agregan al desequilibrio entre sus componentes, por tal motivo también es indispensable que se posean conocimientos profundos sobre oclusión, la cual juega un papel importante en el mantenimiento de la salud del sistema estomatognático.

Ya que las fuerzas oclusales juegan un papel importante en el mantenimiento del periodonto sano y la patología de la enfermedad periodontal, debido a que el trauma oclusal altera la vía de diseminación de la inflamación, en el cual intervienen factores tales como: la morfología radicular, alineación axial de las raíces, morfología del proceso, irritantes que favorezcan la acumulación del biofilm, actividad parafuncional, pérdida de soporte óseo, pérdida de dientes y maloclusión, ya que si las fuerzas oclusales son excesivas y sobrepasan el nivel de tolerancia y adaptación fisiológica de los tejidos periodontales, generan daño en estas estructuras.

Por lo tanto existe una correlación estrecha entre periodonto y oclusión, la cual debe tenerse presente en la atención de los pacientes que muestran problemas de esta índole, con el fin de que se proporcione a la población una atención

estomatológica integral de alta calidad, basada en una formación académica sólida.

Cabe mencionar que la oclusión también juega un papel importante en el mantenimiento de la salud muscular y articular, lo cual proporciona el buen funcionamiento del sistema estomatognático, debido a que es considerado como una unidad funcional, en la que todas sus estructuras bajo el enfoque gnatológico están interrelacionadas.

## **Material y método.**

### **Método:**

- Tipo de estudio: Descriptivo
- Se realizara la investigación bibliográfica acudiendo a la biblioteca central de CU, FES Zaragoza, se hará un revisión de cada tema en las revistas de odontología más actuales.
- Posteriormente se ordenara la información de acuerdo al protocolo de investigación.

### **Recursos:**

- Humanos:  
Alumno.- Sergio García Trejo.  
Director.- Jesús Bernal magaña.
- Físicos: instalaciones de biblioteca central de C.U. y FES Zaragoza
- Material: libros, revistas, documentos en línea, computadora.



## Referencias bibliográficas.

1. Hallado en: [www.who.int/mediacentre/factsheets/fs318/es/](http://www.who.int/mediacentre/factsheets/fs318/es/). Fecha de acceso: 06 de octubre del 2016.
2. Okeson JP. Tratamiento de oclusión y afecciones temporomandibulares. 6° ed. España: ELSEVIER; 2008. 3,13-14,16-20,70-77,82-90,94-100.
3. Dos santos J. Oclusión. Principios y conceptos. España: AMOLCA; 1998. 13, 40-41, 46-50, 56-58, 70-71, 73
4. Becker IM. Oclusión en la práctica clínica. Venezuela: AMOLCA; 2012. 1-5.
5. Guerero C, Marín D, Galvis A. evolución de la patología oclusal: una revisión de la literatura. J Oral Res .2013; 2(2):78.
6. Firmani M, Becerra N, Sotomayor C, Flores G, Salinas JC. Oclusión terapéutica. Desde las escuelas de oclusión a la odontología basada en evidencia. Rev. Clin. Periodoncia Implantol. Ora. 2013; 6(2):1.
7. Flanders AM, Milan AV, Algozaín AY, Fong EJA, Castillo MY. Terapia de alta frecuencia en pacientes con afecciones del sistema estomatognático. MEDISAN. 2014; 18 (1):17.
8. Barquero AM. Rehabilitación orofacial, tratamiento precoz y preventivo: terapiamiofuncional. Rev Cient. Odontol. 2012; 8(2):35-38.
9. Velayos JL. Anatomía de a cabeza para odontólogos. 4° ed. Panamericana. España. 2011; 46, 47, 53, 64, 97, 115-124, 217, 261-272.
10. Manns A, Díaz G. Sistema estomatognático. Fac. de Odontología, Universidad de Chile. Chile. 1988. 19.
11. Rouvière H, Delmas A. Anatomía humana descriptiva, topográfica y funcional. 11° ed. España: ELSEVIER MASSON; 2005. 39, 147-151, 225-229.
12. Platzer W. Atlas de anatomía con relación clínica. 6° ed. España: Panamericana; 2008; 303-304, 326
13. Quiroz GF. Tratado de anatomía humana. 5° ed. México: PORRUA; 1965. 72-73, 97-101, 109,111 230-231, 338-340.
14. Latarjet M, Ruíz LA, Pró E. Anatomía humana. 4° ed. Argentina: Panamericana; 2004; 89-90,131-141.
15. Lockhart RD, Hamilton GF, Fyfe FW. Anatomía humana. México: Interamericana; 1965; 51-54, 164, 491.
16. [www.unefaanatomia.blogspot.mx/2008/04/huesos-de-la-cara.html](http://www.unefaanatomia.blogspot.mx/2008/04/huesos-de-la-cara.html)
17. O'rahilly GG, O'rahilly R. Anatomía de Gardner. 5° ed. México: Mc Graw Hill; 1986. 778-783.
18. Moore LK, Dalley FA, Agur MRA. Anatomía de orientación clínica. 7° ed. España: Wolters kluwer; 2013. 923,1002.
19. Klaus-Peter V. El libro de los músculos. 5° ed. Argentina: Panamericana; 2013. 372, 374, 376, 378.
20. Velarde HAR. Fisiología de la articulación temporomandibular. Revista de actualización clínica. 2012; 23(1):1075-1079.

21. Martínez RE. Oclusión orgánica. México: SALVAT; 1985. 29, 73-74, 76-77, 94, 102-103, 118-121, 127-131, 133, 148, 152.
22. Ash MM, Ramfjord S. Oclusión. 4ed. U.S.A: McGraw-Hill Interamericana; 1996; 9-11, 15, 19, 22.
23. Newman MG, Takei HH, Klokkevold PR, Carranza FA. Periodontología clínica de Carranza. 11° ed. Venezuela: AMOLCA; 2014. 12-15, 25-26, 210-218, 221-225.
24. Lindhe J. Periodontología clínica e implantología odontológica, 5° ed. Argentina: Panamericana; 2009. 3-6, 27-29, 31-36, 349, 440-441.
25. Wolf HF. Periodoncia. 3ª ed. España: MASSON; 2005. 1-2, 7-17, 108-111, 212.
26. Rickne SC. Woelfel Anatomía dental. 8° ed. España: Lippincott Williams & Wilkins; 2012. 5, 6, 14, 258, 267, 268, 282, 402.
27. Kinoshita S. Atlas a color de periodoncia. España: Espaxs; 1985. 1-5, 10-15.
28. Solano MP, Bascones M A. Consideraciones anatómicas durante la cirugía periodontal. Avances en periodoncia. 2014; 26(1):12.
29. Arregui I, Buitrago P. Melanosis gingival y el láser Er: YAG como alternativa válida de tratamiento. Periodoncia y osteointegración. 2010; 20(1):23-24.
30. Tur FEM. Gingivitis. Características y prevención. Enfermería dermatológica. 2011; 12(1):13.
31. Surco LV. Alteraciones gingivales en adultos mayores. Revista de actualización clínica. 2012; 17(1):857.
32. Macphee T. Fundamentos de parodoncia. 3ª ed. México: LIMUSA; 1989. 3, 214-216.
33. Castellanos SJ, López PR, Fandiño L, González P D. II. El complejo interdental (CID). Estudio antropométrico del componente dentogingival en dientes anteriores superiores. Revista Mexicana de Periodontología. 2014; 5(3):89-90.
34. Rodríguez FCA. Parodoncia. 6ª ed. México: Mendez; 1999. 51, 53.
35. Klaus H. Atlas de periodoncia. 2ª edición. España: MASSON; 1993. 1-4, 7-12, 74, 108-109.
36. Eley BM, Soory M, Manson JD. Periodoncia. 6ª edición. España: ELSEVIER; 2010. 5-6, 9, 10-11.
37. Castellanos S J, López P R, Fandiño T L. Papila gingival. Aspectos biológicos en la conservación y predicción de su tamaño en la colocación de implantes. Revista Mexicana de Periodontología. 2012; 3(1): 11-12.
38. Kohli A, Perezotto M S, Poletto L. Raíces dentales humanas normales y con perlas de cemento. Comparación histológica de estructuras. Internacional Journal of Morphology. 2013; 31(3):1021.
39. Kohli A, Pezzotto SM, Poletto L. Hiper cementosis Apicales y No Apicales en Raíces Dentarias Humanas. Internacional Journal of Morphology. 2011; 29(4):1263.

40. Gross MD, Mathews JD. La oclusión en odontología restaurativa. España: LABOR; 1986. 5-6.
41. Fuentes R, Ottone N, Cantin M, Bucchi C. Análisis de los términos utilizados en la literatura científica para referirse a los ligamentos extracapsulares de articulación temporomandibular. Parte II: ligamentum stylomandibulare y Raphe pterymandibular. *Int. J Morphol.* 2014; 32(4): 1291-1292.
42. Gosling JA, Harris PF, Humpherson JR, Whitmore I, Willam PLT. Texto y atlas de color de anatomía humana. 2° ed. Interamericana. México. 1992; 718.
43. Pina LN, Acosta ML, Abramson L, Valdés GA, Pucci AG, Tartaglia ML. Tronco temporoalveolar de la arteria maxilar. *Rev. Arg. Anat. Onl.* 2013; 4(1):23, 26.
44. Gilroy MA, MacPherson RB, Ross ML, Schünke M, Schulte E, Schumacher U y cols. PROMETEUS. Atlas de anatomía humana. 2° ed. España: Panamericana; 2013. 78-93.
45. Chávez-Barba O, Martínez-Martínez L, Cazares-Arellano JL, Martínez-López M, Roldan-Valadez E. Anatomía de los nervios craneales con resonancia magnética de 3.0 Tesla: una revisión practica para clínicos. *Gaceta Médica de México.* 2011; 147(1):526-533.
46. Wilson- Pauwels L, Stewart AP, Akesaon JE, Spacey DS. Nervios craneales en la salud y en la enfermedad. 3° ed. España: Panamericana; 2013. 83-93.
47. David C, Díaz DVN, Solórzano E, Rincón F. Importancia morfológica de las ramas terminales superficiales del nervio trigémino en la estética facial. Revisión de la literatura. *ACTA BIOCLINICA.* 2015; 5(9):67-75.
48. López GE, Salazar JI, Suárez EO. Descripción anatómica, fisiológica y embriológica del nervio trigémino en el marco conceptual de la terapia neural, como sustrato frecuente de campo interferente. *NOVA. PUBLICACION CIENTIFICA EN CIENCIAS BIOMEDICAS.* 2012; 19(17):83-92.
49. Rivera G. Nervio trigémino: aspectos esenciales desde las ciencias biomédicas. *Rev. Estomat.* 2011; 19 (2):33-39.
50. García HMG, Sánchez RJP. Tenopala VS. Neuralgia del trigémino. *An. Med. (Mex).* 2012; 57(1):39-47.
51. González L. Inervación accesoria de dientes mandibulares: revisión de la literatura. *ACTA BIOCLINICA.* 2016; 6(11):108-119
52. Viazis DA. Atlas de ortodoncia. Principios y aplicaciones clínicas. Argentina: Panamericana; 1993. 5-7, 10.
53. Lloyd DE. Anatomía oral. 8°ed. España: DOYMA; 1990. 139, 143, 150-153, 157-163.
54. Nelson JS, Ash MM. Wheeler. Anatomía, fisiología y oclusión dental. 9°ed. España: ELSEVIER; 2010. 26-32, 45-50, 275-300.
55. Esponda VR. Anatomía dental. 8° ed. México: UNAM; 2014.
56. Diamond M. Anatomía dental. México: LIMUSA; 2009. 1,27

57. Sandoval RF. Principios básicos de odontología para pediatría. 1° Parte. Rev Soc Bol Ped. 2015; 54(1):50-54.
58. Sandoval P, García N, Sanhueza A, Romero A, Reveco R. Medidas cefalométricas en telerradiografías de perfil de pre-escolares de 5 años de la ciudad de Temuco. Int. J. Morphol. 2011; 29 (4): 1235-1240
59. Boj RJ, Catalá M, García-Ballesta C, Mendoza A. Odontopediatría. España: MASSON; 2005; 26-29, 35-37, 48-52.
60. Morena PA, Sexto DN, Yanes TB, Casanova LA. Intervención educativa sobre factores de riesgo asociados a maloclusiones en niños de cinco años. Medisur. 2016; 14(2):144.
61. Hallado en: [www.ortodoncia.ws/publicaciones/2009/art23.asp](http://www.ortodoncia.ws/publicaciones/2009/art23.asp). Fecha de acceso: 06 de octubre del 2016.
62. Sempértegui SMP, Villareal OBM. Dentición mixta: estudio comparativo de análisis de espacios con presencia o ausencia de molares temporales en niños de 7 a 9 años. Revista Eídos; 2014; 1(7):54.
63. Gill DS, Naini FB. Ortodoncia principios y práctica. México: Manual Moderno; 2013. 7-21.
64. Canut BJA. Ortodoncia clínica y terapéutica. 2°ed. España: MASSON; 47-49, 59.
65. Lezcano MR, Solís AEP, Gili MA, Zamudio ME. Histomorfología de la atrición en dientes temporarios. Odontoestomatología. 2015; 17(26):5-6.
66. Hallado en: [www.xarisgp.blogspot.mx/2011/10/denticion-temporal-y-denticion.html](http://www.xarisgp.blogspot.mx/2011/10/denticion-temporal-y-denticion.html). Fecha de acceso: 06 de octubre del 2016.
67. Bosch RR, Plata OM, Verdugo DRDJ. Oclusión básica. México: TRILLAS; 2010.
68. Delgado IY, González OMV, Pérez GLM, Barreto OMA. Influencia de la guía incisiva en personas con trastornos temporomandibulares. Área Norte de Sancti Spíritus. Gaceta Médica Espirituana. 2015; 17(1):2.
69. Barreto AMA, Acosta E, Mamian M, Illera L. Percepción sobre el comportamiento de los hábitos orales nocivos en usuarios con tratamiento de ortodoncia fija. Revista ARETE. 2013; 13(1):24-31.
70. Almagro CI, Castro SAM, Mataran PGA, Quesada RJM, Guisado BR, Moreno LC. Disfunción mandibular, discapacidad de salud oral en una población geriátrica semi-institucionalizada. Nutr Hosp. 2011; 26(5):1045-1051.
71. Calatrava O, L A. Mínima invasión en la terapia de disfunciones oclusales. CIELO. 2014; 52(2):1-3.
72. Zamudio EV, Alcántara CD. Rehabilitación de la oclusión severamente desgastada. Carta Odontológica. 2012; 8-9.
73. Urrego B P, Jimenez A L, Londoño B M, Zapata T M, Botero M P. Perfil epidemiológico de la salud dental en escolares de Envigado, Colombia. Rev. Salud pública. 2011; 13(6):1011.

74. Biotti PJ, Manns FA, González CC, Loeff MN. Glosario de oclusión dentaria y trastornos temporomandibulares. Venezuela: AMOLCA; 2006. 80-82.
75. Salcedo N F. Características de la oclusión funcional. In Crescendo. Ciencias de la salud. 2015; 2(1):412-420.
76. Bernal AR. Diccionario de términos protésicos en odontología. México: Federación Mexicana de Términos Protésicos Dentales; 1993. 49- 50.
77. Zenón TLG, Quiroz BJC, Sánchez RF. Variaciones horizontales, vertientes y transversales en relación céntrica (RC) en pacientes con disfunción temporomandibular (DTM) y síntomas otológicos (SO). Revista Odontológica Mexicana. 2012; 1(16):31-39.
78. Maldonado MJA, Lomboard RL, Gutiérrez CC, Canseco JJF, Cuairán RV. Evaluación de dos técnicas para el registro de relación céntrica mandibular: arco gótico versus céntrica de poder. Revista Odontológica Mexicana. 2015; 1(19):15-17.
79. Dawson PE. Evaluación, diagnóstico y tratamiento de los problemas oclusales. España; SALVAT: 1991. 91.
80. Martínez RE, Fernández CMA. Oclusión orgánica y ortognatodoncia. Venezuela: AMOLCA; 2009. 44.
81. Pérez BR, Sanchez R, Godin M, Sánchez AV, Gan B. Estado periodontal de pacientes atendidos en la Clínica Estomatológica Vista Alegre. MEDISAN. 2012; 16(4):532.
82. Bustamante CG, Surco VJ, Tito RA, Yujra DC. Oclusión. Revista de Actualización Clínica. 2012; 20(1):1004-1006.
83. Rodríguez SDE, Hernández JR, Pomar CG, Rodríguez CJA, Orozco VC. Correlación de una mordida abierta anterior en paciente clase II esquelética: reporte de caso. Revista Mexicana de Ortodoncia. 2016; 4(2):96.
84. Hernández ME, Rodríguez OMI, Silva CA, García EE. Las mordidas abiertas anteriores en paciente de 9 a 14 años de edad. Rev. Ciencias Médicas. 2015; 19(5):821-822.
85. Carranza FA. Periodontología clínica de Glickman. 7° ed. México: INTERAMERICANA; 1993. 203,273, 284-287, 292-296, 299-303.
86. Genco RJ, Goldman HM, Cohen DW. Periodoncia. México: INTERAMERICANA; 1993. 41, 221-223.
87. Arias JR, Becerra MS, Días KR, Mancilla GS, Monsavile JM. Efectividad de los tratamientos para la periodontitis: Revisión sistemática. Rev Venez Invest Odontol IADR. 2016; 4(2):299.
88. Moreno CS, Contreras RA. Mecanismos moleculares implicados en la destrucción ósea en la periodontitis. Revisión de la literatura. Rev. Clin. Periodoncia Implantol. Rehabil. Oral. 2016; 6(3):142.
89. Bartolucci EG. Atlas de Periodoncia. España: Ripano; 2007. 97, 115-117.
90. Schluger S, Youdelis RA, Page RC. Enfermedad periodontal. México: CONTINENTAL; 2009. 95, 132-136.