



**Facultad de Medicina**



**UNIVERSIDAD NACIONAL AUTÓNOMA DE MÉXICO.**

**FACULTAD DE MEDICINA.**

**DIVISIÓN DE ESTUDIOS DE POSGRADO E INVESTIGACIÓN**

**TESIS**

---

**CIRUGÍA DEL SENO MAXILAR POR NEOPLASIAS MALIGNAS, ANÁLISIS  
RETROSPECTIVO DE FACTORES PRONÓSTICO**

**PARA OBTENER EL GRADO DE ESPECIALISTA EN:**

***CIRUGÍA ONCOLOGICA ADULTOS.***

**PRESENTA:**

***DR. DANIEL ALEJANDRO MACIEL ROMÁN.***

**ASESOR:**

***DR. HÉCTOR GURROLA MACHUCA.***

**CIUDAD DE MÉXICO, JULIO DEL 2016.**



Universidad Nacional  
Autónoma de México

Dirección General de Bibliotecas de la UNAM

**Biblioteca Central**



**UNAM – Dirección General de Bibliotecas**  
**Tesis Digitales**  
**Restricciones de uso**

**DERECHOS RESERVADOS ©**  
**PROHIBIDA SU REPRODUCCIÓN TOTAL O PARCIAL**

Todo el material contenido en esta tesis esta protegido por la Ley Federal del Derecho de Autor (LFDA) de los Estados Unidos Mexicanos (México).

El uso de imágenes, fragmentos de videos, y demás material que sea objeto de protección de los derechos de autor, será exclusivamente para fines educativos e informativos y deberá citar la fuente donde la obtuvo mencionando el autor o autores. Cualquier uso distinto como el lucro, reproducción, edición o modificación, será perseguido y sancionado por el respectivo titular de los Derechos de Autor.

---

DRA. AURA ERAZO VALLE SOLIS  
Subdirectora de Enseñanza e Investigación  
Centro Médico Nacional “20 de Noviembre”, ISSSTE

---

DR. JORGE RAMÍREZ HEREDIA  
Profesor Titular del Curso Universitario de Cirugía Oncológica  
Jefe de Servicio de Cirugía Oncológica Adultos en el Centro Médico Nacional  
“20 de Noviembre”, ISSSTE

---

DE. HÉCTOR GURROLA MACHUCA  
Director de Tesis  
Jefe de Servicio de Tumores de Cabeza y Cuello Cirugía Oncológica Adultos  
Centro Médico Nacional “20 de Noviembre”, ISSSTE

---

DR. DANIEL ALEJANDRO MACIEL ROMÁN  
Presentador de tesis  
Médico Residente Cirugía Oncológica Adultos  
Centro Médico Nacional “20 de Noviembre”, ISSSTE

## DEDICATORIA

En dedicatoria a mis maestros de formación quirúrgica y de vida, siempre agradecido con mis padres y hermanos por estar siempre presentes apoyándome en este largo trayecto que, apenas está por comenzar y en especial al motivo por el cual he seguido este camino, a los pacientes que me han brindado su **confianza y que con un simple “gracias”** alimentan las ganas de continuar la mejora en conocimiento y habilidades.

## **INDICE**

<b>SECCIÓN</b>	<b>PÁGINA</b>
1. RESUMEN	5
2. ANTECEDENTES	6
3. PLANTEAMIENTO DEL PROBLEMA	22
4. JUSTIFICACION	23
5. HIPÓTESIS	23
6. OBJETIVOS	24
7. METODOLOGÍA	25
8. IMPLICACIONES ÉTICAS	26
9. RESULTADOS	27
10. DISCUSION	31
11. CONCLUSIONES	32
12. BIBLIOGRAFIA	33
13.-ANEXO 1	36
(Hoja de recolección de datos)	

## 1. RESUMEN

El espectro de los tumores del macizo facial es heterogéneo e involucra varios sitios anatómicos relevantes como lo son: órbita, seno maxilar, cavidad nasal, encía superior y paladar duro, por mencionar algunos, estos subsitios son susceptibles de neoplasias malignas las cuales de primera instancia son de estirpe epitelial y otros menos frecuentes como las neoplasias mensequimatosas, linfoides y el melanoma; el pilar del tratamiento es la cirugía más radioterapia externa postoperatoria. Los tumores de cabeza y cuello representan alrededor del 3% de las neoplasias del tracto respiratorio superior. Se presentan en etapas localmente avanzadas en un 60%. El tratamiento quirúrgico se relaciona con secuelas funcionales y estéticas de suma importancia. En cuanto al procedimiento quirúrgico en estas localizaciones la maxilectomía es la de mayor utilidad, debido a la complejidad anatómica es difícil la obtención de márgenes negativos amplios. Este trabajo presenta una serie de casos tratados en el Centro Médico Nacional 20 de Noviembre, haciendo énfasis en el tipo de cirugía (de acuerdo al subsitio afectado), histología, el control de la enfermedad así como la sobrevida de los pacientes.

## 2. ANTECEDENTES

El cáncer de cabeza y cuello representa un 17.6% de las neoplasias reportadas en México, siendo los más comunes los carcinomas no melanocíticos de la piel con un 62%, después de este sitio se distribuyen de la siguiente manera, cáncer de laringe 42%, cáncer de la cavidad bucal con un 37%, fosas nasales y senos paranasales 9%, bucofaringe 6%, nasofaringe 3% y de hipofaringe con 3%. Otro rubro englobado en las neoplasias de cabeza y cuello es el cáncer de tiroides correspondiendo el 10% de todas las neoplasias de cabeza y cuello. La literatura nacional prevé un aumento en la incidencia de carcinomas escamosos, debido al incremento en el tabaquismo, sobretodo en personas jóvenes. A pesar de los avances en los tratamientos oncológicos, no se ha logrado abatir la mortalidad en gran medida por lo que las estrategias preventivas son la mejor opción para modificar estas estadísticas (38).

### TUMORES ORBITARIOS:

Los tumores orbitarios son relativamente raros, son un reto terapéutico por la compleja anatomía y la diversidad de lesiones que se pueden presentar a este nivel. En este espectro de tumores se pueden presentar carcinoma basocelular, Melanoma, carcinoma de Merkel y carcinoma de las glándulas sebáceas, los tumores de importancia para este trabajo son los que afectan el contenido orbitario, los que mayormente la afectan son tumores de otros sitios que la afectan por extensión, por ejemplo piel, senos paranasales o fosa nasal. Los tumores originados de las estructuras orbitarias (nervio, músculos extraoculares, aparato lagrimal, huesos de la órbita y tejidos blandos) incluyendo lipomas, fibromas, hemangiomas y sus contrapartes neoplásicas. El tumor maligno más común que afecta la órbita es el melanoma en adultos y retinoblastoma en niños. Se deben descartar metástasis de otros sitios y el linfoma (4 Maciel et al 2012; Tenorio et al, 2015, Yosef 2016). (

Clínicamente se pueden presentar con retracción del párpado, ectropión, entropión, ptosis, exoftalmos, cambio en la posición del globo ocular o funcionales como diplopía, visión borrosa o epífora y dolor, estos síntomas se deben complementar con una adecuada exanimación estructural y funcional, incluyendo el sistema lagrimal y la cavidad sinusal. El estudio inicial puede ser la tomografía computada para evaluar estructuras óseas y la resonancia magnética para la mejor evaluación de los tejidos blandos. Si se sospecha de actividad metastásica de un primario distante se puede solicitar PET-CT (37).

Las neoplasias malignas cutáneas mencionadas previamente pueden progresar hasta afectar el contenido orbitario. Existen también las neoplasias derivadas de glándulas sebáceas, son agresivos y tienden a afectar la conjuntiva, raramente afectan el contenido orbitario. En la fosa lagrimal pueden presentarse neoplasias como el carcinoma adenoideo quístico en un 40%, adenocarcinoma y carcinoma mucoepidermoide. De los tumores primarios de la órbita destacan el melanoma de coroides y el retinoblastoma en niños. Los de mayor interés para el estudio son los siguientes, el rhabdomyosarcoma, siendo la segunda neoplasia orbitaria más común, se

presenta antes de los 15 años y más del 95% son de tipo embrionario. Todos requieren quimioterapia y la resección del primario cuando es posible, de no ser resecable debe recibir radioterapia. La supervivencia es de 70% en etapas localizadas. Otro tipo de tumores orbitarios incluyen lipomas, schwannoma maligno, hemangiopericitoma, condrosarcoma y osteosarcoma, son tumores raros y el tratamiento no difiere al de otras localizaciones. La mayor parte de los tumores que afectan la órbita son los tumores primarios de senos paranasales, piel y nasofaringe, estos involucran la órbita por continuidad y están incluidas entidades como el carcinoma epidermoide, carcinomas de glándulas salivales menores, esteseoneuroblastomas, sarcomas y linfomas. En general si el tumor es resecable se puede preservar el contenido orbitario siempre y cuando no esté infiltrada la periórbita.

La cirugía es el pilar de tratamiento, dependiendo de la estirpe y sitio primario, en caso de tumores de la fosa lacrimal que afecten el contenido orbitario y techo del maxilar se puede optar por la maxilectomía medial, con o sin exenteración orbitaria y puede incluir la exenteración nasal si es necesario, estos casos recibirán radioterapia por lo general, teniendo en cuenta las probables secuelas en el globo ocular (4,37).

### **TUMORES SINONASALES.**

Los tumores del tracto sinonasal son tumores raros (1: 100,000) el sitio más común de afección es la cavidad nasal, seguido del antro maxilar y las celdillas etmoidales, representando menos del 10% de los tumores malignos de cabeza y cuello y en literatura nacional reportado como el 3%(4,5). Los tumores de los senos frontales y esfenoides son sumamente raros (3). En México representa el 0.18% de las neoplasias de toda la economía. En el registro histopatológico de los tumores de encía se registraron 90 casos (0.08%) en 2006, paladar 112 casos (0.12%) y fosas nasales de 83 casos con (0.08%)(1-2). El sitio primario en ocasiones es difícil determinar por la cercanía de otras estructuras. Es más frecuente en hombres (1.4:1). El Instituto Nacional de Cancerología reporta una presentación mayor de los 50 a 70 años de edad, con algunos casos menores a este rango y muy raro en menores de edad, existen factores asociados para el desarrollo de estas neoplasias como exposición a carcinógenos laborales como formaldehído, níquel, cromo, contaminación y tabaquismo, así como la infección por el Virus de Papiloma Humano (VPH), se han descrito algunas alteraciones moleculares como mutaciones de EGFR y p53 (5,20).

Las estirpes histológicas por frecuencia son: carcinoma epidermoide (60-80%), Carcinoma adenoideo quístico, adenocarcinoma, carcinoma mucoepidermoide y algunos mucho más raros como: carcinoma indiferenciado, angiosarcomas, rhabdomiosarcomas, linfomas, esteseoneuroblastoma, melanoma y meningiomas. Otros casos raros de afección neoplásica a este nivel son las metástasis, sobretodo de primario de mama, próstata, pulmón y riñón (4,9).

Por subsitio específico y estirpe histológica se presentan de la siguiente manera. Vestíbulo nasal: carcinoma de células escamosas, basocelulares y carcinomas anaxiales prácticamente en su totalidad. En la cavidad nasal y senos paranasales: Carcinoma epidermoide y sus variantes en la mayor parte, tumores dependientes de glándulas salivales en un 15%, linfomas 5% y melanoma 1%, así como algunas otras



estirpes raras mencionadas anteriormente (3,4).

Es importante mencionar los aspectos anatómicos de la región ya que es indispensable para comprender la ubicación de las lesiones y comprender los abordajes quirúrgicos.

El vestíbulo y las fosas nasales: la pirámide nasal tiene un componente óseo, válvula cartilaginosa, lóbulo y tabique nasal, articulada con el esqueleto facial. La porción lateral articula con el proceso nasal del maxilar y medialmente con el hueso nasal contralateral. El lóbulo nasal incluye la punta nasal, cartílagos laterales y la columnela. El tabique nasal está compuesto por el hueso vómer, la lamina perpendicular del etmoides, cartílago cuadrangular, cresta espinal y el proceso palatino del maxilar. El techo de la cavidad nasal formado por los huesos nasales de forma anterior, piso del seno frontal, medial por a lamina cribosa y posterior por la pared anteroinferior del seno esfenoidal. El piso está formado por el proceso palatino del maxilar y el proceso horizontal del palatino. La pared lateral está formada por los cornetes y meatos en relación con el etmoides y el hueso palatino. Es importante conocer que en el orificio medial del seno maxilar esta la mucosa Schneideriana, sitio de gran proporción de neoplasias nasosinusales. La irrigación se da por 2 arterias principalmente la oftálmica y esfenopalatina. Su inervación está dada por el trigémino, rama oftálmica y maxilar (5).

Los aspectos anatómicos de los senos paranasales son los siguientes: en su porción superior se relaciona con la órbita y el seno etmoidal, posterior con las láminas pterigoides, fosa pterigoidea, fosa pterigopalatina y la fosa infratemporal, anterior la fosa canina, inferior con los alveolos y medial con la cavidad nasal.

Con motivos quirúrgicos se ha descrito el seno maxilar como un prisma con 5 paredes: Figura 1.- Descripción anatómica del antro maxilar en 3 dimensiones. **1.-anterior, 2.- posterolateral, 3.-medial, 4.-techo y 5.-piso.**

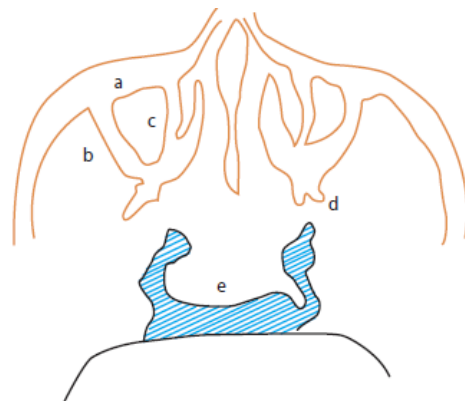
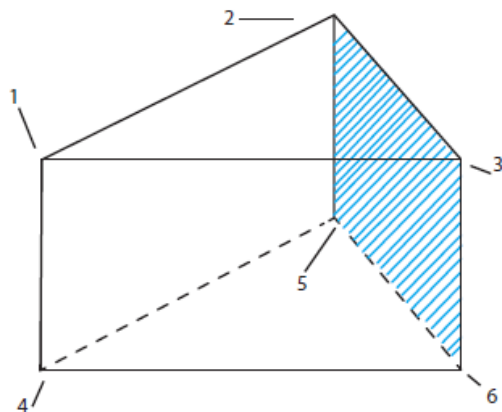


Figura 2.- Plano axial del seno maxilar

**a) Pared anterior, b) pared posterolateral, c) pared medial, d) apófisis pterigoides e) nasofaringe.**

La irrigación está dada por la arteria maxilar interna y la facial. El drenaje venoso por la facial anterior y yugular interna, así como tributarias de la vena maxilar. La inervación está dada por ramas del nervio maxilar. (3,4,5,7,8,12,24).

La diseminación linfática y por continuidad es el comportamiento usual, en el vestíbulo nasal 11% presentan afección linfática sobretodo en nivel IB pero puede ser bilateral. En el seno paranasal la diseminación linfática es rara por su pobre drenaje linfático, su diseminación comúnmente es por afección a estructuras adyacentes (4).

La presentación de las neoplasias sinonasales típicamente es en edades de los 50 a 70 años en un 90%, mayormente en hombres y la sintomatología es vaga como obstrucción nasal, rinorrea, rinolalia, anosmia, epistaxis, dolor sinusal y escurrimiento retronasal. Los datos sugestivos de malignidad son la obstrucción nasal acompañado de anosmia, rinorrea y proptosis. En las neoplasias del seno maxilar se produce deformidad característica y alteraciones neurológicas, si hay afección de la órbita, también puede presentar proptosis y alteraciones visuales. Si hay afección hacia el paladar puede presentar pérdidas dentarias y deformidad en encía superior. Debido a que el diagnóstico temprano es la única forma de mejorar el pronóstico, se recomienda estudios de extensión y tratamiento energético en cuadros sinunasales con duración mayor a 2 semanas (4,5,7,10).

Al presentarse un tumor sinonasal es indispensable determinar su naturaleza y extensión, debe realizarse inspección a visión directa y endoscópica, la biopsia es vital, sin embargo se debe omitir en sospecha de un angiofibroma por el riesgo de hemorragia (28).

La tomografía es el estudio de elección, sobre todo para valorar estructuras óseas y realizar reconstrucciones. La remodelación ósea es característica de las lesiones benignas o malignas de bajo grado. Se deben evaluar estructuras importantes como el seno cavernoso, arteria carótida, lamina cribosa, techo etmoidal, contenido orbitario y afección a sistema nervioso central (3).

La resonancia magnética es complementaria para delimitar tejidos blandos, muestra la afección perineural e invasión vascular, también es útil para evaluar respuesta a quimioterapia.

De manera rutinaria debe consultarse con el protesista maxilofacial para la elaboración del obturador postquirúrgico (3,4,5,9).

En cuanto a tratamiento, el objetivo es erradicar la enfermedad con la preservación en medida de lo posible de la integridad funcional y estética, todo esto varía según localización, extensión y estirpe histológica, es por esto que no existe un tratamiento estandarizado. La premisa es determinar la resecabilidad, esto varía según entrenamiento y experiencia del cirujano, algunos criterios de irresecabilidad son:

- 1.-Afección metastásica a distancia.
- 2.- Invasión al sistema nervioso central.
- 3.- Extensión a fosa craneal media, nasofaringe o seno cavernoso y ápice de la órbita.

También se consideran en este rubro los que presentan afección a la piel de la mejilla, excepto el esteseoneuroblastoma, ya que, aun con invasión al SNC tras la resección logran una supervivencia prolongada. Los pacientes con tumores irresecables de inicio

son tratados con quimioterapia y radioterapia inicial, según la respuesta, si se torna resecable se someterá a cirugía. Realizar una resección con bordes positivos y posterior quimio-radioterapia no está justificado ya que retrasan el tratamiento subsecuente y propicia progresión temprana (3,4,5).

## TNM (Tumor, Node, Metastasis)

**Tabla 1.- Clasificación de la AJCC para tumores de senos paranasales.**

<b>(Senos Paranasales)</b>		
<b>Tx</b>	El tumor primario no puede ser evaluado.	<b>N:</b> Ganglios en cuello.
<b>T0</b>	Sin evidencia de tumor primario.	<b>NX:</b> Ganglios regionales no pueden ser evaluados
<b>Tis</b>	Carcinoma In situ	<b>N0:</b> Sin metástasis a ganglios regionales.
<b>T1</b>	Limitado a la mucosa sin erosión o destrucción ósea.	<b>N1:</b> Metástasis a ganglio único ipsilateral <3cm.
<b>T2</b>	Erosión o destrucción ósea, incluye extensión a paladar duro y/o meato medial, excepto extensión a la pared posterior o procesos pterigoideos.	<b>N2a:</b> Metástasis a ganglio único ipsilateral >3cm y <6cm.
<b>T3</b>	Con invasión de cualquiera de las siguientes estructuras: pared posterior, tejido subcutáneo, piso o pared medial de la órbita, fosa pterigoidea, senos etmoidales.	<b>N2b:</b> Metástasis a múltiples ganglios ipsilaterales no >6cm.
<b>T4a</b>	Enfermedad moderadamente avanzada. Invasión al contenido orbitario anterior, piel de la mejilla, apófisis pterigoideas, fosa infratemporal, lamina pterigoidea, senos frontales o esfenoides	<b>N2c:</b> Metástasis bilateral o contralateral no >6cm.
<b>T4b</b>	Enfermedad muy avanzada. El tumor invade cualquiera de las siguientes: ápice orbitario, duramadre, SNC, fosa craneal media, otros nervios más allá de la división del trigémino (V2), nasofaringe o Clivus.	<b>N3:</b> Metástasis a ganglio mayor de 6cm.

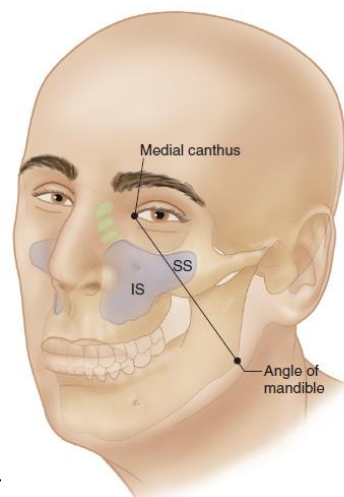
**Tabla 2.- Clasificación de la AJCC para tumores de la cavidad nasal y los senos etmoidales.**

<b>(Cavidad nasal y Senos etmoidales)</b>		<b>ESTADIFICACION.</b>
<b>T1</b>	Limitado a un solo subsitio con o sin invasión ósea.	<b>EC-0:</b> Tis,N0,M0
<b>T2</b>	Tumor invade 2 subsitios en una misma región o extensión a región adyacente dentro del complejo nasoetmoidal con o sin invasión ósea.	<b>EC-I:</b> T1,N0,M0
<b>T3</b>	El tumor se extiende a la pared medial, piso de la órbita, seno maxilar, paladar o lamina cribiforme.	<b>EC-II:</b> T2,NO,M0
<b>T4a</b>	Enfermedad moderadamente avanzada. El tumor invade cualquiera de las siguientes estructuras: contenido orbitario anterior, piel de la nariz o mejilla, extensión mínima a la fosa craneal anterior, laminas pterigoideas, seno esfenoidal o frontal.	<b>EC-III:</b> T3,N0,M0- T1,N1M0- T2,N1,M0- T3,N1,M0.
<b>T4b</b>	Enfermedad muy avanzada. El tumor invade cualquiera de las siguientes: ápex orbitario, duramadre, SNC, fosa craneal media, nervios craneales más allá de V2, nasofaringe o Clivus.	<b>EC-IVA:</b> T4a,N0,M0- T4a,N1,M0- (T1,T2,T3,T4A) N2,M0. <b>EC-IVB:</b> T4B, Cualquier N, M0. Cualquier T, N3, M0. <b>EC-IVC:</b> Cualquier T, Cualquier N, M1.
		<b>AJCC 2010</b>

**ASPECTOS QUIRÚRGICOS:**

La resección completa es el pilar de tratamiento de los tumores del macizo facial, en ocasiones se opta por teleterapia o braquiterapia en tumores del vestíbulo nasal por sus mejores resultados estético-funcionales. La cirugía de elección es la maxilectomía parcial, subtotal y total mediante diferentes accesos.

La línea de Ohngren (línea trazada del canto medial al ángulo de la mandíbula) divide el antro maxilar en supraestructura e infraestructura (figura 1). Los tumores de la infraestructura (IS) se presentan con sintomatología más temprana por lo que son susceptibles a resecciones completas, a comparación de los tumores de la supraestructura (SS) que debutan con sintomatología tardía y se relacionan con mayores complicaciones por su relación con estructuras vitales y comúnmente afección de la fosa infratemporal (4).



**Figura 3.- Línea de Ohngren.**

La Rinotomía lateral con extensión subciliar (Weber Ferguson) es la más utilizada, sin embargo se relaciona con secuelas como ectropión. Una opción menos mórbida es la

extensión de Lynch (hacia la raíz de la ceja), el degloving mediofacial es una opción con mejor estética pero con una exposición limitada, en ocasiones se requiere de un abordaje craneofacial cuando afectan el piso de la base del cráneo (9).

### **MAXILECTOMÍAS:**

Existen varias nomenclaturas para clasificarlas, aun es confusa por falta de un consenso, la siguiente es la utilizada en el Instituto Nacional de Cancerología (México), la cual cubre las necesidades de resección.

Tipo I: Maxilectomía total: resección de las 5 paredes del seno maxilar

Tipo II: Maxilectomía subtotal superior: resección de 4 paredes del maxilar con preservación del paladar.

Tipo III: Maxilectomía subtotal inferior: resección de 4 paredes del seno maxilar con preservación de la órbita.

Tipo IV: Maxilectomía Medial: Resección de la pared medial del seno maxilar, con extensiones variadas del piso de la órbita, así como celdillas etmoidales (5).

### **EXENTERACIÓN ORBITARIA:**

Se realiza cuando existe invasión a la grasa periorbitaria o de los músculos extraoculares, lo cual se demuestra clínicamente con alteraciones de la movilidad ocular, también indicada en presencia de invasión al ápice orbitario. La afección de la periórbita no indica exenteración especialmente si la fascia periorbitaria esta conservada. Al resecar >50% del piso orbitario es indispensable su reconstrucción para evitar diplopía y facilitar la radioterapia. Pueden utilizarse tejidos cercanos como musculo temporal, pero la que tiene mejores resultados es la malla de titanio (4,9).

Aunque se han propuesto diferentes técnicas reconstructivas, las prótesis otorgan buenos resultados con la ventaja de poder valorar fácilmente las recurrencias locales. Es vital realizar el recubrimiento de la cara interna de la mejilla para evitar contracción del colgajo y deformidades faciales (3,4,5,9,24).

El tratamiento del cuello es controversial y solo se practica en caso de enfermedad ganglionar confirmada, los tumores de tejidos blandos y vestíbulo puede estar indicado el tratamiento electivo o profiláctico. El primer relevo ganglionar son los ganglios retrofaríngeos, los cuales deben estar incluidos en el campo de radiación. Las disecciones terapéuticas solo incluyen los niveles I-III ya que las metástasis a niveles bajos son muy raras (3,4,5).

### **TRATAMIENTO ADYUVANTE:**

Existe una elevada tasa de falla local (62%) por lo que el tratamiento adyuvante es indispensable ya que mejora el control local y supervivencia, esto principalmente con radioterapia. Existen estudios que mencionan la efectividad del tratamiento de inducción (quimio-radioterapia preoperatoria) con buenos resultados en tumores irresecables que tienen respuesta, sin embargo hacen falta estudios controlados para confirmarlo (25).

## **COMPLICACIONES:**

Principalmente hemorragia al retirar el taponamiento, infección, necrosis de colgajos, los cuales se tratan con curetaje y desbridamiento.

El taponamiento debe permanecer 5 días en el sitio, pero si hay fiebre o mal olor se puede retirar antes de este tiempo. Otras complicaciones poco frecuentes son las fistulas de LCR (líquido cefalorraquídeo), meningitis y neumoencéfalo, las cuales se tratan con drenaje de LCR por punción, antibióticos y en el caso de neumoencéfalo suelen requerir reintervención. Otras complicaciones, son las relacionadas con la radioterapia como desepitelización corneal, úlcera corneal, cataratas, osteorradionecrosis o necrosis de colgajos (27).

## **FACTORES PRONÓSTICO:**

La supervivencia a 5 años por etapas es: I: 41-68% II: 33-55%, III: 31-47%, IV: 22-32%, existen factores favorables como la edad temprana, etapa clínica temprana, ganglios negativos y la aplicación de tratamiento combinado, margen quirúrgico negativo, tratamiento completo de radioterapia (65Gy) sin interrupciones (5).

## **MELANOMA DE MUCOSAS (TRACTO SINONASAL):**

El melanoma de mucosas se ha descrito en el tracto respiratorio, alimentario y genitourinario, tienen un mal pronóstico, debido a la rareza de la neoplasia y heterogeneidad en cuanto a la localización y comportamiento las opciones de tratamiento son limitadas (11).

Existen diferencias a mencionar en comparación con el melanoma de piel. Representa solo el 1% del total de casos de melanoma, y su principal localización es en cabeza y cuello en un 54%, en general son pacientes añosos (media 70 años), los casos localizados en la cavidad oral suelen presentarse de manera más temprana. Su incidencia se mantiene sin cambios al paso del tiempo y los factores predisponentes aun se desconocen, (no se relaciona con los factores de riesgo del melanoma de piel como radiación UV), 20% son multifocales y hasta 40% son amelanicos (15,16,18).

Independiente de la localización la resección es el pilar de tratamiento, sin embargo por la localización, en ocasiones es difícil obtener márgenes libres, aunado a esto, la mayoría de los pacientes desarrolla metástasis a pesar de la resección (21).

La cavidad nasal es el sitio más afectado en un 55%, cavidad oral, incluyendo paladar duro y encía 25% y los senos paranasales en un 15%. Típicamente se presenta con obstrucción nasal, epistaxis, anosmia, ulceración, zona hipopigmentada o hiperpigmentada y pedida dentaria. Ante una lesión con dichas características se debe realizar biopsia (11,18).

## EVALUACIÓN Y ESTADIFICACIÓN:

Debe realizarse evaluación endoscópica, tomografía computada y/o resonancia magnética, debe considerarse la realización de PET-CT para descartar metástasis linfáticas o a distancia, las metástasis linfáticas se presentan 25% en tumores de cavidad oral y 6% en tracto sinonasal.

Debido a el pronóstico pobre de la entidad, el AJCC estadifica estas lesiones iniciando en una etapa III para la enfermedad limitada, y las categorías IVA, IVB y IVC, según la extensión, afección linfática y a distancia.

Es necesaria la caracterización inmunohistoquímica con identificación de melanina intracelular y la tinción de Fontana, generalmente presentan positividad a Antivimentina, Anticuerpos NKI/C3, así como una fuerte reacción a S-100 y HMB-45.

En la siguiente figura se describe la clasificación patológica del melanoma de mucosas.

**Tabla 3.- Estadificación del melanoma de mucosas.**

<b>Melanoma Mucoso de Cabeza y Cuello.</b>		<b>ESTADIFICACION:</b>
<b>T3</b>	Enfermedad confinada a la mucosa.	
<b>T4a</b>	Enfermedad moderadamente avanzada: El tumor invade tejidos blandos profundos, cartílago, hueso o piel.	<b>III:</b> T3,N0,M0
<b>T4b</b>	Enfermedad muy avanzada: El tumor invade cerebro, base de cráneo, nervios craneales bajos (IX, X, XI, XII), espacio masticador, carótida, fascia prevertebral o estructuras mediastinales.	<b>IVA:</b> T4a,N0,M0, T3-4 <sup>a</sup> ,N1,M0
<b>NX</b>	Ganglios linfáticos regionales no pueden ser evaluados.	<b>IVB:</b> T4b, Cualquier N, M0.
<b>N0</b>	Sin afección a ganglios linfáticos regionales.	<b>IVC:</b> Cualquier T, Cualquier N, M1.
<b>N1</b>	Metástasis a ganglios linfáticos regionales.	<b>ESTADIFICACION:</b>
<b>M0</b>	No hay metástasis a distancia.	
<b>M1</b>	Metástasis a distancia.	<b>III:</b> T3,N0,M0

## TRATAMIENTO:

La cirugía con resección completa con márgenes libres está indicada para los estadios III y IVA. La cirugía no está indicada como tratamiento primario en presencia de afección a ganglios linfáticos regionales (IVB) o metástasis a distancia (IVC), a menos que se requiera el procedimiento para control local. La radioterapia adyuvante debe considerarse si la resección completa es posible. La resección craneofacial se utiliza para lesiones que invaden la base de cráneo o recurrencias aisladas. Actualmente se está optando por la resección endoscópica para lesiones tempranas y con resultados similares a la cirugía. A pesar de un manejo agresivo la recurrencia es muy común y está asociada a factores como el tamaño tumoral, resección incompleta e invasión

vascular, la media de recurrencia es de 6 a 12 meses. La disección de cuello no está indicada ya que el riesgo de metástasis linfáticas en el tracto sinonasal es menor del 10%. Sin embargo para los tumores de la cavidad oral debe considerarse la disección electiva de cuello por la probabilidad de afección linfática en 25% de los casos. La disección terapéutica del cuello puede realizarse con morbilidad mínima, sin embargo no mejora la sobrevida global a 5 años (28).

La radioterapia debe considerarse en el rubro de la adyuvancia posterior a cirugía o cuando la cirugía no sea una opción. La recurrencia sucede en un 30-80% de los casos, existen series que reportan mejoría en el control local con la radioterapia pero no han demostrado mejoría en la sobrevida global, esta no debe ser usada si la lesión se localiza en la cercanía del globo ocular o el sistema nervioso central (18).

El tratamiento sistémico está basado en la experiencia con el melanoma cutáneo. El único escenario en el cual se ha visto algún beneficio es en la adyuvancia y se basa en inmunoterapia con altas dosis de Interferón alfa o Ipilimumab, principalmente en los pacientes con afección linfática, sin embargo por la rareza de la presente neoplasia los resultados del tratamiento sistémico en el melanoma de mucosas continúa limitado. Existen estudios que han demostrado la eficacia con la utilización de interferón en adyuvancia comparado con quimioterapia, obteniendo 49 meses en comparación con Temozolomida con 40 meses de sobrevida (18).

Se debe determinar el estatus de la mutación V600 (BRAF), de ser negativo se debe determinar mutación KIT para valorar la utilización de terapias blanco, 10% de los melanomas de mucosas presentan mutación de BRAF y 25% presentan mutación de KIT. Específicamente para la utilización de Imatinib, que en algunos estudios ha demostrado respuestas modestas y duraderas. Así como Vemurafenib en presencia de mutación de BRAF, con resultados prometedores (18).

## **PALADAR DURO Y ENCÍA SUPERIOR:**

Los tumores malignos de la cavidad oral comprende un grupo de subsitios (labio, piso de boca, lengua, encía superior e inferior, trígono retromolar, paladar duro y mucosa oral), los de interés para este estudio son los localizados en el macizo facial que afectan la encía superior y el paladar duro, estos sitios están expuestos constantemente a carcinógenos ingeridos o inhalados, por mencionar algunos, el tabaco, alcohol y la nuez de betel. Es más común en hombres de 50 a 70 años (1.4:1). Son conocidas alteraciones moleculares tales como factores de crecimiento (EGF), también existe relación con el VPH a través de las proteínas E6 y E7, que inactivan los productos de TP53 y del gen Rb. Al igual que las localizaciones anatómicas previas, la estirpe más común es el carcinoma epidermoide (65%), le siguen las estirpes derivadas de glándulas salivares menores (8%), carcinoma adenoideo quístico (2%) y otros raros como sarcomas, linfomas y melanoma. En la cavidad oral, los subsitios de interés (encía y paladar duro) para el presente estudio representan por frecuencia el 4º y 6º lugar. Típicamente se tratan de lesiones ulcerativas, exofíticas o endofíticas, comúnmente presentan sangrado en sitio de ulceración, las lesiones de tipo leucoplaquia o eritroplaquia tienen un



potencial maligno bien establecido, al presentarse lesiones de estas características, se debe realizar biopsia. Así mismo por el conocimiento del campo de cancerización de las vías aerodigestivas, debe realizarse una inspección del tracto aerodigestivo superior. En paladar duro y encía pueden presentarse lesiones derivadas de glándulas salivales menores las cuales se presentan como tumor submucoso, otras estirpes más raras como el melanoma se presenta típicamente con una lesión hiperpigmentada, sin embargo también se pueden presentar como lesiones amelanóticas. Existen aspectos importantes relacionados con la toma de la biopsia, ya que existen lesiones submucosas o gran queratinización, entonces con una lesión altamente sospechosa y que la biopsia no revele malignidad, esta debe ser repetida. (3,5,6,21).

El 65% de los tumores de la cavidad bucal miden >4cm, presentándose mayormente en varones, se tienen reportes de presentación en etapas III y IV. Generalmente en etapas tempranas los síntomas son vagos, con la presencia de una lesión exofítica o plana que puede o no presentar ulceración, el dolor es un síntoma relacionado con mal pronóstico por la probable diseminación perineural. Otros síntomas, según localización es otalgia, adenopatía cervical (niveles I, II, III y IV), trismus, odinofagia, disfagia, sangrado y fistulas (5).

#### **DIAGNOSTICO Y ESTUDIOS:**

De manera inicial se debe realizar una exploración física completa de la cavidad oral y el cuello, así como una inspección endoscópica. Los estudios de imagen más adecuados suelen ser la tomografía en la cual se puede evidenciar la afección ósea. La afección maxilar suele deberse a tumores del paladar duro o encía superior, y son mejor caracterizados por la tomografía. La Resonancia magnética nos aporta más datos en cuanto a la afección a tejidos blandos. Es indispensable la realización de una radiografía de tórax en dos proyecciones para descartar afección metastásica. La tomografía por emisión de positrones (PET-CT) se utiliza para evaluar la extensión del tumor primario, así como descartar afección linfática en sitios sospechosos. Además ayuda a la planeación de la radioterapia (4,5,28).

#### **PATOLOGÍA:**

El 90% de los casos se trata de un carcinoma epidermoide, otras variedades menos frecuentes como el carcinoma verrucoso, los originados de glándulas salivales menores como el carcinoma adenoideo quístico, carcinoma mucoepidermoide, adenocarcinoma y otras más raras como el melanoma, sarcomas y linfomas. Al igual que las entidades mencionadas anteriormente, se clasifican con el sistema del AJCC (TNM) 2010.

Un aspecto importante que no menciona dicha clasificación es la profundidad de la invasión tumoral, la literatura internacional reporta riesgo de afección linfática según esta profundidad y es descrito para tumores T1 y T2, con 2mm o menos de invasión con riesgo de 13%, de 3 a 8mm riesgo de 46% y mayor a 8mm con un riesgo de 65% de metástasis ganglionares, específicamente para subsitios en lengua y piso de boca (4).

**Tabla 4.- Clasificación de la AJCC para tumores de la cavidad oral y labio.**

TNM CAVIDAD ORAL Y LABIO.		ESTADIFICACION:
<b>TX</b>	El tumor primario no puede ser evaluado.	
<b>T0</b>	Sin evidencia de tumor.	<b>EC-0:</b> Tis,N0,M0.
<b>Tis</b>	Carcinoma In situ	<b>EC-I:</b> T1,N0,M0.
<b>T1</b>	Tumor <2cm de tamaño.	<b>EC-II:</b> T2,N0,M0
<b>T2</b>	Tumor de >2cm y <4cm de tamaño	<b>EC-III:</b> T3,N0,M0, T1-3,N0,M0.
<b>T3</b>	Tumor >4cm	<b>EC-IVA:</b> T1-3,N2,M0- T4a,N0-2,M0.
<b>T4a</b>	El tumor invade estructuras adyacentes (hueso cortical, músculos profundos extrínsecos de la lengua, geniogloso, hiogloso, palatogloso y estilogloso, seno maxilar y piel de la cara)	<b>EC-IVB:</b> Cualquier T, N3,M0-T4b,N0.M0.
<b>T4b</b>	El tumor invade el espacio masticador, las alas pterigoideas, base de cráneo y la arteria carótida.	<b>EC-IVC:</b> Cualquier T, Cualquier N, M1

### TRATAMIENTO:

Las metas del tratamiento son en primer lugar la cura del cáncer, preservación del habla, masticación y deglución con la menor morbilidad cosmética posible, así como el conocimiento del riesgo de segundas neoplasias. La cirugía y radioterapia son el pilar de tratamiento de manera independiente o en combinación, los tumores tempranos pueden ser tratados con cirugía o radioterapia solas. La elección del tratamiento en etapas tempranas depende de algunos factores como: complicaciones, costo, conveniencia, conformidad del paciente y secuelas a largo plazo. Considerando esto, la cirugía es preferida en estos casos. Estas modalidades solas no son útiles para los tumores más avanzados (T3-T4) ya que ofrecen poco control local. La radioterapia adyuvante mejora el control local pero no la sobrevida global. Los factores de alto riesgo son múltiples ganglios positivos y la afección extranodal. Afección perineural o vascular, así como metástasis a niveles ganglionares bajos (IV y V) <sup>(28)</sup>.

En estadios clínicos localmente avanzados, los cuales se incluyen en etapas III, IVA y en IVB excepto T4b el tratamiento de elección sigue siendo la cirugía como primera instancia, teniendo como opción la inclusión a protocolos de tratamiento multimodal. En estas localizaciones y dependiendo de la extensión de la enfermedad, se suele optar por resecciones que incluyan la infraestructura. En encía superior y paladar duro la incidencia de metástasis ganglionares es baja, no hay indicación para el tratamiento electivo del cuello. De confirmarse afección linfática se puede realizar disección ipsilateral según los hallazgos. Si no tenemos factores pronóstico adverso como afección extracapsular, márgenes positivos, pT3, pT4, N2, N3, afección perineural o linfovascular, los pacientes deben recibir radioterapia adyuvante, de encontrarse factores de mal pronóstico, en cada caso se actúa diferente, si se encuentran márgenes positivos y es viable la re-intervención, debe considerarse, sin embargo por las morbilidades estético-funcionales que involucra se prefiere el tratamiento sistémico como recomendación categoría 1, considerando de igual manera la radioterapia adyuvante.

Las recomendaciones de tratamiento sistémico para estirpes epiteliales se basa en platinos en altas dosis concomitante con RT o Carboplatino + infusión de 5-FU, todas estas con un grado de recomendación 1(21,28,29).

### **SARCOMAS DE CABEZA Y CUELLO:**

Son un grupo heterogéneo de neoplasias raras derivadas de tejido mesenquimatoso, representan <1% del total de neoplasias malignas, en el 2014 se diagnosticaron 15040 casos aproximadamente con 6200 muertes. Del 2-15% se presentan en el área de cabeza y cuello, representando solo el 1% de las neoplasias en esta localización. Tienen una mayor presentación en hombres de 1.3:1 y una media de presentación a los 49 años (5,28).

Actualmente se reconocen más de 50 subtipos histológicos, dependiendo de su origen, 80% dependerán de tejidos blandos y la inmunohistoquímica es indispensable para su adecuada clasificación, aun con estas técnicas hasta 20% pueden permanecer inclasificables. El grado histológico es uno de los factores pronóstico para determinar el comportamiento del tumor, teniendo en cuenta que los tumores de alto grado tienen una mayor capacidad de destrucción y metástasis, en este tipo de tumores las metástasis linfáticas son raras (3-10%), las metástasis a distancia suelen presentarse en los dos primeros años de diagnóstico y principalmente son a los siguiente sitios: pulmón, hueso, hígado y SNC (4,28).

**Tabla 5.- Clasificación por tipo histológico de las estirpes histológicas más frecuentes de los sarcomas de cabeza y cuello.**

#### **Sarcomas más frecuentes de cabeza y cuello.**

<b>Sarcomas de tejidos blandos</b>	<b>Sarcomas óseos.</b>
Fibrohistiocitoma maligno	Osteosarcoma
Leiomioma	Sarcoma de Ewing
Condrosarcoma	
Rabdomiosarcoma	
Liposarcoma	
Sarcoma sinovial	
Angiosarcoma	
Schwannoma maligno	
Sarcoma alveolar	

El 50% de los casos en adultos suelen corresponder a osteosarcomas, rabdomiosarcomas, histiocitoma fibroso maligno y angiosarcoma, en la infancia el más frecuente es el rabdomiosarcoma. El sitio anatómico representa un factor importante para determinar el tratamiento y la posibilidad de márgenes negativos en la cirugía (34).

La etiología exacta aún se desconoce, existen factores de predisposición genética, radiación, agentes virales (VIH y Virus herpes 8) y químicos. Los factores hereditarios conocidos son la Neurofibromatosis tipo 1, Síndrome de Li-Fraumeni, Retinoblastoma, Síndrome de Gardner y Síndrome de Werner (28,34).

Presentación Clínica: Generalmente presentan signos y síntomas inespecíficos como en las entidades anteriores, el principal síntoma es un tumor submucoso sin dolor (80%) y dolor en 25%. También suelen presentar, obstrucción nasal, diplopía, proptosis, epistaxis, pérdida dentaria y trismus, en algunas ocasiones simplemente son síntomas persistentes como otalgia y alteraciones visuales, un dato que nos orienta es el patrón submucoso, lo que los diferencia de las estirpes epiteliales (32).

Los estudios de imagen de más utilidad son la tomografía computarizada para determinar afección ósea y la resonancia magnética para la mejor caracterización de los tejidos blandos, compromiso meníngeo o afección orbitaria. El principal estudio de extensión es la tomografía de tórax. El PET se utiliza para estadificación y evaluar respuesta a tratamiento, así como pronóstico por la captación del contraste lo cual determina mayor agresividad. La realización de la biopsia es un aspecto muy importante, en ocasiones se opta por una BAAF para descartar otras neoplasias más frecuentes como estirpes epiteliales, sin embargo la biopsia con Tru-cut es la de elección para obtener una adecuada cantidad de tejido para inmunohistoquímica, en ocasiones por la localización difícil como el antro maxilar, se opta por técnicas endoscópicas o antrostomía tipo Caldwell-Luc, de no ser suficiente se puede recurrir al estudio transoperatorio con cortes por congelación (28).

**Tabla 6.- Clasificación de la AJCC para Sarcomas de Tejidos Blandos.**

<b>TNM SARCOMAS DE TEJIDOS BLANDOS</b>		<b>ESTADIFICACIÓN:</b>
<b>TX</b>	El tumor primario no puede ser evaluado.	<b>IA:</b> T1a-b,N0,M0. (G1,GX) <b>IB:</b> T2a-b, N0,M0. (G1,GX) <b>IIA:</b> T1a-b, N0,M0 (G2-3) <b>IIB:</b> T2a-b, N0,M0 (G2) <b>III:</b> T2a-b,N0,M0 (G3), Cualquier T, N1,M0 (G3). <b>IV:</b> Cualquier T, Cualquier N, M1, Cualquier G.
<b>T0</b>	Sin evidencia de tumor.	
<b>T1</b>	Tumor menor a 5cm en su diámetro mayor.	
<b>T1a</b>	Superficial.	
<b>T1b</b>	Profundo.	
<b>T2</b>	Tumor mayor a 5cm en su diámetro mayor.	
<b>T2a</b>	Superficial.	
<b>T2b</b>	Profundo.	

<b>Ganglios y Metástasis (N-M)</b>		<b>GRADO HISTOLÓGICO:</b>
<b>NX</b>	Los ganglios linfáticos regionales no pueden ser evaluados.	<b>GX:</b> El grado histológico no puede ser evaluado. <b>G1:</b> Grado 1 <b>G2:</b> Grado 2 <b>G3:</b> Grado 3 <b>G4:</b> Grado 4
<b>N0</b>	Sin afección a los ganglios linfáticos regionales	
<b>N1</b>	Con afección de los ganglios linfáticos regionales	
<b>M0</b>	Sin metástasis a distancia	<b>AJCC 2010</b>
<b>M1</b>	Con metástasis a distancia	

**Tabla 7.- Clasificación de la AJCC para Sarcomas Óseos.**

<b>TNM SARCOMAS OSEOS</b>		<b>ESTADIFICACIÓN:</b>
<b>TX</b>	El tumor primario no puede ser evaluado.	<b>IA:</b> T1,N0,M0 (G1-2-X)
<b>T0</b>	Sin evidencia de tumor.	<b>IB:</b> T2-3,N0,M0 (G1-2-X)
<b>T1</b>	Tumor de 8cm o menos en su diámetro mayor.	<b>IIA:</b> T1,N0,M0 (G3-4)
<b>T2</b>	Tumor de 8cm o más en su diámetro mayor.	<b>IIB:</b> T2,N0,M0 (G3-4)
<b>T3</b>	Tumores discontinuos en el sitio del hueso primario.	<b>III:</b> T3,N0,M0 (G3)
		<b>IVA:</b> Cualquier T, N0,M1a, Cualquier G
		<b>IVB:</b> Cualquier T, N1, Cualquier M, Cualquier G, Cualquier T, Cualquier N, M1b, Cualquier G.

<b>Ganglios y Metástasis (N-M)</b>		<b>GRADO HISTOLÓGICO:</b>
<b>NX</b>	Los ganglios linfáticos regionales no pueden ser evaluados.	<b>GX:</b> El grado histológico no puede ser evaluado.
<b>N0</b>	Sin afección a los ganglios linfáticos regionales	<b>G1:</b> Grado 1
<b>N1</b>	Con afección de los ganglios linfáticos regionales	<b>G2:</b> Grado 2
		<b>G3:</b> Grado 3
		<b>G4:</b> Grado 4
<b>M0</b>	Sin metástasis a distancia	<b>AJCC 2010</b>
<b>M1</b>	Con metástasis a distancia	
<b>M1a</b>	Metástasis a pulmón.	
<b>M1b</b>	Metástasis a otros órganos distintos a pulmón.	

### **TRATAMIENTO:**

En general es multimodal y depende de características como estirpe, localización, tamaño y edad del paciente, nuevamente la piedra angular del tratamiento es la cirugía, sin embargo es una zona de alta complejidad por la cercanía de estructuras vitales, por lo tanto la obtención de bordes libres de tumor en ocasiones es difícil. Se requiere de resección con tejido sano y a mayor grado de diferenciación, los márgenes deben ser más amplios. Se debe considerar tratamientos adyuvantes como la radioterapia cuando existen márgenes inadecuados o lesiones de alto grado. Algunas estirpes son más susceptibles de afección linfática, la cual puede estar presente en 10-15%, tales como el Rbdomiosarcoma embrionario, sarcoma epiteloide, sarcoma de células claras, sarcoma sinovial y sarcoma vascular. La disección de cuello se indica solo en caso de metástasis linfáticas confirmadas. La radioterapia se usa en el contexto adyuvante principalmente, ya que como única modalidad el control de la enfermedad es pobre, se indica posterior a resección de lesiones de 5cm o mayores, márgenes positivos o cercanos y metástasis ganglionares, únicamente beneficia en control local pero no en la sobrevida. La dosis no debe rebasar los 75Gy, se debe aplicar una dosis de 60 a 65Gy en caso de lesiones pequeñas de bajo grado. Puede utilizarse la radioterapia preoperatoria a dosis de 50Gy en caso de probabilidad de resección marginal, esto disminuye las complicaciones a largo plazo y si la cirugía no es factible se puede utilizar RT definitiva (75-85Gy) o en combinación de QT usando Doxorubicina o Ifosfamida.

Cabe mencionar que el beneficio de la quimioterapia es limitado y se debe valorar el riesgo beneficio. En caso de recurrencia el tratamiento de elección son la cirugía, radioterapia o ambos, dependiendo los tratamientos previos <sup>(35)</sup>.

**Factores pronóstico:** En general se describen como factores el grado histológico, tamaño mayor a 5cm, localización y márgenes libres. Hay estudios que mencionan sobrevividas entre 50-80% en general, pero esto es difícil de reproducir ya que son estudios descriptivos en series de pacientes con grupos reducidos y debido a la heterogeneidad de las neoplasias. En estas series se ha reportado solo el 46% de márgenes negativos en el área de cabeza y cuello, otros factores pronóstico son la presencia de metástasis linfáticas y a distancia <sup>(36)</sup>.

### **3. PLANTEAMIENTO DEL PROBLEMA.**

El presente estudio se realizó para exponer los factores pronóstico en los pacientes con diagnóstico de neoplasia maligna localizados en el macizo facial, que involucre específicamente la órbita, senos maxilar, paladar duro, encía superior y fosa nasal que fueron sometidos a maxilectomía. En el país no se cuenta con estudios de estas características, y los reportes de incidencia con los que se cuenta son antiguos.

Es necesaria la realización de este tipo de estudios para favorecer los criterios de selección en este tipo de pacientes y para mejorar los reportes de incidencia en el país.

#### **4. JUSTIFICACIÓN.**

No contamos con datos epidemiológicos en relación a las neoplasias del macizo facial en el Centro Médico Nacional 20 de Noviembre, aunado a esto por la rareza de las neoplasias malignas a este nivel se carece de una guía estricta de tratamiento, por lo cual en la literatura existen diferentes opciones terapéuticas con resultados heterogéneos.

Es necesaria la descripción y análisis de los datos obtenidos por estirpe histológica, la cirugía realizada, tratamientos adyuvantes y la sobrevivencia de los pacientes para realizar un comparativo con la literatura internacional, aunado a esto es de gran interés ya que en la literatura nacional se carece de estudios de estas características.

#### **5. HIPOTESIS.**

El presente estudio, por tener un carácter observacional y descriptivo no requiere de hipótesis.



## **6. OBJETIVOS.**

### **Objetivo General**

Conocer las características epidemiológicas, clínicas y evolución de éstos pacientes.

### **Objetivos Específicos**

- 1.- Conocer las características demográficas de la muestra.
- 2.-Tipo de maxilectomía realizada.
- 3.- Conocer la frecuencia de lesiones por estirpe histológica y etapa clínica.
- 4.- Determinar si se obtuvieron bordes libres de tumor.
- 5.-Conocer el tipo de tratamiento adyuvante.
- 6.- Resultados en cuanto a sobrevida e intervalo libre de enfermedad.
- 7.- Describir complicaciones relacionadas con el procedimiento quirúrgico.
8. Determinar la importancia de los factores pronóstico en función de sobrevida , intervalo libre de progresión y recurrencias.

## **7. METODOLOGÍA.**

Se realizó un estudio retrospectivo, retrolectivo, descriptivo y analítico, este se llevó a cabo con la revisión de los expedientes que fueron registrados de manera inicial con los diagnósticos de tumor maligno de la órbita, tumor maligno del seno maxilar, tumor maligno de la encía superior y tumor maligno del paladar duro, de estos fueron seleccionados los pacientes que fueron sometidos a una maxilectomía, independientemente del sitio anatómico primario afectado.

El periodo de tiempo que incluyó a los pacientes fue desde 1992 hasta el 2016 contemplando un periodo de 25 años.

La fuente de obtención de los datos fue el sistema de expediente electrónico SIAH () tomando en cuenta el universo de trabajo, los pacientes atendidos en el servicio de oncología quirúrgica del Centro Médico Nacional 20 de Noviembre.

Se revisaron los expedientes y se obtuvieron los datos de las variables contempladas en la hoja de recolección de datos (ANEXO 1), seleccionando los casos según los criterios de inclusión y exclusión, se recopiló los datos en una hoja de cálculo en programa Excel y se analizaron los datos estadísticos en el programa SPSS 22 IBM para graficar los resultados obtenidos.

Por el tipo de estudio no se requirió de un grupo control, ni se realizó alguna intervención.

## **8. IMPLICACIONES ÉTICAS**

El estudio es una investigación sin riesgo puesto que es retrospectivo, tomando información previamente almacenada.

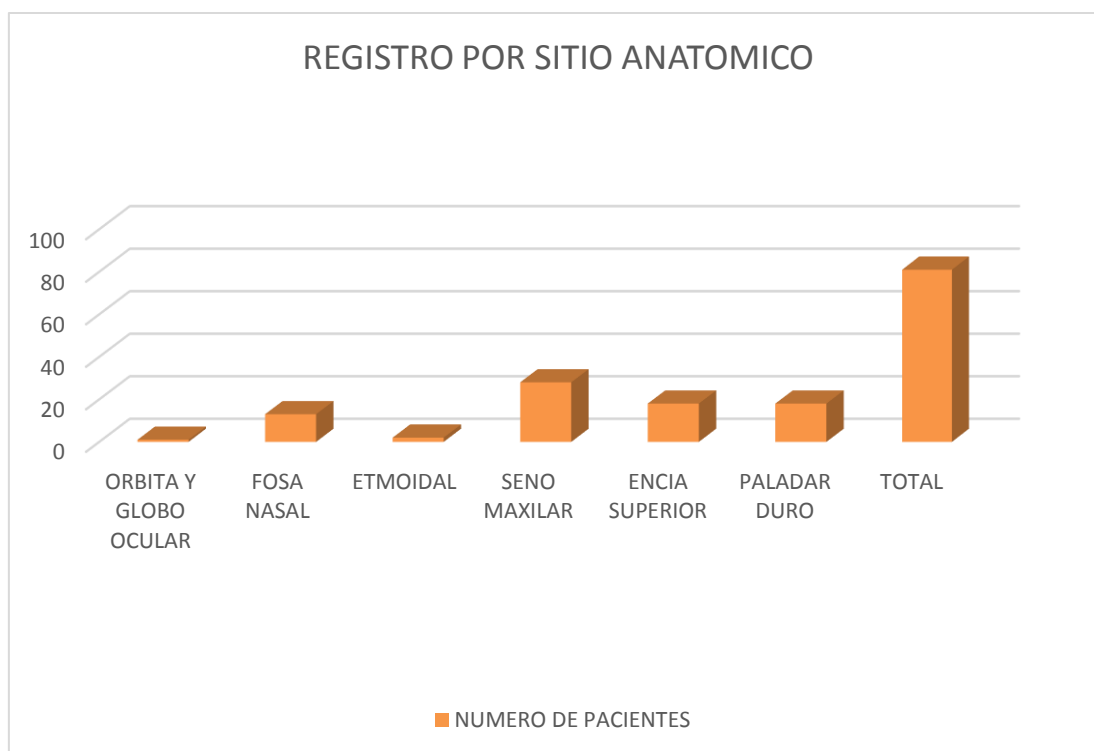
El presente protocolo de investigación se diseña de acuerdo a la Declaración de Helsinki, de la Declaración de Belmont, las Guías de Buenas Prácticas Clínicas y del Reglamento de la Secretaría de Salud en materia de investigación en humanos. El nombre de los pacientes, así como el número de identificación de la muestra de patología se codificaron en una base de datos para asegurar el anonimato de los sujetos, misma que se resguardará como confidencial por el investigador principal durante 5 años y podrá ser consultada sólo por el mismo o los investigadores asociados.

De acuerdo al Reglamento de la Secretaría de Salud en materia de investigación, el presente proyecto se considera: sin riesgo para el sujeto de investigación ni para los investigadores.

## 9. RESULTADOS.

En el presente estudio se revisaron un total de 1055 expedientes con los diagnósticos de registro de tumores malignos de la órbita, tumores malignos del seno maxilar, tumores malignos de la encía superior y tumores malignos del paladar duro, obtenidos del sistema de expediente electrónico SIAH del “Centro Médico Nacional 20 de Noviembre”, de los cuales posterior a la selección se obtuvieron un total de 81 casos los cuales fueron sometidos a algún tipo de maxilectomía por neoplasia maligna. Los casos que no contaban con expediente completo, no se realizó una maxilectomía o no se logró corroborar una neoplasia maligna fueron excluidos.

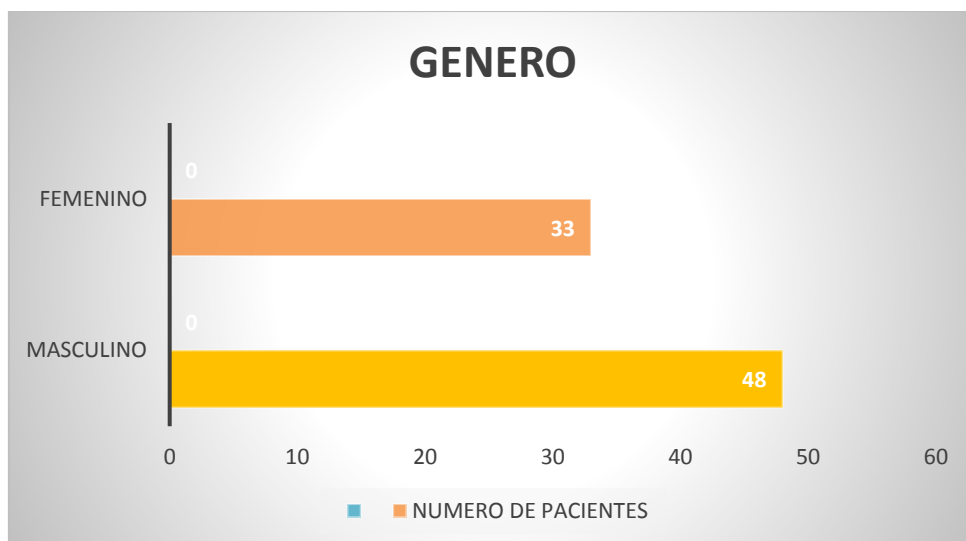
**Grafica 1.- Registro de casos por sitio anatómico**



Encontramos por sitio anatómico que en la órbita y globo ocular solo el 1(1.23%), seno etmoidal 2 (2.46%), fosa nasal 13 (16.04%), seno maxilar 28 (34.56%), encía superior 18 (22.22%), paladar duro 18 (22.22%).

En lo que respecta a las características demográficas de la muestra correspondieron al género masculino 48 paciente lo cual represento un 59.25% de los casos y para el género femenino un total de 33 pacientes con un 40.74%

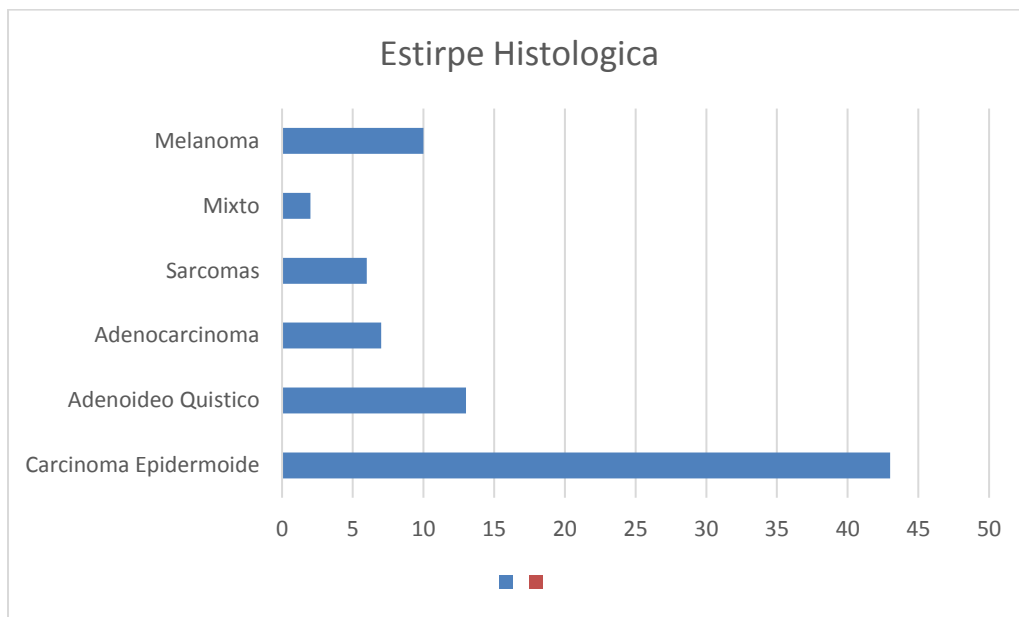
**Grafica 2.- Descripción del número de casos divididos por género.**



La media de la edad fue de 56 años con un rango de edad de 21 a 88 años, además de que se encontró que el 35% (29) se encontraban por encima de los 65 años.

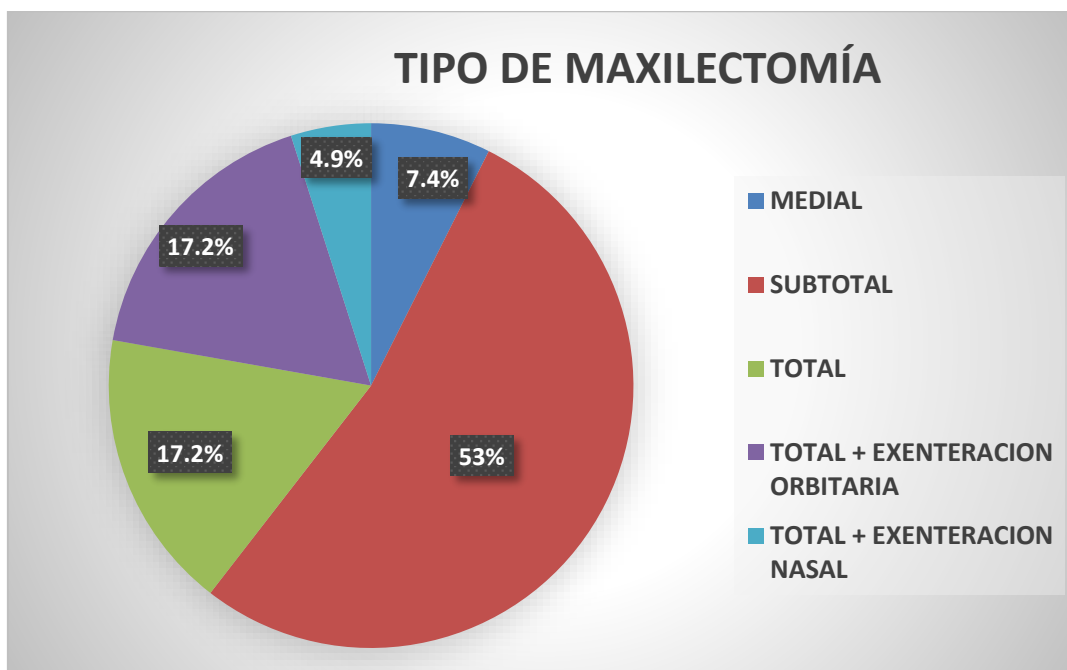
En la revisión del tipo histológico encontramos similitudes con la literatura actual, sin embargo con un mayor número de pacientes con estirpes agresivas como el melanoma con las siguientes cifras. Carcinoma epidermoide con 43 casos (53.08%), Carcinoma adenoideo quístico con 13 (14.82%), Melanoma 10 casos (12.34%), Adenocarcinoma 7 (8.64%), Sarcomas 6 (7.4%) englobados sarcomas de tejidos blandos y sarcomas óseos en este rubro, incluimos un segmento no contemplado al inicio del estudio en el cual se encontraron 2 estirpes histológicas diferentes en el producto de la maxilectomía con 2 casos representando el 2.46% del total de la muestra, el primero con un carcinoma epidermoide con ameloblastoma y el segundo con carcinoma basocelular y carcinoma adenoideo quístico.

**Grafica 4.- Número de casos por Estirpe Histológica.**



Los tipos de maxilectomía realizada se describieron de la siguiente manera: Maxilectomía subtotal con preservación de la órbita 43 casos (53.08%), Total 14 (17.28%), Total con exenteración orbitaria 14 (17.28%), Total con exenteración o vaciamiento nasal 4 (4.93%), Maxilectomía medial 6 (7.4%).

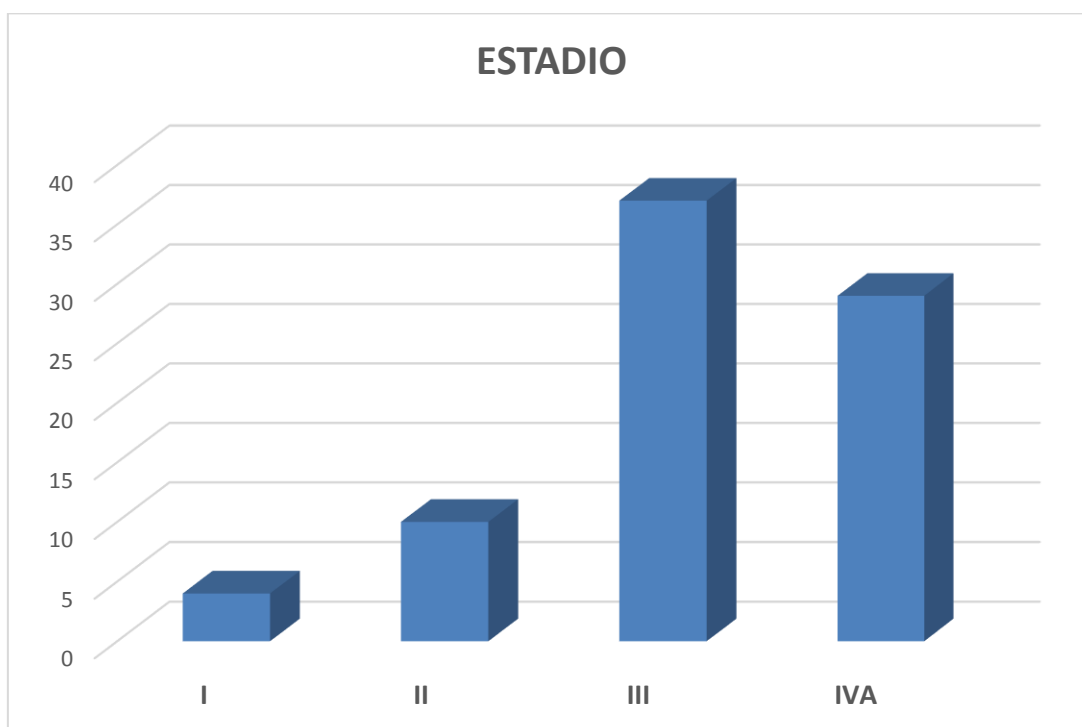
**Grafica 5.- Distribución por tipo de maxilectomía realizada.**



Estuvieron presentes factores pronóstico desfavorables como la invasión perineural, invasión vascular, necrosis extensa, poca diferenciación o estirpes de alto riesgo en un 70% (57) de los casos, aunado a esto y como factores de mal pronóstico encontramos que las piezas anatómicas se encontraban en contacto con el tumor en 27 casos (33.3%), aunado a esto las complicaciones postquirúrgicas se presentaron en 32 (39.5%) de los casos.

La presentación clínica por etapas que se observaron en el estudio mostraron una mayor frecuencia en etapas localmente avanzadas como etapas clínicas III y IVA con 47.6% y 35.8% respectivamente, las etapas tempranas se localizaron en 4.92% en la etapa I y 12.34% en etapas II.

**Grafica 6.- Distribución de los casos por Estadio clínico patológico.**



Se observó también que la mortalidad perioperatoria se presentó en 2 casos (2.46%). El periodo de vigilancia fue de 147 meses la media y con un rango de 6 a 288 meses. Al término del seguimiento encontrado en el expediente, los pacientes vivos sin evidencia de enfermedad fueron 38 (46.9%), vivos con enfermedad 33 (40.73%) con 12.34% de defunciones reportadas. La media de sobrevivida fue de 59.6 meses en total, teniendo un rango de 6 hasta 288 meses.

Las recurrencias se presentaron en 31 casos local (38.2%), pulmonar en 7 (8.64%), a hueso 4 (4.9%), hígado 5 (6.1%) y sistema nervioso central 2 (2.46%).

## 10. DISCUSIÓN.

En el análisis de los datos obtenidos de esta revisión de 25 años se captaron un total de 81 pacientes a los cuales se les realizó una maxilectomía por cáncer, cumpliendo con los objetivos se observó que la estirpe histológica más común fue el carcinoma epidermoide seguido del carcinoma adenoideo quístico y en tercer lugar el melanoma, encontrando así una diferencia con la literatura internacional en la cual las neoplasias melanocíticas son sumamente raras. Observando en nuestra estadística un número mayor de casos con estirpes de alto riesgo como el mencionado melanoma de mucosas observado en un 12.3%, esto probablemente debido a las mejoras en la referencia oportuna a hospitales de concentración como es el nuestro.

El sitio anatómico primario más afectado fue el seno maxilar con 28 casos, seguido por la encía superior y el paladar duro con 18 casos cada sitio, lo cual difiere de las grandes series en donde los tumores de la cavidad nasal toman el primer lugar en frecuencia, seguido del antro maxilar.

El tipo de maxilectomía más utilizada fue la subtotal con un 53% de los casos, se observó una elección de la técnica extendida ya sea con exenteración orbitaria o nasal en un 20% de los casos, esto relacionado con la extensión de la enfermedad y etapas avanzadas, lo cual implica un mayor riesgo de encontrar bordes positivos en la pieza quirúrgica, en el estudio observamos que un 37.5% de los casos sometidos a cirugías ampliadas no se lograron obtener bordes libres de tumor, que es uno de los factores pronóstico más importantes para el desenlace de la enfermedad.

Cabe destacar la importancia de la elección del procedimiento para la obtención de márgenes libres de tumor, encontramos en los resultados de la pieza operatoria, márgenes en contacto con el tumor en 26 (32%) de los casos, y de este grupo de casos el 84.6% tuvieron recurrencia o persistencia a nivel local a pesar de la instauración de tratamiento radioterápico adyuvante.

Las estirpes histológicas de alto riesgo como lo son los melanomas, sarcomas y estirpes epidermoides poco diferenciadas o con diseminación linfática al momento del diagnóstico tuvieron un peor control de la enfermedad y en consecuencia sobrevida y periodo libre de enfermedad más cortos en comparación con las estirpes bien o moderadamente diferenciados.

En comparación con otros estudios observamos una menor edad de presentación del melanoma de mucosas, la literatura menciona la incidencia es mayor alrededor de los 70 años, sin embargo en nuestro estudio se presentaron en una media de 59 años.



La gran mayoría de los casos se presentaron en etapas III y IVA, en muchas ocasiones multitratados o con tratamientos insuficientes, lo cual afecta desfavorablemente en el pronóstico, sobretodo en estirpes de alto riesgo.

## **11. CONCLUSIONES.**

El carcinoma epidermoide fue la estirpe histológica más común sin embargo la frecuencia fue ligeramente menor a la reportada en la literatura mundial la cual refiere de 60 a 80% y en nuestra serie de 53%.

La maxilectomía más utilizada fue la subtotal en un 53% seguida de la Maxilectomía total en 39.5%, de las cuales más de la mitad (22%) se realizaron con algún tipo de extensión como la exenteración orbitaria o nasal.

La recurrencia local se presentó en un 38.2% de los casos, esto probablemente relacionado al margen quirúrgico de la resección la cual se observó que en el 33% de los casos estaba en contacto con la lesión.

Prácticamente un 91% de los pacientes recibieron radioterapia de manera adyuvante, los que no la recibieron fueron por otras causas ajenas a la logística de la administración de la misma, debemos reconocer que la instauración del comité de tumores de cabeza y cuello en el 2012 ha mejorado los tiempos de administración de radioterapia, quimioterapia y toma de decisiones quirúrgicas, lo cual es fundamental en las neoplasias del macizo facial por la rápida progresión de la enfermedad y el tiempo que se pierde en la referencia de los pacientes provenientes de unidades foráneas.

El presente estudio puede ser el preámbulo para el desarrollo de nuevos trabajos para la descripción de tratamientos que ayuden a mejorar la obtención de márgenes quirúrgicos libres de tumor como factor pronóstico más importante.

## 12. BIBLIOGRAFÍA.

- 1.- Secretaria de Salud, Perfil Epidemiológico de los Tumores Malignos en México, Dirección General de Epidemiología, Junio 2011.
- 2.- Secretaria de Salud, Compendio de cáncer mortalidad/ morbilidad. Mexico, Registro Histopatológico de Neoplasias Malignas 2003.
- 3.- Devita VT, Lawrence T, Rosenberg S. Cancer Principles & Practice of Oncology, 10ed, Wolters Kluwer Health, 2015, 38:pp 441-443.
- 4.- Shah J, Head & Neck Surgery and Oncology, 4ed, Elsevier Mosby. 2012; 5: 104-139.
- 5.- Granados M. et al. Oncología y Cirugía, Bases y Principios, Ed. Manual Moderno 2013; 22; 183-199.
- 6.- Tannock I, The Basic Science of Oncology, 5rd, McGrawHill, 2013, 6: 117-141.
- 7.- Garcia L. Tumores malignos de las fosas nasales y senos paranasales. SEORL, Libro Virtual de formación en ORL, Hospital Ramon y Cajal, Madrid, 63; 2006
- 8.- González J. Carcinoma de seno maxilar. Presentación de caso. Revista Electrónica de Ciencias Medicas. Medisur 2007.
- 9.- Stenson M, et.al.. Paranasal Sinus Cancer, UptoDate 2016
- 10.- Guntinas L. et al. Single modality and multimodality treatment of nasal and paranasal sinuses cáncer; a single institution Experience of 229 patients. Eur J Surg Oncol 2007; 33:222.
- 11.- Kerr J, Haller D, Oxford Textbook of Oncology, 3ed, Oxford university Press, 2016;35: pp330-364.
- 12.- Azcue M. La maxilectomía en las neoplásicas del macizo facial. Sistema de clasificación del Instituto Nacional de Oncología y Radiobiología (INOR), Revista Cubana de Estomatología, 2010; 189-198.
- 13.- Salcedo R. Maxillary sinus sarcomas: Epidemioiological and clinicopathological Experience of 15 years in a national reference cáncer center, Indian J Otolaryngol, 2012, 359-364
- 14.- Capella G. Epiteliomas del Macizo Facial, Anales de Medicina y Cirugía, 1959; 340-364.
- 15.- Santos-Gorjon et al, Melanoma maligno de fosa nasal, a propósito de un caso. Rev. Soc. Otorrinolaringol Castilla Leon Cantab. La Rioja, 2012; 179-185.

- 16.-** Gracia L. et al, Un caso de melanoma maligno nasal, O.R.L. Aragón 2013; 16 (1) 26-28.
- 17.-** Yanamoto S. Benefits of maxillectomy with internal dissection of the masticator space by transmandibular approach in the surgical management of malignant tumours of the upper gingival and hard palate: a clinical review of 10 cases, *Int. J. Oral Maxillofac Surg.* 2014; 43: 1319-1325.
- 18.-** Carvajal RD, Hamid O, Mucosal Melanoma, UpToDate 2016.
- 19.-** Mourouzis C. Pratt C. Brennan P. Squamous cell carcinoma of the maxillary gingiva, alveolus and hard palate: is there a need for elective neck dissection?, *British Journal of Oral and Maxillofacial Surgery.* 2010: 345-348.
- 20.-** Shirazi N, Sampan S, Thamarai N, Harsh M. Spectrum of sinonasal tumors: A 10 year experience at a tertiary care hospital in North india. *Oman Medical Journal.* 2015, Vol 30 N.6 435-440.
- 21.-** Chabner B, Longo D. *Harrison's Manual of Oncology 2<sup>nd</sup> Edition McGrawHill (2014)* 67, 632-642.
- 22.-** Mendenhall WM, Amdur RJ, Hinerman RW. Head and Neck Mucosal Melanoma, *Am J Clin Oncol.* 2005;28: 626-630.
- 23.-** Carrillo JF, Güemes A, Ramírez-Ortega MC, Oñate-Ocaña LF. Prognostic factors in maxillary sinus and nasal cavity carcinoma. *Eur J Surg Oncol* 2005; 31(10):1206-12.
- 24.-** Calderon GL, Delgado R et al, Malignant neoplasms of the nasal cavity and paranasal sinuses. A series of 256 patients in Mexico City and Monterrey. Is air pollution the missing link, *Otolaryngol Head Neck Surg.* 2000; 499-508.
- 25.-** Aguilar JI, Granados M, Villavicencio V. et al, Phase II trial of Gemcitabine concurrent with radiation for locally advanced squamous cell carcinoma of the head and neck. *Ann Oncol* 2004; 15: 301-306.
- 26.-** AJCC, Cancer Staging handbook, from de AJCC Cancer Staging manual, 7ed, Springer, 2010: 93-101.
- 27.-** Granados M, Lopez MA, Aguilar JL et al, Craniofacial resections for sinonasal tumors. *Clin and Transl Oncol* 2006; 8: 119-23.
- 28.-** Barrera F, Gallegos J, Granados M, Gurrola H. *Cáncer de Cabeza y Cuello*, 2ed, Alfill, 2015, 8; 87-100.
- 29.-** NCCN, National Comprehensive Cancer Network, Clinical Practice Guidelines in Oncology, Head and Neck Cancers, Version 1.2015, nccn.org.
- 30.-** Siegel R, Jemal M, Zou Z, Jemal A. Cancer Statistics 2014, *CA Cancer J Clin* 2014; 64:9-29.

- 31.-** O'Neil J, BilskyMH, KrausD: Head and Neck Sarcoma. Epidemiology, pathology and management, Neurosurg Clin N Am 2013; 24: 786-790.
- 32.-** Tajudeen BA, Fuller J, Lai C, Head and Neck Sarcomas the UCLA experience, Am J Otolaryngol-Head Neck Med Surg, 2014; 35 (4): 476-481
- 33.-** Salcedo HR, Lino SL, Mosqueda TA: Soft tissue sarcomas of the head and neck. Clinical and pathological evaluation of 108 cases in Mexico, J Craniomaxillofac Surg 2014.
- 34.-** Aljabab AS, Nason RW, Kazi R, Head and Neck soft tissue sarcomas, Indian J Surg Oncol 2011;2: 286-290.
- 35.-** De Bree R, Van der Vaal I, de Bree E, Management of adult soft tissue sarcoma of the head and neck, Oral Oncology, 2010;46: 786-790.
- 36.-** Mucke T, Michell DA, Tannapfell A, et al. Outcome in patients with head and neck sarcomas, A 10 year analysis, J Surg Oncol 2010; 102: 170-174.
- 37.-** Heran F. Berges O. Blustajn J. et al. Tumor Patology of the orbit, Continue Education Program, Elsevier Masson, Diagnostic an Interventional Image. 2014; 95: 933-944.
- 38.-** Tirado-Gómez y Granados, Epidemiología y Etiología del Cáncer de Cabeza y Cuello, Instituto Nacional de Cancerología, 2 (2007) 9-17.

### 13. HOJA DE RECOLECCIÓN DE DATOS

	A	B	C	D	E	F	G	H	I	J	K	L	M	N
1	Columna1	Columna2	Columna3	Columna4	Columna5	Columna6	Columna7	Columna8	Columna9	Columna10	Columna11	Columna12	Columna13	Columna14
2	NOMBRE	EXPEDIENTE	EDAD	SEXO	SITIO	DIAGNOSTICO HISTOLOGICO	FACTORES	MAXILECTOMIA	DRC	NEOADYUVANCIA				
3														
4														
5														
6														
7														
8														
9														
10														
11														
12														
13														
14	ADYUVANCIA	TMM	EC	AÑO DX	AÑO FIN	PLE	SG	COMPLICACIONES	R	METS O Recurrencia	ESTATUS ACTUAL	2DO PRIM	TX DE RECURRENCIA	
15														
16														
17														
18														
19														
20														
21														
22														
23														
24														
25														
26														