



UNIVERSIDAD NACIONAL AUTÓNOMA DE MÉXICO
FACULTAD DE MEDICINA
DIVISIÓN DE ESTUDIOS DE POSGRADO

FUNDACIÓN HOSPITAL NUESTRA SEÑORA DE LA LUZ, I.A.P.

DEPARTAMENTO DE SEGMENTO ANTERIOR

**DISFOTOPSIAS NEGATIVAS EN PACIENTES PSEUDOFACOS,
ANÁLISIS CAMPIMÉTRICO, ABERROMÉTRICO Y CLÍNICO**

TESIS DE POSGRADO

PARA OBTENER EL TÍTULO DE

CIRUJANO OFTALMÓLOGO

PRESENTA

DRA. ROSA MARÍA PACHECO ZAVALA

ASESOR DE TESIS:

DR. OSCAR GUERRERO BERGER

DR. FRANCISCO ORTEGA

DRA. LAURA LETICIA ARROYO MUÑOZ

DRA. CRISTINA MENDOZA VELÁSQUEZ

DRA. CAROLINA OREA ORTEGA

DRA. CLAUDIA PALACIO PASTRANA



CD. MÉXICO, D.F. 2 DE FEBRERO DEL 2016



Universidad Nacional
Autónoma de México

Dirección General de Bibliotecas de la UNAM

Biblioteca Central



UNAM – Dirección General de Bibliotecas
Tesis Digitales
Restricciones de uso

DERECHOS RESERVADOS ©
PROHIBIDA SU REPRODUCCIÓN TOTAL O PARCIAL

Todo el material contenido en esta tesis esta protegido por la Ley Federal del Derecho de Autor (LFDA) de los Estados Unidos Mexicanos (México).

El uso de imágenes, fragmentos de videos, y demás material que sea objeto de protección de los derechos de autor, será exclusivamente para fines educativos e informativos y deberá citar la fuente donde la obtuvo mencionando el autor o autores. Cualquier uso distinto como el lucro, reproducción, edición o modificación, será perseguido y sancionado por el respectivo titular de los Derechos de Autor.

DR. OSCAR GUERRERO BERGER
MÉDICO ASESOR DEL DEPARTAMENTO DE SEGMENTO ANTERIOR
FUNDACION HOSPITAL “NUESTRA SEÑORA DE LA LUZ” I.A.P.

DRA. ADRIANA SAUCEDO CASTILLO
JEFE DE ENSEÑANZA E INVESTIGACIÓN
FUNDACIÓN HOSPITAL “NUESTRA SEÑORA DE LA LUZ” I.A.P.

DR. ALEJANDRO BABAYAN SOSA
PROFESOR TITULAR UNAM
FUNDACIÓN HOSPITAL “NUESTRA SEÑORA DE LA LUZ” I.A.P.

AGRADECIMIENTOS:

Agradezco a mis padres porque gracias a ellos he logrado realizarme profesionalmente.

A mis maestros por la darme la oportunidad de formarme en el Hospital de la Luz y por siempre tener la disposición de enseñar.

A mis amigos por hacer de mi residencia una estancia agradable.

Si he visto más lejos es porque estoy sentado sobre los hombros de gigantes. Isaac Newton

ÍNDICE

Resumen	5
Introducción	7
Pregunta de Investigación	10
Planteamiento del Problema.....	10
Justificación	11
Hipótesis	11
Objetivo general	11
Material y métodos.....	12
Consideraciones éticas.....	15
Factibilidad	15
Recursos humanos, físicos y financieros.....	15
Cronograma de actividades.....	16
Resultados.....	17
Discusión	23
Conclusión.....	24
Referencias.....	25

RESÚMEN

Disfotopsias negativas en pacientes pseufoacos: Análisis campimétrico, aberrométrico y clínico

Dra. Pacheco Rosa, Dr. Guerrero Oscar, Dra. Arroyo Leticia, Dra. Mendoza Cristina, Dra. Orea Carolina, Dra. Palacio Claudia
Fundación Hospital Nuestra Señora de la Luz IAP.

Resumen

Objetivo: Determinar mediante campimetría estática, aberrometría y evaluación clínica el comportamiento de las disfotopsias negativas en pacientes pseudofacos.

Material y métodos: Estudio prospectivo, longitudinal, descriptivo y observacional, descriptivo en pacientes pseudofacos con disfotopsias negativas mediante campimetría estática octopus^R, aberrometría corneal y total y evaluación clínica posterior a un mes de operado, se incluyeron ojos sanos con una agudeza visual mejor corregida mejor o igual a 20/25.

Resultados. Se incluyeron 74 pacientes de los cuales 48 (64.8%) fueron mujeres y 26 hombres (35.13%), el rango de edad fue de 44 a 60 años con una media de 64.82 años. De los 74 pacientes 29 (39.18%) presentaron disfotopsias negativas. Los lentes analizados fueron 68 monofocales esféricos, 3 monofocales esféricos tóricos y 3 multifocales esféricos.

En cuanto al sector temporal superior y temporal inferior no hubo diferencia significativa respecto a los síntomas y el campo visual, sin embargo se encontró un valor estadísticamente significativo en el campo temporal-temporal con una p de 0.0074

Lo que respecta al análisis aberrométrico se encontró una diferencia estadísticamente significativa para las aberraciones esféricas y disfotopsias negativas, no así en trefoil ni coma

Se les tomó distancia entre la cara posterior del iris y la cara anterior de la lente medida por OCT Visante^R y los pacientes con disfotopsias negativas, no se encontró un valor estadístico

Palabras clave. Disfotopsias negativas, pseudofaco

ABSTRACT

Negative dysphotopsia in pseudophakic patients: campimetric , aberrometric and clinical analysis

Dra. Pacheco Rosa, Dr. Guerrero Oscar, Dra. Arroyo Leticia, Dra. Mendoza Cristina, Dra. Orea Carolina, Dra. Palacio Claudia

Fundación Hospital Nuestra Señora de la Luz IAP.

Abstract

Objetivo. To determine by static perimetry, aberrometry and clinical evaluation the behavior of negative dysphotopsia in pseudophakic patients.

Material and Methods: Prospective, longitudinal, observational study of pseudophakic patients with negative dysphotopsia by static perimetry octopus^R, corneal and full Aberrometry after a month of surgery clinical assessment, healthy eyes were included with improved best corrected visual acuity or equal to 20/25.

Results. They are included 74 patients of which 48 (64.8%) women and 26 men (35.13%), the age range was 44-60 years with a mean of 64.82 years. Of the 74 patients 29 (39.18%) had negative dysphotopsia. The analyzed aspheric monofocal lenses were 68, 3 toric aspheric monofocal and 3 multifocal aspheric.

The visual field superior temporal and inferior temporal was no significant difference in symptoms and visual field, however a statistically significant value in the temporal-temporal field with p 0.0074 found Regarding the analysis aberrometric a statistically significant difference for spherical aberrations and negative dysphotopsias found, not in a coma or trefoil

They took away from the back of the iris and the anterior surface of the lens measured by OCT Visante^R and patients with negative dysphotopsias, a statistical value was found

Keywords. Negative dysphotopsia, pseudophakic.

INTRODUCCIÓN

DEFINICIÓN DE DISFOTOPSIAS

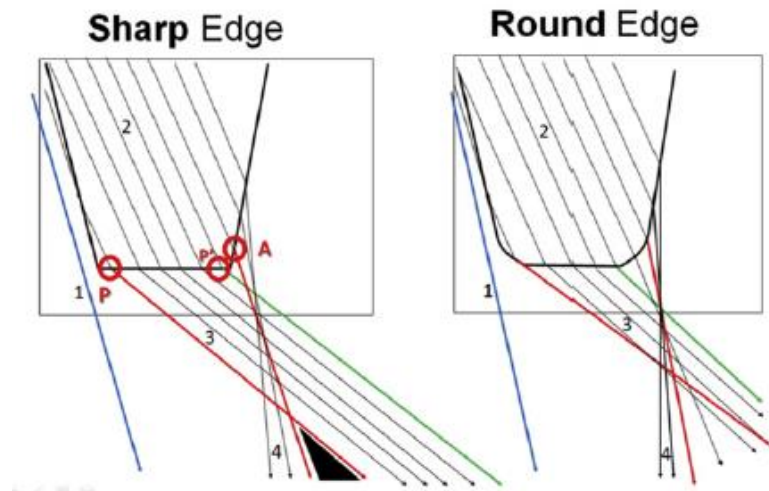
Posterior a la implantación de un lente intraocular pueden surgir imágenes ópticas dentro de las que se incluyen a las disfotopsias, que se definen como patrones no deseados en la retina y pueden ser positivas o negativas.¹

Las disfotopsias positivas se manifiestan como artefactos luminosos como arcos, rayas, anillos o halos en la retina central o mediaperiferia.¹

Las disfotopsias negativas se manifiestan como una sombra en forma de media luna a nivel temporal posterior a la implantación de un lente intraocular a nivel de bolsa en cámara posterior, se describieron por primera vez hace más de 10 años, reportada por primera vez por Davison y colaboradores.¹

CAUSAS DE DISFOTOPSIAS NEGATIVAS

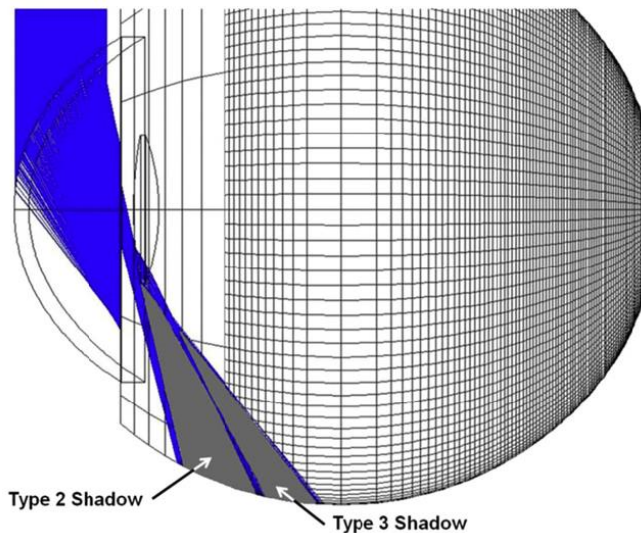
Se ha propuesto que puede estar relacionado al material del lente, que tenga un índice de refracción alto (acrílico hidrofóbico), bordes cuadrados del lente, idiosincrasia, incisión temporal en córnea clara durante la cirugía de catarata, iris marrones, globo ocular prominente, una órbita superficial, que la superficie anterior del lente esté a 0.46 mm del plano posterior del iris, neuroadaptación y a la reflexión en la retina nasal del borde de la capsulotomía anterior.¹



Trazado de rayos propuesto por el Dr. Holladay en el que se esquematiza la Disfotopsia negativa en bordes cuadrados de la lente.¹

FISIOPATOLOGÍA DE LAS DISFOTOPSIAS NEGATIVAS

El mecanismo es un enigma clínico, algunos autores proponen el trazado de rayos para explicar el mecanismo de las disfotopsias negativas¹.



Esquema de trazado de rayos horizontales a través de una pupila de 2.5 mm y una óptica de lente localizado a 0.5 mm detrás del iris. La sombra número 2 representa un rayo sin refractar y la tipo 3 pasa por la superficie anterior y posterior cercano al borde nasal de la lente dando esquemáticamente ese tipo de sombra.¹

La explicación a las sombras en estos sistemas ópticos son las discontinuidades en el sistema, donde dos rayos incidentes adyacentes siguen completamente caminos diferentes. En las cámaras, telescopios y binoculares, estas discontinuidades se evitan por la inclusión de aberturas. En el ojo humano, el diafragma de campo es la pupila y los bordes lisos del cristalino evitan estas discontinuidades. En un ojo pseudofáquico existen al menos tres posibilidades ópticas que explicarían una sombra en el campo temporal las cuales son: reflexión interna total de los rayos que exceden el ángulo crítico, los bordes cuadrados anteriores y posteriores de la lente implantada.¹

Otros proponen que este fenómeno óptico se debe a un escotoma anular, similar al que se encuentra en los pacientes que usan lentes para afaquia, en el que la mayor parte del anillo es bloqueado por la anatomía facial.²

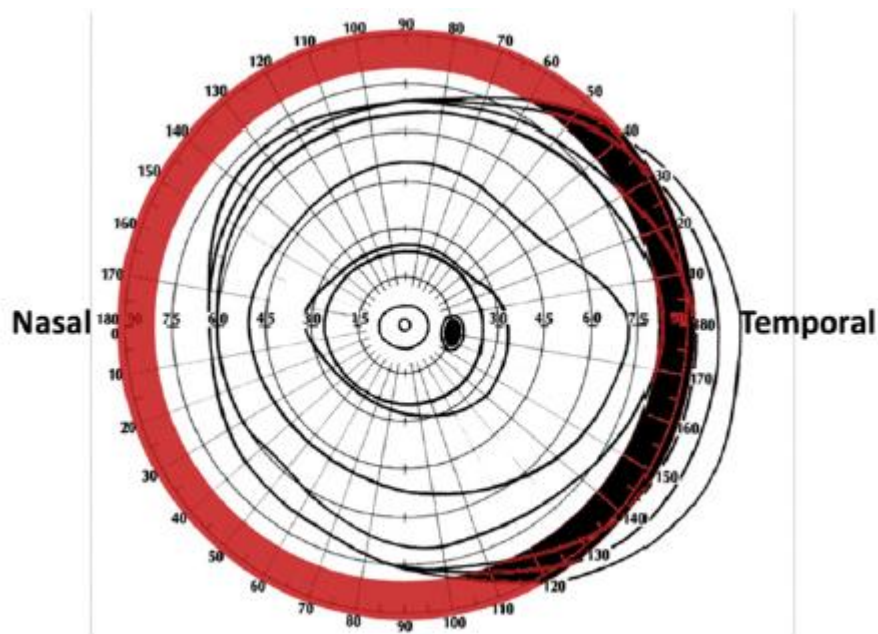
Se han realizado comparaciones clínicas de las disfotopsias negativa según el tipo de lente, se encontró mayor con el Acrysof(SN60-AT) comparándolo con el Akreos.²

También se ha propuesto que el tamaño y la localización de la incisión corneal podría estar relacionada con este fenómeno, determinando que las incisiones temporales, en las que el párpado no las cubre por completo provocando este

fenómeno, pero no ha sido concluyente en algunos estudios. Otros autores proponen la hipótesis de que el edema en la herida corneal a nivel temporal posterior a la cirugía interfiere con el trayecto del rayo de luz que termina proyectándose en el campo periférico dando la sombra de media luna, la cual sería temporal resolviéndose al quitarse el edema en la primera semana después de la cirugía.^{3,4}

CAMPO VISUAL EN LAS DISFOTOPSIAS NEGATIVAS

La localización descrita se encuentra entre los 86 a 100º en el campo temporal y mide 14º de ancho.¹



EVALUACIÓN CLÍNICA DE LAS DISFOTOPSIAS NEGATIVAS

En estudios previos, se ha evaluado mediante cuestionarios las disfotopsias tanto positivas como negativas, principalmente en la comparación de distintos tipos de lentes intraoculares.

Questionnaire for assessment of dysphotopsia in the pseudophakic patient.

1. Have not noticed.
 2. Have noticed but not bothersome.
 3. Have noticed and is mildly annoying.
 4. Have noticed and is annoying.
 5. Have noticed and is debilitating.
-
- 1) Since your operation have you noticed any shadows/graininess/dark crescents on the outside of your vision?
 - 2) Driving at night do you notice halos/circles around lights?
 - 3) Driving at night do you notice streaks of light/or starbursts when looking at the headlights of oncoming traffic?
 - 4) Have you noticed that your reading is affected by bright lights, for example in a supermarket or at midday?
 - 5) Have you noticed increased difficulty with reading in dim lights, such as at dawn or dusk?
 - 6) Have you noticed any unwanted images?

Please circle one answer to each of the following questions

- 7) In regards to your current corrected vision how satisfied are you?

Extremely Satisfied	Satisfied	Disappointed	Distressed
---------------------	-----------	--------------	------------

- 8) If you are disappointed or distressed with your current corrected vision how much of this is due to unwanted images?

None	Minimal	Around Half	All
------	---------	-------------	-----

Evaluación hecha en pacientes a los que se comparó lente Akreos vs SN60-AT, realizado por Dr. Radford y cols.²

EVOLUCIÓN NATURAL DE LAS DISFOTOPSIAS NEGATIVAS

Más del 90% de los pacientes que presentan síntomas de disfotopsias negativas se resolverá en el primer mes de operado, en los que persiste el síntoma, para la mayoría de los pacientes no es molesto ni incapacitante.

TRATAMIENTO DE LAS DISFOTOPSIAS NEGATIVAS

En algunos casos los síntomas son tan molestos que se requiere un tratamiento quirúrgico para resolverlos, dentro de estos se encuentran intercambio de lente, fijación del complejo lente-bolsa suturándolo a iris, lente de tres piezas en sulcus, uso de lentes de silicona de bordes redondeados, capsulotomía del borde nasal anterior con Nd YAG láser, todos con mejoría en los síntomas. 6,7.8

PREGUNTA DE INVESTIGACIÓN

¿Cuál es el comportamiento clínico y campimétrico de las disfotopsias negativas, tiene relación con la aberrometría postquirúrgica y con la distancia entre la cara posterior del iris y la cara anterior de la lente?

PLANTEAMIENTO DEL PROBLEMA

Las disfotopsias negativas son un enigma para los cirujanos del segmento anterior y aún es un campo de estudio con muchas interrogantes, como el conocer si existe algún defecto campimétrico, si hay relación con la aberrometría corneal, con la distancia entre la cara anterior de la lente y el iris así como si clínicamente en nuestra población repercute en su calidad visual.

JUSTIFICACIÓN

Las disfotopsias negativas en pacientes pseudofacos son un problema clínico que en la mayoría de las veces se resuelve sin tratamiento, su causa y comportamiento aún es un enigma; por lo que el estudio clínico y paraclínico de este fenómeno óptico podría ayudarnos a conocer más sobre su posible origen y así plantear estrategias en su manejo.

HIPÓTESIS

Las disfotopsias negativas se manifiestan como un escotoma en media luna en el campo visual periférico, el cual se puede determinar cuantitativamente mediante campimetría cinética Octopus^R, están relacionados directamente con la distancia entre la cara posterior del iris y la cara anterior de la lente, además existe una relación entre las disfotopsias negativas y las aberraciones corneales y clínicamente no repercute en la calidad de vida de nuestro pacientes

OBJETIVO GENERAL

Determinar mediante análisis campimétrico, aberrométrico, y clínico el comportamiento de las disfotopsias negativas en pacientes pseudofacos

OBJETIVOS ESPECIFICOS

Determinar el porcentaje de pacientes pseudofacos uni o bilaterales que manifiestan disfotopsias negativas.

Determinar el comportamiento campimétrico de las disfotopsias negativas mediante perímetro cinética Octopus^R monocular.

Determinar si hay relación entre las disfotopsias negativas y aberraciones de coma, trefoil y esférica del paciente.

Determinar el comportamiento clínico de las disfotopsias negativas en pseudofacos uni y bilaterales

Determinar si hay relación entre la distancia iris-lente medido por OCT Vistane^R

MATERIAL Y MÉTODOS

Se realizó un estudio prospectivo, transversal, descriptivo y observacional de pacientes pseudofacos uni o bilaterales que manifiesten disfotopsias negativas a partir del 1er mes de operado en la FHNSL México, D.F. en el periodo de Marzo a Septiembre del 2015.

CRITERIOS DE INCLUSIÓN:

Se incluyeron a todos los pacientes del departamento de segmento anterior de la Fundación Hospital Nuestra Señora de la Luz I.A.P que aceptaran participar en el estudio, pseudofaco uni o bilaterales de más de un mes, ojo sano, lente en bolsa, agudeza visual mejora corregida 20/25 o mejor, ambos géneros y edad indistinta.

CRITERIOS EXCLUSION:

Se excluyeron a todos aquellos pacientes que tuvieran alguna enfermedad que pudiera afectar en los resultados visuales postquirúrgicos así como en el campo visual como por ejemplo: retinopatía diabética, glaucoma o alguna otra neuropatía, tratamiento previo con láser o alteraciones corneales.

CRITERIOS DE ELIMINACIÓN:

Se eliminaron pacientes que no completaran los estudios solicitados, así como aquellos pacientes que no aceptaran entrar en el estudio.

TAMAÑO DE LA MUESTRA

Se estudiaron pacientes de marzo del 2015 a octubre del 2015 de la consulta de segmento anterior del hospital nuestra señora de la luz I.A.P. sometidos a facoemulsificación de al menos un mes del postquirúrgico al momento del interrogatorio.

METODOLOGÍA

Se realizó una encuesta sobre disfotopsias a pacientes pseudofacos operados de más de un mes y que cumplieran con los criterios de inclusión.
Anexo 1

A todos los pacientes que entraban en el estudio se les solicitó refracción, aberrometría wavescan^R, topografía corneal pentacam^R, campimetría cinética octopus^R y se midió mediante OCT VISANTER^R la distancia entre la cara posterior del iris y la superficie anterior de la lente.

Se llevó a cabo la recolección de los datos en el departamento de segmento anterior de la FHNSL I.A.P.

Los pacientes que presentaron disfotopsias negativas se dividieron según el lente intraocular colocado: monofocales esféricos, monofocales esféricos tóricos y multifocales.

Del estudio aberrométrico se tomó en cuenta la aberración esférica total, trefoil y coma, así como el tamaño pupilar.

Del campo visual se tomaron 3 puntos temporales del ojo estudiado derecho o izquierdo: 45° o 135° denominado temporal-superior, 0° o 180° denominado temporal-temporal y 225° o 315° denominado temporal-inferior.

El análisis estadístico se realizó mediante prueba no paramétrica de correlación de Spearman y se determinó si existían diferencias estadísticamente significativas ($p < 0,05$) entre campo visual, aberración esférica, coma, trefoil, la distancia iris-lente y disfotopsias negativas.

Se determinó la calidad de visión mediante la encuesta realizada por nosotros.

Para el estudio estadístico se utilizó el programa GraphPad Prism 5^R.

CONSIDERACIONES ÉTICAS

El trabajo de investigación presentado anteriormente, cumple con las consideraciones en investigaciones en humanos de la Declaración de Helsinki de la Asociación Médica Mundial de 1975, cuya misión es la de proteger la salud de la población. Basándonos en su apartado número C: PRINCIPIOS APLICABLES CUANDO LA INVESTIGACIÓN MÉDICA SE COMBINA CON LA ATENCIÓN MÉDICA. Según esta declaración “El médico puede combinar la investigación médica con la atención médica, sólo en la medida en que tal investigación acredite un justificado valor potencial preventivo, diagnóstico o terapéutico.” ESTE PROTOCOLO FUE SOMETIDO A LOS COMITÉS DE ÉTICA EN INVESTIGACIÓN E INVESTIGACIÓN DE LA FUNDACIÓN HOSPITAL NUESTRA SEÑORA DE LA LUZ.

FACTIBILIDAD

Este protocolo de investigación se consideró factible ya que se realizó mediante la revisión de expedientes clínicos, sin implicación de gastos para el paciente, exentándole los estudios realizados.

RECURSOS HUMANOS, FÍSICOS Y FINANCIEROS

Recursos Humanos Dra. Rosa María Pacheco Zavala. Residente de Tercer Año de Oftalmología de FHNSL. Dr. Oscar Guerrero Berger. Médico adscrito al departamento de Segmento Anterior.

Recursos Físicos. Expedientes clínicos, instalaciones de consultorios del FHNSL.

Recursos Financieros. Previa autorización por dirección médica se exentaron los estudios de campimetría octopus, Pentacam y aberrometría wavescan.

CRONOGRAMA ACTIVIDADES



FUNDACION HOSPITAL
NUESTRA SEÑORA DE LA LUZ I.A.P.

Disfopsias negativas en pacientes pseudofacos bilaterales

ACTIVIDADES/ MESES	MARZO				ABRIL				MAYO				JUNIO				JULIO				AGOSTO/SEPTIEMBRE				
	1	2	3	4	1	2	3	4	1	2	3	4	1	2	3	4	1	2	3	4	1	2	3	4	
SELECCION DEL TEMA	X	X	X	X	X																				
REVISION DE LA LITERATURA			X	X	X																				
ELECCION DE LA LITERATURA			X	X	X																				
ELABORACION DEL PROTOCOLO				X	X																				
PRESENTACION DEL PROTOCOLO EN DEPTO. SEGMENTO ANTERIOR									X																
PRESENTACION JEFATURA ENSEÑANZA									X																
OBTENCION DE LOS DATOS									X	X	X	X	X	X	X	X	X	X	X	X	X	X	X		
CAPTURA Y PROCESAMIENTO DE LA INFORMACION									X	X	X	X	X	X	X	X	X	X	X	X	X	X	X		
ANALISIS ESTADISTICO, RESULTADOS PRELIMINARES																	X	X	X	X	X	X	X		
FINALIZACION DEL PROTOCOLO DE INVESTIGACION																							X		
PRESENTACION FINAL																							X		
EVALUACION																							X		

RESULTADOS

Se realizó el cuestionario a 105 pacientes de los cuales se eliminaron 31 por no ser candidatos al estudio o por no completar todos los estudios.

Se obtuvieron un total de 74 pacientes de los cuales 48 (64.8%) fueron mujeres y 26 hombres (35.13%), el rango de edad fue de 44 a 60 años con una media de 64.82 años. De los 74 pacientes 29 (39.18%) presentaron disfotopsias negativas en algún momento posterior a la cirugía, en 13 (17.5%) persistían al momento del interrogatorio el cual fue entre el 1º y 3er mes, en el resto desaparecieron en las primeras dos semanas. **Ver tabla 1**

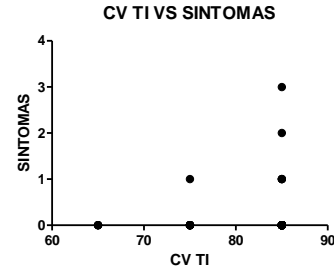
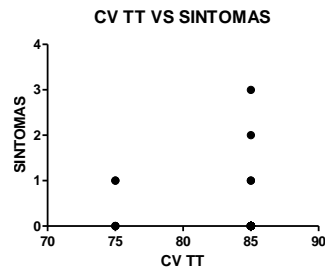
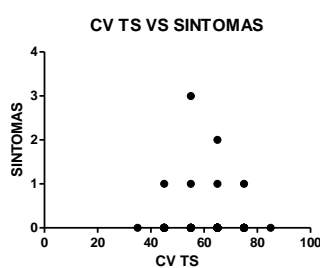
Tabla 1 VALORES DEMOGRÁFICOS	
EDAD	44-60 años (64.82+/10.41)
SEXO	Femenino 48 (64.8%) Masculino 26 (35.13%)
DISFOTOPSIAS NEGATIVAS	29 (39.18%)

Los lentes analizados fueron 68 monofocales esféricos, 3 monofocales esféricos tóricos y 3 multifocales esféricos. **Ver tabla 2**

Tabla 2. TIPO DE LENTE		DISFOTOPSIAS NEGATIVAS
MONOFOCALES ASFÉRICOS	SN60WF ^R 49 (66.2%)	17 (34.6%)
	Focus ^R 8(10.8%)	3 (37.5%)
	Asphina ^R 11 (14.9%)	6 (54.5%)
MONOFOCALES TÓRICOS ASFÉRICOS	AT Torbi ^R 3 (4%)	0
MULTIFOCALES	Restor ^R 3 (4%)	3 (100%)

Respecto al análisis campimétrico correlacionado con los síntomas se muestra en las siguiente **tabla 3**

Tabla 3. CAMPO VISUAL ANÁLISIS DISFOTOPSIAS NEGATIVAS	
TEMPORAL-SUPERIOR	<p>Spearman r -0.05220</p> <p>Intervalo de confianza -0.2955 a 0.1974</p> <p>Valor de p 0.3374</p>
TEMPORAL-TEMPORAL	<p>Spearman r -0.2966</p> <p>Intervalo de confianza -0.5065 a -0.05341</p> <p>Valor de p 0.0074</p>
TEMPORAL-INFERIOR	<p>Spearman r -0.05366</p> <p>Intervalo de confianza -0.1960 a 0.2968</p> <p>Valor de p 0.3331</p>



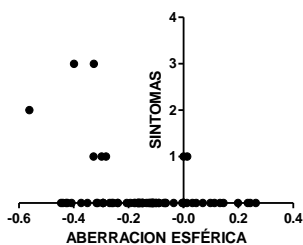
En cuanto al sector temporal superior y temporal inferior no hubo diferencia significativa respecto a los síntomas y el campo visual, sin embargo se encontró un

valor estadísticamente significativo en el campo temporal-temporal con una p de 0.0074.

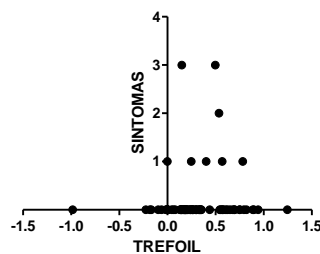
En lo que respecta al análisis aberrométrico se encontró una diferencia estadísticamente significativa para las aberraciones esféricas y disfotopsias negativas, no así en trefoil ni coma.

Tabla 4. ABERRACIONES Y ANÁLISIS DISFOTOPSIAS NEGATIVAS	
ABERRACION ESFÉRICA	Spearman r -0.2482 Intervalo de confianza -0.4540 a -0.01724 Valor de p 0.0153
TREFOIL	Spearman r 0.1019 Intervalo de confianza -0.1332 a 0.3262 Valor de p 0.1905
COMA	Spearman r 0.06083 Intervalo de confianza -0.1736 a 0.2887 Valor de p 0.3008

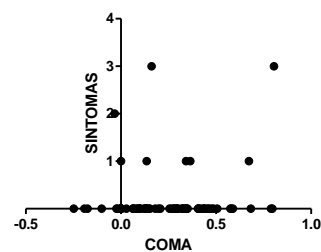
ABERRACION ESFERICA VS SINTOMAS



TREFOIL VS SINTOMAS



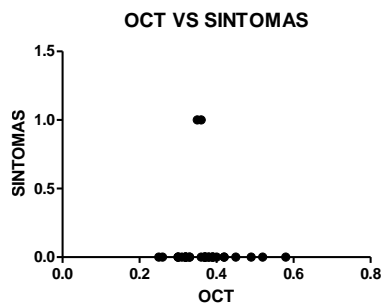
COMA VS SINTOMAS



La correlación entre la distancia iris-lente y pacientes con disfotopsias negativas, no se encontró un valor estadístico. Ver Tabla 6

**Tabla 5. OCT VISANTE ANÁLISIS
DISFOTOPSIAS NEGATIVAS**

Distancia entre cara posterior de iris y cara anterior de la lente Spearman r -0.06628
Intervalo de confianza -0.4201 a 0.3050
Valor de p 0.3616



En cuanto a la calidad visual para ningún paciente fue molesto el tener disfotopsias negativas.

DISCUSIÓN

Con el advenimiento de nuevas tecnologías, los pacientes que buscan una cirugía de catarata día con día se han hecho más exigentes con los resultados visuales en cuanto a cantidad y calidad, las disfotopsias negativas son un fenómeno óptico que afectan la calidad de visión que en la mayoría de los pacientes se quita sin dejar complicaciones, pero hay reportes en que es necesario cambiar el lente intraocular pues son intolerables para los pacientes.⁸

La incidencia reportada va del 15.2% al primer día de operado, hasta el 2.4% a los 2 a 3 años, en nuestro estudio se encontró una incidencia del 39.18% en las primeras dos semanas de operado. En ninguno de los casos fue necesario retirar el lente intraocular.¹

Se observó mayor incidencia de disfotopsias en las lentes multifocales (Restor^R) de alto índice de refracción (1.55) y de material acrílico hidrofóbico, aunque fue una muestra pequeña, los lentes monofocales esféricos tóricos de acrílico hidrofílico 25% con superficie hidrofóbica (AT Torbi^R) de menor índice de refracción (1.46) que los previos, no presentaron disfotopsias.

Sin embargo las lentes monofocales esféricos de acrílico hidrofílico 25% con superficie hidrofóbica (Asphina^R) de IR 1.46 presentaron mayor número de disfotopsias que los de acrílico hidrofóbico de alto índice de refracción 1.55 (Acrysof IQ^R, Focus^R), comparado con otros estudios donde reportan una mayor tasa de disfotopsias negativas en los pacientes que tiene un lente de alto índice de refracción.²

No ha habido reportes en cuanto a la relación de las disfotopsias negativas con las aberraciones de alto orden, en nuestro estudio se encontró una relación negativa en las aberraciones esféricas.

La distancia entre la cara posterior del iris y la superficie anterior del lente no se relacionó significativamente en presentar mayor porcentaje de disfotopsias negativas, ya reportado previamente con el uso de la ultrabiomicroscopía.¹⁰

Por último el campo visual se encontró una ligera reducción en el sector temporal, no reportado con anterioridad.

CONCLUSIÓN

El comportamiento clínico de las disfotopsias es la aparición en las primeras semanas posterior a la cirugía de catarata y la tendencia a desaparecer en las primeras 2 a 4 semanas.

Presente en lentes de alto índice de refracción, localizados en bolsa capsular.

Aberrométricamente con cambios significativos en la aberración esférica y campimétricamente en el sector temporal del campo visual se encuentra una ligera reducción.

Es necesario mayor cantidad de pacientes y variedad de lentes.

ANEXO 1.



CUESTIONARIO PARA DISFOTOPSIAS EN PACIENTES PSEUDOFACOS
PROTOCOLO DE INVESTIGACIÓN - SEGMENTO ANTERIOR

A ser llenado por entrevistador

Expediente:

Sexo:

Edad:

Fecha de cirugía:

Tipo de LIO:

AV:

Rfx:

Nombre:

Teléfono/celular:

Instrucciones: Marque con una X su respuesta.

1. EN LO QUE RESPECTA A SU VISIÓN ACTUAL ¿ESTA SATISFECHO(A)?

SÍ

NO

2. DESPUÉS DE SU CIRUGÍA, ¿ALGUNA VEZ NOTÓ FLASHES, LÍNEAS O HALOS LUMINOSOS QUE NO HABÍA NOTADO ANTES?

SÍ

NO

3. ¿HAN DESAPARECIDO ESTOS FLASHES, LÍNEAS O HALOS LUMINOSOS?

SÍ

CASI POR COMPLETO

NO

DESDE HACE _____ DÍAS _____ SEMANAS _____ MESES _____ AÑOS

4. ¿QUÉ TAN MOLESTO ES?

MUY MOLESTO (INCAPACITANTE)

MOLESTO

POCO MOLESTO

NO ES MOLESTO

5. DESPUÉS DE SU CIRUGÍA, ¿ALGUNA VEZ NOTÓ UNA SOMBRA O MEDIA LUNA OSCURA A LOS LADOS DE SU VISIÓN?

SÍ

NO

6. ¿HA DESAPARECIDO ESTA SOMBRA O MEDIA LUNA OSCURA?

SÍ

CASI POR COMPLETO

NO

DESDE HACE _____ DÍAS _____ SEMANAS _____ MESE _____ AÑOS

7. ¿QUÉ TAN MOLESTO ES?

MUY MOLESTO (INCAPACITANTE)

MOLESTO

POCO MOLESTO

NO ES MOLESTO

POR FAVOR, ENTREGUE ESTA ENCUESTA AL MÉDICO QUE LO(A) REVISE. GRACIAS

REFERENCIAS

1. Holladay J, Zhao H, Reisin C, Negative dysphotopsia: The enigmatic penumbra, J Cataract Refract Surg 2012; 38:1251-1265
2. Radford S, Carlsson A, Barret G, Comparasion of pseudophakic dysphotopsia with Akreos and SN60-AT intraocular lenses, J Cataract Refract Surg 2007; 33:88-93
3. Cooke D, Negative dysphotopsia after temporal corneal incisions, J Cataract Refract Surg 2010; 36: 671-672
4. Osher R, Differentiating transient and permanent negative dysphotopsia, J Cataract Refract Surg 2008: 34: 1699-1707
5. Masket S, Fram N, Etiology of negative dysphotopsia, J Cataract Refract Surg, 2013, 38; 485-486
6. Weinstein A, Surgical experience with pseudophakic negative dysphotopsia, J Cataract Refract Surg 2012; 38:561
7. Burke T, Benjamin L, Sulcus-fixated intraocular lens implantation fot the management of negative dysphotopsia, J Cataract Refract Surg 2014; 40:1469-1472
8. Cooke D, Kaski S, Platt L, Resolution of negative dysphotopsia after laser anterior capsulotomy, J Cataract Refract Surg 2014; 39:1107-1109
9. Masket S, Fram N, Pseudophakic negative dysphotopsia: Surgical management and new theory of etiology, J Cataract Refract Surg 2011; 37:1199-1207
10. Davison J, Positive and negative dysphotopsia in patients with acrylic intraocular lenses, J Cataract Refract Surg 2000; 26:1346-1355