



UNIVERSIDAD NACIONAL AUTÓNOMA DE MÉXICO



DIVISIÓN DE ESTUDIOS DE POSGRADO E INVESTIGACION.

FACULTAD DE MEDICINA

INSTITUTO MEXICANO DEL SEGURO SOCIAL

DELEGACIÓN No. 3 DEL DISTRITO FEDERAL

UMAE HOSPITAL DE ESPECIALIDADES

“DR. BERNARDO SEPÚLVEDA GUTIÉRREZ”

CMN SIGLO XXI

HALLAZGOS POR IMAGEN EN LA ESPONDILODISCITIS DE COLUMNA
DORSOLUMBAR POR RESONANCIA MAGNÉTICA EN LA UMAE DE
ESPECIALIDADES CMN SXXI “DR. BERNARDO SEPÚLVEDA G.”

NUMERO DE REGISTRO

R-2016- 3601- 26

TESIS QUE PRESENTA

DR. RAUL HERMILO CASTRO PEREZ¹

PARA OBTENER EL DIPLOMA EN LA ESPECIALIDAD DE

RADIOLOGÍA E IMAGEN

ASESOR

DR. SERGIO MARTÍNEZ GALLARDO²

JEFE DE LA RESONANCIA MAGNETICA UMAE

HOSPITAL DE ESPECIALIDADES CMN SIGLO XXI

MEXICO, D.F.

FEBRERO 2016



Universidad Nacional
Autónoma de México



UNAM – Dirección General de Bibliotecas
Tesis Digitales
Restricciones de uso

DERECHOS RESERVADOS ©
PROHIBIDA SU REPRODUCCIÓN TOTAL O PARCIAL

Todo el material contenido en esta tesis esta protegido por la Ley Federal del Derecho de Autor (LFDA) de los Estados Unidos Mexicanos (México).

El uso de imágenes, fragmentos de videos, y demás material que sea objeto de protección de los derechos de autor, será exclusivamente para fines educativos e informativos y deberá citar la fuente donde la obtuvo mencionando el autor o autores. Cualquier uso distinto como el lucro, reproducción, edición o modificación, será perseguido y sancionado por el respectivo titular de los Derechos de Autor.

HOJA DE RECOLECCIÓN DE FIRMAS

DRA. DIANA G. MÉNEZ DIAZ
JEFE DE DIVISION DE EDUCACION EN SALUD
UMAE HOSPITAL DE ESPECIALIDADES CMN SIGLO XXI

DR. FRANCISCO JOSÉ AVELAR GARNICA
PROFESOR TITULAR DEL CURSO DE ESPECIALIZACION EN
RADIOLOGÍA E IMAGEN
UMAE HOSPITAL DE ESPECIALIDADES CMN SIGLO XXI

DR. SERGIO MARTINEZ GALLARDO
JEFE DE LA RESONANCIA MAGNETICA DE LA
UMAE HOSPITAL DE ESPECIALIDADES CMN SIGLO XXI

MÉXICO
GOBIERNO FEDERAL



Dirección de Prestaciones Médicas
Unidad de Educación, Investigación y Políticas de Salud
Coordinación de Investigación en Salud



Dictamen de Autorizado

Comité Local de Investigación y Ética en Investigación en Salud 3601 con número de registro 13 CI 09 015 184 ante COFEPRIS
HOSPITAL DE ESPECIALIDADES DR. BERNARDO SEPULVEDA GUTIERREZ, CENTRO MEDICO NACIONAL SIGLO XXI,
D.F. SUR

FECHA 19/02/2016

DR. SERGIO MARTINEZ GALLARDO

P R E S E N T E

Tengo el agrado de notificarle, que el protocolo de investigación con título:

"HALLAZGOS POR IMAGEN EN LA ESPONDILODISCITIS DE COLUMNA DORSOLUMBAR POR RESONANCIA MAGNÉTICA EN LA UMAE DE ESPECIALIDADES CMN SXXI "DR. BERNARDO SEPULVEDA G."

que sometió a consideración de este Comité Local de Investigación y Ética en Investigación en Salud, de acuerdo con las recomendaciones de sus integrantes y de los revisores, cumple con la calidad metodológica y los requerimientos de Ética y de investigación, por lo que el dictamen es **A U T O R I Z A D O**, con el número de registro institucional:

Núm. de Registro
R-2016-3601-26

ATENTAMENTE

DR. (A). CARLOS FREDY CUEVAS GARCÍA

Presidente del Comité Local de Investigación y Ética en Investigación en Salud No. 3601

IMSS

SEGURIDAD Y SOLIDARIDAD SOCIAL

AGRADECIMIENTOS

Dedico esta tesis a mis profesores, el Dr. Francisco J. Avelar, Dr. Sergio Martínez, por su paciencia y enseñanza en el aprendizaje de la investigación.

A mi esposa e hijos y en especial al Dr. Roberto Sotelo Robledo.

INDICE

RESUMEN.....	
I. ANTECEDENTES.....	10
II. JUSTIFICACION	20
III. PLANTEAMIENTO DEL PROBLEMA	20
IV. HIPOTESIS.....	20
V. OBJETIVO GENERAL.....	21
VI. OBJETIVOS ESPECIFICOS.....	21
VII. METODOLOGIA.....	21
VIII. CONSIDERACIONES ETICAS.....	23
IX. DEFINICION DE LAS VARIABLES.....	23
X. RESULTADOS.....	23
XI. DISCUSION.....	29
XII. CONCLUSION	31
XIII. ANEXOS.....	32
XIV. BIBLIOGRAFIA.....	34

DATOS DEL ALUMNO	
Apellido Paterno Apellido Materno Nombre Universidad Facultad o escuela Carrera No. De cuenta	Castro Pérez Raúl Hermilo Universidad Nacional Autónoma de México Facultad de Medicina Radiología e Imagen 98803994
DATOS DEL ASESOR	
Apellido Paterno Apellido Materno Nombre (s)	Martínez Gallardo Sergio
DATOS DE LA TESIS	
Título: No. de paginas Año: NUMERO DE REGISTRO	“HALLAZGOS POR IMAGEN EN LA ESPONDILODISCITIS DE COLUMNA DORSOLUMBAR POR RESONANCIA MAGNÉTICA EN LA UMAE DE ESPECIALIDADES CMN SXXI “DR. BERNARDO SEPÚLVEDA G.” 34 2015 R- 2016-3601- 26

I. RESUMEN

TÍTULO:

“HALLAZGOS POR IMAGEN EN LA ESPONDILODISCITIS DE COLUMNA DORSOLUMBAR POR RESONANCIA MAGNÉTICA EN LA UMAE DE ESPECIALIDADES CMN SXXI “DR. BERNARDO SEPÚLVEDA G.”

ANTECEDENTES:

La espondilodiscitis representa entre el 2 y el 7% de todos los casos de infección ósea. Existen factores predisponentes que pueden ser locorreionales: sistema de vascularización vertebral, enfermedad degenerativa artrósica, trauma raquídeo, infección genital o urinaria. Además, pueden ser secundarias a inoculación directa por cirugía espinal o trauma penetrante. Aunque el espectro microbiológico es muy amplio, predominan las infecciones piógenas producidas por *Staphylococcus aureus*, y son menos frecuentes formas específicas como la tuberculosa o la brucelar. La espondilitis piógena compromete la médula espinal en un segmento con dos cuerpos vertebrales. Típicamente se observa hipointenso en la secuencia T1, con pérdida en la definición de la lámina terminal y del cuerpo vertebral adyacente, con alta intensidad en la secuencia T2. Actualmente es poco estudiado esta patología en nuestro país y en nuestro centro no contamos con registros, ante esto nace la inquietud de la presente tesis.

OBJETIVO: Determinar los hallazgos por imagen en columna dorsolumbar secundarios a espondilodiscitis por resonancia magnética en la UMAE de Especialidades CMN SXXI “Dr. Bernardo Sepúlveda G.”

MATERIAL Y METODOS: Se realizará un retrospectivo, transversal de la población que cuente con el diagnóstico de Espondilodiscitis en la UMAE Hospital de Especialidades “Dr. Bernardo Sepúlveda G.” y que se hayan realizado un estudio de resonancia magnética de Enero de 2005 a Agosto de 2015. Las variables sociodemográficas a analizar son sexo y edad. Los estudios de imagen que fueron sometidos los pacientes son con Resonancia magnética de columna dorsolumbar (Resonador Siemens Symphony 1.5 T).

CONCLUSION

Con los hallazgos demostrados podemos concluir que la Espondilodiscitis es una patología frecuente en el que la DM y la ERC son las comorbilidades mas prevalentes con un impacto directo en el desarrollo de la Espondilodiscitis y altamente frecuentes en nuestro centro.

AUTORES

Tutor Clínico: Dr. Sergio Martínez Gallardo. Médico radiólogo. Jefe del servicio de resonancia magnética de la UMAE de Especialidades CMN SXXI “Dr. Bernardo Sepúlveda G”.

Investigador Principal: Dr. Raúl Hermilo Castro Pérez Médico radiólogo.

SERVICIO

Servicio de Imagenología de la UMAE Hospital de Especialidades “Dr. Bernardo Sepúlveda Gutiérrez” del Centro Médico Nacional Siglo XXI, del Instituto Mexicano del Seguro Social.

I. ANTECEDENTES:

La infección de la columna espinal es rara, y generalmente es reconocida y tratada de manera tardía. La Espondilodiscitis es la osteomielitis de la columna y puede causar síntomas severos.

Esto es definido como una infección acompañada por la destrucción del cuerpo vertebral, comenzando en los platillos vertebrales, con involucro secundario de los discos intervertebrales. El término “Espondilodiscitis” significa de manera primaria la infección del disco intervertebral por un patógeno, con una infección secundaria del cuerpo vertebral adyacente.

La osteomielitis vertebral generalmente ocurre como resultado de una siembra hematógena de uno o más cuerpos vertebrales proveniente de un foco distante. La infección puede involucrar los discos intervertebrales adyacentes, cuales no muestran con aporte sanguíneo directo (adultos).

La osteomielitis vertebral es una enfermedad primaria del adulto, en la mayoría de los casos ocurre en pacientes mayores a 50 años. La incidencia incrementa con la edad. Los hombres son afectados aproximadamente dos veces más que la mujer en la mayoría de los casos, la razón aun no es entendida.

Es difícil obtener información de la incidencia de osteomielitis vertebral. En dos estudios publicados en 1979 y 2001, la incidencia de osteomielitis espinal es estimada en 1:250 000 y 1:450 000 de manera respectiva. La incidencia de osteomielitis es comúnmente incrementada por los siguientes motivos:

- Incremento en las tasas de bacteriemia debido a dispositivos intravasculares y otras formas de instrumentación, un incremento proporcional de osteomielitis vertebral es relacionado a los cuidados de la salud post procedimiento (un tercio de los casos nuevos).

- Incremento de la edad de la población
- Incremento en el número de pacientes en terapia de reemplazo renal
- Incremento en el número de pacientes bajo medicación inmunosupresora.

Otros estudios han reportado a la espondilodiscitis u osteomielitis vertebral representa entre el 2 y el 7% de todos los casos de infección ósea, con una mayor incidencia en adultos entre los 60 y 70 años.

MECANISMO DE INFECCIÓN. Las bacterias pueden llegar al hueso vertebral por tres rutas básicas:

- Diseminación hematológica de un foco distante o infección
- Inoculación directa de un trauma, procedimiento diagnóstico invasivo espinal o cirugía espinal
- Diseminación contigua de infección adyacente de tejidos blandos

Un origen hematológico o contiguo por diseminación incluye el tracto urinario, piel y tejidos blandos (Ej. Uso de drogas intravenosas), infección de tracto respiratorio, infección de sitio de catéter, infección post operativa ósea, endocarditis e infección dental. En muchos de los casos, de cualquier manera el sitio primario de infección no puede ser identificado.

Causas menos comunes incluyen infecciones nativas o valvulares protésicas, diseminación directa de ruptura de esófago, absceso diverticular o renal, e infección aortica.

La osteomielitis vertebral ha sido reportada como una complicación de punción lumbar, mielografía, aortografía translumbar, quimionucleosis, discografía, inyección de esteroide articular, colocación de catéter epidural e inyección de esteroide epidural.

Diseminación hematológica. La diseminación hematológica es la causa más común de la osteomielitis osteovertebral. El hueso adulto es abundante, la medula espinal

es vascularizada por flujo de nutrientes de la arteria espinal posterior. Con la edad, estos vasos desarrollan progresivamente una morfología en sacacorcho que predispone a la diseminación hematológica.

Organismos transportados por vía sanguínea pueden filtrarse aleatoriamente a la cavidad medular de la vertebra pudiendo producir de manera espontánea infección local supurativa. El inicio de infección puede ser facilitado por trauma previo reciente con disrupción de la arquitectura normal.

Las arterias segmentarias nutren la vertebra, generalmente se bifurcan para nutrir dos platillos vertebrales adyacentes contiguos a la vertebral. Por lo tanto, la osteomielitis hematológica generalmente causa destrucción del hueso en dos cuerpos vertebrales adyacentes y en el disco intervertebral correspondiente. Los cuerpos vertebrales lumbares son generalmente involucrados seguidos de torácicos y de manera menos común cervicales. La osteomielitis hematológica sacral es rara.

Diseminación contigua

La diseminación contigua de la infección puede ocurrir de tejidos que están adyacentes a la columna, como la aorta, esófago o intestino. En cada caso, la extensión es facilitada por la ausencia de placas cartilaginosas o capas de hueso compacto subcondral.

La osteomielitis sacra ocurre de manera común como una complicación de una úlcera sacra, aunque puede seguir a una infección pélvica, trauma y/o cirugía.

Extensión de la infección

La extensión de la infección posteriormente puede conducir a un absceso epidural, absceso subdural o meningitis. La extensión de la infección anterior o lateralmente puede llevar a un absceso paravertebral, retrofaríngeo, mediastinal, subfrénico, retroperitoneo o de psoas.

El desarrollo de un absceso epidural o paravertebral es común en el cuadro de infección gran positiva más que gram negativa. Además la infección vertebral torácica puede extenderse al espacio pleural produciendo un empiema.

La infección puede ocurrir en elementos espinales más que en el cuerpo vertebral incluyendo el proceso espinoso posterior, facetas articulares, pedículos y raramente el proceso odontoides.

Microbiología

La mayoría de los pacientes cuentan con una infección monomicrobial. La causa más común de la osteomielitis vertebral es el *Staphylococcus aureus*, quien cuenta con más del 50% de casos en las series reportadas en países desarrollados. La importancia relativa del *S. aureus* meticilino resistente como causa de osteomielitis vertebral ha incrementado como la proporción de que el *S. aureus* se ha vuelto resistente a meticilina.

Otras causas de osteomielitis vertebral son.

- Bacilos entéricos gran negativos principalmente posteriores a instrumentación del tracto urinario
- *Pseudomona aureuginosa* y *Cándida*, frecuentemente asociadas con sepsis por acceso intravascular o uso de drogas.
- *Streptococo* grupo B y G hemolítico, especialmente en pacientes con diabetes mellitus.
- Infección tuberculosa
- Brucelosis

Las vías de infección son la diseminación hematogena –que es la forma más frecuente– o las secundarias a un foco de vecindad.¹ Además, pueden ser secundarias a inoculación directa por cirugía espinal o trauma penetrante, en donde los patógenos llegan a la médula anterógradamente a través de las arteriolas nutrientes de los cuerpos vertebrales o por vía retrógrada a través de los

plexos venosos paravertebrales o de Batson. La infección inicia en la parte anterior del cuerpo vertebral y se prolonga a través de los espacios medulares al resto de la vértebra y, posteriormente, hacia el disco y de ahí a la vértebra contigua.²

Desde el tejido vertebral, la infección puede extenderse y producir graves complicaciones, como absceso epidural o compresión medular.⁴

En un estudio realizado en Vigo, España, en un periodo comprendido entre 1978 y 2005, se revisaron 76 historias de pacientes diagnosticados con espondilodiscitis infecciosa, que correspondieron con 29 casos de espondilodiscitis tuberculosa y 47 de tipo no tuberculosa, sin casos de etiología fúngica; se evidenció un aumento en el tiempo de los casos no tuberculosos, siendo estos mayormente provocados por *Staphylococcus aureus*, en un 66%. El género estreptococo fue causante del 13% de los casos. El segmento L5-S1 estuvo involucrado en ocho casos de espondilitis no tuberculosa, contra ningún caso tuberculoso.⁵ La espondilodiscitis en fases iniciales es un cuadro larvado que requiere cierto grado de sospecha para ser diagnosticado de forma precoz. La detección y el tratamiento de la espondilodiscitis previenen situaciones de discapacidad futuras: dolor crónico, inestabilidad y colapso vertebral, neuropatía/mielopatía compresiva, disminución de la movilidad, etcétera.⁶

La espondilitis piogénica compromete la médula espinal en un segmento con dos cuerpos vertebrales. Típicamente, se observa hipointenso en la secuencia T1, con pérdida en la definición de la lámina terminal y del cuerpo vertebral adyacente, con alta intensidad en la secuencia T2.² La resonancia magnética es la modalidad de preferencia para valorar la infección espinal. Las ventajas de este método incluyen la directa evaluación de la médula ósea y, simultáneamente, de las estructuras neurales.

Condiciones tales como enfermedad degenerativa, espondiloartropatía inflamatoria, espondiloartropatía asociada con hemodiálisis, artropatía neuropática, osteocondrosis intervertebral erosiva y, ocasionalmente, neoplasias

espinales presentan cambios de intensidad que pueden ser confundidos con infección.⁷

Otra ventaja de la resonancia magnética es que permite diagnosticar inflamación de tejidos blandos paravertebrales y formación de abscesos.⁸ La gammagrafía ósea es sensible y accesible, aunque puede dar falsos negativos en los primeros días de enfermedad. Sus hallazgos no son específicos para infección, trauma o tumor. Un estudio reveló 92% de sensibilidad y 50% de especificidad para el diagnóstico de espondilodiscitis infecciosa.⁸ En un estudio practicado en conejos, se demostró que en caso de infección controlada por *Staphilococcus aureus*, hubo incremento en el grado de realce de las vértebras infectadas en el 100% de los casos tras inyección de sustancia ultrasuperparamagnética para comprobar la presencia de macrófagos y, por consiguiente, de proceso inflamatorio.⁹

En el diagnóstico diferencial de los procesos infecciosos bacterianos, hay otras entidades como la tuberculosis y la brucelosis. En la brucelosis, los hallazgos característicos incluyen predilección por la columna lumbar baja (68% de las lesiones), destrucción ósea limitada a las láminas terminales, colapso vertebral y tejido de granulación o edema de partes blandas (en más del 90% de casos). Por resonancia magnética, se encuentra incremento difuso de señal en la vértebra y discos. La espondilitis tuberculosa es caracterizada por predilección de afectación por la columna dorsal en hasta el 73% de los casos, con destrucción y deformación en forma de “giba”, colapso discal y absceso paraespinal. Las lesiones tuberculosas que afectan la columna lumbar baja son difíciles de diferenciar de aquellas de la espondilitis por brucelosis.¹⁰

Características clínicas

Signos y síntomas

Las manifestaciones clínicas principales de la osteomielitis vertebral es dolor en espalda o cuello, el dolor es típicamente localizado al espacio del disco infectado y es exacerbado por la actividad física o la percusión del área afectada. El dolor puede radiar al abdomen, piernas, escroto y periné.

El dolor espinal comienza de manera insidiosa y progresivamente empeora sobre semanas a meses, En una serie de 64 pacientes con osteomielitis vertebral hematogena, la media de duración de los síntomas fue de 48 +- 40 días. El dolor generalmente empeora en la noche, y mejora con el reposo. El dolor puede ser ausente en pacientes con paraplejia.

Pacientes quienes la infección se extiende posteriormente al espacio epidural puede presentarse con características clínicas de un absceso epidural, esto generalmente consiste en un dolor severo y focal de espalda, seguido por radiculopatía, debilidad motora, cambios sensoriales y parálisis eventual. La fiebre es un hallazgo inconsistente.

Hallazgo de laboratorio. El conteo de leucocitos puede estar elevado o ser normal. La elevación en la tasa de sedimentación eritrocitaria, puede exceder 100mm/h y la proteína C reactiva es observada en más del 80% de los pacientes. Si ambos están elevados, pueden ser de utilidad en su seguimiento.

EVALUACIÓN DIAGNOSTICA

La osteomielitis vertebral podría ser sospechosa en un cuadro de dolor de espalda o cuello que empeora, especialmente con fiebre y/o presencia de infección sanguínea o endocarditis infecciosa. Esto pudiera ser sospechosa en pacientes con fiebre y síntomas neurológicos periféricos (con o sin dolor) y en pacientes con nuevo dolor de espalda o cuello seguidos de un episodio reciente de bacteremia por *S. aureus*.

La evaluación inicial de pacientes con sospecha de osteomielitis vertebral se comienza con una historia cuidadosa y un examen físico, pacientes deben ser interrogados por la presencia de reciente instrumentación dispositivos colocados, uso de drogas. El diagnostico inicial incluye marcadores de la inflamación (tasas de sedimentación eritrocitaria y proteína C reactiva) y cultivos (sangre y orina) seguido por imágenes de resonancia magnética de columna.

La evaluación de la cirugía es considerada para pacientes con déficit neurológicos, evidencia radiográfica de absceso epidural o paravertebral y/o compresión medular.

Herramientas diagnosticas

Las herramientas diagnosticas para osteomielitis vertebral incluyen cultivos (sangre y orina), estudios de imagen, y biopsia.

Cultivos microbiológicos. La sangre y el cultivo de orina pueden ser obtenidos en pacientes con sospecha de osteomielitis vertebral, siendo positivos hasta en un 50% de los casos.

En un cuadro de cultivo positivo para organismos gram positivos, la evaluación debe incluir endocarditis infecciosa en pacientes con enfermedad valvular subyacente y/o nuevo cuadro de falla cardiaca.

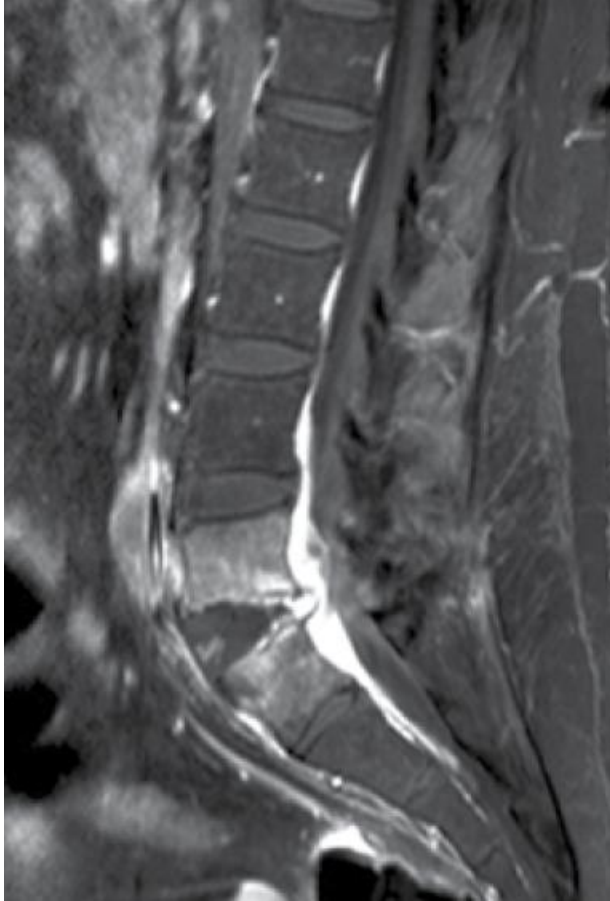
IMAGEN

La resonancia magnética es la técnica de imagen más sensible para el diagnostico de osteomielitis vertebral y absceso epidural. La TAC es una alternativa razonable como modalidad de imagen.

- La imagen de resonancia magnética es la técnica más sensible para el diagnostico de osteomielitis vertebral, los hallazgos típicos pueden incluir.
 - a) Disminución de la intensidad de señal en los cuerpos vertebrales y discos y pérdida de la definición del platillo vertebral (imagen en T1).
 - b) Incremento en la intensidad del disco intervertebral, menos común el incremento de la intensidad de señal (imagen en T2).
 - c) Reforzamiento con el medio de contraste del cuerpo vertebral y el disco

Reforzamiento en anillo del proceso paraespinal y epidural correlacionado con la formación del absceso, donde áreas homogéneas que refuerzan correlacionan con la formación de flegmón.

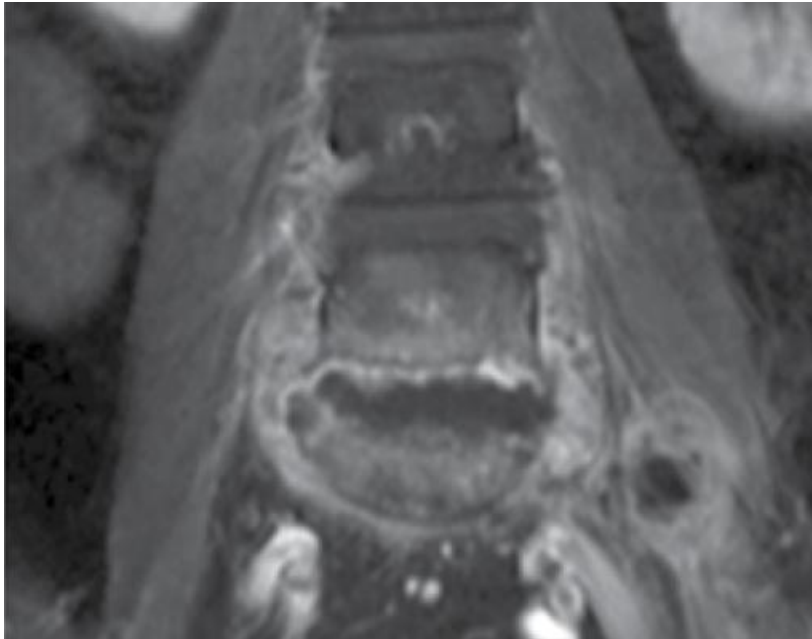
La osteomielitis raramente ocurre sin involucro del disco intervertebral. En casos en donde no existe involucro del disco, un diagnóstico erróneo de malignidad o fractura por compresión puede ser realizado.



T1 de columna lumbar en plano sagital, con medio de contraste intravenoso con saturación grasa donde se evidencia parte del colapso vertebral de L4 hacia anterior, extensión distal del disco intervertebral con reforzamiento de estructuras adyacentes por compromiso infeccioso.

Las anomalías de la resonancia magnética consistentes con osteomielitis pueden ser observadas previas a una placa anormal. En una revisión de 103 pacientes. La RM demostró cambios sugestivos de osteomielitis en 91% de pacientes con síntomas menores a dos semanas de duración y 96% en aquellos con síntomas mayores a dos semanas.

Los falsos negativos han sido reportados en pacientes con osteomielitis vertebral y absceso epidural, especialmente en aquellos con meningitis concurrente o con abscesos lineales largos de márgenes discretos. Los falsos positivos pueden ocurrir en infarto o fractura.



RM plano coronal en T1 con contraste con saturación grasa tras la aplicación del medio de contraste paramagnético donde se identifica colapso vertebral de columna lumbar, reforzamiento intenso de las zonas infectadas, cambios discales severos que condicionan extensión del proceso inflamatorio-infeccioso a músculos psoas.

Los hallazgos radiográficos en el cuadro de osteomielitis tuberculosa vertebral sobreponen con aquellos con cuadros de osteomielitis bacteriana. La extensión en los tejidos blandos tiende a ser más prominente en la TB de columna y en algunos pacientes con TB espinal cuentan con anomalías de los cuerpos vertebrales en ausencia de involucro del disco intervertebral.

II. JUSTIFICACIÓN

Ante lo expuesto previamente consideramos la importancia de contar con los principales hallazgos por imagen de la patología infecciosa vertebral y discal (Espondilodiscitis). Ya que aunque actualmente existe información publicada en nuestro país (38), nuestro centro no cuenta con dichos registros.

III. PLANTEAMIENTO DEL PROBLEMA:

La espondilodiscitis representa entre el 2 y el 7% de todos los casos de infección ósea. Existen factores predisponentes que pueden ser locorreionales: sistema de vascularización vertebral, enfermedad degenerativa artrósica, trauma raquídeo, infección genital o urinaria. Además, pueden ser secundarias a inoculación directa por cirugía espinal o trauma penetrante. Aunque el espectro microbiológico es muy amplio, predominan las infecciones piógenas producidas por *Staphilococcus aureus*, y son menos frecuentes formas específicas como la tuberculosa o la brucelar. La espondilitis piógena compromete la médula espinal en un segmento con dos cuerpos vertebrales. La resonancia magnética es actualmente considerada el estándar de oro para su valoración y de manera típica se observa hipointenso en la secuencia T1, con pérdida en la definición de la lámina terminal y del cuerpo vertebral adyacente, con alta intensidad en la secuencia T2. Actualmente es poco estudiado esta patología en nuestro país y en nuestro centro no contamos con registros, ante esto nace la inquietud de la presente tesis.

IV. HIPÓTESIS

La hipótesis que se propone es: determinar los hallazgos por imagen de la Espondilodiscitis por resonancia magnética en la UMAE de Especialidades CMN SXXI "Dr. Bernardo Sepúlveda G." en el periodo comprendido de Enero de 2005 a Agosto de 2015.

V. OBJETIVO GENERAL.

Determinar los hallazgos por imagen en Espondilodiscitis por resonancia magnética y tomografía en la UMAE de Especialidades CMN SXXI “Dr. Bernardo Sepúlveda G” en el periodo comprendido de enero de 2005 a agosto de 2015.

VI. OBJETIVOS ESPECIFICOS

- Registro de los datos clínicos y demográficos de los pacientes.
- Mediciones con la resonancia magnética de columna dorsolumbar: Dimensiones del absceso, características, comportamiento en las principales secuencias, extensión paravertebral, fractura por colapso asociada.
- Con los datos obtenidos se pretende conocer las características por imagen de las lesiones por espondilodiscitis, datos actualmente desconocidos en nuestro hospital.

VII. METODOLOGIA

1.- TIPO DE ESTUDIO:

DISEÑO DEL ESTUDIO.

Tipo. Se trató de un estudio retrospectivo.

De carácter. Transversal

Se trató de un estudio retrospectivo, transversal que se realizará en el servicio de Radiología e Imagen del Hospital de Especialidades “Dr. Bernardo Sepúlveda” del CMN SIGLO XXI en el periodo comprendido de enero de 2005 a agosto de 2015.

En pacientes derechohabientes del Hospital de Especialidades “Dr. Bernardo Sepúlveda” del CMN SIGLO XXI que cuenten con estudio de Resonancia magnética de columna dorsolumbar y que cuenten con el diagnóstico de espondilodiscitis.

Las variables sociodemográficas que se registraron fueron: género y edad. Los resultados se expresaran en promedio, desviación estándar o en medianas y rangos y frecuencias dependiendo de la distribución de los datos. Las pruebas estadísticas que se utilizaron para diferencia de grupos serán estudiados, con un valor estadístico significativo de $p < 0.05$.

MARCO MUESTRAL

POBLACIÓN FUENTE

Pacientes de la UMAE de Especialidades del CMN SXXI del IMSS, México DF. Que cuenten con el diagnóstico de Espondilodiscitis y que cuenten con en su expediente por imagen la realización de Resonancia magnética de columna dorsolumbar con un reporte validado en el sistema de información electrónico IMPAX. En el periodo comprendido de enero de 2005 a agosto de 2015.

TAMAÑO DE LA MUESTRA:

El tamaño de la muestra se calculó de acuerdo al tipo de estudio y estudios previos.

VIII. CONSIDERACIONES ETICAS

El presente trabajo se efecturá tomando en cuenta las recomendaciones emitidas por la declaración de Helsinki para estudios biomédicos y los parámetros establecidos por la SSA para la investigación biomédica en la República Mexicana en 1982. El estudio será revisado para su aprobación por el Comité Local de Investigación del Hospital de Especialidades del Centro Médico Nacional Siglo XXI.

IX. DEFINICIÓN DE LAS VARIABLES

- Espondilodiscitis. Cualitativa. Ordinal.
- Resonancia magnética de abdomen. Modalidad de imagen, que a través de secuencias como lo es T1 y T2 por pulsos de radiofrecuencia se obtienen imágenes de alta definición. Cualitativa. Ordinal.
- Osteomielitis.
- Sexo.
- Edad.

X. RESULTADOS

ASPECTOS SOCIODEMOGRAFICOS		
Sexo	No.	%
Hombre	20	44.4
Mujer	25	55.6
Enfermedad asociada		
Diabetes	9	20.0
ERC	9	20.0
Cáncer de colon	3	6.7
Cáncer de próstata	3	6.7
EVC	3	6.7
Cáncer gástrico	1	2.2
Cáncer de mama	1	2.2
Cáncer de ovario	1	2.2
Cáncer de páncreas	1	2.2
Cel peg pulm	1	2.2
Cx múltiples/larga estancia int hosp	1	2.2
Enf Susac	1	2.2

EPOC	1	2.2
Gangliocitoma	1	2.2
Neumonía intersticial	1	2.2
Osteosarcoma	1	2.2
Pancoast	1	2.2
Penfigo	1	2.2
Po Glioblastoma	1	2.2
Po Meningiomas	1	2.2
Polimiositis	1	2.2
Sarcoma de tejidos blandos	1	2.2
SD	1	2.2
Total	45	100.0

Se analizo una muestra de 45 p en la que el sexo femenino mostro una frecuencia de 55.6% (25p). Las comorbilidades presentes en nuestra población con Espondilodiscitis encontradas en la muestra fue la Diabetes Mellitus, la Enfermedad Renal Crónica ERC ambas con 20% de frecuencia (9c), el Cáncer de colon, Cáncer de próstata y el Evento vascular cerebral se presento en un 6.7% (3p).

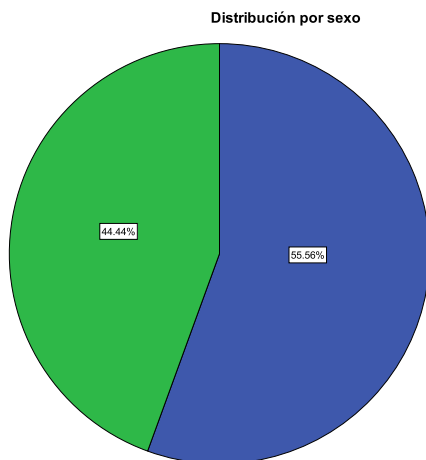


Grafico que representa la distribución por sexo. Mujer 55%
Hombre 44%

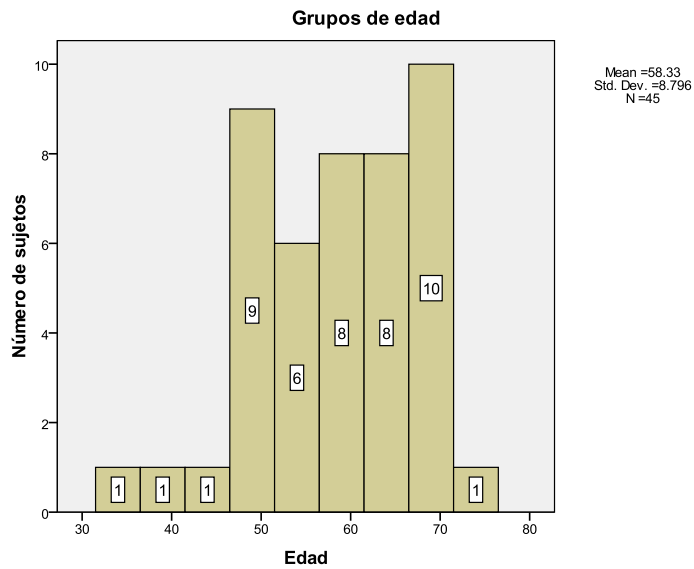


Grafico que representa rangos por edad. Media 58 años y el grupo con mayor afectación es la 6ª y 7ª década de la vida.

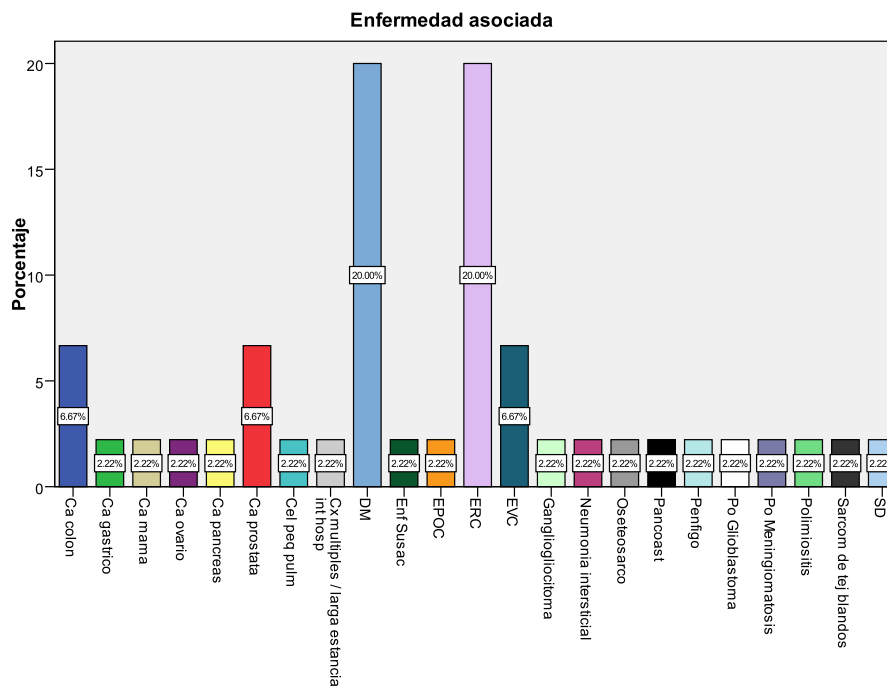


Grafico muestra la enfermedad asociada. DM, ERC son las comorbilidades más frecuentes en nuestra muestra. Ca colon, Ca próstata y el Evento vascular son el segundo grupo en orden de frecuencia.

Extensión		
bilateral	19	42.2
Derecha	16	35.6
Izquierda	10	22.2

Extensión Paravertebral		
Si	45	100.0
Fractura		
Si	23	51.1
No	22	48.9
Sitio de afectación		
Cervical	1	2.2
Lumbar	21	46.7
Torácica	23	51.1
Agente		
Burkholderia	1	2.2
E coli	9	20.0
Salmonella	1	2.2
Pseudomona	8	17.8
Estafilococo	23	51.1
Sin dato	3	6.7
Total	45	100.0

En la muestra analizada los estudios de imagen por resonancia magnética mostraron una extensión bilateral en 42% (19p), en su margen derecho 35.6% (16p) e izquierda 22.2% (10p). La presencia de extensión paravertebral se mostro en un 100% (45p) de los casos, la fractura vertebral por colapso fue presente en un 51% (23p). El sitio de mayor afectación fue la columna torácica 51.1% (23p), seguida de la columna lumbar 46.7% (21p) y por ultimo la columna cervical 2.2% (1p). El agente etiológico encontrado con mayor frecuencia posterior a la aspiración y su análisis fue el Estafilococo dorado en 51.1%(23p), seguido de E Colí en 20% (9p) y Pseudomona a 17.8% (8p).

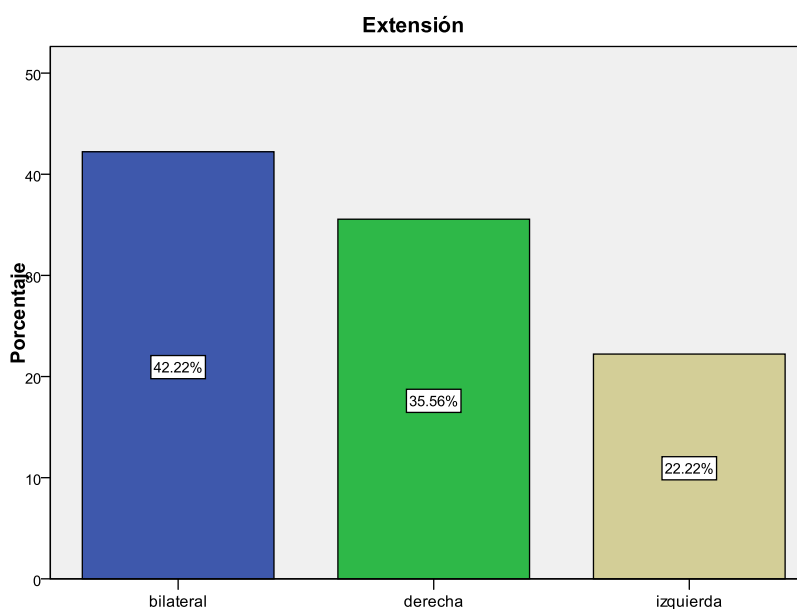
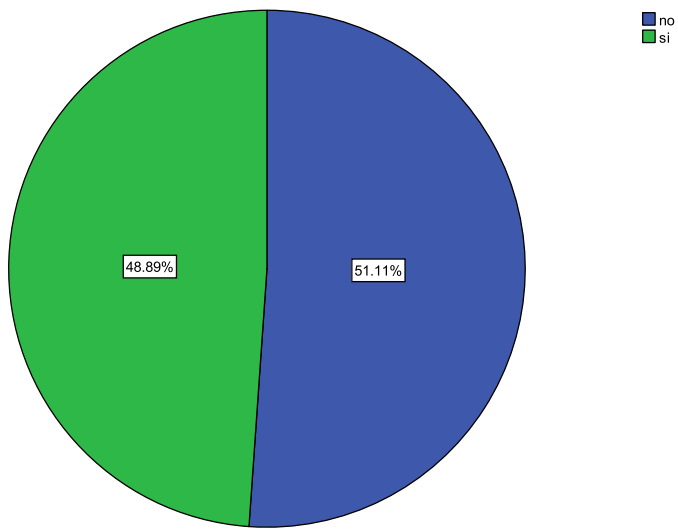


Grafico que muestra la frecuencia de presentación, en la que la presentación bilateral mostro un 42.2%.

Fractura



La presencia de fractura por colapso asociada se presento en un 51.1%.

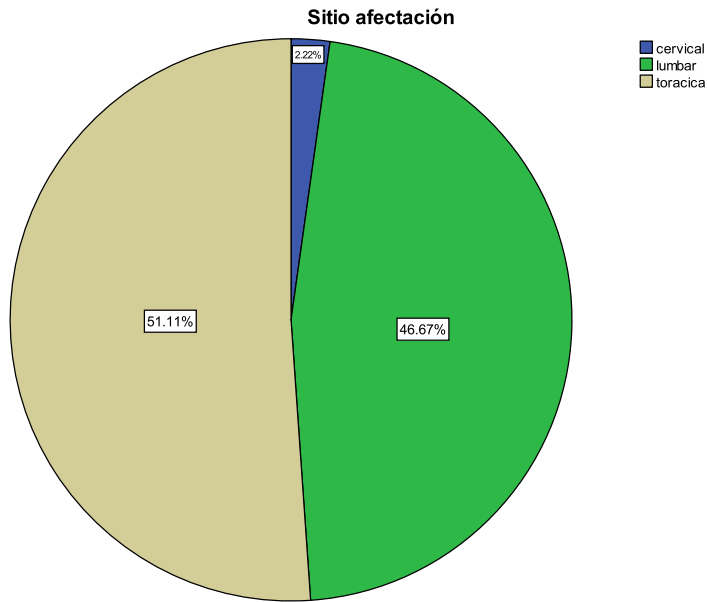


Grafico que muestra el mayor sitio de afectación en el que la columna torácica represento 51.1% seguido de la lumbar 46%.

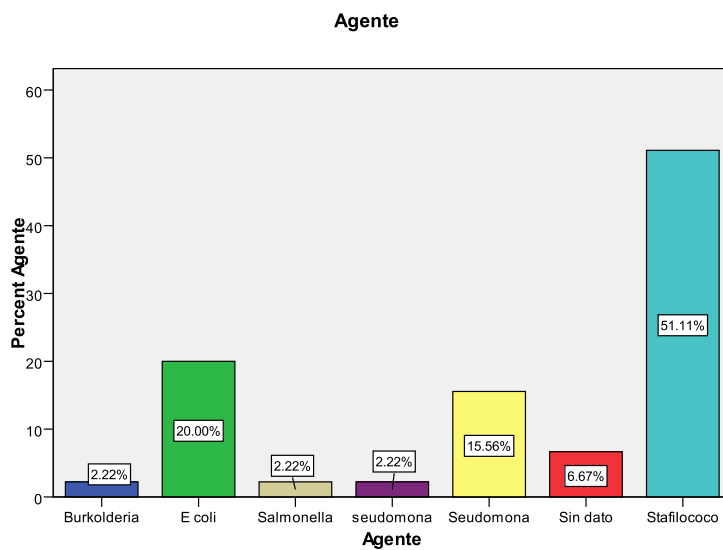


Grafico que representa el agente etiológico encontrado, el Estafilococo fue el más prevalente con una 51.1 % seguido de E. Coli 20%.

T1		
Hipointenso	45	100.0
T2 STIR		
Hiperintenso	45	100.0
Reforzamiento		
Si	45	100.0
Total	45	100.0

El comportamiento por imagen de la lesión por Espondilodiscitis mostro un comportamiento Hipointenso en T1 100% (45c), Hiperintenso en T2 100% (45c) y con reforzamiento en

XI. DISCUSION

La Espondilodiscitis definido como una infección acompañada por la destrucción del cuerpo vertebral, comenzando en los platillos vertebrales, con involucro secundario de los discos intervertebrales. La osteomielitis vertebral generalmente ocurre como resultado de una siembra hematógica de uno o más cuerpos vertebrales proveniente de un foco distante.

Estudios han reportado a la espondilodiscitis u osteomielitis vertebral representa entre el 2 y el 7% de todos los casos de infección ósea, con una mayor incidencia en adultos entre los 60 y 70 años. Nuestra muestra analizo 45p, en la que el sexo femenino fue el grupo con mayor afectación hasta en un 55% de nuestros casos. De acuerdo a lo reportado en la literatura mundial nuestra muestra mostro que la población entre la 6ª y 7ª década de la vida es la más afectada.

Las comorbilidades asociadas en diferentes estudios han indicado que el contar con Diabetes Mellitus e Insuficiencia renal crónica son comorbilidades que muestran una mayor incidencia de Espondilodiscitis en nuestra población cerca del 20% nuestra población es Diabética y/o con Insuficiencia renal crónica siendo ambas enfermedades las patologías con mayor frecuencia encontradas en nuestra población.

La mayoría de los pacientes cuentan con una infección monomicrobial. La causa más común de la osteomielitis vertebral es el *Staphylococcus aureus*, quien cuenta con más del 50% de caos en las series reportadas en países desarrollados. Lo encontrado en nuestra muestra posterior a la punción por aspiración y su análisis fue el *Estafilococo dorado* en la mitad de nuestra población seguido de la *E. Colí* y la *Pseudomona A* en un 20% y 17.8% de manera respectiva. Datos que nos indican que los factores asociados y la larga estancia intrahospitalaria (considerada mayor a 3 meses) en un hospital de tercer

nivel con múltiples agentes multiresistentes hacen de estas causas asociadas las más comunes.

Los cuerpos vertebrales lumbares son generalmente involucrados seguidos de torácicos y de manera menos común cervicales. La extensión de la infección posteriormente puede conducir a un absceso epidural, absceso subdural o meningitis. La extensión de la infección anterior o lateralmente puede llevar a un absceso paravertebral, retrofaríngeo, mediastinal, subfrénico, retroperitoneo o de psoas. En nuestra muestra de acuerdo a los hallazgos encontrados en la imagen de resonancia magnética la extensión bilateral se mostro en un 42% dato que nos hace pensar en el riesgo de absceso epidural, subdural o con extensión retroperitoneal. La extensión paravertebral, es decir fuera del cuerpo vertebral se mostro en un 100% de la población, indicando que el riesgo de absceso cercano o a distancia es sumamente alto. Y que de acuerdo a lo publicado en Neuro Surgery Treatment of Espondilocytis la afectación de la columna torácica, seguida de lumbar y posteriormente cervical son datos reportados en nuestra muestra en un 51%, 46% y 2.2% de manera respectiva.

Típicamente, se observa hipointenso en la secuencia T1, con pérdida en la definición de la lámina terminal y del cuerpo vertebral adyacente, con alta intensidad en la secuencia T2. De acuerdo a lo reportado en nuestra muestra y en la literatura mundial concuerda en que el comportamiento hipointenso en T1, hiperintenso en T2 con reforzamiento tras la aplicación del medio de contraste en un 100% de los casos, dando por enterado que al ser un proceso infeccioso y contar con un estado de inflamación permite que el gadolinio (medio de contraste paramagnético) atraviese la membrana celular, sea captado y pueda mostrar efecto magnético captado como una hiperintensidad en la secuencia de T1. Así mismo el conocer los componentes proteicos-líquidos de una colección hacen que dicha materia muestre un comportamiento típico hipo-híper en las secuencias de T1 y T2, por lo que al confirmar el diagnostico de Espondilodiscitis a través de punción guiada es concordante su comportamiento liquido-proteico en las secuencias mencionadas.

XII. CONCLUSION

Con los hallazgos demostrados podemos concluir que la Espondilodiscitis es una patología frecuente en el que la DM y la ERC son las comorbilidades mas prevalentes con un impacto directo en el desarrollo de la Espondilodiscitis y altamente frecuentes en nuestro centro.

XIII. ANEXOS

CONSENTIMIENTO INFORMADO



**INSTITUTO MEXICANO DEL SEGURO SOCIAL
UNIDAD DE EDUCACIÓN, INVESTIGACIÓN
Y POLITICAS DE SALUD
COORDINACIÓN DE INVESTIGACIÓN EN SALUD**

CARTA DE CONSENTIMIENTO INFORMADO

(ADULTOS)

CARTA DE CONSENTIMIENTO INFORMADO PARA PARTICIPACIÓN EN PROTOCOLOS DE INVESTIGACIÓN

Nombre del estudio:	HALLAZGOS POR IMAGEN DE COLUMNA EN LA ESPONDILODISCITIS, POR RESONANCIA MAGNETICA EN LA UMAE DE ESPECIALIDADES CMN SXXI "DR. BERNARDO SEPULVEDA G".
Lugar y fecha:	CD DE MEXICO, NOVIEMBRE DE 2015
Número de registro:	
Justificación y objetivo del estudio:	EL OBJETIVO DE ESTE ESTUDIO ES VER DEMOSTRAR LOS HALLAZGOS POR IMAGEN DE LOS CAMBIOS DE LA COLUMNA POR ESPONDILODISCITIS POR RESONANCIA MAGNETICA EN ESTE HOSPITAL
Procedimientos:	SU PARTICIPACION CONSISTE EN QUE NOS PERMITA LA REVISION DE EXPEDIENTES CLINICOS Y DE ESTUDIO DE RESONANCIA MAGNETICA PREVIAMENTE REALIZADOS.
Posibles riesgos y molestias:	USTED NO TENDRA NINGUNA MOLESTIA.
Posibles beneficios que recibirá al participar en el estudio:	CONTAR CON REPORTES DE ESTUDIOS DE RESONANCIA MAGNETICA QUE ESTEN VALIDADOS POR UN MEDICO ESPECIALISTA
Información sobre resultados y alternativas de tratamiento:	EL OBJETIVO DE ESTE PROTOCOLO NO MODIFICA LOS TRATAMIENTOS QUE RECIBIRA O YA HA RECIBIDO.
Participación o retiro:	USTED SE PUEDE RETIRAR DE ESTE ESTUDIO EN EL MOMENTO QUE LO DECIDA.
Privacidad y confidencialidad:	USTED TENDRA LA SEGURIDAD QUE LA INFORMACIÓN OBTENIDA DEL EXPEDIENTE CLINICO NO SERA DIVULGADO O HARA MAL USO DE ELLA.
En caso de colección de material biológico (No aplica):	

Disponibilidad de tratamiento médico en derechohabientes (no aplica): SI USTED NO ACEPTA PARTICIPA NO AFECTARA EN SU TRATAMIENTO Y EN LOS SERVICIOS QUE RECIBA EN EL HOSPITAL

Beneficios al término del estudio: CONTAR CON UN REPORTE DE ESTUDIO DE RESONANCIA MAGNETICA CARDIACA VALIDADOS POR UN MEDICO ESPECIALISTA.

En caso de dudas o aclaraciones relacionadas con el estudio podrá dirigirse a:

Investigador Responsable: DR. RAUL HERMILO CASTRO PEREZ+ RADIOLOGO CEL. 5517287275

Colaboradores: DR. SERGIO GALLARDO MARTINEZ RESONANCIA MAGNETICA EXT 21413 CMN SXXI

En caso de dudas o aclaraciones sobre sus derechos como participante podrá dirigirse a: Comisión de Ética de Investigación de la CNIC del IMSS: Avenida Cuauhtémoc 330 4° piso Bloque "B" de la Unidad de Congresos, Colonia Doctores. México, D.F., CP 06720. Teléfono (55) 56 27 69 00 extensión 21230, Correo electrónico: comision.etica@imss.gob.mx

Nombre y firma del sujeto

Nombre y firma de quien obtiene el consentimiento

Testigo 1

Testigo 2

Nombre, dirección, relación y firma

Nombre, dirección, relación y firma

Este formato constituye una guía que deberá completarse de acuerdo con las características propias de cada protocolo de investigación, sin omitir información relevante del estudio

Clave: 2810-009-013

XIV. BIBLIOGRAFIA

1. Arias S, Pérez C, Banchemo G, Blanco V, Prado I, Tabárez V. Espondilodiscitis bacterianas inespecíficas. *Revista Médica Uruguay*. 2005; 21: 321-326.
2. Hwan S, Ja-Young C, Woo L, Na Ra K, Jung-Ah C, Heung Sik K. MR imaging assessment of the spine: infection or an imitation? *Radiographics*. 2009; 29: 599-612.
3. Naidich T, Castillo M, Cha S, Raybaud C, Smirniotopoulos J, Kollias S, Kleinman G. *Imagenología de la columna vertebral*. Cap. 20. Inflamación de la columna vertebral. Venezuela: Editorial Amolca; 2013.
4. Telo R, Telo R, Alemán P, Rodríguez Y. Espondilodiscitis infecciosa. *Revista Cubana de Ortopedia y Traumatología*. 2012; 26(1): 53-63.
5. Gómez R. Espondilitis infecciosas del adulto. Estudio de 76 pacientes y revisión de la literatura. Sociedad Iberoamericana de Información Científica. 2007. Disponible en www.siicsalud.com/dato/dato49/06628004.htm
6. Capa-Grasa A, Flores-Torres, Gozalo-Arribas D. Espondilodiscitis lumbar: clínica y factores de riesgo en el diagnóstico precoz. *Rehabilitación*. 2010; 44 (1): 82-85.
7. Ledermann H, Schweitzer M, Morrison W, Carrino J. MR imaging findings in spinal infections: rules or myths? *Radiology*. 2003; 228: 506-514.
8. Rivero M, Salvatore A, De Wouters L. Espondilodiscitis infecciosas espontáneas en adultos. *Medicina*. 1999; 59: 143-150.
9. Bierry G, Jehl F, Boehm N, Robert P, Prévost G, Dietemann JL et al. Macrophage activity in infected areas of an experimental vertebral osteomyelitis model: USPIO-enhanced MR imaging-feasibility study. *Radiology*. 2008; 248: 114-123.
10. Sharif HS, Aideyan OA, Clark DC et al. Brucellar and tuberculous spondylitis: comparative imaging features. *Radiology*. 1989; 171: 419-425.