



UNIVERSIDAD NACIONAL AUTÓNOMA DE
MÉXICO



FACULTAD DE ODONTOLOGÍA

OCCLUSIÓN LINGUALIZADA EN EL TRATAMIENTO
DE PACIENTES CON RESORCIÓN SEVERA Y
DEFICIENCIA NEUROMUSCULAR.

T E S I N A

QUE PARA OBTENER EL TÍTULO DE

CIRUJANA DENTISTA

P R E S E N T A :

MARÍA JOSÉ CANO RODRÍGUEZ

TUTORA: Esp. MARÍA DE LOURDES MENDOZA UGALDE

MÉXICO D. F.

2016



Universidad Nacional
Autónoma de México



UNAM – Dirección General de Bibliotecas
Tesis Digitales
Restricciones de uso

DERECHOS RESERVADOS ©
PROHIBIDA SU REPRODUCCIÓN TOTAL O PARCIAL

Todo el material contenido en esta tesis esta protegido por la Ley Federal del Derecho de Autor (LFDA) de los Estados Unidos Mexicanos (México).

El uso de imágenes, fragmentos de videos, y demás material que sea objeto de protección de los derechos de autor, será exclusivamente para fines educativos e informativos y deberá citar la fuente donde la obtuvo mencionando el autor o autores. Cualquier uso distinto como el lucro, reproducción, edición o modificación, será perseguido y sancionado por el respectivo titular de los Derechos de Autor.

A mi mamá, quien con su apoyo, dedicación y esfuerzo ha contribuido a la consecución de este logo.

A mi tutora la Esp. María de Lourdes Mendoza Ugalde por su paciencia, enseñanzas y disposición, que me permitieron realizar este mi trabajo final como estudiante de odontología.

ÍNDICE

INTRODUCCIÓN	5
OBJETIVO	7
CAPÍTULO 1. GENERALIDADES	8
1.1 Oclusión en Prostodoncia Total.....	8
1.1.1 Oclusión balanceada.....	8
1.1.1.1 Oclusión normal.....	9
1.1.1.2 Oclusión cruzada.....	10
1.1.1.3 Oclusión lingualizada.....	10
1.1.1.4 Oclusión lineal.....	11
1.2 Antecedentes de oclusión lingualizada.....	12
1.2.1 Gysi	12
1.2.2 French.....	13
1.2.3 Payne.....	14
1.2.4 Pound.....	15
CAPÍTULO 2. ASPECTOS A CONSIDERAR EN LA COLOCACIÓN DE DIENTES ARTIFICIALES	17
2.1 Anatomofisiología de la edentación.....	17
2.1.1 Osteología del maxilar y mandíbula.....	17
2.1.2 Músculos de cabeza y cuello en Prostodoncia Total.....	20
2.1.3 Articulación temporomandibular.....	24
2.2 Diagnóstico.....	26
2.3 Pronóstico y plan de tratamiento.....	26
2.4 Procedimientos clínicos.....	27
2.4.1 Relaciones craneomandibulares.....	29
2.4.2 Transferencia al articulador.....	32
2.4.3 Selección y colocación de dientes.....	33
2.4.3.1 Anteriores.....	33
2.4.3.2 Posteriores.....	35
CAPÍTULO 3. PROCESO DE RESORCIÓN ALVEOLAR	39
3.1 Generalidades.....	39
3.2 Clasificación Cawood y Howell.....	40
3.3 Clasificación Schroder y Russov.....	43
3.4 Transmisión y distribución de presión bajo una dentadura.....	44
CAPÍTULO 4. DEFICIENCIA NEUROMUSCULAR	46
4.1 Sistemas neurosensorial y neuromuscular.....	47
4.2 Posición de reposo.....	48
4.3 Movimiento cíclico mandibular.....	50

CAPÍTULO 5. OCLUSIÓN LINGUALIZADA.....	52
5.1 Concepto.....	52
5.2 Principios de oclusión lingualizada.....	53
5.3 Criterios para el enfilado dental en oclusión lingualizada.....	54
5.4 Ventajas de la oclusión lingualizada.....	61
CONCLUSIONES.....	63
REFERENCIAS BIBLIOGRAFICAS.....	64

INTRODUCCIÓN

El avance en técnicas de mínima invasión y preservación dentaria van en aumento, por lo que, en un futuro la pérdida dental irá en declive. Actualmente, las necesidades de rehabilitación dental parcial y total siguen teniendo demanda, ya sea por factores sistémicos o locales.

El estado edéntulo representa una afección a la integridad del sistema masticatorio teniendo secuelas estéticas como funcionales, que el paciente percibe de diferentes maneras, viéndose reflejadas en el aspecto psicológico (tanto autoestima como calidad de vida) ante sentimientos de inconveniencia hasta inferioridad o invalidez.

Al aumentar la edad, la gente tiene mayores dificultades para adaptarse a nuevas circunstancias y aprender nuevas destrezas, tales como utilizar y realizar el mantenimiento de sus prótesis dentales parciales o totales removibles, viéndose afectadas ante la pérdida dental gradual y adaptativa o pronta y de difícil adaptación. Los pacientes de mayor edad también tienen una coordinación reducida, disminución de la tonicidad muscular, así como modificaciones en los tejidos adyacentes, que hacen más difícil su rehabilitación; también pudiendo existir controversias durante la selección de dientes artificiales posteriores.

La selección de dientes posteriores (tanto en angulación como en tipo de oclusión en la que serán colocados) en Protoprotesis Total, es un paso crítico, porque de ella dependen la rehabilitación integral final y los cambios que sufrirán tanto los tejidos remanentes como áreas adyacentes, ante la funcionalidad de las prótesis realizadas, buscando no solo obtener la estética que comúnmente se solicita, sino también recuperar y mantener en la medida de lo posible la capacidad masticatoria, fonatoria, deglutoria, así como la preservación de los tejidos remanentes, evitando patologías posteriores provocadas por una rehabilitación protésica realizada inadecuadamente.

Son muchos los factores que determinan el establecimiento de una correcta oclusión, tratándose de un procedimiento que logre restaurar funciones ya antes mencionadas. Se debe entender que en la oclusión total artificial, las prótesis se comportan de una manera diferente en comparación a rehabilitaciones parciales y pacientes con dentición natural, sobre estructuras que los soportan y que están en constante cambio, por lo que la colocación y tipo de dientes artificiales influirá en los cambios propios de la cavidad desdentada y que dependiendo de la manera que sea rehabilitada, favorecerá o perjudicará dichos cambios, influyendo tanto en los procesos de aceptación y adaptación del paciente; así como en los cambios que se presenten a corto, mediano y largo plazo.

Debido a las necesidades de rehabilitación en Prostodoncia Total, existen diferentes tipos de dientes posteriores artificiales, encaminados a una oclusión específica, para ser individualizados ante las necesidades propias de cada paciente. Así, la oclusión lingualizada es una opción de tratamiento que busca una rehabilitación protésica en pacientes desdentados totales con resorción severa y deficiencia neuromuscular, siguiendo las bases fundamentales de la Prostodoncia Total.

OBJETIVO

- Identificar a la oclusión lingualizada como una opción de tratamiento en Prostodoncia Total para pacientes con resorción alveolar severa y deficiencia de control neuromuscular.

CAPÍTULO 1 GENERALIDADES

La oclusión es un factor común a todas las ramas de la Odontología. Es un término que suele aceptarse para describir la relación de contacto entre dientes superiores e inferiores. Cada vez que los dientes antagonistas entran en contacto, se presenta una fuerza resultante que siempre es resistida por los tejidos de soporte. El control de esta fuerza, constituye un problema complicado y objeto de controversia, especialmente en la prótesis total.

1.1 Oclusión en Prostodoncia Total

Se sabe que la pérdida de estructura no se detiene por el uso de una prótesis colocada sobre la mucosa. La selección y la utilización irresponsable de esquemas oclusales en la construcción de prótesis totales pueden producir fuerzas que comprometan la estabilidad de las bases, traumatizan las estructuras de soporte y aceleren el proceso de reabsorción ósea. El objetivo del tratamiento mediante prótesis totales, se relaciona con mantener a los tejidos de soporte e influir en ellos de la forma menos negativa posible, garantizando una función articular y muscular libre de molestias.

En busca de un esquema oclusal ideal para el paciente edéntulo se han desarrollado diferentes esquemas oclusales.¹

- Oclusión normal
- Oclusión cruzada
- Oclusión lingualizada
- Oclusión lineal.

1.1.1 Oclusión balanceada

La oclusión balanceada es aquella que ofrece en todas las posiciones y fases funcionales tres puntos de contacto (uno anterior y dos bilaterales

posteriores); este tipo de oclusión es necesario para distribuir las fuerzas y ofrecer estabilidad a las prótesis. El movimiento masticatorio está basado en la teoría de que las fuerzas se generan horizontalmente en lugar de verticalmente (fig.1).¹

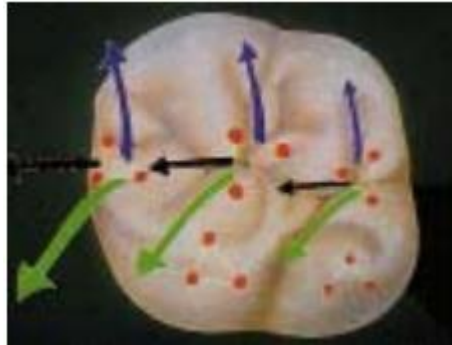


Fig. 1 Diente artificial en oclusión balanceada.

Si la inclinación de la línea interalveolar con respecto al plano oclusal es superior a 80° , se montará en oclusión normal; si es inferior a 80° , se deben colocar en oclusión de mordida cruzada (fig.2).²

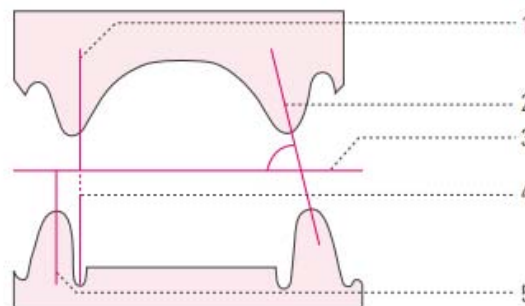


Fig. 2 Relación de los rebordes alveolares residuales, 1) Centro de la cresta alveolar superior, 2) Línea interalveolar, 3) Plano oclusal, 4) Límite inferior máximo de los dientes inferiores, 5) Centro de la cresta alveolar superior.

1.1.1.1 Oclusión normal

Siempre que sea posible, debe procurarse un montaje en oclusión normal, pero no a cualquier precio. Si no se dan las condiciones interalveolares para una mordida normal, por regla general se recurre a una oclusión en mordida cruzada o borde a borde (fig. 3).²

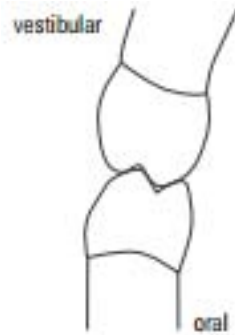

Fig.3 Oclusión normal.

1.1.1.2 Oclusión cruzada

Las cúspides bucales superiores (cúspides de corte) se convierten en cúspides funcionales que contactan en las fosas de los dientes posteriores inferiores. Por regla general, el primer premolar se monta todavía en intercuspidadación normal, el segundo premolar en mordida cruzada (para ello deben tallarse las cúspides) mientras que el primer y segundo molar ya se encuentran en posición de mordida cruzada (fig. 4).²

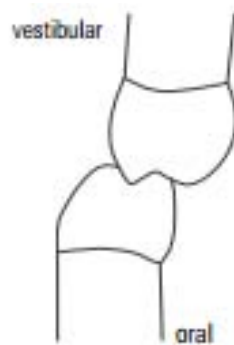


Fig.4 Oclusión cruzada.

1.1.1.3 Oclusión lingualizada

La oclusión lingualizada es aquella donde las cúspides linguales de los dientes superiores son los elementos principales de la oclusión y se da una relación de pistilo y mortero (pueden ser antagonistas de dientes con cúspides planas). Esta oclusión se presenta cuando la cúspide lingual superior se opone a la fosa central en los dientes inferiores en máxima

intercuspidación. Las cúspides bucales de los dientes posteriores inferiores son reducidas, eliminando cualquier contacto deflexivo durante la articulación. Por lo tanto, esta oclusión se da mediante la eliminación de los contactos en las cúspides bucales. Los dientes de 0° pueden reducir las fuerzas horizontales para la eliminación de planos inclinados presentes en los ángulos de cúspides de dientes anatómicos. Incuestionablemente una ventaja de la oclusión lingualizada es la estética.²

1.1.1.4 Oclusión lineal

Se utilizan dientes planos (monoplanos) en un plano oclusal llano, este será paralelo al reborde inferior (fig. 5).¹

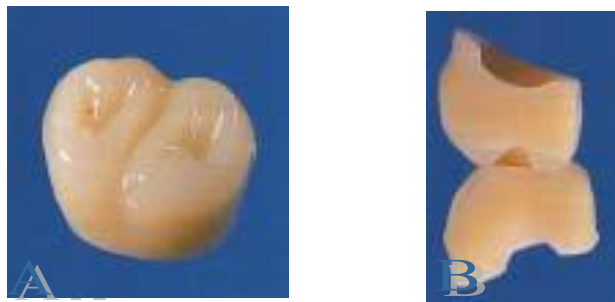

Fig. 5 Diente artificial en oclusión lineal. A) Diente artificial monoplano. B) Dientes no anatómicos en oclusión.

Requiere balance en relación céntrica únicamente y no en las posiciones mandibulares excéntricas, mientras que los molares se colocan planos unos con otros, sin incorporar curvas de compensación.

Las superficies de masticación de los dientes artificiales posteriores mandibulares, tienen forma recta y angosta que asemeja a una línea. El fenómeno de Christensen que se produce al colocar todos los dientes en un plano se compensa mediante el giro del segundo molar y la colocación de los dientes anteriores borde a borde en movimientos protrusivos, pudiendo mostrar estos dientes una ligera sobremordida vertical. La

inclinación del segundo molar y las relaciones de los dientes frontales se deben determinar según las características de cada paciente (fig.6).¹

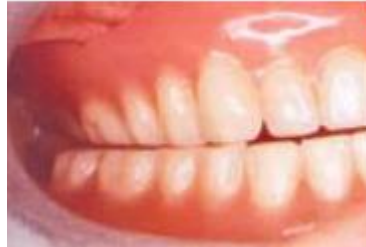

Fig. 6 Fenómeno de Christensen en dientes monoplanos.

1.2 Antecedentes de la oclusión lingualizada

Durante los últimos 25 años, la oclusión lingualizada ha ganado popularidad para su aplicación en las dentaduras completas. Aunado al incremento de su popularidad, este concepto oclusal ha sufrido cambios significativos. Los fabricantes han creado formas especializadas de dientes para optimizar la estética, función y la facilidad de uso. Al mismo tiempo los odontólogos y los laboratoristas dentales han modificado la forma tradicional de la oclusión lingualizada.³

1.2.1 Gysi

Gysi fue el primero en reportar los avances biomecánicos de la oclusión lingualizada cerca del año 1900. Él notó que el 60% de los pacientes portadores de prótesis completas desarrollaban problemas articulares debido a los patrones de reabsorción comunes. Además, reconoció las ventajas asociadas a la oclusión balanceada, pero se encontró con dificultades para crear patrones oclusales con los dientes de ese tiempo. En respuesta a estas dificultades, Gysi desarrolla y patenta “los dientes de mordida cruzada anterior” en 1927. Cada diente maxilar contaba con una sola cúspide que ocluía en la fosa mandibular. Estos dientes eran más estéticos, fáciles de enfilear y transmitían una fuerza vertical a través, de su anatomía como un mortero y pistilo (fig.7).³

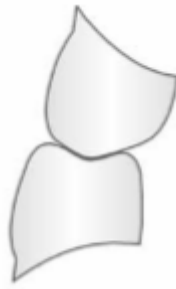

Fig.7 Dientes de mordida cruzada posterior propuestos por Gysi en 1927. Estos dientes tenían una sola cúspide vestibular superior que ocluía en la foseta central inferior.

1.2.2 French

En el mismo periodo (1927), French investigaba la oclusión en dentaduras totales y el diseño de los dientes artificiales. Como muchos diseñadores de dientes, French apreciaba las ventajas de la oclusión balanceada en la elaboración de dentaduras. En 1935, patenta sus “dientes modificados posteriores”. Los dientes maxilares presentaban una fosa amplia, mientras que los mandibulares estaban formados por una estrecha y plana superficie oclusal. Esta superficie anatómica que se adecuaba al principio de contactos “mortero y pistilo”, también permitía la transmisión de fuerzas verticales sobre la prótesis. La anatomía superficial de mortero y pistilo verticalizaba las fuerzas y la porción vestibular de los dientes maxilares daban apoyo facial y estética (fig. 8).³




Fig.8 Dientes modificados por French. Los dientes posteriores inferiores muestran las superficies oclusales relativamente planas y estrechas, que encajan en fosas amplias y poco profundas del maxilar.

1.2.3 Payne

A pesar de los diseños de Gysi y French, la oclusión lingualizada no ganó un temprano aumento significativo. Esto cambió en 1941; cuando Payne introdujo una forma más convincente de oclusión lingualizada. Él creaba la disposición de mortero y pistilo a través del enfilamiento de los dientes de 30° en la cúspide lingual, manteniendo contacto con los dientes inferiores en los movimientos excéntricos. En contraste, las cúspides vestibulares de los dientes superiores no contactaban con los inferiores durante los movimientos excéntricos (fig.9).³

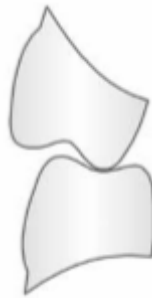

Fig.9 Payne utiliza dientes de 30° con un tallado selectivo para producir la forma de oclusión lingualizada.

Según Payne, este tipo de montaje permitía obtener tres ventajas importantes:⁴

a) Mejora la estabilidad

La oclusión lingualizada proporciona equilibrio en los casos de arcos invertidos. El resultado en estos casos según Payne, era una mejora en la estabilidad de la prótesis y mayor comodidad para el paciente.

b) Fuerzas laterales reducidas

Las fuerzas laterales se reducían al quedar un solo contacto entre las cúspides linguales del maxilar con los dientes posteriores mandibulares.

Quedaba, por lo tanto, minimizado el potencial efecto perjudicial de las fuerzas laterales.

c) Fuerzas verticales dirigidas al centro

Las fuerzas verticales se dirigían al centro de la cresta alveolar inferior. La aplicación de estas fuerzas verticales se considera ventajosa para la estabilidad de la prótesis y para el mantenimiento del soporte de los tejidos duros y blandos del desdentado total.

1.2.4 Pound

A principios de los sesenta, se le atribuye el término “oclusión lingualizada” a Pound. Para él, el problema de la estabilidad de las prótesis radicaba en establecer la posición correcta de los dientes en sentido buco-lingual. Esta estabilidad, sólo se conseguía bajo el principio de montaje de dientes sobre la cresta alveolar residual.^{4,5}

Al igual que sus predecesores, Pound mencionó que las cúspides vestibulares de los dientes superiores no debían entrar en contacto con los dientes inferiores durante los movimientos excéntricos. Esto lo logró mediante la reducción de las superficies vestibulares de los dientes posteriores inferiores en lugar de elevar las cúspides vestibulares de los dientes superiores. Aunque el método para eliminar el contacto vestibular era diferente, el resultado biomecánico era idéntico al descrito anteriormente por Payne (fig. 10).³

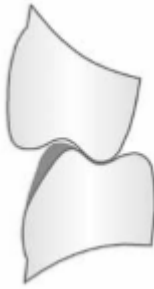

Fig. 10 Pound utiliza una combinación de dientes con angulaciones cuspideas mayores a 30° en el maxilar y menores a 20° en la mandíbula.

Se definió entonces, como un enfilado simplificado de dientes, un ajuste oclusal simplificado, reducción de fuerzas laterales, un eficiente desgarrar del bolo y estética considerable (fig. 11).⁵

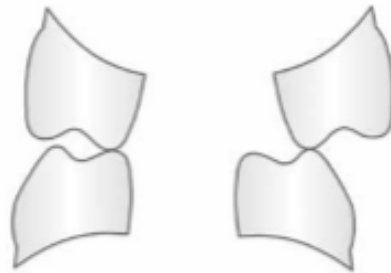


Fig. 11 El esquema oclusal de Pound era mecánicamente similar al descrito por Payne. Las cúspides vestibulares maxilares no deben contactar con las mandibulares en ninguna relación maxilomandibular.

CAPÍTULO 2 ASPECTOS A CONSIDERAR EN LA COLOCACIÓN DE DIENTES ARTIFICIALES

La prótesis dental ha constituido desde siempre una preocupación para los seres humanos. Las personas pertenecientes a las clases sociales más acomodadas se hacían confeccionar prótesis dentales. Sin embargo, éstas se utilizaban normalmente como prótesis dentales cosméticas más que funcionales. Actualmente se consideran todas las estructuras del sistema estomatognático para devolver al paciente desdentado la capacidad masticatoria, fonética y estética, tomando en consideración sus necesidades y características individuales.²

2.1 Anatomofisiología de la edentación

La anatomía y fisiología incluidas en el marco de las ciencias básicas, nos proporcionan las referencias necesarias para describir los detalles y datos del sistema masticatorio. La relación e influencia variable de la anatomía funcional de la boca edéntula en el sentido de la prostodoncia, no debe hacerse en un aislamiento anatómico ya que la boca es sólo una de las entidades funcionales que forman la cabeza, y ésta a su vez, es parte integral de un organismo.

La variabilidad anatómica o fisiológica es individual y su justa comprensión deberá apoyarse en los conocimientos, habilidad y experiencia clínica.⁶

2.1.1 Osteología del maxilar y mandíbula

- Las eminencias alveolares son las estructuras óseas más directamente relacionadas con el soporte protésico. En la línea media, la superficie labial del maxilar termina superiormente en una proyección anterior afilada, conocida como espina nasal anterior. Una exagerada resorción

de la cresta del reborde alveolar lleva a ésta, a una posición cercana a la espina nasal.⁷

- La fosa canina se encuentra formando una depresión a un lado de la línea media, encima de las posiciones ocupadas por los incisivos laterales y en la mitad de la eminencia canina.
- El proceso cigomático sobresale superolateralmente de la superficie bucal del reborde alveolar, en la región ocupada anteriormente por las raíces del primer molar superior. Si una resorción avanzada del reborde alveolar la lleva a un nivel próximo de esta estructura, será necesario acortar un poco el borde de la prótesis en esta área.
- La apófisis alveolar termina posteriormente en una prominencia redonda llamada tuberosidad del maxilar, distal a la posición anteriormente ocupada por los terceros molares superiores. La superficie palatina de la apófisis alveolar forma a través de la región posterior casi un ángulo recto con el paladar óseo.
- Los nervios y arterias del paladar se comunican a través de los canales incisivos con la cavidad nasal. Cuando existe una resorción extrema, este canal puede quedar en la cresta del reborde residual; por lo que se evitará ejercer presiones excesivas en esta zona para no interrumpir las estructuras vitales y nervios adyacentes.⁷ Fig. 12

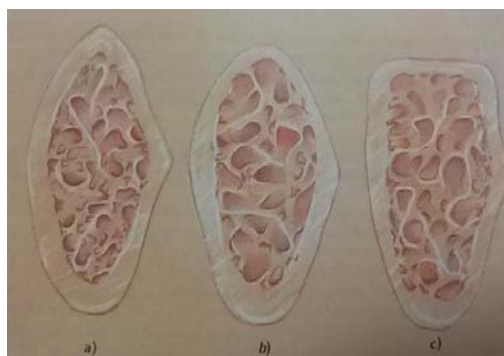


Fig. 12 Diagrama en corte transversal de los rebordes residuales:

a) Triangular, b) Redondo y c) Cuadrado.⁶

- La mandíbula, por su parte, consta de una porción en forma de herradura llamada cuerpo, de cuya parte superior se continua con la apófisis alveolar, y desde la parte posterior y superior del cuerpo y a cada lado, se proyectan dos porciones planas con una ligera angulación obtusa e inclinación lateral conocidas como ramas ascendentes.
- Su involución es centrífuga; la resorción en sentido vertical, lo que conduce a un aumento relativo en sentido horizontal. En las personas dentadas, el ángulo mandibular tiende a abrirse semejando al del niño (140° en relación con los 90 a 100° en el adulto joven). En el desdentado se observan pequeñas modificaciones retrógradas: ascensión relativa del agujero mentoniano, de la línea oblicua externa y de las apófisis geni.
- En el maxilar, su involución es centrípeta, provocando una reducción importante de todos los diámetros del reborde residual superior. Sin embargo, en prostodoncia es más marcada la reducción en sentido transversal, lo que explicaría la mayor frecuencia de presentarse un paladar plano (fig.13).⁶

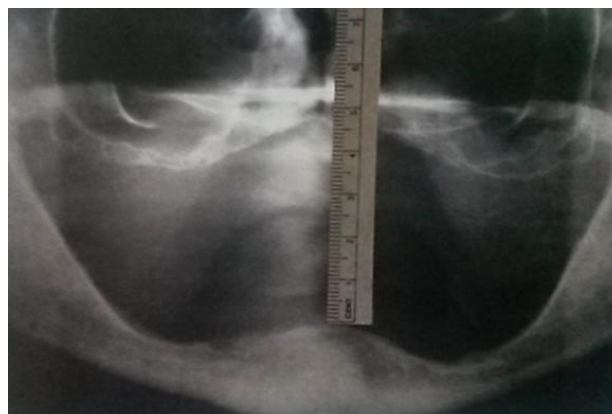


Fig. 13 Ortopantomografía que muestra la involución senil fisiológica maxilar y mandibular con resorción acentuada de todo el reborde residual con mayor predominio en la región incisiva.

Se entiende que la patología edéntula en el medio biológico de la cavidad oral se inicia con la extracción de los dientes afectados y los métodos adecuados para la conservación de los tejidos de soporte durante y posterior a la eliminación dental.

El reborde residual pierde su función primaria cuando se extraen los dientes y comienza a reducir el tamaño total y su forma trabecular interna. Se ha comprobado que tanto el maxilar como la mandíbula el hueso vestibular se reabsorbe más que las tablas palatina y lingual.^{6,8} Esto se mencionará más a detalle en el capítulo 3.

2.1.2 Músculos de cabeza y cuello en Prostodoncia Total

- Músculos de la masticación: Grupo bilateral de cuatro músculos procedentes de la base del cráneo que se insertan en la mandíbula. Se encargan de los movimientos céntricos y excéntricos mandibulares.^{6,9}

Fig. 14

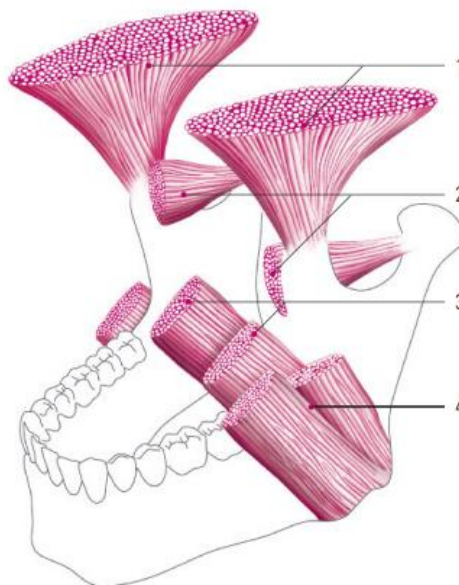


Fig.14 Músculos de la masticación, 1) Músculo temporal, 2) Músculo pterigoideo externo, 3) Músculo pterigoideo interno, 4) Músculo masetero.²

De estos músculos masticadores, el músculo masetero es rectificando previo a la impresión fisiológica para la elaboración de una prótesis total.¹⁰

- Lengua

La lengua es un órgano muscular recubierto por mucosa, dotado de extrema movilidad y contiene nervios para la percepción del gusto y el tacto. Es un órgano importante para el habla, durante el proceso de masticación, para succionar y para los movimientos de deglución. En la parte inferior de la lengua se encuentra el frenillo lingual. Éste ejecuta movimientos extremos al masticar, deglutir y hablar. De ahí que el borde de la prótesis no deba limitar la movilidad del frenillo y deban despejarse las zonas pertinentes (fig. 15).^{6,7}

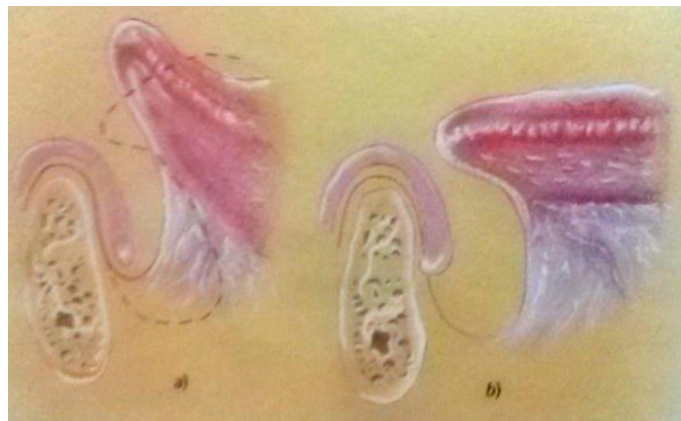

Fig. 15 Sellado lingual anterior: a) Acción de músculo milohioideo y b) Posición de reposo.

A pesar de que las fibras posteriores del músculo milohioideo se insertan más superiormente en la mandíbula, de ahí descienden próximas y verticalmente para insertarse al hueso hioides. Cuando se contrae en la parte anterior, tensiona el piso de boca y limita la extensión del borde lingual anteriormente. También son considerados para ser liberados en la rectificación de bordes en la elaboración de la prótesis total superior, el músculo masetero, buccinador, orbicular de los labios, palatogloso,

geniogloso, geniohioideo, sin olvidar el ligamento pterigomandibular y los frenillos.^{6,7}

Según Wright la lengua toma diferentes posiciones dependiendo el tiempo que un paciente ha permanecido desdentado:⁶

- Clase I. Punta relajada sobre la zona lingual del reborde residual y los bordes laterales sobre la superficie lingual del reborde residual.
- Clase II. La punta de la lengua desbordada sobre el reborde residual.
- Clase III. La punta de la lengua se encuentra retraída y se observa expuesto el piso de boca.

- **Músculos del paladar blando**

El paladar blando tiene gran importancia para la retención de la prótesis total superior. Debido a su continuidad anatómica con el paladar duro, se dispone en tres tipos (fig.16).⁶

- Tipo I. Se prolonga casi horizontalmente hacia el paladar duro (favorable).
- Tipo II. Cae bruscamente a partir del paladar duro (poco favorable).
- Tipo III. Continuidad intermedia respecto al paladar duro (relativamente favorable).

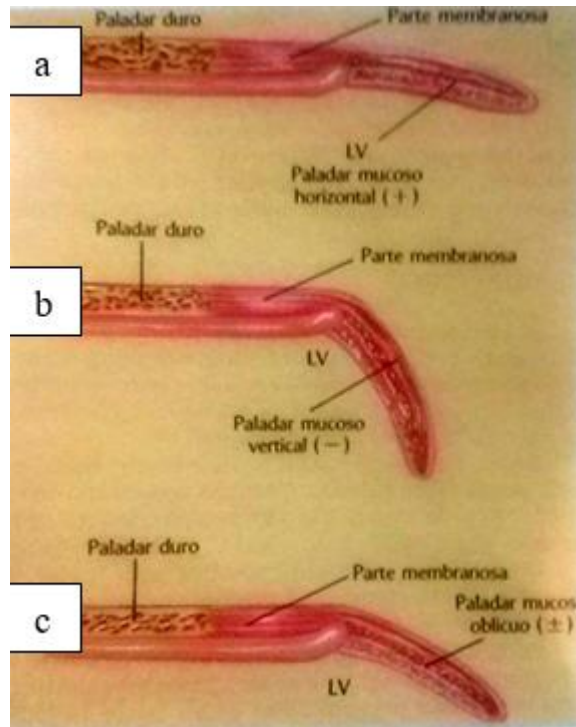


Fig. 16 Continuidad anatómica del paladar mucoso blando con el paladar duro: a) Tipo I, b) Tipo II y c) Tipo III.

- **Músculos primarios de labios y carrillos**

Estos músculos son el orbicular de los labios y los músculos buccinadores respectivamente. Son activos durante la fonación, masticación y deglución. El contorno adecuado de las superficies de las dentaduras completas, permite que las fuerzas dirigidas horizontalmente sean transmitidas como fuerzas verticales tendientes a asentar la base protésica. Forman junto con la lengua, el sistema labios-carrillos-lengua delimitando el espacio neutro. Dependiendo de cómo sea diseñada la base de registro y la forma de colocación de dientes artificiales, la presión de estos músculos puede actuar como fuerza de estabilidad o de desplazamiento (fig. 17).⁶

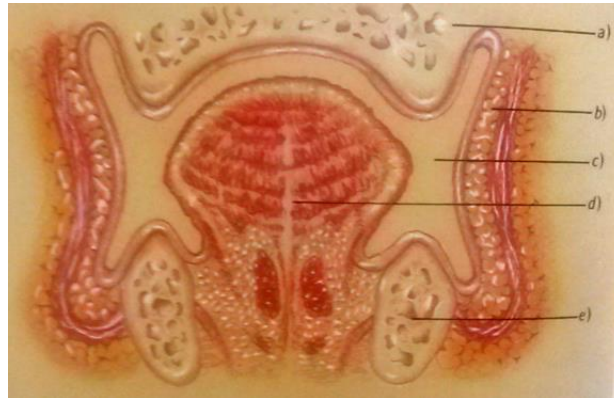


Fig. 17 Corte transversal del sistema labios-carrillos-lengua: a) Maxilar, b) Carrillos, c) Espacio neutro, d) Lengua y e) Mandíbula.

2.1.3 Articulación temporomandibular

Es una compleja articulación sinovial de características únicas. Desde el punto de vista funcional se le considera como una articulación gínglimo-artrodial compleja (rotación y traslación).^{8,9}

Existe la hipótesis de que la dentadura natural soporta gran parte de la carga compresiva de manera que la articulación no se somete a grandes cargas de este tipo. En consecuencia, la pérdida de dientes ocasiona una sobrecarga de fuerzas compresivas en la ATM, la cual tiene que adaptarse entonces a estas nuevas necesidades funcionales.

Una carga continua que rebase la capacidad de adaptación de los tejidos articulares ocasiona enfermedades degenerativas de las articulaciones. Las fibras de colágeno se “descubren” bajo las cargas compresivas con los resultados de transformación incontrolados y anormales, y parte de los tejidos articulares se debilitan.

Aunque la dentadura natural libera a la articulación de fuerzas compresivas indebidas, la pérdida de dientes provoca un aumento de estas fuerzas, como resultado de la actividad muscular en presencia de

relaciones biomecánicas alteradas. Así, los pacientes edéntulos son más susceptibles a enfermedades degenerativas articulares, en especial aquellos individuos cuyos tejidos no se pueden adaptar en forma adecuada a los cambios funcionales, debido a una desarmonía evidente entre ambas posiciones debida a una prótesis total que obligue a un desplazamiento desde relación céntrica u oclusión céntrica por encima del umbral de tolerancia tisular, primero provocando daños en la mucosa y/o musculares antes que en la articulación temporomandibular. Aunque no hay pruebas de que las dentaduras completas bien elaboradas reviertan el curso de esta enfermedad, existe la posibilidad de prevenir o retrasar su progreso mediante el restablecimiento de relaciones y actividades funcionales más normales.⁷ Fig. 18

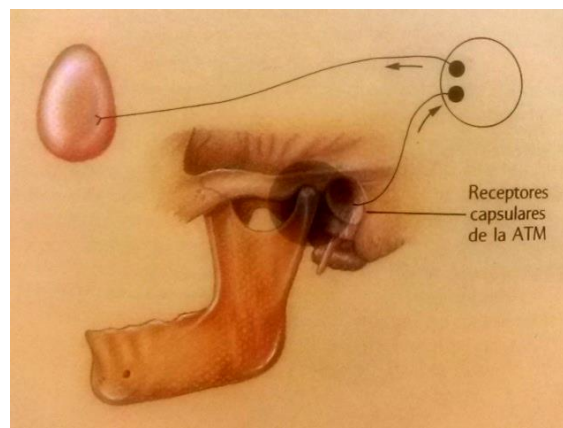


Fig. 18 Receptores capsulares de la articulación temporomandibular.⁶

Es importante considerar todos los cambios que se ven involucrados en el proceso de envejecimiento, tanto físicos, como psicológicos, biológicos y socioculturales, que son parte del entorno propio del paciente y tendrá influencia durante la rehabilitación en Prostodoncia Total.

Los cambios graduales anatomofisiológicos en la estructura dentaria, ósea, articular, muscular, glandular, nerviosa y/o vascular relacionada a diversas patologías o síndromes de acuerdo a cada paciente, serán

determinados de acuerdo a un adecuado diagnóstico, estableciendo un pronóstico y plan de tratamiento favorable individualizado.⁶

2.2 Diagnóstico

El diagnóstico es la evaluación del estado físico, psicológico y el entendimiento de las necesidades de cada paciente para garantizar el resultado previsto; conformado de los datos arrojados por la historia clínica, la exploración física, los estudios complementarios; así como las necesidades y resultados esperados por el paciente. Esto es con la finalidad de obtener un plan de tratamiento que comprenda una serie de acciones en las que se consideran las repercusiones y secuelas del tratamiento para atender las necesidades del paciente (comprende conocimientos, la idealización de lo que se va a hacer o no por un individuo, lo que el paciente espera de su tratamiento, así como el entendimiento de los procedimientos clínicos necesarios.⁹

2.3 Pronóstico y plan de tratamiento

El pronóstico comprende las expectativas que tenemos ante un determinado caso y la terapéutica a utilizar, la evolución de una enfermedad y las posibilidades de respuesta frente al tratamiento. Referido al tratamiento protésico, se estiman los resultados que tendrá ante el reemplazo de los dientes perdidos y las posibilidades prácticas de duración y adaptación, es decir, evaluar los resultados a corto, mediano y largo plazo.

El plan de tratamiento consta de las decisiones que se basan en la historia clínica, la exploración física, la edad, el estado de salud general y el perfil del paciente. El reunir todo el criterio diagnóstico toma tiempo para asegurar un buen resultado. El tratamiento y el nivel de éxito se le deben explicar cuidadosamente al paciente, así como la duración del

tratamiento, si se requiere algún tratamiento complementario según sea el caso, así como las posibles limitaciones del tratamiento ante las expectativas del paciente.⁹

2.4 Procedimientos clínicos

El reconocer, comprender e incorporar los principios fundamentales tanto en procedimientos clínicos como técnicos, con respecto a factores biológicos, físicos y mecánicos, dan resultados satisfactorios en el tratamiento protésico. Refiriéndonos a la tríada prostodóntica: soporte, estabilidad y retención (SER) dichos factores influyen en la relación de las superficies de apoyo de la base protésica y la superficie de la mucosa que recubre los tejidos residuales edéntulos y así obtener una prótesis satisfactoria.^{6,10}

Las impresiones anatómicas y modelos de estudio nos ayudan a evaluar de forma tridimensional la cavidad oral del paciente, localizar zonas anatómicas y protésicas para poder elaborar un correcto portaimpresión individual y modelos de trabajo de donde se obtendrán las bases de registro y rodillos de relación.⁶

- Portaimpresión individual e impresión fisiológica

La impresión con una cubeta individual precisa la primera impresión con cubetas prefabricadas. Debe tenerse en cuenta que, en esta segunda impresión, se posibilitan tanto la expansión funcionalmente correcta como un grosor de capa uniforme del material de impresión. Así como la impresión fisiológica, maximiza la superficie de apoyo del cuerpo de la prótesis tomando en cuenta los movimientos musculares. Para lograr la retención de la prótesis completa sobre el maxilar edéntulo, debe conseguirse un efecto de succión entre la base y la superficie de la mucosa. Este efecto se alcanza mediante las fuerzas de cohesión y adhesión de una prótesis de ajuste exacto.^{2,7,10} Fig. 19

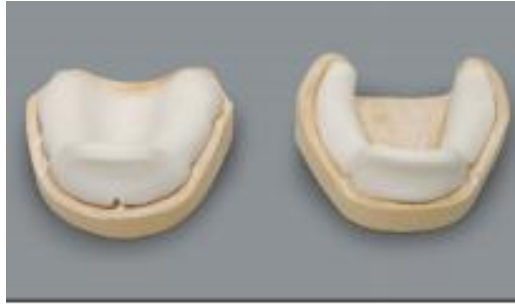

Fig. 19 Modelos anatómicos con su respectivo portaimpresión individual.²

- Modelo de trabajo

Modelo más preciso que la impresión anatómica. Es un positivo en yeso del que dependerá el resultado final de la rehabilitación protésica debido a que sobre este se realiza la base de registro, los rodillos de cera, relaciones craneomandibulares, transferencia al articulador y la posterior colocación de dientes artificiales. El análisis de dicho modelo, sirve para evaluar la situación protésica, trazar líneas sobre el punto más alto de la cresta alveolar y el centro del proceso, con el fin de orientar correctamente los dientes artificiales al momento de su colocación.^{2,7,10}

Fig. 20

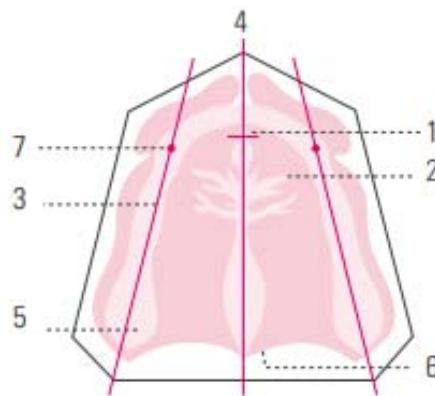


Fig. 20 Referencias anatómicas en el modelo superior, 1) Papila incisiva, 2) Ruga palatina, 3) Centro de la cresta alveolar, 4) Línea central del modelo, 5) Tuberosidad del maxilar, 6) Línea de vibración del paladar, 7) Punto del canino.²

Por su parte el modelo inferior, debe tener referenciado las estructuras limitantes para la base de la dentadura y las estructuras móviles que podrían perjudicar la estabilidad de la misma. De igual forma, deben identificarse las crestas de los rebordes alveolares para facilitar la orientación de los dientes artificiales. Las regiones primarias de tensión-soporte en la mandíbula deben incluir la papila piriforme (resalta en forma de pera) y el fondo del vestíbulo bucal.^{2,6,10} Fig. 21

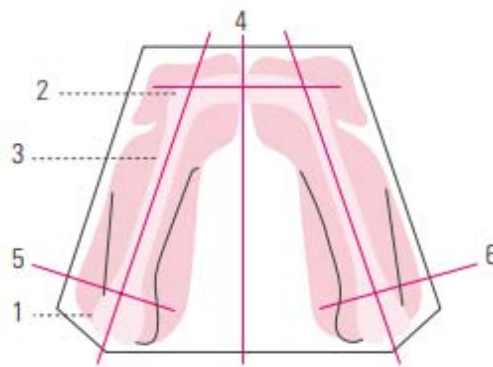


Fig. 21 Referencias anatómicas en el modelo inferior, 1) Trígono retromolar, 2) centro de la cresta alveolar por delante, 3) Centro de la cresta alveolar lateral, 4) Línea central del modelo, 5) Línea límite.²

2.4.1 Relaciones craneomandibulares

Es importante el registro y transferencia al articulador de manera precisa de la relación maxilomandibular de paciente edéntulo a partir de los modelos de trabajo, con la finalidad de restablecer la función, apariencia física y salud del paciente a través de la rehabilitación protésica individualizada. Las relaciones craneomandibulares insatisfactorias con el tiempo, provocan un mal funcionamiento de la prótesis, por lo que se tendrían que realizar correcciones sobre las mismas e implicarían mayor tiempo y dinero.

Por esta razón los pacientes de Prostodoncia Total deben tener revisiones periódicas para efectuar ajustes oclusales y el rebase si es requerido.

Solo con la atención continua se mantiene el equilibrio de los sistemas neuromuscular, ATM y osteodentario.⁶

- Bases de registro y rodillos de oclusión

Los errores en el registro y transferencia al articulador se deben más a la elaboración defectuosa de las bases de registro que a los cambios en el paciente, la experiencia del dentista o su criterio clínico. Las bases deben ser precisas, fuertes y estables.⁶ Fig. 22

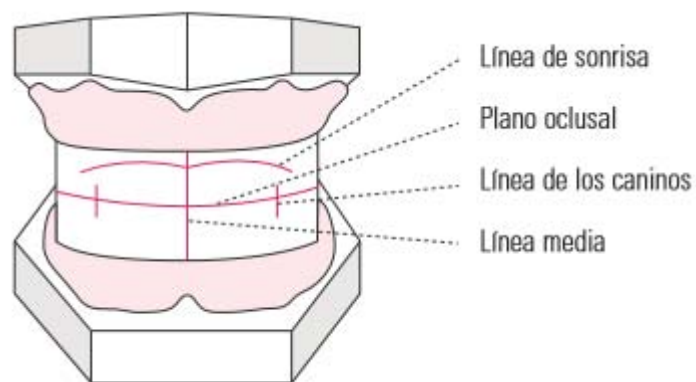


Fig.22 Rodillos de relación con algunas líneas y planos de referencia.²

Los rodillos de relación se deben adaptar de forma adecuada a las bases de registro. Conforme se realiza la orientación de rodillos tanto superior como inferior, se establecerá la posición de los dientes artificiales.⁶

- Líneas y planos de referencia

En Prostodoncia Total se consideran las líneas y planos de referencia anatómicos como principios básicos para rehabilitar las distancias y aspectos fisionómicos del paciente desdentado y son de apoyo al momento de realizar la orientación de rodillos (tabla 1).^{6,7}

LÍNEAS	PLANOS
Bipupilar	Frankfort
Cejas y de la base nasal	Camper
Aurículo-ocular	Oclusión
Auriculo-nasal	
Media	
Ala de la nariz	

Tabla 1. Líneas y planos de referencia.

- Secuencia clínica para la obtención de la relación intermaxilar
 - a) Establecer el plano de orientación superior (estética/fonética/protésica).
 - b) Equilibrio de presiones.
 - c) Orientar el rodillo inferior determinando la distancia vertical maxilomandibular en sus dos posiciones: de reposo y de contacto, y entre ambos, el espacio libre.
 - d) Obtención de la relación céntrica y punto central de apoyo (registros gráficos).
 - e) Obtención de registros plásticos.
 - f) Determinar las referencias anatómicas dento-faciales.
 - g) Transferir los modelos con sus bases y rodillos orientados al articulador semiajustable mediante el arco facial estático.⁷⁻¹⁰ Fig. 23

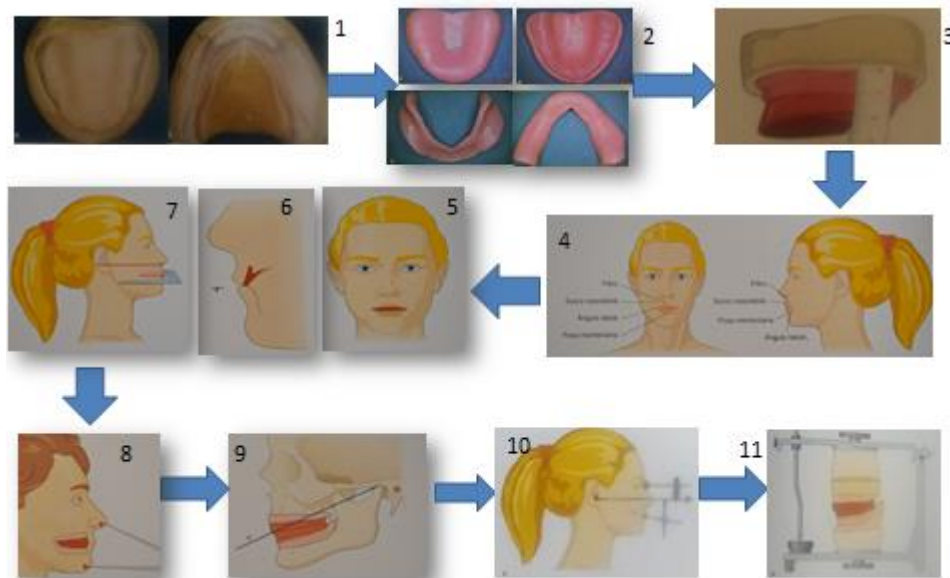


Fig. 23 Relaciones craneomandibulares. 1. Modelos de trabajo 2. Bases de registro 3. Obtención de medidas del rodillo de relación 4. Referencias faciales 5. Orientación estética 6. Orientación fonética 7. Orientación protésica 8. Dimensión vertical 9. Relación céntrica 10. Registro del arco facial 11. Transferencia de modelos al articulador.¹¹

2.4.2 Transferencia al articulador

Es de importancia la transferencia de las relaciones craneomandibulares de un paciente edéntulo al articulador, por lo que su registro y ajuste tanto del arco facial como del mismo articulador debe ser de la manera correcta, considerando las características propias del paciente; así como el estado de salud del sistema gnatológico.

Un montaje defectuoso o descuidado, con o sin un arco facial, ocasiona errores en la inclinación del modelo, los cuales pueden afectar de forma importante la inclinación condilar y por lo tanto el montaje de dientes artificiales.⁷

2.4.3 Selección y colocación de dientes

La colocación estética y el alineamiento fisiológico de un diente artificial, son factores biológicamente compatibles y deseables como resultados finales en la elaboración adecuada de una dentadura completa. La colocación adecuada de los dientes debe ser funcional y agradable a la vista.⁹

2.4.3.1 Anteriores

Siempre se debe recordar que es el punto de partida al elegir la forma y tamaño de los dientes artificiales. Solo se puede verificar por el cirujano dentista, así como la aprobación del paciente y familiares.

- Para calcular el ancho aproximado de los dientes anteriores superiores, se mide con una regla milimetrada, desde la línea media hasta una línea vertical que se extiende desde el implante inferoexterno del ala de la nariz al plano de orientación.
- Para determinar el largo de los dientes anteriores superiores se consideran las características labiales, visibilidad de los bordes incisales, largo del contorno facial, grado de resorción de los rebordes residuales, distancia vertical maxilomandibular y espacio libre disponible.^{6,7} Fig. 24

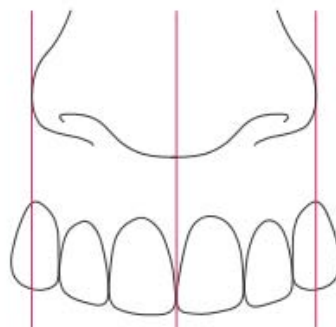


Fig. 24 Selección de dientes anteriores superiores.²

Articulación de dientes anteriores

Superiores:

- El borde incisal de los incisivos centrales del maxilar superior sobresale del plano oclusal en +/- 1 mm.
- El borde incisal de los incisivos laterales sobresale del plano oclusal en +/- 0,5 mm.
- Las cúspides de ambos caninos contactan el plano oclusal.
- Las cúspides de ambos caninos presentan una distancia de aprox.10 mm hasta el final del primer par de rugas palatinas (fig. 25).²

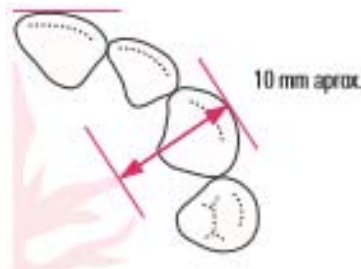


Fig. 25 Cúspides caninas sobresalientes del plano oclusal.

Inferiores:

Los bordes incisales de los incisivos centrales inferiores coinciden exactamente con el recorrido del plano oclusal.

- Los bordes incisales de los incisivos laterales inferiores discurren paralelos al plano oclusal.
- Las cúspides de ambos caninos sobresalen ligeramente del plano oclusal (fig. 26).²

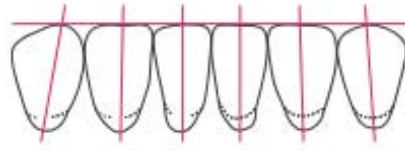


Fig. 26 Angulaciones individuales de los dientes anteriores inferiores con respecto a la línea media.

Inclinaciones proximales:

- Todos los dientes anteriores se hallan plenamente sobre el centro de la cresta alveolar.
- El incisivo central está inclinado hacia vestibular.
- El incisivo lateral está perpendicular.
- El canino está inclinado hacia lingual (fig. 27).²

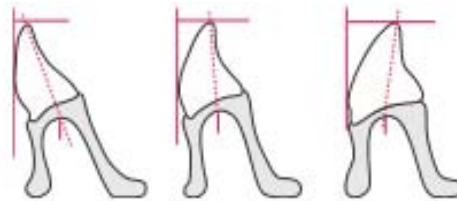


Fig. 27 Inclinaciones proximales de dientes anteriores inferiores A) Incisivo central, B) Incisivo lateral, C) Canino.

2.4.3.2 Posteriores

Seleccionar la forma del diente artificial posterior, se basa en las necesidades biomecánicas de cada paciente requiere. Ninguna forma es mejor para todos los pacientes; debido a que existen tanto ventajas como desventajas con los dientes anatómicos como los no anatómicos.

- **Tipos de dientes posteriores**

Se han diseñado muchos tipos de dientes artificiales posteriores para diferentes tipos de oclusión en prótesis totales. Se dividen tanto en anatómicos, semianatómicos y no anatómicos. Todos estos dientes

artificiales se diseñan geométricamente, pero la palabra *anatómico* se aplica a aquellos dientes que se parecen más a los dientes naturales, es decir, que conservan su integridad cuspídea y de ahí derivan los otros tipos de acuerdo a la disminución de sus ángulos cuspídeos. Las formas dentarias que se fabrican no son definitivas en la oclusión y con frecuencia las formas de sus superficies se han de modificar para ajustarse al esquema oclusal balanceado.

Los dientes posteriores se eligen de acuerdo con el tamaño y la forma del reborde residual, el color, el ancho oclusal vestíbulo-lingual, el ancho oclusal total mesiodistal, la longitud y el tipo de inclinación cuspídea.^{7,9}

- Los dientes posteriores con angulaciones cuspídeas de 33° son los considerados anatómicos y los más favorables para la oclusión balanceada. Su influencia efectiva y definitiva en cada caso *individual* depende de la inclinación de los dientes y de la interrelación con los otros factores de la oclusión.
- El diente posterior artificial de 20° es de forma semianatómica y su dimensión vestibulolingual es más ancha que la del diente de 33°. Tiene una angulación cuspídea que proporciona menor altura para realizar contactos en balance en oclusiones excéntricas en comparación al diente anatómico de 33°.
- El diente posterior de 0° o no anatómicos son aconsejables cuando se transfiere al articulador únicamente el registro arbitrario de relación céntrica sin intentar establecer los registros excéntricos. Su aplicación es efectiva cuando es difícil registrar con exactitud la relación céntrica del paciente o cuando existen relaciones mandibulares anormales.^{4,5}

Articulación de dientes posteriores

Superiores:

-Primer premolar superior: Primer diente que se articula, eje longitudinal recto y cúspide palatina haciendo contacto con el plano oclusal (corresponde al centro del proceso inferior) y la cúspide vestibular a .5 mm por arriba del plano.

-Segundo premolar superior: Se articula de igual manera que el primer premolar.

-Primer molar superior: Solamente toca la cúspide mesiopalatina el plano oclusal, elevándose las demás cúspides para formar la cúspide de compensación.

-Segundo molar superior: Se articula sin contacto alguno con el plano de oclusión.

Para asegurar una adecuada intercuspidadación, se articula después el primer molar inferior (fig. 28).¹²

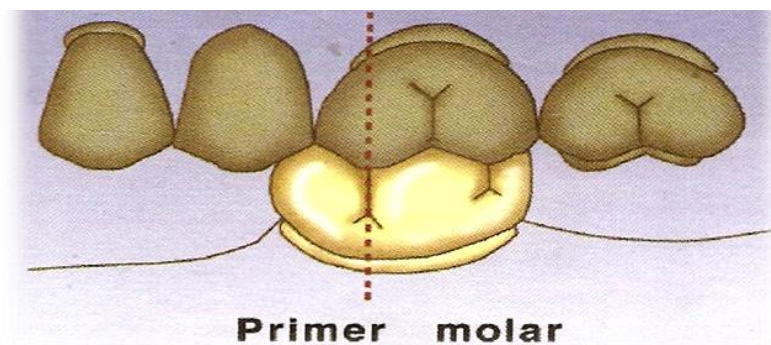


Fig. 28 Colocación de dientes posteriores superiores y el primer molar inferior (llave de la oclusión).

Inferiores:

-Primer molar inferior: Se articula primero. La fosa central de este diente ocluye con la cúspide mesiopalatina del primer molar superior. Segundo premolar inferior:

-Segundo molar inferior: Posicionando correctamente el primer molar (intercuspidación y centro del proceso), se coloca el segundo molar inferior.

-Segundo premolar inferior: Automáticamente cae entre los dos premolares superiores, logrando su máxima intercuspidación (fig. 29).¹²

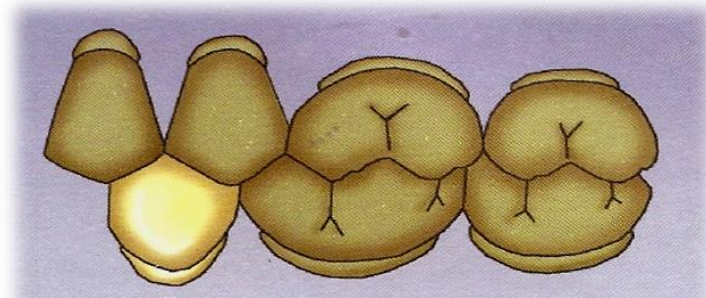


Fig. 29 Colocación de dientes inferiores posteriores

-Primer premolar inferior: Por último, se puede tener el riesgo de que el primer premolar inferior no cuente con suficiente espacio mesiodistal; por lo que se deberán desgastar ligeramente las caras proximales, hasta lograr la medida exacta (fig. 30).¹²

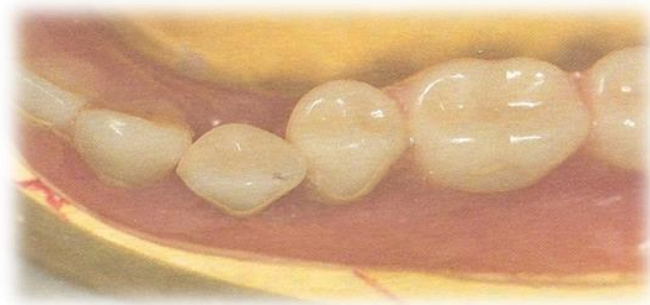

Fig. 30 Colocación del primer premolar inferior y se observa que necesita espacio mesiodistal.

CAPÍTULO 3 PROCESO DE RESORCIÓN ALVEOLAR

Los huesos maxilares son estructuras para la implantación dental y al encontrarse bien desarrollados, permiten una oclusión dental normal, proporcionando un área de implantación mayor y contactos más amplios, favoreciendo al sistema masticatorio.

En individuos con huesos maxilares disminuidos, se observa menor área de contacto interoclusal y, consecuentemente, existe una mayor necesidad de gasto de energía para una masticación satisfactoria. Ante la pérdida dental, el maxilar y la mandíbula sufren un proceso llamado atrofia difusa. Primero desaparece el proceso alveolar y ante la atrofia eventualmente puede envolver parte de los cuerpos tanto del maxilar como de la mandíbula. Estas modificaciones esqueléticas llevan a una alteración considerable del proceso óseo residual en el maxilar y la mandíbula, de ahí la necesidad de restaurar protésicamente a estos pacientes (no solo bajo el punto de vista estético, sino también funcional), devolviendo al paciente la posibilidad de restablecer el equilibrio del sistema estomatognático.¹⁰

3.1 Generalidades

En el hueso alveolar se presenta remodelación constante en relación a las fuerzas oclusales. Al reducirse dichas fuerzas, el hueso alveolar es reabsorbido disminuyendo su altura y grosor trabecular. También podemos encontrar un adelgazamiento de la cortical junto al incremento de la porosidad, produciéndose *esclerosis ósea*, consecuencia de una mayor mineralización de la estructura ósea que incrementa la dureza y disminuye la elasticidad, con probabilidad de fractura. Esto explica el relativo aumento de la densidad radiográfica en los pacientes de edad avanzada.¹¹

3.2 Clasificación Cawood y Howell

En un intento por clasificar objetivamente las alteraciones de los maxilares edéntulos, Cawood y Howell propusieron en 1988 una clasificación utilizando puntos de referencia bien definidos y reproducibles. Estos autores llevaron a cabo un estudio en cráneos al azar sobre la reabsorción ósea después de la pérdida dental, y destacaron que ésta sigue patrones repetitivos a pesar de la variabilidad interindividual. Las conclusiones fueron las siguientes:

- El hueso basal no cambia de manera significativa a menos que no esté sometido a estímulos irritantes locales, como prótesis incongruentes o con sobrecarga.
- El proceso alveolar sufre modificaciones morfológicas significativas y predecibles de acuerdo con la zona; así como cambios en el cóndilo mandibular y eminencia articular.
- En la región interforaminal mandibular, la pérdida ósea es primordialmente horizontal, mientras que posterior a los forámenes mentonianos, la reabsorción es primordialmente vertical. Mientras que, en el maxilar, tanto en la región anterior como posterior, la reabsorción es horizontal sobre la vertiente vestibular.
- De acuerdo a las modificaciones de las relaciones esqueléticas entre las dos arcadas, se evidencian tres tipos de cambios: 1) en sentido anteroposterior, ambas arcadas se vuelven más cortas; 2) transversalmente el maxilar se torna progresivamente más estrecho, 3) mientras que el arco mandibular se torna más amplio.
- Las inserciones musculares periorales y del piso de boca se superficializan progresivamente.
- En cuanto a los cambios en las estructuras blandas se presenta una cantidad de encía adherida disminuida pasando a cuadros graves de

atrofia; así como la pérdida del periodonto y la adquisición de nueva morfología en las estructuras blandas.

- Los cambios intraorales repercuten sobre la morfología facial. Como es sabido, la musculatura perioral y los músculos faciales se modifican en relación con la comisura labial. La intersección de diversos músculos como el orbicular de los labios, buccinador, canino, triangular y músculos cigomáticos, forman al modiollo (nódulo tendinoso) que es una referencia anatómica próxima a la comisura bucal. La pérdida dental y la reabsorción de las crestas óseas, conducen a un cambio de dirección y a la pérdida del tono muscular, por lo que el modiollo colapsa hacia atrás y abajo.^{6,13}

Un problema de estabilidad lo constituyen las relaciones discordantes de los rebordes residuales observados en los individuos prógnatas y retrógnatas. La posición normal de los dientes artificiales colocados sobre los rebordes residuales en relación cruzada y severa en la parte posterior afecta la estabilidad de la prótesis. También existe pérdida de la relación oclusal (dentaria) ya sea ante *consecuencias fisiológicas* (osteoporosis senil, involución hormonal, involución de músculos masticadores y faciales) *y/o patológicas* (caries y enfermedad periodontal); así como cambios en las capacidades funcionales.⁶

- Cadwood y Howell propusieron cinco clasificaciones para el maxilar y seis para la mandíbula. Sobre la base de estos elementos, se entiende que una rehabilitación adecuada de los pacientes edéntulos debe restaurar no solamente las arcadas dentarias, sino también las relaciones esqueléticas, así como una función muscular adecuada (fig. 31 y fig. 32).¹⁶

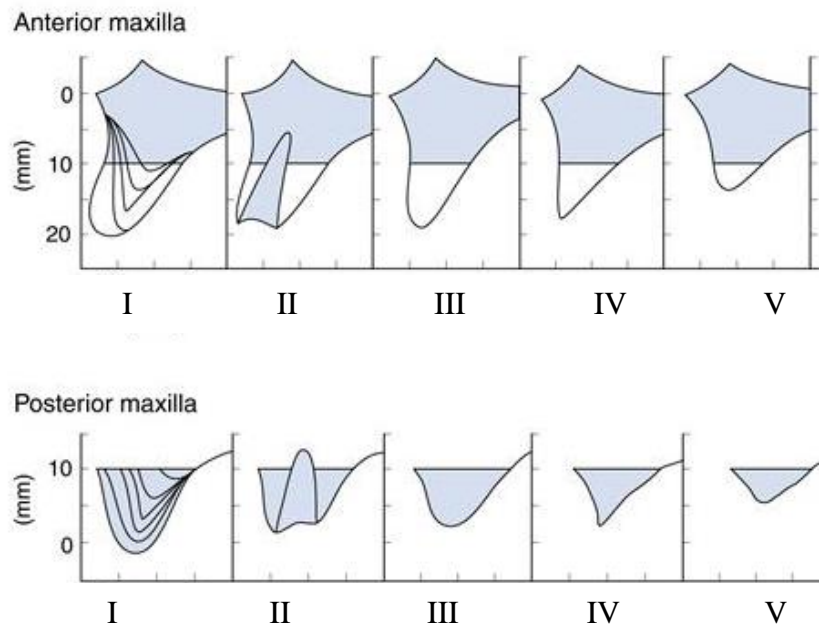


Figura 31 Maxilar según Cawood y Howell. Maxilar zona anterior: I) Dentadura presente II) Postextracción inmediata III) Proceso redondeado IV) Cresta en filo de cuchillo V) Cresta plana, Maxilar zona posterior: I) Dentadura presente II) Postextracción inmediata III) Proceso redondeado IV) Cresta en filo de cuchillo V) Cresta plana.

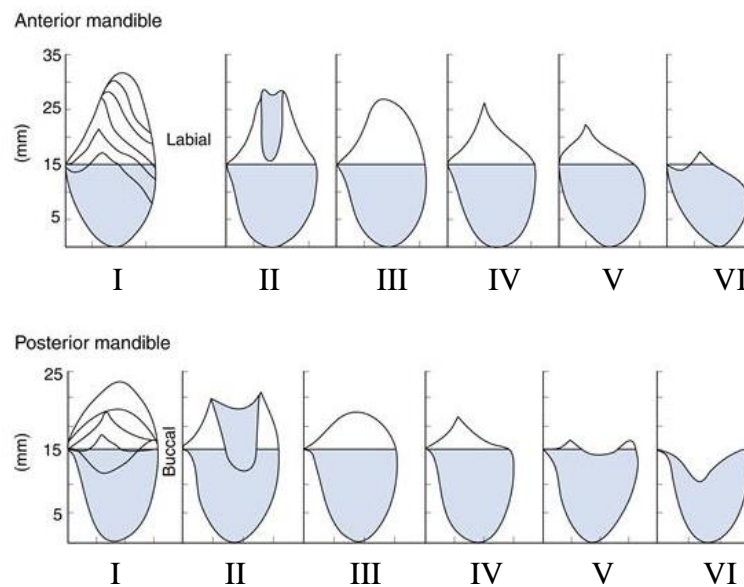


Figura 32 Mandíbula según Cawood y Howell. Mandíbula zona anterior: I) Dentadura presente II) Postextracción inmediata III) Proceso redondeado IV) Cresta en filo de cuchillo V) Cresta plana Mandíbula zona posterior: I) Dentadura presente II) Postextracción inmediata III) Proceso redondeado IV) Cresta en filo de cuchillo V) Cresta plana.

3.3 Clasificación Schroder y Russov

La involución senil fisiológica ocasiona una serie de trastornos orgánicos que, en el nivel de la región bucal, de acuerdo a Schroder y Russov se manifiestan de la siguiente manera.

El maxilar presenta una involución centrípeta, más común su reducción en sentido transversal. Pueden existir paladares profundos, con tendencia a ser planos fig. 33.⁶

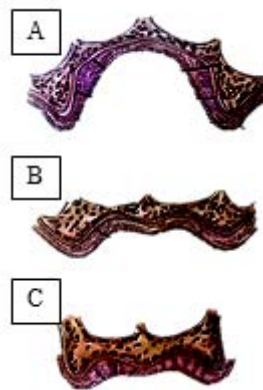


Fig. 33 Corte vestibulolingual de tejidos duros y blandos de la boca edéntula. A) Paladar profundo. B) Paladar con tendencia a estar plano. C) Paladar plano.

La mandíbula por su parte presenta una involución centrífuga, con reducción en sentido vertical. Una ascensión relativa del agujero mentoniano, línea oblicua externa y la apófisis geni. Su reducción se clasifica en:

- TIPO A) Resorción regular y mínima.
- TIPO B) Resorción predominante de la región molar y región incisiva casi normal.
- TIPO C) Resorción completa del reborde residual.
- TIPO D) Resorción predominante de la región incisiva.

3.4 Transmisión y distribución de presión bajo una dentadura

Estudios han demostrado que la resorción del hueso alveolar es crónica, lenta, progresiva, acumulativa y no reversible. Kordatzis reportó que el número de años que un paciente lleve desdentado no es causante del nivel de resorción que presenta, pero si lo es el tiempo de uso de una prótesis mal ajustada que rebase los límites de tolerancia fisiológicos a la compresión. Ortman consideró que la resorción ósea está en balance con la aposición ósea, este hecho depende de múltiples factores:

- Si la presión ejercida por la dentadura afecta la irrigación sanguínea del reborde alveolar. causa una hipoxia que se traduce en resorción. Matsuo refiere que la presión de 27 a 68 g/cm² causa en los fibroblastos un aumento intracelular de calcio que causaría el remodelado óseo. Berg sugiere que, para permitir una irrigación sanguínea normal, una continua presión mecánica mayor a 1.3 kPa no debe ser transferida a los tejidos de soporte de la dentadura. De acuerdo con estos autores, las prótesis totales deben ser diseñadas y fabricadas con el fin de preservar las estructuras orales remanentes y ejercer una mínima presión en el proceso alveolar residual (fig. 34).¹⁷




Fig. 34 Aparato de medición usado para comparar la presión ejercida a la base de la dentadura utilizando dientes artificiales con diferentes angulaciones cuspídeas y materiales.

La tarea de elegir un correcto tipo de dientes artificiales, se basa en dos consideraciones; la forma de los mismos y el material con el que están fabricados. Reportes de diferentes investigaciones, refieren que los pacientes provistos con dentaduras completas en *oclusión lingualizada* o con *dientes anatómicos posteriores* expresaron niveles significativamente mayores de satisfacción comparados con pacientes provistos de dentaduras totales con formas oclusales de 0°. Los pacientes en dichos estudios, no fueron seleccionados por edad, género, experiencias dentales previas o nivel de resorción ósea.

Boucher señaló que los dientes con cúspides anatómicas son los indicados para conseguir un balance bilateral de la dentadura, mientras que no es posible con dientes con formas aplanadas en las cúspides. La importancia de la *oclusión balanceada* es que provee contactos estabilizadores durante los movimientos extrusivos. Sin embargo, los autores sugieren que la reducción de ángulos cuspidos se traduce, en una deformación menor de la base de la dentadura por lo cual, disminuye el estrés horizontal hacia los rebordes alveolares residuales (fig. 35).¹⁷

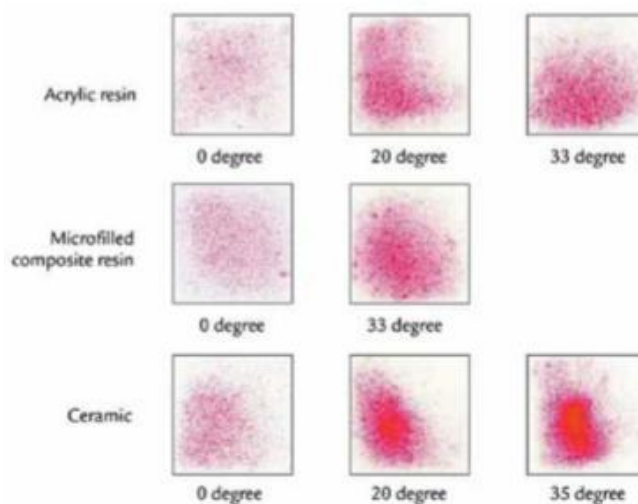


Fig. 35 Marcas realizadas por la hoja sensitiva de presión a la base de la dentadura donde se comprueba que, a menor angulación y menor rigidez del material, menor presión a la base de la dentadura.

CAPÍTULO 4 DEFICIENCIA NEUROMUSCULAR

La instrucción o adaptación funcional a las dentaduras completas técnicamente bien realizadas, sigue siendo uno de los fundamentos de éxito. Es importante reconocer la habilidad de los pacientes al usar sus dentaduras completas a pesar de estar desajustadas, inestables y aun fracturadas.

El factor biológico del control neuromuscular gradualmente llega a ser una determinante mayor en la retención de la dentadura completa de quienes han aprendido a modificar su función muscular para armonizarla con la prótesis. Siendo la capacidad para desarrollar nuevos reflejos y hábitos la que permite integrar la prótesis dentro del esquema somático del paciente. Así es importante considerar que, cuanto mejor realizadas estén las dentaduras completas, mejor y más rápida será la posibilidad de adaptación; mientras que un paciente exigente y poco colaborador la hace más difícil.⁶

Los músculos masticatorios y de la piel pierden el 20% de su eficacia en las personas de entre 30 y 65 años de edad. La musculatura facial pierde elasticidad y resistencia debido a la deshidratación y a un aumento del tejido fibroso. La debilidad muscular es un aspecto reconocido en el envejecimiento fisiológico, donde el tejido se atrofia lentamente y dicha involución se manifiesta por una fragilidad en aumento y por la dificultad progresiva para la ejecución del menor esfuerzo, con un descenso de la capacidad del trabajo muscular.

Se describen varios cambios como una prolongación del tiempo de contracción y la pérdida isométrica y dinámica de la tensión muscular. Estudios realizados han demostrado la pérdida de algunos elementos contráctiles y su desplazamiento por el tejido adiposo, resultando en una menor fuerza masticatoria en los adultos mayores. Quizás el cambio motor oral más frecuentemente reflejado en el anciano es el relacionado

con la masticación. Los ancianos completamente desdentados tienen menor habilidad para adecuar los alimentos para su deglución, comparados con individuos más jóvenes, ya que tienden a dejar los alimentos triturados distribuidos en partículas de mayor tamaño.¹⁶

4.1 Sistemas neurosensorial y neuromuscular

La masticación y otras funciones orales y mandibulares son muy complejas y se controlan a través de la integración de estímulos neuosensoriales, reflejos del tallo cerebral; actividad piramidal, extrapiramidal y del cerebelo; y la respuesta muscular o músculo-esquelética. La actividad del músculo masticatorio está determinada por el ritmo y secuencia de descarga de las neuronas motoras alfa, localizados en el núcleo motor trigémino del tallo cerebral. Cuando se alcanza el nivel crítico de activación de las células nerviosas, la despolarización de la membrana celular inicia una acción potencial que se propaga por el axón hasta la unión mioneuronal. Al aumentar la fuerza aplicada a los dientes en oclusión por una contracción isométrica del músculo masetero y otros músculos para cerrar la mandíbula, se añaden más unidades motoras para ayudar a esta función. A niveles superiores de fuerza, el ritmo de la actividad de las múltiples unidades motoras también aumenta.

La elevación mandibular se produce con los músculos temporales, maseteros y pterigoideos medios, y la depresión con el plano inferior de los pterigoideos laterales y los digástricos. Los movimientos laterales son realizados por los músculos temporales y maseteros, y por los pterigoideos contralaterales medios y laterales. La protrusión es efectuada por los pterigoideos medios y laterales mientras que la retrusión se efectúa con los temporales, los digástricos y la parte interna del masetero. En la deglución infantil o visceral, los músculos faciales y los que están alrededor de la boca inician la deglución y la lengua se usa para reforzar a la mandíbula en lugar de la dentadura. Después de la pérdida total de los

dientes de regresa al patrón infantil de deglución, donde las prótesis totales, permiten al paciente regresar al patrón adulto.

La pérdida dental y de los ligamentos periodontales asociados, no solo afectan a la estructura esquelética, también significa la pérdida de una fuente importante del impulso eferente neurosensorial, la cual además de afectar la percepción, disminuye la precisión de cierre. Es probable que la técnica de oclusión balanceada se haya creado para compensar esta pérdida neurosensorial y la precisión disminuida del cierre, más que para ayudar a la estabilidad de la prótesis.^{6,17} Fig. 36

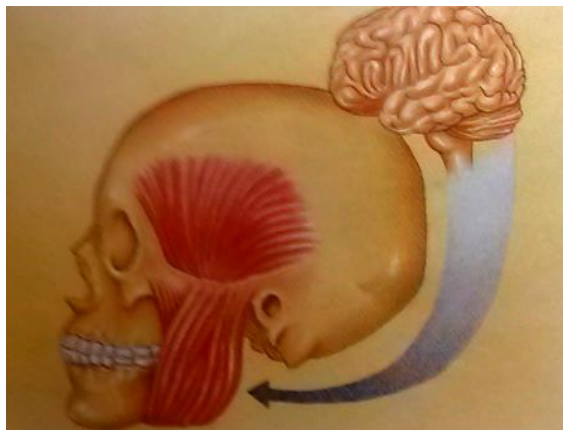


Fig. 36 Mecanismo neuromuscular, determinante anatómico importante del sistema estomatognático.⁶

4.2 Posición de reposo

La posición mandibular es referida por Yemm y Berry como aquella posición de equilibrio pasivo, dominado por la gravedad y por las cualidades elásticas de los tejidos y músculos adyacentes a la mandíbula. En el caso del totalmente desdentado, esta posición mandibular es una referencia básica para el registro de la relación maxilomandibular.

La pérdida de dientes antagonistas entre sí, provoca la desaparición del registro más confiable que se puede obtener clínicamente, como en la distancia vertical de oclusión. Gracias a la teoría de Bennett, se sabe que

el espacio existente entre la distancia vertical de reposo (DVR) y la distancia vertical de oclusión (DVO) es aproximadamente de 2 mm. Éste se conoce como espacio libre (EL). Clínicamente, a partir de la DVR, disminuyéndola 2 o más, se determinará la DVO en el edéntulo.

Sin embargo, en los ancianos se presentan alteraciones en el tono muscular que pueden modificar el registro de la distancia postural de reposo mandibular. En el tercio inferior de la cara, la mandíbula está suspendida del cráneo a través de los músculos elevadores. Estos realizan varias funciones vitales para el individuo (participan en la masticación, intervienen en la deglución, etc.), y también son músculos antigravitatorios por excelencia. Las disminuciones o alteraciones del tono muscular de los elevadores pueden dificultar el registro de la DVR. Las ptosis son signos evidentes de pérdidas localizadas de tono muscular (párpados, comisuras labiales, etcétera).

Se presume que la base neurológica de esta posición está medida por la gran cantidad de husos de los músculos elevadores, con un estiramiento que tiene como resultado el cierre mandibular monosináptico. Este mecanismo explicaría el aumento en la actividad de la musculatura ocasionado por la tensión emocional.

Un aumento en el tono de los elevadores mandibulares disminuye la dimensión vertical de reposo y como consecuencia se reduce la distancia interoclusal. Así, el estado psicológico del paciente es un factor importante que se debe considerar en todas las etapas de la elaboración de las prótesis totales (fig. 37).^{6,18}

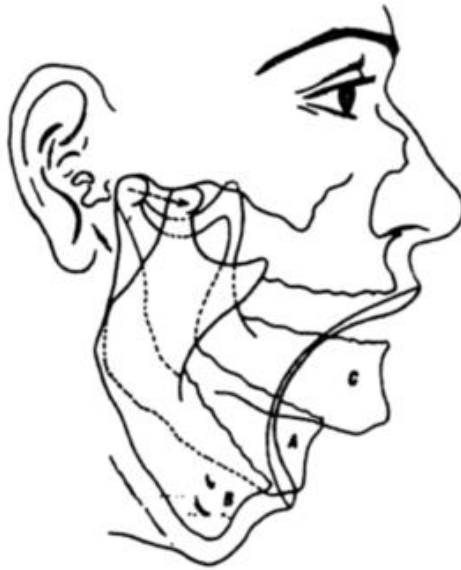

Fig. 37 A) Apertura normal. B) Apertura máxima. C) Cierre extremo.

4.3 Movimiento cíclico mandibular

El movimiento cíclico mandibular incluye la depresión y elevación rítmica de la mandíbula durante la masticación. Cada persona tiene un patrón individual de movimiento. Aunque son varios los factores que influyen en este ritmo, muy pocos manifiestan sus efectos de manera tan inmediata y notoria como la pérdida de dientes, la inserción de dentaduras o la combinación de ambas. Se requiere de nuevos patrones de movimiento que incluyan un nuevo aprendizaje a nivel consciente para adaptarse a la nueva situación funcional.

- La persona dentada realiza un movimiento mandibular suave durante la masticación. Dicho movimiento, visto desde el plano frontal tiene cierto parecido por la forma de una lágrima. Por otro lado, el paciente edéntulo presenta una distorsión de este movimiento, el cual se convierte en un proceso irregular (fig. 38).⁶

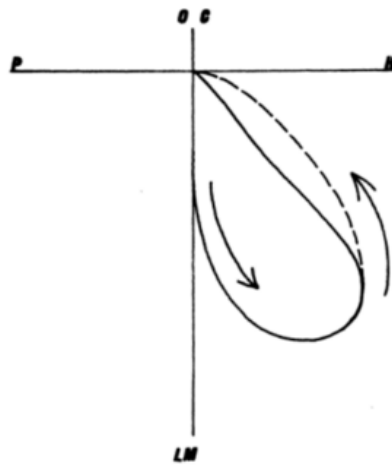


Fig. 38 En el plano frontal, registro del recorrido del punto incisivo de la mandíbula que corresponde al movimiento cíclico mandibular. (PH) Plano horizontal. (LM) Línea media. (OC) Oclusión céntrica.

Durante el cierre del ciclo, el paciente edéntulo aminora el movimiento justo antes de que los dientes hagan contacto para amortiguar el impacto del cierre en la dentadura. El paciente eleva la mandíbula a una velocidad constante sin aminorarla antes del final del cierre. Además, no aplica la misma tensión isométrica en la dentadura artificial que la que ejercen las personas con dientes naturales. Se observa una reducción de al menos el 75% y la precisión de los contactos oclusales disminuye en el paciente edéntulo.¹⁸

CAPÍTULO 5 OCLUSIÓN LINGUALIZADA

La oclusión lingualizada es un concepto de enfilado dental que permite ser utilizada en diferentes tipos de rebordes alveolares residuales, con el fin de proveer eficacia masticatoria, eliminación de interferencias horizontales durante los movimientos excéntricos y la verticalización de los contactos céntricos.¹⁹

5.1 Concepto

Se define como una variante de la oclusión balanceada bilateral donde los dientes posteriores superiores están dispuestos de tal manera que únicamente las cúspides palatinas están en contacto con la foseta central de los dientes posteriores mandibulares. Las cúspides vestibulares inferiores no están en contacto con las superiores en oclusión céntrica ni en movimientos de trabajo.

En comparación al enfilado convencional anatómico, el número de contactos oclusales se reduce a seis contactos por hemicarcada, dos por cada molar y uno por cada premolar, debido a que solo las cúspides palatinas están en contacto durante la oclusión céntrica en las fosetas centrales inferiores.

Las cúspides vestibulares inferiores están fuera de contacto, por lo tanto, solo existe “un contacto en céntrica” entre dientes superiores e inferiores. Esto se consigue colocando los dientes de tal manera que tanto el lado de trabajo (activo), como el lado de balance (pasivo) presenten contactos simultáneos de balance bilateral. De esta manera, las fuerzas masticatorias se distribuyen sobre la mayor parte de la superficie edéntula de la mandíbula. Con la ayuda de dientes con forma anatómica en la parte superior, estaremos logrando un aspecto más agradable y una mejor capacidad de desgarrar de los alimentos, mientras que en la parte

inferior se pueden utilizar dientes de 0° o semianatómicos para obtener más funcionalidad (fig.39).²⁰

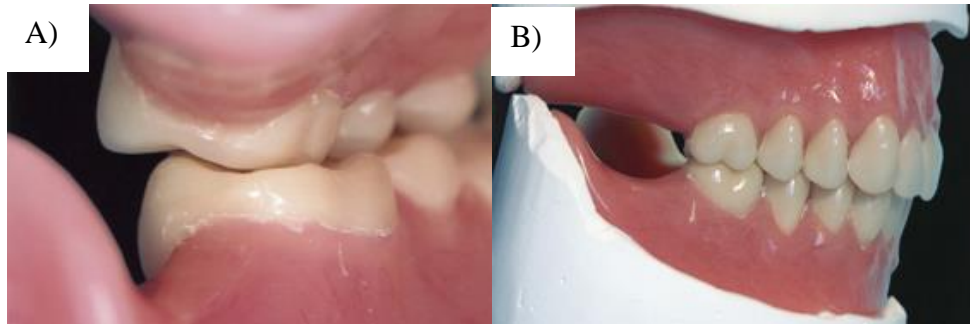


Fig. 39 Oclusión lingualizada con dientes anatómicos (33°) en maxilar y semianatómicos (20°) en mandíbula. A) Vista posterior. B) Vista sagital.

5.2 Principios de oclusión lingualizada

Es muy importante considerar los siguientes principios para la colocación de dientes artificiales en oclusión lingualizada:

- Deben utilizarse dientes anatómicos (30-33 grados) en el maxilar.
- Pueden utilizarse dientes semianatómicos o no anatómicos en la mandíbula. Se prefieren formas oclusales estrechas cuando hay una resorción considerable del reborde.
- La modificación de los dientes posteriores va siempre acompañada de un desgaste selectivo.
- Las cúspides linguales maxilares deben hacer contacto con la foseta central de los dientes mandibulares en oclusión céntrica.
- Los contactos de trabajo y balance deben darse sólo en las cúspides linguales maxilares.
- Los contactos protrusivos deben existir únicamente en las cúspides linguales superiores e inferiores.^{20, 21}

5.3 Criterios para el enfilado dental en oclusión lingualizada

- En el concepto de oclusión lingualizada, solo las cúspides linguales superiores hacen contacto en oclusión céntrica con la foseta central de los dientes posteriores inferiores.
- Con el fin de garantizar una oclusión balanceada se deben disponer a los dientes de una curva de compensación al momento de su enfilado. No deben colocarse dientes en la parte ascendente de la mandíbula con el fin de evitar dislocamientos durante movimientos protrusivos, asimismo que en dicho movimiento los dientes anteriores deben quedar fuera de contacto. Si se produce la interferencia anterior, se mueven o desgastan los dientes anteriores inferiores ligeramente o se incrementa la inclinación distal de los molares inferiores, aumentando la curva de compensación.
- Las fosetas centrales mandibulares deben ampliarse mediante desgaste selectivo, con el fin de permitir la libre circulación de la cúspide lingual superior dentro de la foseta. De esta forma los contactos de las cúspides de trabajo y balance se simplifican, al buscar únicamente el contacto de la cúspide lingual maxilar en la foseta central mandibular.²²

Procedimiento:

- Los dientes anteriores superiores e inferiores, se enfilan de la manera estándar descrita en el capítulo 2.

Primero: Posibilidad de montaje empezando por el primer molar superior.

Aspectos a tener en cuenta: en la oclusión lingualizada, los dientes posteriores inferiores se enfilan horizontalmente o no inclinados hacia lingual (fig. 40). El primer molar superior contacta con su cúspide

mesiopalatina dominante en la fosa central masticatoria del primer molar inferior (fig. 41). La cúspide distopalatina entra en contacto con la cresta marginal distal del primer molar inferior. A continuación, se establece el contacto entre el segundo premolar superior y su antagonista. Dicho contacto debe limitarse al encuentro de la cúspide palatina y la fosa central masticatoria del segundo premolar inferior (fig. 42).²

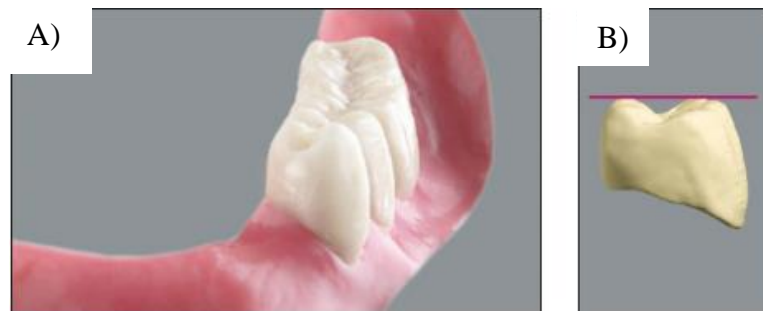

Fig. 40 A) Enfilado de dientes inferiores sobre el centro del reborde residual. B) Las cúspides bucal y lingual deben permanecer paralelas.

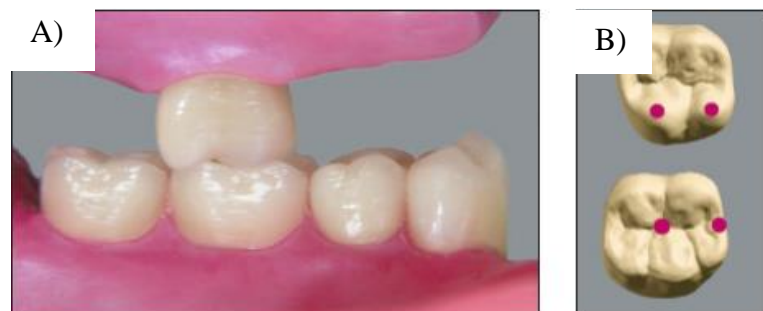

Fig. 41 A) Enfilado del primer molar superior. B) Contacto de cúspide mesio-palatina con la foseta central y la cúspide disto-palatina en contacto con la cresta marginal distal del primer molar mandibular.

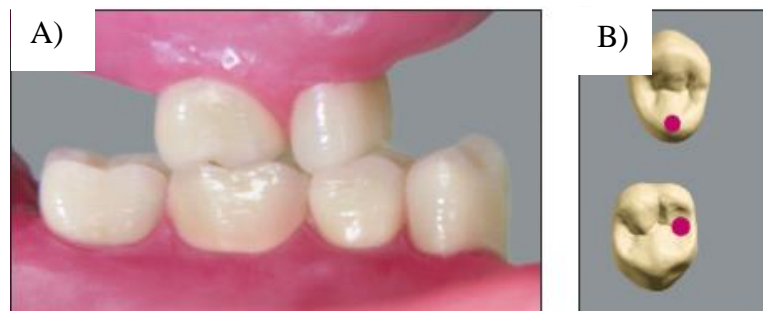

Fig. 42 A) Enfilado del segundo premolar superior. B) Contacto de cúspide palatina con foseta central del segundo premolar mandibular.

- El primer premolar superior debe ocluir con su cúspide palatina en la zona de la fosa central masticatoria del primer premolar inferior (fig. 43). Finalmente se coloca el segundo molar superior. Las cúspides palatinas encajan en la zona de la fosa central masticatoria del segundo molar inferior (fig. 44). En todos los dientes posteriores superiores, las cúspides bucales se hallan siempre algo más elevadas y fuera de contacto con las porciones bucales de sus antagonistas (fig. 45).²

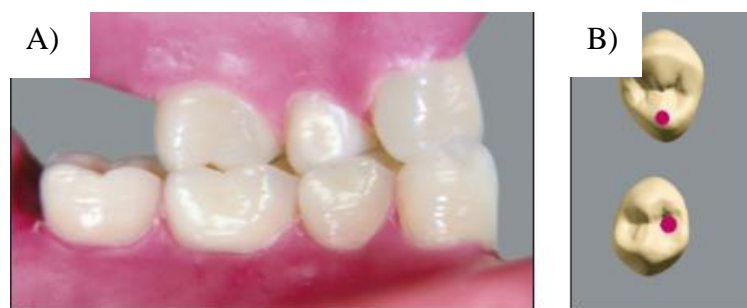

Fig. 43 A) Enfilado del primer premolar superior. B) Contacto de cúspide palatina con fosea central del primer premolar mandibular.

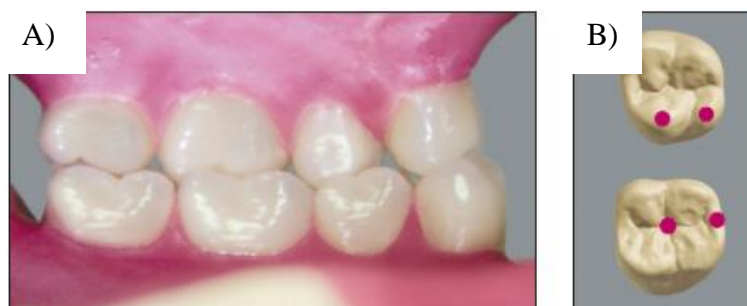

Fig.44 A) Enfilado del segundo molar superior. B) Contacto de cúspide mesio-palatina con la fosea central y la cúspide disto-palatina en contacto con la cresta marginal distal del primer molar mandibular.

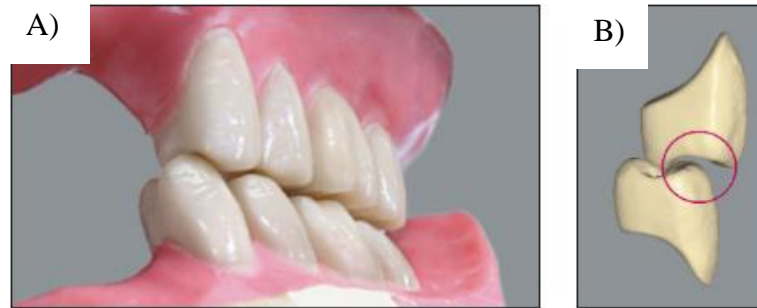

Fig. 45 A) Vista sagital del enfilado posterior. B) Desoclusión de las cúspides bucales.

Segundo: Posibilidad de montaje, empezando por el primer premolar superior.

Aspectos a tener en cuenta: en la oclusión lingualizada, primero se montan los dientes posteriores inferiores horizontalmente, esto es, no inclinados hacia lingual (fig.46). El primer premolar superior debe ocluir con su cúspide palatina en la zona de la fosa central masticatoria del primer premolar inferior (fig.47). A continuación, se establece el contacto entre el segundo premolar superior y su antagonista. Dicho contacto debe limitarse al encuentro de la cúspide palatina y la fosa central masticatoria del segundo premolar inferior (fig. 48).²

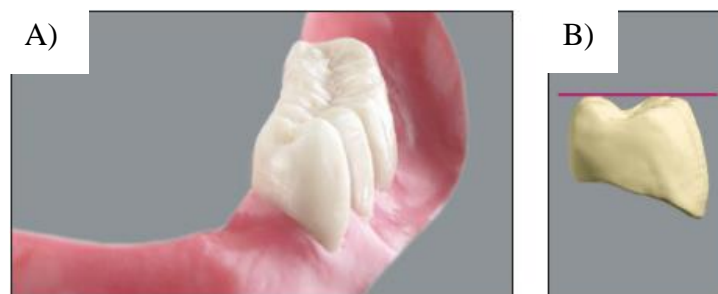

Fig. 46 A) Enfilado de dientes inferiores sobre el centro del reborde residual. B) Las cúspides bucal y lingual deben permanecer paralelas.

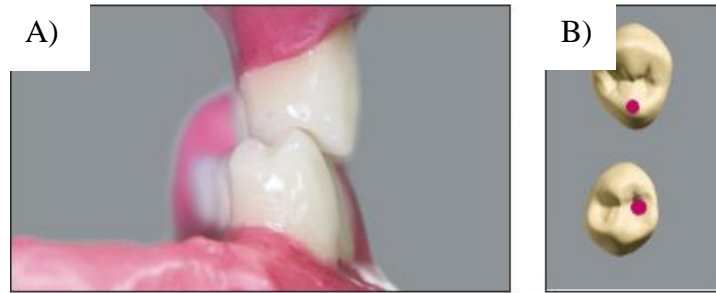

Fig. 47 A) Enfilado del primer premolar superior. B) Contacto de cúspide palatina con foseta central del primer premolar inferior.

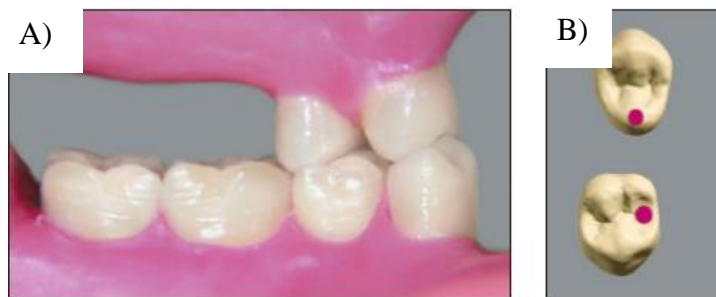

Fig. 48 A) Enfilado del segundo premolar superior. B) Contacto de cúspide palatina con foseta central del segundo premolar inferior.

- El primer molar superior ocluye con su cúspide palatina dominante en la fosa central masticatoria del primer molar inferior. La cúspide distopalatina entra en contacto con la cresta marginal distal del primer molar inferior (fig. 49). Finalmente se coloca el segundo molar superior. Las cúspides palatinas encajan en la zona de la fosa central masticatoria del segundo molar inferior (fig. 50). En todos los dientes posteriores superiores, las cúspides bucales se hallan siempre algo más elevadas y fuera de contacto con las porciones bucales de los antagonistas (fig. 51).²

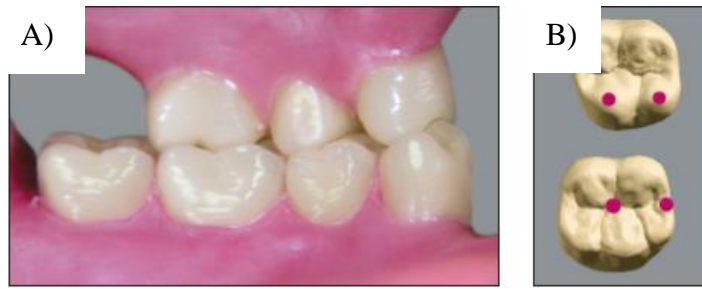

Fig. 49 A) Enfilado del primer molar superior. B) Contacto de cúspide mesio-palatina con la foseta central y la cúspide disto-palatina en contacto con la cresta marginal distal del primer molar inferior.

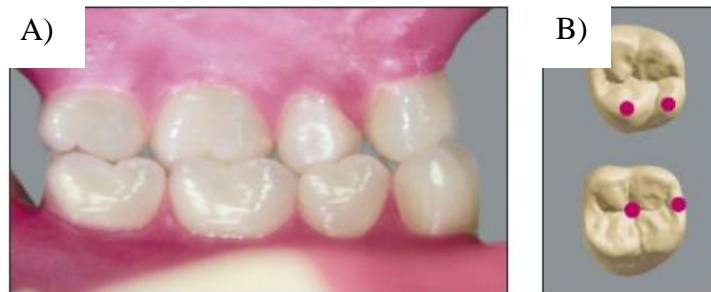

Fig. 50 A) Enfilado del segundo molar superior. B) Contacto de cúspide mesio-palatina con la foseta central y la cúspide disto-palatina en contacto con la cresta marginal distal del primer molar inferior.

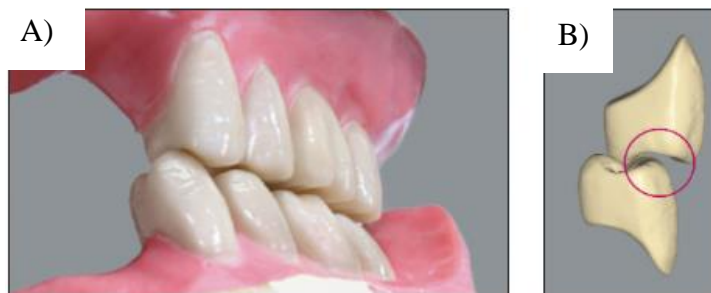

Fig. 51 A) Vista sagital del enfilado posterior. B) Desocclusión de las cúspides bucales.

➤ Puntos de contacto

Los puntos rojos identifican los contactos en céntrica. A excepción de casos especiales, por regla general no deben realizarse correcciones de desgaste selectivo antes del procesado de la dentadura (fig. 52).²

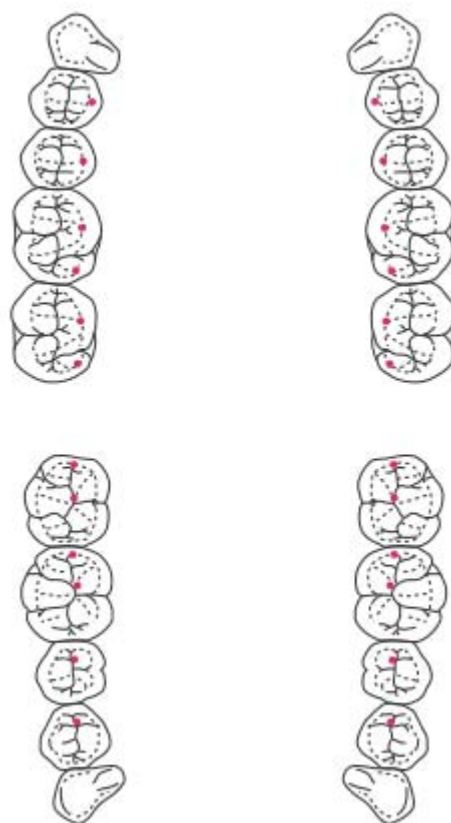


Fig. 52 Contactos céntricos.

- Antes de retirar las prótesis procesadas de los modelos, puede ajustarse la articulación mediante correcciones de desgaste selectivo en la zona de las fosetas centrales inferiores y las cúspides superiores. Las superficies masticatorias de los dientes posteriores requieren correcciones mínimas al verificar la adecuada ejecución de los movimientos de excursión (fig. 53).²

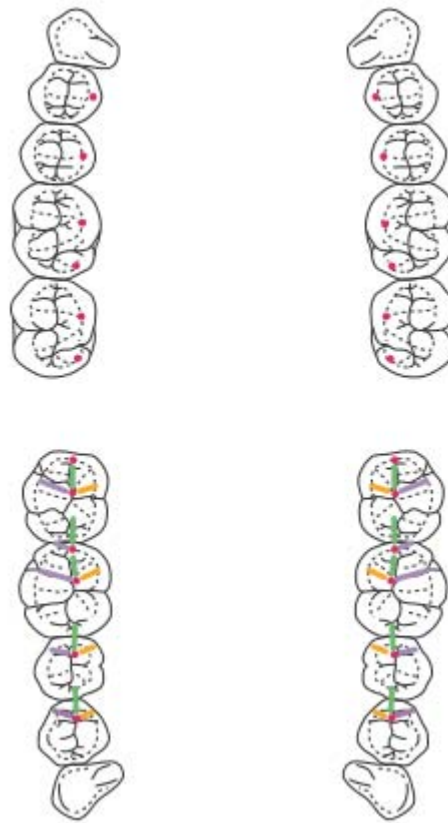


Fig. 53 Secuencia de movimientos excéntricos. Oclusión céntrica (rojo), protrusión (verde), lado de balance/mediotrusión (morado), lado de trabajo/laterotrusión (amarillo).

5.4 Ventajas de la oclusión lingualizada

En Prostodoncia siempre debemos preocuparnos por la preservación del hueso alveolar. Muchos conceptos de oclusión y su papel en la conservación del hueso alveolar residual se han propuesto. Es aceptado que la forma dental anatómica es estética y funcionalmente favorable, mientras que la presencia de cúspides, provocan potenciales fuerzas destructivas en los rebordes alveolares.²³

Como resultado de una resorción alveolar severa, se puede presentar una considerable discrepancia entre los rebordes superior e inferior. Debido a que solo las cúspides palatinas superiores se encuentran activas, estas

se colocarán por encima de la cresta alveolar y las cúspides vestibulares superiores estarán en su ubicación anatómica óptima, ligeramente más elevadas dando al paciente una sonrisa más amplia. Las superficies oclusales de los dientes inferiores se encontrarán en posición anatómica normal.

- Debido al reducido número de contactos oclusales, la oclusión lingualizada es más sencilla de enfilear, verificar y ajustar tanto en el articulador como en la boca del paciente.
- El seleccionar dientes anatómicos en la parte superior, proveen al paciente eficacia masticatoria debido a que las cúspides linguales son altas, afiladas y su eje axial será perpendicular al reborde y a la superficie oclusal inferior.
- Las ventajas de los dientes anatómicos (estética y eficacia masticatoria) y los dientes no anatómicos (fuerzas horizontales reducidas) se utilizan particularmente en pacientes con resorción alveolar grave.
- Las fuerzas se verticalizan hacia la cresta alveolar mandibular, lo que crea menos inclinación, por tanto, mayor estabilidad de la prótesis.
- Las cúspides vestibulares superiores se pueden colocar más bucalmente a la cresta, ya que solo las cúspides palatinas son activas y deben ser situadas en la parte más superior de la cresta maxilar.
- Los músculos faciales están bien soportados por los molares superiores ubicados de manera más vestibular, lo que aumenta su valor estético.

En general se puede decir que no hay contradicciones para el concepto de oclusión lingualizada. Este enfileado está indicado para pacientes que requieren un mayor valor estético y su objetivo es reducir al mínimo las fuerzas horizontales durante los movimientos excéntricos, en casos de resorción alveolar severa, crestas con bordes flácidos y en filo de cuchillo; así como relaciones muy discrepantes de los rebordes alveolares.^{24,25}

CONCLUSIONES

Las prótesis totales permiten recuperar en la medida de lo posible la función masticatoria, así como la estética, reflejándose en la mejora de la calidad de vida del paciente desdentado. Es importante reconocer que los procesos de resorción alveolar y pérdida de control neuromuscular, se presentan de manera crónica, lenta, progresiva e irreversible. La magnitud y el patrón de resorción han demostrado que el número de años en que el paciente ha estado desdentado y el número de prótesis removibles utilizadas, no están asociados con la cantidad de resorción. El incremento de la resorción, se atribuye a la presión de las prótesis que rebasen los límites de tolerancia fisiológica.

La oclusión lingualizada es un esquema oclusal indicado en el tratamiento de pacientes con un proceso de resorción alveolar severo con forma de filo de cuchillo, crestas del reborde flácidas, relaciones anormales interoclusales como arcos cruzados o con gran espacio interoclusal; aunque se puede decir que no existen contraindicaciones para utilizar el concepto de oclusión lingualizada en todo tipo de rebordes, siendo indicadas para pacientes que busquen estética y eficiencia masticatoria.

El clínico tendrá el objetivo de reducir al mínimo las fuerzas horizontales durante los movimientos de masticación y verticalizar las fuerzas sobre el reborde en oclusión céntrica. Es un esquema sencillo de practicar ya que solo se buscarán 12 contactos oclusales en céntrica por cada arcada, por lo que se simplifica también el tallado selectivo. Puede ser modificado utilizando dientes anatómicos o no anatómicos en la mandíbula, según las características orales y psicológicas del paciente. Así, puede ser utilizada en prótesis parciales, totales, inmediatas y sobre implantes, al minimizar el estrés horizontal del implante. Es un esquema oclusal con gran relevancia en la confección de prótesis y que tiene grandes beneficios para el paciente como para el clínico.

REFERENCIAS BIBLIOGRÁFICAS

1. I HL, J VB. Oclusión en prótesis total. Estomatol Herediana. 2009 Feb; 19(125-130).
2. Christen U. Guía para la Prótesis completa. 2000. VITA.
3. Phoenix R, Engelmeier R. Lingualized occlusion revisited. J Prosthet Dent. 2010; 104(5).
4. Sutton AF. A randomized clinical trial comparing anatomic, lingualized, and zero-degree posterior occlusal forms for complete dentures. University Dental Hospital of Manchester. 2007; 8(292).
5. Krishna Prasad D. enhancing stability: a review of various occlusal schemes in complete denture prosthesis. NUJHS. 2013 Junio; 3(2).
6. Ozawa Deguchi JY. Estomatología geriátrica. Ed. Trillas; 1994.
7. Winkler S. Prostodoncia Total. segunda ed. México: Limusa; 1999.
8. Carlsson GE. Critical review of some dogmas in prosthodontics. Science direct. 2009 Noviembre;(53).
9. Boucher CO. Complete denture prosthodontics-the state of the art. Ohio state University. 2004 Mayo;(017).
10. Ozawa Deguchi JY. Prostodoncia total. Quinta ed. México: UNAM; 1984
11. Milano, V.-Disiate, A. Prótesis total. Aspectos gnatológicos. Conceptos y procedimientos. Ed. Amolca. 2011.
12. Bernal, R.-Fernández J. Manual de Laboratorio de Prostodoncia Total. Ed. Trillas. 1999.
13. Tiwari Arun K, Naeem A. residual ridge resorption: the unstoppable. International Journal OF applied Research. 2016 Febrero; 2(2).
14. Matsumaru Y. influence of mandibular residual ridge resorption on objective masticatory measures of lingualized and fully bilateral balanced denture articulation. Science Direct. 2010 Junio;(54).
15. Weerawat N, Wacharask T, Mansuang A. effect of complete denture occlusal shemes on masticatory performance and maximum occlusal force. Prosthet Dent. 2014;(112).

16. Chiapasco M, Romeo E. Rehabilitación implantosportada en casos complejos. Primera ed. Rossi AL, editor. Italia: AMOLCA; 2006.
17. Arksornnukit M, Phunthikaphadr T. Pressure transmission and distribution under denture bases using denture teeth with different materials and cuspal angulations. *The Journal Of Prosthetic Dentistry*. 2010; 6(105).
18. Ke Z, Qing-Qing M. Occlusal designs on masticatory ability and patient satisfaction with complete denture: a systematic review. *Science Direct*. 2013 Agosto;(41).
19. Basso N. Occlusal scheme and increased occlusal vertical dimension. *Prosthet Dent*. 2006; 200(96).
20. Manzolli Basso MF, Sualdini Nogueira S. Comparison of de occlusal vertical dimension after processing complete dentures made with lingualized balanced occlusion and conventional balanced occlusion. *Araraquara Dental School*. 2006; 200(4).
21. Kamath R, Sarandra DL. lingualized occlusion: An emerging treatment paradigm for complete denture therapy: a review article. *Quest*. 2015 Marzo; 2(3).
22. Krishna Prasard D, Rajendra Prasard B, Lobo Nikhil J. Concepts of arrangement of artificial teeth, selective grinding and balanced occlusion on complete denture prosthodontics. *NUJHS*. 2012 Marzo; 2(1).
23. Ivanhoe JR, Cibirka RM. treating the modern complete denture patient: A review of literature. *Prosthet dent*. 2002; 5(88).
24. Petruzca L. Utilizing lingualized posterior occlusion on the construction of complete dentures. *Spectrum dialogue*. 2012 Enero; 11(1).
25. Fonollosa JM. Rehabilitaciones completas acrílicas sobre implantes. *técnica dental*. 2012 Enero-Febrero;(71).