



UNIVERSIDAD NACIONAL AUTÓNOMA DE
MÉXICO



FACULTAD DE ODONTOLOGÍA

DENSIDAD ÓSEA OBTENIDA DESPUÉS DE REALIZAR
AUMENTOS DE REBORDE PARA LA COLOCACIÓN DE
IMPLANTES.

TESINA

QUE PARA OBTENER EL TÍTULO DE

CIRUJANA DENTISTA

P R E S E N T A:

BELÉN PÉREZ ÁVILA

TUTOR: Mtro. ÓSCAR RODOLFO DÍAZ DE ITA



Universidad Nacional
Autónoma de México



UNAM – Dirección General de Bibliotecas
Tesis Digitales
Restricciones de uso

DERECHOS RESERVADOS ©
PROHIBIDA SU REPRODUCCIÓN TOTAL O PARCIAL

Todo el material contenido en esta tesis esta protegido por la Ley Federal del Derecho de Autor (LFDA) de los Estados Unidos Mexicanos (México).

El uso de imágenes, fragmentos de videos, y demás material que sea objeto de protección de los derechos de autor, será exclusivamente para fines educativos e informativos y deberá citar la fuente donde la obtuvo mencionando el autor o autores. Cualquier uso distinto como el lucro, reproducción, edición o modificación, será perseguido y sancionado por el respectivo titular de los Derechos de Autor.



Agradezco a dios y la virgen ya que sin su voluntad nada en este mundo sería posible.

A mis padres que toda la vida me han llevado de la mano, que sin ellos no estaría aquí ni sería quien soy. A mi madre porque ella a pesar de todo ha sabido guiarme y hacer que este sueño fuese posible en verdad mamá que llevo en mi mente todos los sacrificios que has hecho por mí; a mi padre le agradezco el esfuerzo que da día con día y el ejemplo que en mi vida me ha dado los amo mucho.

A Marco ya que desde que llego a mi vida es y ha sido un pilar fundamental en verdad que no existen palabras ni hechos que demuestren cuanto agradezco todo lo que haces por mí, gracias por tu amor, por tu ternura, por la comprensión, por ir de la mano juntos y ser mi impulso.

A mi familia en general por tener la confianza en mí para atenderlos, a mi abuelita Tere que siempre es y ha sido el pilar para todos gracias abue te amo eres un ejemplo de mujer, a mi tío Rafael Ávila ya que él en gran parte hizo este sueño fuera posible gracias por la confianza y el apoyo no tengo palabras para agradecerte todo lo que has hecho por mí y no solo por mí, si no por toda la familia; a mi hermano porque a pesar de todo he aprendido de ti, eres un pequeño gran hombre; y a quienes ya no están mi tía Regina, a mi abuelo Rodolfo y última pero no menos importante mi hermana Esmeralda los llevo en mi corazón gracias por cuidarme desde donde estén.

A mi amiga del alma, de la carrera, de aventuras, de desvelos, mi cómplice y miles de cosas más Sonia!! Amiga que te digo eres mi relación más larga jaja gracias por estos años te quiero muchísimo y en verdad que siempre te llevo en el corazón eres única e inigualable.

A mis amigos que llegaron a lo largo de este gran proceso les agradezco fueron fundamentales en cada etapa; pero en especial debo mencionar a Adriana García quien fue la primera en confiar en mi e ir de mi paciente en verdad que jamás lo olvidaré y te sigo profundamente agradecida.

A Pamela quien se ha convertido en una gran amiga, a Yayo quien a pesar de todo ha sido un gran apoyo en este tiempo en verdad que eres una gran persona y por último a Guillermo García que como me decías cada persona llega y deja una



enseñanza en tu vida, gracias por todo y por las enseñanzas, te llevare siempre en mi corazón.

Gracias a los alumnos de posgrado Raziél Aldahir Balderas Pesina por tu tiempo en enseñarme, prestarme tus casos y ayudarme pero más que nada la paciencia en enseñarme; a Javier Tovar Santiago y Oscar Calvillo por su material en verdad que sin ellos este estudio no se hubiera podido haber realizado y a José Roberto Quintero Sifuentes quien me guio para poder seguir muchísimas gracias a todos!

A mi tutor el Dr. Óscar Rodolfo Díaz de Ita quien a pesar de todo se dio el tiempo para orientarme y dar el apoyo para que esto fuese posible gracias Dr. por todo le estoy profundamente agradecida!!

A mis profesores que influyeron y enriquecieron con todos sus conocimientos para mi formación les agradezco ya que no sabría nada sin ustedes.

A la Dra. Amalia Cruz Chávez quien nos orientó y se preocupó por cada uno de mis compañeros del seminario llevándonos de la mano para poder finalizar este gran proyecto

Y finalmente a mi bella y querida UNAM un orgullo pertenecer a ella quien me brindó la oportunidad de tener la formación que tengo.



ÍNDICE

1. INTRODUCCIÓN.....	6
2. MARCO TEÓRICO.....	8
2.1. Hueso.....	9
2.1.1.Regeneración ósea.....	9
2.1.2.Mecanismos de formación ósea.....	11
2.2. Tipos de injerto óseo.....	11
2.2.1.Injerto Autólogo o autógeno.....	11
2.2.2.Injertos homólogos, alogénicos o aloinjertos.....	12
2.2.3.Injertos heterólogos o xenoinjertos.....	13
2.2.4.Injertos aloplásticos o sintéticos.....	13
2.3. Membranas.....	14
2.3.1.Absorbibles.....	14
2.3.2. No absorbibles.....	15
2.4. Tomografía.....	15
2.4.1.Historia.....	15
2.4.2.Tomografía Computarizada Helicoidal (TCH).....	16
2.4.3.Tomografía Computarizada CONE BEAM (TCCB).....	17
2.4.4.Densidad ósea.....	18
2.4.5.Voxel.....	19
2.4.6.Unidades Hounsfield.....	19
2.5. Implantes.....	21



2.5.1. Clasificación del hueso en relación con la implantología dental.....	21
2.5.2. Causas por las cuales se colocan implantes.....	23
2.5.3. Factores por los cuales no se pueden colocar implantes dentales.....	24
3. PLANTEAMIENTO DEL PROBLEMA.....	26
4. JUSTIFICACIÓN.....	27
5. OBJETIVOS.....	28
6. MATERIALES Y MÉTODOS.....	29
7. PLAN DE ANÁLISIS.....	30
8. RESULTADOS.....	31
9. DISCUSIÓN.....	37
10. CONCLUSIONES.....	38
11. REFERENCIAS BIBLIOGRÁFICAS.....	39
12. ANEXOS.....	42



1. INTRODUCCIÓN

La odontología siempre ha estado presente desde el comienzo de la humanidad, así como la necesidad por tener un mejor aspecto. En la actualidad se cuentan con más herramientas para poder lograrlo.

A pesar de los avances tecnológicos se sigue teniendo pérdida dentaria por múltiples factores, por lo cual la implantología nos da una alternativa estética y funcional para los pacientes, pero ésta requiere que los tejidos en donde se colocaran implantes se encuentren en óptimas condiciones para que puedan tener un mejor pronóstico en nuestro tratamiento; uno de esos tejidos es el hueso que puede sufrir cambios estructurales por diversas causas como la edad, hormonas, extracciones traumáticas, enfermedad periodontal etc. Cuando este hueso no se encuentra en condiciones para poder colocar un implante podemos realizar aumentos de reborde con injertos autólogos, alogénicos, xenoinjertos o aloplásticos.

Uno de los métodos diagnósticos importantes es la tomografía, ésta nos brinda una enorme cantidad de información de la anatomía, calidad de hueso, densidad etc. La tomografía nos apoya para poder colocar correctamente un implante; anteriormente solo se utilizaba la tomografía helicoidal pero con el paso del tiempo la tomografía de haz cónico se ha utilizado en la implantología y permite la reducción de radiación absorbida por los pacientes, el tiempo de exposición y la variación en datos en comparación con la tomografía helicoidal es mínima.

Una de las medidas para poder determinar la densidad ósea son las Unidades Hounsfield; para la tomografía esta la clasifica en 5 valores los cuales van de D1 hasta D5. Autores como Linkow y Chercheve



clasificaron la densidad del hueso en tres categorías en 1970, en el año de 1985 Lekholm y Zarb enumeraron cuatro calidades óseas, halladas en las diferentes regiones de los maxilares, para el año de 1988 Mish propuso cuatro grupos de densidad ósea, de forma independiente de las regiones de los maxilares en función de las características macroscópicas del hueso cortical y trabecular.

Es importante verificar el tipo de hueso en el que se colocará un implante para tomar las consideraciones necesarias en la cirugía y lograr un mayor porcentaje de éxito en la colocación de implantes.



2. MARCO TEÓRICO

La búsqueda de la belleza se remonta a las primeras civilizaciones. Desde entonces, la odontología ha formado parte del anhelo de mejorar el aspecto estético de los dientes y la boca. El diente es una de las partes del cuerpo a la que más atención se le ha dedicado en todos los pueblos del mundo y en todos los tiempos.¹

El hecho de que la pérdida dentaria sea la mutilación más frecuente en la especie humana, ha justificado que desde la antigüedad, el hombre haya tratado de reponer los dientes perdidos con las sustancias naturales y sintéticas que disponía. La idea de crear un sustituto de los dientes que se incluyeran en el maxilar o la mandíbula que, a su vez, soportara una prótesis dentaria ha sido en consecuencia, una ambición histórica en la Estomatología, solo alcanzada en el último cuarto de siglo.²

La historia de los implantes con forma de raíz data de varios miles de años e incluye civilizaciones como la china, donde hace 4000 años, tallaban palos de bambú en forma cónica y los introducían en el hueso para situaciones dentales fijas. Hace 2000 años, los egipcios emplearon metales preciosos con un diseño cónico similar. En Europa se encontró un cráneo con un diente de metal ferroso insertado en el hueso con forma de cono que databa de los tiempos de cristo. Los incas de América central emplearon trozos de concha marina y, al igual que los antiguos chinos, los impactaron dentro del hueso para reemplazar dientes perdidos. La historia muestra que reemplazar un diente por un implante con la forma aproximada de una raíz ha tenido siempre sentido. Por lo que la disponibilidad de hueso es especialmente importante en implantología dental, y describe la arquitectura externa o



el volumen de la zona desdentada a tener en cuenta para los implantes. El hueso es un tejido que varía según una serie de factores como las hormonas, vitaminas e influencia mecánica.²

La disponibilidad de tejido óseo es importante en la implantología, ya que es uno de los factores más importantes para determinar si un paciente es candidato a recibir un implante dental, de la misma manera la cantidad como la calidad ósea tienen una estrecha relación para la obtención de la estabilidad primaria, la cual determina el éxito de la osteointegración; el resultado duradero del tratamiento con implantes dentales depende de la persistencia de salud en los tejidos blandos y duros periimplantarios y de la distribución apropiada de las fuerzas sobre los implantes.^{3,6}

2.1 Hueso

La apófisis o proceso alveolar es el hueso que forma y da soporte a los alveolos dentarios, está formado por una pared alveolar interna de hueso compacto y delgado denominado hueso alveolar propio (placa cribiforme), hueso alveolar de soporte formado por trabéculas esponjosas, y las placas bucal o vestibular de hueso compacto, llamadas corticales. El tabique interdentario está formado por hueso esponjoso de soporte encerrado en un margen compacto, las apófisis alveolares se desarrollan junto con la formación y erupción de los dientes y tras la pérdida de éstos se absorben gradualmente.^{7,8}

2.1.1. Regeneración ósea.

El hueso alveolar está formado por una matriz calcificada con osteocitos encerrados en los espacios denominados lagunas.



Los osteocitos extienden sus prolongaciones hacia canalículos que forman una red.

Los canalículos constituyen un sistema de anastomosis a través de toda la matriz intercelular de hueso, que lleva oxígeno y nutrientes en la sangre hasta los osteocitos y elimina los desechos de metabolitos.

Los vasos sanguíneos ramifican en forma importante y corren por todo el periostio. El crecimiento óseo se realiza por aposición de una matriz orgánica que es depositada por los osteoblastos.

Aunque el tejido del hueso alveolar está cambiando continuamente en su organización interna, conserva casi la misma forma desde la niñez hasta la vejez. La deposición de hueso por los osteoblastos es contrarrestada por la resorción realizada por los osteoclastos durante los procesos de remodelación y renovación tisulares.

La matriz ósea depositada por los osteoblastos no está mineralizada y se denomina osteoide. Al ser depositado nuevo osteoide, el anterior localizado bajo la superficie se mineraliza.

Los osteoclastos son células grandes multinucleadas que suelen observarse sobre la superficie del hueso dentro de unas depresiones óseas erosionadas denominada lagunas de Howship.⁸

La formación de tejido óseo no es continúa, si no que sufre interrupciones transitorias de modo que la superficie indica el límite de hueso depositado, durante el periodo siguiente se denomina línea de parada.

Las superficies de inversión y de parada llevan el nombre de superficies de cementación y unen entre sí elementos estructurales de hueso. La



fase de formación, incluyendo período de inactividad transitoria dura unos meses tanto en el hueso trabecular como cortical.¹¹

2.1.2 Mecanismos Básicos de formación de ósea.

Hay varios mecanismos de formación ósea, dependiendo el tipo de injerto que se realice y del material que se emplee. Los mecanismos básicos de neoformación ósea son:

Osteogénesis: Mediante el que las células óseas vivas trasplantadas establecen centros de formación y crecimiento óseo.

Osteoinducción: Capacidad para inducir la transformación del tejido conectivo, en tejido óseo endocondral. Es una propiedad de las proteínas osteoinductoras.

Osteoconducción: Capacidad de establecer una matriz soporte para guiar y favorecer el desarrollo del propio tejido óseo: Es un proceso simultáneo de absorción y formación que favorece la migración de células formadoras de hueso.⁴

2.2 Tipos de injerto óseo

2.2.1 Injerto autólogo o autógeno.

Actúan a través de los tres mecanismos biológicos: osteogénesis, osteoconducción, osteoinducción. Es hueso obtenido del propio paciente.

Se obtienen de sitios intraorales (mentón, tuberosidad del maxilar, rama ascendente) que se usan para pequeños defectos; de sitios extraorales (cresta ilíaca, tibia o calota) cuando se requiere mayor cantidad.



La elección de cada abordaje dependerá del tipo, tamaño y forma de la cavidad ósea, la experiencia clínica y preferencia del profesional.

El hueso autólogo esponjoso es el que tiene mayor capacidad osteogénica y los injertos corticales son los que proporcionan mayor estabilidad.

2.2.2 Injertos homólogos, alogénicos o aloinjertos.

Proceden de individuos de la misma especie; pero genéticamente diferentes. Se pueden clasificar según su procesamiento en:

- Aloinjertos congelados.
- Aloinjerto liofilizado (secado en frío).
- Aloinjerto liofilizado y desmineralizado.

Aunque este material se promocione como osteoinductor, por los resultados obtenidos a través de estudios experimentales en tejidos extraóseos (tejido celular subcutáneo) se consideran biocompatibles y osteoconductores.

Las ventajas del aloinjerto incluyen su disponibilidad en cantidades importantes y diferentes formas y tamaños, no se sacrifican estructuras del huésped y no hay morbilidad del sitio donador. Las desventajas se relacionan con la calidad del tejido óseo regenerado, que no siempre es previsible. Necesitan un proceso para eliminar su capacidad antigénica.



2.2.3 Injertos heterólogos o xenoinjertos.

De origen natural, provienen de otras especies (animales) y contienen los minerales naturales del hueso. Se ha informado que la porosidad y la superficie de estos materiales resultan en una buena respuesta en la formación ósea.⁴

2.2.4 Injertos aloplásticos o sintéticos.

Provenientes de materiales fabricados sintéticamente. Se encuentran en variadas formas, tamaños y texturas. Las respuestas biológicas óseas dependerán de las técnicas de fabricación, la cristalinidad, porosidad y grado de absorción.

Pueden ser:

Cerámicos: son los de uso más común, por ejemplo el fosfato de calcio sintético (hidroxiapatita y fosfato tricálcico). Polímeros: como Bioplan, HTR. Vidrio Cerámico bioactivo: compuesto de sales de calcio y fosfato, y sales de sodio y silicio (Bioglass, Perioglass, Biogran) El principal mecanismo de acción de estos materiales es osteoconducción.

Los materiales osteoconductivos deben tener una porosidad que permita la vascularización y provea un área de adherencia a las células osteogénicas.

Un factor importante a considerar es mantener el injerto en su posición y evitar que los tejidos blandos interfieran la cicatrización ósea. Durante los primeros momentos de cicatrización del material de injerto, se produce una competición entre el tejido óseo y el blando para rellenar



la cavidad y el tejido blando prolifera más rápido tendiendo a cerrar la cavidad.

La osteopromoción es el sellado por medios físicos de un sitio anatómico, para impedir que otros tejidos invadan el coágulo óseo e interfieran con la regeneración ósea. Este es el mecanismo por el cual actúan las membranas de regeneración tisular guiada.⁵

2.3 Membranas

En la actualidad existen dos grupos de membranas para regeneración.

2.3.1 Absorbibles.

Estas membranas tienen capacidad de ser absorbidas por el organismo. El periodo de absorción depende del material que las constituye.

Se clasifican de acuerdo a su composición en:

- Colágeno: Obtenido de tendón bovino purificado (colágeno tipo I), ej.: Biomend (Zimer-USA) se absorbe aproximadamente a las 6 a 14 semanas.
- PLA-PGA: (ácido poliláctico-ácido poliglicólico) son más rígidas y su tiempo de absorción es de 6 a 8 semanas, ej.: Resolut (Goretex USA).
- Polímero líquido sintético.
- Poliglactina.
- Sulfato de calcio.⁵



Una de las principales desventajas de los materiales absorbibles son: el tiempo impredecible de resorción, lo que puede alterar significativamente la cantidad de formación de hueso. Si se absorben demasiado rápido tiene como consecuencia falta de rigidez cuando el apoyo adicional es requerido. También tienen deficiencias cuando se trata de proteger grandes injertos particulados. Cuando la membrana se expone, se asocia con reacciones inflamatorias en el tejido adyacente, la actividad enzimática de los macrófagos y neutrófilos hace que la membrana se degrade rápidamente, afectando la integridad estructural de la membrana y provocando disminución en la función de la barrera y menor regeneración ósea.⁹

2.3.2 No absorbibles.

Son membranas constituidas por politetrafluoroetileno (PTFE) conocido como teflón. De acuerdo al tratamiento del material pueden ser expandidas o no. Estas membranas poseen la desventaja de requerir una segunda cirugía para su remoción, que se puede acelerar en caso de exposición o infección.

El periodo ideal de mantenimiento de la membrana debe ser de 6 meses, pero se puede modificar.⁵

2.4 Tomografía

2.4.1 Historia.

Las radiografías dentoalveolares y la ortopantomografías no son adecuadas para determinar la densidad ósea, debido a que las tablas



corticales laterales oscurecen, con frecuencia, la densidad del hueso trabecular, además, de que no pueden cuantificarse.

La tomografía Computarizada (TC) fue inventada por sir Godfrey Newbold Hounsfield y se presentó al mundo del diagnóstico por imagen en 1972. La tomografía es un término genérico formado por las palabras griegas tomos (corte) y grafos (imagen), que fue adoptado en 1962 por la international Comisión on Radiological Units and Measurement con el fin de describir todas las formas de radiografías mediante cortes corporales.²

El desarrollo en 1989 de la tomografía Computarizada Helicoidal (TCH) y la introducción de detectores con múltiples cortes en 1998, aceleraron las técnicas de tc y permitieron una mayor habilidad para adquirir volúmenes de datos.^{13, 14}

En 1998, Mozzo y col. Introdujeron un nuevo tipo de TC en el campo de la Odontología y radiología maxilofacial, la Tomografía Computarizada Cone Beam (TCCB), también llamada imagen de haz cónico o tomografía volumétrica de haz cónico, fruto de la búsqueda por obtener una reducción de la dosis de radiación a las que se exponía el paciente, al lograr una elevada resolución espacial y conseguir una reducción del costo que suponía una TCH.¹⁵

2.4.2 Tomografía Computarizada Helicoidal (TCH).

Existen básicamente dos tipos de TC: la tomografía computarizada helicoidal (THC) y la tomografía computarizada de haz cónico (TCCB).¹⁶



La TCH introducida en 1998, permite la adquisición de múltiples cortes simultáneamente con este se obtiene un escaneado secuencial y espiral.

Este tipo de adquisición de la imagen es muy preciso, pero hace que el paciente se exponga a grandes dosis de radiación.¹⁵

Este método de imagen muestra con mayor precisión la anatomía dental y la calidad del hueso subyacente es por eso que es el mejor aval de la fiabilidad diagnóstica en el ámbito legal esta resulta ser una herramienta superior en el análisis de tejidos de baja densidad incluyendo tejido blando, alveolos post extracción y hueso poroso.¹⁷

2.4.3. Tomografía Computarizada CONE BEAM (Rayo Cónico).

Este sistema permite la reducción de la dosis efectiva de radiación absorbida por los pacientes y el tiempo de exposición.

La TCCB permite al clínico hacer una variedad de análisis para conocer las características de las estructuras óseas, entre estos la calidad del hueso, el cual se puede examinar esencialmente para prever la vascularidad para la maduración y preservación ósea. Al no tener distorsión se puede planear mejor el tratamiento como en el caso de implantología de acuerdo del sitio receptor, el tamaño y diseño del implante.^{18, 19}

Es capaz de representar la forma natural de los tejidos blandos debido a que el escaneado se realiza en posición sentado.¹³



La proyección es ortogonal, esto indica que los haces de rayos X son paralelos entre sí. Puesto que el objeto se encuentra cercano al sensor, se produce muy poco efecto de error en la proyección, resultando mediciones de escala 1:1.²⁰

2.4.4. Densidad Ósea.

Se puede determinar la densidad ósea de forma más precisa mediante radiografías tomográficas, en especial las tomografías computarizadas. La tomografía (TC) produce imágenes axiales de la anatomía del paciente, es perpendicular al eje mayor del cuerpo. Cada imagen axial de TC posee 260.000 píxeles, y cada píxel tiene un número TC (unidad Hounsfield) relacionado con la densidad de los tejidos dentro de un píxel. En general cuanto mayor es el número TC, más denso es el tejido. Los escáneres modernos de TC pueden ofrecer resolución de un objeto con menos de 0.5 mm de separación entre cada corte (fig. 1).²

Determinación de la densidad Ósea por tomografía Computarizada		
D1	>1,250 Hounsfield	unidades
D2	850 -1250 Hounsfield	unidades
D3	350 -850 Hounsfield	unidades
D4	150-350 Hounsfield	unidades
D5	<150 Hounsfield	unidades

Fig. 1 Densidad ósea por Tomografía Computarizada.²



2.4.5. Voxel.

Un voxel es un elemento de volumen representado en un cubo que mide 20 a 60 micrómetros, se dispone en filas y columnas. Cada voxel tiene un valor que representa la densidad de la estructura anatómica atravesada por rayos X.

El tamaño del voxel está relacionado tanto con la calidad de imagen como la dosis de radiación absorbida por el paciente. Un voxel más pequeño tiene una mejor calidad de imagen, a pesar de necesitar una mayor dosis de radiación, y puede afectar la habilidad del diagnóstico hecho por el usuario.²²

El valor de un voxel de un órgano depende de su posición dentro del volumen de la imagen esto quiere decir que se producen diferentes valores de HU para estructuras duras y blandas similares en función del área de escaneo donde se encuentren.¹⁵

Cada voxel de las imágenes que pertenecen a los cortes representa un valor de radiación atenuada, que se mide en unidades Hounsfield (HU).¹³

2.4.6. Unidades Hounsfield.

En la TC la matriz de reconstrucción de los coeficientes de atenuación lineal se transforma en una matriz de números medidos en unidades Hounsfield del material o tejido correspondiente. La atenuación de los materiales o tejidos en la escala Hounsfield se expresa en relación con el coeficiente de atenuación lineal del agua a temperatura ambiente.



El aire presenta por definición un valor teórico de -1000 HU y el agua tiene, también por definición, 0 HU, y cada incremento de una HU se asocia con un incremento del 0.1% del coeficiente de atenuación lineal relativo al del agua. El tejido adiposo representa valores ligeramente inferiores a cero (-100 a -80 HU); el pulmón tiene valores en el rango de -950 a -600 HU; la mayoría de tejidos blandos están representados por valores en el rango de 20 a 70 HU y el número de HU de un hueso compacto puede ser superior a 1000 HU.

En la visualización de las imágenes de la TC es muy importante definir los valores en los tonos de gris que corresponden a un determinado tejido, lo que se consigue de modo óptimo ajustando adecuadamente los valores del nivel (WL) y del ancho de la ventana (WW). En general los valores comprendidos entre -1000 HU y 10000 ó más HU suelen visualizarse en una escala de gris de 8 bits, que proporciona sólo 256 niveles de gris. Los valores del número de TC deben tener una profundidad mínima de 12 bits, lo que fija una escala de valores desde -1024 a 3071 HU, con la que se cubre la mayoría de tejidos relevantes clínicamente. Se puede extender la escala Hounsfield trabajando con una profundidad de 14 bits, lo que permite ampliar hacia arriba la escala hasta 15359 HU y la hace compatible con materiales de alta densidad y alto coeficiente de atenuación lineal. Una escala "extendida" permite una mejor visualización de partes del cuerpo con implantes metálicos, tales como prótesis ortopédicas e implantes dentales o cocleares. De la definición de la escala Hounsfield se deduce que los valores de HU obtenidos para todas las sustancias y tejidos, con excepción del agua y el aire, varían cuando se aplican diferentes voltajes del tubo. En la práctica clínica se encuentran a veces diferencias relevantes entre los



valores esperados y los reales de HU. Estas desviaciones son debidas a la dependencia del valor del número de TC obtenido con diferentes parámetros, tales como el filtro de reconstrucción, el tamaño de la imagen escaneada (FOV), o la posición del objeto medido en el FOV. Además, la aparición de artefactos en la imagen puede tener un efecto sobre la exactitud de las HU. Cuando se realizan estudios clínicos longitudinales, se debe tener en cuenta que, incluso para el mismo escáner, puede darse con el tiempo una variación en los valores de HU, por lo que a menudo es necesario efectuar calibraciones adicionales.¹⁰

2.5 Implantes

2.5.1 Clasificación del hueso en relación con la implantología dental.

En 1970 Linkow y Chercheve clasificaron la densidad del hueso en tres categorías:

- Estructura ósea de clase I: Este tipo ideal de hueso consta de trabéculas espaciadas de forma regular, con pequeños espacios cerrados.
- Estructura ósea de clase II: El hueso presenta espacios cerrados ligeramente mayores, con menor uniformidad del patrón óseo.
- Estructura ósea de clase III: Existen grandes espacios rellenos de médula, entre las trabéculas óseas.

En 1985 Lekholm y Zarb enumeraron cuatro calidades óseas, halladas en las regiones anteriores de los maxilares.



- La calidad 1 estaba constituida por hueso compacto homogéneo.
- La calidad 2 presentaba una capa gruesa de hueso compacto alrededor de un núcleo de hueso trabecular denso.
- La calidad 3 mostraba una capa fina de hueso cortical alrededor de hueso trabecular resistente favorable.
- La calidad 4 presentaba una capa delgada de cortical rodeando un núcleo de hueso trabecular de baja densidad.

En 1988 Mish propuso cuatro grupos de densidad ósea, de forma independiente de las regiones de los maxilares en función de las características macroscópicas del hueso cortical y trabecular. Se han descrito para cada tipo de densidad ósea diseños implantarios, protocolos quirúrgicos, cicatrización, planes de tratamiento, así como intervalos de tiempo para la carga. Tras seguir este régimen, se observaron tasas de supervivencia similares para todas las densidades de hueso (fig. 2 y fig. 3).²

Clasificación de la densidad ósea de Misch		
Densidad ósea	Descripción	Localización anatómica típica
D1	Cortical densa	Parte anterior de la mandíbula
D2	Cortical porosa y trabecular gruesa	Parte anterior de la mandíbula Parte posterior de la mandíbula Parte anterior del maxilar
D3	Cortical porosa (fina) y trabecular fina	Parte anterior del maxilar Parte posterior de la maxila Parte posterior de la mandíbula
D4	Trabecular fina	Parte posterior de la maxila

Fig. 2 Clasificación ósea de Misch ²

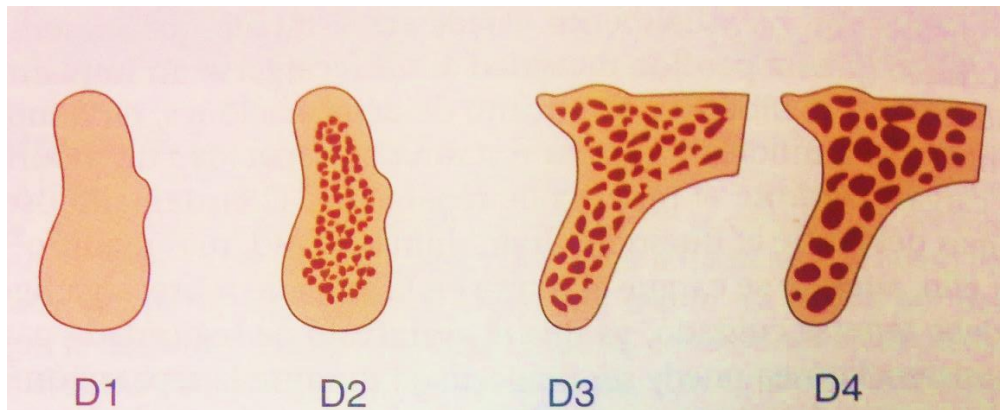


Fig. 3 Clasificación ósea de Misch ²

2.5.2 Causas por la cuales se colocan implantes.

La implantología dental se ha convertido en parte vital de la prótesis dental para los pacientes parcial o totalmente desdentados.

El aumento en la necesidad y empleo de los tratamientos que implican implantes procede del efecto combinado de una serie de factores, entre los cuales destacan:

1. Una población envejecida, que cada vez vive más años.
2. La pérdida de dientes relacionada con la edad.
3. Las consecuencias del fracaso de una prótesis fija.
4. Las consecuencias anatómicas del edentulismo.
5. El escaso rendimiento de las prótesis removibles.
6. Las consecuencias de las prótesis parciales removibles.



7. Los aspectos psicológicos de la pérdida dentaria, así como las necesidades de los que nacieron durante la explosión demográfica que ahora están envejeciendo.

8. Las ventajas de las prótesis implantosoportadas.¹

Esto se consigue mediante un grado alto de cumplimiento del paciente en el control de placa bacteriana, un diseño protésico adecuado y un régimen de mantenimiento con seguimiento a través el tiempo.

La prevención de la patología periimplantaria se realiza a dos niveles, por una parte controlar o eliminar los factores de riesgo por otra la monitorización del paciente para el diagnóstico precoz de cualquier patología periimplantaria.³

2.5.3. Factores por los cuales no se pueden colocar implantes dentales.

- Intraorales

Relaciones anatómicas desfavorables entre los maxilares.

Relaciones oclusales funcionales complejas.

Hallazgos patológicos en los maxilares.

Radioterapia de los maxilares.

Lesiones patológicas de la mucosa.

Xerostomía.

Macroglosía.

Mala higiene del resto de la dentición.

- Tiempo

Administración transitoria de determinados medicamentos.



- Psíquico

Cumplimiento inadecuado del tratamiento.

Abuso del alcohol y de drogas.

Neurosis y psicosis.

Pacientes problemáticos.

- Médicas Generales

Estado general y nutricional.

Medicación concomitante.

Enfermedades hematológicas.

Enfermedades cardiocirculatorias.

Enfermedades del metabolismo óseo. ¹²



3. PLANTEAMIENTO DEL PROBLEMA

Los implantes son una buena opción en la rehabilitación de nuestros pacientes, pero con frecuencia encontramos defectos óseos severos provocados por la enfermedad periodontal, extracciones traumáticas, etc.

Cuando tenemos rebordes con colapsos óseos muy acentuados, es común que nos complique la colocación de implantes en una posición adecuada o bien que no puedan colocarse. En esos casos los procedimientos de regeneración ósea se convierten en procedimientos quirúrgicos muy importantes para ganar hueso y colocar posteriormente nuestros implantes en los sitios adecuados y lograr una rehabilitación exitosa de nuestros pacientes.



4. JUSTIFICACIÓN

Actualmente, el uso de implantes dentales en la rehabilitación protésica de nuestros pacientes es muy común debido a las ventajas que ofrecen, en lo referente a función, estética y comodidad. Esto hace que el cirujano dentista deba tener los conocimientos necesarios para llevar a buen término nuestros tratamientos, esto incluye desde el diagnóstico, donde debemos valorar la cantidad y calidad de hueso que tenemos y todos los demás factores necesarios para poder colocar los implantes de una forma adecuada.



5. OBJETIVOS

General

- Determinar la densidad ósea en escala de grises obtenida en sitios en los que realizaron aumentos de reborde, en pacientes que asisten a la clínica de Periodoncia e Implantología de la DEPEl de la FO, UNAM.

Específico

- Determinar la densidad ósea en escala de grises obtenida en la zona donde se realizó el aumento de reborde óseo utilizando aloinjerto óseo, membranas y/o mallas de titanio.



6. MATERIALES Y MÉTODOS

Tipo de estudio: Transversal

Material

Tomografías de pacientes del área de Especialidad de Periodoncia e Implantología de la DEPEI de la FO, UNAM en los cuales se realizó aumento de reborde utilizando aloinjerto, membranas y/o mallas de titanio.

Computadora hp Intel CORE i3

Método

Se obtuvieron 15 tomografías de pacientes del departamento de Periodoncia e Implantología de la DEPEI de la FO, UNAM en los cuales se revisó que densidad ósea se obtuvo en las zonas donde se realizó el aumento de reborde.

Criterios de inclusión

Todas las tomografías en las cuales se realizaron aumentos de reborde con aloinjerto, no importando si ya se encontraba colocado el implante en la zona o el tipo de membrana o malla de titanio utilizada.

Criterios de exclusión

Todas las tomografías en las cuales el tratamiento no se realizó con aloinjerto.

Tomografías con artefactos o basura radiológica que no puede ser limpiada adecuadamente y que pudiese falsear la medición de las HU.



7. PLAN DE ANÁLISIS

Con las medidas de las zonas obtenidas con tomografías de haz cónico en sitios donde se realizaron aumentos de reborde, se elaboró un cuadro en donde se acomodaron las medidas en orden decreciente para poder así determinar el valor más alto, medio y bajo del tipo de hueso formado utilizando aloinjerto; en una gráfica se muestra los porcentajes del tipo de hueso obtenido.



8. RESULTADOS

Se realizó el estudio con tomografías de pacientes a los que se les realizaron aumentos de reborde, para la posterior colocación de implantes.

El número total de áreas obtenidas para el estudio fue de 21, de las cuales se acomodaron en orden decreciente al valor en escala de grises (HU) observando que el mejor tipo de hueso se formó en la parte anterior en comparación a la posterior (Tabla 1).

Estos datos también nos muestran que el hueso que más podríamos esperar tener sería un hueso tipo 3, en un valor de densidad ósea de 911.73 a 384.39.

Densidad ósea y tipo de hueso				
ZONA	ÁREAS	DENSIDAD OBTENIDA	TIPO DE HUESO	DE
Posterior inferior	36	1102.04- 995.66 HU	D2	
Anterior superior	21	921.04-979.79 HU	D2	
Anterior superior	11	912.60- 919.32 HU	D2	
Anterior superior	11	910.67-916.35 HU	D2	
Posterior inferior	45	911.73 –706.46 HU	D3	
Posterior inferior	36	791.59- 377.66 HU	D3	

Tabla 1. Zonas en las que se colocó aloinjerto densidad ósea medida en Unidades Hounsfield (HU) y tipo de hueso formado. Fuente directa.



Densidad ósea y tipo de hueso (Continuación)				
ZONA	AREAS	DENSIDAD OBTENIDA	TIPO DE HUESO	DE
Posterior inferior	46	738.32- 687.23 HU	D3	
Anterior superior	21	638.98-802.05 HU	D3	
Posterior superior	24	589.41- 640.92 HU	D3	
Posterior superior	16	585.29- 656.79 HU	D3	
Posterior superior	14	572.62- 503.86 HU	D3	
Posterior superior	24	522.28- 584.22 HU	D3	
Posterior inferior	37	496.47- 388.53 HU	D3	
Posterior superior	14	454.13- 386.65 HU	D3	
Posterior inferior	45	451.69- 324.10 HU	D3	
Posterior superior	16	450.42- 332.62 HU	D3	
Posterior inferior	46	400.42- 335.99 HU	D3	
Posterior superior	24	395.17- 384.39 HU	D3	
Posterior superior	27	314.17- 266.66 HU	D4	

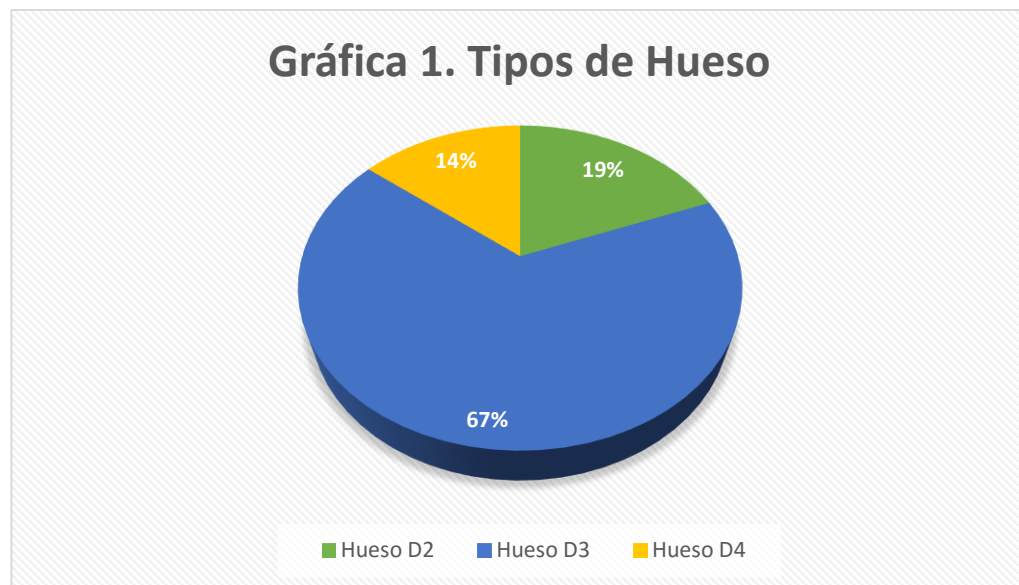Tabla 1. Zonas en las que se colocó aloinjerto densidad ósea medida en Unidades Hounsfield (HU) y tipo de hueso formado. Fuente directa.



Densidad ósea y tipo de hueso (Continuación)				
ZONA	AREAS	DENSIDAD OBTENIDA	TIPO DE HUESO	DE
Posterior superior	16	353.39-322.75 HU	D4	
Posterior inferior	37	304.45-273.83 HU	D4	

Tabla 1. Zonas en las que se colocó aloinjerto densidad ósea medida en Unidades Hounsfield (HU) y tipo de hueso formado. Fuente directa.

En la gráfica se muestran los porcentajes de las diferentes densidades óseas obtenidas, notándose que el hueso tipo 3 es el que con más frecuencia se obtuvo con un 67% de los casos.



Tipos de hueso. Fuente directa.

Hueso tipo 2 se encontró en el 19% de los casos y sólo un 14% para el hueso tipo 4. (Imagen 1 a 6).

Imágenes

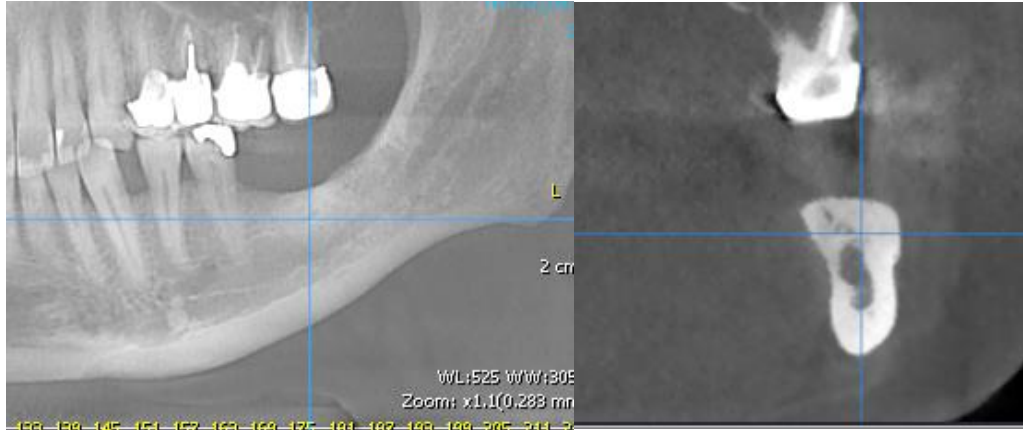

Imagen 1. Zona con aloinjerto vista lateral y sagital en la cual se obtuvo hueso tipo 2. Fuente directa.

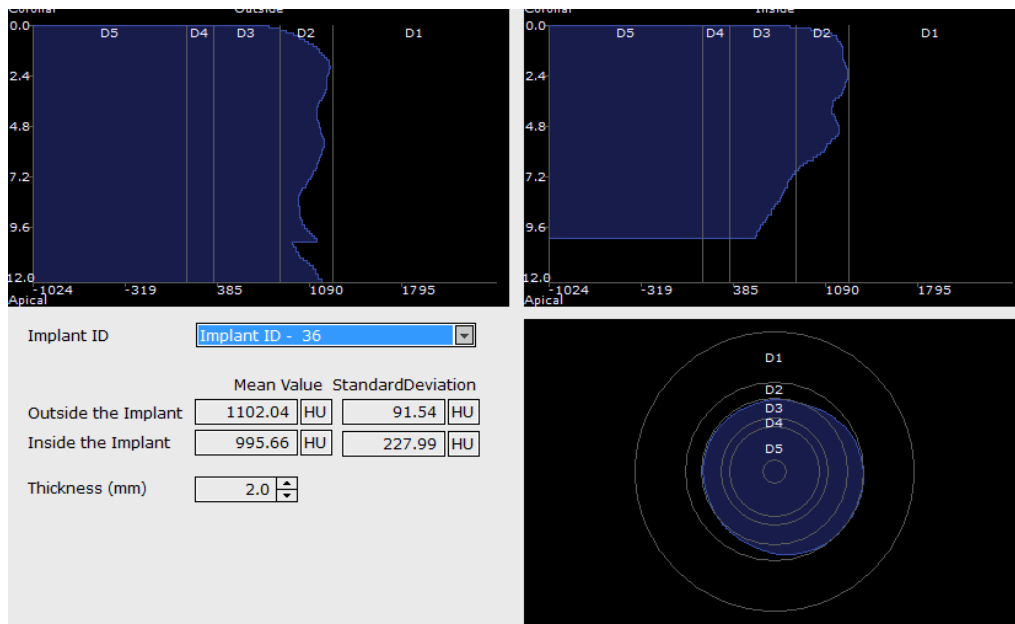


Imagen 2. Niveles de densidad en la zona del injerto y tipo de hueso. Fuente directa.

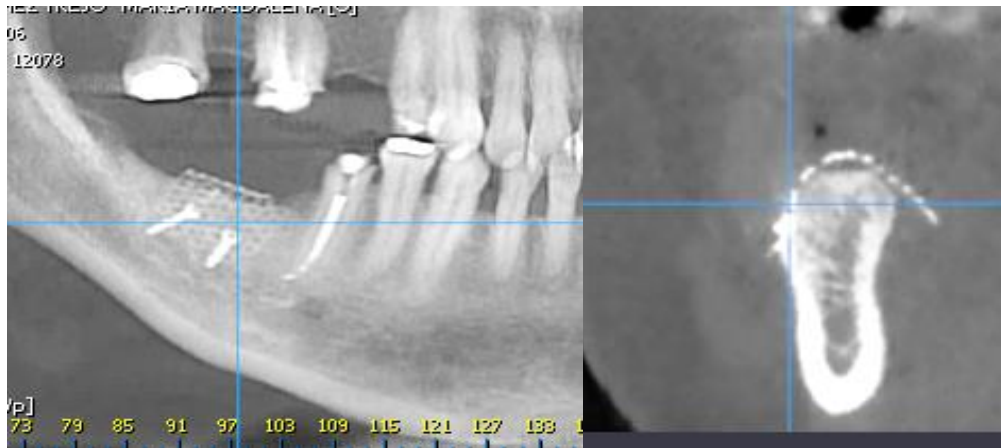

Imagen 3. Zona del injerto con malla de titanio vista lateral y sagital en la cual se obtuvo un hueso tipo 3. Fuente directa.

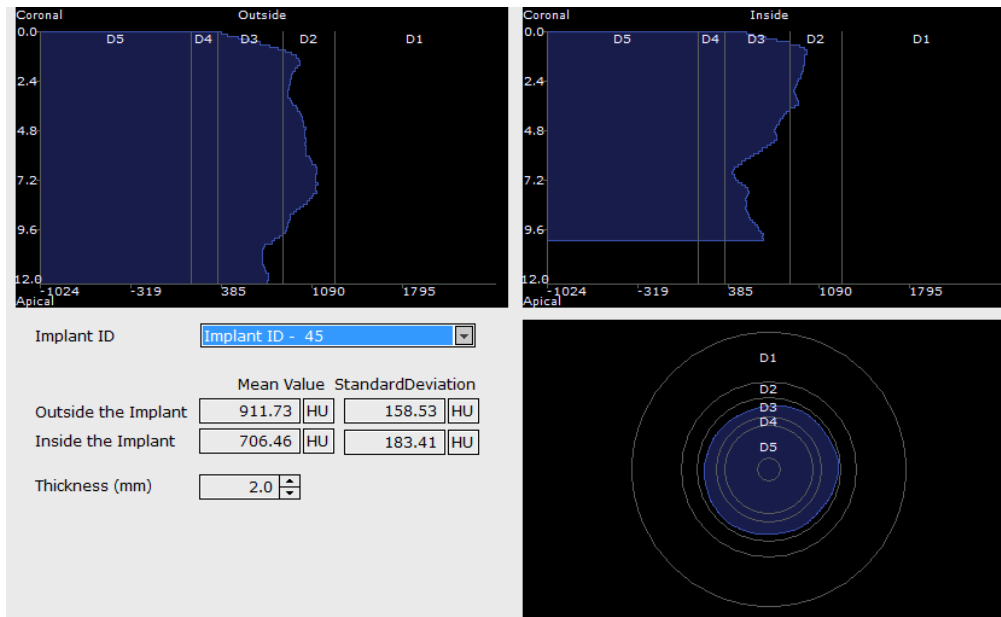


Imagen 4. Niveles de densidad en la zona del injerto y tipo de hueso. Fuente directa.

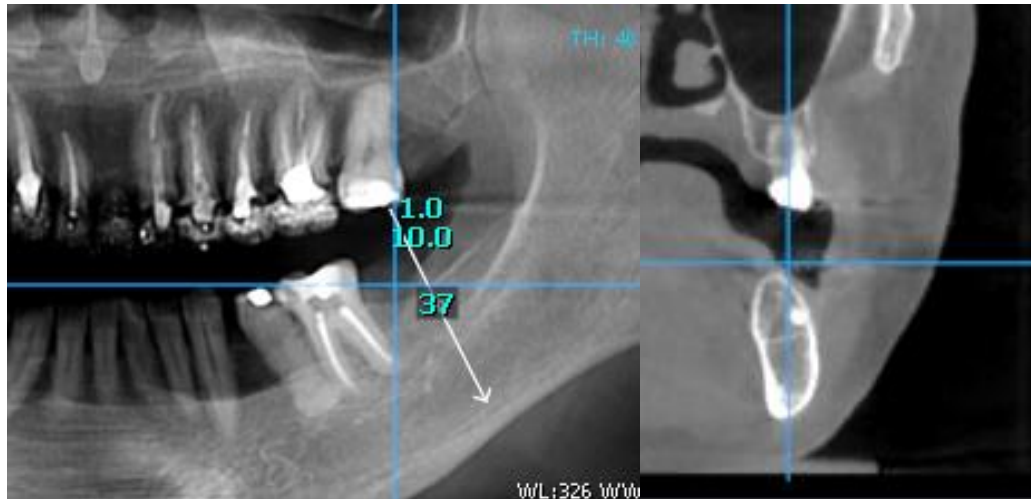

Imagen 5. Zona con aloinjerto vista lateral y sagital en la cual se obtuvo hueso tipo 4. Fuente directa.

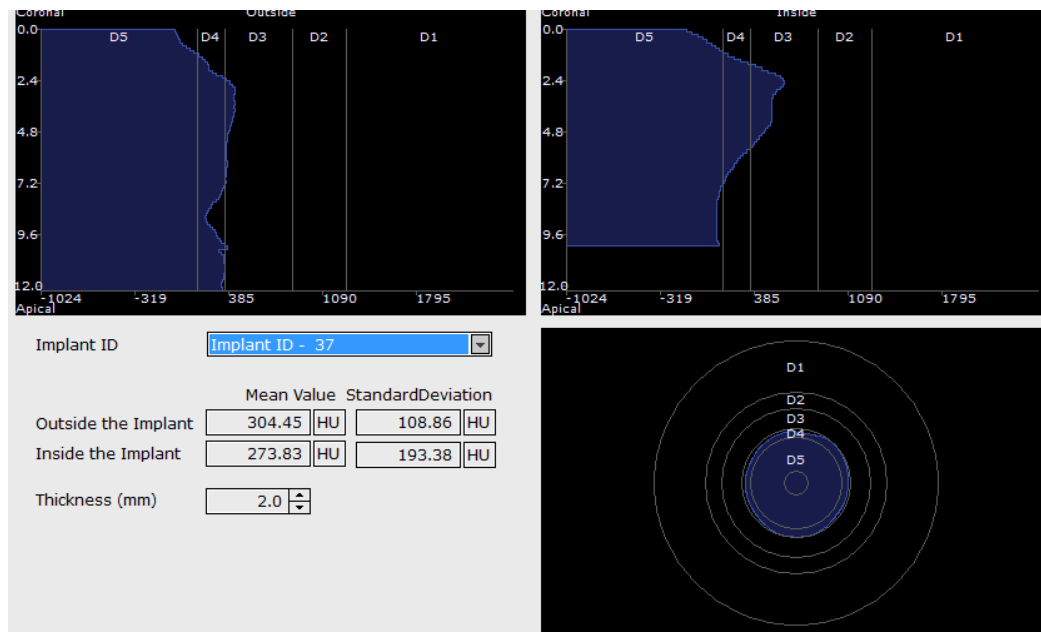


Imagen 6. Niveles de densidad en la zona del injerto y tipo de hueso. Fuente directa.



9. DISCUSIÓN

En la clínica de Periodoncia e Implantología de la Facultad de Odontología se realizan numerosos aumentos de reborde en pacientes que no tienen una cantidad de hueso suficiente en volumen o altura para poder colocar implantes dentales en una posición adecuada.

Se incluyeron tomografías de pacientes a quienes se realizaron aumentos de reborde óseo utilizando aloinjerto y membranas con refuerzo de titanio o mallas de titanio.

Sabemos que el mejor tipo de hueso para colocar implantes es el hueso tipo 2, encontramos que el hueso regenerado que obtenemos con más frecuencia es el tipo 3 en base a la escala tomográfica, teniendo variación en los valores de densidad ósea medidos en unidades Hounsfield (HU). Las condiciones para lograr obtener un hueso tipo 2 se pueden ver afectadas por diversos factores como pueden ser: La edad, enfermedad periodontal, extracciones traumáticas etc; pero lo que indican Mish, Lekholm y Zarb en su estudio, es que la calidad de hueso 3 mostraba una capa fina de hueso cortical alrededor de hueso trabecular de resistencia favorable, lo que nos indica que para un tratamiento con implantes es favorable el resultado obtenido.

Es importante hacer notar que la zona de la boca en la que se colocó el injerto no tiene influencia en el tipo de hueso ni la densidad obtenida.



10. CONCLUSIONES

- La información arrojada por este estudio nos demuestra que con el hueso tipo 3 que es el que con mayor frecuencia se obtiene es posible colocar un implante de forma adecuada.
- Es más predecible ganar volumen óseo (en sentido horizontal) que en altura, pero generalmente se gana suficiente hueso para colocar los implantes.



11. REFERENCIAS BIBLIOGRÁFICAS

1. Echezarreta R D, Echezarreta Y D. IMPORTANCIA DE LA REHABILITACION IMPLANTOLOGICA FRENTE A OTROS TIPOS DE REHABILITACION PROTESICA. Rev haban cienc méd [revista en la Internet]. 2009 Nov [citado 2016 Feb 11]; 8(4).
2. Misch CE. Prótesis dentales sobre implantes. Madrid: Elsevier España, S.A.; 2006, p.1, 57-60, 130-136.
3. Carbajosa S, García V. Cervantes M N, Aragonese JM. Implantes dentales: Importancia del mantenimiento en la prevención de las enfermedades periimplantarias. Dental Tribune Spain Primera Plana 5.
4. Baladrón J, Colmenero C, Elizondo J, Gonzales J, Hernandez F, Monje F, Santos J, Valdez A, Valiente F. Cirugía Avanzada en Implantes. Ediciones Ergon, S.A. C/ Arboleda , 1 Majadahonda (Madrid) 2000, p 4
5. Tortolini P., Rubio S.. Diferentes alternativas de rellenos óseos. Avances en Periodoncia [revista en la Internet]. 2012 Dic.[citado 2016 Feb 11] ; 24(3): 133-138.
6. Color Atlas of Dental Medicine Implantology. [Internet]. Aquisgrán 1995
7. Lindhe Jan. Periodontología clínica. 2ª ed, Medica Panamericana, 1992, p 54.
8. Carranza F. A. Manual de Periodontología Clínica. México: Nueva Editorial Interamericana S.A de C.V; 1988, p14.
9. Rakhmatia YD, Ayukawa Y, Furuhashi A, Koyano k. Current barrier membranes: Titanium mesh and other membranes for guided bone



- regeneration in dental applications. *Journal of Prosthodontic Research* 2013 Jan21; 4-14.
10. Calzado A, Geleijns J. Tomografía computarizada. *Computed Tomography. Evolution, technical principles and applications. Rev Fis Med [revista en la Internet].* 2010 [citado 2016 Feb 11]; 11(3): 165.
 11. López F M, López H A. Bases para una implantología segura. Caracas Venezuela, Editorial Impre Andes S.A. 1996 p. 26-27.
 12. Spiekermann H, Donath K, Jovanovic S, Richter J. Atlas de implantología. Masson, S.A: 1995, p. 7-9.
 13. Swennen GR, Schutyser F. Three-dimensional cephalometry: spiral multi-slice vs cone-beam computed tomography. *Am J Orthod Dentofacial Orthop.* 2006; 130(3): 410-6.
 14. Lane C, Harrell W Jr. Completing the 3-dimensional picture. *Am J Orthod dentofacial Orthod.* 2008; 133: 612-20.
 15. Miles A. Color atlas of cone-beam volumetric imaging for dental applications. Quintessence publishing Co, Inc; 2008.
 16. Rodríguez Tizcareño, M. (2013). Principios de planificación digital en implantología oral. *Dental Tribune Hispanic & Latin America,* 12(1), pp 22.
 17. Scribano E, Ascenti G, Mazziotti S, Blandino A, Racchiusa S, Gualniera P. Computed tomography in dental implantology; médico-legal implications. *Radiol Med (Torino);* 2003 105: 92.
 18. Klein M. Abrams M. Computer-guide surgery utilizing a computer milled surgical template. *PractProcedAesthet Dent.* 2001; 13(2): 165-9.



19. Peñarrocha M, Boronat A, Carrillo C, Albalat S. Computer- guided implant placement in a patient with severe atrophy. *J Oral Implantol.* 2008; 34(4); 203-7.
20. Cattaneo PM, Melsen B. The use of cone-beam computed tomography in orthodontic department in between research and daily clinic. *World J Orthod.* 2008; 9 (3): 269-82.
21. Halazonetis DJ, From 2- dimensional cephalograms to 3- dimensional computed tomography scans. *Am j Orthop.* 2005; 127(5); 627-37.
22. Damstra J, Fourie Z, Huddleston Slater JJ, Ren Y. Accuracy of linear measurements from cone-beam computed tomography-derived Surface models of different voxel sizes. *Am j Orthod Dentofacial Orthop* 2010; 137:16. E1-16.e6.



ANEXOS

ZONA	ÁREAS	DENSIDAD OBTENIDA	TIPO DE HUESO