



**UNIVERSIDAD NACIONAL AUTÓNOMA DE
MÉXICO**



FACULTAD DE ODONTOLOGÍA

**ALTERNATIVAS DIGITALES EN LA PRÁCTICA
ODONTOLÓGICA.**

T E S I N A

QUE PARA OBTENER EL TÍTULO DE

C I R U J A N O D E N T I S T A

P R E S E N T A:

MAURICIO EDUARDO DOMÍNGUEZ GARCÍA

TUTOR: Esp. JOSÉ HUMBERTO VIALES SOSA

MÉXICO, D.F.

2016



Universidad Nacional
Autónoma de México



UNAM – Dirección General de Bibliotecas
Tesis Digitales
Restricciones de uso

DERECHOS RESERVADOS ©
PROHIBIDA SU REPRODUCCIÓN TOTAL O PARCIAL

Todo el material contenido en esta tesis esta protegido por la Ley Federal del Derecho de Autor (LFDA) de los Estados Unidos Mexicanos (México).

El uso de imágenes, fragmentos de videos, y demás material que sea objeto de protección de los derechos de autor, será exclusivamente para fines educativos e informativos y deberá citar la fuente donde la obtuvo mencionando el autor o autores. Cualquier uso distinto como el lucro, reproducción, edición o modificación, será perseguido y sancionado por el respectivo titular de los Derechos de Autor.

Agradezco a Dios por acompañarme y guiarme a lo largo de mi vida y mi carrera, por haberme permitido llegar y terminar esta parte importante de mi vida y por darme fortaleza en los momentos de dificultad.

Le doy gracias a mis padres por apoyarme en todo momento, por haberme dado la oportunidad de tener una excelente educación en el transcurso de mi vida, por los valores que me han inculcado y sobre todo por ser mi ejemplo a seguir.

Agradezco a mi tutor, el Dr. José H. Viales Sosa por su paciencia, dedicación y apoyo brindado para la realización de este trabajo y por compartirme sus conocimientos y experiencias para un mejor ejercicio de la profesión.



ÍNDICE

INTRODUCCIÓN	5
OBJETIVO	6
CAPÍTULO 1. IMAGENOLÓGÍA DIGITAL	7
1.1 Radiografía digital	7
1.1.1 Antecedentes	7
1.1.2 Tipos de radiografía digital	9
1.1.3 Ventajas de la radiografía digital	12
1.2 Imagenología 3D	13
1.2.1 Tomografía Computarizada (TC)	13
1.2.2 Mecanismo de acción de la tomografía computarizada	13
1.2.3 Tomografía Computarizada de Haz Cónico (Cone-Beam)	16
1.2.4 Funcionamiento de la tomografía computarizada de haz cónico	17
1.2.5 Usos del Cone-Beam (CBCT) en odontología	19
1.2.6 Tomografía convencional (TC) Vs Cone-Beam (CBCT)	23
CAPÍTULO 2. CIRUGÍA GUIADA	24
2.1 Flujo de trabajo en la cirugía guiada	25
2.1.1 Diagnóstico	25
2.1.2 Confección de guía radiográfica	25
2.1.3 Obtención de la tomografía	26
2.1.4 Planificación por Software	26
2.1.5 Confección de la guía quirúrgica	27
2.1.6 Fase quirúrgica	28
2.2 Ventajas de la cirugía guiada	28
CAPÍTULO 3. FOTOGRAFÍA CLÍNICA DIGITAL	29
3.1 Obtención de la imagen digital	29
3.1.1 Valores en la fotografía digital	30
3.1.2 Equipo fotográfico	32
3.1.3 Fotografía específica	34



3.2 Tipos de fotografía clínica.....	35
3.3 Ventajas de la fotografía clínica digital.	36
CAPÍTULO 4. DISEÑO DE SONRISA DIGITAL (DSD)	37
4.1 Objetivos del DSD.....	37
4.2 Flujo de trabajo del DSD.....	38
4.2.1 Toma de fotografías	38
4.2.2 Análisis estético facial y dental	38
4.2.3 Diseño de sonrisa	39
4.2.4 Encerado diagnóstico	39
4.2.5 Mock-up	40
CAPÍTULO 5. CAD/CAM EN ODONTOLOGÍA.....	41
5.1 Antecedentes.....	41
5.2 Secuencia del CAD/CAM en odontología.....	43
5.3 Impresión Digital.....	44
5.3.1 Sistemas de impresión digital	44
5.3.2. Ventajas de la impresión digital.....	46
5.4 Diseño y elaboración digital de restauraciones	47
5.5 Ventajas del CAD/CAM en odontología	48
CONCLUSIONES	49
REFERENCIAS BIBLIOGRÁFICAS	51



INTRODUCCIÓN

La odontología es una ciencia que evoluciona constantemente, en la actualidad uno de los cambios más importantes que ha experimentado es la inclusión de sistemas digitales en la práctica odontológica, en la cual se implementan tecnologías avanzadas de digitalización y procesamiento de imagen junto con sistemas de fabricación de restauraciones dentales cuyo objetivo es hacer de forma más sencilla y eficiente las tareas que todavía se realizan de forma manual.

Estos sistemas intervienen en las diferentes etapas de la práctica odontológica. En la fase diagnóstica con la radiología digital, la tomografía computarizada y la fotografía digital. En la planificación con la ayuda de protocolos de diseño digital de sonrisa o la cirugía guiada en implantología. Y en la rehabilitación como la impresión digital con el uso de diferentes sistemas de scanner intraorales o sistemas CAD/CAM para la fabricación de restauraciones dentales

Todas estas herramientas ya son de uso cotidiano en la práctica odontológica, y es importante conocer las diferentes alternativas que tenemos para poder realizar diagnósticos más certeros y una práctica clínica de mayor precisión, lo cual se traduce en un tratamiento más predecible y longevo.



OBJETIVO

Identificar diferentes alternativas digitales empleadas en el diagnóstico, planificación y la rehabilitación en distintas áreas de la odontología.



CAPÍTULO 1. IMAGENOLÓGÍA DIGITAL

Tener un diagnóstico adecuado es de vital importancia para el éxito de cualquier tratamiento durante nuestra práctica odontológica, los auxiliares radiológicos son de gran ayuda para el establecimiento de este.

En la actualidad contamos con alternativas digitales que nos facilitan el procesamiento y observación de las imágenes radiográficas bidimensionales o incluso imágenes tridimensionales, con las cuales podemos tener una mejor idea de las características anatómicas de nuestro paciente.

1.1 Radiografía digital

La radiografía digital es aquella imagen formada mediante el uso de un sensor electrónico conectado a una computadora, la cual puede ser manipulada y almacenada mediante un software especializado. Los elementos necesarios para realizar una radiografía digital son¹:

- Aparato emisor de Rayos X.
- Sensor electrónico o detector.
- Convertidor analógico – digital.
- Computadora (software especializado).

1.1.1 Antecedentes

A finales del siglo XIX, el físico alemán Wilhelm Conrad Roentgen descubrió por primera vez una forma de radiación desconocida mientras estaba experimentando con tubos al vacío. Llamó a este tipo de radiación “X”. Poco después, en el año 1895, tomó la primera radiografía, reproduciendo la mano izquierda de su esposa.²



A principios de 1896 el Dr. Otto Walkhoff, odontólogo alemán, hizo el primer uso dental de los rayos X, con una pequeña placa fotográfica de vidrio envuelta en papel negro y cubierta con caucho, empleando un tiempo de exposición de 25 minutos.³

Fue hasta 1913 cuando se empezó a utilizar película en lugar de placas fotográficas de vidrio para realizar imágenes de los dientes. El Dr. Van Woert, un odontólogo de Nueva York, fue de los primeros en utilizar la película dental Kodak.

El siguiente gran avance se produjo también en 1913 cuando William Coolidge inventó el tubo de rayo X de cátodo caliente, el cual fue el prototipo del tubo de rayos X utilizado en los aparatos de rayos X actuales. Ese mismo año se empieza a fabricar el primer aparato de rayos X dental en estados unidos.¹

La radiología digital incursiona en el ámbito odontológico hasta 1982 cuando el Dr. Francis Mouyen inventa el primer sensor digital; y en 1987 lanza al mercado su sistema RGV (RadioVisioGraphy) de la firma Trophy- Francia (figura 1).³



Figura 1 – RGV: primer sistema de radiografía digital (Trophy - Francia 1987).



1.1.2 Tipos de radiografía digital

En la actualidad existen 2 métodos para producir una imagen radiográfica digital, el método indirecto y el método directo.⁴

A) Radiografía digital indirecta

La imagen es capturada de forma analógica “convencional” en una placa de fósforo fotoestimable y convertida en digital tras su procesamiento con ayuda de un scanner.

Emplea placas de aspecto similar a las películas radiográficas convencionales (Figura 2.A) pero compuestas por una emulsión cristalina de Fluorohaluro de Bario enriquecido con Europio. Ésta emulsión es sensible a la radiación. La señal resultante a la exposición de los rayos X es convertida en una imagen digital mediante un conversor analógico-digital (Figura 2.B) (barrido), mediante láser, que determina el número máximo de tonos de gris de la radiografía.⁴



Figura 2 – (A) Placa Fotosensible en diferentes tamaños: 0,1,2,3,4 (Air Techniques™ - Estados Unidos). (B) Scanner Scan-X Duo™: las placas son introducidas y escaneadas mediante este sistema para su visualización en la computadora. (Air Techniques™ - Estados Unidos).⁵



El escaneo o barrido de las placas fotosensibles se lleva a cabo en un periodo de tiempo que puede variar de 20 segundos a unos minutos dependiendo el número de placas y la definición de la imagen que deseemos. Debido a que toda la energía almacenada en la placa no es liberada durante el escaneo, esta debe ser “borrada” mediante la exposición a una fuente de luz potente antes de poder utilizarse nuevamente; estas placas están disponibles en los tamaños estándar de radiografías: 0,1,2,3,4.⁶

B) Radiografía digital directa

Utiliza como receptor de los rayos X un sensor rígido habitualmente conectado a un cable a través del cual la información captada por el receptor es enviada a la computadora. Se le llama directa porque, a diferencia de la indirecta, no requiere ningún tipo de escaneo tras la exposición a los rayos X, sino que el propio sistema realiza automáticamente el proceso de conversión analógico - digital y la obtención de la imagen.

Este sistema funciona con sensores fotosensibles similares a los utilizados en las cámaras fotográficas digitales. Puesto que estos sensores se estimulan con luz y se deteriorarían al ser expuestos a los rayos X, el receptor o captador de estos sistemas consta de otros dos componentes, además del sensor. La primera capa, el escintilador, se encarga de transformar los rayos X en luz. Una cantidad pequeña de radiación atraviesa el escintilador sin ser convertida en luz, por lo que una segunda capa compuesta por fibra óptica u otros materiales evita la penetración de los rayos X hasta el sensor y por tanto su deterioro (figura 3).⁴

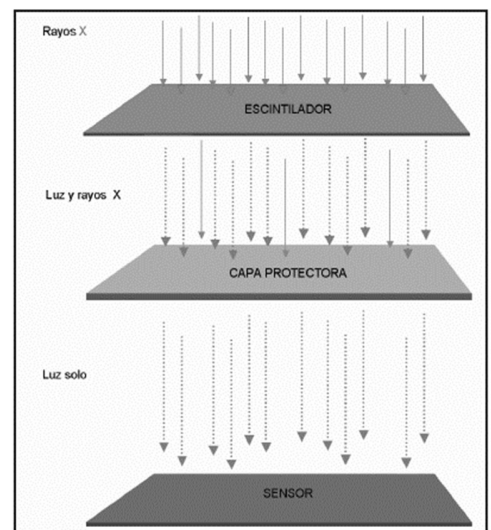


Figura 3 - Funcionamiento de la Radiografía Digital Directa (RDD).



Una vez digitalizada en la computadora la imagen puede ser corregida, procesada, archivada, impresa y hasta enviada de manera electrónica a otras personas para su estudio.³




Figura 4 - (A) RVG 5100™ (Carestream/Kodak™ - Estados Unidos).⁷ (B) Fona CDR (Fona™ - Italia).⁸

Las diferencias entre estos dos tipos de radiografía digital son principalmente en el método de la obtención de la imagen, ya que la radiación es similar, pero también encontramos otras diferencias las cuales se mencionan en la siguiente tabla (tabla 1)⁴:

Radiografía Digital Indirecta	Radiografía Digital Directa
Ausencia de Cable	Menos pasos para la obtención de imagen digital
Flexibilidad de la Placa	Menor cantidad de elementos utilizados
Menor Grosor de la placa	Menor tiempo de procesado (no requiere escaneo)
Mayor Similitud al método convencional	El cable puede ser dañado al ser colocado dentro de la boca del paciente (existen alternativas inalámbricas)
Mayor variedad de formas y tamaños	Mejor Resolución
Se pueden utilizar colimadores convencionales	Mayor similitud a la radiografía convencional en cuanto a calidad de imagen
Más económico	
Las placas no deben exponerse a la luz antes de ser procesadas	
Resolución Menor	

Tabla 1 - Diferencias entre la RDI y la RDD.



1.1.3 Ventajas de la radiografía digital

La radiografía digital elimina el procesamiento de las películas radiográficas, suprime la necesidad de un cuarto oscuro o cajas reveladoras y los químicos reveladores. Esto resuelve un gran problema presente en la radiología convencional, su alto grado de contaminación ambiental.

Reduce el tiempo de exposición a los rayos X, una preocupación recurrente de los odontólogos y del paciente, la radiación disminuye hasta un 90% con respecto a la radiografía convencional.⁶

Facilita la manipulación de la imagen para una mejor visualización al permitir:

- Modificar el contraste y el brillo en caso de que exista sobre o sub-exposición radiográfica.
- Invertir la imagen, es decir llevarla del negativo al positivo, esto es útil en caso de evaluar dientes en donde exista una potencial fractura.
- Medir las estructuras visualizadas en el monitor de la computadora, esto es útil al realizar un tratamiento de conductos para obtener la longitud de trabajo o al momento de la planeación implantológica.
- Ampliar la imagen para observar estructuras anatómicas de escasa dimensión.
- Aplicar colores y contrastes para facilitar la diferenciación de estructuras anatómicas.
- Obtener duplicados de forma sencilla y rápida.

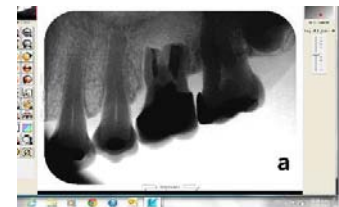

Figura 5 - Programa utilizado para la modificación de la imagen (Cortesía: Esp. José H. Viales Sosa).

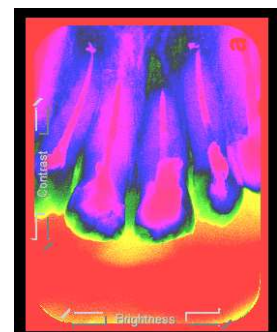


Figura 6 - Aplicación de Color (Cortesía: Esp. José H. Viales Sosa).

Rapidez del proceso frente al método convencional.

Almacenamiento sencillo en la computadora y facilidad de transmisión con sistemas de comunicación digitales.³



1.2 Imagenología 3D

El objetivo de un examen radiológico es observar y examinar las estructuras internas y la morfología anatómica de nuestro paciente el cual es un ente tridimensional. Las radiografías convencionales representan objetos de tres dimensiones en imágenes de dos dimensiones con una significativa superposición de estructuras y una magnificación impredecible. Contrario a la radiografía convencional la tomografía computarizada (TC) permite una visualización real en tres dimensiones de las estructuras óseas y dentoalveolares.

1.2.1 Tomografía Computarizada (TC)

La tomografía computarizada (TC) se introdujo en la radiología a principios de la década de los 70's. A diferencia de las técnicas radiográficas convencionales, en las cuales se utilizan películas para producir imágenes, la TC se genera directamente por computadora; sin embargo, esta aún utiliza radiación ionizante como fuente de energía.¹ Fue creada en 1971 por el ingeniero electrónico británico Godfrey Hounsfield.⁹

Entre las distintas técnicas de diagnóstico mediante imagen empleadas en odontología, la TC es el único método que permite valorar adecuadamente el hueso sin generar distorsiones geométricas significativas.¹⁰

1.2.2 Mecanismo de acción de la tomografía computarizada

Como se mencionó antes, el fundamento básico de la tecnología de TC es que utiliza rayos X, pero estos no impresionan la película directamente. Existen dos diferencias fundamentales con la radiografía convencional, la primera es que la imagen latente no es captada por una película impregnada con sales de plata, sino por unos sensores conectados a un ordenador (similares a los



utilizados en la radiografía digital) y la segunda es que el tubo emisor de la radiación no permanece fijo como en la radiografía tradicional (lo que produce una imagen bidimensional, como si fuese una fotografía) sino que se mueve alrededor del área de interés. Estas dos circunstancias determinan las características principales de la imagen de la tomografía computarizada las cuales son¹⁰:

- Es una imagen en tres dimensiones, el área observada se transforma en un volumen constituido de otros pequeños volúmenes llamados voxels, que asemejarían a los píxeles en una imagen, y estos nos dan diferentes grados de resolución dependiendo el sistema empleado (figura 7).¹¹

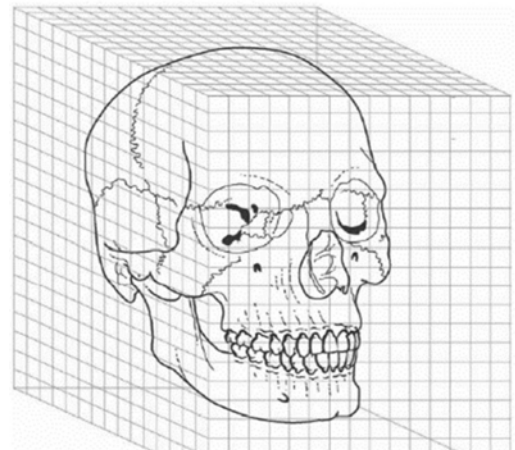


Figura 7 - Representación de los voxels en la Tomografía.

- Mayor sensibilidad y la facilidad de discriminación de diferentes áreas de la imagen, llámese aire, tejido óseo, tejido adiposo etc. A cada voxel se le asigna un numero TC, que representa la densidad de un área en particular que ha sido penetrada por el haz de rayos X. Los números TC también se le conocen como Unidades Hounsfield, las cuales varían desde -1000 que representa las zonas de aire, donde el 0 es agua, y +1000 que representa hueso cortical (figura 8).¹

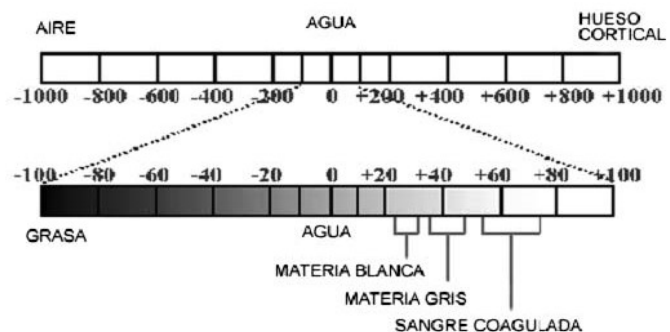


Figura 8 - Unidades Hounsfield.



La tomografía computarizada nos ofrece imágenes en los tres planos dimensionales, en los cuales podemos hacer “cortes” y formar imágenes planas de los diferentes escenarios de orientación anatómica: sagital, coronal y axial (figura 9).¹⁰

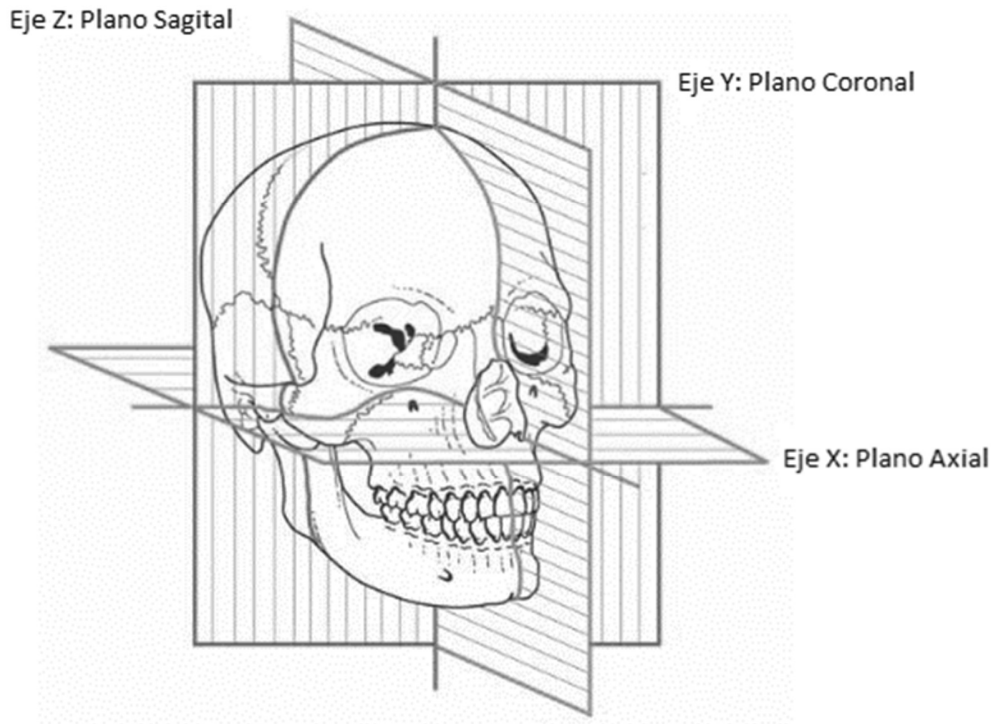


Figura 9 - Planos en los cuales se pueden realizar cortes en la TC.

Con el “corte” en la dirección del eje X obtenemos una imagen en el plano axial. El “corte” en dirección del eje Y nos daría una imagen coronal del cráneo (parecida a una radiografía convencional en proyección semi-frontal, similar a la proyección de Waters, utilizada para la exploración de los senos maxilares). A través el “corte” en la dirección Z obtendríamos una imagen sagital del cráneo (igual a la telerradiografía de cráneo obtenida mediante una proyección lateral utilizada para los estudios cefalométricos) (figura 10).¹⁰



La ventaja de estas imágenes planas obtenidas mediante TC, sobre las radiografías convencionales de proyección geométrica similar, es la ausencia de superposición de las estructuras situadas por delante o detrás de los diferentes cortes, además de la posibilidad de desplazarse por los cortes a través de toda la trayectoria del eje seleccionado.

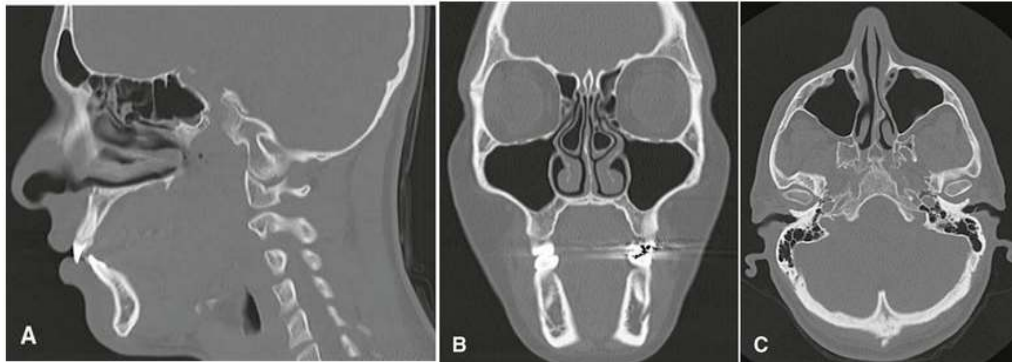


Figura 10 - Diferentes cortes de la TC: A) Sagital B) Coronal C) Axial. ¹⁰

1.2.3 Tomografía Computarizada de Haz Cónico (Cone-Beam)

La Tomografía computarizada de haz cónico (CBCT), llamada también Cone-Beam, fue desarrollada a finales de los años noventa con el fin de obtener escaneos 3D del complejo maxilofacial con una dosis de radiación menor a la que se utiliza en la tomografía computarizada convencional, ofreciendo una alternativa a la imagen radiográfica convencional intraoral y panorámica, que evita la superposición y los problemas de distorsión de imágenes. A pesar de que su utilización se centra principalmente en implantología, cirugía oral y maxilofacial y ortodoncia, la tecnología CBCT tiene potenciales ventajas en el diagnóstico y manejo clínico en otras áreas, como en endodoncia, periodoncia y cirugía bucal.¹²

1.2.4 Funcionamiento de la tomografía computarizada de haz cónico

La CBCT emplea para capturar la imagen un haz de rayos en forma de cono que es más estrecho y utiliza una sola rotación del tubo de rayos X de 194-360°, tomando en cada grado una o dos imágenes alrededor de la cabeza del paciente para adquirir directamente los datos (similar a la del aparato de ortopantomografía), en lugar de múltiples rotaciones como la TC médica convencional o espiral (figura 11).¹²

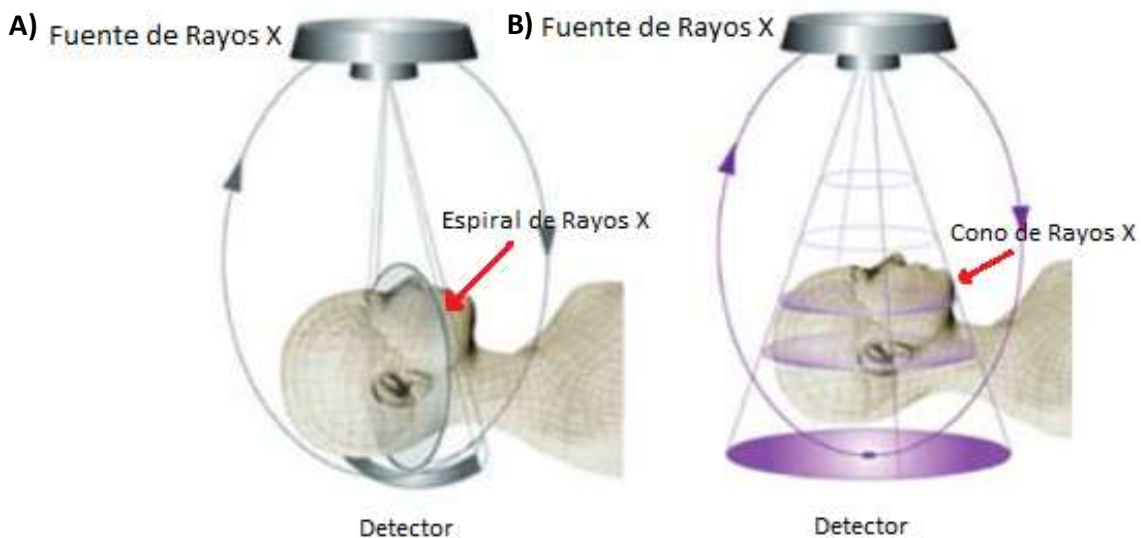


Figura 11 - Diferencias entre la TC y la CBCT: A) En la TC convencional el rayo es en forma de espiral B) en la CBCT el rayo es de forma cónica.

En este estudio la proyección es ortogonal. Esto indica que los haces de rayos X son paralelos entre sí. Puesto que el objeto se encuentra cercano al sensor, se produce muy poco efecto de error en términos de proyección, obteniendo como resultando mediciones de escala 1:1.¹³



El haz de rayos cónico obtiene un volumen de datos cilíndrico o esférico, descrito como *field of view* (FOV). El tamaño del FOV es variable dependiendo del sistema CBCT utilizado (figura 12).¹²

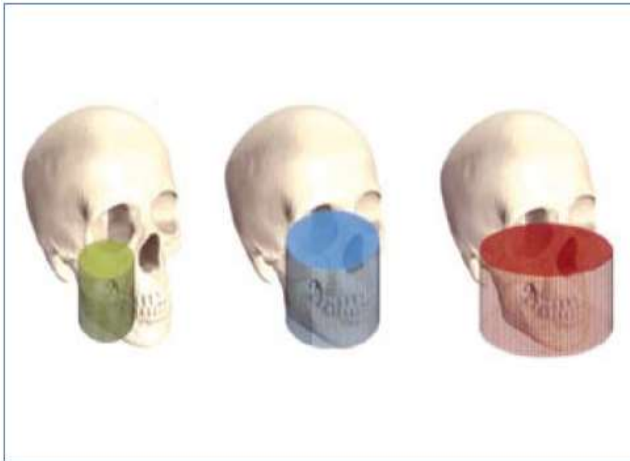

Figura 12 - Diferentes Tamaños de FOV.

Algunos sistemas CBCT, como el NewTom VGi™ (NewTom™- Italia) con un FOV de 24x19 cm son capaces de capturar el esqueleto maxilofacial completo (figura 13.A).¹²

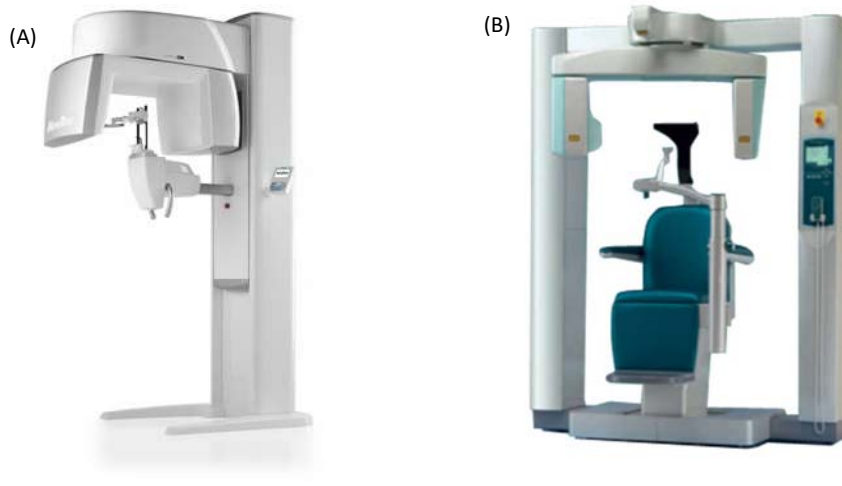


Figura 13 - (A) - Sistema de CBCT NewTom VGi™ (NewTom™ - Italia): Permite capturar imágenes de hasta 24 x 19 cm.¹⁴ (B) Sistema de CBCT Accuitomo 3D™ (Morita™ - Japón): Nos permite capturar imágenes pequeñas de hasta 40 x 40mm.¹⁵



En cambio, otros escáneres CBCT, como el sistema Accuitomo 3D™ (Morirta™ - Japón) (Figura 13.B) también nos permiten ajustar la altura del FOV cilíndrico para capturar sólo una zona de tan solo 40mm x 40mm, tamaño similar a una radiografía convencional. Esto tiene la ventaja de reducir la dosis de radiación.¹²

Los programas que ejecutan la reconstrucción computarizada de las imágenes son de dos tipos: a través de un visor específico o a través del sistema DICOM.

- Visor: Cada sistema de TC cuenta con su propio software de visualización, este permite visualizar los diferentes cortes de la tomografía de una manera sencilla y con diferentes herramientas, sin embargo, esta información no puede ser transferida a otros sistemas como los sistemas de cirugía guiada.
- DICOM (Digital Imaging and Communications in Medicine): Es un lenguaje universal en los sistemas de imagenología digital, este permitir intercambiar las imágenes entre diferentes sistemas no importando el fabricante y utilizarlo en diferentes softwares de planeación quirúrgica.¹⁶

1.2.5 Usos del Cone-Beam (CBCT) en odontología

El CBCT nos provee de una verdadera imagen en 3D a un costo menor que una tomografía convencional, con una radiación similar a los métodos actuales como las series radiográficas dentoalveolares y la radiografía panorámica.¹⁷



Las aplicaciones del CBCT en odontología son muchas y pueden ir desde la detección de caries que no es visible con los métodos convencionales, hasta ayudarnos en la planificación de cirugía de colocación de implantes.

a) Endodoncia: Aunque la radiografía convencional es más práctica y adecuada para los procedimientos habituales de endodoncia, el CBCT aporta una visión axial, coronal y sagital que con la RX convencional no se obtiene. La capacidad de reducir o eliminar la superposición de las estructuras circundantes la hace muy ventajosa en su aplicación endodóntica, ya que permite¹²:

- Visualización de conductos: Los sistemas de CBCT con limitado FOV identifican con mayor exactitud los canales radiculares al compararlo con la radiografía periapical digital, además de aportar mediciones de las angulaciones de las raíces muy precisas en comparación con la imagen radiográfica convencional, lo que sirve para poder evaluar la curvatura de la raíz (Figura 14).
- Visualización de lesiones periapicales.
- Planificación en cirugía endodóntica.

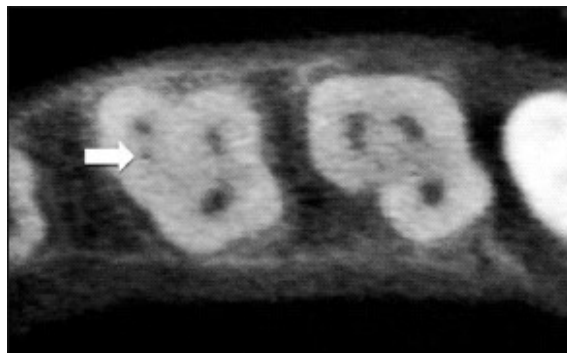


Figura 14 - Visión corte axial de TCHC del primer molar maxilar donde se observa un canal accesorio en la raíz mesiobucal.¹⁸

b) Ortodoncia: esta área se basa principalmente en la radiografía bidimensional para evaluar estructuras tridimensionales. Pero con el CBCT, es



posible obtener un diagnóstico ortodóntico más completo y un plan de tratamiento más preciso ya que permite:

- **Análisis cefalométrico en tres dimensiones:** Las cefalometrías convencionales presentan limitaciones asociadas como lo son posibles errores en la colocación del paciente, magnificación diferencial de estructuras bilaterales y superposición de estructuras craneofaciales que complican la localización precisa de los puntos cefalométricos. Las mediciones realizadas a partir de cefalometrías 2D generadas con el CBCT son comparables a las obtenidas directamente a partir de cráneos disecados y con cefalometrías tradicionales en 2D (figura 15).¹²

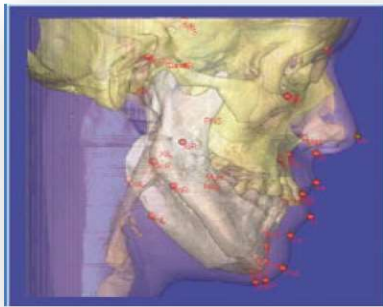


Figura 15 - Cefalometría lateral tridimensional de cráneo.

c) Periodoncia: Se ha demostrado que el CBCT tiene varios usos en periodoncia especialmente en el diagnóstico de lesiones relacionadas con el hueso como lesiones en furca, fenestraciones, o determinar la altura del hueso alveolar, así como la localización de sitios candidatos a regeneración (figura 16).¹⁷

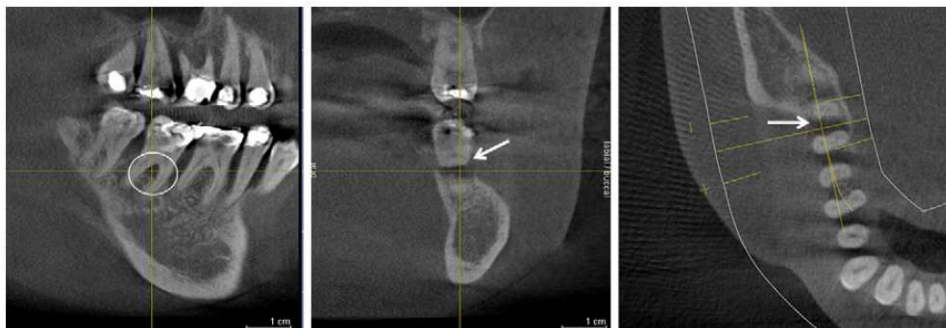


Figura 16- Diferentes cortes de CBCT en la cual se observa una lesión a nivel de la furcación en un segundo molar mandibular.



d) Patología: El CBCT nos ayuda a visualizar quistes, tumores, y otras patologías gracias a la posibilidad de ver en diferentes capas, también podemos tener una mejor visión del tamaño de las lesiones y su relación con las estructuras adyacentes.

e) Cirugía Oral y Maxilofacial: la tomografía computarizada es de gran ayuda en el diagnóstico de fracturas óseas, molares retenidos o impactados y en la planificación de la cirugía ortognática.

f) Implantología: La tomografía computarizada convencional ha sido utilizada de forma rutinaria para analizar las dimensiones de hueso, la calidad y la altura del hueso alveolar. Pero el uso de la CBCT en implantología optimiza el plan de tratamiento ya que es de utilidad en:

- En la localización y evaluación de la distancia a las estructuras anatómicas importantes.
- En la medición de la anchura del hueso alveolar y visualizar el contorno del hueso.
- Determinar si es necesario un injerto de hueso o una elevación de piso de seno maxilar.
- Seleccionar el tamaño y el diseño de implante más adecuado.
- Optimizar la localización del implante y su angulación.

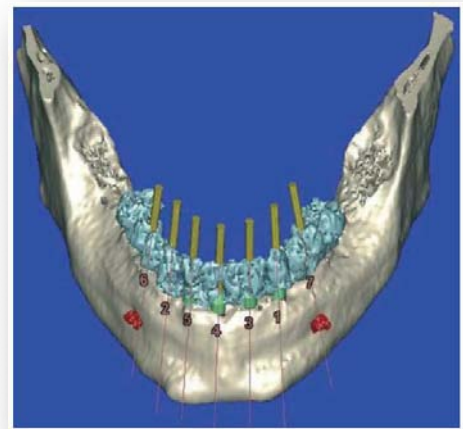


Figura 17 - Imagen de reconstrucción en superficie para planificación implantes.¹⁰

Si además se utiliza un software de planificación quirúrgica junto con la tomografía estos beneficios se ven incrementados (figura 17).¹²



1.2.6 Tomografía convencional (TC) Vs Cone-Beam (CBCT)

La Tomografía computarizada de haz cónico ofrece varias ventajas sobre la tomografía convencional:

- Menor costo: en comparación con la tomografía convencional la realización del CBCT tiene un costo menor.
- Exactitud de la Reproducción: En la TC los voxeles son anisotrópicos (no idénticos en todos los planos), la altura del voxel depende del grosor del haz de la TC (grosor del corte), lo que limita la precisión de imágenes reconstruidas en determinados planos (por ejemplo, en el sagital) puesto que depende de la distancia entre dichos cortes (gap) la cual se programa al momento de realizarla. En cambio, en la CBCT, los voxeles son isotrópicos, (iguales en longitud, altura y profundidad), lo que permite mediciones más precisas en cualquier plano. Los cortes tomográficos, son tan gruesos como el grosor de un voxel y pueden verse en distintas formas, por ejemplo, ver las imágenes en los tres planos ortogonales: axial, sagital y coronal en una única pantalla, permitiendo una visión tridimensional real del área de interés.
- Dosis Efectiva Menor: Aunque las dosis efectivas de los escáneres de CBCT varían en función de factores como el FOV pueden ser casi tan bajas como una panorámica. El haz está más enfocado y la radiación menos dispersa. La radiación total equivaldría a un 20% de la TC convencional y a una exposición radiográfica de una serie periapical completa.
- Mayor Comodidad: en la TC convencional el paciente se encuentra recostado y es introducido en el Scanner (Gantry) mientras que en el CBCT el paciente puede estar de pie o sentado, una ventaja para pacientes con discapacidad.¹²



CAPÍTULO 2. CIRUGÍA GUIADA

Antes de la inclusión de la TC en la odontología, la planificación de implantes se realizaba a partir de una radiografía periapical o una ortopantomografía¹⁹, se requería de templetas radiográficas con marcadores (balines) para identificar con el uso de una regla, el nivel de distorsión presente en dicha radiografía, evidentemente éstas carecían de cierta información relevante sobre las características anatómicas del paciente.

En el año 2002, el Dr. Daniel Van Steenberghe y colaboradores desarrollaron un protocolo para la cirugía de implantes en el cual la planeación se realizaba con base en los datos proporcionados por una tomografía computarizada asociada a un software especializado, una versión preliminar de NobelClinician™ - NobelBiocare™.²⁰

En la actualidad, las tomografías computarizadas junto con los diferentes softwares especializados (NobelClinician™, Simplant™, BTI Scan II™, Implant Viewer™, Dental Slice™) (Figura 18) nos permiten la planeación quirúrgico-protésica en un ambiente virtual a partir de una visualización precisa²¹ y tridimensional de las características óseas y su relación con la futura rehabilitación.²²

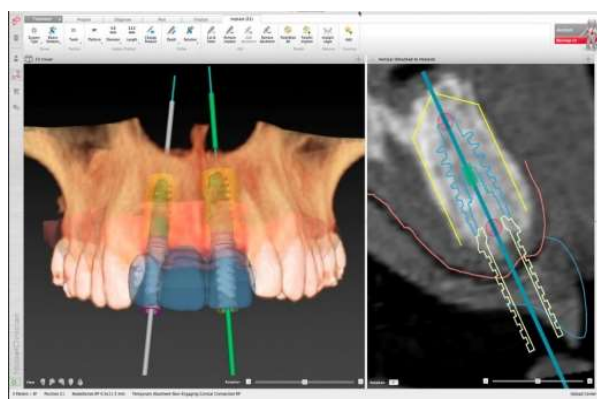


Figura 18 - Sistema NobelClinician™ (NobelBiocare™ - Suiza).²³



En la planificación mediante software es posible evaluar y medir la densidad y la altura ósea; seleccionar el tipo, tamaño y número de implantes que se van a colocar; verificar su localización, su inclinación y el nivel de profundidad en relación al hueso, y como emergerá el tornillo que fijará la futura prótesis.²⁰

2.1 Flujo de trabajo en la cirugía guiada

Para llevar a cabo una cirugía guiada, se debe seguir un protocolo específico el cual consta de los siguientes pasos:

2.1.1 Diagnóstico

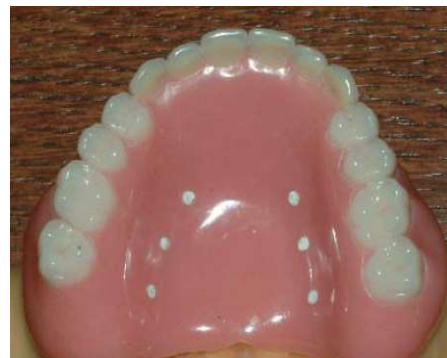Se debe realizar previamente el diagnóstico mediante estudios radiográficos, modelos de estudio, fotografías, y muy importante un encerado de diagnóstico.²²

2.1.2 Confección de guía radiográfica

La guía radiográfica es vital, ya que va a ser la referencia de los resultados protésicos que se quieran conseguir, es decir, es una réplica lo más cercana a la prótesis final que se obtendrá.

La confección de esta férula se realiza tomando una impresión de la arcada a estudiar, y tras un encerado diagnóstico, se crea una plantilla radiológica basada en las recomendaciones del fabricante del programa o software. Un ejemplo de un protocolo es utilizar una plantilla radiológica hecha de acrílico transparente duro y al menos 14 marcadores radiopacos (gutapercha). Si existen prótesis bien ajustadas, éstas también podrán usarse siempre y cuando no contengan metal (figura 19).²⁴

Figura 19 - Prótesis que servirá como guía radiográfica, se observan seis marcadores radiopacos de gutapercha en la zona palatina.





2.1.3 Obtención de la tomografía

Una vez confeccionada la guía radiográfica se realiza el CBCT. El paciente es escaneado con la plantilla radiológica colocada en boca. También debe escanearse la guía radiográfica sola, con lo cual se crea un duplicado digital de la plantilla radiográfica. Los escaneos tanto del paciente como de la guía por separado deben ser fusionados para permitir la visualización de ésta en el escáner volumétrico.²⁴

2.1.4 Planificación por Software

Los datos obtenidos de la TC son transferidos a un software para que se planifique en el modelo 3D la localización de los implantes, se seleccione el tipo, tamaño y número de implantes que se van a colocar, determinar su inclinación y el nivel de profundidad en relación al hueso. Actualmente los softwares más utilizados para planificación de colocación de implantes mediante cirugía guiada son:

- NobelClinician™ (Nobel Biocare- Suiza)
- Simplant™ (Materialise™- Dentsply Implants™ – USA)
- BTI Scan II™ (BTI – España)
- Dental Slice™ (BioParts – Brasil)
- coDiagnostix™ (Straumann – USA)
- Mimics™ (Materialise™ - Bélgica)

Los sistemas NobelClinician™ y BTI Scan II™ funcionan directamente con el lenguaje DICOM, pero únicamente funcionan si se colocaran implantes de la misma casa, por lo cual se denominan sistemas cerrados.

El sistema Dental Slice™ es gratuito, pero es necesario convertir las imágenes DICOM en un formato propio del sistema.

Los sistemas Simplant™ y coDiagnostix™, tienen librerías de la mayoría de las casas de implantes.



Mimics™ permite realizar modelos 3D muy aproximados a la anatomía real del paciente el cual puede importarse a otros sistemas o incluso crearse un modelo físico.

2.1.5 Confección de la guía quirúrgica

La guía quirúrgica es creada después de introducir toda la información necesaria relacionada con el procedimiento del implante. Algunas compañías utilizan un proceso llamado prototipo de impresión rápida, en el cual la impresora emite micro capas de acrílico fotocurado para elaborar las guías. A estas guías se le colocan cilindros de un solo diámetro en la zona elegida para la colocación de implantes, se utilizan llaves o reductores de diferentes diámetros; los cuales son usados con la guía y corresponden a los diámetros de las fresas para implante durante la preparación del mismo (figura 20).²⁴

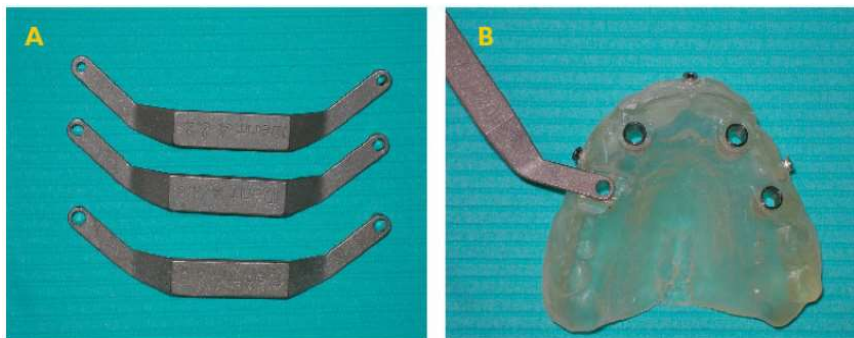


Figura 20 - A) Llaves guía de diferentes diámetros. B) Guía Quirúrgica prototipada.

Esta guía nos ayuda a orientar correctamente las fresas quirúrgicas y dar la dirección planeada mediante el software a los implantes. la guía debe permanecer completamente fija en boca por lo cual se utilizan pines de fijación los cuales mantienen en su lugar la guía quirúrgica durante la cirugía (figura 21).²⁰

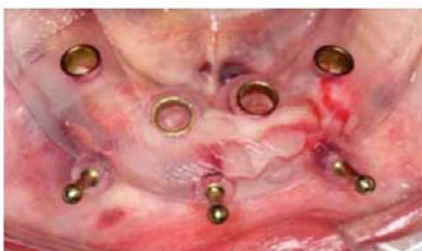

Figura 21 - Pines de sujeción, evitan que la guía se mueva durante el procedimiento quirúrgico.



2.1.6 Fase quirúrgica

La guía terminada es esterilizada en frío y posicionada en boca para el procedimiento quirúrgico de colocación de implantes, dependiendo las características del paciente la guía será mucosoportada, dentosoportada o de soporte óseo. Se puede optar por la realización de cirugía sin colgajo (flapless).²⁴

2.2 Ventajas de la cirugía guiada

La planificación quirúrgica de la colocación de implantes mediante herramientas digitales nos ofrece muchas ventajas entre las cuales podemos mencionar:

- Gracias a la planificación previa y a la gran exactitud de la TC y los programas de planificación, podemos tener localizadas y evitar estructuras anatómicas importantes como ramas de nervios o el seno maxilar.
- Favorece a una correcta inclinación del implante.
- Se puede utilizar una técnica quirúrgica sin colgajo (flapless) ya que la guía quirúrgica nos indica donde hacer el fresado. El postoperatorio se vuelve más cómodo, ya que las molestias del paciente se ven reducidas al mínimo al no tener incisión y puntos de sutura, sólo el acceso para colocar los implantes.²⁵



CAPÍTULO 3. FOTOGRAFÍA CLÍNICA DIGITAL

La fotografía en la práctica odontológica se ha convertido en una herramienta de gran importancia tanto para el diagnóstico como para la planificación del tratamiento. Con la tecnología digital en la fotografía, la obtención, manipulación y almacenamiento de imágenes es más sencilla y eficiente.

3.1 Obtención de la imagen digital

La imagen digital se forma a partir de un haz de luz que entra a través del lente de la cámara el cual está compuesto por varios cristales y un diafragma el cual regula cuanta cantidad de luz ingresa al cuerpo de la cámara.

Este haz de luz una vez dentro de la cámara es reflejado por un espejo hacia un pentaprisma (en el caso de una cámara réflex) lo cual hace que podamos ver la imagen a través de un visor, esta imagen es la que se obtendrá al presionar el obturador de la cámara.

Al presionar el obturador de la cámara el espejo se levanta durante unas milésimas de segundo y el haz de luz incide sobre un sensor digital fotosensible el cual convierte el haz de luz en una imagen digital (figura 22).²⁶

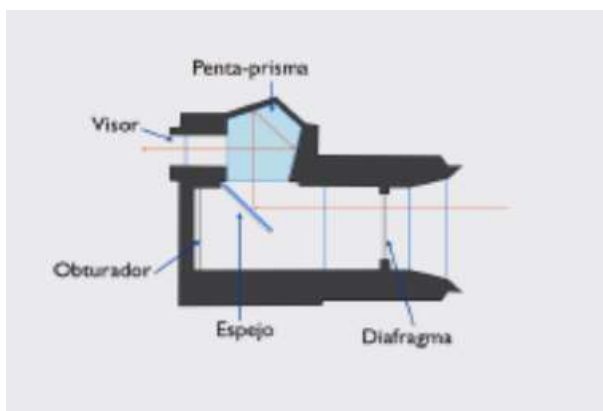


Figura 22 - Partes de la cámara digital (réflex).

La imagen digital se compone de pixeles los cuales están ordenados en forma de cuadrícula, estos nos dan la resolución de la imagen, con una mayor



cantidad de píxeles la imagen tendrá una mayor resolución lo cual se traduce en mejor calidad y más detalle, algo importante al momento de modificar o imprimir la fotografía.²⁷

3.1.1 Valores en la fotografía digital

Para obtener una imagen de buena calidad se deben tomar en cuenta tres valores fundamentales antes de tomar una fotografía: apertura del diafragma, ISO y velocidad de obturación, el obtener un equilibrio entre estas tres variables favorecerán a una imagen con mejor calidad.²⁸

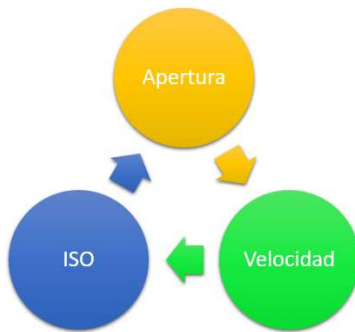

Figura 23 - Valores que deben tomarse en cuenta al momento de tomar una fotografía.²⁶

A) Apertura: corresponde a el grado de apertura del diafragma ubicado dentro del lente de la cámara. Se expresa con la letra “f” seguido de un número. A menor número, el diafragma se encontrará más abierto y por lo tanto ingresa más luz, un número mayor, significa que el diafragma está más cerrado por ende ingresa menos luz. Si se utiliza un numero de apertura bajo (f/4 f/5.6), tendremos una imagen con más luz, algo que es de gran utilidad en fotografía intraoral, un numero de apertura mayor (f/22, f/30) se utiliza más en fotografía extraoral.




Figura 24- Diferentes aperturas de diafragma.²⁹

B) Velocidad de obturación: corresponde a la velocidad con que el obturador se abre y cierra. Se expresa en fracción de segundos 1/X. Mientras más



grande es el denominador, más rápida es la velocidad de obturación y por lo tanto menor cantidad de luz alcanza a ingresar hasta el sensor. Si se utiliza una velocidad de obturador más baja entrará mayor luz, pero la imagen saldrá desenfocada o “movida” si no se utiliza un tripié, se utilizan velocidades de obturación altas en la fotografía intraoral ya que los movimientos del clínico al tomar la fotografía pueden interferir en la calidad de la imagen.

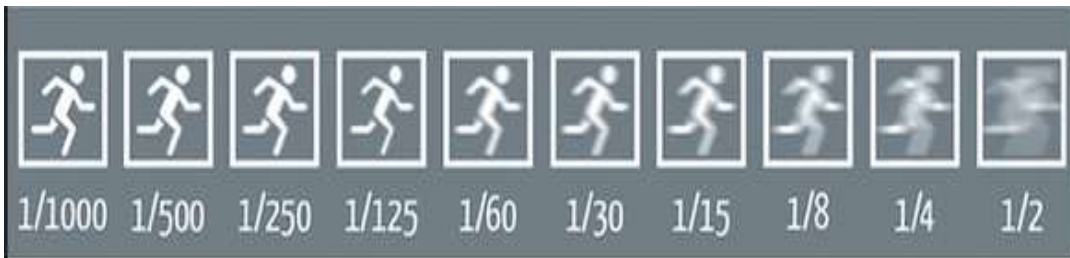

Figura 25 - Diferentes Velocidades de Obturación.²⁹

C) Sensibilidad ISO: es la sensibilidad que puede tener una película o un sensor a la luz. Las cámaras digitales tienen un rango de ISO que normalmente va de 100 a 3,200. Mientras más grande el número, significa que la cámara necesita menos luz para tomar una foto. Normalmente al utilizar un ISO alto la imagen se verá más iluminada, pero se formará un puntilleo en la imagen conocido como “ruido” el cual reduce nitidez en la imagen.




Figura 26 - Diferentes niveles de sensibilidad ISO.³⁰



3.1.2 Equipo fotográfico

El equipo y herramientas utilizados para la obtención de fotografías se compone de una cámara digital, lente, iluminación (flash), espejos intraorales y retractores bucales.³¹

a) Cámara Digital: la cámara digital es el elemento principal para la obtención de una imagen digital, en la fotografía clínica digital se utiliza comúnmente una cámara de tipo réflex ya que esta nos ofrece más ventajas que una cámara digital convencional:

- Mejor calidad de imagen.
- Posibilidad de ajustar manualmente los valores de: ISO, velocidad de obturación y apertura del diafragma.
- Enfoque manual.
- Posibilidad de intercambiar lentes de acuerdo a la imagen que se requiera tomar.
- Posibilidad de colocar accesorios auxiliares.

El uso de una cámara digital de tipo réflex no es requisito indispensable para la realización de fotografía clínica digital, ya que en la actualidad las cámaras digitales convencionales o incluso los teléfonos celulares cuentan con sensores de muy buena calidad que nos ofrecen imágenes intra y extraorales de buena calidad.

b) Lente: El lente es un factor importante en la toma de fotografía clínica digital, de acuerdo a la fotografía que se requiera utilizar se selecciona el tipo de lente.

- Lente Macro: Un lente macro, es un lente especializado, ampliamente usado en la fotografía clínica odontológica. Es un lente con distancia focal fija, exclusivo para toma de primeros planos. Ofrece alto detalle en objetos pequeños, entrega una profundidad de campo adecuada a



los requerimientos clínicos de la cavidad oral. También brinda una relación 1:1 sin distorsiones en su imagen para reproducir tanto formas como detalles. Idealmente utilizar un lente de distancia focal fija de 100 mm Macro (Canon 100mm USM, Nikon 105mm, Sigma 105mm) (figura 27).³¹




Figura 27 - Lentes macros utilizados en fotografía clínica: A) Sigma 105 mm f/2.8 EXDG y B) Nikon AF-S 105 mm f/2.8 ED NC VR.

c) Iluminación: Existen diferentes métodos para crear una buena una buena iluminación ya sea con la ayuda de un flash especialmente diseñado para fotografía macro o también accesorios creados específicamente para fotografía oral.

Los flashes para fotografía macro los podemos encontrar en dos variantes, el flash anular (ring flash) o el flash doble (twin flash).

- El flash anular se caracteriza por abarcar toda la periferia del lente, de modo que la fuente de iluminación se encuentra alrededor del lente, evitando así la formación de sombras al incidir de forma directa en el objeto con un punto único de iluminación (figura 28).³¹



Figura 28 - Flash macro de tipo Anular.

La indicación de éste tipo de flash es muy amplia pues nos serviría para fotografía intraoral y extraoral. Pero su mayor provecho es en sectores



posteriores, dado lo estrecho de la apertura bucal para que la luz incida directamente en los molares.

- El flash doble (twin flash), se utiliza también en fotografía macro, pero tiene la particularidad que nos otorga mayor flexibilidad en el juego de luces pues ambas fuentes de iluminación se encuentran levemente distanciados del lente, generando sombras que dotan a la fotografía de tridimensionalidad y volumen (figura 29).³¹



Figura 29 - Flash macro de tipo twin flash.

Es ampliamente utilizado para fotografiar el sector anterior de la arcada y fotografía extraoral.

3.1.3 Fotografía específica

SmileCapture (Smile line™ - Suiza): es un sistema que se acopla a través de un accesorio al teléfono celular y por medio de una aplicación podemos capturar fotografías. Las imágenes obtenidas sirven principalmente para la toma de color y textura. La luz que emite este sistema es similar a la luz natural además de que añade filtros que evitan la aparición de brillos en la fotografía, la imagen obtenida es calibrada. (figura 30).

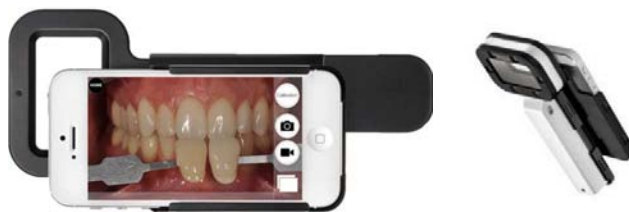

Figura 30 - SmileCapture (Smile Line™ - Suiza): es un sistema de iluminación que se acopla al celular y nos permite tomar fotografías para la selección del color.³²



3.2 Tipos de fotografía clínica

La fotografía clínica que clasifica en tres grupos, fotografía extraoral, fotografía intraoral y fotografía complementaria (tabla 2).³³

Fotografía Extraoral
Retrato: <ul style="list-style-type: none">• Frontal con labios en reposo• Frontal con sonrisa forzada• Perfil derecho e izquierdo• Vista en 45 grados (3/4) Labios <ul style="list-style-type: none">• Sellado Labial• Sonrisa forzada de frente• Sonrisa perfil derecho e izquierdo• Vista en 45 grados de sonrisa• Overjet
Fotografía Intraoral
Con Retractores: <ul style="list-style-type: none">• Frente con dientes en oclusión• Vista en 45 grados• Frente con dientes en posiciones funcionales protusiva, lateralidad derecha y lateralidad izquierda• Frontal superior con fondo negro• Frontal inferior con fondo negro Con espejos y retractoros <ul style="list-style-type: none">• Lateral derecha e izquierda• Oclusal superior e inferior• Primeros planos de zonas específicas
Fotografía Complementaria
<ul style="list-style-type: none">• Modelos de diagnóstico• Radiografías• Equipos, materiales e instrumentos

Tabla 2 - Tipos de fotografías que se toman en odontología.

- a) Fotografía extraoral: Es la toma fotográfica de la cara completa, frente y perfil del paciente. Este tipo de fotografía es muy utilizada para el análisis facial y estético especialmente en las áreas de ortodoncia, rehabilitación, y cirugía.



- b) Fotografía intraoral: es la fotografía que se realiza de la cavidad oral, abarca tanto dientes como tejido blando, es de utilidad en prácticamente en todas las áreas de la odontología, con ella podemos ver con detalle la morfología, textura, tono, colocación de los dientes, la morfología de los tejidos blandos, realizar pruebas de color, etc.
- c) Fotografía complementaria: Se emplean para documentar todos los exámenes realizados en evaluación clínica del paciente. En ellas se pueden mostrar los modelos, las radiografías, encerados de diagnóstico, restauraciones terminadas, etc. También se puede fotografiar el material, equipo e instrumental odontológico utilizado en algún procedimiento.

3.3 Ventajas de la fotografía clínica digital.

Las ventajas de la fotografía clínica digital en odontología son varias entre las cuales podemos mencionar:

- Es un elemento más para el diagnóstico y la planeación del tratamiento.
- Favorece la comunicación con el paciente.
- Fotografía de obtención y visualización inmediata, ya que no necesita de un proceso de revelado.
- Ayuda en mantener un registro sobre la evolución del tratamiento.
- Favorece la comunicación con el técnico dental, respecto a la forma y color de la restauración que queremos lograr.
- Complementa la presentación de casos clínicos.
- Nos ayuda en la obtención de color de una restauración.³⁴
- Ayuda a la realización de un diseño digital de sonrisa.



CAPÍTULO 4. DISEÑO DE SONRISA DIGITAL (DSD)

El diseño de sonrisa digital (DSD) es una herramienta digital que se basa en un análisis estético facial y dental para obtener un diagnóstico y planear la rehabilitación estética de la sonrisa del paciente.

Permite visualizar de manera inmediata los resultados que queremos lograr con el tratamiento, es guiado con la fotografía digital extra e intraoral, el encerado diagnóstico, guía de silicón y el mock-up directo, logrando así un tratamiento más predecible y preciso.³⁵

Es un método que permite incorporar digitalmente y de manera más visual varias de las fases involucradas en la rehabilitación estética del sector anterior convirtiéndola en una herramienta de marketing.

4.1 Objetivos del DSD

El DSD es una herramienta multipropósito ya que está encaminada a lograr varios objetivos³⁶:

- **Diagnóstico Estético Digital:** El DSD permite un análisis estético de las características faciales y dentales del paciente. Se basa en trazar líneas de referencia y formas sobre las fotografías digitales tanto extraorales como intraorales en una secuencia predeterminada mediante el uso de software sencillo (Keynote, PowerPoint, DSD Software). Este análisis mejora la interacción y el entendimiento odontólogo-paciente.
- **Planeación del tratamiento y comunicación:** la función principal del protocolo DSD es simplificar la comunicación, compartir información clave entre el equipo de trabajo sobre las características estéticas del paciente y posteriormente a la restauración final.³⁶



- **Comunicación con el Paciente:** El DSD es una herramienta de marketing, que ayuda a incentivar al paciente para que se realice el tratamiento, eleva el grado de aceptabilidad de los pacientes y permitiéndoles visualizar una imagen futura del tratamiento restaurador de una forma ágil y sencilla.

4.2 Flujo de trabajo del DSD

El protocolo DSD lleva una secuencia establecida de pasos que va desde la toma inicial de las fotografías y termina en la cementación de la restauración final.

4.2.1 Toma de fotografías

Son tres fotografías las que son indispensables para realizar el diseño digital, se requiere de una fotografía frontal con labios en reposo, una fotografía frontal con sonrisa amplia y arcadas separadas y una fotografía con retractores de labios y arcadas separadas (Figura 31).³⁷



Figura 31 - Fotografía básicas para realizar DSD (A) Labios en reposo (B) Sonrisa (C) Con retractores de labios.

4.2.2 Análisis estético facial y dental

Posteriormente estas fotografías se pasan a un programa (Keynote, Powerpoint, DSD software) para realizar un análisis facial y dental. En este análisis se comparan las proporciones faciales y dentales, además se realiza



un análisis estético exhaustivo de los dientes midiendo su orientación, proporciones, línea de la sonrisa etc. Las medidas dentales se transfieren al análisis digital mediante una regla digital (figura 32).³⁵

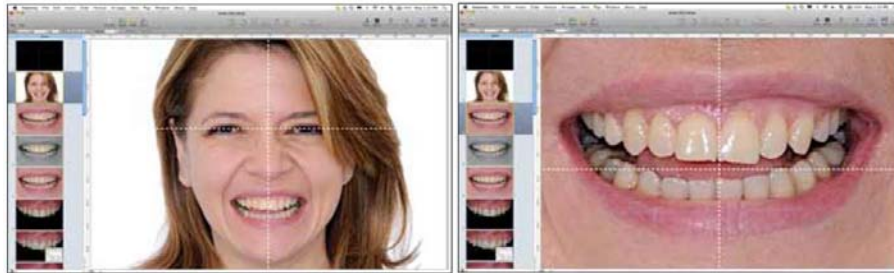

Figura 32 - Análisis facial y dental.

4.2.3 Diseño de sonrisa

Una vez obtenidas las relaciones dentales y faciales, se realiza un diseño con base a plantillas con las proporciones dentales ideales, estas plantillas se sobreponen en la fotografía para posteriormente realizar un “encerado” digital. Este “encerado” digital muestra lo que se quiere lograr a nivel estético en la sonrisa (figura 33).³⁷

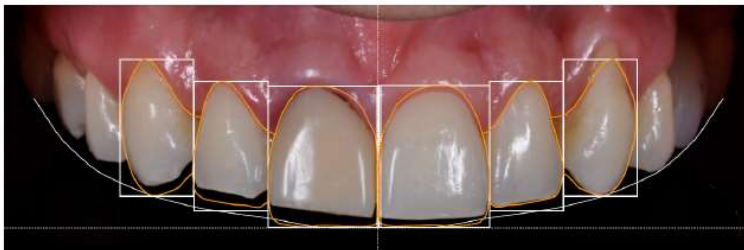

Figura 33 - Proporciones dentales ideales superpuestas en la fotografía.

4.2.4 Encerado diagnóstico

Todas estas imágenes y mediciones se comparten con el técnico dental para que realice un encerado diagnóstico con base a lo que se quiere lograr. Este encerado servirá después para realizar un mock-up y una guía de desgaste.



4.2.5 Mock-up

Con base en el encerado diagnóstico se realiza una guía de silicona para posteriormente con resina bis-acrítica realizar un mock-up en la boca del paciente. El mock up es una prueba que permite visualizar físicamente en la boca del paciente de lo que se busca lograr con la restauración final (figura 34).³⁷

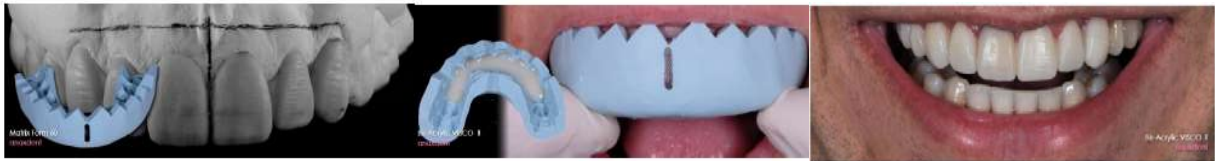

Figura 34 - Mock – up.



CAPÍTULO 5. CAD/CAM EN ODONTOLOGÍA

El CAD/CAM (Computer-Aided Design/Computer-Aided Manufacturing) es una herramienta para el diseño y fabricación asistido por computadora. CAD/CAM en odontología principalmente se utiliza para el diseño y la elaboración de restauraciones dentales. Mediante esta tecnología se puede diseñar y fabricar rehabilitaciones odontológicas altamente precisas y de muy buena calidad.

5.1 Antecedentes

En odontología, el mayor desarrollo del CAD/CAM ocurrió en los años 80's. Existieron tres pioneros en particular que contribuyeron al desarrollo del CAD/CAM dental actual.

El primero en el desarrollo en el campo del CAD/CAM dental fue el Dr. Duret. En 1971 comenzó a realizar coronas con una superficie oclusal funcional utilizando una serie de herramientas empezando por un sistema de escaneo óptico el cual escaneaba la preparación, posteriormente este se pasaba a un sistema de diseño digital y por último se transfería el diseño a una fresadora la cual creaba la restauración final. Poco después desarrollo el sistema *Sopha*TM (*Sopha Bioconcept* – Francia) el cual tuvo un gran impacto en el desarrollo posterior del CAD/CAM dental.³⁸



Figura 35 - Sistema SophaTM (Sopha Bioconcept - Francia) Pionero en el CAD/CAM dental.⁴⁸



El segundo fue el Dr. Werner Moermann junto con el Dr. Marco Brandestini desarrollo el sistema CEREC™ de la mano de Siemens Zurich (figura 36).³⁹ Este buscaba un sistema de CAD/CAM específicamente para el uso en el consultorio dental, se basaba en una cámara intraoral la cual registraba las medidas de la preparación, esta información era utilizada para el diseño digital de la restauración que posteriormente era confeccionada en una maquina compacta a través del fresado de bloques de cerámica. Todo esto se lograba realizar en una sola cita y en el consultorio dental convirtiéndose en uno de los sistemas más utilizados en la época.³⁸

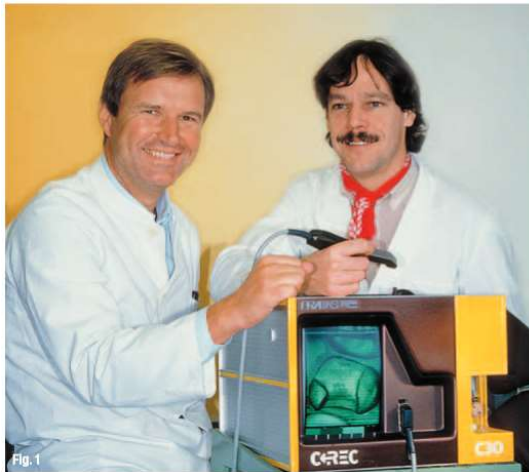

Figura 36 - El Dr. Moermann y el Dr. Brandestini junto al primer prototipo de CEREC 1™.

El tercero fue el Dr. Matts Anderson el cual desarrollo de la mano de Nobel Biocare™ el sistema Procera™ un sistema específico para el laboratorio dental el cual consistía en un escáner táctil, el cual por medio de una sonda registraba las características de la preparación en la impresión y posteriormente se realizaba el diseño y fabricación de la restauración en cerámica.³⁸



5.2 Secuencia del CAD/CAM en odontología

Hay tres procesos generales en el flujo de trabajo con los sistemas de CAD/CAM. El primer paso consiste en digitalizar la geometría de los dientes y los tejidos blandos del paciente en la computadora. Durante muchos años, se han utilizado técnicas de impresión convencionales para crear modelos de yeso que el laboratorio dental escanea mediante escaneo táctil y óptico. Con ayuda de los escáneres ópticos intraorales se puede digitalizar esta información sin necesidad de hacer impresiones físicas ni modelos de yeso.

El segundo proceso consiste en integrar la información escaneada en un programa de diseño CAD (Diseño por Computadora). El programa se utiliza para colocar el modelo volumétrico de la prótesis sobre el modelo virtual de la dentición. Otras herramientas de edición del software permiten la personalización específica de la restauración a las necesidades del caso.

Y el tercer proceso consiste en ordenar a un dispositivo de mecanizado (CAM) la fabricación de la prótesis final usando la información obtenida digitalmente (figura 37).⁴⁰

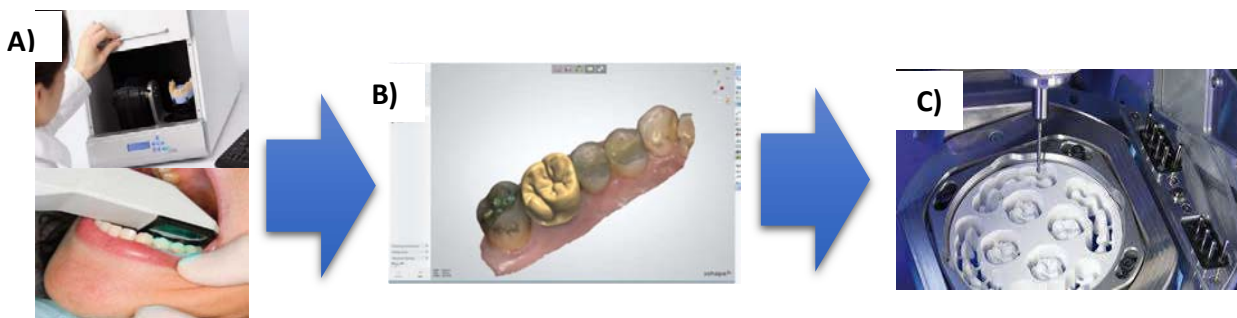

Figura 37 - Fases del CAD/CAM en Odontología: A) Digitalización. B) CAD (Diseño Asistido por Computadora). C) CAM (Manufactura Asistida por Computadora).



5.3 Impresión Digital

La impresión digital es una alternativa a la impresión física. Los sistemas de impresión digitales realizan una réplica digital ⁴¹ mediante el escaneo óptico de las características morfológicas de la dentición del paciente para que el laboratorio la utilice como guía para el diseño y la fabricación de la prótesis.⁴²

5.3.1 Sistemas de impresión digital

Actualmente existen muchos sistemas de impresión digital, pero los más utilizados son⁴³:

- CEREC™ (Sirona™ - Alemania)
- iTero™ (Align Technologies™ - USA)
- Trios™ (3Shape™ - Dinamarca)
- LAVA C.O.S/True Definition Scanner™ (3M Espe – USA)
- E4Dentist/PlanFit™ (Planmeca E4D Technologies™ - Finlandia)

En general, los escáneres ópticos se dividen en dos tipos. El primero son los escáneres que captan imágenes individuales de la dentición, como iTero™, E4Dentist™ y Trios™.

El sistema Trios™ graba imágenes a tal velocidad que es funcionalmente capaz de captar múltiples imágenes en alta definición, por lo que además permite toma de color.

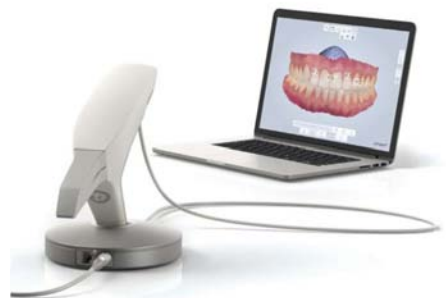

Figura 38 - Trios™ (3Shape - Dinamarca).⁵⁰



El sistema iTero™ utiliza láser para la producción de las imágenes y requiere de una secuencia específica para la toma de la impresión.⁴³

En una sola imagen se captan normalmente unos tres dientes. Para registrar áreas más amplias de la dentición, se toman una serie de imágenes individuales que el programa de software ensambla en un modelo virtual en tres dimensiones.

El segundo tipo de escáner óptico son los escáneres de video. El sistema Lava Chairside Oral Scanner (COS)™ fue el primer escáner óptico de este tipo que apareció en el mercado, pero este requería de un polvo de contraste a base de dióxido de titanio para realizar

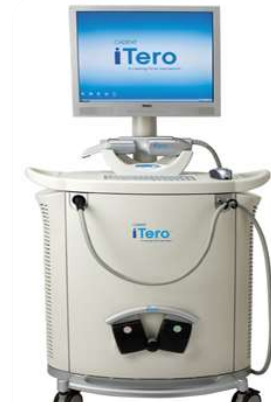

Figura 39 - iTero™ (Align Technologies™).⁵¹

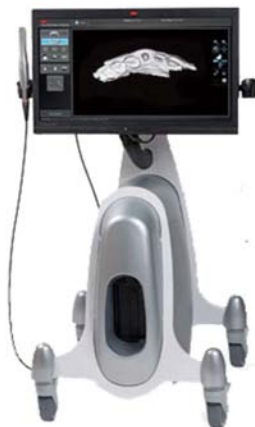

Figura 40 - True Definition Scanner™ (3M ESPE).⁵²

la impresión. La última versión

del mismo se llama True Definition Scanner™; el CEREC™ por su parte cuenta con “streaming” a color para grabar video.

Estos escáneres ópticos funcionan igual que cualquier cámara de video en la que se graba según se mueve la misma alrededor de la toda la arcada. Cuantos más dientes se captan, mayor y más preciso será el modelo virtual creado por el software. La curva de aprendizaje para grabar video es mucho más fácil, pues solo se tiene que mover la cámara intraoral mientras se

observa el modelo en el monitor. El odontólogo mueve la cámara del escáner cuando es necesario captar áreas que faltan y para registrar el modelo virtual al tamaño deseado.

Actualmente, los únicos sistemas completos de CAD/CAM para la clínica son el CEREC™ y el E4D Dentist™. Estos sistemas integran los tres pasos del



proceso de CAD/CAM en la clínica dental, lo que lleva a tener total control sobre la restauración final. Los procesos de diseño y fresado se realizan en un período corto de tiempo, permitiendo terminar la restauración en una sola cita, lo que resulta en mayor eficiencia y conveniencia para el paciente, ya que no tiene que usar una restauración temporal ni volver para una segunda cita.



Figura 41 - Sistema CEREC™ (Sirona™).⁵³

Estos dos sistemas de CAD/CAM para la clínica tienen la capacidad de fabricar dientes individuales de cerámica, inlays de composite, onlays, carillas y coronas.⁴⁴ El flujo de trabajo de estos sistemas es muy similar al de los sistemas de captación de impresión digital, si bien tanto dentistas como su equipo de trabajo deben aprender a diseñar restauraciones completas, así como el proceso de fresado. La curva de aprendizaje para dominar estos sistemas es obviamente mayor que la que sólo involucra captar impresiones.⁴³

5.3.2. Ventajas de la impresión digital

Esta técnica tiene como objetivo reemplazar la técnica clásica de toma de impresiones, mejorando tanto el procedimiento, como los resultados, y la comodidad del paciente.

La técnica digital para las impresiones tiene muchísimas ventajas tanto para los profesionales como para los pacientes. Sin duda alguna, lo que llama más la atención es la disminución de los costos a largo plazo; pero, adicionalmente durante la consulta, se reduce el tiempo, se eliminan pasos como la selección de cucharillas, el dispensado y mezclado de materiales, desinfección y el envío de impresiones al laboratorio.⁴⁵



La impresión digital evita una serie de factores que influyen negativamente en los resultados de la restauración, como los cambios volumétricos durante la manipulación de los materiales de impresión y los modelos de yeso, la distorsión de las impresiones o modelos, su abrasión o fractura y problemas durante su transporte. Una vez registrados y transmitidos electrónicamente los archivos obtenidos mediante estos sistemas, no existe riesgo de pérdida de información que repercuta en la rehabilitación final.⁴⁶

A los pacientes les llama mucho la atención el poder recibir una restauración de excelente calidad en una sola cita, sumado al hecho de que es un procedimiento más cómodo ya que no requiere de la realización de provisionales.

5.4 Diseño y elaboración digital de restauraciones

Como se mencionó con anterioridad, una vez realizado el escaneo o impresión digital se puede realizar el diseño y manufactura de la restauración en la misma cita a través de los sistemas completos de CAD/CAM que cuentan con su propio software de diseño, el cual realiza el diseño automáticamente, y fresadoras compactas las cuáles realizan las restauraciones a través de diferentes materiales.⁴⁷

En cambio, si el archivo digital obtenido mediante la impresión digital se transmite al laboratorio dental, existen dos maneras de completar el caso.

Una opción es transmitir el archivo digital a un centro de procesado para que fabrique los modelos. Estos modelos se envían al laboratorio, que puede utilizar cualquier proceso de fabricación para terminar el caso.

La segunda opción es importar el archivo digital a un programa de software de CAD para diseñar virtualmente en el laboratorio, ya sea una cofia o la restauración completa a través de diferentes métodos y materiales.⁴⁰



5.5 Ventajas del CAD/CAM en odontología

Los sistemas CAD/CAM sustituyen los métodos tradicionales de diseño y fabricación de restauraciones, además de las ventajas ofrecidas por la impresión digital, el CAD/CAM dental simplifica los pasos en el laboratorio, crea restauraciones con un mejor sellado y contorneado respecto a las que se realizan por el medio tradicional ⁴⁶, reduce la cantidad de materiales utilizados, se tiene mayor control durante todos los procesos.⁴⁷



CONCLUSIONES

Mejorar la calidad de vida de los pacientes es un reto al que se tiene que enfrentar todo odontólogo, para ello debe hacer uso de todos los recursos que la ciencia le provee, entre ellos, la aplicación de la tecnología, la cual en el último siglo ha avanzado en forma acelerada, abriendo una gama de posibilidades en las diferentes áreas del conocimiento.

Los servicios de salud y la población en general se han visto favorecida por el desarrollo de la tecnología, que ha brindado nuevas y mejores estrategias de atención.

La odontología moderna ha incorporado tecnología de punta en su práctica cotidiana, hoy en día las *alternativas digitales* brindan una posibilidad de atención vanguardista en casi cualquier área de la odontología, sobre todo en materia de diagnóstico, planeación y tratamiento.

Las herramientas digitales ofrecen una práctica odontológica de mayor precisión lo que se traduce en un tratamiento más predecible y por consiguiente de mayor longevidad.

Es importante señalar que los sistemas digitales, en general y los mencionados en esta revisión, no sustituyen al odontólogo, por lo que deben ser considerados como elementos auxiliares en su práctica clínica para realizarla en forma óptima. El clínico debe conocer las herramientas digitales, sus características y usos, para evaluar y minimizar sus desventajas y aprovechar al máximo sus ventajas.

Derivado de que el avance de la tecnología es en forma acelerada y constante, lo que hoy puede ser novedoso mañana puede ser obsoleto, por lo que uso representa en ocasiones un alto costo económico; sin embargo, es necesario considerar que el costo a corto plazo tiene que ser evaluado siempre en función de los resultados a largo plazo, lo que en apariencia puede ser un alto



costo económico, puede traducirse en impacto positivo en la salud y calidad de vida del paciente, en tal sentido es responsabilidad del profesional de odontología mantenerse en un proceso de actualización permanente y en lo posible desarrollar su práctica clínica con tecnología de punta, siempre poniendo en el centro, el costo-beneficio que representará para el paciente el uso de las alternativas digitales.



REFERENCIAS BIBLIOGRÁFICAS

1. Frommer H, Jeanine SS. Radiología Dental. Novena ed. México: Manual Moderno S.A. de C.V.; 2011.
2. Ambu E, Roberto G, Loziosi R. Radiología 3D en Odontología: Diagnóstico, planificación preoperatoria y seguimiento. Primera ed. Venezuela: Amolca , Actualidades Médicas, C.A; 2014.
3. Beltran - Silva J. Radiología Digital. *Vis Dent.* 2009;(12): p. 551-555.
4. Barbieri Petrelli G, Flores Guillén J, Escribano Bermejo M, Discepoli N. Actualización en radiología dental. *Radiología Convencional Vs Digital. Av. Odontostomatol.* 2006; 22(2): p. 131-139.
5. Air Techniques. [Online]. <http://www.airtechniques.com>.
6. Petrikowski G. Introducing Digital Radiography in Dental Office: An Overview. *J Can Dent Assoc.* 2005; 71(9): p. 651a-651f.
7. CareStream Dental. [Online]. <http://caresreamdental.com>.
8. Fona Dental CDR. [Online]. <http://www.fonadental.com/products/fona-cdr/>.
9. Ordoñez A. El futuro ya está aquí. *Dental Tribune.* 2013; 10(10): p. 2-3.
10. Arana-Fernández de Moya E, Buitrago-Vera P, Benet-Iranzo F, Tobarra-Pérez E. Tomografía computerizada: introducción a las aplicaciones dentales. *RCOE.* 2006; 11(3): p. 311-322.
11. Navarro I, Dashiel C, Brenes C. Nueva Tecnología para Imágenes Diagnósticas: Tomografía Computarizada con imágenes volumétricas una herramineta diagnóstica para prevenir y realizar tratamientos predecibles (Cone Beam). *Dent. Emp.* 2010; 13(4): p. 8-17.
12. Lenguas Silva A, Ortega RSG, M L. Tomografía computarizada de haz cónico. Aplicaciones clínicas en odontología; comparaciones con otras técnicas. *Cient. dent.* 2010; 7(2): p. 147-159.
13. Zamora N, Gallardo V, Ortiz de Anda R. Funcionamiento de la TC médica y de la TC de haz cónico en odontología. ¿Qué debemos de saber? *Rev. Esp. Ortod.* 2011; 41: p. 31-37.
14. NewTom. [Online]. <http://www.newtom.it/es>.
15. Morita. [Online]. <http://www.morita.com>.
16. Santana Santos Tea. El uso de la tomografía computarizada de haz volumétrico en odontología. *Odontol. Clín. - Cient.* 2010; 9(4): p. 303-306.
17. Tyndall D, Rathore S. Cone-Beam CT Diagnostic Applications: Caries, Periodontal Bone Assessment, and Endodontic Applications. *Dent Clin N Am.* 2008; 52: p. 825-841.
18. Betancourt P, Fuentes R, Rojas S. Prevalencia del segundo canal dela raíz mesiobestibular de los primeros molares maxilares mediante tomografía computarizada de haz de cono. *Av. Odont.* 2013; 29(1): p. 31-36.
19. Benítez J, al. e. Planificación Informática en Implantología: Revisión de la Literatura. *Secib.* 2011; 2(1): p. 1-6.
20. Contreras I, Bez L, Magini R, Maziero A. Cirugía Guiada en Implantología. *Rev. Mex. Odont.* 2013; 17(2): p. 117-122.



21. Schneider D, Marquardt P, Zwahlen M, Jung R. A systematic review on the accuracy and the clinical outcome of computer-guided template-based implant dentistry. *Clin. Oral Impl. Res.* 2009; 20(4): p. 73-86.
22. Correia E, Secundino C, Luciano C, Chorres J. Cirugía Guiada en Implantología: Reporte de un Caso. *Act. Odontol. Ven.* 2012; 12(1): p. 1-18.
23. NobelBiocare. [Online]. <https://www.nobelbiocare.com/es/>.
24. Harpneau L, Kao R, Lundergan W, Sanz M. Periodoncia e Implantología dental de Hall: Toma de descisiones. Primera ed. México: Manual moderno; 2014.
25. Velasco E, Pato J, García A, Jimenez A. Implantología oral guiada asistida por ordenador en el tratamiento del paciente edéntulo mandibular. *Perioson. Implantol.* 2011; 23(1): p. 11-19.
26. Bustos L. Fotografía clínica odontológica una herramienta subestimada. *RAAD.* 2013; 2(2): p. 67-77.
27. Theodoro C, Rocha P, Malta K, Afonso M. Digital photography in Dentistry; Techniques and clinical importance. *Rev. Lat. Ortodon. Ortoped.* 2011;; p. 1-11.
28. Sreevatsan R, al. e. Digital Photography in General and Clinical Dentistry Technical Aspects and Accesories. *IDJSR.* 2015; 3(1): p. 17-24.
29. TecnoFoto. [Online]. <http://www.tenfoco.com/que-es-la-apertura-de-diafragma/>.
30. PC Actual. [Online]. <http://www.pcactual.com/>.
31. Mahn E. Clinical digital photography. Part 1: Equipment and basic documentation. *IDAE.* 2013; 3(1): p. 36-45.
32. Switzerland S. [Online] www.smileline.ch/es/.
33. Moreno M, Chidiak RRR. Importancia y requisitos de la fotografía clínica en odontología. *Rev. Odont. Andes.* 2006; 1(1): p. 35-43.
34. Mahn E. Dental Photography. Part II Protocol for shade taking and communication with the lab. *IDAE.* 2013; 8(2): p. 36-44.
35. Couchman C, Calamita M. Digital Smile Design: A Tool for Treatment Planning and Communication in Esthetic Dentistry. *Quintessence Dental Technology (QDT).* 2012;; p. 1-10.
36. Couchman C, Calamita M. Virtual Esthetic Smile Design - Driving the restorative plan. *Journal of cosmetic Dentistry.* 2014; 29(4): p. 102-116.
37. Ubidia L. Diseño de Sonrisa Digital (DSD): Armonización de la Sonrisa con Carillas de Porcelana Quito: UIE; 2014.
38. Miyazaki T, Hotta Y, Kunni J, Kuriyama S. A review of dental CAD/CAM: current status and future prespectives from 20 years of experience. *Dent. Mat. Journal.* 2009; 28(1): p. 44-56.
39. Kern M. CAD/CAM expands the scope of restorative dentistry. *Cosmetic Dentistry.* 2009; 4(1): p. 1-5.
40. Fasbinder D. Computerized technology for restorative dentistry. *Am J Dent.* 2013; 21(1): p. 115-120.
41. Bunek S, Brown C, Yakas M. The Evolving Impressions of Digital dentistry. *Inside Dentistry.* 2014; 1.
42. Hack G, Patzelt S. Evaluation of the Accuracy of six intraoral Scanning Devices: An in-vitro Investigation. *ADA.* 2015; 10(4): p. 1-5.



43. Baheti M, Gharat N, Mahagaonkar P. Intra-oral Scanners: A New Eye in Dentistry. *Austin J Orthopedic & Reumatol.* 2015; 2(3): p. 1-7.
44. Touchstone A, Philips R. Simplifying CAD/CAM Dentistry. *Advanstar Dent Med.* 2005;(1): p. 1-10.
45. Bowen A, Nasimi A, Amaíz F. Impresiones Digitales en cirugía guiada. *Gaceta Dent.* 2012;(238): p. 112-120.
46. Yang X, Liu YSW, Feng H. Accuracy of Digital Impressions and Fitness of Single Crowns Based on Digital Impressions. *Materials.* 2015; 1(8): p. 3945-3957.
47. Beuer F, Schweiger J, Edelhoff D. Digital dentistry; an overview of recent developments for CAD/CAM generated restorations. *Brit Dent J.* 2008; 204(9): p. 505-511.
48. Duret F. [Online]
http://www.francoisduret.com/Accueil/media/download/Presse/549.FD_1993_doc_sopha_pdf_dpliant.pdf.
49. Modalities OI. Pocket Dentistry. [Online]. <http://pocketdentistry.com/14-other-imaging-modalities/>.
50. 3shape. [Online]. <http://www.3shape.com/>.
51. iTero intraoral scanner. [Online]. <http://www.itero.com/>.
52. Scanner 3TD. [Online]. http://www.3m.com/3M/en_US/Dental/Products/True-Definition-Scanner/.
53. Sirona C. [Online]. <http://www.sirona.com/es/productos/odontologia-digital/>.