



**UNIVERSIDAD NACIONAL AUTÓNOMA
DE MÉXICO**



FACULTAD DE ESTUDIOS SUPERIORES
ZARAGOZA

T E S I S
CIERRE DE FÍSTULA BUCOSINUSAL
CASO CLINICO

PARA OBTENER EL TÍTULO DE:
CIRUJANO DENTISTA

PRESENTA:
BARBA AYALA KAREN PAMELA

DIRECTOR DE TESIS
CMF. SOTO GÓNGORA SERGIO
ASESOR DE TESIS
CMF. AMARILLAS ESCOBAR ENRIQUE DARÍO

Ciudad de México

ABRIL 2016



Universidad Nacional
Autónoma de México

Dirección General de Bibliotecas de la UNAM

Biblioteca Central



UNAM – Dirección General de Bibliotecas
Tesis Digitales
Restricciones de uso

DERECHOS RESERVADOS ©
PROHIBIDA SU REPRODUCCIÓN TOTAL O PARCIAL

Todo el material contenido en esta tesis esta protegido por la Ley Federal del Derecho de Autor (LFDA) de los Estados Unidos Mexicanos (México).

El uso de imágenes, fragmentos de videos, y demás material que sea objeto de protección de los derechos de autor, será exclusivamente para fines educativos e informativos y deberá citar la fuente donde la obtuvo mencionando el autor o autores. Cualquier uso distinto como el lucro, reproducción, edición o modificación, será perseguido y sancionado por el respectivo titular de los Derechos de Autor.

AGRADECIMIENTOS

Inicialmente agradezco a Dios porque me ha dado la capacidad para realizar mis estudios y haberlos concluido satisfactoriamente ya que he gozado de salud tanto física como mental.

A mi madre Rosa María Ayala López y a mi padre Víctor Javier Barba Camacho quienes han caminado junto a mí y que con su educación y valores dados desde mi infancia he llegado a la conclusión de mis estudios ya que con su amor incondicional, paciencia y apoyo económico han perseguido junto a mí esta meta por cumplir.

A mi familia y amigos quien con su confianza y apoyo estuvieron presente a lo largo de este camino.

A mi director y amigo el C.M.F Sergio Soto Góngora, quien con su gran capacidad educativa y paciencia me ha llevado de la mano en las diferentes etapas de mis estudios hasta la coronación de éstos, así como los valiosos consejos y opiniones dadas.

A mi asesor el C.M.F Enrique Darío Amarillas Escobar quien me dedico tiempo y el haberme transferido sus conocimientos de la mejor manera para la culminación de este trabajo. Así también al C.M.F Raúl Flores Díaz, Dra. María Teresa Zaragoza Meneses y Dr. José Antonio Jerónimo Montes quienes me permitieron contar con su invaluable participación y el haberme dedicado su tiempo y apoyo.

También quiero agradecer a todos y cada uno de los profesores que me dieron sus conocimientos a lo largo de este camino.

A la Universidad Nacional Autónoma de México y a la Facultad de Estudios Superiores Zaragoza ya que para mí es un orgullo pertenecer a esta casa de estudios.

ÍNDICE

1. Introducción	1
2. Justificación	3
3. Planteamiento del problema	4
4. Marco teórico	5
4.1 Anatomía del hueso maxilar	5
4.2 Anatomía de senos paranasales	8
4.3 Anatomía del seno maxilar	10
4.3.1 Membrana de Schneider o Mebrana Sinusal	13
4.4 Microorganismos en cavidad bucal	14
4.4.1 Microbiología del seno maxilar	22
4.5 Introduccion de raices o dientes en el seno maxilar	24
4.6 Apertura accidental del seno maxilar	25
4.7 Apertura del seno sin alteración patológica	26
4.8 Cuerpos extraños en el seno maxilar	28
4.8.1 Fragmentos radiculares	28
4.8.2 La penetración de un organo dentario	28

4.8.3 Fragmentos óseos desplazados al seno	29
4.8.4 Instrumentos y materiales médicos	29
4.8.5 Cuerpos extraños por vía traumática	29
4.9 Comunicación oroantral	30
4.10 Fistula bucosinusal	31
4.10.1 Cierre de fístula bucosinusal con injerto óseo y con rotación y avance de colgajo palatino	32
4.11 Infecciones sinusales	34
4.12 Técnica de cadwell	36
4.13 Técnicas de cierre de la comunicación bucosinusal	37
4.13.1 Cierre de comunicación bucosinusal, con injerto pediculado de bola adiposa de bichat	37
4.13.2 Cierre quirúrgico de una comunicación bucosinusal	40
4.13.3 Plastia mediante un colgajo gingivobucal	41
4.13.4 Plastia por medio de un colgajo bucal-vestibular	43
4.13.5 Plastia por medio de un colgajo palatino	44
4.13.6 Plastia alveolar en caso de ausencia de dientes	44

4.13.7 Cierre de otras aperturas bucosinuales	45
4.14 Remodelación ósea	45
4.15 Factores q afectan el crecimiento y la remodelación ósea	47
4.16 Injerto del seno maxilar	50
4.17 Injertos óseos	52
4.18 Plasma rico en plaquetas	53
4.19 materiales sustitutos de injerto	63
5 Objetivos	65
6 Diseño metodológico	66
7 Recursos	66
8 Caso clínico	67
8.1 Ficha de identificación	67
8.2 Antecedentes hereditarios y familiares	68
8.3 Antecedentes personales no patológicos	68
8.4 Antecedentes personales patológicos	68
8.5 Interrogatorio por aparatos y sistemas	69
8.6 Exploración física	69

8.7 Estado general de salud	71
8.8 Estado de salud del sistema estomatognatico	71
8.9 Características clínicas del objeto de estudio	71
8.10 Exámenes de gabinete y laboratorio	72
8.11 Exámenes de laboratorio	73
8.12 Impresión diagnostica	73
8.13 Pronostico	73
8.14 Plan de tratamiento	74
8.14.1 Anestesia general balanceada (primera opción)	74
8.14.2 Bajo anestesia local infiltrativa (segunda opción)	74
8.15 Descripción del tratamiento quirúrgico	75
9 Recomendación	82
10 Prevención	82
11 Discusión	83
12 Bibliografía	84
13 Anexos	90

1. INTRODUCCIÓN

Fístula es un conducto anormal que se abre en una cavidad orgánica y que comunica con el exterior o con otra cavidad.

La fistula bucosinusal se puede dar como resultado traumatológico de una odontectomía complicada presentándose consecuentemente una sinusitis de etiología odontógena.

La sinusitis es una enfermedad frecuente que se debe a la infección de uno o más de los senos paranasales. La sinusitis del seno maxilar es una complicación frecuente debido a infecciones dentales adyacentes al antro sinusal.¹ Esta entidad es una alteración inflamatoria de la mucosa sinusal que, en la mayoría de los casos, tienen origen por causas dentarias.²

Las estructuras próximas al seno maxilar desempeñan un papel determinante en el desarrollo de estas infecciones, así como la periodontitis aguda o la crónica, pueden por mecanismos de continuidad invadir el seno maxilar y dar origen a la sinusitis del seno maxilar.³ Otros procesos que pueden ser responsables son las osteítis y celulitis, las cuales mediante mecanismos idénticos a los descritos anteriormente, provocarían la inflamación de la mucosa antral. Los procesos quísticos localizados en el maxilar, que durante su crecimiento pueden invadir el piso del seno maxilar es también un factor que se ha de tomar en cuenta al igual que la retención dentaria, sobre todo la que se encuentra en situación heterotópica.⁴ Por último, no deben omitirse las denominadas iatrogénicas, como sobre obturación de conductos en tratamiento endodóntico, desplazamiento de

raíces hacia el seno, legrado apical intenso, terapéutica implantológica incorrecta, etc que pueden provocar una respuesta reactiva crónica hiperplásica de la mucosa antral.⁵

2. JUSTIFICACIÓN

La Facultad de Estudios Superiores Zaragoza de la Universidad Nacional Autónoma de México, busca impactar directamente a la población, que acude a las Clínicas de Atención a la Salud (CUAS), dando solución a las patologías estomatológicas, realizando metódicamente una revisión clínica, que persigue un diagnóstico y tratamiento, en este caso, quirúrgico.

La problemática que concierne al caso clínico que se expone en este documento, es la perforación y contaminación del seno maxilar del lado derecho de un paciente masculino de 33 años de edad, instalándose posteriormente, una fistula bucosinusal y sinusitis como secuela a una odontectomía complicada.

La perforación del seno maxilar durante la exodoncia, no siempre es plena responsabilidad del odontólogo, sin embargo, el desconocimiento de la evolución biológica y sus repercusiones recaerán en forma culposa sobre él. Transcurrido de 3 a 5 días de haberse producido la perforación, sin haber recibido el paciente un tratamiento antiinfeccioso, existe la posibilidad, de instalarse una sinusitis purulenta, la cual requerirá un tratamiento radical, que se evitaría si se hubiera ejecutado a tiempo un cierre quirúrgico del alveolo comunicante⁶. Por ende las acciones, secuelas, aspectos y erogaciones, inhabilitan al individuo a su hábitat productiva y afectiva se ven entorpecidas por este fenómeno, la atención oportuna y manejo quirúrgico adecuado, minimizara considerablemente esta problemática.

3. PLANTEAMIENTO DEL PROBLEMA

¿Con qué opciones disponemos para el cierre de una fistula bucosinusal, dado que la entidad es una patología cuyo manejo necesariamente es quirúrgico con una visión reconstructiva con la finalidad de evitar compromisos infecciosos invasivos?

4. MARCO TEÓRICO

4.1 ANATOMÍA DEL HUESO MAXILAR

Los maxilares están unidos en la línea media por la sutura intermaxilar, observable a la altura del paladar duro, donde se unen las apófisis palatinas de ambos maxilares la parte principal es el cuerpo, en cuyo interior se encuentra el seno maxilar; presenta una apófisis cigomática, que se articula con el hueso cigomático o malar. También presenta una apófisis frontal, que se dirige hacia atrás, hacia fuera y hacia arriba; en su cara lateral se observa una cresta lacrimonasal anterior; y en su cara medial, una cresta para la articulación con el cornete nasal inferior; más cranealmente a esta cresta se observa una cresta etmoidal. La apófisis frontal se articula con el hueso frontal y con los huesos nasales por arriba por delante; respectivamente, presenta además una apófisis palatina, que no llega hasta la parte más posterior del hueso, y que se articula con la del lado opuesto para formar el paladar duro. A veces se observa una apófisis interpalatina, formada por la prolongación de los ángulos posteromediales de las apófisis palatinas de ambos maxilares, introduciéndose entre las láminas horizontales de los dos huesos palatinos. La parte anterior de la apófisis palatina es más gruesa que el resto, y en ella se sitúa un semicanal que completado con el del otro lado, forma el conducto incisivo, que se abre a las fosas nasales por dos orificios distintos.

También presenta una apófisis alveolar, que da alojamiento a los órganos dentarios superiores, de forma que el borde libre de la apófisis es el llamado limbo alveolar, en el que se encuentran las cavidades correspondientes a los alveolos.

La apófisis alveolar prolonga hacia abajo las caras anterior y posterior del cuerpo del maxilar. Los tabiques óseos que separan los alveolos dentarios son los tabiques interalveolares. Al nivel de los últimos órganos dentarios se observan tabiques interradiculares, que subdividen los alveolos en cavidades que albergan las raíces de un mismo diente. La cara superficial de la apófisis alveolar presenta unos relieves que se corresponden con las raíces de los órganos dentarios, entre los que destaca el correspondiente a la cresta canina. Cada uno de los maxilares se articula también con el vómer, el unguis, el esfenoides, el palatino y la concha nasal inferior. A veces se observa un hueso lacrimal accesorio como consecuencia de la individualización de la zona posterior de la apófisis frontal.

El cuerpo del maxilar presenta una cara nasal o medial, que forma parte de la pared lateral de la fosa nasal. Una cara orbitaria o superior, que forma parte del suelo de la cavidad orbitaria; es oblicua hacia adelante, hacia fuera y hacia abajo; el borde medial de esta cara presenta semiceldillas, que se articulan con los huesos palatinos, etmoides y unguis; en su porción anterior esta escotada. La cara anterior, ligeramente cóncava e irregular, está cubierta por la musculatura facial, que en su zona inferior se encuentra deprimida y forma la fosa canina; está separada de la del otro lado por la escotadura nasal; termina en un ángulo denominado espinal nasal anterior. La cara infratemporal o posterior forma la pared anterior de la fosa infratemporal, y está separada de la cara anterior por una cresta infracigomática. Esta cara posterior es irregularmente cuadrangular y mira hacia atrás y ligeramente hacia fuera; su zona más medial es un relieve o tuberosidad maxilar, en cuya cara lateral se ven unos orificios alveolares; en la

zona superomedial de la cara posterior o infratemporal existe una pequeña zona triangular rugosa que se articula con el palatino en su zona orbitaria, por lo que se denomina trígono palatino. La cara posterior se articula también con la apófisis piramidal del hueso palatino y con la apófisis pterigoides del esfenoides.

En la cara anterior se sitúa el orificio infraorbitario; situado aproximadamente a unos milímetros del reborde infraorbitario, da paso a los vasos y nervios infraorbitarios, que caminan en el conducto infraorbitario. En el piso orbitario se observa un surco infraorbitario, que comienza en la escotadura situada en el borde superior de la cara posterior y que se abre en el orificio infraorbitario.

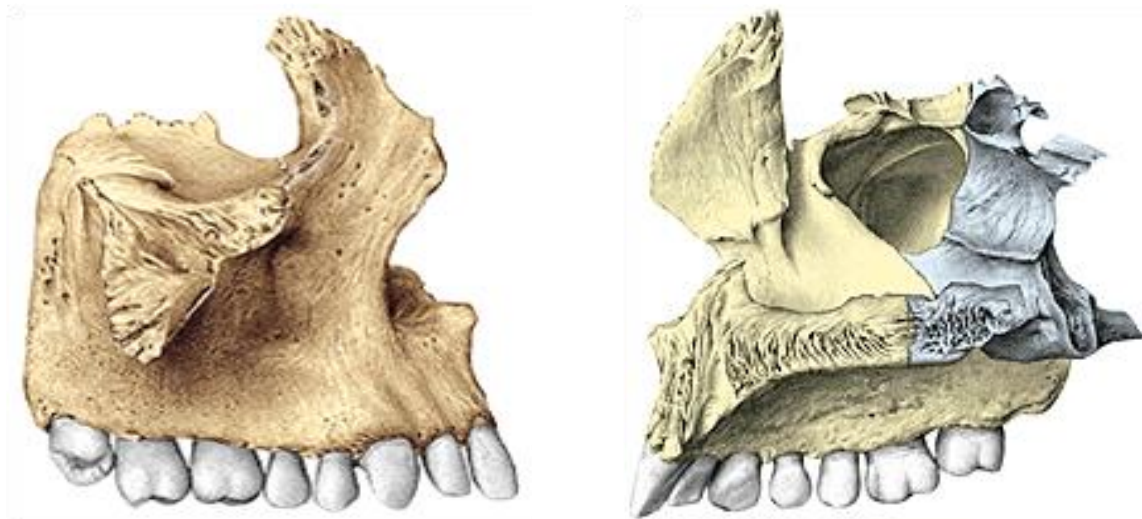


Figura 1: Cara externa del maxilar y cara interna del maxilar

Fuente: <http://goo.gl/uYFgnL>

4.2 ANATOMÍA DE LOS SENOS PARANASALES

Al nacer existe ya el seno maxilar, que se ha constituido entre la undécima y la duodécima semanas del desarrollo, pudiéndose observar radiográficamente como una simple hendidura; también existen en el nacimiento los senos etmoidales y los frontales son muy pequeños. Aproximadamente hacia el segundo o tercer año ya se pueden observar claramente los senos frontales y esfenoidales, y a partir de la pubertad, el crecimiento de los senos es muy rápido, hasta adquirir la forma definitiva que van a tener en el adulto. Uno de los factores que influyen en el hecho de que en la infancia los senos paranasales sean menores que en el adulto es porque proporcionalmente la cara es menor que en el adulto, con respecto a la totalidad del cráneo. En la pubertad influyen además los factores hormonales en el crecimiento de los senos; en el hombre, la amplitud de los senos paranasales es mayor que en la mujer.

Los senos paranasales constituyen también una unidad anatómica: el seno frontal puede comunicar con el seno maxilar, o el seno maxilar con las celdas etmoidales.

También constituyen una unidad funcional: en la inspiración se favorece la evacuación de los senos, debido a que se establece una presión negativa en los mismos; de otra forma, la acción de los cilios de las células vibrátiles de sus paredes, sino también por su secreción mucosa, que contiene lisozima, que es un principio antibacteriano.⁷

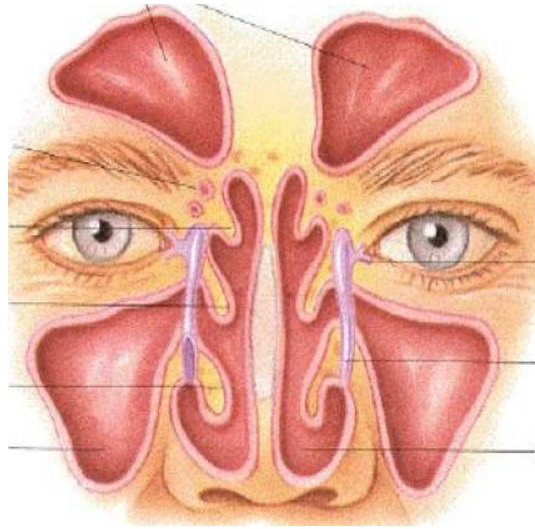


Figura 2: Senos paranasales

Fuente: <http://goo.gl/a5dpkZ>

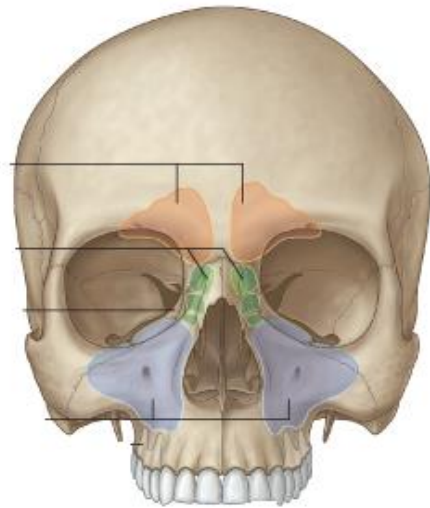


Figura 3: Senos paranasales

Fuente: <http://goo.gl/PbrGaX>

4.3 ANATOMÍA SENO MAXILAR

En el siglo II, Galeno hace la primera descripción del seno maxilar.⁸

En el siglo XVI Leonardo Da Vinci lo describe como: “El ojo, instrumento de la vista, está alojado en el hueco superior y en el espacio debajo de éste (el seno maxilar) hay un fluido que alimenta las raíces de los dientes. La cavidad del hueso de la mejilla es similar en profundidad y anchura a la cavidad que contiene el ojo en su interior y recibe venas en su interior a través de los agujeros”,⁹ esta descripción la realiza 150 años antes de que Nathaniel Highmore detallara por primera vez el seno maxilar de manera descriptiva y topográfica tanto interna como externamente en su obra “Corporis Humani Disquisitio Anatomica” en 1651.

El seno maxilar también nombrado Antro de Highmore o cavidad sinusal, tiene forma de pirámide cuadrangular con seis paredes que lo delimitan. En la pared medial se encuentra situado el ostium del seno maxilar, el cual es delimitado por los siguientes huesos: por la apófisis unciforme del etmoides, el unquis, el cornete nasal inferior y por la apófisis maxilar del palatino.¹⁰

El vértice de la pirámide cuadrangular se sitúa en la apófisis cigomática, la pared anterior corresponde a la fosa canina, la tuberosidad del maxilar forma la pared posterior, la pared superior forma parte del piso de la órbita y la pared inferior está relacionada con los ápices de los molares y premolares.¹¹

Es el primero de los senos paranasales en desarrollarse y se constituye en promedio durante la décima semana de vida intrauterina. Al nacer el seno maxilar mide menos de 5 mm, la neumatización se produce con una velocidad de 2 mm por año y su volumen promedio es de 15ml. El seno maxilar crece a medida que lo hace todo el hueso maxilar superior, siguiendo el desarrollo general de la cara y también de la erupción de los dientes (hacia los 12 años). Después de brotar el segundo molar permanente ya ha adquirido casi el tamaño y la forma del adulto, y es definitiva después de la erupción del tercer molar, entre los 18 y 25 años de edad.

Cuando finaliza el crecimiento dentomaxilofacial, el suelo del maxilar adquiere sus características anatómicas definidas, entonces los dientes y el seno tienen las relaciones de continuidad clásica, sujeta solamente a sus variaciones individuales.^{12, 13}

Las dimensiones medias del seno maxilar son: 2.5 cm de altura, 3.75 cm de ancho y 3 cm de profundidad; su capacidad es de 14.75 cm³ con un rango de 9.5-20 cm³; siendo en varones superior al de las mujeres.^{14, 15}

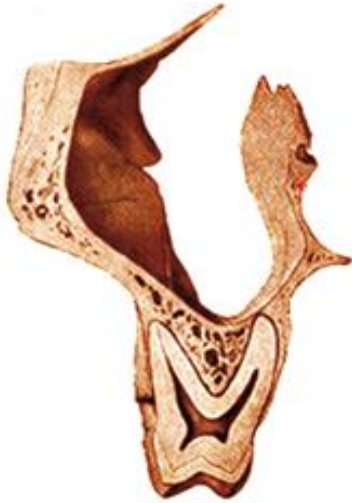


Figura 4: Constitución del seno maxilar

Fuente: <http://goo.gl/UsCWeQ>

FUNCIONES:

El mayor de los senos paranasales tiene como función

- Resonancia
- Calentamiento
- Humidificación
- Aligerar el peso del cráneo
- Proteger las estructuras intracraneales de los traumatismos.

4.3.1 MEMBRANA DE SCHNEIDER O MEMBRANA SINUSAL

Es una fina capa de células, de un grosor entre 0.3 y 0.8 mm, que se encuentra situada revistiendo el interior del seno maxilar, en contacto con el periostio. Tiene un color rojizo o púrpura y está constituida por células que forman un epitelio de tipo respiratorio poliestratificado, incluyendo células caliciformes secretoras de moco y numerosas glándulas serosas.

El conocimiento exacto de la anatomía topográfica del seno maxilar es de gran importancia para el estomatólogo general, pues le permite conocer la diversidad de lesiones sinusales de origen dental.

Las estrechas relaciones entre el piso del seno maxilar con los ápices de los dientes del maxilar superior, explican por qué estas cavidades pueden verse afectadas a menudo por procesos infecciosos odontogénicos y dañadas por mecanismos tan sencillos como una exodoncia convencional.¹⁶

De hecho, la comunicación bucosinusal es una condición patológica que produce una solución de continuidad entre la boca y el seno maxilar, como consecuencia de la pérdida de tejidos blandos (mucosa bucal y antral) y duros (diente y hueso maxilar). La génesis de esa modalidad de comunicación es variada y puede ser iatrogénica, traumática o asociada a otras entidades clínicas; sin embargo, la existencia de una infección concomitante, especialmente en un seno maxilar

infectado, variará las manifestaciones clínicas y el tratamiento en cada caso, pero se afirma que la mayoría de las técnicas quirúrgicas suelen fracasar por no haberse eliminado previamente el proceso séptico.^{7, 17}

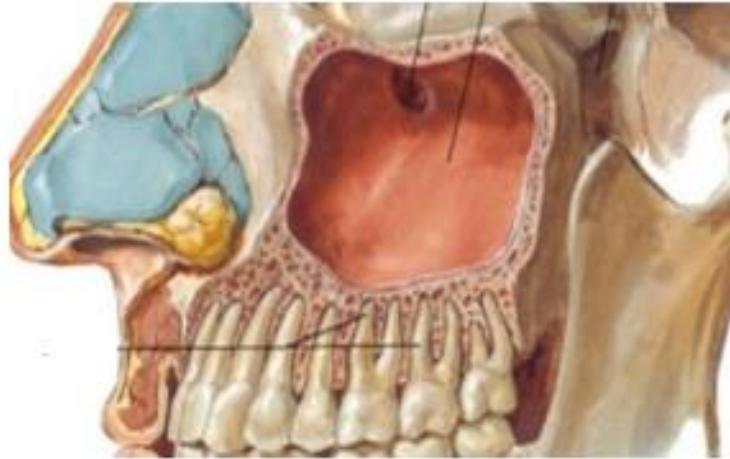

Figura 5: Seno maxilar

Fuente: <http://goo.gl/rHJekX>

4.4 MICROORGANISMOS EN CAVIDAD BUCAL

Podemos definir la microbiota normal de un individuo como el conjunto de microorganismos que colonizan permanentemente la cavidad bucal de la mayoría de los individuos sanos, y que ejercen sobre éstos un efecto beneficioso al encargarse de:

- Impedir la colonización por otros microorganismos no adaptados a ese hábitat (fenómenos de competencia interespecie).

- Activar el sistema inmune. Por ejemplo, estimulando la producción de IgA secretora.
- Producir nutrientes esenciales. Por ejemplo, algunas especies como *E.coli* o *Bacteroides spp.* sintetizan vitamina B y K, además de enzimas capaces de desconjugar sales biliares y hormonas sexuales.
- La cavidad oral posee una microbiota característica, debido a las condiciones peculiares de nutrientes, pH y humedad, y muy variable en función de distintos factores que confluyen localmente, como los procesos cariogénicos, la existencia de dientes, la zona, etc. Un ejemplo es la diferente composición que existe entre la placa supragingival y la placa subgingival, respectivamente.
- Tras el desarrollo de los dientes en el niño, nuevas especies del género *Streptococcus* (ej. *S. sanguis*, *S. mutans*) colonizan la superficie dental. Estas especies no colonizan antes la cavidad bucal debido a que con anterioridad al desarrollo de la dentición no existían elementos (ej. superficie dura de hidroxiapatita recubierta de la llamada película adquirida) que permitan la adherencia de estas especies, ilustrándonos así del grado de colonización específica desarrollada a lo largo de la evolución, es decir de la convivencia simbiótica entre microorganismo y hospedador.
- La accesibilidad a los distintos ecosistemas presentes en la cavidad bucal facilita el estudio de la interacción hospedador-parásito y de su evolución.

Es importante señalar que la microbiota bucal es cambiante en un mismo ecosistema bucal, este proceso se conoce como sucesión microbiana, que es la sustitución de unos organismos por otros, existen dos tipos: alogénica y autogénica.

La alogénica se produce por cambios en el hábitat de tipo no microbiano como el nacimiento, la erupción de los primeros dientes, la vida adulta, la caída de los dientes, el uso de prótesis dentales, etc.

La autogénica consiste en la sustitución de unos microorganismos por otros más adaptados al ambiente cambiado por los primeros colonizadores debido al consumo de nutrientes, acumulación de productos de desecho excretados, cambios de pH, etc. que propician la colonización por nuevas especies más adaptadas a las nuevas condiciones ambientales del ecosistema microbiano.

ECOSISTEMAS BACTERIANOS ORALES

La cavidad oral puede ser considerada como un gran ecosistema. Este ecosistema está formado por una amplia población bacteriana y por el conjunto de los ecosistemas primarios, formados por las distintas zonas que componen la cavidad (superficies dentales, lengua, surco gingival). La mayoría de las especies que residen en la cavidad bucal son transitorias; de manera que la cifra de especies bacterianas residentes es de unas 20 aproximadamente.

La inmensa mayoría de las bacterias residentes en la cavidad son compatibles con la salud del hospedador, sin embargo en circunstancias especiales del ambiente

bucal, bajo determinadas condiciones y comportamientos del huésped y debido a los mecanismos de virulencia de los microorganismos el equilibrio establecido entre la microbiota oral y los tejidos se rompe; si esto sucede se habla de disbiosis.

Las bacterias están en la boca en una cantidad tal que no causan daño, forman una comunidad en la que existen ciertas especies pero no otras.

Las especies suelen colaborar entre sí para su supervivencia, tal es así que a veces se necesita la presencia de ciertas bacterias para que puedan llegar otras. Además, su presencia evita la colonización por otras bacterias u hongos, y previene determinadas infecciones.

La microbiota bucal y el sistema inmunológico están en equilibrio de modo que la flora no supera los límites. Su presencia estimula las defensas, por lo que tienen un efecto beneficioso.

La cavidad bucal es considerada como un ecosistema abierto debido a que está en contacto permanente con el exterior, recibiendo un flujo continuo de especies nuevas, que provienen del medio ambiente o de otros individuos.

Tipos de ecosistemas: Se distinguen hasta 5 ecosistemas primarios y otro secundario:

1) SALIVA: La saliva es un líquido ligeramente viscoso que proviene de las secreciones de las glándulas salivales. El 90% de la secreción salivar proviene de las parótidas y las glándulas submaxilares, el resto de las glándulas sublinguales y las glándulas salivares menores.

En condiciones de reposo existe un flujo continuo de saliva (0.3 ml/min. aproximadamente) que se ve aumentado hasta cifras cercanas a los 1.5 ml/min. cuando hay un estímulo físico (masticación, fase previa de la ingestión,...). Se segrega 1-1, 5 litros de saliva diarios, esta cantidad también puede aumentar por el olor o visión de alimentos. Existe un ritmo circadiano, en el que la secreción desciende por la noche.

Su composición es la siguiente:

-Agua: (95% del volumen): disuelve los alimentos, ayuda al sentido del gusto .

-Sales minerales: Na⁺, K⁺, Cl⁻, bicarbonato, fosfatos. El Cl⁻ activa la ptialina, mientras que los 2 últimos neutralizan el pH de los alimentos ácidos.

-Moco: Facilita la deglución y el tránsito gastrointestinal .

-Lisozima, peroxidasa: antimicrobianos, protegen en parte a los dientes de procesos infecciosos.

-Enzimas: La ptialina o alfa amilasa hidroliza el almidón, la lipasa que actúa sobre los lípidos .

-Estaterina: Tiene función antibacteriana y antifúngica

-Renina

-Calicreína

-Ribonucleasas: Actúan sobre ácidos nucleicos

-Mucoproteínas

-Factor de crecimiento epidérmico (EGF), factor de crecimiento neural (NGF)

Igs específicas, transferrina, lactoferrina.

Sus funciones son de gran importancia en el mantenimiento de la salud de la cavidad bucal:

- Actúa como antimicrobiano gracias a la presencia de inmunoglobulinas y lisozima, entre otros.
- Mantiene la integridad de la mucosa.
- Mantiene la cavidad limpia: lavando las superficies.
- Mantiene el pH a 6,5 (neutraliza la acidez tras la comida).
- Protege el esmalte.
- Reparadora, favorece la mineralización.
- Digestiva, gracias a las enzimas. Inicia la digestión de carbohidratos (ptialina).
- Mantiene el equilibrio hídrico.
- Lubricante: formación del bolo, deglución, tránsito gastrointestinal.
- Mantiene la cavidad oral húmeda, alivia temporalmente la sed, facilita el lenguaje.

En ella se encuentran cocos Gram positivos anaerobios facultativos (45%), cocos Gram negativos (15%) y bacilos Gram positivos (15%).

2) MUCOSA: Las mucosas recubren casi toda la cavidad (labios, encías, mejillas, paladar duro), interrumpiéndose únicamente en los dientes y en las desembocaduras de las glándulas salivales. Está constituida por un epitelio de revestimiento plano queratocico, tejido conjuntivo o lámina propia, bastante laxo.

El epitelio sufre queratinización completa y se forma una capa córnea alrededor de las partes de la cavidad bucal expuestas a la importante acción mecánica (encías, paladar duro, dorso de la lengua). En el resto hay cierto aplanamiento de las células superficiales, pero, pese a tener filamentos de queratina, se descaman en

gran cantidad sin perder el núcleo, pues no se desarrolla estrato granuloso o córneo.

Contiene mucina y fibronectina que desempeñan un papel muy importante en el mantenimiento del ecosistema bucal (por ejemplo: la mucina recubre superficies celulares bloqueando receptores para la adhesión de algunas bacterias de la cavidad bucal).

La mucosa no es igual en toda la boca: En el dorso de la lengua es rugosa, por las papilas gustativas, en el interior de las mejillas es lisa y suave, mientras que en la porción anterior del paladar es muy firme y con pequeñas arrugas (rugos palatinas)

En la mucosa bucal predominan los cocos Gram positivos anaerobios facultativos (90%).

3) SURCO GINGIVAL: Espacio poco profundo en forma de V alrededor de los dientes, limitado por la superficie de estos por un lado y por el epitelio que tapiza el margen libre por otro, y en el que se localiza la placa subgingival. En este espacio se origina el líquido gingival o crevicular similar al suero, que proviene de capilares próximos a la unión dentogingival y contiene factores de defensa y PMN que se encargan de la fagocitosis. La secreción de este líquido está relacionada con la acumulación de bacterias en la placa (aunque para algunos autores se trata de una secreción fisiológica continua).

Este líquido actúa como mecanismo de limpieza: lubrica y limpia el surco.

Entre sus componentes celulares están neutrófilos (98%), macrófagos, Linfocitos T y B.

Entre sus componentes humorales tiene electrólitos, interleucinas, lactoferrina, albúmina, IgG, IgA, IgM, IgE, C3, C4.

En el surco cerca del 50% de los microorganismos son cocos Gram positivos anaerobios facultativos: *S. sanguis*, *S. mitis*, *S. oralis* y *S. gordonii*.

Es importante señalar que en el surco no hay saliva; debido a que existe una presión negativa proveniente de las encías que impide su paso.

4) DORSO DE LA LENGUA:

El mayor porcentaje de bacterias en la lengua corresponde a estreptococos facultativos, entre los que esta *S. salivarius*, le siguen los cocos anaerobios gramnegativos (*Veillonella alcalescens* y *V. párvula*), luego van los bastones facultativos gram positivos (difteroides), siguen los bastones grampositivos y gramnegativos anaerobios. Entre estos últimos se incluyen *Fusobacterium*, *B. melaninogenicus* y *Campylobacter sputorum*.

5) SUPERFICIES DENTALES

Cada diente tiene una parte visible (corona), y otra incrustada en el alvéolo maxilar (raíz), unidos por el cuello. En el interior se encuentra el paquete neurovascular, con vasos y nervios. El tejido dentario duro se compone de la dentina (rodea el paquete neurovascular) Alrededor, en la corona está el esmalte, y alrededor, en la raíz, se encuentra el cemento. El tejido dentario blando está compuesto por el paquete neurovascular, membrana periodóntica (fija la raíz al alvéolo), y la encía .

Los microorganismos más relevantes que producen las caries dentales: *S. mutans* microorganismos del grupo viridans entre otros.

Composición de la microbiota de los ecosistemas primarios:

SUPERFICIES DENTARIAS	<i>S. mitis, S. sanguis, S. oralis, Actinomyces spp., S. gordonii</i> Y <i>S.mutans</i>
SURCO GINGIVAL	Grampositivos: <i>S. viridans, S. Sanguis, S. mitis, S. gordonii</i> y <i>Actinomyces viscosus, Actinomyces naeslundii</i> Gramnegativos: <i>Bacteroides melaninogenicus, Fusobacterium fusiformis,</i> espiroquetas y ocasionalmente <i>Neisseria</i> y <i>Veillonella</i> .
SALIVA	<i>S. mitis, S. sanguis, S. oralis, S. salivarius, Veillonella spp.y Actinomyces spp.</i>

ECOSISTEMA SECUNDARIO

MATERIALES ARTIFICIALES: En caso de que se hayan utilizado elementos ajenos a los tejidos del hospedador. Como materiales artificiales estos no estarían considerados como ecosistemas primarios.

4.4.1 MICROBIOLOGÍA DEL SENO MAXILAR

Existe una flora bacteriana compuesta principalmente por estreptococos aerobios y bacilos Gram negativos anaerobios del género bacteroides y *fusobacterium*.

Los microorganismos que pueden producir la sinusitis pueden dividirse en tres grandes grupos:

- Microorganismos comunes. Los microorganismos más frecuentemente encontrados en la sinusitis aguda o crónica son el *Haemophilus influenzae* y el *Diplococcus pneumoniae*. Existe una variación estacional en la sinusitis crónica maxilar purulenta dado que la infección por diplococcus se presenta durante todo el año, mientras que el haemophilus es más frecuente encontrarlo durante el invierno y la primavera, casi nunca en otoño.
- Microorganismos menos frecuentes. Cualquiera de los principales grupos de microorganismos patógenos pueden ser la causa de una sinusitis.
- Otros microorganismos. La infección por bacterias anaerobias del seno maxilar es relativamente frecuente en las infecciones crónicas. Los estreptococos anaerobios y los bacteroides suelen ser los más frecuentemente encontrados. No debemos olvidar la relación de la sinusitis con las infecciones víricas del tracto respiratorio superior, lo que motiva que en cerca del 25% de los casos se aíslen virus respiratorios (rinovirus, virus gripales y paragripales, etc.).

Un escaso drenaje y un aumento de la presión sinusal durante la inflamación producen una disminución de la presión del oxígeno y del flujo sanguíneo de la mucosa que favorece la proliferación de microorganismos anaerobios.

El reconocimiento precoz del agente etiológico puede ser realizado mediante la tinción de Gram. Con otras técnicas podemos detectar las infecciones por hongos y en todo caso también debe investigarse la presencia de microorganismos anaerobios.

4.5 INTRODUCCIÓN DE RAÍCES O DIENTES EN EL SENO MAXILAR

Con cierta frecuencia, los ápices radiculares de premolares y molares pueden guardar una estrecha relación el seno maxilar debido principalmente el aumento del tamaño del mismo. Esta relación puede hacer que lo que separe el periapice dental del seno maxilar sea solo una delgada capa ósea de mínimo espesor o que esta no se encuentre y solo está separada por el grosor de la mucosa del seno maxilar.

Esta estrecha relación puede propiciar accidentalmente, que se impulse un diente o un fragmento del mismo dentro del seno maxilar. Cuando esto llega a ocurrir se enfrentan dos problemas, uno es la comunicación bucoantral que se produce, y el otro es la introducción de un cuerpo extraño al seno maxilar, que por sí solo y por las bacterias que se introducirán pueden causar una infección si no se retira de manera oportuna.

TRATAMIENTO: El fragmento debe retirarse mediante un abordaje tipo Caldwell-Luc. La dimensión de la ventana que se abre a través de la pared anterior del seno maxilar, está en relación directa con el volumen del fragmento que se planea retirar, es decir, si lo que se ha impulsado al seno es un fragmento radicular de 3 o 4 mm, la osteotomía que se haga no debe ser mayor a 1 cm. Con frecuencia, la potencia de la succión quirúrgica hace posible que, con una cánula de Frazier, el fragmento pueda retirarse.

4.6 APERTURA ACCIDENTAL DEL SENO MAXILAR

El seno maxilar, por su íntima relación con las raíces de los dientes superiores, puede ser expuesto accidentalmente durante una exodoncia, o en una apicectomia o durante la extirpación quirúrgica de un quiste odontógeno. Una inflamación granulomatosa del ápice de un diente situado en la cercanía del piso sinusal favorece también esta apertura en el momento de realizar la exodoncia, siendo igualmente importante la posibilidad de producirse esta exposición al ser efectuadas maniobras con elevadores para extraer un ápice fracturado. Por otra parte, la existencia de divertículos sinusales en el piso sinusal que se insinúan entre las raíces dentales, favorecen la posibilidad de producirse este accidente, lo que puede suceder después de haber sido practicada la exodoncia del primer molar en edades muy tempranas, cuando la neumatización del seno no está completa. Al producirse la natural migración del segundo molar hacia mesial, las raíces de este diente pueden penetrar en un divertículo que ha descendido para ocupar el espacio dejado por la exodoncia. Se recomienda para una mayor seguridad, la toma de dos placas proyectadas desde diferentes ángulos.

Después de efectuada una intervención en el área próxima sinusal, en forma inmediata se impone una cuidadosa revisión del alveolo o de la región intervenida. El primer paso consiste en aplicar la manionbra de Valsalva; el paciente, con las fosas nasales obturadas debe exhalar fuertemente por la nariz, al existir una comunicación bucosinusal, el aire escapa por el alveolo afectado. Esta maniobra no es totalmente segura ya que en casos de una sinusitis crónica, principalmente

poliposa, la comunicación bucosinusal no estará presente. Lo mismo puede pasar por la existencia de un granuloma o un quiste que quedo en el sitio de la apertura. Otra alternativa puede ser utilizar una sonda, sin embargo esto pudiera acrecentar una mayor problemática.

La perforación del piso del seno maxilar durante la exodoncia no siempre es de la responsabilidad del odontólogo, pero si este la desconoce o piensa que se va a cerrar espontáneamente, todo el peso de la culpabilidad caerá sobre él.

El paciente deberá ser remitido inmediatamente a un cirujano maxilofacial para su debido tratamiento.

El paciente debe ser informado detalladamente sobre este accidente, ocultar este hecho es una grave falta desde el punto de vista legal.

4.7 APERTURA DEL SENO SIN ALTERACIÓN PATOLÓGICA

Al estar el seno maxilar sano, la situación es diferente, ya que al producirse la apertura accidental, lo que hay que evitar es la infección de esta cavidad por la entrada en el antro de bacterias bucales y de restos alimenticios, lo cual irremediablemente va a conducir en pocos días a una sinusitis aguda. Esto significa que un accidente que pudo haberse resuelto con cierta sencillez, se va a transformar en un acto quirúrgico complicado con afectación al estado general. De

esto se deduce que al producirse la apertura de un seno sano, el correspondiente cierre debe ser efectuado dentro de las primeras 48 horas.

Consideraciones:

1 El accidente debe ser reconocido inmediatamente de haberse producido.

2 Siempre se debe efectuar un diagnóstico con respecto a si hay o no una sinusitis. La apertura de un seno sano va a responder en forma positiva a la maniobra de Valsalva, salvo cuando hay un proceso apical, un quiste, un tumor o cuando el seno está afectado por una inflamación crónica o poliposa.

El diagnóstico definitivo sobre el estado inflamatorio de un seno maxilar se asegura por medio de una radiografía de senos paranasales, por lo que este estudio se impone inmediatamente después de producido el accidente.

TRATAMIENTO: Al presentarse este accidente, una vez asegurado el diagnóstico que confirma la ausencia de un estado inflamatorio del seno, se pudiera discutir sobre los siguientes puntos:

1 Existen casos donde una comunicación bucosinusal ha sanado espontáneamente.

2 Se ha efectuado extensos estudios sobre comunicaciones bucosinuales por exodoncias de molares y premolares superiores que demostraron que en un 60% se produce una perforación clínicamente inapreciable (micro comunicación) que posteriormente sana sin dejar secuelas.⁶

4.8 CUERPOS EXTRAÑOS EN EL SENO MAXILAR

Pueden penetrar en el seno maxilar a consecuencia de maniobras terapéuticas, por accidentes traumáticos o heridas por arma de fuego.

4.8.1 FRAGMENTOS RADICULARES

Si el seno está sano, el fragmento se extrae por medio de una osteotomía a nivel de la fosa canina, pudiéndose visualizar con cierta facilidad el ápice perdido, para luego ser eliminado, lo que no requiere de procedimientos especiales.

4.8.2 LA PENETRACIÓN DE UN ORGANO DENTARIO

La penetración de un diente completo en el seno maxilar es un accidente muy raro. Esto puede suceder durante la exodoncia quirúrgica de un tercer molar superior impactado, colocado muy alto en la tuberosidad maxilar, generalmente con sus raíces poco desarrolladas o sin estar presentes, lo cual facilita su deslizamiento,

La extracción de este cuerpo extraño solo se puede efectuar a través de una osteotomía a nivel de la fosa canina. Si al mismo tiempo se ha instalado una sinusitis, se debe efectuar al mismo tiempo una intervención según Caldwell y Luc, debiéndose cerrar correctamente, siempre mediante doble cierre, la comunicación inicial.

4.8.3 FRAGMENTOS ÓSEOS DESPLAZADOS AL SENO

Durante un acto operatorio o por un traumatismo, puede ser introducido dentro del seno maxilar un fragmento de tejido óseo.

Los fragmentos de mayor tamaño no detectados desarrollaran una inflamación aguda del seno.

4.8.4 INSTRUMENTOS Y MATERIALES MÉDICOS

Diversos instrumentos y materiales médicos han sido encontrados en el interior del seno maxilar, con o sin sintomatología inflamatoria. Los más frecuentes son fragmentos de material de obturación de conductos radiculares, limas para endodoncia y también, parte activa de curetas , agujas hipodérmicas fracturadas, trozos de gasa, material de acrílico, remanentes de material de contraste que se utilizó para estudios radiográficos, implantes dentales que va a mantener a lo largo de sus márgenes una microapertura hacia la cavidad bucal, etc. En estos casos existe generalmente una sinusitis crónica o aguda, debiéndose proceder a una operación radical. En algunos casos, abierto el seno por la fosa canina, se encuentra el cuerpo extraño sin infección de importancia

4.8.5 CUERPOS EXTRAÑOS POR VÍA TRAUMÁTICA

Por vía traumática se pueden encontrar, con o sin fistula bucosinusal, fragmentos de vidrio, de madera, fragmentos dentales o trozos de metal por accidentes de tránsito. En heridas por armas de fuego no es raro encontrar fragmentos de plomo

o de envolturas de acero, o en ocasiones el proyectil completo. Todos estos materiales, que en algunos casos pueden ser biológicamente aceptables, por la irritación que traen consigo, son reservorios o estimulantes para la colonización de bacterias, bien provenientes de la cavidad bucal (comunicación bucosinusal) o directamente de la nariz. En todos estos casos se impone la eliminación del cuerpo extraño y, de ser necesario, el tratamiento quirúrgico radical de las sinusitis acompañantes. En ocasiones este último tratamiento debe incluir la reparación de los daños que se hayan podido producir en el maxilar por el trauma.⁶

4.9 COMUNICACIÓN OROANTRAL

La comunicación oroantral (COA) es una condición patológica que produce una solución de continuidad entre la boca y el seno maxilar, por la pérdida de los tejidos blandos (mucosa bucal y antral) y duros (diente y hueso maxilar) que lo rodean. La génesis de la comunicación oroantral puede ser iatrogénica, traumática o asociada a otras entidades clínicas; sin embargo, la existencia de una infección concomitante especialmente en un seno maxilar infectado variara las manifestaciones clínicas y el tratamiento en cada caso.^{18, 19}

Una vez que se cuente con un diagnóstico acertado se puede planear y proponer un tratamiento (una vez que se conoce el problema, se puede plantear una solución).

Lo más oportuno es indicar un abordaje quirúrgico del seno maxilar como terapéutica resolutoria, ya sea por presencia de algún cuerpo extraño o una infección más severa.²⁰

4.10 FISTULA BUCOSINUSAL

Una fístula bucosinusal es una comunicación patológica epitelizada entre la cavidad bucal y el seno maxilar. Su causa más frecuente se debe a la extracción de un órgano dentario superior, cuya raíz alcanza el seno maxilar subyacente para quedar una comunicación bucosinusal. Si el tracto de esta comunicación no se cierra, espontánea o quirúrgicamente, terminará epitelizando, y consolidando la fístula bucosinusal.

El factor más importante que ocasiona su persistencia es la aparición de una sinusitis maxilar crónica, provocada por la contaminación constante de restos de comida y saliva. Por esta misma razón, está indicada la extirpación de los cuerpos extraños, los quistes dentales y la mucosa infectada, degenerada y polipoide.^{21, 22} También son factores predisponentes la osteítis u osteomielitis en los márgenes de la fístula bucosinusal.

La causa más frecuente de la formación de una comunicación bucosinusal y posteriormente de una fístula bucosinusal es la extracción dentaria, sobre todo, del primer y segundo molares, seguidos del segundo premolar. Estos dientes se

llaman también dientes antrales, ya que sus raíces se encuentran muy próximas al suelo del seno maxilar, que es muy fino a este nivel (1-7 mm).²³

Otras causas son los traumatismos, los tumores malignos, las infecciones dentoalveolares, la enfermedad de Paget, las complicaciones tras Caldwell-Luc, la cirugía de implantes dentales o la osteoradionecrosis.²⁴

Los factores que predisponen a la formación de una fistula bucosinusal son: la fractura intraoperatoria de la raíz dental, un grado alto de impactación dental, la edad avanzada del paciente, los procesos inflamatorios e infecciosos del maxilar, los quistes de mucosa del seno maxilar, la enfermedad periodontal con reabsorción ósea, así como las infecciones específicas como sífilis o TBC.²⁵

4.10.1 CIERRE DE FÍSTULA BUCOSINUSAL CON INJERTO ÓSEO Y CON ROTACIÓN Y AVANCE DE COLGAJO PALATINO

Existen dos tipos de técnicas para reparar una fístula bucosinusal, unas aplicables a los tejidos blandos y otra aplicadas al hueso. Las relacionadas con tejidos blandos: incisiones relajantes, colgajos de mucosa oral, colgajos de lengua, colgajos de mucoperiostio palatino, colgajo de la bola adiposa de Bichat y el colgajo tipo Von Lagenbeck. Para la reparación ósea se ha planteado la utilización de injertos de tejido óseo provenientes de la costilla, cresta ilíaca, tibia, fibula y mandíbula. La decisión dependerá de la experiencia del cirujano y la accesibilidad a la zona donante.²⁶

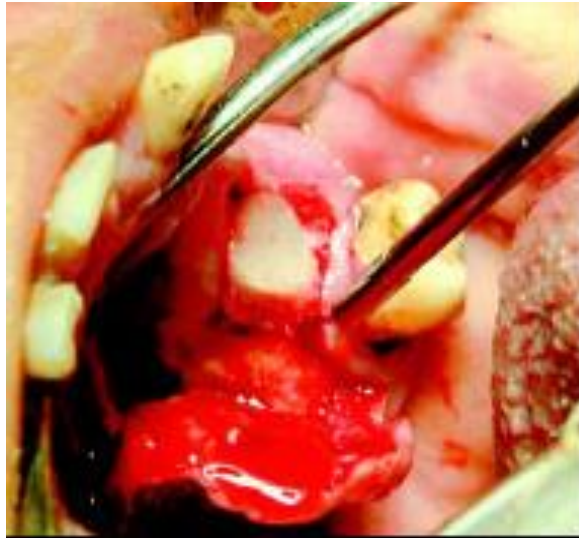

Imagen 1: Injerto óseo en el defecto del maxilar, también se observa el colgajo palatino

Fuente: <http://goo.gl/8vJcSs>

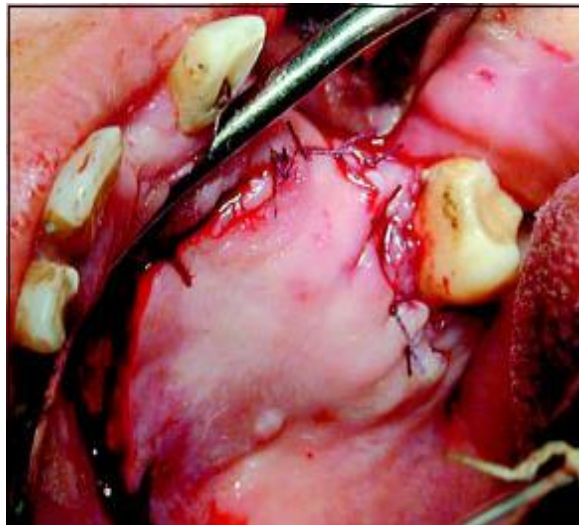

Imagen 2: Colgajo palatino suturado

Fuente: <http://goo.gl/8vJcSs>

4.11 INFECCIONES SINUSALES

Los senos paranasales son cavidades estériles.

Cuando se producen dificultades en el drenaje se facilita la colonización por microorganismos que suelen proceder de la flora nasofaríngea.

La infección de los senos puede tener clínicamente un curso clínico agudo o crónico y desde un punto de vista microbiológico, la etiología es bacteriana o fúngica.

En personas previamente sanas, la pansinusitis es una enfermedad grave por sus potenciales complicaciones, especialmente el desarrollo de celulitis orbitaria, osteomielitis y extensión endocraneal. Afecta sobre todo a pacientes jóvenes, se caracteriza por la afección de varios senos paranasales y puede ser por su virulencia y extensión un cuadro extraordinariamente grave. Se trata de una enfermedad en que pueden estar implicadas bacterias tales como *Staphylococcus pneumoniae*, *Staphylococcus aureus*, bacilos Gram negativos y bacterias anaerobias. Debe sospecharse en toda sinusitis con mala evolución clínica, especialmente cuando aparecen signos de celulitis orbitaria o neurológica. Requiere un manejo urgente en el que, a la demostración con técnicas de imagen, siga inmediatamente una intervención quirúrgica que drene los senos paranasales afectados.

Otro cuadro bacteriano que queremos resaltar es el de la sinusitis nosocomial del paciente con cuerpos extraños en la cavidad nasal que obstruyen el drenaje natural de los senos. Se trata de pacientes intubados o con sonda nasogástrica

que con frecuencia desarrollan episodios de fiebre cuyo origen que presenta inicialmente como desconocido. Suele tratarse de pacientes ingresados en unidades de cuidado intensivos, con fiebre desconocida, que se identifica cuando se piensa en el cuadro y se realizan las oportunas técnicas de imagen (Radiografía de senos y TAC de senos). Los microorganismos causales son Gram negativos y *Staphylococcus aureus* y con frecuencia la flora es polimicrobiana.

Se debe realizar punción sinusal para toma de muestras microbiológicas. El tratamiento debe incluir retiro del cuerpo extraño obstructor o su cambio de localización, junto con la terapia antimicrobiana adecuada, más, el drenaje quirúrgico.

Las infecciones causadas por hongos pueden tener un espectro clínico muy variado. El aislamiento de un hongo filamentoso puede representar desde una simple colonización a la presencia de una patología amplia micótica intrasinusal.

En particular la mucormicosis rinocerebral es un cuadro más frecuente en pacientes diabéticos, en situación de cetoacidosis, o en enfermos con acidosis metabólica de otra causa. La aparición de una lesión necrótica en el paladar blando es muy característica. El tratamiento antifúngico, siempre complementario del quirúrgico, debe hacerse con anfotericina B, en el caso de la mucormicosis, y con anfotericina B o voriconazon o caspofungina en el caso de la aspergilosis invasora. En otras micosis la elección del agente antifúngico, se considera en base a la resistencia, depende de la identificación correcta del hongo y de su sensibilidad a los agentes terapéuticos.²⁷

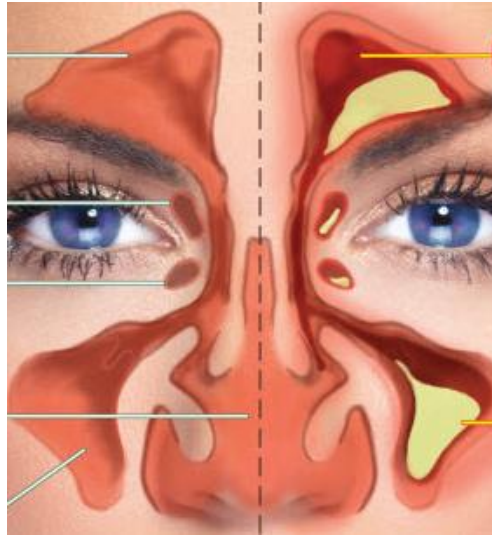


Figura 6: Senos normales y con sinusitis

Fuente: <http://goo.gl/OYqWvE>

4.12 TÉCNICA DE CADWELL LUC

Fue descrita en 1893 por George Caldwell (U.S.A.), y un año más tarde por Guy Luc (Francia). Se recomienda realizar esta técnica bajo anestesia general la cual consiste en elevar un colgajo mucoperióstico para visualizar la pared anterior del seno maxilar, mediante ostectomía, se abrirá una ventana que permita las maniobras quirúrgicas intrasinusales para realizar el exéresis o curetaje del cuerpo extraño, para permitir el drenaje del contenido del seno maxilar se coloca un drenaje nasosinusal para impedir la formación de un hematoma sinusal.^{28, 29}

4.13 TÉCNICAS DE CIERRE DE LA COMUNICACIÓN BUCOSINUSAL

4.13.1 CIERRE DE COMUNICACIÓN BUCOSINUSAL, CON INJERTO PEDICULADO DE BOLA ADIPOSA DE BICHAT

El colgajo de bola grasosa de Bichat, también llamada bola adiposa o burbuja adiposa se utiliza como colgajo de relleno cuando existe pérdida de sustancia en las estructuras de la cavidad oral. La bola grasosa de Bichat representa un tipo de tejido especializado distinto de la grasa subcutánea, por lo tanto su morfología y riqueza vascular lo convierte en un colgajo pediculado grasoso muy confiable para cerrar la comunicación bucosinusal. La intervención se practica habitualmente bajo anestesia local, sin embargo, se puede considerar la anestesia general, según el perfil psicológico del paciente, la técnica consiste en exponer parte del cuerpo de la bola grasosa de bichat mediante un colgajo vestibular, se introduce el colgajo graso hacia la zona de la comunicación fijándolo con sutura absorbible.^{30, 31}

La bola adiposa de Bichat debido a su volumen, riqueza vascular y versatilidad es un colgajo confiable. La técnica, que utiliza a este elemento anatómico como colgajo, es mejor tolerada por el paciente, de fácil desarrollo y con menos complicaciones comparada con otras técnicas. Por las ventajas que presenta esta técnica es importante resaltar su utilidad en el cierre de las comunicaciones bucosinusales.

A través de los años se han desarrollado muchas técnicas quirúrgicas para el cierre de las comunicaciones bucosinusales. La bola adiposa fue mencionada por

primera vez como un elemento anatómico por Heister (1732), y descrita por Bichat en 1802. Su formación empieza aproximadamente a los tres meses y termina a los cinco meses de vida intrauterina. Y continúa su crecimiento en la vida adulta. Su descripción anatómica distingue un cuerpo que está situado sobre el periostio. Limitado por la fosa pterigopalatina y los músculos masetero y buccinador. Egyedi (1977) fue el primero en utilizar la bola adiposa de Bichat.

En ésta técnica, podemos encontrar dos situaciones:

1. Que debido a la localización del defecto, la masa adiposa emerge por sí sola en el margen quirúrgico.
2. Que el cirujano provoque la exposición. Loh FC. y Loh HS (1991) presentaron tres casos en los que se usó injerto pediculado de la bola adiposa de Bichat sin ningún tipo de recubrimiento. Hasta este momento la bola adiposa de Bichat había sido utilizada para el cierre de defectos después de una cirugía oncológica.

El injerto pediculado de bola adiposa de Bichat logra impedir la entrada de contenido bucal al interior del seno maxilar, prevenir el escape de tejidos, mejorar la simetría facial, mejorar la función masticatoria y evitar el ingreso de las bacterias orales en el seno maxilar.

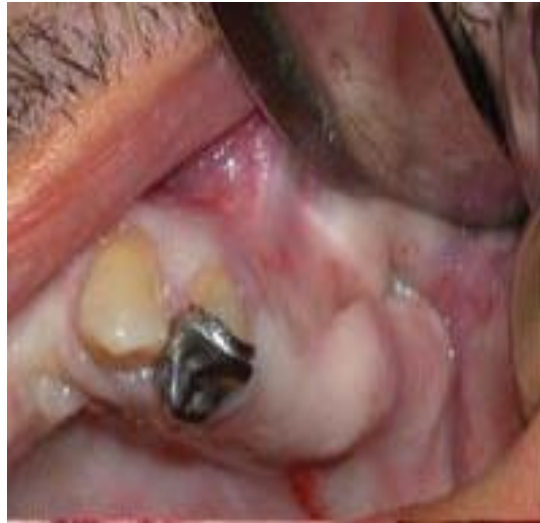

Imagen 3: Aspecto clínico del área donde se aloja la bola adiposa de Bichat

Fuente: <http://goo.gl/u1Yylr>

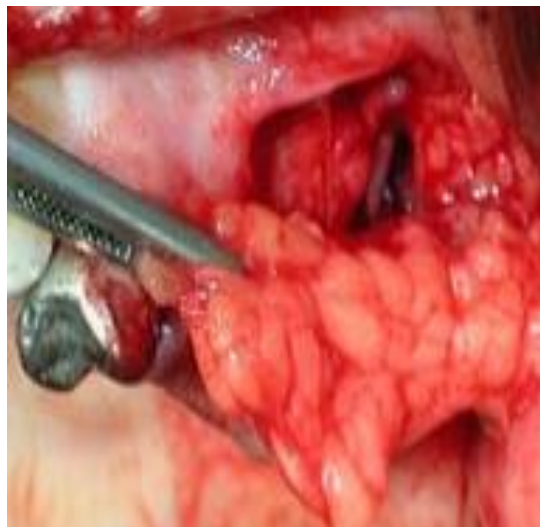

Imagen 4: Aplicación anterior de la bolsa adiposa de Bichat sobre una zona comunicada

Fuente: <http://goo.gl/u1Yylr>

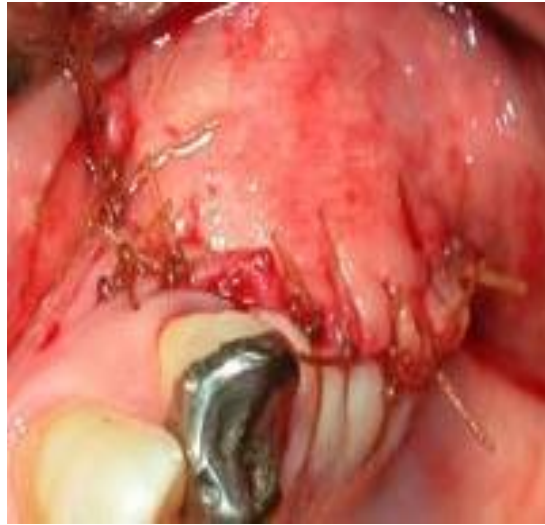

Imagen 5: Cobertura de la bolsa adiposa de bichat pediculada

Fuente: <http://goo.gl/u1Yylr>

4.13.2 CIERRE QUIRÚRGICO DE UNA COMUNICACIÓN BUCOSINUSAL

El cierre quirúrgico de una comunicación bucosinusal se puede efectuar aisladamente o al momento de proceder a la realización de una operación radical de seno maxilar. En el segundo de los casos, las incisiones se modifican para incluir la comunicación en el colgajo que se efectúa para descubrir el sitio donde se va a efectuar la osteotomía. Se describen varios procedimientos al respecto.

4.13.3 PLASTIA MEDIANTE UN COLGAJO GINGIVOBUCAL

Este procedimiento, descrito por Rehrmann, la incisión para abordar el seno maxilar se modifica incluyendo en su corte el colgajo que se usara para la plastia. Se usa un colgajo gingivobucal en forma de trapecio a partir de la apertura de la fistula según lo describió Wassmund, para deslizarlo, después de seccionar su periostio a nivel de su base. Posteriormente, Schuchardt modifico esta técnica eliminando la capa epitelial al extremo del colgajo, con el fin de deslizarlo debajo de la mucosa palatina.

De esta manera se logra un cierre firme que garantiza el resultado de la intervención. Las incisiones que van a formar el trapecio deben llegar hasta el fondo del vestíbulo para formar un colgajo con base craneal más ancha. Esta se desprende más allá de la profundidad del vestíbulo para seccionar a continuación el plano en forma horizontal en el sitio de su implantación.

Al seccionar el periostio, se produce un marcado alargamiento ya que este plano fibroso le confiere a la mucosa de esa región una notable rigidez. Realizado este corte, el colgajo caerá como una cortina sobre el alveolo sin la más mínima tensión. El siguiente paso es la eliminación de la capa epitelial del borde sobre del colgajo, operación que se efectúa con un bisturí, colocando el colgajo sobre un paquete de gasa mientras que con mucho cuidado se van eliminando de su borde estratos epiteliales, hasta dejar solo una capa de tejido submucoso y de periostio de 10 a 15 mm de ancho. A continuación se levanta el mucoperiostio de paladar, medial al alveolo que se intentará cubrir, para formar una bolsa de 5mm de

profundidad, donde se va a introducir el extremo libre del colgajo que va a entrar traccionado mediante tres suturas que luego de salir hacia el paladar son suturadas sobre la mucosa palatina y adicionalmente tres suturas colocadas en el borde de la mucosa palatina levantada, aseguran un doble cierre. Para terminar colocando sendas suturas en los bordes gingivales laterales del colgajo, las cuales deben quedar bien adaptadas a la encía de los dientes vecinos.

En ocasiones se puede producir una hemorragia secundaria después de efectuado el cierre. Si se presentase una hemorragia, se debe abrir inmediatamente la herida y cauterizar los vasos sangrantes.

Esta intervención puede traer consigo un aplanamiento del fondo vestibular, por ello, para obviar este problema, es recomendable la colocación de varias suturas en el fondo vestibular para elevarlo lo más posible. Si se produjo un gran aplanamiento del vestíbulo, será necesario, cuando el paciente se vaya a colocar una prótesis, efectuar una plastia parcial del fondo vestibular.

El paciente debe recibir estrictas indicaciones de no soplar con fuerza por la nariz dentro de los siguientes 10 días del postoperatorio, ya que se podría producir una dehiscencia ya transcurridas dos semanas se debe explorar la herida, con una sonda de punta redonda, en búsqueda de una posible fistula residual, se impone de inmediato una operación radical del seno. Fistulas residuales muy pequeñas, sin signos inflamatorios del seno maxilar, pueden ser tratadas mediante la aplicación local de caústicos como: fenol, nitrato de plata, ácido tricloroacético, etc.

Para ello se enrolla un trozo de algodón en una sonda fina, se impregna de caustico, y se introduce en la fistula, dejándola por 5 minutos; esto se puede repetir dos o tres veces. Si no se ha cerrado la perforación después de 3 o 4 semanas, se indica una reoperación.

Cuando se trata de comunicaciones mínima y es antigua se realiza una fistulectomía.

4.13.4 PLASTIA POR MEDIO DE UN COLGAJO BUCAL-VESTIBULAR

Este procedimiento, descrito por Axhausen, se realiza mediante un colgajo longitudinal del fondo vestibular que puede ser pediculado hacia mesial o distal. Después de eliminar la mucosa gingival situada hacia la mejilla, el colgajo se dobla a unos 90° para cubrir el alveolo que se va a cerrar. El defecto dejado en el fondo vestibular se cierra por acercamiento de sus bordes. Por este sistema se puede producir igualmente un aplanamiento del fondo vestibular que puede ser intervenido posteriormente si fuese necesario. En caso de comunicaciones antiguas se efectúa la invaginación de su epitelio.

Este procedimiento se indica cuando por daños severos en la encía cercana a la apertura, no se puede aplicar el método según Rhermann-Schuchardt.

4.13.5 PLASTIA POR MEDIO DE UN COLGAJO PALATINO

Este método se realiza disecando un colgajo del paladar el cual debe estar pediculado hacia distal, con el fin de recibir una buena irrigación por parte de la arteria palatina. Este colgajo se desprende de su base ósea con mucho cuidado, hasta descubrir el agujero palatino, cuidando de no lesionar el paquete vasculonervioso que de él emerge. La encía se debe eliminar desde el alveolo a cubrir hasta el colgajo palatino, para que éste, al rotarlo en 90° quede sobre una base ósea. Por medio de suturas bien firmes se mantiene el colgajo en su sitio.

El defecto que queda en el paladar se cubre con cemento quirúrgico en espera de que granule y sane por segunda intención. Este procedimiento no debe usarse sino cuando no hay posibilidades de intervenir por los métodos anteriormente descritos ya que deja siempre un defecto vicioso, irregular en el proceso alveolar y el paladar que va requerir una segunda intervención y además su postoperatorio puede ser muy doloroso.

4.13.6 PLASTIA ALVEOLAR EN CASO DE AUSENCIA DE DIENTES

Cuando la perforación bucosinusal está situada en un proceso alveolar desdentado, se puede emplear con mucho éxito la técnica según Schuchardt-Kazanjian, o sea, por medio de un colgajo en puente. Por medio de este procedimiento se obtiene un colgajo de doble pedículo hacia el vestíbulo y el paladar, que se desliza lateralmente sobre el alveolo a cerrar. Según Schuchardt éste se toma desde mesial al alveolo abierto y Kazanjian lo hace desde distal.

En ambos casos los cortes deben ser paralelos, describiendo un arco de concavidad distal o mesial respectivamente. El colgajo se desprende de su plano óseo, y la encía gingival a ambos lados del alveolo a cubrir se invagina en la fistula para permitir que el colgajo se adapte al hueso y cubra el alveolo. Con 3 o 4 puntos de sutura se mantiene el colgajo en su sitio. El defecto creado se deja descubierto para que sane por segunda intención, cubriéndolo con cemento quirúrgico.

4.13.7 CIERRE DE OTRAS APERTURAS BUCOSINUSALES

Las perforaciones del antro a nivel del vestíbulo que se hayan producido durante una apicectomía o una eliminación de un quiste, no requieren de una intervención especial para su cierre, solo hay que tener cuidado de efectuar una buena sutura, después de colocar sobre las heridas óseas una esponja de gelatina o una gasa reabsorbible para evitar una perforación residual. Cuando el accidente se produce durante la extracción quirúrgica de un último molar superior, se recomienda alargar el colgajo operatorio por medio de un corte en su periostio, para después de eliminarle el epitelio de su borde, colocarlo debajo de la mucosa palatina.

4.14 REMODELACIÓN ÓSEA

Al igual que la piel, el hueso se forma antes del nacimiento, pero a partir de entonces continúa renovándose. La remodelación ósea es el remplazo continuo del tejido óseo precedente por nuevo tejido óseo. Supone los procesos de

resorción ósea, de eliminación osteoclástica de minerales y fibras colágenas del hueso, y de depósito; es decir, de agregado osteoblástico de minerales y fibras colágenas al hueso. De esta manera, la resorción ósea conlleva la destrucción de matriz osteoide, mientras que el depósito óseo implica su formación. En todo momento el 5% del total de masa ósea del organismo está en proceso de remodelación. El índice de renovación del tejido óseo compacto es de alrededor del 4% anual, mientras que el del hueso esponjoso es de alrededor del 20% anual. Por otra parte, los índices de remodelación difieren, según la región anatómica de que se trate. El extremo distal del fémur se reemplaza cada 4 meses, aproximadamente. Por el contrario, el hueso de ciertas regiones de la diáfisis femoral nunca se reemplaza completamente. Aun cuando los huesos han adquirido la forma y el tamaño adultos, el hueso precedente se destruye continuamente y en su lugar se forma hueso nuevo. Mediante el proceso de remodelación, también se elimina hueso dañado, que es reemplazado por hueso nuevo. La remodelación puede ser desencadenada por factores tales como la actividad física, el sedentarismo y los cambios en la alimentación.

Dicha remodelación se asocia con diversos beneficios. Dado que la resistencia del hueso está relacionada con el grado en el que es tensionado, si el hueso recién formado es sometido a cargas pesadas, se engrosará y, por lo tanto, será más fuerte que el hueso precedente. Además, la forma del hueso puede verse alterada por la carga soportada según los patrones de tensión que se experimentan durante el proceso de remodelación. Finalmente, el hueso nuevo es más resistente a las fracturas que el hueso precedente.

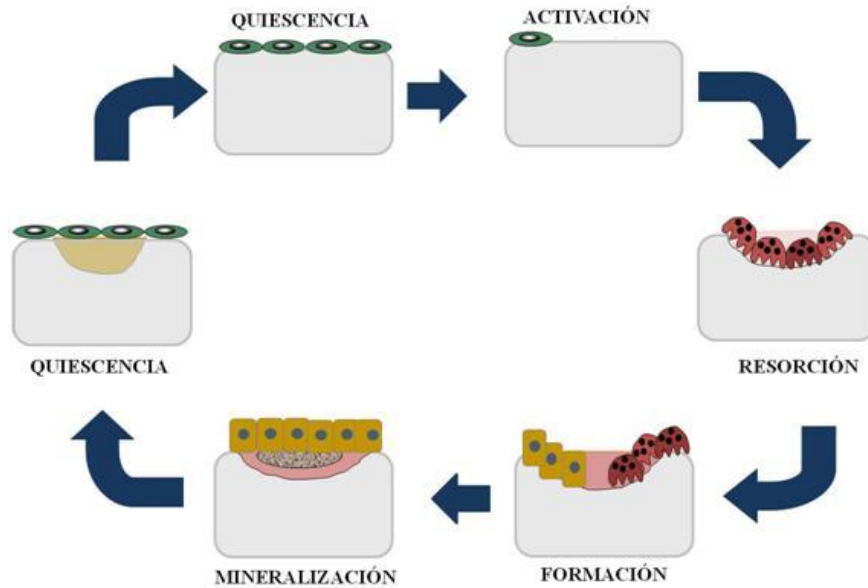


Figura 7: Ciclo de la regeneración ósea

Fuente: <http://goo.gl/8lxly1>

4.15 FACTORES QUE AFECTAN EL CRECIMIENTO Y LA REMODELACIÓN ÓSEA

El metabolismo y remodelación ósea dependen de una serie de factores, entre los que se incluye el consumo adecuado de minerales y vitaminas, y también los niveles suficientes de diversas hormonas.

1- MINERALES. Durante el período de crecimiento de los huesos, se necesitan grandes cantidades de calcio y de fósforo y en menor proporción, magnesio, flúor y manganeso. Estos minerales también son necesarios para la remodelación ósea.

2- VITAMINAS. La vitamina A estimula la actividad de los osteoblastos. La vitamina C es necesaria para la síntesis de colágeno, principal proteína del hueso. Como se analizará en breve, la vitamina D participa en la formación ósea, al estimular la absorción sanguínea del calcio de la dieta en el tracto gastrointestinal. Las vitaminas K y B12 también se requieren para la síntesis de las proteínas del hueso.

3.- HORMONAS. Durante la infancia, las hormonas más importantes para el crecimiento del hueso son los factores de crecimiento tipo insulina IGF, producidos por el hígado y el tejido óseo. Los IGF estimulan a los osteoblastos, promueven la división celular en la placa epifisaria y en el periostio también estimulan la síntesis de las proteínas que se necesitan para formar hueso nuevo. Los IGF se producen en respuesta a la secreción de la hormona de crecimiento GH, (en el lóbulo anterior de la glándula hipófisis). Las hormonas tiroideas (T3 y T4), secretadas por la glándula tiroides, promueven el crecimiento óseo por medio de la estimulación de los osteoblastos. Además, la insulina pancreática promueve el crecimiento óseo mediante el incremento de la síntesis de proteínas óseas.

En la pubertad, la secreción de las hormonas que se conocen como hormonas sexuales promueve un crecimiento del tejido óseo. Entre las hormonas sexuales, se encuentran los estrógenos (producidos por los ovarios) y andrógenos, tales como la testosterona (producida por los testículos). Aunque las mujeres presentan niveles mucho más elevados de estrógenos y los varones, de andrógenos, en las mujeres existen bajos niveles de andrógenos y en los varones, bajos niveles de estrógenos.

Las glándulas suprarrenales en ambos sexos producen andrógenos, y otros tejidos tales como el tejido adiposo pueden convertir andrógenos en estrógenos. Estas hormonas son responsables del aumento de la actividad osteoblástica, de la síntesis de matriz osteoide y del “pico del crecimiento” que se presentan durante la adolescencia. Los estrógenos también promueven cambios esqueléticos que son característicos de las mujeres, como el ensanchamiento de la pelvis. Finalmente, las hormonas sexuales, especialmente los estrógenos en ambos sexos, cierran la placa epifisaria a raíz de lo cual el alargamiento óseo se detiene. Esto sucede antes en las mujeres que en los varones, debido a que ellas presentan mayores niveles de estrógenos.

Durante la edad adulta, las hormonas sexuales participan de la remodelación ósea al alentar la resorción ósea y promover el depósito de hueso nuevo. Los estrógenos enlentecen la resorción, por ejemplo, promoviendo la apoptosis (muerte programada) de los osteoclastos. Como se analizará en breve, la hormona paratiroidea el calcitriol (forma activa de la vitamina D) y la calcitonina son hormonas que afectan la remodelación ósea.

La actividad física con carga moderada mantiene la tensión suficiente sobre los huesos para aumentar y mantener su densidad.³²

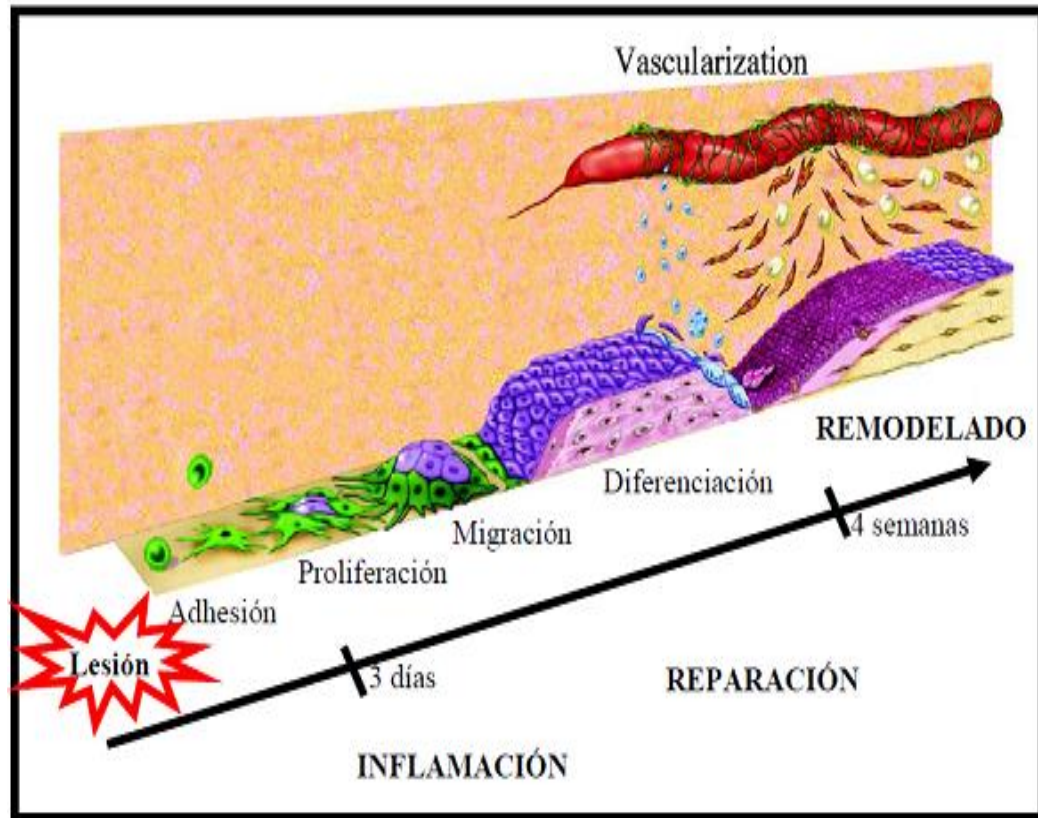


Figura 8: Lesión ósea

Fuente: <http://goo.gl/08cbhD>

4.16 INJERTO DEL SENO MAXILAR

La escasez de tejido óseo en el proceso alveolar de la zona posterior del maxilar puede deberse a la reabsorción externa (de la superficie del proceso hacia apical), interna (desde el seno maxilar hacia coronal), o a una combinación de ambas.

Hace algunas décadas, cuando aún no se popularizaba el uso de implantes oseointegrados, la reconstrucción del proceso alveolar se llevaba a cabo

colocando diversos materiales sobre el para aumentar su altura y hacer posible la adaptación de prótesis totales.

Algunos años más tarde, cuando los implantes demostraron su confiabilidad y se popularizaron, Boyne y James, en 1980, publicaron una técnica quirúrgica mediante la cual se abordaba el seno maxilar sin perforar su membrana, y se colocaba injerto óseo autógeno (tomado de cresta iliaca) en el mismo. Con esta técnica se hacía posible la colocación de implantes unos meses más tarde en lugares donde no habría sido posible.

Desde entonces, dicha técnica ha ido ganando gran popularidad y ha sufrido múltiples modificaciones. En 1988, Wood y Moore publican sus resultados utilizando injerto óseo intraoral, mientras que un año más tarde Kent y Block demuestran que la colocación de implantes y el injerto del seno se puede hacer en forma simultánea.

En 1994, Misch y Dietsh publican excelentes resultados en un estudio retrospectivo de 148 implantes a cinco años colocados con la técnica de Boyne. El mismo año Summers propone una técnica menos invasiva para elevar el piso del seno maxilar a través de la osteotomía y mediante osteotomos. En esta técnica el injerto se coloca a través de la osteotomía, con lo que la membrana del seno maxilar se desplaza superiormente en forma gradual, para finalmente colocar el implante. A esta técnica se le conocería más tarde como la técnica de Summers.³³

4.17 INJERTOS ÓSEOS

Colocar un material como injerto óseo en un área determinada para reconstruir o aumentar el volumen existente puede ocasionar en el organismo diferentes tipos de procesos fisiológicos: osteogenesis, osteoinducción y osteoconducción. Cada uno presenta diferentes características y comportamiento que pueden ser deseables en un escenario determinado.

-OSTEOGÉNESIS

Es la capacidad que tiene el propio injerto de generar tejido óseo debido a que contiene células vivas de dicho tejido, por lo que este proceso ocurre aun en ausencia de células mesenquimatosas indiferenciadas.

-OSTEOINDUCCIÓN

Esta característica es la capacidad que un injerto tiene para inducir al sitio en que se implanta, a que forme hueso a partir de las células indiferenciadas que se encuentren presentes en el. Esto ocurre gracias a diferentes proteínas que se encuentran en el injerto y que al liberarse brindan el mensaje a las células de la periferia.

-OSTEOCONDUCCIÓN

En este caso, el injerto actúa solo como una matriz o andamiaje sobre el cual el organismo puede generar hueso; ocurre simultáneamente a la reabsorción del injerto y la sustitución por tejido óseo neoformado, favorecido por la proliferación y migración celular.^{34, 35, 36}

4.18 PLASMA RICO EN PLAQUETAS

Bioquímicamente, el Plasma Rico en Plaquetas se compone de suero, leucocitos, plaquetas y factores de crecimiento, pero aunque la presencia conjunta de todos estos elementos favorece la acción del Plasma Rico en Plaquetas, los elementos fundamentales son los factores de crecimiento, que ejercen la función de regeneración del lecho donante y que, en líneas generales, son el factor de crecimiento de origen plaquetario.

PDGF	<ul style="list-style-type: none">◆ Promueve indirectamente la angiogénesis a través de los macrófagos, por un mecanismo de quimiotaxis.◆ Activador de macrófagos.◆ Mitógeno de células mesenquimales.◆ Facilita la formación de colágeno tipo I.
TGF-BETA	<ul style="list-style-type: none">◆ Quimiotaxis.◆ Proliferación y diferenciación de las células mesenquimales.◆ Síntesis de colágeno por los osteoblastos.◆ Pro-angiogénesis.◆ Inhibe la formación de osteoclastos◆ Inhibe la proliferación de células epiteliales en presencia de otros factores.

FGF	<ul style="list-style-type: none"> ◆ Proliferación y diferenciación de los osteoblastos. ◆ Inhiben los osteoclastos. ◆ Proliferación de fibroblastos e inducción de la secreción de fibronectina por estos. ◆ Pro-angiogénesis por acción quimiotáctica sobre células endoteliales.
IGF	<ul style="list-style-type: none"> ◆ Proliferación y diferenciación de células mesenquimales y de revestimiento. ◆ Síntesis de osteocalcina, fosfatasa alcalina y colágeno I por los osteoblastos.
VEGF	<ul style="list-style-type: none"> ◆ Quimiotaxis y proliferación de células endoteliales. ◆ Hiperpermeabilidad de los vasos sanguíneos.
EGF	<ul style="list-style-type: none"> ◆ Mitógeno, proapoptótico, quimiotaxis y diferenciación de células epiteliales, renales, gliales y fibroblastos.³⁷

4.19 OBTENCIÓN Y APLICACIÓN QUIRÚRGICA DEL PLASMA RICO EN PLAQUETAS

El Plasma Rico en Plaquetas es obtenido de la sangre autógena a través de un proceso que utiliza el principio de la separación celular por centrifugación diferencial, en el cual se extrae sangre del donante, se separan las distintas fases y se obtienen aquellas de mayor interés según el caso.³⁸

La obtención del Plasma Rico en Plaquetas debe ser cuidadosa, y el método muy reglado, ya que algunas veces ciertos parámetros de control se pierden por defectos infraestructurales, ya que el producto obtenido no puede ser analizado previamente a la inserción en el paciente, por lo que es fundamental la monitorización previa del paciente.

Si la obtención se realizara en un banco de sangre, existiría la posibilidad de, realizar el recuento de plaquetas para certificar y confirmar que estas se encuentran numéricamente dentro de los valores esperados, iguales o aproximados a los valores obtenidos en las analíticas preoperatorias.^{39, 40}

La secuencia del proceso es básicamente la siguiente:

PUNCIÓN VENOSA Se realiza la extracción de sangre al paciente de la región antecubital, unos minutos antes de comenzar la cirugía. La cantidad dependerá del defecto a tratar, de la forma de presentación (solo Plasma Rico en Plaquetas, en forma de gel de plaquetas, mezclado con un material de injerto autólogo/heterólogo, etc).

OBTENCIÓN HEMÁTICA. Se efectúa un acceso venoso a través de una jeringa que permite la obtención de la sangre venosa

SEPARACIÓN CELULAR

La fase de centrifugación debe ser realizada por un profesional para permitir la obtención de la máxima concentración de las plaquetas por unidad de volumen, sin la rotura de las mismas. Se centrifuga el plasma con un equipo digital que nos va a garantizar que los parámetros de tiempos y velocidad son los adecuados. La velocidad de rotación depende del protocolo de obtención (un solo centrifugado o doble centrifugado) y del volumen recogido. Cualquier alteración en la estandarización del centrifugado puede producir daños estructurales en las células sanguíneas.

La separación de los elementos de la sangre después del proceso de centrifugación se da en función de la densidad, de mayor a menor.⁴¹

Anitua propone en su texto Un nuevo enfoque en la regeneración osea:

Método de obtención de plasma rico en plaquetas

I. Se realiza la extracción de sangre unos minutos antes de comenzar la cirugía. Se utilizan tubos estériles con citrato sódico a 13,8 % como anticoagulante. el hecho de realizar la extracción de sangre de forma previa y no utilizar sangre resultante de la cirugía es porque la cirugía, por sí misma, implica la activación de la cascada de la coagulación.

2. Se centrifuga el plasma con un equipo digital durante 7 minutos, a una velocidad de centrifugación de 280 G a temperatura ambiente.

3. El plasma se separa en fracciones mediante pipeteado muy meticuloso para no crear turbulencias en las fracciones obtenidas. Si se remueve la serie roja se debe desechar el tubo contaminado debido a que se ha producido la hemolización del plasma. Los primeros 0,5 cc (fracción 1), es un plasma pobre en plaquetas y por tanto pobre en factores de crecimiento. Los siguientes 0,5 cc (fracción 2) corresponderán a un plasma con un número de plaquetas similar al que tiene la sangre periférica. La fracción de plasma rico en plaquetas son los 0,5 cc inmediatamente encima de la serie roja (fracción 3).

4. Una vez que tenemos la fracción de PRP, para provocar la formación del coágulo añadimos 0,05cc de cloruro cálcico al 10% por cada cc de PRP y entre 5 y 8 minutos se nos formará el coágulo.

Se ha demostrado que las plaquetas más recientemente sintetizadas y, por lo tanto, con una gran actividad, son grandes y están mezcladas con el primer milímetro de la fracción de células rojas, por lo que algunos autores proponen el utilizar también esta pequeña parte.

Si cogemos las dos primeras fracciones y las añadimos también cloruro cálcico obtenemos fibrina autóloga que se puede utilizar como membrana o tapón hemostático, dado su alto poder cicatrizante.^{42, 43, 44, 45, 46}

FASE QUIRÚRGICA

Una vez obtenido el plasma rico en plaquetas, este ya puede aplicarse al lecho mezclado con un material de injerto o bien utilizarse sin mezclar, y se puede aplicar en el lecho activándolo o no previamente. El Plasma Rico en Plaquetas puede activarse solo o mediante compuestos cálcicos, aunque para ello hay que esperar por lo menos 8 o 10 minutos o más, con resultados variables. Aunque el uso de trombina bovina Plasma Rico en Plaquetas es bastante seguro, en algunos países se prefiere evitar su uso por el riesgo de transmisión de enfermedades. También se puede optar por activar el Plasma Rico en Plaquetas con 1 ml de sangre autóloga y algo de hueso esponjoso autógeno, ya que ambos contienen trombina. La fase de fibrina sobrante en el tubo de ensayo puede emplearse, aplicada sobre una superficie lisa con cierta temperatura, para la obtención, una vez coagulada la fibrina de una auténtica membrana reabsorbible que se puede aposicionar a modo de barrera entre el material injertado y los tejidos blandos, pero su estabilidad es variable y se reabsorbe muy rápidamente

PROCESO DE REGENERACIÓN

La comprensión de las fases de regeneración tisular en el modelo cicatricial es esencial para entender los mecanismos de reparación ósea y de los beneficios que pueda tener el Plasma Rico en Plaquetas en este proceso.^{47, 48, 49}

MOMENTO DE COLOCACIÓN

En un primer momento, se establece en el lecho un coágulo de fibrina debido a la agregación plaquetaria, con lo que se favorece la aparición de un entorno de hipoxia respecto al lecho receptor bien oxigenado, disminuyendo su pH hasta 4 ó 6 respecto al lecho receptor (cuyo pH es de 7). Por tanto, desde el principio todos estos estímulos provocan el inicio de la revascularización de la zona, la migración de células pluripotenciales, de células osteocomponentes y la mitogénesis de células osteoprogenitoras y fibroblastos. En este ambiente, la cicatrización ósea comienza por la liberación de factores de crecimiento en el injerto, inmediatamente después de darse la ruptura de los gránulos plaquetarios. Los factores liberados son, principalmente, PDGF, TGF- β e IGF.

PRIMERA SEMANA

La acción iniciada por los factores de crecimiento liberados por las plaquetas será continuada a partir del tercer o cuarto día por los factores de crecimiento liberados por los macrófagos, ya que la hipoxia en la que se encuentra el coágulo de fibrina, en contraposición con el lecho receptor que se encuentra más oxigenado, crea un gradiente de oxígeno que induce la quimiotaxis de los macrófagos, que continúan liberando factores de crecimiento (PDGF, TGF- β , IGF-I, FGF).

Durante este tiempo continúa de forma activa la revascularización del coágulo de fibrina debido al proceso de angiogénesis. El PDGF estimula la mitogénesis de las células desde el canal medular transferido junto con el injerto, y se inicia la angiogénesis del complejo capilar en el interior del injerto inducida por la mitosis de las células endoteliales.

El TGF- β estimula la mitogénesis de preosteoblastos y osteoblastos aumentando el número de estas células a la vez que promueve su diferenciación hacia osteoblastos maduros. La continua secreción de TGF- β favorece la formación de matriz ósea y colágena formada por fibroblastos y osteoblastos respectivamente.

El IGF, a su vez, actúa sobre los osteoblastos endo-óseos, limitando así las trabéculas del hueso esponjoso injertado.

Entre el quinto y el séptimo día, a través del mecanismo de quimiotaxis, el PDGF atrae los macrófagos hacia el área injertada. A partir de aquí, los procesos regenerativos serán estimulados por los factores de crecimiento derivados de los macrófagos. La respuesta autocrina de autoestimulación continúa gracias a las células del canal medular que segregan constantemente TGF- β y IGF.

SEGUNDA Y TERCERA SEMANA

En esta fase, la actuación directa de los factores de crecimiento permite el mantenimiento de los procesos cicatriciales, principalmente la mitogénesis de las

células del canal medular y la angiogénesis capilar, con lo que, alrededor de los días 14 y 17, se puede ver la completa permeabilidad capilar del injerto.

Estos capilares responden al gradiente de oxígeno con lo que, posteriormente a su difusión en el injerto, se establece un mecanismo inhibitor para prevenir una superangiogénesis.

Se origina entonces la coalescencia de las islas osteoides individuales a la superficie osteoide, sobreviniendo el proceso de consolidación clínica del injerto. Se relaciona este momento con la fase I de la regeneración ósea, es decir, la aparición de tejido óseo trabeculado desorganizado, sin sistemas harvesianos

CUARTA A SEXTA SEMANA

En esta etapa, el injerto está revascularizado y la regeneración ósea es casi completa, desaparecen los macrófagos y se inicia el proceso de reabsorción y reposición. Se produce en este punto la liberación de BMP y IGF, proteínas ácido-insolubles que actúan en las células adyacentes del canal medular y preosteoblastos induciendo la proliferación y diferenciación de éstas en osteoblastos funcionales, que secretarán matriz ósea.

Este proceso definirá una arquitectura ósea madura con sistema harvesiano característico del hueso de fase II, autosustentado. De esta forma, a través de un ciclo normal de reabsorción-remodelación y progresión del injerto de un trasplante celular para un hueso maduro y funciona.

En la actualidad se trabaja sobre la hipótesis de que el plasma rico en plaquetas acelera la regeneración ósea, aumenta significativamente la densidad ósea del tejido generado y acrecienta el volumen de defecto crítico, especialmente cuando se emplea en combinación con hueso bovino liofilizado.⁵⁰

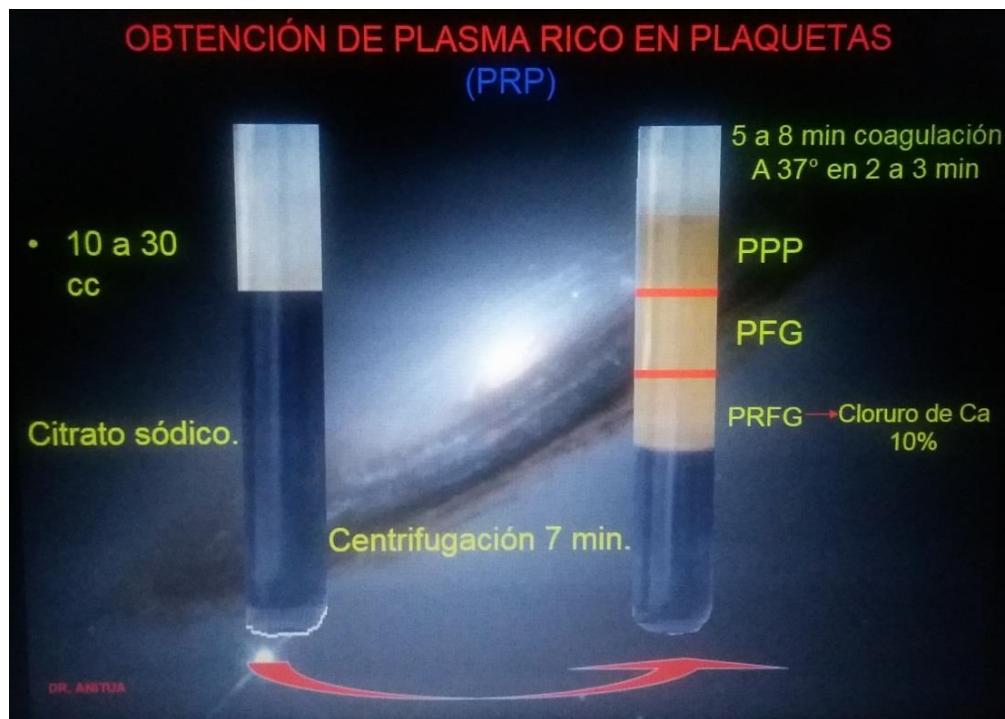


Imagen 6: Obtención de Plasma Rico en Plaquetas

Fuente: Foto por KPBA

4.19 MATERIALES SUSTITUTOS DE INJERTO

La aplicación de injertos óseos es una forma de reconstruir la sustancia perdida del proceso alveolar por diferentes causas. Para este fin, se pueden utilizar diferentes materiales los cuales pueden clasificarse de acuerdo con su origen en:

HUESO AUTÓGENO

Es la opción ideal de tratamiento desde el punto de vista fisiológico, ya que se toma del mismo individuo y posee células vivas que son trasplantadas de un sitio a otro en el mismo individuo. Sus ventajas son claras, ya que además de poseer células viables, la posibilidad de rechazo inmunológico es inexistente (aunque una infección es riesgo de cualquier tipo de procedimiento quirúrgico). Participando en la inducción los tres procesos fisiológicos antes comentados.

HUESO ALÓGENO

Se obtiene de un organismo de la misma especie, a dicho tejido se le hacen todos los estudios inmunológicos necesarios para descartar padecimientos, además de someterse posteriormente a un riguroso protocolo de esterilización. Puede obtenerse en una variedad de formas anatómicas o bien particulado. El aloinjerto no contiene células vivas, por lo que no puede provocar osteogénesis; sin embargo, mantiene algunas de las proteínas que sirve como matriz, por lo que tiene propiedades osteoinductoras y osteoconductoras.

XENOINJERTO

El tejido se obtiene de otras especies como bovino, porcino, equino, entre otras. Al igual que en el hueso alógeno, el espécimen es sometido a una serie de estudios para descartar padecimientos, así como a un riguroso protocolo de esterilización. En la mayoría de los casos se obtienen en partículas pequeñas que pueden haber sido procesadas de distintas formas; algunas de ellas conservando la parte orgánica y algunas otras solo la parte mineral. Este tipo de injerto se usa casi siempre como osteoconductor.

MATERIALES ALOPLÁSTICOS

Este grupo de materiales son de naturaleza inerte (inorgánicos), por lo que no presentan el riesgo de ser rechazados. Por lo general son de origen sintético y pueden obtenerse en partículas de diferentes tamaños, su utilidad radica en que pueden utilizarse en pacientes que rechazan tomar un injerto de otra parte de su cuerpo, o que se utilice tejido de origen humano o animal. Este grupo de materiales ofrece solo capacidad osteoconductor, es decir, actúa solo como un andamiaje a través del cual la migración celular lo reabsorbe y genera nuevo tejido óseo.^{33, 51}

5. OBJETIVOS

OBJETIVO GENERAL

Presentar un caso clínico del manejo quirúrgico en el cierre de la fistula bucosinusal

OBJETIVOS ESPECÍFICOS

- ◆ -Indicar las características de una fistula bucosinusal
- ◆ -Investigar la documentación referente al cierre de la fistula bucosinusal
- ◆ -Mostrar diferentes técnicas del manejo del cierre de la fistula bucosinusal
- ◆ -Presentar un caso clínico y su manejo específico

6. DISEÑO METODOLÓGICO

TIPO DE ESTUDIO

- ◆ Descriptivo
- ◆ Presentación de un caso clínico
- ◆ N= 1

7. RECURSOS

HUMANOS

- ◆ Director: CMF. Soto Góngora Sergio
- ◆ Asesor: CMF. Amarillas Escobar Enrique Darío
- ◆ Pasante: Barba Ayala Karen Pamela

FÍSICOS

- ◆ Clínica Universitaria de Atención a la Salud Zaragoza

MATERIALES

- ◆ Historia Clínica provista por la Carrera de Cirujano Dentista de la Facultad de Estudios Superiores Zaragoza
- ◆ Libros
- ◆ Artículos
- ◆ Computadora
- ◆ Memoria USB
- ◆ Pluma

- ◆ Hojas
- ◆ Cámara fotográfica

8. CASO CLÍNICO

Paciente masculino de 33 años de edad que acude a la Clínica Universitaria de Atención a la Salud Zaragoza (CUAS) de la Universidad Nacional Autónoma de México al área de cirugía bucal, aparentemente sano refiere compromiso doloroso maxilar e irradiación frontomaxilar posterior a procedimiento de odontectomía del órgano dentario 16 con evolución aproximada de 3 meses y medio

8.1 FICHA DE IDENTIFICACIÓN

Nombre	R.A.L.M	Ocupación	Técnico en electrónica
Edad	33 años	Originario	Distrito federal
Genero	Masculino	Residencia	Iztacalco
Estado Civil	Casado	Religión	Católico
Escolaridad	Secundaria	Ingreso	04/09/2014

8.2 ANTECEDENTES HEREDITARIOS Y FAMILIARES

- ◆ Padre con obesidad
- ◆ Madre (finada) presentaba diabetes mellitus tipo 2
- ◆ Hermana con hipertensión arterial
- ◆ Hermano con obesidad

8.3 ANTECEDENTES PERSONALES NO PATOLÓGICOS

- ◆ Residente del distrito federal, pertenece al medio socioeconómico bajo, hábitos dietéticos, con adecuado aporte calórico proteico, hábitos higiénicos, baño y cambio de ropa diario, cepillado dental 3 veces al día, toxicomanías positivas presenta tabaquismo en forma habitual desde hace 6 años de 2 a 4 cigarrillos diarios, ingesta de etílicos ocasional.

8.4 ANTECEDENTES PERSONALES PATOLÓGICOS

- ◆ Reporta cuadros faringoamigdalinos con repetición de dos periodos al año
- ◆ Compromisos gastrointestinales esporádicos
- ◆ Enfermedades exantémicas negadas asociadas a la infancia
- ◆ Manejo de fisura del miembro torácico izquierdo a los 6 años de edad mediante férula por 8 semanas
- ◆ Cirugía de hemorroidectomía manejada hospitalariamente y con administración de anestesia con técnica raquia sin complicaciones
- ◆ Refiere alergia a la eritromicina

8.5 INTERROGATORIO POR APARATOS Y SISTEMAS

- ◆ **Gastrointestinal:** colitis nerviosa
- ◆ **Cardiovascular:** interrogado y negado
- ◆ **Respiratorio:** cuadros faringoamigdalinos
- ◆ **Genitourinario:** cirugía de hemorroidectomía
- ◆ **Endocrino:** interrogado y negado
- ◆ **Hemático-Linfático:** interrogado y negado
- ◆ **Nervioso:** interrogado y negado
- ◆ **Musculo-esquelético:** fisura del miembro torácico izquierdo a los 6 años de edad
- ◆ **Piel y mucosas:** interrogado y negado

8.6 EXPLORACIÓN FÍSICA

- ◆ Se trata de paciente masculino de 33 años de edad, consciente, orientado en las tres esferas, intranquilo, íntegro, con tegumentos y mucosas de color e hidratación adecuados, sin deformidades, normocefalo, con implantación de cabello adecuada de acuerdo a edad y sexo, ojos simétricos, con movilidad adecuada, pupilas isocóricas, normorefléxicas con conjuntivas con hidratación adecuada, portador de lentes, pabellones auriculares con capacidad auditiva conservada, simétricos de adecuada implantación, pirámide nasal central sin desviación, discreta hipoventilación del lado izquierdo con secreciones mucosas de características hialinas sin escurrimiento posterior, mucosas intranasal de color e hidratación

adecuada, desviación septal en forma de "S" cornetes(inferiores), hipertroficados, dolor maxilar y frontal a prueba de Valsalva así como a la presión superficial y a la percusión, de predominio derecho, labios íntegros, compatibilidad labial, apertura y cierre bucal adecuada con excursiones mandibulares normales, discreta sequedad de mucosas intraorales, con ligero edema en la hemiarcada derecha, así mismo a nivel vestibular y palatino incluyendo las rugas, con odontalgia marcada a la percusión y al contacto del cuadrante superior derecho, destaca herida a nivel del área del órgano dentario 16 con eritema focalizado, área con un halo y presencia de una pseudomembrana amarillenta, fetidez (+), dolorosa regional permanente y se exacerva al contacto, escozor palatino, carúnculas de los conductos salivales permeables, úvula y zona periamigdalina sin compromiso, lengua íntegra, movilidad conservada, con tono muscular adecuado, piso de boca sin alteración pliegues mucoperiosticos normales, cuello cilíndrico sin deformidades, tráquea central desplazable, asintomático, cardiopulmonar normal, abdomen blando depresible, miembros torácicos y pélvicos sin compromiso, reflejos osteotendinosos normales, llenado periférico de 3 segundos, resto se reporta normal.

◆ Pulso 63 x min, F.C .80x min, T.A 110/70 mm/Hg F.R 20 x min,Temp 37.5°C , Peso 75.300 Kg, Talla 1.70 metros

8.7 ESTADO GENERAL DE SALUD

- ◆ Normal

8.8 ESTADO DE SALUD DEL SISTEMA ESTOMATOGNATICO

- ◆ Fístula bucosinusal a nivel de la zona del OD 16
- ◆ Alveolitis en la misma zona
- ◆ Acumulo de placa dentobacteriana
- ◆ Lengua ardorosa

8.9 CARACTERÍSTICAS CLÍNICAS DEL OBJETO DE ESTUDIO

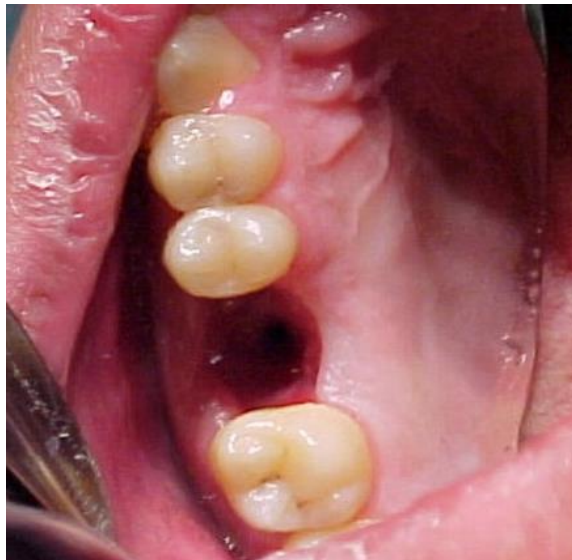

Imagen 7: Presencia de fistula bucosinusal a nivel de OD 16

Fuente: Propia

8.10 EXÁMENES DE GABINETE Y LABORATORIO

Estudio imagenológico

En la ortopantomografía en la zona correspondiente al órgano dentario 16 se observan imágenes mixtas, destaca zona radiotransparente intraalveolar e intraantral como nivel caudal del seno maxilar derecho, destaca la pérdida de continuidad del piso del área antral imágenes compatibles con proceso inflamatorio crónico.

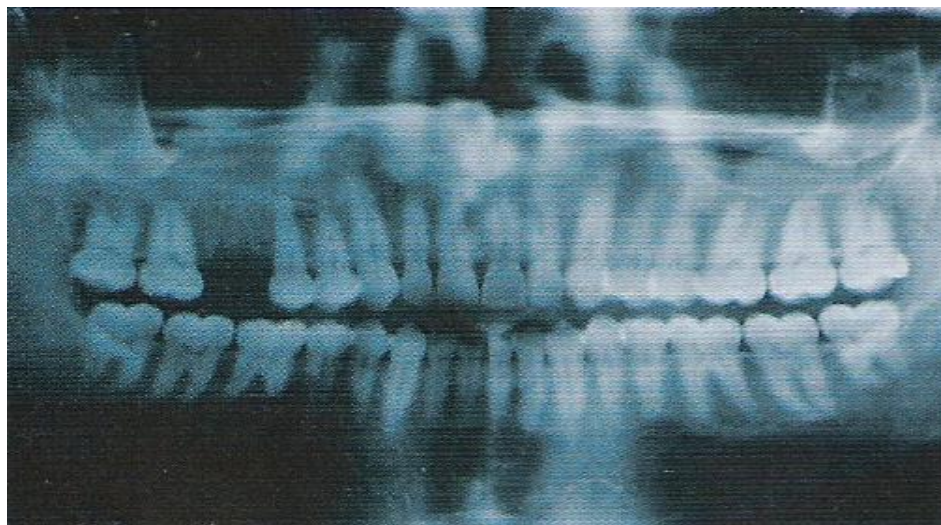


Imagen 8: Imágenes de componente mixto en el área alveolar y basales en el antro maxilar derecho.

Fuente: Propia

8.11 EXAMENES DE LABORATORIO (ver anexo 1)

- a) Biometría Hemática (B.H)
- b) Química Sanguínea (Q.S)
- c) Plaquetas
- d) Tiempo de protrombina (TP)
- e) Tiempo de Tromboplastina (TTP)
- f) Tiempo de sangrado (T.S)

Interpretación de exámenes de laboratorio

La BH se encontró dentro los parámetros normales, mientras que en la QS se evidencio hipercolesterolemia (233.9 mg/dl) y un alargamiento no relevante del tiempo de sangrado (6' 2").

8.12 IMPRESIÓN DIAGNOSTICA

- ◆ Sinusitis maxilar bilateral
- ◆ Infección crónica pos-extracción
- ◆ Fístula bucosinusal derecha

8.13 PRONOSTICO

Reservado a evolución

8.14 PLAN DE TRATAMIENTO

Completar protocolo:

- 1-Historia clínica completa
- 2-Consentimiento plenamente informado
- 3-Prescripción medicamentosa profiláctica

8.14.1 ANESTESIA GENERAL BALANCEADA (PRIMERA OPCIÓN)

- 1) Remover el contenido y la mucosa atrófica del seno maxilar a través de una antrostomía en la pared anterior del maxilar, creando un drenaje a través del meato inferior.
- 2) Curetaje óseo y exéresis del tejido probablemente granulomatoso a valorar estructuras adyacentes de la región implicada.
- 3) Meatotomías bilaterales.
- 4) Antibioticoterapia bajo dosis terapéuticas específicas.
- 5) Controles periódicos.

8.14.2 BAJO ANESTESIA LOCAL INFILTRATIVA (SEGUNDA OPCIÓN)

- 1) Remover el contenido y la mucosa atrófica del seno maxilar a través de una antrostomía en la pared anterior del maxilar.

- 2) Curetaje óseo y exeresis del tejido probablemente granulomatoso a valorar estructuras adyacentes de la región implicada.
- 3) Antibioticoterapia bajo dosis terapéuticas específicas.
- 4) Controles periódicos.

8.15 DESCRIPCIÓN DEL TRATAMIENTO QUIRÚRGICO

Previa asepsia y antisepsia y colocación de campos de la forma habitual se procedió a realizar infiltración de lidocaína con epinefrina en forma subperiostica para el bloqueo hemimaxilar derecho (Imagen 8)

Se realizó incisión tipo Newman a nivel de órganos dentarios adyacentes a la zona del órgano dentario 16 en el área palatina incisión sulcular, en ambos accesos sin desperiostizar las paredes alveolares se procedió a retirar tejido inflamatorio intraalveolar incluyendo mucosa antral previa aplicación de lidocaína en spray intraantral y mediante micromotor y fresa de fisura 701L se realizaron 2 osteotomías penetrantes a nivel de la pared vestibular y palatina en la zona media (por las cuales se penetraron tirantes de sutura una en vestibular y otra en palatino) se realizaron osteotomías a nivel distal del órgano dentario 15 y a nivel mesial del órgano dentario 17 en ambas paredes alveolares. Previa flebotomía se obtuvieron 20 cc de material hemático mediante el protocolo de Anitua, se obtuvieron 2 membranas una corresponde a plasma rico en plaquetas y otra a plasma intermedio en plaquetas (Imágenes 9,10 y 11). La membrana rica en plaquetas fue aplicada a los tensores de sutura y en forma simultanea estos

tensores se fueron traccionando para invaginar este material, y mediante una pinza transportadora la membrana se profundizó intraantralmente (Imágenes 12 y 13) posterior a esto se coaptó el alveolo de forma digital. Se finalizó el procedimiento mediante síntesis de los tejidos previa colocación de la membrana con cantidad intermedia de plaquetas (Imagen 14).

Las indicaciones postoperatorias se basaron en cuidados locales higiene a las siguientes 24 horas en forma normal y aplicación de termoterapia (hielo) por 72 horas en forma intermitente.

Se prescribió antibiótico y analgésico a dosis calculado (cefalosporina 500 mg via oral cada 8 horas por 10 días y metamizol sódico 1 g via oral cada 6 horas por 4 días).

Los controles postoperatorios se realizaron en el área de cirugía bucal de Facultad de Estudios Superiores Zaragoza UNAM a las 72 horas (Imagen 15), a los 5 días, 8 días (Imagen 16), 15 días y 1 mes y el alta del paciente por mejoría se dio a los 2 meses de la intervención (Imagen 17).

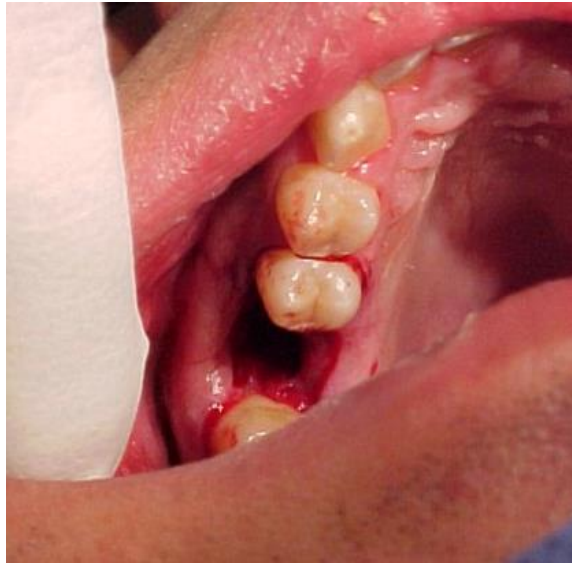

Imagen 9: Reconocimiento clínico al inicio del procedimiento quirúrgico

Fuente: Propia

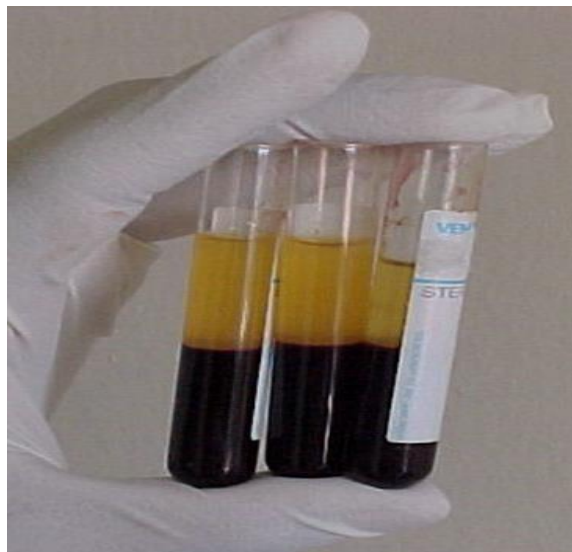

Imagen 10: Obtención del plasma rico en plaquetas

Fuente: Propia

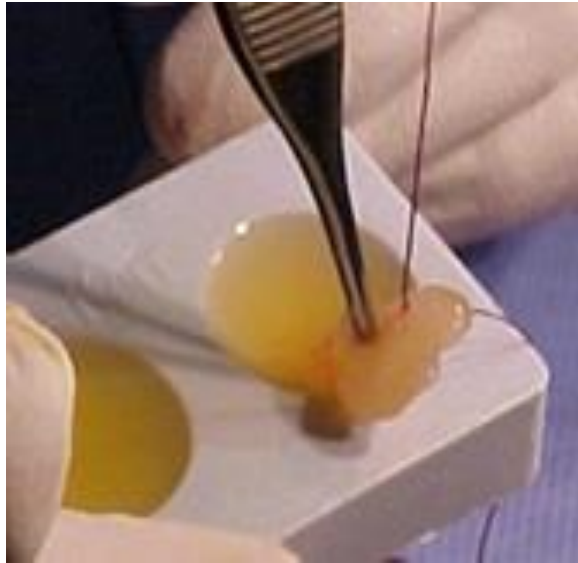


Imagen 11: Preparación del Plasma intermedio en plaquetas

Fuente: Propia

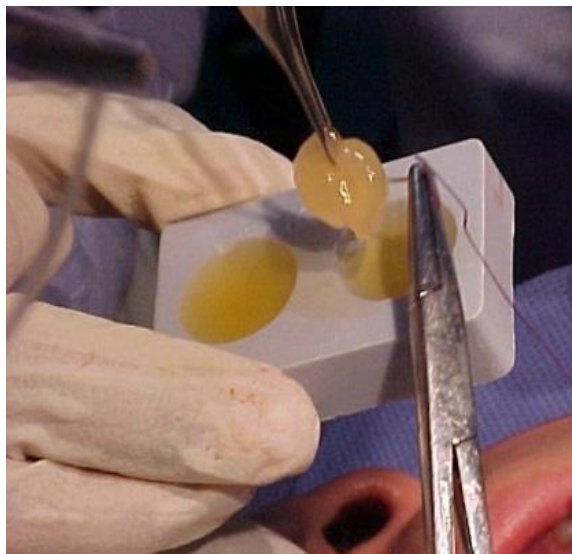


Imagen 12: Preparación de tensores para la transportación del Plasma intermedio en plaquetas

Fuente: Propia

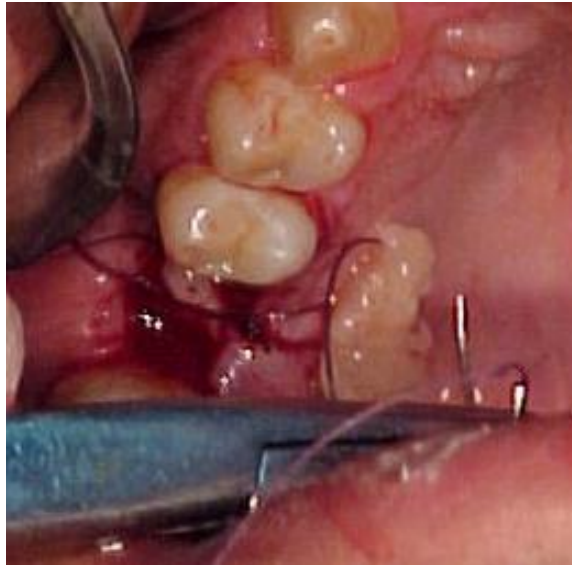

Imagen 13: Colocación del Plasma intermedio en plaquetas mediante tensores intraalveolares

Fuente: Propia

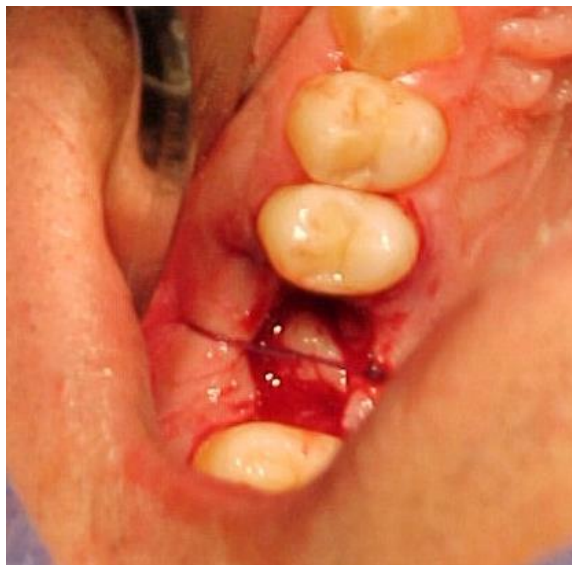

Imagen 14: Síntesis de los tejidos incluyendo la capa superficial del Plasma intermedio en plaquetas

Fuente: Propia

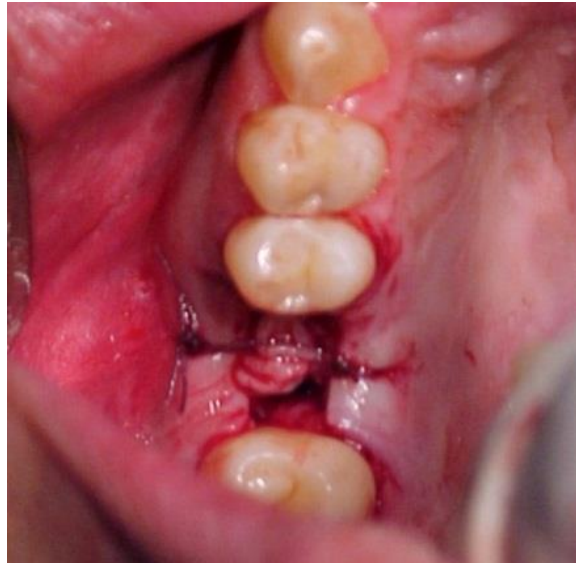

Imagen 15: Posoperatorio inmediato

Fuente: Propia

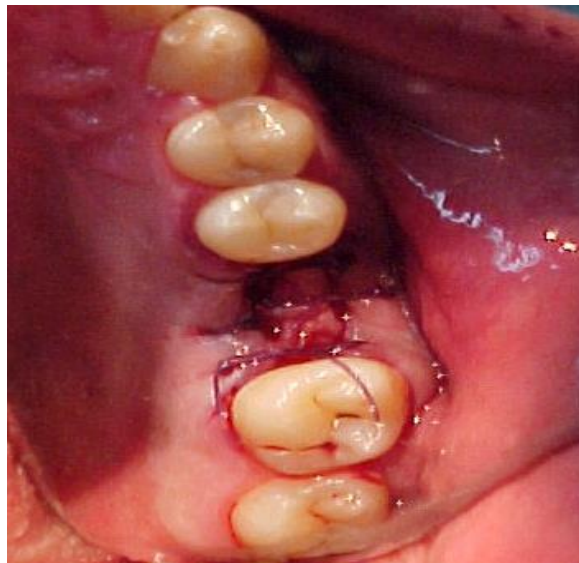

Imagen 16: Posoperatorio a 72 horas

Fuente: Propia

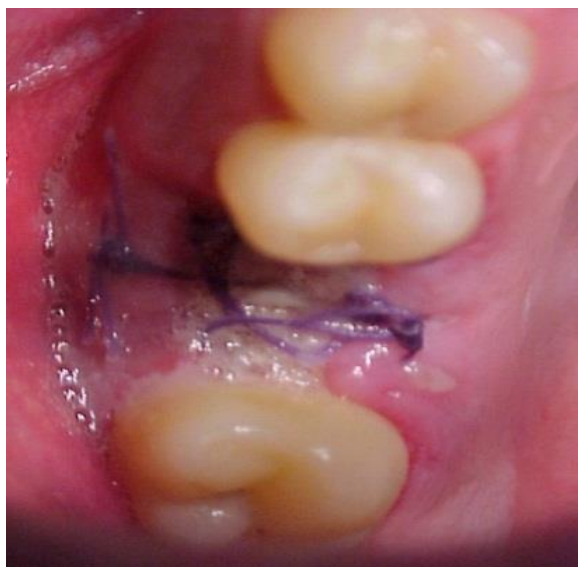

Imagen 17: Cierre de fistula bucosinusal control a los 8 días

Fuente: Propia

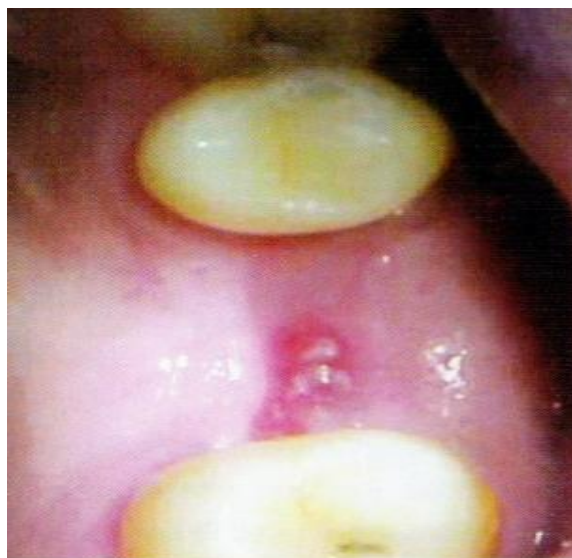

Imagen 18: Clínico final

Fuente: Propia

9. RECOMENDACIÓN

Al igual que en cualquier otro paciente, no se debe llevar a cabo ningún procedimiento de exodoncia sin contar con un buen estudio radiográfico tales como, radiografía periapical y panorámica incluso con técnica digital. Si la relación con el seno maxilar es muy estrecha, el paciente debe estar enterado, y saber el riesgo que esto conlleva.

Se recomienda para una mayor seguridad, la toma de dos placas proyectadas desde diferentes ángulos. Esto como protocolo convencional no se descarta la necesidad de contar con estudios tomográficos.

10. PREVENCIÓN

La evaluación minuciosa del caso, considera la posibilidad de una odontosección electiva, así como contar con una buena aspiración e iluminación que permitan una buena visibilidad, evitar hasta donde sea posible la aplicación de fuerzas en sentido apical, son algunos de los factores que pueden reducir los riesgos de presentar este tipo de complicación.

11. DISCUSIÓN

Las técnicas convencionales revisadas requieren de traslados a distancia de tejidos blandos a veces por tunelización corriendo el riesgo de dehiscencias y necrosis de tejidos con resultados inadecuados o parciales (Técnica de la toma de la bolsa adiposa de bichat, colgajos de rotación o deslizamiento).

Por otro lado algunas técnicas requieren un manejo necesariamente bajo anestesia general, repercutiendo en la erogación y tiempo de estancia hospitalaria (Colgajo Guerrero Santos).

En el caso documentado el procedimiento disminuye la morbilidad de estos factores el manejo anestésico bajo anestesia local permite efectuarse en un consultorio que cuente con lo mínimo indispensable en un ámbito quirúrgico (quirófano de la Facultad de Estudios Superiores Zaragoza UNAM). La técnica empleada y descrita requiere ser minuciosa y precisa factible en su realización evita la desperiostización de estructuras óseas y traslados de colgajos que puedan comprometerse en riesgo de necrosis, la aplicación del xenoinjerto y el autoinjerto sanguíneo como instrumento de regeneración y reconstrucción guiada minimiza la posibilidad de rechazo celular y acrecenta las interfaces evitando la contaminación de la cavidad bucal al seno maxilar. La morbilidad se ve disminuida con el procedimiento ambulatorio y de esta misma forma se influye en los beneficios de accesibilidad económica para el paciente y por lo tanto su integración pronta a sus actividades sociológicas.

12. BIBLIOGRAFÍA

- 1- Echeverría J. El manual de odontología. 1ªed. Masson, 1995. Pp 295-298.
- 2- Busquina AV, Gerberg Vkh. Clinical classification of chronic odontogenic maxillary sinusitis. Vestn Otorrinolaringol 2000;(2):20-2.
- 3- Rosca T, Mincu G, Sarafoleanu C, Sarafoleanu D, Ciprut T. An extensive left subperiosteal frontotemporal orbital abscess and left suppurative pansinusitis with an odontogenic origin. Oftalmologia 1999;48(3):67-71.
- 4- Raspall G. Cirugía maxilofacial. Patología quirúrgica de la cara, boca, cabeza y cuello. Panamericana, 1997. p 357-370.
- 5- Bertrant B, Rombaux P, Eloy P, Reychie H Sinusitis of dental origin. Ned Tijdschr Geneesk. 1997;141 (46):2209-12.
- 6- Sander MO. Enfermedades odontógenas del seno maxilar. Tratado de Cirugía Oral y Maxilofacial. Colombia: Amolca; 2007; pp 359-375.
- 7- Velayos JL. Anatomía de la cabeza para odontólogos. Buenos Aires. Médica Panamericana. 2007. p 47-50,75.
- 8- Ring ME. Historia Ilustrada de la odontología. 2ª ed. Barcelona: Doyma; 1995.
- 9- Kruger GO. Cirugía Bucomaxilofacial. 5ª ed. Médica Panamericana; 1996. p. 260,254,255,260-267.
- 10- Donaldo RM et al. Cirugía Bucal. Patología y Técnica 3ª ed. España: Masson; 2005.

- 11-Zamudio ME. et al. Tercer molar superior incluido en seno maxilar izquierdo (publicación periódica en línea). Universidad nacional de noreste. (resumen M-059).Hallado en <http://goo.gl/E9jHd2>
- 12-Paparella MM, Shumnick DA. Otorrinolaringología. 3ed. La Habana: Editorial Científico-Técnica, 1983:20-65.
- 13-Bascones Martínez A. Tratado de odontología. Madrid: Avances Médicos Dentales, 2003:3719-37.
- 14-Ortiz SG, Miranda VJ, Uribe CA, Alternativa quirúrgica para abordaje del seno maxilar, técnica cuadrangular; reporte de un caso. Rev Odontol Mex. 2008; 12 (2):94-100.
- 15-Abubaker AO, Benson KJ, Oral and maxillofacial surgery secrets. 2a ed. Londres; Hanley y Belfus; 2001.
- 16-Díaz R, Toranzo JM, Sánchez J. Cierre de fistulas bucosinusales. Rev. ADM 2003; 50(6):371-5.
- 17-Gay Esconda C. Temas de cirugía bucal. Barcelona: Editorial Grafica Signos, 2004:556.
- 18-Hernández F, Reyes JO. Comunicación oroantral por extracción dental. Presentación de un caso. Rev Sanid Mad. 2005; 49(3):51-4.
- 19-Jimenez SH, Flores DR, Alvarez HA. Comunicación Oroantral post extracción dental. Odontología Actual. Junio de 2014; num 134: pp 36-44.
- 20-Martínez TJ. Cirugía Oral y Maxilofacial. 1ª ed. México: El Manual Moderno. 2009.

- 21-Hernando J, Gallego L, Junquera L, Villarreal P. Oroantral communications. A retrospective análisis. Med Oral Patol Oral Cir Bucal. 2010 1;15(3):p 499-503.
- 22-Yilmaz T, Suslu A, Gursel B. Treatment of oroantral fistula: experience with 27 cases. Am J Otolaryngol. 2003;24:221-3.
- 23-Abuabara A, Cortez AL, Passeri LA, Moraes M, Moreira RW. Evaluation of different treatments for oroantral/oronasal communications: experience of 112 cases. Int J Oral Maxillofac Surg. 2006;35:155-8.
- 24-Anavi Y, Gal G, Silfen R, Calderon S, Tikva P. Palatal rotation-advancement flap for delayed repair of oroantral fistula: a retrospective evaluation of 63 cases. Oral Surg Oral Med Oral Pathol Oral Radiol Endod. 2003;96:527-34.
- 25-Del Rey M, Valmaseda E, Berini L, Gay C. Incidence of oral sinus communications in 389 upper third molar extraction. Med Oral Patolgy Oral Cir Bucal. 2006;E:334-8.
- 26-Godoy RE, Godoy SA, Godoy SP. Cierre de fistula oroantral con injerto óseo y con rotación y avance de colgajo palatino. Rev. Otorrinolaringol. Cir. Cabeza cuello.2011; 71 (3): 257-262.
- 27-Navarro VC. Cirugía Oral, edición, España, Aran, Año 2008, p 108-110.
- 28-Neria MR, Flores SI. Elevación bilateral de piso de seno maxilar utilizando injertos óseos y plasma rico en plaquetas, con la colocación simultánea y tardía de implantes endoóseos: Reporte de un caso. Rev Odontol Mex.2010;14(3):185-192.

- 29-Reyes VO, Aboytes VV. Abordaje Quirúrgico al seno maxilar. Opción de tratamiento en la impactación de raíces dentarias durante la extracción dental. Med Oral 2010; 4:135-140.
- 30-Pedemonte TC, Basil EA, Montero RS. Cierre de Fistulas Bucosinusales con Colgajo de Bola Adiposa de Bichat: Descripción de Técnica Quirúrgica y Caso Clínico. Rev Dent Chile. 2010; 95 (I): 35-37.
- 31-Hariram US et al. Buccal fat pad versus sandwich graft for treatment of oroantral defects: A comparison. J Natl Maxillofac Surg [publicación en línea] Hallado en: <<http://www.ncbi.nlm.nih.gov/pmc/articles/PMC3304177/>> Fecha de acceso: 10 febrero 2013.
- 32-Tortora JG. Principios de Anatomía y Fisiología, 13ª edición, México, Medica Panamericana, 2009, p 194-196, 225.
- 33-Garza EM, Montemayor VY, Martínez TJ. Cirugía Preprotésica. En:Tovar SM Director. Cirugía Oral y Maxilofacial. 1º ed. México: el manual moderno; 2009. p 357,358-362,363.
- 34-Soto GS, Téllez RJ, Taxis GM. Injertos Óseos para la reconstrucción del esqueleto craneo facial. Rev Visión Dental. 2004; Vol.1 Num 1: 39-46.
- 35-Soto GS, Taxis GM. Injertos Óseos una alternativa efectiva y actual para la reconstrucción del complejo craneo-facial. Rev Cubana Estomatol. 2005; Vol 42 num 1: pp-143-160.
- 36-Soto GS, Guizar MG. Alternativa de tratamiento en el manejo de una patología crónica benigna odontogena mediante la preservación dentoperioalveolar.

- 37-Soto GS, Tellez RJ, Tapia FG, Vela LG, Zarazúa GG. Técnica de reconstrucción alveolar tridimensional clase II y clase III en la población mexicana. *Rev Vision Dental*. 2006; Vol 3 num 14: pp 21-31.
- 38-Marx R E. Platelet-Rich Plasma: A source of multiple autologous growth factors for bone grafts. *Tissue Engineering: Applications in Maxillofacial Surgery and Periodontics*. Editorial: Quintessence Books.1999, Estados Unidos.
- 39-Anitua E. Plasma rich in growth factors: preliminary results of use in the preparation of future sites for implants. *Int J Oral Maxillofac Implant*. 1999;14(4):529- 35.
- 40-Whitman DH, Berry RL, Green DM. Platelet gel: An autologous alternative to fibrin glue with applications in oral and maxillofacial surgery. *J Oral Maxillofac Surg*. 1997;55: 1294-1299.
- 41-Gonshor A. Técnicas para producir plasma rico en plaquetas y concentrado plaquetario: Antecedentes y proceso. *Revista Internacional de Odontología Restauradora y Conservadora*. 2002; 6 (6):583-93.
- 42-Anitua AE. Un nuevo enfoque en la regeneración ósea. *España*; 2000:81-91.
- 43-Soto GS, Tellez RJ, Valencia GR, Chavez HR, Valdir OA. Reconstrucción implantológica morfofuncional mandibular. *Rev Implantología Actual*. 2007; num 1: 4-12.
- 44-Soto GS, Tellez RJ, Valencia GR, Lopez YV, Contreras TM. Cierre de la fisura alveolopalatina. *Implantología Actual*. 2007; num 48: pp 40-44.

- 45-Soto GS, Tellez RJ, Tapia FG, Vela LG, Zarzua GG. Técnica de reconstrucción alveolar Tridimensional. *Implantología Actual*. 2008; num 3: pp 22-27.
- 46-Soto GS, Cruz AA. Aplicación de PRFC como manejo de la alveolitis. *Odontología Actual*. 2013; num 127: pp 42-46.
- 47-Hollinger J O, Buck D C, Bruder S P. Biology of bone healing: Its Impact on clinical therapy. *Tissue Engineering: Applications in Maxillofacial Surgery and Periodontics*. Editorial: Quintessence Books. 1999. Estados Unidos.
- 48-Garg A. Grafting materials in repair and restoration. *Tissue Engineering: Applications in Maxillofacial Surgery and Periodontics*. Quintessence Books, 1999. Estados Unidos.
- 49-Marx RE. Platelet rich plasma: Evidence to support its use. *J Oral Maxillofac Surg*. 2004; 62: 489-96.
- 50-Secom y cols. *Cirugía Oral y Maxilofacial*, 3ª Edición, España, Editorial Medica Panamericana, p 130.
- 51-Soto GS, Tellez RJ, Tapia FG, Estrada OB. Manejo clínico terapéutico de periimplantitis. *Implantología actual*. 2009; num 6: 4-8.

13. ANEXOS

Exámenes de gabinete y/o laboratorio

HEMATOLOGIA-F

ERITROCITOS	5.26
HEMOGLOBINA	15.2
HEMATOCRITO	46.3
VOLUMEN GLOBULAR MEDIO	88.0
HCM	28.8
CONCENTRACION MEDIA DE HEMOGLOBINA CORPUSCULAR	32.7
INDICE DE DISTRIBUCION DE ERITROCITOS (RDW)	14.1
PLAQUETAS	243,000.0
VOLUMEN PLAQUETARIO MEDIO (VPM)	9.48
MORFOLOGIA ERITROCITICA	NORMAL
LEUCOCITOS TOTALES	5,370.0
NEUTROFILOS TOTALES	66
SEGMENTADOS	66
BANDAS	0
METAMIELOCITOS	0
MIELOCITOS	0
PROMIELOCITOS	0
BLASTOS	0
EOSINOFILOS	2
BASOFILOS	0
MONOCITOS	6
LINFOCITOS	26

VALORES DE REFERENCIA

4.0 - 5.0	millón/mm ³
12.0 - 17.0	g/dl
38 - 50	%
85.0 - 96.0	u ₃
26.0 - 32.0	pg
30.0 - 35.0	g%
7.0 - 20.0	%
130,000 - 450,000	mm ³
7.0 - 14.0	fL
NORMAL	
4,000 - 10,000	mm ³
10 - 70	%
45 - 70	%
0 - 4	%
0 - 0	%
0 - 0	%
0 - 0	%
0 - 0	%
0 - 5	%
0 - 0.5	%
0 - 10	%
20 - 45	%

METODO : Citometría de Flujo, Microscopía, Impedancia


 Q.B.P. JESUS JOSE FUENTES VELASCO
 D.G.P. 3072695

**Sistemas de Salud
 del Dr. Simi, S.A. de C.V.**
www.ssdrsimi.com.mx

QUIMICA SANGUINEA (6)

VALORES DE REFERENCIA

<u>GLUCOSA SERICA</u>	95.3	70.0 - 110.0 mg/dl
<u>UREA SERICA</u>	27.4	10.5 - 48.5 mg/dl
<u>NITROGENO UREICO SERICO (BUN)</u>	12.8	4.9 - 22.6 mg/dl
<u>CREATININA SERICA</u>	0.8	0.5 - 1.5 mg/dl
<u>ACIDO URICO</u>	5.5	2.0 - 7.5 mg/dl
<u>COLESTEROL</u>	233.9	100.0 - 230.0 mg/dl
<u>TRIGLICERIDOS</u>	117.3	50.0 - 200.0 mg/dl
<u>ASPECTO DEL SUERO</u>	NORMAL	NORMAL

METODO : Enzimático, Colorimetría

Q.B.P. JESUS JOSE FUENTES VELAZQUEZ
D.G.P. 3072695



**Sistemas de Salud
del Dr. Simi, S.A. de C.V.**
www.ssdrsimi.com.mx

COAGULACION

VALORES DE REFERENCIA

TIEMPO PARCIAL DE TROMBOPLASTINA	24"	HASTA 45"
TIEMPO DE COAGULACION	4'35"	3' - 7'
TIEMPO DE SANGRADO	6'2"	HASTA 3'
ASPECTO DEL PLASMA	NORMAL	NORMAL

METODO : Coagulométrico



Q.B.P. JESUS JOSE FUENTES VELASCO
D.G.P. 3072695

**Sistemas de Salud
del Dr. Simi, S.A. de C.V.**
www.ssdrsimi.com.mx

