



UNIVERSIDAD NACIONAL AUTÓNOMA DE MÉXICO

---

---



**FACULTAD DE ODONTOLOGÍA**

INJERTO DE TEJIDO CONECTIVO SUBEPITELIAL PARA  
COBERTURA RADICULAR, EN EL TRATAMIENTO DE  
LESIONES CERVICALES NO CARIOSAS CON IONÓMERO  
DE VIDRIO MODIFICADO CON RESINA. CASO CLÍNICO.

TRABAJO TERMINAL ESCRITO DEL DIPLOMADO DE  
ACTUALIZACIÓN PROFESIONAL

**QUE PARA OBTENER EL TÍTULO DE  
C I R U J A N A D E N T I S T A**

P R E S E N T A:

TATIANA GALINA GARCÍA MACÍAS

TUTORA: Esp. LORENA CONTRERAS ÁLVAREZ

ASESOR: Esp. OSCAR MIRANDA HERRERA



Universidad Nacional  
Autónoma de México



**UNAM – Dirección General de Bibliotecas**  
**Tesis Digitales**  
**Restricciones de uso**

**DERECHOS RESERVADOS ©**  
**PROHIBIDA SU REPRODUCCIÓN TOTAL O PARCIAL**

Todo el material contenido en esta tesis esta protegido por la Ley Federal del Derecho de Autor (LFDA) de los Estados Unidos Mexicanos (México).

El uso de imágenes, fragmentos de videos, y demás material que sea objeto de protección de los derechos de autor, será exclusivamente para fines educativos e informativos y deberá citar la fuente donde la obtuvo mencionando el autor o autores. Cualquier uso distinto como el lucro, reproducción, edición o modificación, será perseguido y sancionado por el respectivo titular de los Derechos de Autor.



## AGRADECIMIENTOS

Gracias mamá y papá por el apoyo incondicional en todo momento, por enseñarme a no rendir y que todo se puede lograr con paciencia, voluntad y dedicación. Gracias por ser los mejores padres que cualquiera puede pedir, por enseñarme a valorar el esfuerzo que hicieron, para poder darme todo lo necesario para mi educación, por eso y mucho más los amo.

Agradezco a mi tutora la doctora Lorena Contreras Álvarez por su apoyo y dedicación en esta etapa importante, por la ayuda en todo momento para concluir uno de los proyectos más trascendentales en mi vida personal y profesional, gracias por contagiarme su pasión por la periodoncia, por compartirme su conocimiento y por su infinita paciencia para enseñarnos.

Al doctor Miranda le agradezco mucho por su continua insistencia para que concluyéramos lo más pronto y con calidad lo que hoy finiquita nuestra vida escolar. También agradezco a las doctoras Dayanira y Lilia, por su apoyo y por enriquecernos con sus conocimientos y experiencias para que aprendiéramos todos los días algo nuevo.

Miguel Ángel gracias por brindarme tu apoyo en lo necesario de este último mes de la tesina, como las llamadas matutinas para darme ánimos y levantarme de los brazos de Morfeo para darle punto final a este trabajo. Gracias por la disposición para ayudarme y contagiarme tu inmensa alegría, gracias por estar presente en esta nueva etapa. Te adoro guapo.

También le agradezco de corazón a la Sra. Georgina Zavala por ser de los mejores pacientes que uno como estudiante pueda pedir, por su puntualidad y cooperación para los tratamientos que se



realizaron. Sin usted ésta tesina no sería lo que es, ya que siempre se presentó muy dispuesta y con la mejor disposición del mundo.

Te agradezco Ale por ser la mejor hermana, ya que fuiste mi primera paciente, me tuviste paciencia y confianza para dejarte atender por mí siendo yo aprendiz en esto. Gracias loca por tu apoyo y tus consejos en plena madrugada, diciéndome que yo podía lograrlo y que solo era cuestión de tranquilizarme y descansar, te quiero muchísimo.

A mi amiga, colega y cómplice Chio (Rocío), porque gracias a su amistad la vida en la facultad y en la vida personal ha sido de lo mejor; por compartir las risas, los enojos, las frustraciones y los logros, que por fin alcanzamos juntas hoy. Gracias por tu amistad y el tiempo compartido, por ser de las personas que se llevan en el corazón, te quiero mucho Chio.

Gracias Phillips porque siempre has creído en mí, y siempre tenías las palabras exactas para reconfortarme cuando me flaqueaba la voluntad y me daban ganas de rendirme, por hacerme saber tu apoyo que pese a no tener mucho conocimiento de la carrera, estuviste ahí a tu modo y manera, pero estabas ahí.

Por último pero no menos importantes, muchas gracias al maestro José Arturo Fernández Pedrero por todo su apoyo y por la gran oportunidad brindada. También a la maestra Viridiana Loustalot, María Eugenia Vera y Adriana Echeverría, por darme todo su apoyo y la oportunidad aprovechar al máximo el diplomado, sin la oportunidad que me dieron este trabajo no tendría la calidad y no hubiera sido posible de realizar, de corazón gracias por todo.



## **ÍNDICE**

<b>1. INTRODUCCIÓN.....</b>	<b>6</b>
<b>2. OBJETIVO.....</b>	<b>7</b>
<b>3. LESIONES CERVICALES NO CARIOSAS .....</b>	<b>8</b>
<b>3.1 ABRASIÓN.....</b>	<b>9</b>
3.1.1 ETIOLOGÍA.....	10
3.1.2 CARACTERÍSTICAS CLÍNICAS.....	11
<b>3.2 ABRACCIÓN .....</b>	<b>12</b>
3.2.1 ETIOLOGÍA.....	13
3.2.2 CARACTERÍSTICAS CLÍNICAS.....	14
3.2.3 CASOS DE CHOQUET .....	15
<b>3.3 ATRICIÓN .....</b>	<b>17</b>
3.3.1 ETIOLOGÍA.....	18
3.3.2 CARACTERÍSTICAS CLÍNICAS.....	18
<b>3.4 EROSIÓN-CORROSIÓN.....</b>	<b>18</b>
3.4.1 ETIOLOGÍA.....	19
3.4.2 CARACTERÍSTICAS CLÍNICAS.....	20
<b>4. TRATAMIENTO DE LESIONES CERVICALES NO CARIOSAS.....</b>	<b>23</b>
<b>4.1 BREVE HISTÓRIA DE LOS MATERIALES DE RESTAURACIÓN</b> .....	<b>24</b>
<b>4.2 SELECCIÓN DEL MATERIAL DE RESTAURACIÓN.....</b>	<b>26</b>
4.2.2 CARACTERÍSTICAS DESEABLES .....	26
4.2.3 CRITERIOS DE SELECCIÓN .....	28



<b>4.3 RESINAS FLUIDAS .....</b>	<b>31</b>
<b>4.4 COMPOSITES .....</b>	<b>33</b>
<b>4.5 IONÓMEROS VÍTREOS CONVENCIONALES .....</b>	<b>34</b>
<b>4.6 IONÓMEROS VITREOS MODIFICADOS (IONORRESINAS)....</b>	<b>37</b>
<b>4.7 COMPÓMEROS.....</b>	<b>38</b>
<b>5. TRATAMIENTO DE LESIÓN CERVICAL NO CARIOSA CON IONOMERO DE VIDRIO MODIFICADO CON RESINA EN COBERTURA RADICULAR DE RECESIÓN GINGIVAL .....</b>	<b>41</b>
<b>6. RECESIÓN GINGIVAL.....</b>	<b>47</b>
<b>6.1 CLASIFICACIÓN DE MILLER.....</b>	<b>48</b>
<b>6.2 ETIOLOGÍA.....</b>	<b>51</b>
<b>7. TÉCNICAS PARA COBERTURA RADICULAR .....</b>	<b>53</b>
<b>7.1 INJERTO DE TEJIDO CONECTIVO SUBEPITELIAL .....</b>	<b>58</b>
<b>7.1.1 INDICACIONES Y CONTRAINDICACIONES .....</b>	<b>59</b>
<b>7.1.2 TIPO DE UNIÓN ENTRE EL INJERTO Y EL IONÓMERO VÍTREO MODIFICADO (IONORRESINAS).....</b>	<b>62</b>
<b>8. CASO CLÍNICO .....</b>	<b>63</b>
<b>9 RESULTADOS.....</b>	<b>72</b>
<b>10 CONCLUSIONES.....</b>	<b>74</b>
<b>11 REFERENCIAS.....</b>	<b>75</b>



## 1. INTRODUCCIÓN

Actualmente la publicidad hace que la gente aprecie más el cuidado de la boca. Es por ello que las piezas dentales y la boca tienen un significado relevante en la personalidad del sujeto. Por tal motivo, el aspecto de los dientes puede afectar la salud mental de la persona. Por ello el odontólogo debe estar consciente de la importancia de estar a la vanguardia en el uso y manejo de los nuevos materiales de restauración así como nuevas técnicas.

En la actualidad es más usual que nos enfrentamos en clínica con pacientes que requieren de un tratamiento integral, donde nosotros como servidores de la salud debemos trabajar en equipo para poder brindar un tratamiento de mejor y mayor calidad; entre los casos que nos encontramos en la práctica diaria son más frecuentes las recesiones gingivales combinado con lesiones cervicales no cariosas provocando que el paciente se sienta decaído, serio y retraído donde se ve afectado su estado anímico al igual que su apariencia física.

Gracias a los avances tecnológicos y la investigación, se ha vuelto posible que lo que antes era un reto para el odontólogo, hoy por hoy sea más accesible emplear en la práctica privada los nuevos materiales y manejar nuevas técnicas de tratamiento para restablecer la estética y funcionalidad de los órganos dentarios, ocasionando que la apariencia física del sujeto también se vea beneficiada.

La presente tesina aborda el tratamiento periodontal y restaurador de lesiones cervicales no cariosas.



## 2. OBJETIVO

Por medio de este trabajo aspiro a corroborar lo que en diversos estudios clínicos y la literatura hablan con respecto a los nuevos materiales de restauración para tratar las lesiones cervicales no cariosas. Y con ello comprobar si existe o no una adhesión entre los nuevos ionómeros de vidrio modificados con resina, también conocidos como iono-resina y los injertos de tejido conectivo subepitelial.

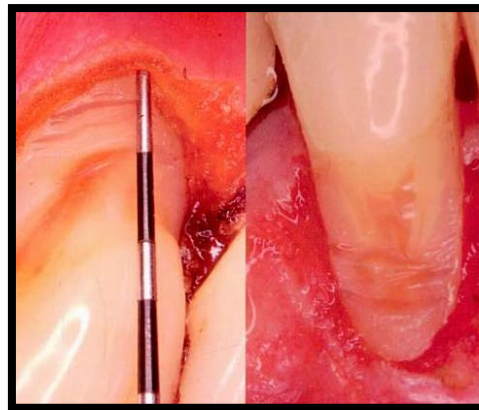


### 3. LESIONES CERVICALES NO CARIOSAS

Existen procesos aparte de la caries y el traumatismo que pueden generar la pérdida irreversible de los tejidos duros de los dentales. Cada vez es más frecuente en la práctica odontológica, la presencia de lesiones cervicales no cariosas; esta pérdida de estructura dental afecta el esmalte y dentina de los dentarios.<sup>1, 2</sup>

De los primeros en reportar sobre la ruptura de los tejidos duros del diente fue McCoy en 1982, donde él lo atribuía a las fuerzas oclusales y que estas lesiones aparecían en esmalte y en dentina.<sup>2</sup>

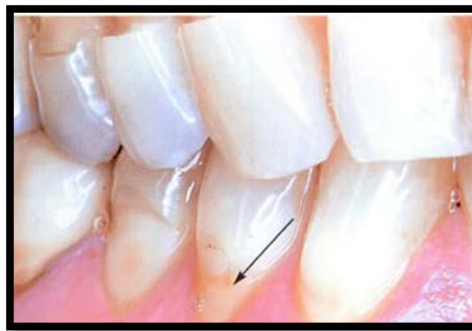La autora Cuniberti de Rossi menciona que hay estudios antropológicos donde se ha demostrado la adaptación y desarrollo en la oclusión, esto se debe al cambio de alimentación, ya que en la actualidad la dieta es blanda y procesada, provocando alteraciones en la oclusión.<sup>2</sup>



Imag 1 Fotografía clínica de dos tipos de lesión cervical no cariosa, del lado izquierdo se observa abfracción y del lado derecho abrasión.<sup>2</sup>

Es importante planificar la atención de los pacientes que presentan estas lesiones, identificar la etiología que lo origina y cuando empezar con el tratamiento preventivo o decidir con que realizar el tratamiento restaurativo, ya que este último implica técnicas avanzadas.<sup>3</sup>

La operatoria dental se encarga del tratamiento restaurador de los dientes. Esta se relaciona con el control y tratamiento de las lesiones que afectan los tejidos duros del diente, esmalte, dentina y cemento. En la literatura estas lesiones se les conoce como lesiones cervicales no cariosas, las cuales son: abrasión, abfracción, atrición y erosión.<sup>2,3</sup>



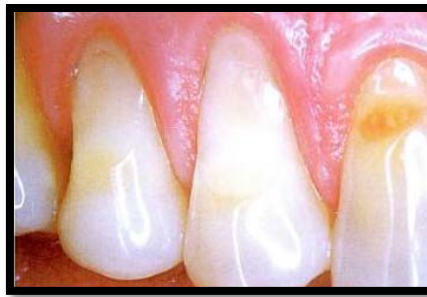Imag 2 Fotografía clínica de lesión cervical por abrasión y se observa la restauración con ionómero de vidrio convencional. .<sup>2</sup>

### 3.1 ABRASIÓN

Es el desgaste dental producido por el frotado, pulido o raspado continuo causado por objetos extraños introducidos a la boca, que al contactar con los dientes produce el desgaste. Este deterioro comúnmente es de acción mecánica anormal y es hacia la raíz, no hay acción bacteriana. La progresión y el grado de pérdida aumentan al alcanzar el cemento.<sup>1</sup>

Comúnmente la abrasión va seguida de recesión gingival. Esta afección se debe a que la cortical vestibular es más delgada, y el cepillado exagerado y enérgico provoca un proceso inflamatorio no bacteriano que genera la pérdida de tejido óseo y desplaza con facilidad el margen gingival hacia apical.<sup>2</sup>

Los órganos dentarios que frecuentemente presentan esta lesión son los caninos, premolares y molares, ubicándose por vestibular en la *unión cemento esmalte* (UCE), aunque la mayor prevalencia es en los premolares superiores.<sup>2</sup>



Imag. 3 Fotografía clínica de lesión cervical por abrasión.<sup>2</sup>

### 3.1.1 ETIOLOGÍA

Diversos autores mencionan que los hábitos parafuncionales son la principal causa de este desgaste, como por ejemplo:<sup>3</sup>

Uso de cepillos interdetales.

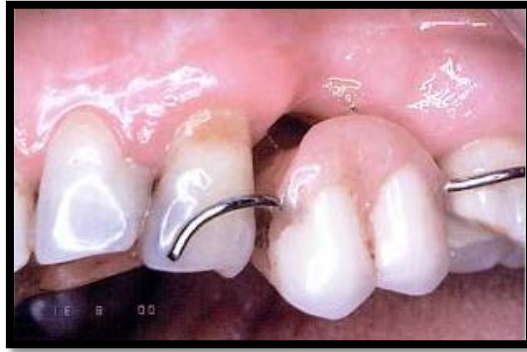Uso de palillos de madera.

Fumar pipa.

Abrir ganchillos o pasadores con los dientes.

Sujetar clavos, chinchetas, alfileres u otros objetos.

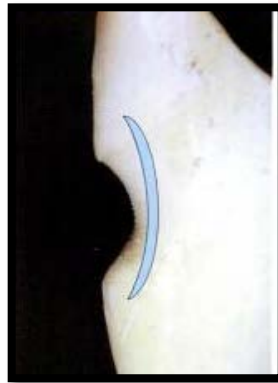
Uso de aparatos protésicos removibles.



Imag. 4 Aparato protésico unilateral removible.<sup>2</sup>

### 3.1.2 CARACTERÍSTICAS CLÍNICAS

Las lesiones abrasivas tienen forma de "v" o de una fosa en la unión cemento esmalte, casi siempre estas lesiones van acompañadas con recesiones gingivales. Grippo, refiere que las lesiones de abrasión asociadas a estrés oclusal generan un ángulo muy marcado entre la profundidad de la lesión y la superficie del esmalte, y la dentina que está expuesta se ve pulida. Y cuando está asociada a agentes erosivos, el desgaste será redondeado y superficial, afectando a varios órganos dentarios del mismo arco.<sup>1</sup>

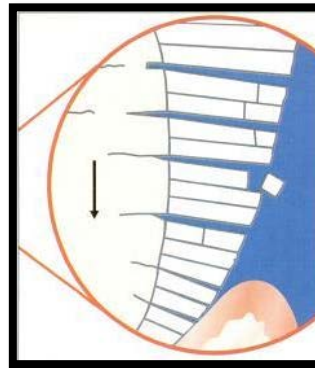


Imag. 5 Vista sagital de la lesión abrasiva.<sup>2</sup>

### 3.2 ABFRACCIÓN

Se define como la lesión en forma de cuña en la *unión cemento esmalte* causada por fuerzas oclusales excéntricas. Gracias a los estudios de Lee y Eackle en 1984, comprobaron que las fuerzas laterales oclusales excesivas, ocasionan una deformación flexural microscópica que conlleva a la fractura de los cristales del esmalte en cervical, generando la pérdida del tejido dental y por consiguiente la exposición de la dentina.<sup>1, 2</sup>

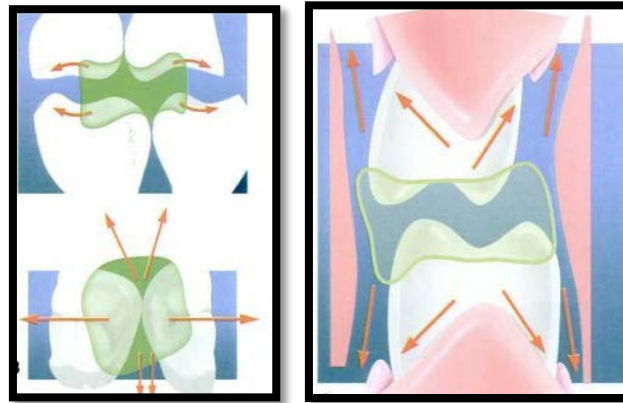
En la actualidad se conoce como *síndrome de compresión* por ser el conjunto de signos (fractura del esmalte en forma de cuña y el desprendimiento continuo de las restauraciones) y signos (hipersensibilidad dentaria cuando la lesión es activa).<sup>2</sup>



Imag. 6 Esquema de flexión dental, la cual genera fractura de los cristales de la dentina y el esmalte ocasionando su desprendimiento.<sup>2</sup>

### 3.2.1 ETIOLOGÍA

Al momento de la masticación el alimento se distribuye por oclusal, en este instante existe un contacto dentario donde hay fuerzas axiales que se distribuyen sobre el periodonto. También pueden existir fuerzas laterales, estas fuerzas en sentido vestibulo – lingual son las que están presentes durante la parafunción, y ocasionan un arqueamiento de la corona dentaria, y el *fulcrum* se encuentra en cervical. Estas fuerzas se concentran en la *unión cemento esmalte* y flexionan al diente. Ante estas fuerzas el diente se opone con la misma resistencia y en sentido contrario, generando fatiga en el tercio cervical, y se manifestará con la deflexión del diente.<sup>3</sup>



Imag. 7 y 8 Esquemas de la distribución del alimento sobre las superficies masticatorias durante una adecuada masticación.<sup>2</sup>

### Factores inductores

Grosor del esmalte de 0,5 micrones.

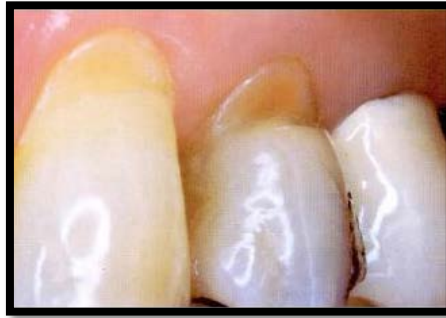Angulación de los prismas de 106°.

Presencia de poros y canales entre los prismas.

Dos de los cuatro casos de Choquet.

### 3.2.2 CARACTERÍSTICAS CLÍNICAS

Clínicamente se observa en forma de cuña profunda con estrías y grietas, de ángulos ásperos y bien definidos, márgenes definidos, puede presentarse en múltiples superficies en una pieza dentaria, pero difícilmente llega a ser circunferencial.<sup>2</sup>



Imag. 10 Fotografía clínica de la lesión cervical en forma de cuña designada abfracción.<sup>2</sup>

### 3.2.3 CASOS DE CHOQUET

A la relación que existe entre el esmalte y el cemento en el tercio cervical de los dientes, se le designa “Casos de Choquet”, fue descrita en 1961 por Hopewell Smith. Y existen 4 tipos los cuales son:

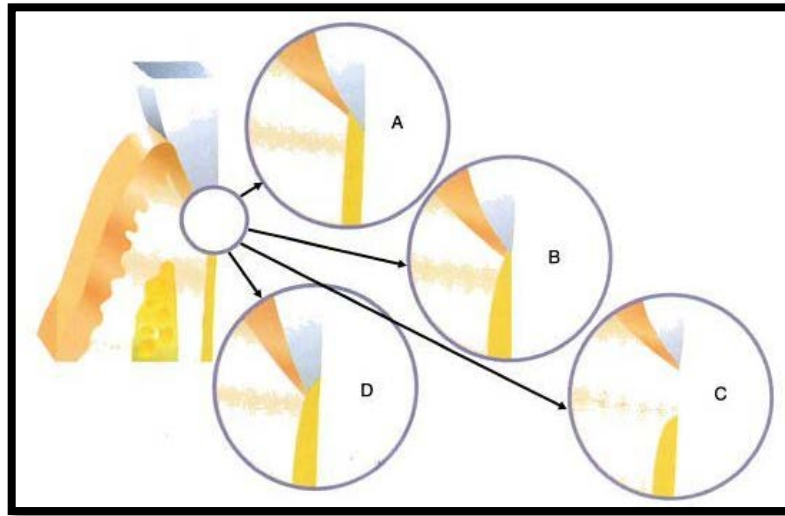
Cemento que recubre el esmalte.

Esmalte que recubre cemento.

Esmalte y cemento contactados.

Dentina al descubierto al no contactar el esmalte con el cemento.

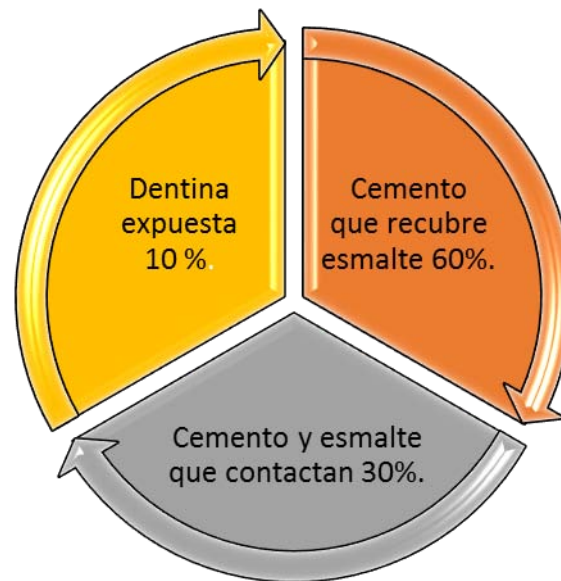




Imag. 9 Esquema de los 4 casos de Choquet. **A** Cemento cubre al esmalte. **B** Cemento y esmalte contactan. **C** Cemento y esmalte dejan al descubierto dentina.

**D** Esmalte cubre al cemento.<sup>2</sup>

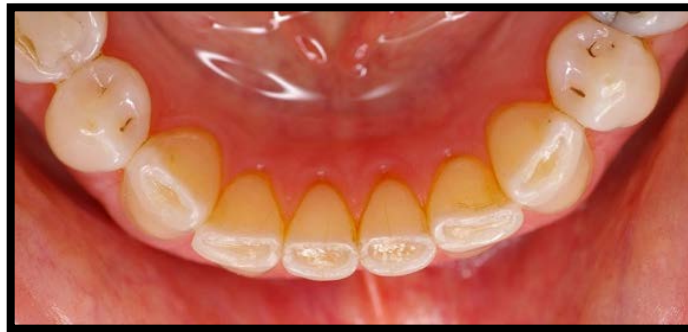El autor Bhaksar al no acordar con los estudios realizados por Orban, muestra las diferencias que él encontró, las cuales son:



Y concluye que es excepcional la forma 2 de Choquet, esmalte que recubre cemento. Ya que la posibilidad de que el esmalte recubra el cemento se interpretaría como una hiperactividad de la vaina de Hertwig y persistencia del estrato intermedio, como por ejemplo las perlas adamantinas que forman esmalte sobre el cemento.<sup>2, 6</sup>

### 3.3 ATRICIÓN

Se define como la fricción del diente contra otro diente sin intervención de elementos extraños o sustancias. En la sociedad actual es común percibir esto en pacientes con bruxismo. El desgaste patológico se ve incrementado por la tensión nerviosa y se complica con el factor de maloclusión; dichas características provocan que el paciente friccione los dientes entre sí. Esta se presenta principalmente en borde incisales y cúspides de los molares.<sup>3</sup>



Imag.11 Fotografía clínica de lesión no cariosa atrición. <sup>22</sup>

### **3.3.1 ETIOLOGÍA**

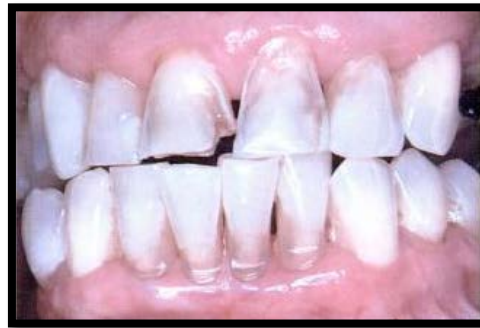En la mayoría de las personas el desgaste dental es progresivo y lento, forma parte del envejecimiento; en algunos sujetos dependiendo de la extensión del desgaste puede o no comprometer la longevidad del diente.<sup>1</sup>

### **3.3.2 CARACTERÍSTICAS CLÍNICAS**

A esta pérdida de sustancia se le observa como una concavidad que no coincide con los contactos oclusales, es de aspecto brillante y pulido.<sup>1</sup>

### **3.4 EROSIÓN-CORROSIÓN**

Es la pérdida de estructura dental por factores químicos, que actúan desmineralizando la superficie externa del esmalte o dentina, volviéndolo más poroso y propenso a que agentes mecánicos generen una mayor pérdida de los tejidos duros dentarios.<sup>2</sup>

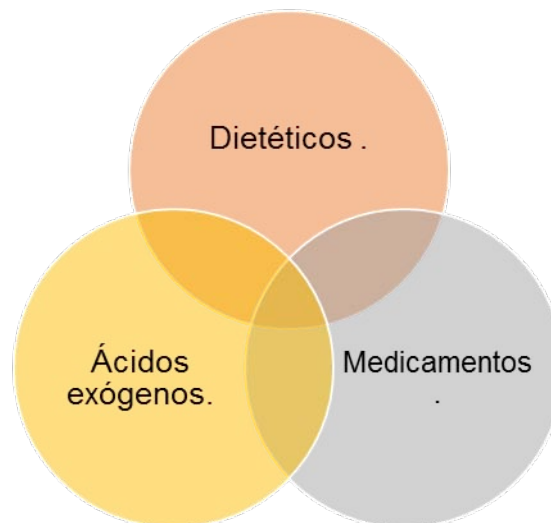


Imag. 12 Fotografía clínica de lesión erosiva tras 25 años de pipetear amoníaco y agua oxigenada.<sup>2</sup>

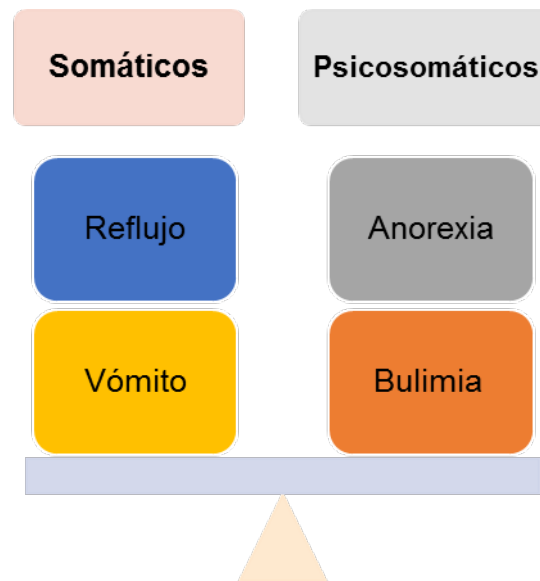
### 3.4.1 ETIOLOGÍA

Estas lesiones tienen como principal etiología procedimientos erróneamente ejecutados.

Se identifican dos tipos de agentes causales, los primeros son factores extrínsecos, como:



Y los factores intrínsecos pueden ser somáticos o involuntarios y psicosomáticos o voluntarios, y son:



Los prismas del esmalte al encontrarse en una disolución ácida, es más fácil que con el cepillado se disuelvan los tejidos del diente, esto aunado a factores como la naturaleza de los tejidos duros, el grado de mineralización y el contenido de flúor, propician la erosión también conocida como corrosión.<sup>1, 2</sup>

### 3.4.2 CARACTERÍSTICAS CLÍNICAS

La severidad de esta lesión fue clasificada por Eccles y Jeukins según el tejido que estuviera afectado:

Clase 1: lesión superficial que solo afecta esmalte.

Clase 2: afecta menos de un tercio de la dentina y es localizada.

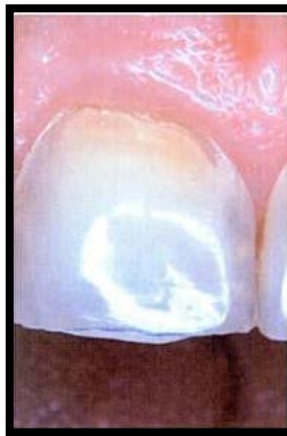Clase 3: también afecta dentina, pero afecta más de un tercio y es generalizada.

Luego Mannerbeg y col la clasificaron según la patogenia en:

Lesión latente: es inactiva, descalcificada, esmalte brillante, bordes gruesos y prominentes.

Lesión manifiesta: presenta bordes delgados en el esmalte, dentina expuesta sin brillo, lisa, amplia y redondeada, progresiva. Su prevalencia es en mujeres de 20 a 30 años.

Generalmente posee características comunes como una superficie defectuosa, suave, de aspecto levemente rugoso y opaco.<sup>2</sup>

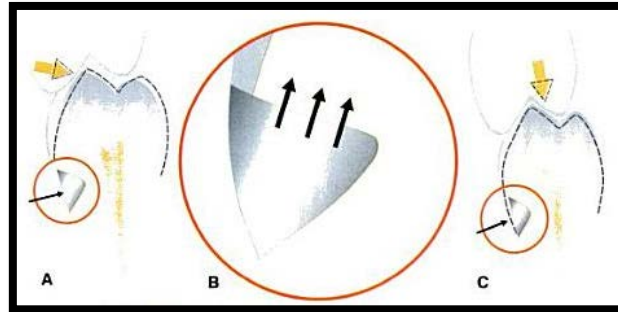


Imag. 13 Fotografía clínica de lesión erosiva en el central superior derecho.<sup>2</sup>

Los hábitos lesivos pueden ser controlados y corregirse los daños que se generaron. Pero un factor importante a considerar es la longevidad dental,

que se puede lograr por medio de la prevención, más la expectativa de vida del hombre. <sup>1</sup>

Para el adecuado tratamiento de estas lesiones es necesario identificar la etiología y controlar los hábitos parafuncionales que la derivaron. Por ello es necesario controlar el estrés que actualmente se vive en la sociedad, ya que favorece la presencia de estas lesiones, por qué se ve debilitada la estructura superficial del diente por las cargas oclusales generadas con la tensión. <sup>2, 3</sup>

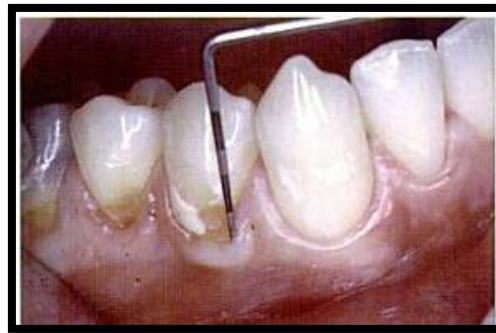

Imag. 14 Esquema de la fuerza oclusal que genera flexión en las estructura dental y su efecto sobre una restauración dental. <sup>2</sup>

#### 4. TRATAMIENTO DE LESIONES CERVICALES NO CARIOSAS

Uno de los factores importantes a considerar para la restauración de estas lesiones, es la adhesión a las paredes, ya que carecen de retención mecánica.

Es por ello que para el tratamiento restaurativo, los materiales más empleados para este propósito, son las resinas fluidas, composites, los ionómeros vítreos convencionales, ionómeros vítreos modificados conocidos como ionorresinas y compómeros.<sup>4</sup>



Imag. 15 Fotografía clínica de lesión cervical no cariosa.<sup>6</sup>

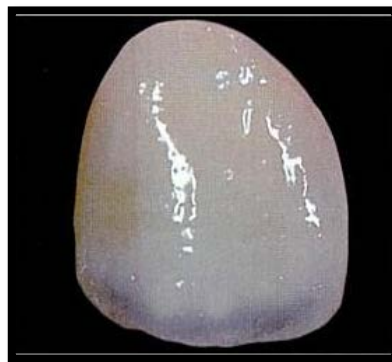Estas lesiones ocasionalmente pueden empezar con una mancha blanca, cuando es detectado este signo en los dientes, se le debe hacer notar al paciente que es necesario mejorar la técnica de cepillado y modificar la dieta, también es importante que se lleven a cabo tratamientos profilácticos con gomas de pulir o cepillos de cerdas suaves más el uso de fluoruros en cualquier presentación. Si se realizan estas acciones es muy posible que se revierta el proceso y no haya pérdida de los tejidos duros dentales.<sup>4,5</sup>



Si no se realizó ningún procedimiento preventivo a tiempo, esta mancha blanca progresa rápidamente a cavidad, y esto genera la pérdida del esmalte y luego de la dentina, lo consiguiente a realizar es el uso de materiales restaurativos, de los cuales hablaremos de ellos en este capítulo.<sup>4,6</sup>

## 4.1 BREVE HISTÓRIA DE LOS MATERIALES DE RESTAURACIÓN

Durante la primera mitad del siglo XX, los materiales que más se empleaban para la restauración de los dientes posteriores, eran la amalgama y el oro, en ocasiones también se ocupaban para los dientes anteriores, y al momento que el paciente sonreía eran visibles estas restauraciones. Conforme pasaron los años y la ciencia fue avanzando, se fueron creando nuevos materiales de restauración, siendo a la segunda mitad del siglo XX que se introdujeron materiales que brindaran mejor estética, retención y larga duración.<sup>5</sup>



Imag. 16 Imagen de carilla de composite.<sup>6</sup>



De los primeros en mencionar el cemento de silicato translúcido, fue Fletcher en 1878, que se usó poco debido a su difícil manejo, inestabilidad en el medio bucal y que presentaba fragilidad marginal. Para el año de 1904 Steimbeck introdujo el esmalte artificial de Ascher, y fue en esa misma época que se empezó a ocupar el cemento de silicato. Se observó que este cemento resultaba irritante para el tejido gingival, por lo que se contraindicó en los casos donde estuviera en contacto con el margen gingival. Para el año de 1940 se desarrolló la resina acrílica. En 1951 se le agregó el 15% de silicato de aluminio, pero este material no fue exitoso debido a que fácilmente se fracturaba. Todavía en la década de los 60's se ocupaba la resina acrílica, hasta que Bowen en 1962 inventó la molécula de Bis-GMA, dando lugar a la era de los composites.<sup>6</sup>

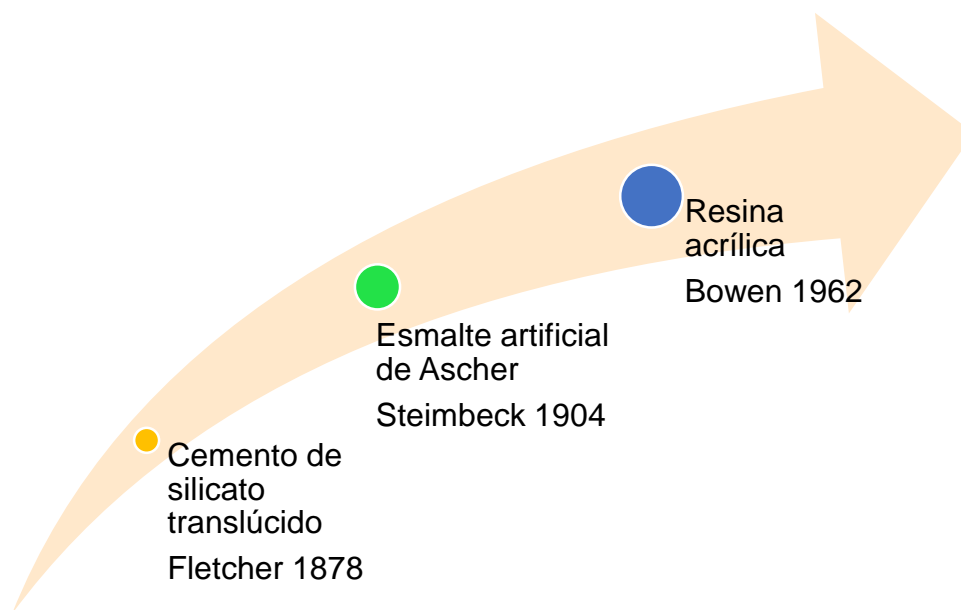


Diagrama de la reseña histórica de los materiales de restauración.



## 4.2 SELECCIÓN DEL MATERIAL DE RESTAURACIÓN

Actualmente los materiales que se emplean para restaurar lesiones del tercio cervical, son estéticos y de aplicación directa, ya que nos brindan la posibilidad de escoger el material más compatible para el paciente según las características del material que se vaya a ocupar. Para restaurar un diente debemos considerar las expectativas que tiene el paciente y también tomar en cuenta si están presentes las siguientes indicaciones:

Que la apariencia este comprometida.

Si la sensibilidad es intratable.

Que la longevidad del diente esté en riesgo.<sup>7</sup>

Hay autores que mencionan, que para considerar que una restauración sea la adecuada, al realizar la inspección intrabucal después de realizado el tratamiento, la presencia de esta debe ser semejante a las condiciones y apariencia que tendría el diente con su sustancia original. Con esto el autor Ricardo L. Macchi, se refiere a dos características deseables que el material debe cumplir, los cuales son: forma anatómica y armonía óptica.<sup>7</sup>

### 4.2.2 CARACTERÍSTICAS DESEABLES

#### *Forma anatómica*

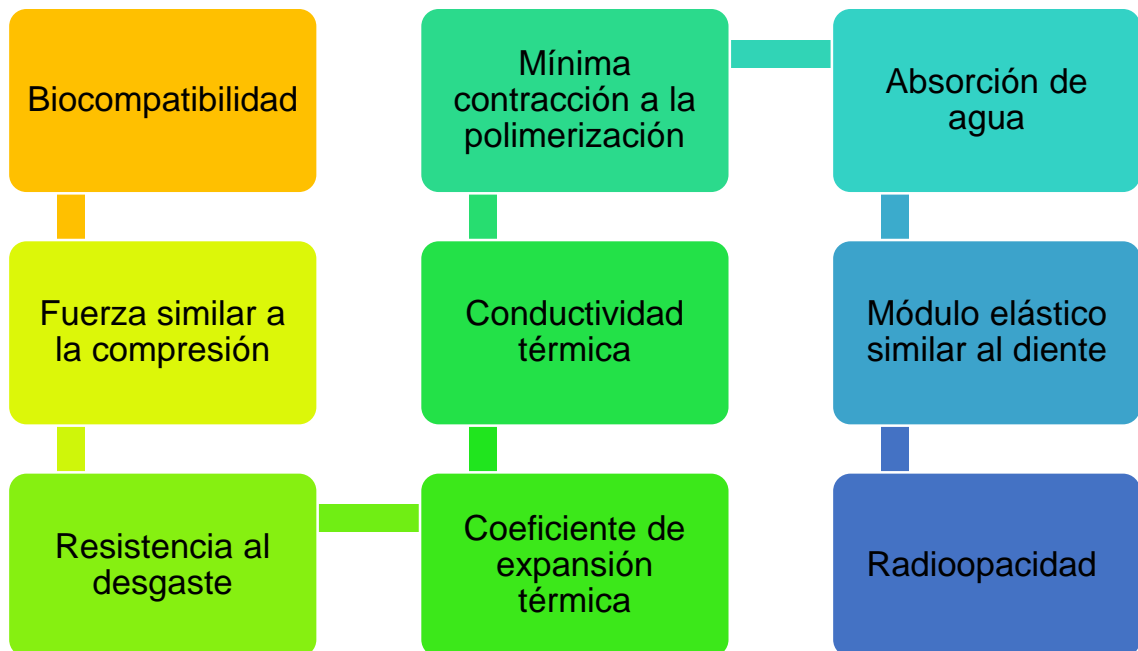Esta característica junto con la armonía óptica van de la mano, ya que para decir que es estético debe haber armonía y forma anatómica. Sin embargo la forma anatómica no solo es verse bonito, además hay que cubrir el aspecto funcional, y esto significa que el diente a tratar debe recuperar su función correspondiente en el sistema estomatognático.<sup>6, 7</sup>



### Armonía óptica

La armonía óptica la da el material de restauración, cómo reacciona ante la luz y si es de forma similar a los tejidos reemplazados. Estas propiedades son atribuidas al color, que a su vez consta de 3 propiedades: matiz (longitud de onda no absorbida), intensidad (cantidad de onda no absorbida) y valor (agregado de blanco o negro a las 2 propiedades anteriores). Además de transmitir adecuadamente la luz, es decir translucidez, también el brillo es importante ya que es la capacidad de reflejar la luz de manera similar al esmalte sano.<sup>6,7</sup>

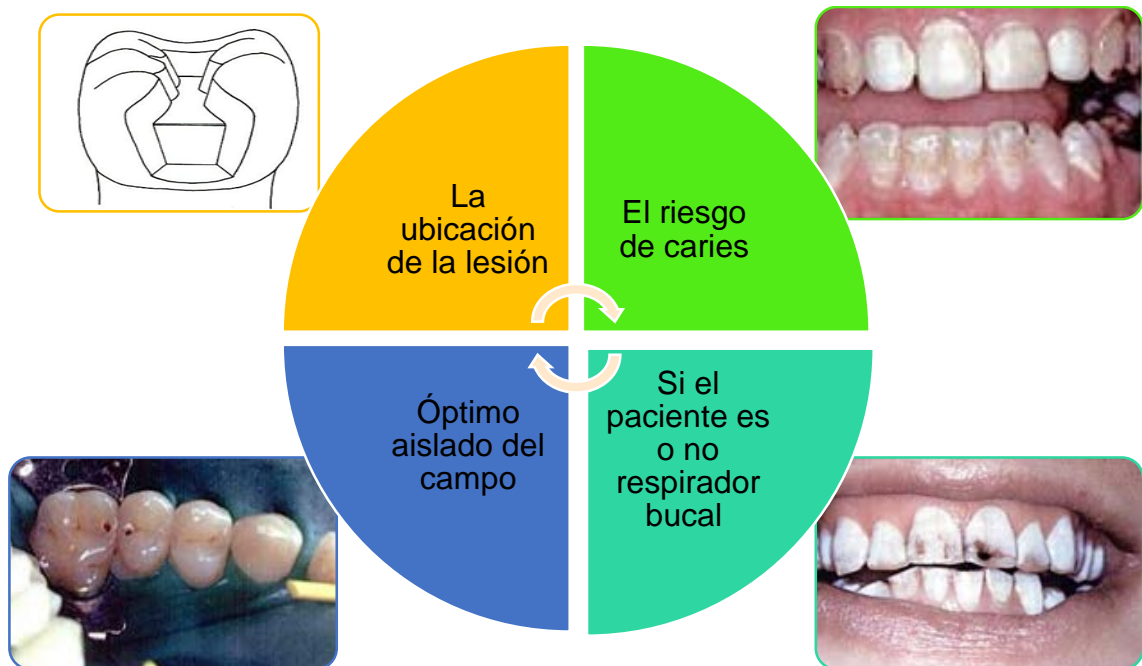Al satisfacer estas características, no podemos olvidar las propiedades físicas, que son de suma importancia, ya que los materiales restaurativos idóneos deben cumplir. Estas propiedades que son:



En base al cumplimiento de estas propiedades podemos hacer una mejor selección conforme las necesidades del caso.<sup>7</sup>

### 4.2.3 CRITERIOS DE SELECCIÓN

Según los autores Jiménez Lozano, manejan 4 criterios que pueden ser de ayuda, para seleccionar el material más óptimo para el caso, y estos son:

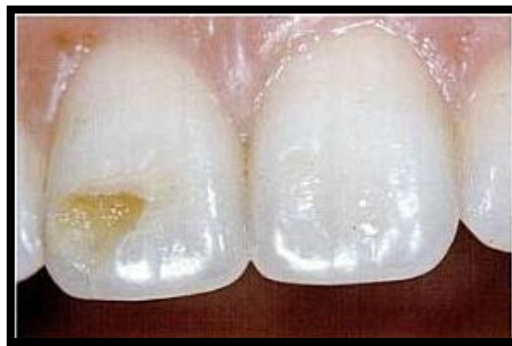

Se debe considerar que al restaurar una lesión cervical, esta debe ser supragingival para prevenir problemas periodontales futuros y facilitar el pulido, impidiendo la retención de placa dentobacteriana en la restauración.<sup>7</sup>

### *Según la ubicación*

Si la lesión se encuentra en o está rodeada por esmalte, el material indicado es: el composite, como alternativa el compómero o el composite fluido.<sup>7, 8</sup>

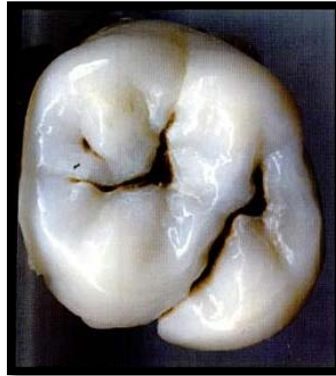Si tiene esmalte en incisal u oclusal y la lesión está en zona gingival en cemento o dentina, el material indicado sería sistema de adhesión de última generación, es decir: ionómeros vítreos convencionales o ionorresinas.<sup>7, 8</sup>



Imag. 17 Fotografía clínica de la lesión en cara vestibular del central. <sup>6</sup>

### *Según el riesgo a caries*

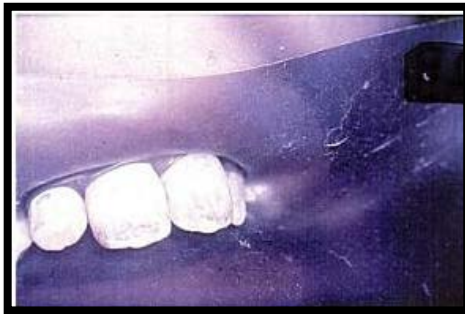En pacientes con alto riesgo a caries el material de primera elección es el ionómero vítreo, por su liberación de flúor durante las primeras 24 horas, y por el sellado marginal que ofrece este material, como alternativa es el compómero.<sup>6, 8</sup>



Imag. 18 Fotografía de la susceptibilidad a caries.<sup>6</sup>

### *Según el aislamiento*

De poderse realizar aislamiento absoluto de manera correcta, se puede usar para restaurar, composites fluidos y adhesivos de última generación como las ionorresinas. De no ser posible aislar, el material indicado para esta situación sería el ionómero vítreo y como alternativa el compómero.<sup>6, 8</sup>



Imag. 19 Fotografía clínica de aislamiento absoluto.<sup>6</sup>



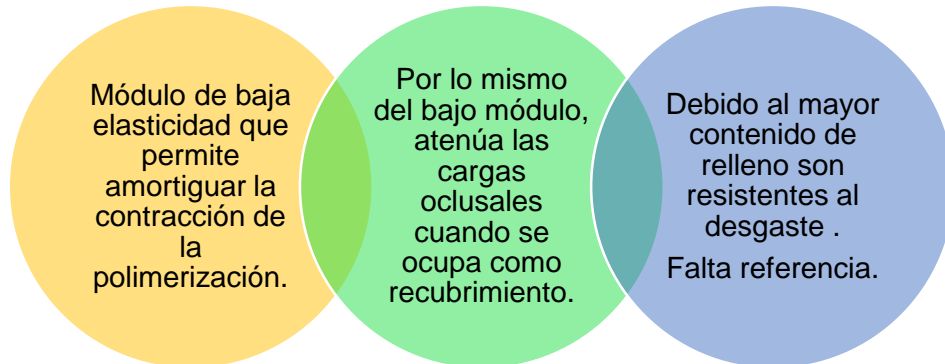
### *Según el paciente*

Con esto nos referimos a pacientes con hábito de respiración bucal, aquí descartamos el uso de ionómero vítreo convencional debido a que estos sufren de pérdida de agua y genera un deterioro en su superficie. De preferencia el material a ocupar sería el compómero. De ser necesario el uso de ionómero vítreo, se recomienda ocupar este como base y posteriormente cubrirlo con composite.<sup>6, 8</sup>

## **4.3 RESINAS FLUIDAS**

Son resinas de baja viscosidad que se polimerizan con luz. Anteriormente el tamaño de las partículas era como los compuestos híbridos, actualmente hay con nanopartícula, y esto permite que se adhieran de mejor manera a las paredes de la cavidad y fluyen con facilidad en las irregularidades microscópicas producidas por las fresas; es ideal para la odontología conservadora. Por su baja viscosidad y su relleno tienen características como estas:<sup>7</sup>





Debido a las características anteriormente descritas, las indicaciones para el uso de este material, son las siguientes:

Sellador de focetas y fisuras.

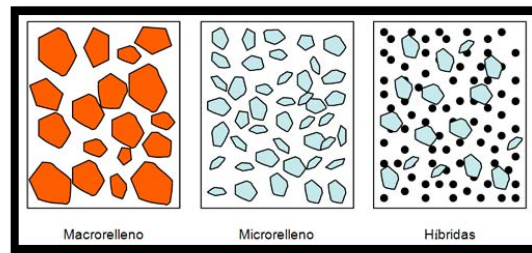
Recubrimiento de cavidades grandes.

Restauración de lesiones no cariosas clase I.

Sin embargo los compuestos fluidos como todos los materiales estéticos, también está en proceso constante de mejoría, ya que presenta dos características que no nos son favorables al momento de restaurar, las cuales serían:

Los compuestos con relleno ligero se contraen del 5 a 7% durante la polimerización.


Los compuestos con relleno híbrido se desgastan con más rapidez y son más débiles.



Imag. 20 Esquema del tipo de partícula de la resina fluida.<sup>24</sup>

#### 4.4 COMPOSITES

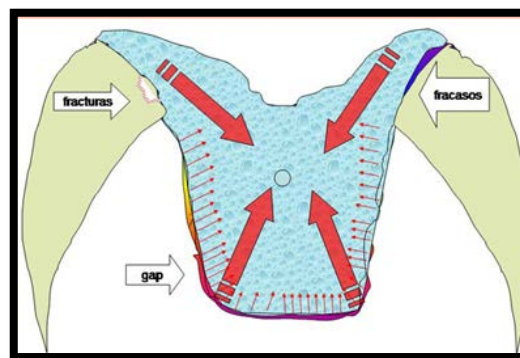
El composite tiene los componentes de un sellador, las partículas cerámicas brindan una elevada rigidez y también disminuye el coeficiente de variación dimensional térmico. Por la composición del líquido, este se ve atraído por la energía superficial del esmalte grabado, permitiendo que penetre en las irregularidades microscópicas causadas por el ácido, que al ser polimerizadas forman prolongaciones sólidas también conocidas como *tags*, ocasionando que la adhesión sea por traba mecánica.<sup>6, 7, 8</sup>



Imag. 21 Microfotografía de un composite microhíbrido se observa la regularidad de las partículas y su consistencia en tamaño.<sup>6</sup>

Las últimas generaciones de este material brindan adhesión micromecánica al esmalte y los sistemas adhesivos a de la dentina. El composite fluido es el material de elección debido a su flexibilidad, y de segunda opción el de micropartículas por su facilidad al pulir.<sup>7,8</sup>

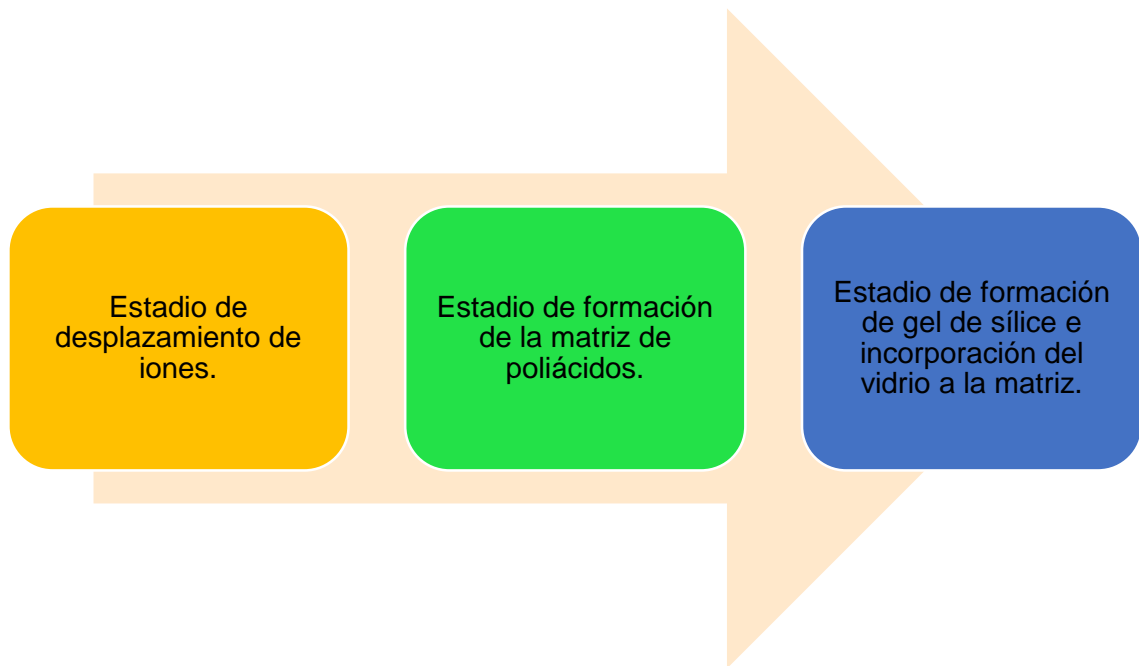
Es importante recordar que los composites de micropartículas son los más satisfactorios estéticamente, pero no son lo más convenientes en zonas de fuerte contacto oclusal debido a su menor módulo elástico determinado por el menor contenido cerámico.<sup>8</sup>



Imag. 22 Esquema de la dirección de compresión de los composites.<sup>25</sup>

#### 4.5 IONÓMEROS VÍTREOS CONVENCIONALES

Los cementos de ionómero de vidrio se caracterizan por su reacción ácido-base, que inicia con la mezcla de polvo y líquido y forma una sal de hidrogel, que actúa a modo de una matriz de unión. Durante el fraguado pasa por tres estadios.<sup>6,8</sup>



### *Estadio de desplazamiento de iones*

Esta etapa inicia al mezclar el polvo con el líquido, la capa externa de las partículas de vidrio del polvo se humedecen con el ácido. El ión de hidrógeno desplaza a los iones calcio y aluminio del polvo, que inicialmente reaccionan con el ion fluoruro, formando fluoruros de calcio y aluminio. Conforme aumenta la acidez el fluoruro de calcio se vuelve más inestable, disociándose y reaccionando con los copolímeros acrílicos para formar complejos más estables, en una reacción exotérmica.<sup>6</sup>

### *Estadio de formación de la matriz de poliácidos*



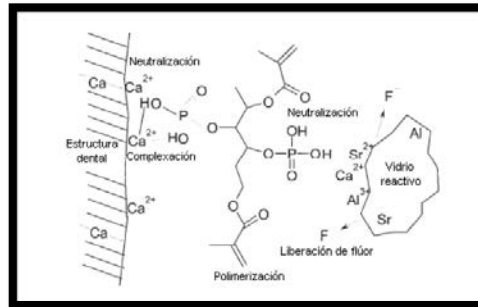
Durante esta fase el calcio está cargado positivamente reacciona con las cadenas de poliácidos, cargadas negativamente para formar uniones cruzadas iónicas de poliacrilato de calcio, reduciendo la movilidad de las cadenas poliméricas acuosas y formando una sal de hidrogel, que actúa como matriz de unión.<sup>6</sup>

*Estadio de formación de gel de sílice e incorporación del vidrio a la matriz*

En esta fase se forma un gel de polisales, es decir una matriz de gel de sílice que aprisiona los vidrios que actúan de relleno. En este punto el cemento se mínimamente soluble a los fluidos bucales y tiene lugar durante las primeras 24 horas. Esta reacción es continua y mejora las propiedades mecánicas del cemento y puede ser durante meses o años.<sup>6</sup>

Debido a estas fases es que el ionómero vítreo permite la unión química con los tejidos dentales, por el proceso dinámico de cambio de iones.<sup>6</sup>

A pesar de las propiedades de este cemento, una de las características limitantes, es respecto a la resistencia mecánica, ya que es menor a la de las resinas compuestas, en cuanto a resistencia a la compresión y a la tracción diametral.<sup>6</sup>



Imag. 23 Esquema que ejemplifica la adhesión del ionómero de vidrio a las estructuras del diente.<sup>26</sup>

#### 4.6 IONÓMEROS VITREOS MODIFICADOS (IONORRESINAS)

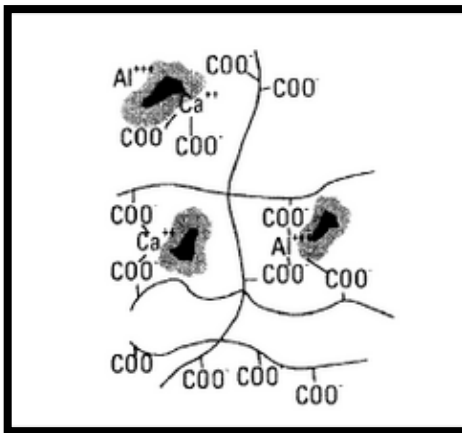
Son ionómeros de vidrio que le agregaron una proporción de resina polimerizable por luz, mejorando sus cualidades mecánicas. Este material se introdujo al mercado con el objetivo para usarlo como medio cementante o de fijación en restauraciones fijas, ya que los ionómeros vítreos convencionales tienen inconvenientes tales como: tiempo prolongado de endurecimiento, alta solubilidad y tendencia a la hipersensibilidad durante la manipulación transoperatoria y/o posoperatoria.<sup>6,9</sup>

Las características de este material son las mismas que el ionómero vítreo convencional, es decir, liberación de flúor, son adhesivos, y ayuda a sellar los conductos dentinarios, reduciendo sustancialmente la hipersensibilidad posoperatoria y la alta solubilidad del material.<sup>9</sup>

Tiene varios usos clínicos entre ellos, restauraciones de clase V, reconstrucción de muñones, o coronas dentarias destruidas, para

rellenos o bases cavitarias, e incluso material de restauración intermedia.<sup>8,9</sup>

La ventaja importante de este material con respecto a los convencionales, es su resistencia a la absorción y pérdida de agua. También se ha observado que el cemento endurecido se flexiona y absorbe las fuerzas sin fracturarse y retorna a la forma inicial.<sup>8,9</sup>



Imag. 24 Esquema de la estructura del cemento ionómero de vidrio.<sup>26</sup>

#### 4.7 COMPÓMEROS

Estos son modificados con poliácidos, y fueron propuestos como híbridos de ionómero vítreo y composites, obteniendo las ventajas de ambos materiales. Este nombre se emplea para clasificar una resina compuesta o composite, que al ser polimerizado tiene las características igual que un ionómero vítreo es decir produce una reacción ácido-base. Es importante recalcar que los compómeros son

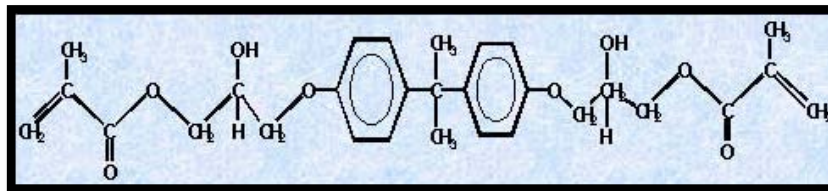
resinas reforzadas o composite con propiedades similares al ionómero, es por ello que para restaurar lesiones del tercio cervical, este es el material de primera elección, debido a las siguientes propiedades físicas:

Menor contracción al polimerizar.

Excelente estética.

Módulo de elasticidad similar al diente.<sup>6,7</sup>

A pesar de la fuerza ejercidas a la pieza dentaria los composites, mantiene su posición y su adhesión tanto al perímetro como a la superficie interna.<sup>6</sup>



Imag. 25 Esquema de la molécula de Bis-GMA.<sup>26</sup>

La reacción de asentamientos de este material ocurre en dos fases. La primera fase es activada por la luz, como las resinas compuestas, y se forma una red de resina que rodea el relleno, haciendo que el material endurezca dentro de la preparación. La segunda fase es más lenta, y es como la reacción ácido base, solo que esta se atrasa un mes posterior a la colocación. La adhesión de este material a la estructura dentaria no es como el ionómero vítreo que es por medio del





intercambio de iones. Por eso mismo está indicado el grabado con ácido fosfórico y el uso de primer o adhesivo. Con ello reducimos la posibilidad de lixiviación de fluoruro.<sup>6,8</sup>

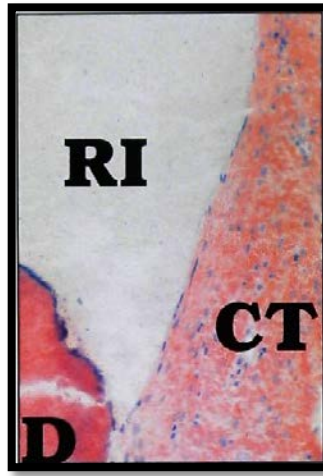
Reciente investigaciones indican que tiene adaptación al margen cervical parecido a la resina, por lo que lo convierte en el material indicado para restaurar cavidades clase III y principalmente clase V.<sup>6</sup>



## **5. TRATAMIENTO DE LESIÓN CERVICAL NO CARIOSA CON IONOMERO DE VIDRIO MODIFICADO CON RESINA EN COBERTURA RADICULAR DE RECESIÓN GINGIVAL**

De los primeros autores en reportar sobre la adhesión que se genera entre el injerto de tejido conectivo subepitelial y el ionómero de vidrio modificado con resina, fue el doctor Dragoo en 1997, realizó pruebas en 50 piezas dentales en 25 pacientes, y posteriormente en ese mismo artículo incluyó 6 casos, en el artículo explica que fueron tratados por fractura de la raíz, por caries a nivel radicular, perforaciones, caries radicular y lesiones cervicales no cariosas, llevo a cabo un análisis visual a la semana posterior de la cirugía, posteriormente al mes, a los 2 meses, y así hasta llegar al 1 año o a los 3 años; en el transcurso realizó sondeo y estudios histológicos donde ocupo como medio de contraste ocupo hematoxina y eosina, azul de toluidina y MIBS; con esto concluyo que si se lograba adhesión entre el injerto de tejido conectivo y el ionómero modificado, la mayoría de los pacientes presentaban signos mínimos de inflamación del surco gingival, los signos que se llegaron a presentar fueron sangrado al sondeo y enrojecimiento de la zona, pero estas características desaparecían conforme transcurría el tiempo.<sup>20</sup>

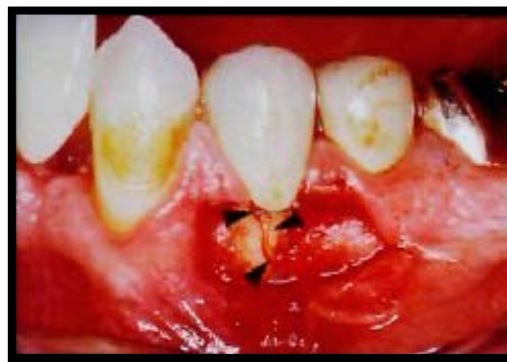El autor maneja diversas teorías respecto a la adhesión que se generó entre el injerto conectivo y la iono-resina, mencionaba que la capacidad del ionómero al liberar fluoruro podía lograr un escudo impidiendo que la composición de las bacterias afectará el medio interno de la raíz, ya que se veía impedido el metabolismo de los carbohidratos. Y la segunda teoría que maneja es que la iono-resina actuaba como sellador impidiendo el paso de las bacterias a la raíz del diente y las estructuras aledañas a la restauración.<sup>20</sup>



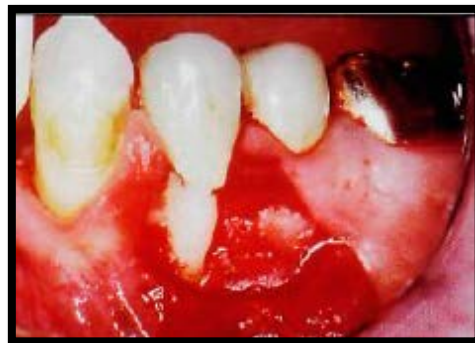Imag. 35 Corte histológico de los fibroblastos y el tejido conectivo a un lado de la restauración de ionómero modificado con resina en la dentina del diente con perforación de la raíz, sin presencia de células inflamatorias.<sup>20</sup>

Otro de los autores que afirma se genera adhesión entre la iono-resina y el tejido conectivo, es el doctor Harris, él trabajó un premolar con fractura vertical en la raíz, el paciente fue remitido por el cirujano dentista general para que le realizaran el procedimiento de cobertura radicular, el paciente era candidato para la cirugía puesto que no era fumador y se encontraba en buen estado de salud; procedieron a realizarle la cobertura radicular, al momento que levantaron el colgajo se percataron de la fractura vertical en la cara bucal del primer premolar inferior izquierdo, lo cual ocasionó que se modificara el plan de tratamiento que habían seleccionado; le plantearon diversos tratamientos al paciente, desde realizar la extracción del premolar hasta dejarlo sin tratamiento y ver como reaccionaba. El paciente optó por intentar sellar la fractura y posteriormente restaurarlo; los resultados que se obtuvieron al sellar la fractura fueron clínicamente favorables, ya que no

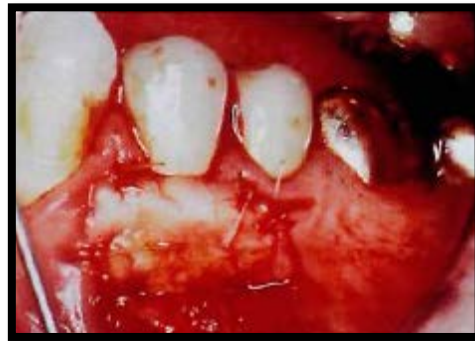había presente signos de inflamación, no hubo movilidad, y se obtuvo cobertura total de la dehiscencia, de la raíz y el premolar permaneció asintomático durante y posterior al tratamiento. Harris menciona que clínicamente hubo una ganancia al realizar el tratamiento multidisciplinario, pero que histológicamente no se podía comprobar si se había generado o no adhesión entre el material restaurador y el injerto de tejido conectivo.<sup>21</sup>



Imag. 36 Fotografía clínica de la fractura vertical en la cara vestibular del primer premolar inferior izquierdo.<sup>21</sup>



Imag. 37 Fotografía clínica de la colocación del ionómero de vidrio modificado con resina sobre la fractura vestibular.<sup>21</sup>



Imag. 38 Fotografía clínica del reposicionamiento del injerto de tejido conectivo subepitelial para realizar la cobertura radicular.<sup>21</sup>

Últimos estudios muestran que cada vez hay más pacientes que presentan lesiones cervicales no cariosas y que los dientes afectados se encuentran relacionadas a recesiones gingivales.

En un estudio el Dr. Pedrine y colaboradores, hicieron una evaluación en 34 pacientes que presentaban recesión gingival y lesiones cervicales no cariosas, el rango de edad era entre los 19 a los 55 años, los participantes habían sido remitidos a tratamiento de periodoncia en base a los motivos, que eran hipersensibilidad y/o por estética. Los criterios de selección fueron: 1) Clase I de Miller, clase I asociada a la lesión cervical no cariosa de 1 a 2 mm de profundidad de la lesión, en caninos y premolares superiores, 2) no fumadores, 3) sanos sistémica y periodontalmente, 4) sin contraindicaciones para cirugía periodontal, 5) que no usaron medicamentos que interfirieran con la salud y regeneración del periodonto, 6) profundidad de bolsa menor a 3mm, 7) dientes viables que no tuvieran restauración de la zona cervical y sin interferencia oclusal a tratar, 8) que no tuvieran cirugías periodontales previas en la zona. Ambos grupos fueron sometidos a 30 días de fase I, que



implicaba control de personal de placa y eliminación de cálculo, posterior a la terapia inicial se les hizo sondeo periodontal, donde midieron la profundidad de bolsa y el nivel de recesión gingival. Fueron tratados con cirugía periodontal, en específico con injerto de tejido conectivo y de ser necesario un desbridamiento por colgajo para acondicionar la raíz del diente para recibir el injerto de tejido conectivo el cual fue tomado de paladar; y respecto a las lesiones cervicales no cariosas fueron tratadas con ionómero de vidrio modificado con resina siguiendo las indicaciones del fabricante. Los resultados de este estudio arrojaron que el grupo tratado solo con injerto de tejido conectivo, y el grupo tratado con injerto de tejido conectivo más ionómero de vidrio modificado, no mostraron ningún cambio negativo en el estudio microbiológico, donde la composición bioquímica del surco gingival no tuvo cambio alguno.<sup>11</sup>

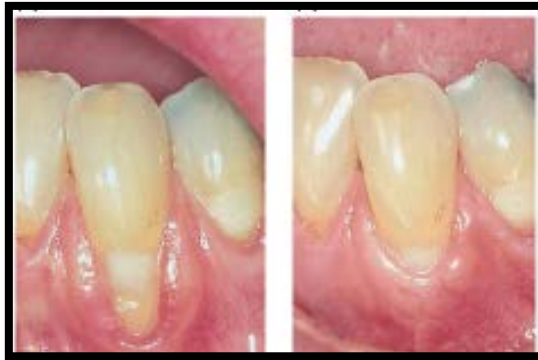Posteriormente el Dr. Pedrine y colaboradores realizaron otro estudio con 2 años de seguimiento, en la misma línea de investigación; evaluaron a 40 pacientes de los cuales solo 36 continuaron durante los 2 años, el rango de edad era entre los 19 a los 71 años, los participantes habían sido remitidos a la clínica de Piracicaba de la Universidad de Campinas Brasil. Los criterios de selección eran. 1) Clase I de Miller, clase I asociada a la lesión cervical no cariosa de 1 a 2 mm de profundidad de la lesión, en caninos y premolares superiores, 2) no fumadores, 3) sanos sistémica y periodontalmente, 4) sin contraindicaciones para cirugía periodontal, 5) que no usaron medicamentos que interfirieran con la salud y regeneración del periodonto, 6) profundidad de bolsa menor a 3mm, 7) dientes viables que no tuvieran restauración de la zona cervical y sin interferencia oclusal a tratar, 8) que no tuvieran cirugías periodontales previas en la zona. Se manejaron dos grupos, el primer grupo se le dio tratamiento simplemente con cirugía periodontal, es decir con injerto



de tejido conectivo, el segundo grupo fue tratado con injerto de tejido conectivo más ionómero de vidrio modificado con resina. Los resultados a los 6 meses fue que ambos grupos no presentaban diferencia significativa mutua, pero la cobertura radicular en base a los resultados iniciales fue que en ambos grupos mostraron una diferencia muy significativa ya que la cobertura fue casi total, posteriormente se realizaron 2 evaluaciones más, al año y a los 2 años del tratamiento, donde no hubo cambios significativos entre ambos grupos. Los autores concluyen que el uso de ionómero de vidrio modificado no genera ningún cambio negativo estadísticamente significativo, sin embargo no se puede generalizar esta respuesta para todos los pacientes ya que es necesario hacer un seguimiento periódico ante estos tratamientos, y también esto incluye un análisis estadístico muy minuciosa para poder detectar cualquier cambio por mínimo que sea.<sup>12</sup>

## 6. RECESIÓN GINGIVAL

Clínicamente la recesión gingival es definida como el cambio apical de la encía con respecto a la unión cemento esmalte, generando exposición en la superficie radicular. Para poder comprender que es la recesión gingival, primero se debe ubicar la posición real y la posición aparente de la encía. La posición real es el nivel de inserción del epitelio en el diente, y la posición aparente es el nivel de la cresta del margen gingival.<sup>9, 10</sup>



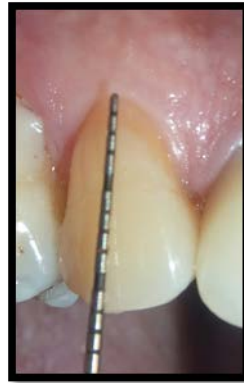
Imag. 26 Fotografía clínica de la recesión del canino inferior, la cual dificulta la limpieza del paciente, por tal motivo se realizó cirugía para cobertura radicular.<sup>10</sup>

Para clasificar el grado y la gravedad, se medirá la ubicación de la posición real de la encía y no la posición aparente. Al hablar de recesión gingival describimos la ubicación de la encía y no su estado. Comúnmente puede localizarse en un diente, en un grupo o estar generalizado en toda la boca; la mayoría de las veces afecta en dientes unirradiculares y pocas ocasiones en multirradiculares.<sup>10</sup>

La prevalencia es en hombres de 50 años, este hecho hizo que los investigadores supongan que la recesión gingival es un proceso fisiológico



relacionado al envejecimiento, pero no se han mostrado pruebas científicas significativas que puntalicen que la recesión gingival es un proceso fisiológico aunado al envejecimiento.<sup>10</sup>



Imag. 27 Fotografía clínica de recesión gingival.<sup>10</sup>

## 6.1 CLASIFICACIÓN DE MILLER

En la década de los 60's Sullivan y Atkins propusieron una clasificación de acuerdo a la morfología, la cual era:

superficial-estrecha.

superficial-ancha.

profunda-estrecha.

profunda-ancha.<sup>11</sup>

Solo que esta clasificación únicamente permitía mejorar la comprensión de la lesión, más no le daba al operador la certeza del resultado quirúrgico.<sup>11</sup>

Para predecir y obtener una cobertura radicular, es necesario saber la etapa y el estado en el que se encuentra la recesión gingival, y así poder elegir la



técnica adecuada para la cobertura. Por tal motivo Miller en 1985 propuso una clasificación, la cual brinda la capacidad de predicción pre quirúrgica para la cobertura radicular, dicha clasificación es:<sup>9,10</sup>





*Clase I.* La recesión del tejido marginal no se extiende a la unión mucogingival. No hay pérdida ósea ni de tejido blando en el área interdental. Este tipo de recesión puede ser estrecha o ancha.

*Clase II.* La recesión del tejido marginal se extiende hasta la unión mucogingival o más allá. No hay pérdida ósea o de tejido blando en el área interdental. Este tipo de recesión se puede subclasificar en ancha o estrecha.

*Clase III.* La recesión del tejido marginal se extiende hasta la unión mucogingival o más allá. Hay pérdida ósea y de tejido blando interdental o mala posición dental.

*Clase IV.* La recesión del tejido marginal se extiende hasta la unión mucogingival o más allá. Hay pérdida ósea y de tejido blando interdental o una mala posición dental grave.

**Tabla 2.1** Clasificación de la recesión gingival (Miller, 1985)

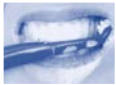<b>Clase I</b>	<p>Recesión que no supera la línea mucogingival. Sin pérdida de tejido periodontal.</p> <p><b>Figura 2.3A</b> Recesión gingival Clase I de Miller.</p>	
<b>Clase II</b>	<p>La recesión gingival que alcanza o rebasa la línea mucogingival y sin pérdida periodontal en el área interdental.</p> <p><b>Figura 2.3B</b> Recesión gingival Clase II de Miller.</p>	
<b>Clase III</b>	<p>La recesión gingival que se extiende más allá de la línea mucogingival y con pérdida de hueso interdental.</p> <p><b>Figura 2.3C</b> Recesión gingival Clase III de Miller.</p>	
<b>Clase IV</b>	<p>La recesión gingival que se extiende hasta o más allá de la línea mucogingival y que presenta pérdida de tejido óseo y gingival en el espacio interdental que compromete al diente vecino.</p> <p><b>Figura 2.3D</b> Recesión gingival Clase IV de Miller.</p>	

Imag. 28 Clasificación de la recesión gingival de Miller.<sup>28</sup>

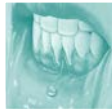El pronóstico para la clase I y II es muy favorable, para la clase III solo se puede obtener una cobertura parcial, y para la clase IV es desfavorable con las técnicas actuales.<sup>10</sup>

## 6.2 ETIOLOGÍA

Diversos factores se han detectado en el origen de las recesiones gingivales, siendo en su mayoría locales como lo son:

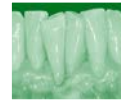

- El traumatismo o por cepillado dental.



Lesiones traumáticas

- Piercings en boca.



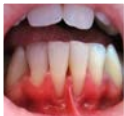Mal posición dental

- Por el ángulo que se genera entre la raíz, el hueso y la curvatura mesiodistal de la superficie dental.

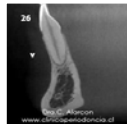

Cálculo y placa dentobacteriana

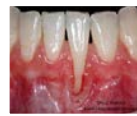- Por el acumulo de cálculo subgingival generando una pérdida en la inserción de la encía.



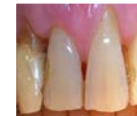- Inserciones musculares altas o tracción de los frenillos.



- Espesor de la cortical ósea vestibular.



- Espesor y cantidad de encía insertada.



- Relacionado a procedimientos restaurativos y periodontales iatrogénicos.

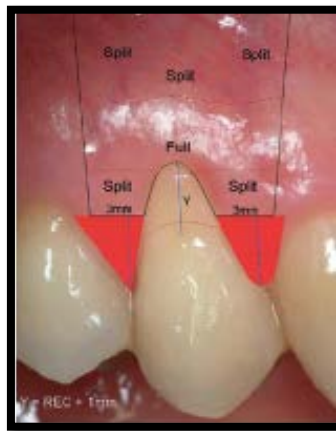

Anteriormente se ha propuesto que el trauma por oclusión puede ser causante de la migración del tejido marginal, pero no se han mostrado resultados científicos del mecanismo de acción.<sup>11</sup>

Actualmente el artículo escrito por *Pedrine et al* menciona que el 50% de los casos de recesión gingival se asocia con lesiones cervicales no cariosas, ya que comúnmente se observa que en el diente donde se presenta LCNC también hay migración apical de la encía.<sup>1</sup>

## 7. TÉCNICAS PARA COBERTURA RADICULAR

La terapia mucogingival es una designación que se ocupa para describir el tratamiento quirúrgico y no quirúrgico para la corrección de los defectos en la morfología, posición y cantidad de tejido blando y de sostén del hueso subyacente a los dientes e implantes.<sup>10</sup>



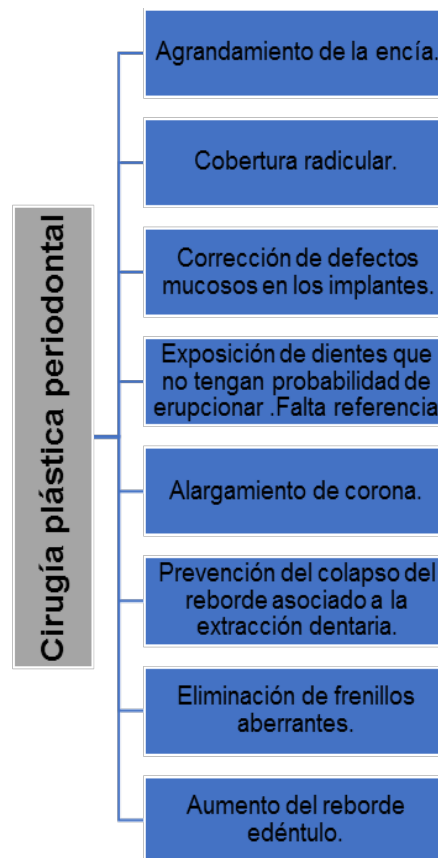
Imag. 29 Fotografía clínica del tipo de técnica a ocupar para la cobertura radicular del primer premolar superior derecho.<sup>10</sup>

En 1957 Friedman propuso el término de *cirugía mucogingival*, que lo definió como los procedimientos quirúrgicos destinados a preservar la encía, eliminar frenillos o inserciones musculares aberrantes y aumentar la profundidad del vestíbulo. Sin embargo como este término no solo fue ocupado para los procedimientos que conllevaban las técnicas para aumentar la anchura de la encía o corregir determinados defectos de tejidos blandos, sino que también se incluye en este grupo los procedimientos empleados para la eliminación de la bolsa. Por tal



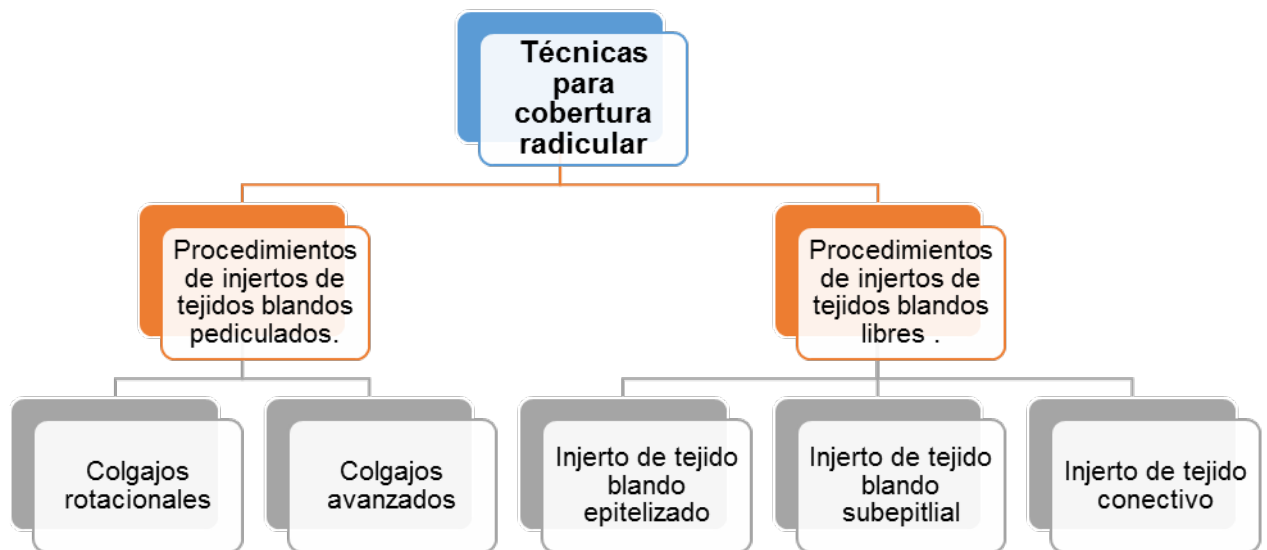
motivo el *Glosario de Términos Periodontales* (1992), se define la cirugía mucogingival, como un procedimiento quirúrgico plástico, con la finalidad de corregir defectos de la morfología, posición y aumento de la encía que circunda los dientes.<sup>9,11</sup>

Para 1993 Miller afirmó que la denominación de *cirugía plástica periodontal* era más indicada, ya que se refiere a los procedimientos quirúrgicos realizados para prevenir o corregir defectos anatómicos, evolutivos, traumáticos y patológicos de la encía, mucosa alveolar o hueso. Entre estos procedimientos de cirugía plástica periodontal se encuentran<sup>9,14</sup>:



De los procedimientos anteriormente enlistados la cobertura radicular es la técnica que describiré el cual será indicado principalmente por cuestiones estéticas, hipersensibilidad dental y el manejo de lesiones cervicales no cariosas superficiales y abrasiones cervicales. También se indica para modificar la topografía del tejido blando marginal con el fin de facilitar el control de placa.<sup>14</sup>

Los procedimientos empleados para el tratamiento de recesiones gingivales se clasifican en:



Los injertos pediculados se agrupan según la dirección de transferencia, en:

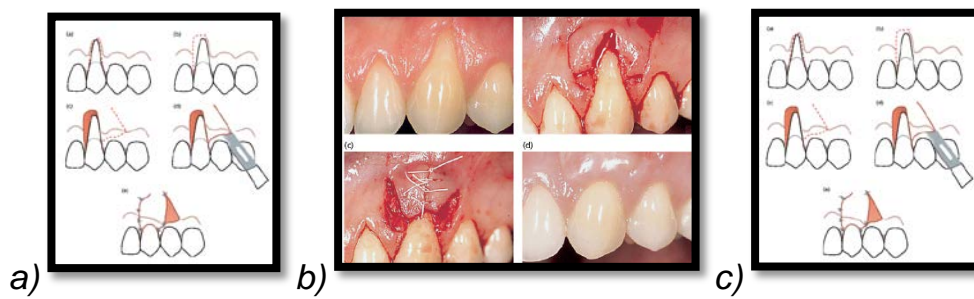


Colgajos rotacionales

Colgajo deslizando lateral.

Colgajo de doble papila.

Colgajo rotado oblicuo.

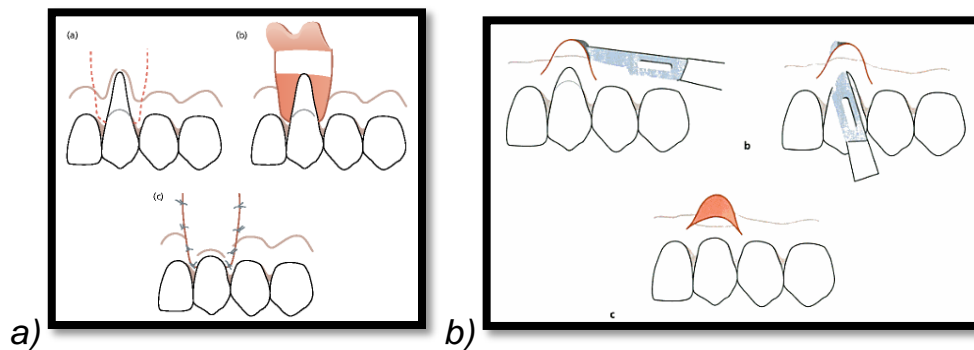


Imag. 30 a) Esquema de colgajo deslizando lateral. b) Fotografía de colgajo de doble papila.  
c) Esquema de colgajo rotado oblicuo.<sup>10</sup>

Colgajos avanzados

Colgajo de reubicación coronaria.

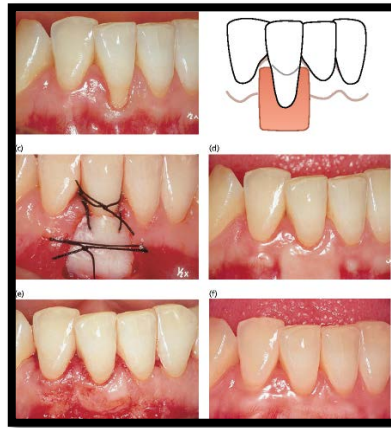
Colgajo de reubicación coronaria semilunar.<sup>14</sup>



Imag. 31 a) Esquema de colgajo de reubicación coronaria. b) Esquema de colgajo de reubicación coronaria semilunar.<sup>10</sup>

A este grupo de injertos de tejido blando pediculado, también se puede incluir los procedimientos de regeneración tisular guiada.<sup>14</sup>

El injerto de tejido blando libre autógeno puede realizarse como injerto de tejido epitelizado o como injerto conectivo subepitelial, habitualmente ambos se toman de la mucosa masticatoria del paladar. Para determinar el tipo de tratamiento se deben tomar en cuenta diversos factores como la profundidad y la anchura de la recesión, la disponibilidad del tejido donante, la presencia de inserciones musculares y la estética.<sup>14</sup>

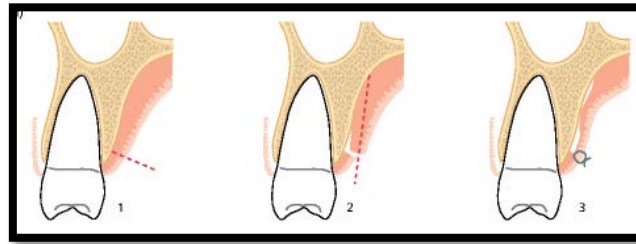


Imag. 32 Fotografía clínica del injerto de tejido blando libre autógeno.<sup>10</sup>

Antes de realizar el tratamiento de cobertura radicular, es necesario liberar de placa dentobacteriana la parte expuesta de la raíz. En estos casos es necesario realizar un raspado y alisado radicular donde la prominencia radicular reducida sería beneficiosa para la supervivencia del injerto, o la regeneración tisular o se diagnostica una lesión cariosa extensa.<sup>14</sup>

## 7.1 INJERTO DE TEJIDO CONECTIVO SUBEPITELIAL

Este procedimiento está indicado para defectos múltiples y amplios, en procedimientos donde se pretende obtener recubrimiento radicular, donde hay buena profundidad de vestíbulo y grosor gingival, esto con el fin de permitir el levantamiento del colgajo de espesor dividido.<sup>14</sup>

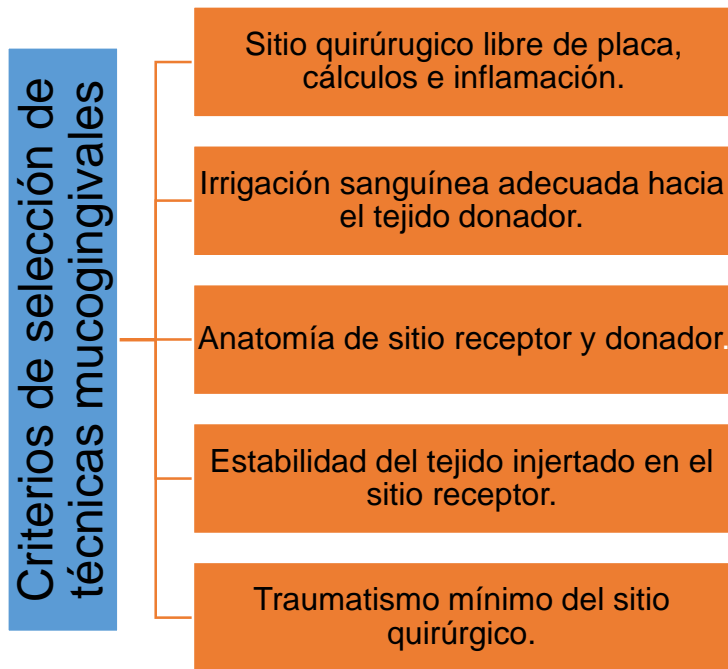


Imag. 33 Esquema de la incisión para la toma de injerto de tejido conectivo.<sup>10</sup>

El primero en reportar el uso de tejido conectivo para recubrimiento radicular fue Raetzke 1985, donde describió que hubo un éxito del 42% en cobertura total de 5 sitios, y un éxito del 60 al 80% de cobertura parcial en los 7 sitios restantes. Otros en reportar las ventajas de esta técnica fueron, Langer y Langer, donde describían que el injerto tenía un color más regular del tejido gingival y mayor predictibilidad en recubrimiento radicular. Posteriormente Nelson reporta sobre un colgajo de doble papila sumado con el injerto de tejido conectivo para el tratamiento de recesiones gingivales.<sup>15</sup>

### 7.1.1 INDICACIONES Y CONTRAINDICACIONES

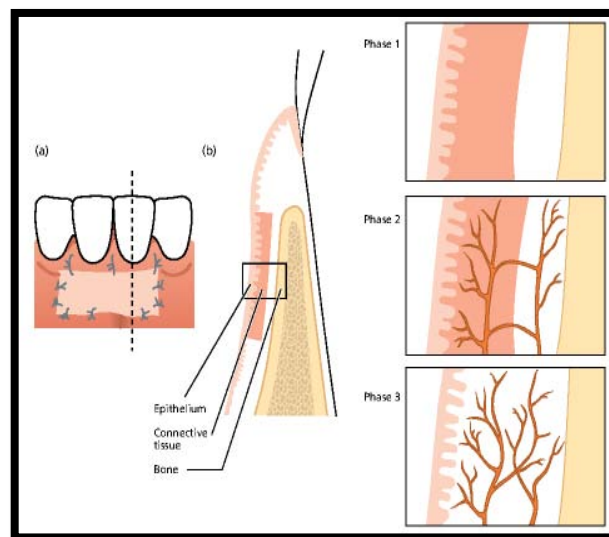
Este injerto está indicado para múltiples recesiones gingivales.<sup>14</sup>



La literatura ha comprobado que el procedimiento más predecible de cobertura radicular es el uso de injerto de tejido conectivo, combinado con colgajo de espesor parcial.<sup>14</sup>

El éxito del injerto va a depender de la supervivencia del tejido conectivo. Al principio el injerto se mantiene por medio de la difusión de líquido del lecho huésped, de la encía adyacente y la mucosa alveolar. Este líquido es un trasudado de vasos huéspedes que nutren e hidratan lo esencial para la permanencia de los tejidos trasplantados. Al segundo o tercer día comienza la revascularización del injerto. Los capilares del lecho receptor proliferan en el injerto para formar una red de nuevos capilares y se anastomosan con los vasos preexistentes. El epitelio se degenera y esfacela, debido a que hay necrosis total de algunas zonas. Posteriormente se reemplaza con nuevo

epitelio desde los bordes del sitio receptor. Al cuarto día se genera una delgada capa de nuevo epitelio y se desarrollan proyecciones epiteliales al séptimo día. Se produce una acumulación de la circulación plasmática que produce ablandamiento y tumefacción del injerto, que se reduce con los nuevos vasos sanguíneos que remueven el edema del sitio receptor. De ahí el nuevo epitelio crea una superficie delgada y gris como un velo que va desarrollando características conforme madura el epitelio. La integración total del injerto se da en el día 17.<sup>14</sup>



Imag. 34 Esquema de cicatrización de un injerto de tejido conectivo.<sup>10</sup>

Diversos estudios clínicos que han comparado los resultados del tratamiento entre ambas modalidades de injerto de tejidos blandos libres, demostraron que el injerto de tejido conectivo subepitelial origina una mejor cobertura radicular en comparación con el injerto gingival libre.



## **7.1.2 TIPO DE UNIÓN ENTRE EL INJERTO Y EL IONÓMERO VÍTREO MODIFICADO (IONORRESINAS)**

En el artículo descrito por Doris Proaño realizó una revisión donde compararon las cualidades entre dos materiales los cuales fueron el ionómero de vidrio modificado con resina y el MTA. Analizaron su uso en cirugía, en endodoncia y la actividad bacteriana de cada uno.<sup>23</sup>

Estudiaron el uso en cirugía de los ionómeros convencionales, encontraron un estudio realizado por Salat et al en 1998, donde reportaron el uso de ionómero convencional y otros materiales en defectos mandibulares en ratas, los ocuparon como material de relleno, los resultados arrojados dieron que los vidrios bioactivos son rellenos óseos compuestos de  $\text{CaO}$ ,  $\text{Na}_2\text{O}$ ,  $\text{SiO}_2$ ,  $\text{P}_2\text{O}_5$ , los que se unen al hueso al desarrollar una capa de hidroxiapatita carbonatada. En realidad los vidrios bioactivos al ser expuestos forman una nueva capa: de gel silicio, y otra rica en fósforo y calcio (apatita) que promueve la absorción y concentración de proteínas utilizadas por los osteoblastos para formar la matriz extracelular mineralizada.<sup>23</sup>

Un año antes Dragoo reporto que puede darse la oportunidad de reinserción del periodonto y prevenirse el daño periodontal.<sup>23</sup>



## 8. CASO CLÍNICO

### Historia Clínica

Georgina Zavala Cerna

Paciente Femenino de 63 años de edad

### Datos Patológicos Personales:

Diabética controlada

Hipertensa controlada

### Motivo de la consulta:

“Ver las encías antes de los implantes dentales”.





## Periodontograma:

SUPERIOR																
	1.8	1.7	1.6	1.5	1.4	1.3	1.2	1.1	2.1	2.2	2.3	2.4	2.5	2.6	2.7	2.8
Implante																
Movilidad	0	0		0	0	0	0	0	0	0	0	0	0	0	0	0
Pronóstico individual																
Furca																
Sangrado / Supuración																
Placa																
Anchura encía																
Margen gingival	0 0 0	0 0 0		0 0 0	0 0 0	0 0 0	0 0 0	0 0 0	0 0 0	0 0 0	0 0 0	0 0 0	0 0 0	0 0 0	0 0 0	0 0 0
Profundidad de sondaje	1 2 2	1 2 2		1 2 1	2 2 2	2 2 1	2 1 2	1 3 2	1 2 2	2 1 2	2 2 2	2 2 2	2 1 2	2 1 2	2 2 2	2 3 6
Vestibular																
Palatino																
Profundidad de sondaje	4 4 3	2 2 3		2 2 2	3 1 2	4 3 3	3 3 2	3 3 3	3 2 2	1 2 2	2 2 3	2 2 2	2 2 3	4 4 6	4 4 6	6 5 3
Margen gingival	0 0 0	0 0 0		0 0 0	0 0 0	0 0 0	0 0 0	0 0 0	0 0 0	0 0 0	0 0 0	0 0 0	0 0 0	0 0 0	0 0 0	0 0 0
Placa																
Sangrado / Supuración																
Furca																
Nota																
INFERIOR																
Nota																
Furca																
Sangrado / Supuración																
Placa																
Margen gingival	0 0 0	0 0 0	0 0 0	0 0 0	0 0 0	0 0 0	0 0 0	0 0 0	0 0 0	0 0 0	0 0 0	0 0 0	0 0 0	0 0 0	0 0 0	0 0 0
Profundidad de sondaje	3 3 4	3 3 8	8 2 4	3 2 3	1 2 2	1 1 1	1 1 2	2 1 2	1 2 2	3 2 2	1 2 3	3 1 2	3 3 1			
Lingual																
Vestibular																
Profundidad de sondaje	3 3 4	1 2 3	1 1 1	1 1 1	1 1 1	1 1 1	1 1 1	1 1 1	1 1 1	1 1 1	2 2 1	2 1 1	1 2 1			
Margen gingival	0 0 0	0 0 0	0 0 0	0 0 0	0 0 0	0 0 0	0 0 0	0 0 0	0 0 0	0 0 0	0 0 0	0 0 0	0 0 0			
Anchura encía																
Placa																
Sangrado / Supuración																
Furca																
Pronóstico individual																
Movilidad	0	0	0	0	0	0	0	0	0	0	0	0	0	0	0	0
Implante																
	4.8	4.7	4.6	4.5	4.4	4.3	4.2	4.1	3.1	3.2	3.3	3.4	3.5	3.6	3.7	3.8

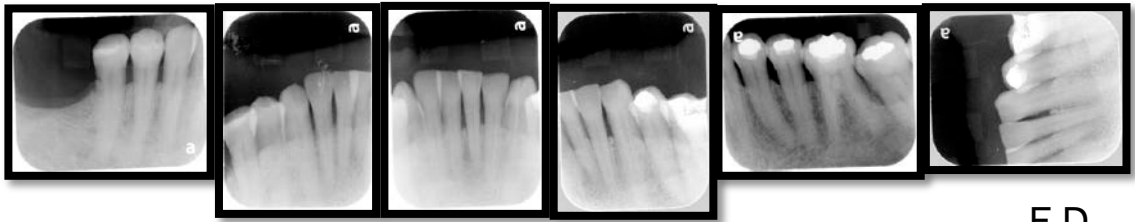
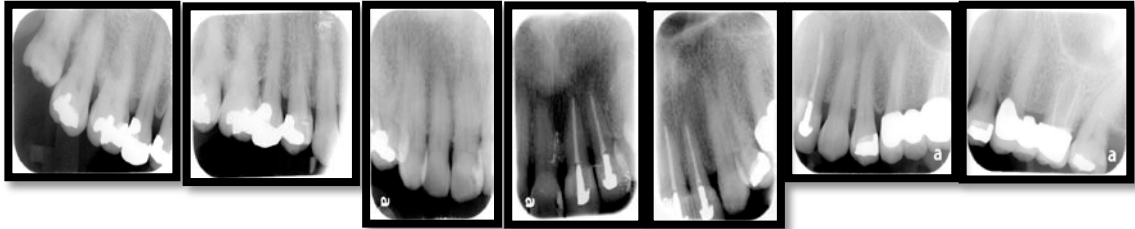
Media de prof. de sondaje= 4.32 mm

Media de nivel de inserción= 4.32mm

0% Placa

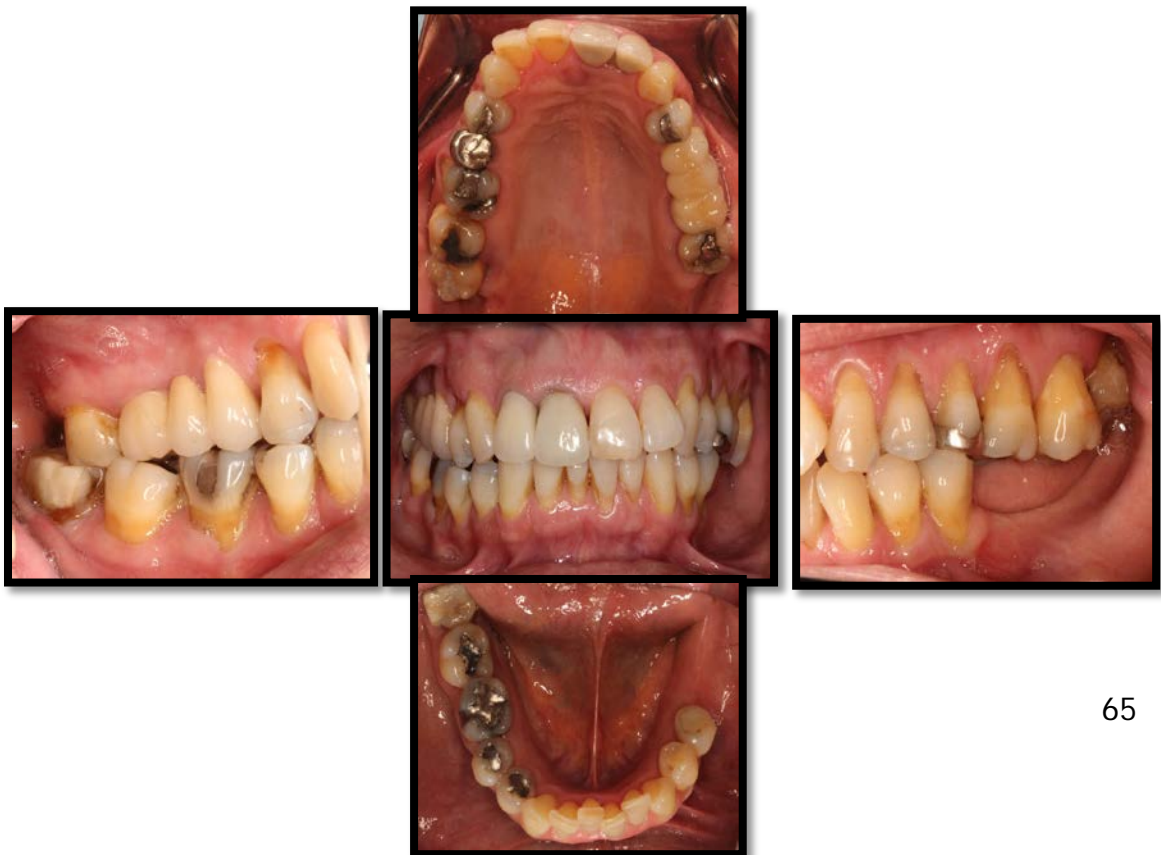0% Sangrado al sondaje

Serie radiográfica:



F.D.

Fotografías intraorales iniciales:





F.D

### **Diagnóstico Periodontal:**

Periodontitis crónica generalizada leve

Presenta recesiones gingivales múltiples:

Clase II de Miller en los dientes 13 y 14.

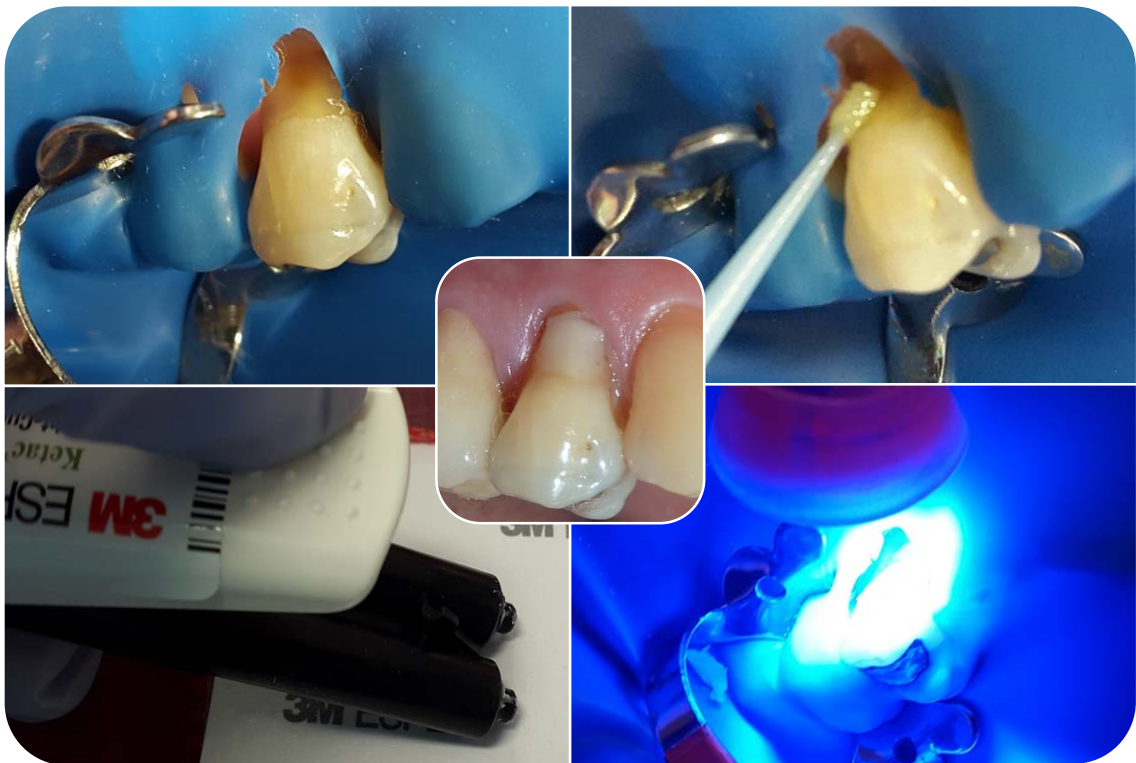
Clase III de Miller en los dientes 23, 24 y 25.

### **Plan de Tratamiento**

1. Restauración con ionómero modificado con resina de las lesiones cervicales no cariosas de los dientes 14 y 24.
2. Cobertura radicular con injerto de tejido conectivo subepitelial de los dientes 13 y 14.
3. Cobertura radicular con injerto de tejido conectivo subepitelial de los dientes 23, 24 y 25.

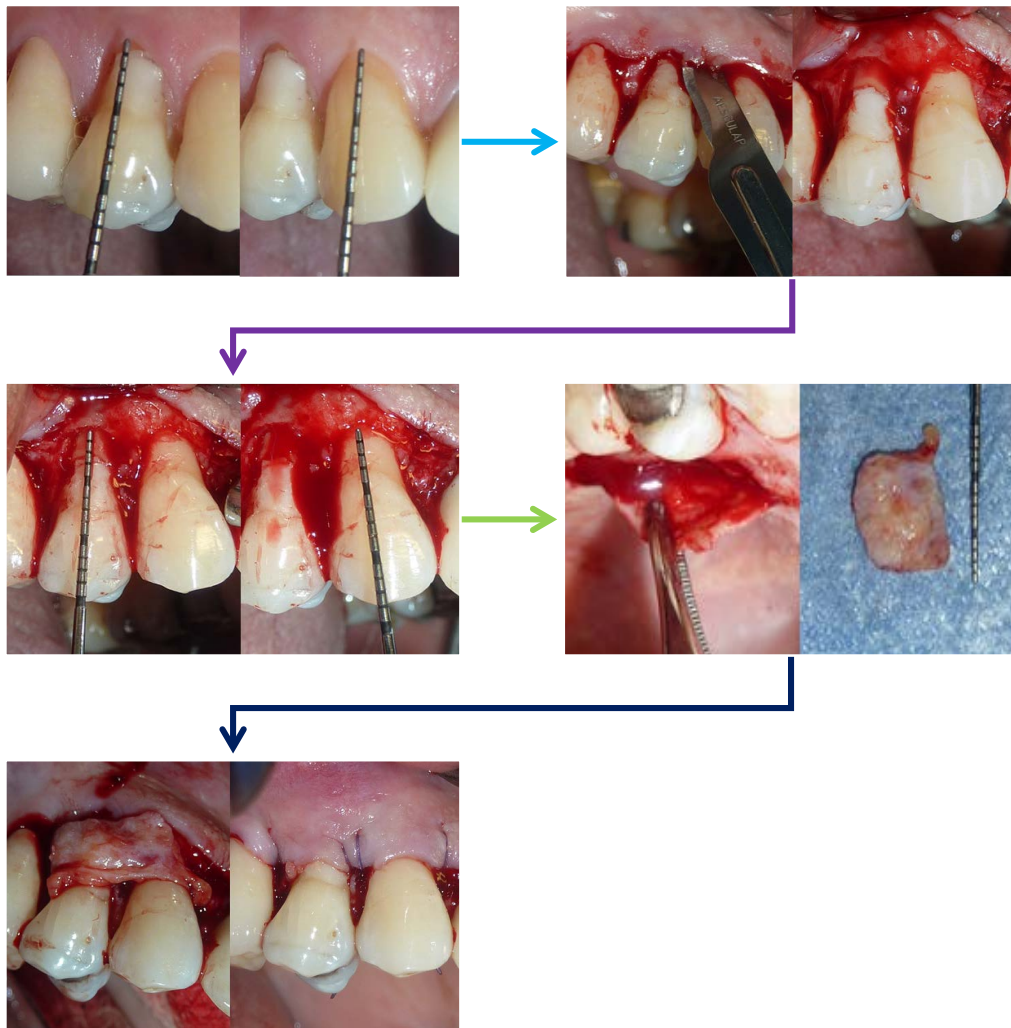
Se darán citas de seguimiento para vigilancia del tratamiento de cobertura radicular con injerto de tejido conectivo subepitelial.

1. Restauración con ionómero modificado con resina de las lesiones cervicales no cariosas de los dientes 14 y 24.



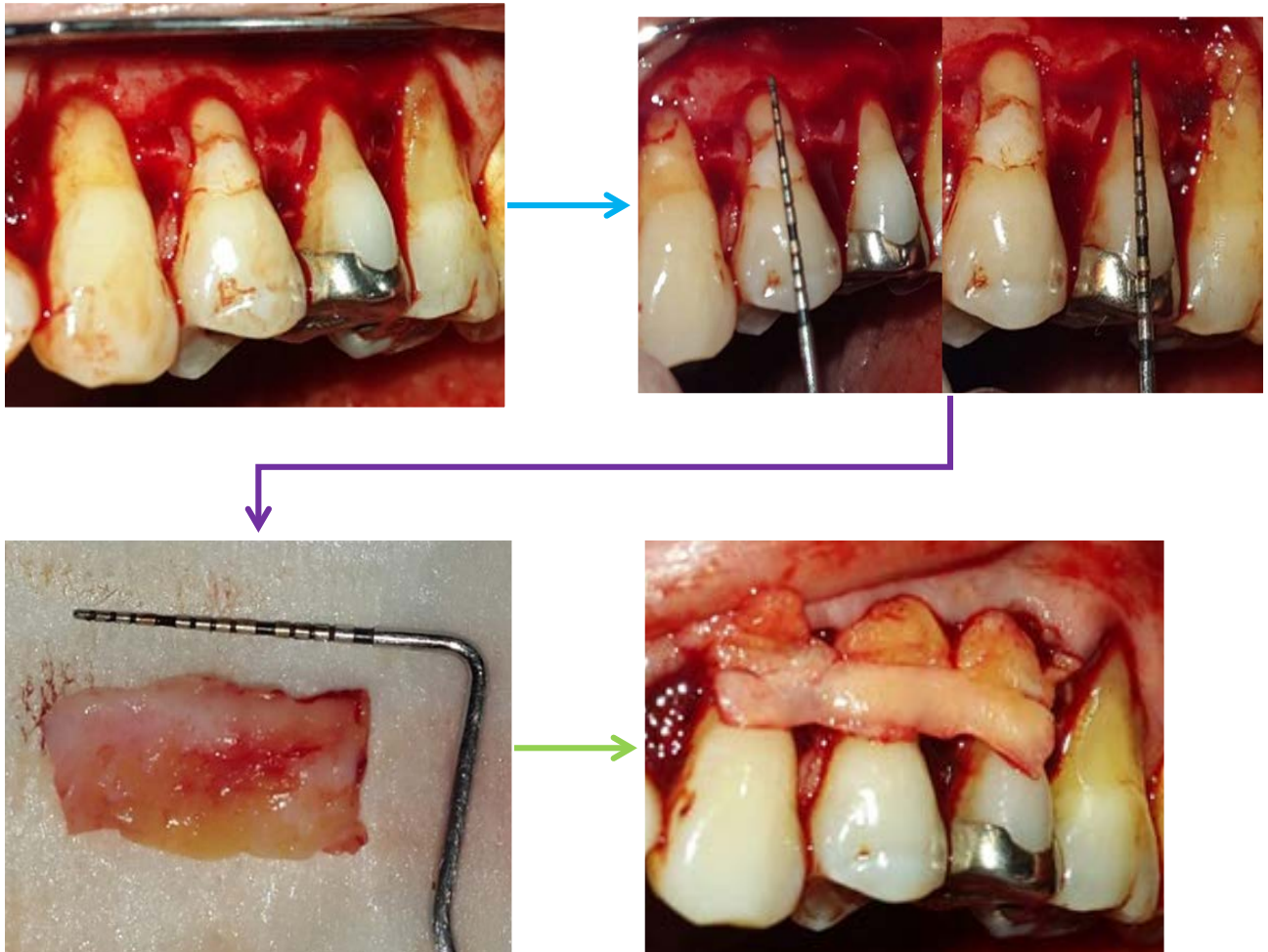
F.D

2. Cobertura radicular con injerto de tejido conectivo subepitelial de los dientes 13 y 14.



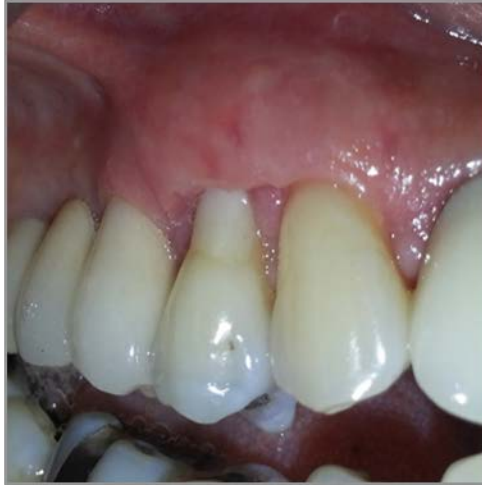F.D

3. Cobertura radicular con injerto de tejido conectivo subepitelial de los dientes 23, 24 y 25.

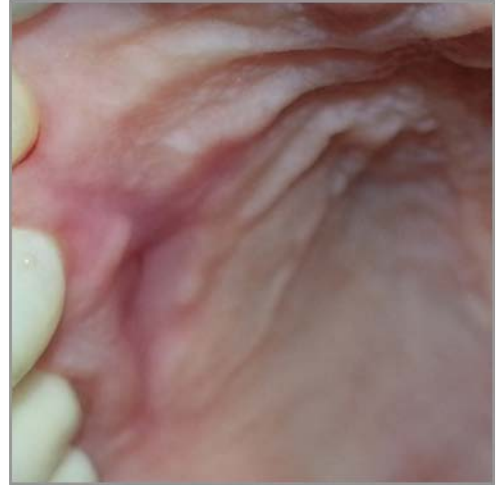

F.D

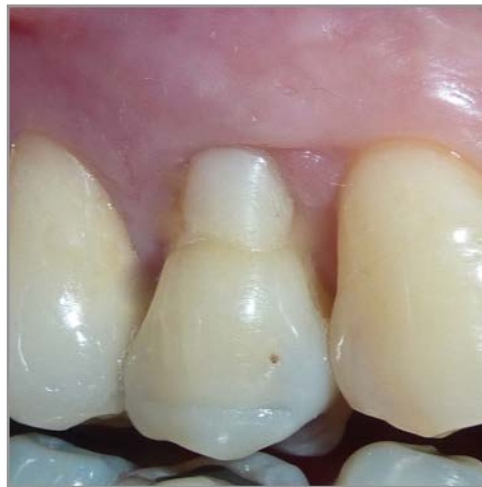Cicatrización a los 21 días de la cirugía del 13 y 14.



Cicatrización a los 21 días del paladar.

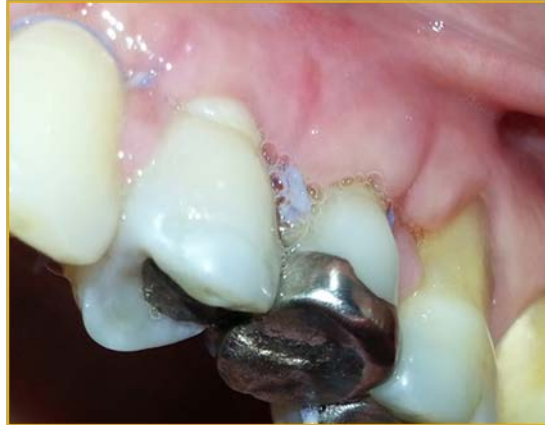

Cicatrización a los 3 meses de la cirugía del 13 y 14.

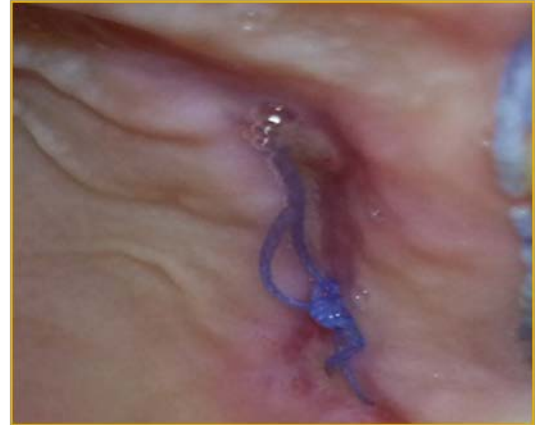

F.D

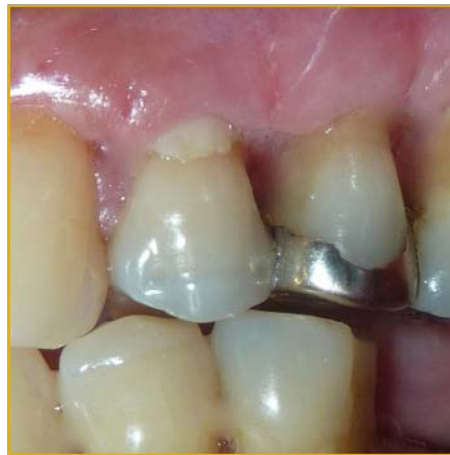Cicatrización a los 15 días de la cirugía del 23-25.



Cicatrización del paladar a los 15 días.



Cicatrización a los 21 días de la cirugía del 23-25.



F.D

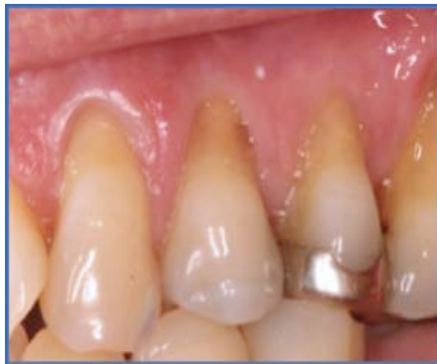

## 9 RESULTADOS

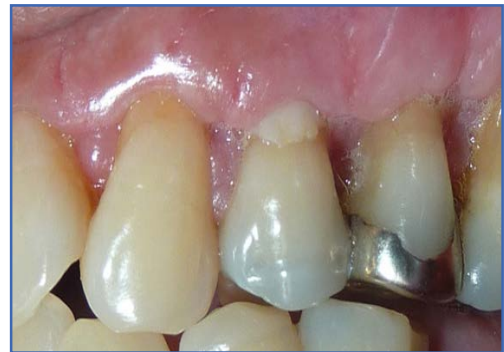Se aprecia la ganancia obtenida con el injerto de tejido conectivo subepitelial, logrando una cobertura parcial de la zona del 23, 24 y 25, y total de la zona del 13 y 14.

Después de 45 días del tratamiento restaurador se observa la biocompatibilidad del ionómero de vidrio modificado con resina y el injerto de tejido conectivo.

Antes del tratamiento

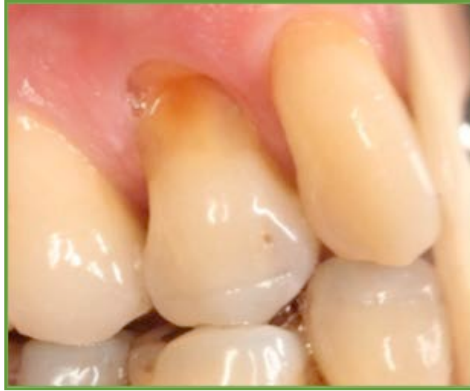

Después del tratamiento

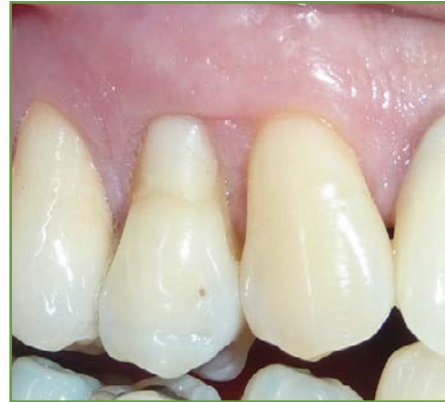

F.D

Antes del tratamiento



Después del tratamiento



F.D



## 10 CONCLUSIONES

Posteriormente a la investigación del material de ionómero de vidrio modificado con resina y a lo realizado en clínica, he concluido que si se puede generar una adhesión entre el material y el injerto, esto permite que el tiempo de trabajo se acorte y se obtengan resultados satisfactorios.

El uso de este material para el tratamiento de restauración de las lesiones cervicales cariosas y no cariosas, lo hace compatible con las nuevas técnicas como el injerto de tejido conectivo subepitelial para cobertura radicular aplicada en este caso, nos brindan la oportunidad de salvaguardar la integridad de las raíces de los dientes, alargando su período de vida en la cavidad oral.

Después de revisar los artículos realizados por el autor Salat y Drago, confirmo que se debe seguir con la investigación de los nuevos materiales de restauración que nos permita devolver la salud oral integral del paciente.

Y como dijo Hipócrates: Conservaré a mis maestros el respeto y el conocimiento a que son acreedores. Porque es por mi tutora y su experiencia, que se pudo obtener éxito entre lo investigado y lo realizado.

Por último pero no menos relevante concluyo como próxima cirujana dentista, que la misión del profesionalista de la salud, es seguir preparándonos día a día para mantener el equilibrio de la cavidad oral, ya que la salud general de las personas comienza por la boca.



## 11 REFERENCIAS

1. Bottino MA. Nuevas Tendencias: Odontología Estética. 1a ed. Brasil: Artes Médicas, (2007): pp. 61- 81.
2. De Rossi CNE, Rossi G. Lesiones cervicales no cariosas: la lesión dental del futuro. 1a ed. Buenos Aires: Médica Panamericana, (2009): pp. 3 - 84.
3. Barlett D. Desgaste dental. En: Santa CGM, Álvaro JR, Pérez AJ. Odontología operatoria avanzada: un abordaje clínico. 1a ed. U.S.A: AMOLCA, (2013): pp. 45 - 53.
4. Hatrick CD, Stephan WE, William FB. Materiales dentales: aplicaciones clínicas. 2da ed. México: El Manual Moderno, (2012): pp. 49 - 65.
5. Barrancos JM, Barrancos PJ. Operatoria dental: integración clínica. 4a ed. Buenos Aires: Médica Panamericana, (2006): pp. 756 – 1029.
6. Baum L, Phillips RW, Lund MR. Tratado de operatoria dental. 3a ed. U.S.A: McGraw Hill Interamericana, (1996): pp. 29 - 33.
7. Macchi RL. Materiales dentales. 4 ed. Buenos Aires: Médica Panamericana, (2007): pp 115 - 170.
8. Nocchi CE. Odontología Restauradora: salud y estética. 2da ed. Buenos Aires: Médica Panamericana, (2008): pp. 61 – 84.
9. Carranza F, Newman MG, Takei HH, Klokkevold PR. Periodoncia clínica. 10ma ed. Los Ángeles: Elsevier, (2010): pp. 114 - 122.
10. Lindhe J, Karring T, Lang PN. Periodontología clínica e Implantología Odontológica. 3ª edición. Madrid: Médica Panamericana, (2000): pp.557- 597.



11. Zermeño JAI., Carillo JM, Mercado EGM, Villanueva YN, Cepeda BJA. Fundamentos de la Cirugía Periodontal. 1ª edición. México: Universitaria Potosina (2003): pp- 980 -1009.
12. Mauro PS, Marcio ZC, Francisco HNJ, Antonio WS, et al. Randomized clinical trial evaluating connective tissue graft plus resin-modified glass ionomer restoration for the treatment of gingival recession associated with non-carious cervical lesion: 2-year follow up. Journal of Periodontology, (2013) 84: pp. e1 - e7.
13. Mauro PS, Marcio ZC, Francisco HNJ, Antonio WS, et al. Connective tissue graft plus resin- modified glass ionomer restoration for the treatment of gingival recession associated with non- carious cervical lesions: microbiological and immunological results. Clin Oral Invest, (2013) 17: pp. 67- 77.
14. Ariadne CCC, Ernesto BC, Rafael S, Gibson LP, Fabio AS. Recubrimiento de las recesiones gingivales con la técnica de injerto conjuntivo subepitelial asociado al deslizamiento coronario del colgajo- relato de caso clínico. Acta Odontológica Venezolana, (2008) 46 3: pp. 1 - 8.
15. Ahmet E, Mete H, Esra S, Hande A, et al. Combined periodontal and restorative approach to the treatment of gingival recessions with non carious cervical lesions: a case treated with acellular dermal matrix allograft and composite restorations. The International Journal of Periodontics & Restorative Dentistry, (2012) 9 32: pp. 441 - 448.
16. Miller N, Penaud J, Ambrosini P, Bisson-Boutelliez C, Briancon S. Analysis of etiologic factors and periodontal conditions involved with 309 abfractions. The Journal of Clinical Periodontology, (2003) 30: pp. 828 - 832.



17. Bethaz N, Romano F, Ferrarotti F, Mariani GM, Aimetti M. A mucogingival technique for the treatment of multiple recession defects in the mandibular anterior región: a case series with a 2- year follow up. *The International Journal of Periodontics & Restorative Dentistry*, (2014) 34 3: pp. 345 - 352.
18. Santamaria MP, Suaid FF, Nociti JrFH, Casati MZ Sallum AW, et al. Periodontal surgery and glass ionomer restoration in the treatment of gingival recession associated with a non carious cervical lesion: report of three cases. *The Journal of Clinical Periodontology*, (2007) 78 6: pp. 1146 - 1153.
19. Terry AD, McGuire MK, McLaren E, Fulton R, Swift EJJr. Perioesthetic approach to the diagnosis and treatment of carious and non carious cervical lesions: part I. *Journal of Esthetic and Restorative Dentistry*, (2003) 13 4: pp 217 - 232.
20. Terry AD, McGuire MK, McLaren E, Fulton R, Swift EJJr. Perioesthetic approach to the diagnosis and treatment of carious and non carious cervical lesions: part II. *Journal of Esthetic and Restorative Dentistry*, (2003) 15 5: pp 284 - 296.
21. Drago MR. Resin-ionomer and hybrid-ionomer cements: part II. Human clinical and histologic wound healing responses in specific periodontal lesions. *The International Journal of Periodontics & Restorative Dentistry*, (1997) 17 1: pp 75 - 87.
22. Harris RJ. Treatment of a cracked tooth with a resin-ionomer restoration and a connective tissue graft: a case report. *The International Journal of Periodontics & Restorative Dentistry*, (2000) 20 6: pp 613 - 617.



23. Proaño DdC, López PM, Los cementos ionómeros de vidrio y el mineral trióxido agregado como materiales biocompatibles usados en la proximidad del periodonto. Revista Estomatológica Herediana (2006) 16 1: pp 59 - 63.
24. Clínica Dental Murcia [Internet], Región de Murcia, 23/02/2014, 02/09/2015, Molina de Segura, <http://clinicadentalmurcia.com/2014/02/23/que-ocurre-cuando-apretamos-yo-rechinamos-los-dientes/>.
25. Blog de Rehabilitación Oral [Internet], España, 26/10/ 2014, 02/09/2015, Dr. Pedro Luis Pérez Castro, <http://perezcastro.org/?p=1668> .
26. Operatoria dental II- Resinas [Internet] México, 10/10/11, 03/09/2015, Ana Carolina Hernández Sánchez, <http://odontoresinas.blogspot.mx/2011/11/resinas-dentales-operatoria-dental-ii.html>.
27. Uso de las bases Cavitarias en Odontología Conservadora Actual [Internet] España, 16/01/2007, 03/09/2015, José Manuel Navajas Rodríguez de Mondelo, [www.redoe.com/ver.php?id.=49](http://www.redoe.com/ver.php?id.=49).
28. Polímeros y catalizadores en los procesos de curacion de la silicona en aplicaciones dentales [Internet] México 04/03/2012, 03/09/2015 Lord Serer <http://thechemistrysideoftheforce.blogspot.mx/2012/03/polimeros-y-catalizadores-en-los.html>.
29. Sector posterior: técnicas restauradoras estéticas (parte 1) [Internet] Madrid, 07/05/2009, 04/09/2015, Gaceta dental, Pedro Ariño Rubiato, <http://www.gacetadental.com/2009/05/sector-posterior-tcnicas-restauradoras-estticas-parte-1-30952/>.



---

30. Hernández DRM. Rehabilitación oral para el paciente geriátrico. 1<sup>a</sup> edición, Colombia, (2001), pp 45.