



FACULTAD DE MEDICINA
CENTRO MÉDICO ABC

INCIDENCIA DE NEOPLASIA OCULTA EN PACIENTES CON ENFERMEDAD
TROMBOEMBÓLICA VENOSA EVALUADOS CON 18F -FDG PET/CT

TESIS DE POSGRADO

QUE PARA OBTENER EL DIPLOMA DE LA ESPECIALIDAD EN:

Medicina Nuclear

PRESENTA:

DR. EDGAR ORLANDO LOYA TERUEL

ASESOR:

DR. GUILLERMO ALFONSO ROJAS REYNA

SERVICIO DE CIRUGÍA VASCULAR

CENTRO MÉDICO ABC.



MÉXICO, D. F. JULIO DE 2015



Universidad Nacional
Autónoma de México



UNAM – Dirección General de Bibliotecas
Tesis Digitales
Restricciones de uso

DERECHOS RESERVADOS ©
PROHIBIDA SU REPRODUCCIÓN TOTAL O PARCIAL

Todo el material contenido en esta tesis esta protegido por la Ley Federal del Derecho de Autor (LFDA) de los Estados Unidos Mexicanos (México).

El uso de imágenes, fragmentos de videos, y demás material que sea objeto de protección de los derechos de autor, será exclusivamente para fines educativos e informativos y deberá citar la fuente donde la obtuvo mencionando el autor o autores. Cualquier uso distinto como el lucro, reproducción, edición o modificación, será perseguido y sancionado por el respectivo titular de los Derechos de Autor.

NEOPLASIA OCULTA EN PACIENTES CON ETV EVALUADOS CON
¹⁸F – FDG PET/CT

DR. JOSÉ HALABE CHEREM

JEFE DE LA DIVISIÓN DE ENSEÑANZA E INVESTIGACIÓN
CENTRO MÉDICO ABC

DR. JOSÉ RAFAEL GARCÍA ORTÍZ

PROFESOR TITULAR DEL CURSO Y JEFE DEL SERVICIO
DE MEDICINA NUCLEAR E IMAGEN MOLECULAR
CENTRO MÉDICO ABC

DR. GUILLERMO ALFONSO ROJAS REYNA

PROFESOR DE CIRUGÍA UNAM
ASESOR DE TESIS
CENTRO MÉDICO ABC

"La frase más excitante que se puede oír en ciencia, la que anuncia nuevos descubrimientos, no es "¡Eureka!" sino 'Es extraño...!'" **Isaac Asimov**

"La ciencia es una sola luz, e iluminar con ella cualquier parte, es iluminar con ella el mundo entero" **Isaac Asimov**

*A la sombra del templo mi amigo y yo vimos
sentado un ciego solitario. Y mi amigo dijo,
“contempla al hombre más sabio de nuestra
tierra”. Entonces dejé a mi amigo y me
acerqué al ciego y le saludé. Y conversamos.
Y después de un rato yo dije, “Perdone mi
pregunta, pero ¿Desde cuándo sois ciego?”
“De nacimiento”, contestó. Dije yo, “Y, ¿Qué
rama del conocimiento seguís?” Dijo él, “Soy
un astrónomo”. Entonces puso su mano en
su pecho, diciendo, “Miro todos estos soles y
lunas y estrellas”*

**Gibran Khalil Gibran - El astrónomo - del
libro "El Profeta"**

AGRADECIMIENTOS

A mi familia que desde el primer día me apoyaron de forma incondicional y que sin ellos este sueño no se hubiera convertido en realidad.

A mi esposa Melisa quien me acompañó en esta travesía llena de nuevas experiencias lejos de casa.

A mi Madre Ana Laura que con tanto amor me acompañó durante todo el proceso de mi formación como ser humano, hijo y profesionalista.

A mi Padre Orlando quien me enseñó el valor del trabajo, del estudio y a ser un hombre de bien.

A mi hermano Sergio por ser un ejemplo a seguir.

A mis amigos por enseñarme el valor de la hermandad y la amistad.

A mis maestros por su dedicación e invaluable enseñanza.

A mis compañeros residentes y técnicos que se convirtieron en mi segunda familia.

NEOPLASIA OCULTA EN PACIENTES CON ETV EVALUADOS CON ¹⁸F – FDG PET/CT

ÍNDICE

I. MARCO TEORICO.....	7
A.- Introducción.....	7
B.- Epidemiología en el contexto de pacientes oncológicos.....	7
C.- Factores de riesgo.....	8
D.- Fisiopatología.....	12
E.- Complicaciones.....	14
F.- Enfermedad tromboembólica venosa , neoplasia y ¹⁸ FDG PET/CT.....	15
G.- Métodos diagnósticos de enfermedad tromboembólica venosa.....	18
II. MARCO DE REFERENCIA.....	28
III. PLANTEAMIENTO DEL PROBLEMA.....	28
IV. JUSTIFICACIÓN.....	28
V. OBJETIVOS.....	29
VI. METODOLOGÍA.....	29
VII. RESULTADOS.....	33
VIII. DISCUSIÓN.....	37
IX. CONCLUSIÓN.....	38
X. CONSIDERACIONES ÉTICAS.....	39
XI. ANEXO IMÁGENES ¹⁸ F – FDG PET/CT.....	40
XII. REFERENCIAS.....	46

I. MARCO TEÓRICO

A. INTRODUCCIÓN

La enfermedad tromboembólica venosa (ETV) es una condición patológica en la cual interactúan diversos factores para la formación de un coágulo dentro del sistema venoso con las repercusiones que esto conlleve. Ocurre con mayor frecuencia en el sistema venoso profundo de las extremidades inferiores dando lugar al término trombosis venosa profunda (TVP) pero puede ocurrir en cualquier sitio de la vasculatura venosa. Dicho proceso trombótico puede sufrir fragmentación y viajar por el sistema circulatorio hasta alojarse en la vasculatura pulmonar, ocasionando entonces una Tromboembolia Pulmonar (TEP). Debido a lo anterior, la ETV es una condición fisiopatológica que incluye a la TVP y a TEP.¹

B. EPIDEMIOLOGÍA EN EL CONTEXTO DE PACIENTES ONCOLÓGICOS

Datos de grandes registros en Estados Unidos y Europa sugieren que aproximadamente 20% de todos los eventos de Enfermedad Tromboembólica Venosa (ETV) ocurren en pacientes con cáncer, y que hasta en el 78% de dichos eventos ocurren en el contexto de pacientes no hospitalizados. En pacientes oncológicos hospitalizados la incidencia de ETV varía del 0.6 – 7.8%. La ETV y sus consecuencias clínicas (recurrencia de trombosis, síndrome protrombótico, hipertensión arterial pulmonar, complicaciones hemorrágicas asociadas al tratamiento) son más severas y comunes en pacientes oncológicos, y en dichos pacientes el riesgo es mayor en tumores sólidos metastásicos que en pacientes con enfermedad localizada. Los pacientes hospitalizados con antecedente quirúrgico reciente y que se encuentran recibiendo quimioterapia están particularmente en mayor riesgo para presentar ETV, en los cuales se han descrito mecanismos protrombóticos como toxicidad endotelial vascular, activación

NEOPLASIA OCULTA EN PACIENTES CON ETV EVALUADOS CON ¹⁸F – FDG PET/CT

plaquetaria, expresión del factor tisular por monocitos / macrófagos, alteración en las proteínas fibrinolíticas, secreción de citosinas por células tumorales y apoptosis de las células endoteliales.²

La asociación entre cáncer y trombosis ha sido reconocida desde el siglo XIX. Hoy en día la ETV se reconoce como una complicación seria y frecuente del cáncer. La incidencia acumulativa de la ETV se estima entre 1 – 8% en pacientes con cáncer. En investigaciones recientes del “Vienna Cancer and Thrombosis Study“(CATS), en una cohorte de 1544 pacientes con cáncer, existe un incremento en el riesgo de trombosis 4 a 7 veces más que en sujetos sanos. Sin embargo es bien conocido que la incidencia y el riesgo pudieran ser aún mayores en estos pacientes debido a los eventos no sospechados y encontrados de manera incidental mediante estudios de imagen. Reportes han encontrado una incidencia de ETV no sospechada o incidental que va desde el 2.5 al 10.7% en pacientes con cáncer. Dichos eventos “incidentales” no deben de ser subestimados ya que estadísticamente son variables que incrementan la movilidad, pronóstico y mortalidad de la enfermedad neoplásica. La mortalidad de pacientes con cáncer y ETV es de hasta 26% vs. 4% en pacientes oncológicos que no presentan trombosis.³

En un estudio retrospectivo realizado en Centro Médico ABC el cual incluyó 115 pacientes a los cuales se les colocó filtro de Greenfield, encontrando que el 20% tenían diagnóstico de cáncer.²⁵

La TVP en pacientes con cáncer consume una cantidad importante de recursos económicos de los presupuestos de salud.²⁸

C. FACTORES DE RIESGO

Numerosos estudios han identificado factores de riesgo para ETV en pacientes con cáncer. Sucesivamente estos factores de riesgo se utilizan en modelos para la evaluación de riesgo y estratificación de pacientes con cáncer en 3 categorías: alto, intermedio y bajo riesgo de ETV, en un intento de dictar la pauta de quiénes y quiénes no se beneficiaran de la terapia profiláctica con anticoagulantes. Los factores de riesgo se pueden categorizar en aquellos relacionados al cáncer, los relacionados al paciente y los relacionados con el tratamiento. Algunos tipos de tumores se asocian más con ETV que otros. Dentro de los que se consideran de muy alto riesgo se encuentran páncreas, estómago y cerebro. De riesgo relativamente alto riñón, útero, vejiga, pulmón y colon. De riesgo bajo mama y próstata. Algunos estudios han reportado una asociación más evidente con ETV en pacientes con enfermedad metastásica y en aquellos tumores con un comportamiento biológico más agresivo o de alto grado. La cirugía oncológica es un factor fuertemente asociado a ETV e incluso incrementa importante la mortalidad en aquellos pacientes que la presentan posteriormente al procedimiento quirúrgico. Por otro lado la terapia médica también se encuentra notoriamente asociada a ETV, particularmente la quimioterapia a base de platinos, el uso de catéter venoso central, aplicación de factores estimulantes (eritropoyetina) y hospitalización prolongada. En cuanto a los factores de riesgo relacionados con el paciente, aquellos mayores de 65 años, del sexo femenino y la obesidad han presentado mayor riesgo de ETV, aunque dichos resultados no han sido del todo reproducibles en la mayoría de los estudios. La historia de eventos trombóticos previos es fuerte predictor de ETV en la población en general. Algunos reportes han concluido que el antecedente de ETV es un factor importante de riesgo para nuevos eventos trombóticos en pacientes con cáncer, sin embargo en el estudio CATS no se pudo establecer dicha relación con significancia estadística.³

NEOPLASIA OCULTA EN PACIENTES CON ETV EVALUADOS CON ¹⁸F – FDG PET/CT

Como entidad aislada, la ETV es un trastorno multifactorial que resulta de la interacción de factores ambientales y genéticos, siendo los factores adquiridos los más comunes como:

- 1) Edad
- 2) Cáncer
- 3) Inmovilización
- 4) Trauma / cirugía reciente
- 5) Hospitalización reciente

Existen además ciertas condiciones llamadas trombofilias las cuales predisponen a ETV debido a alteraciones en factores de la cascada de la coagulación. De acuerdo con la literatura, hasta un 50% de pacientes con TVP y/o TEP presentan algún tipo de trombofilia. En un estudio realizado en el centro médico ABC con 275 pacientes con diagnóstico de TVP, 24.11% presentaron diversas trombofilias. Debido a la incidencia tan alta se recomienda realizar un perfil trombofílico completo a los pacientes con ETV. ^{4, 26}

TABLA 1
CONDICIONES TROMBOFÍLICAS COMUNES
Factor V de Leyden
Mutación en el gen de la protrombina
Deficiencia de Antitrombina
Deficiencia de Proteína C
Deficiencia de Proteína S
Síndrome antifosfolípidos
Elevación del factor VIII
Elevación del factor IX
Elevación del factor XI

NEOPLASIA OCULTA EN PACIENTES CON ETV EVALUADOS CON ¹⁸F – FDG PET/CT

La ETV es el tercer trastorno cardiovascular más común después de la cardiopatía isquémica y el evento vascular cerebral. En pacientes hospitalizados, los 4 factores de riesgo más predictivos para la presencia de ETV fueron: ⁵

- 1) Enfermedad tromboembólica Venosa previa
- 2) Reposo en cama / inmovilización
- 3) Catéter venoso central
- 4) Cáncer

En pacientes externos se identificaron otros factores de riesgo como:

- 1) Hospitalización o cirugía previa en los últimos 3 meses
- 2) Infecciones severas
- 3) Falla cardiaca

NEOPLASIA OCULTA EN PACIENTES CON ETV EVALUADOS CON ¹⁸F – FDG PET/CT

TABLA 2

FACTORES DE RIESGO PARA TROMBOEMBOLISMO VENOSO*

FACTORES HEREDITARIOS	FACTORES ADQUIRIDOS	FACTORES PROBABLES
Deficiencia de antitrombina Deficiencia de proteína C Deficiencia de proteína S Factor V de Leiden Resistencia a la activación de proteína C sin factor V de Leiden Mutación del gen de protrombina Disfibrinogenemia Deficiencia de plasminógeno	Movilidad reducida Edad avanzada Cáncer Enfermedades agudas Cirugía mayor Trauma Cirugía de médula espinal Embarazo y posparto Policitemia Vera Síndrome antifosfolípidos Anticonceptivos orales Terapia de remplazo hormonal Quimioterapia Obesidad Catéter venoso central Inmovilización	Niveles elevados de lipoproteína Niveles bajos de factor tisular Niveles elevados de homocisteína; factor VIII, IX y XI; fibrinógeno; inhibición de fibrinólisis activada por trombina.
*Tomado de Víctor F. Acute Pulmonary Embolism. N Engl Med 2008:1039.		

Si bien la mayoría de los eventos de TVP ocurren en los miembros inferiores, no se deben desestimar los eventos de TVP de miembros superiores, lo cuales representan del 2% al 4.36% de eventos tromboticos. El riesgo de TEP debido a TVP de miembros superiores oscila entre 7% y 35.7%.²⁷

D. FISIOPATOLOGÍA

Un mejor entendimiento de la fisiopatología de la ETV nos permite considerar a dicha entidad como una manifestación debida a la predilección crónica a la trombosis y no únicamente como eventos aislados en el tiempo, como lo demuestra un estudio con 1626 pacientes con ETV y seguimiento a 10 años luego de discontinuar el tratamiento, encontrando la siguientes tasas de recurrencia: 11% a 1 año, 20% a 3 años, 29% a 5 años y 40% a 10 años.⁶

Otro aspecto importante que hay que considerar es el hecho de que la ETV comparte mecanismos fisiopatológicos (inflamación, hipercoagulabilidad, daño endotelial) con otros procesos de aterotrombosis, integrando entonces un concepto que puede considerarse como un síndrome pan – cardiovascular que incluye a la enfermedad coronaria, enfermedad vascular periférica y enfermedad cerebrovascular, con los siguientes factores de riesgo en común:⁷

- 1) Obesidad
- 2) Hipertensión arterial sistémica
- 3) Diabetes Mellitus
- 4) Tabaquismo
- 5) Hipercolesterolemia
- 6) Insuficiencia cardiaca
- 7) Síndrome metabólico

NEOPLASIA OCULTA EN PACIENTES CON ETV EVALUADOS CON ¹⁸F – FDG PET/CT

Se ha estudiado ampliamente la asociación entre cáncer y ETV para lo cual se han propuesto diversos mecanismos para explicar dicha relación incluyendo la liberación de factores procoagulantes por el tumor, actividad fibrinolítica reducida y compresión venosa extrínseca por efecto de masa tumoral. Dicho estado procoagulante en el cáncer se ve incrementado por las estrategias terapéuticas antineoplásicas incluyendo procedimientos quirúrgicos, quimioterapia, colocación de catéter venoso central. En un estudio retrospectivo con más de 68 000 pacientes adultos con cáncer, hospitalizados y neutropénicos, 5.4% desarrollaron ETV durante el tiempo de realización del estudio, representando la segunda causa de muerte en pacientes oncológicos hospitalizados, razón por la cual en numerosos estudios se ha validado la trombotoprofilaxis siempre y cuando no exista contraindicación para su uso. El riesgo de ETV en pacientes oncológicos varía según el tipo de tumor de acuerdo a lo que se ha observado en distintos reportes, siendo los de más alto riesgo la neoplasias del Sistema Nervioso Central, ovario, páncreas, colon, estómago, pulmón y riñón.⁸

Las micropartículas son vesículas que son liberadas por las células eucariotas en respuesta a mecanismos de activación celular o durante el proceso de apoptosis. Miden de 0.1 a 1 micras de diámetro y se originan como un brote y fisión de la membrana celular, conformándose de tal manera de fosfolípidos de membrana y elementos citoplasmáticos como antígenos de origen celular, citosinas, enzimas como metaloproteinasas y fragmentos de RNA mensajero. Las micropartículas difieren de otras vesículas celulares (exosomas, cuerpos apoptóticos) en su tamaño, mecanismo de formación, composición lipídica y contenido. Generalmente son producidas por células sanguíneas circulantes (eritrocitos, plaquetas, leucocitos) o por el endotelio vascular. Debido a su estructura y contenido las micropartículas se asocian con actividad procoagulante, fibrinolítica, angiogénica e inflamatoria. Las macropartículas derivadas de plaquetas representan aproximadamente 70 – 90% del total de micropartículas en un sujeto sano. Las micropartículas asociadas al cáncer fueron descritas

NEOPLASIA OCULTA EN PACIENTES CON ETV EVALUADOS CON ¹⁸F – FDG PET/CT

inicialmente en pacientes con Enfermedad de Hodgkin, con el tiempo se han encontrado también en pacientes con distintas neoplasias como estómago, pulmón, ovario y mama. Se han atribuido varios roles a las micropartículas asociadas al cáncer como evasión de la apoptosis, angiogénesis, crecimiento tumoral, metástasis, quimio resistencia y de incremento en la actividad procoagulante. Varios estudios han reportado que el incremento en los micropartículas circulantes derivadas de plaquetas se asocian a una mayor frecuencia de tromboembolismo venoso, sin embargo hace falta mucha investigación para determinar el rol exacto de las micropartículas en la trombosis asociada al cáncer.⁹

E. COMPLICACIONES

Las consecuencias no fatales de la ETV incluyen la hipertensión pulmonar debido a tromboembolismo crónico y el síndrome postrombótico.

- 1) Hipertensión pulmonar: en el contexto del tromboembolismo pulmonar crónico se define como presión de la arteria pulmonar >25 mmHg que persiste por 6 meses luego del diagnóstico de TEP. Ocurre del 1 – 4% de los pacientes.
- 2) Síndrome postrombótico: ocurre en aproximadamente 1/3 de los pacientes con TVP y se debe a hipertensión venosa, incluyendo síntomas como dolor en la extremidad afectada que puede llegar a una severidad tal que ocasione limitación funcional. Puede además cursar con edema intratable y ulceración de la piel.¹⁰

NEOPLASIA OCULTA EN PACIENTES CON ETV EVALUADOS CON ¹⁸F – FDG PET/CT

F. ENFERMEDAD TROMBOEMBÓLICA VENOSA, NEOPLASIA Y ¹⁸F –FDG PET/CT

La primera asociación entre cáncer y ETV fue publicada en 1823 por el médico francés Jean- Baptiste Bouillaud, quien reportó 3 pacientes con cáncer y trombosis venosa profunda. En 1865, en el Hotel – Dieu en París, Francia, Armand Trousseau observó que la tromboflebitis migratoria o inesperada pudiera ser una advertencia de neoplasia oculta, años más tarde él mismo se diagnosticó con cáncer gástrico luego de presentar trombosis venosa. La ETV es la segunda causa más común de muerte en pacientes con cáncer, solo por detrás de las metástasis. Los clínicos tienden a subestimar el riesgo y la incidencia de la ETV en pacientes oncológicos. Los factores de riesgo deben de ser cuidadosamente evaluados para el uso de modelos de categorización de riesgo en pacientes con cáncer para identificar a los pacientes que deben recibir profilaxis con anticoagulación. El primero y único bien validado modelo de evaluación de riesgo fue publicado por Khorana y sus colaboradores. El score de Khorana para el riesgo de ETV en pacientes con cáncer ha sido validado por múltiples estudios con cohortes importantes de pacientes. Incluye 5 variables y categoriza a los pacientes en alto, intermedio y bajo riesgo de ETV, con una incidencia de 0.8% para los pacientes de bajo riesgo, de 1.8% en los de riesgo intermedio y de 7.1% en los de riesgo alto. A continuación se muestra una tabla ejemplo del modelo de Khorana.

VARIABLE	PUNTOS
Tumor primario de muy alto riesgo: estómago, páncreas, cerebral	2
Tumor primario de alto riesgo: pulmón, linfoma, ginecológico, vejiga, testicular, renal	1
Conteo plaquetario pre - quimioterapia $\geq 350 \times 10^9 / L$	1
Nivel de Hemoglobina $< 10g/dL$ o uso de factores de crecimiento de células rojas	1
Conteo leucocitario pre - quimioterapia $> 11 \times 10^9 / L$	1
Índice de masa corporal $> 35 kg/ m^2$	1

NEOPLASIA OCULTA EN PACIENTES CON ETV EVALUADOS CON ¹⁸F – FDG PET/CT

El grupo de Viena ha descrito una expansión al modelo original, incluyendo dos marcadores biológicos: Dímero D y P –selectina, los cuales mejoraron el valor predictivo del modelo. ^{11, 25}

El ¹⁸F-FDG PET/CT se ha convertido en los últimos años en una importante herramienta diagnóstica en los pacientes con cáncer. La imagen funcional de este trazador (FDG) recae en la acumulación del mismo por las células metabólicamente activas, como sucede en el tejido neoplásico o tumoral, procesos inflamatorios, infecciosos, autoinmunes y granulomatosos. La acumulación de FDG se debe principalmente a la sobreexpresión de transportadores de glucosa (isotipos de GLUT) y a la sobreproducción de enzimas glicolíticas (hexocinasa) en las células metabólicamente más activas, como sucede en los procesos descritos. Los trastornos trombóticos detectables por ¹⁸F-FDG PET/CT usualmente son hallazgos incidentales y se pueden dividir en dos grandes grupos:

- 1.- Trombos sin actividad metabólica incrementada: reflejan un estado de hipercoagulabilidad / estasis venosa y se muestran como defectos de llenado por CT sin incremento del metabolismo.
- 2.- Trombos con actividad metabólica incrementada: en los cuales existe una sobreposición de distintos mecanismos fisiopatológicos como inflamación, infección o trombosis tumoral.

Por lo anterior, la diferenciación entre trastornos trombóticos con o sin actividad metabólica puede orientar acerca de la etiología del episodio de trombosis. ¹²

NEOPLASIA OCULTA EN PACIENTES CON ETV EVALUADOS CON ¹⁸F – FDG PET/CT

La trombosis y la inflamación son procesos íntimamente relacionados. La inflamación es un mecanismo importante tanto para la formación de trombo como para etapa de resolución. La acumulación de células inflamatorias como neutrófilos y macrófagos en el trombo y en la pared del vaso es probablemente la explicación de por qué puede existir incremento del metabolismo en el sitio del evento trombótico. Esta asociación ha sido encontrada con mayor significancia para trombosis venosa profunda que para embolismo pulmonar. Sin embargo la literatura al respecto ha sido muy variable en cuanto a resultados se refiere; algunos autores han reportado utilidad del ¹⁸FDG PET/CT para detectar sitios de trombosis, algunos otros refieren que no existen alteraciones metabólicas detectables por el método y hay quienes incluso han reportado la utilidad del estudio para hacer diferencia entre la naturaleza del trombo, es decir, trombosis simple, tumoral o séptica, entendiendo que no existe acumulación de FDG en sitios “no complicados” de trombosis, sucediendo lo contrario cuando el evento es causado por un proceso tumoral o infeccioso. En un estudio francés de 100 pacientes con diagnóstico de ETV se concluyó que el ¹⁸FDG PET/CT no es certero para el diagnóstico de trombosis venosa profunda o tromboembolia pulmonar cuando se compara con el ultrasonido de miembros pélvicos y el gammagrama pulmonar V/Q o angioCT pulmonar respectivamente.¹³

Los pacientes con cáncer y enfermedad tromboembólica venosa tienen un riesgo de muerte 3 veces más alto que pacientes oncológicos sin procesos trombóticos. El aumento en el uso de métodos diagnósticos mediante imagen en pacientes con cáncer ha propiciado un incremento en la detección de ETV no sospechada clínicamente (ETV incidental). En un estudio retrospectivo con 1331 pacientes con cáncer, se encontró una incidencia de tromboembolismo venoso de 1.4% detectado por ¹⁸F-FDG PET/CT, y dicho hallazgo fue asociado con una peor sobrevida independientemente de la edad del paciente o la presencia de enfermedad metastásica.¹⁴

G. MÉTODOS DIAGNÓSTICOS EN ENFERMEDAD TROMBOEMBÓLICA VENOSA

i.- TOMOGRAFÍA COMPUTADA

En las últimas dos décadas ha habido un importante avance tecnológico en estudios de imagen como la tomografía computada (CT), con el desarrollo de equipos más rápidos y con mejor resolución espacial, lo que ha resultado en un incremento en la sensibilidad diagnóstica del embolismo pulmonar. Comparativamente con individuos sanos, los pacientes con cáncer tienen de 4 a 7 veces más riesgo de presentar algún evento trombótico, en gran medida debido al estado de hipercoagulabilidad propio de la enfermedad y a los efectos protrombóticos de los tratamientos antineoplásicos. La gran mayoría de los pacientes con cáncer son sometidos a estudios de imagen con fines diagnósticos o de estadificación, incluyendo estudios de CT (en fase simple y/o con el uso de contraste intravenoso), lo cual ha incrementado el número de eventos trombóticos no sospechados. La incidencia absoluta de embolismo pulmonar no sospechado en pacientes neoplásicos va del 1% al 5% dependiendo del tipo de tumor, el estadio clínico y la presencia de otros factores de riesgo. Comparativamente con sujetos sanos la incidencia también es mayor, 3.1% en pacientes oncológicos vs 2.5% en sujetos sin cáncer. Por otro lado, se han realizado estudios en donde de manera prospectiva se busca la presencia de embolismo pulmonar no sospechada en pacientes oncológicos, incrementando la incidencia cuando se realiza la valoración del estudio intentando encontrar deliberadamente datos que sugieran embolismo pulmonar. Es importante mencionar que las altas tasas de falsos negativos se pueden deber tanto a factores del interpretador (el médico de imagen se “enfoca” a otros hallazgos más evidentes) o factores técnicos (no se realizó protocolo de angiotomografía pulmonar). En estudios de autopsia se ha

NEOPLASIA OCULTA EN PACIENTES CON ETV EVALUADOS CON ¹⁸F – FDG PET/CT

encontrado una incidencia de hasta 23% de embolismo pulmonar en pacientes oncológicos sin sospecha de TEP ante mortem. En una gran cohorte de 13,783 pacientes, Shinagare y colaboradores, encontraron las incidencias más altas de embolismo pulmonar no sospechado en pacientes con cáncer de páncreas (4.9%), cáncer hepatobiliar (4.8%), cáncer del tracto gastrointestinal superior (3.7%) y cáncer colorrectal (2.6%). Además el riesgo fue mayor en pacientes hospitalizados y con otros factores de riesgo adicionales para enfermedad tromboembólica venosa.¹⁵

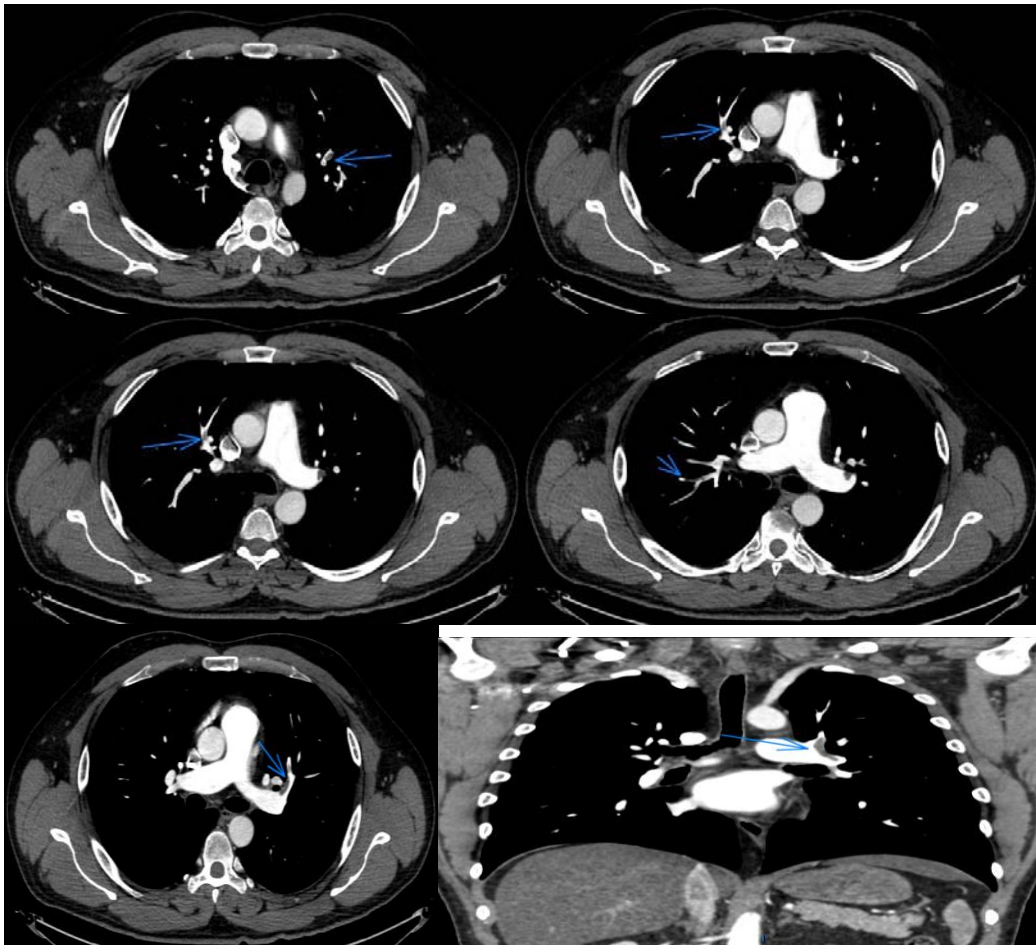


Fig. 1 Angiotomografía pulmonar que muestra defecto parcial de llenado en rama lobar de arteria pulmonar izquierda y defectos completos en ramas segmentarias bilateral, compatibles con tromboembolismo pulmonar bilateral (Centro Médico ABC).

ii.- GAMMAGRAFÍA PULMONAR VENTILATORIA Y PERFUSORIA

La gammagrafía pulmonar ventilatoria y perfusoria (gammagrama V/Q) se ha utilizado desde la década de los 60's. Previo a la introducción de la angiotomografía pulmonar, el gammagrama V/Q era el único método ampliamente disponible para el estudio no invasivo del tromboembolismo pulmonar.¹⁶

La valoración de la probabilidad de embolismo pulmonar con el estudio de gammagrama V/Q fue un concepto introducido por Biello en 1979, sentando las bases de lo que posteriormente sería una parte integral de nuestro lenguaje de interpretación de las imágenes. En la mitad de la década de los 80's, un grupo de 6 centros médicos se embarcaron en un proyecto para la evaluación prospectiva del gammagrama V/Q, dicho proyecto se llamó "*Prospective Investigation of Pulmonary Embolism Diagnosis*" (PIOPED por sus siglas en inglés) y los resultados fueron publicados en 1990. En los años siguientes hubo gran controversia y discusión acerca de dichos criterios; con el tiempo se hizo evidente que se cometieron errores en la formulación de los criterios y por tanto fueron modificados de forma subsecuente.¹⁷

En la actualidad los estudios de gammagrama V/Q deben categorizarse como: muy baja probabilidad, baja probabilidad, probabilidad intermedia, o alta probabilidad de acuerdo a los criterios PIOPED modificados.¹⁸

NEOPLASIA OCULTA EN PACIENTES CON ETV EVALUADOS CON ¹⁸F – FDG PET/CT

TABLA 4

CRITERIOS PIOPED MODIFICADOS PARA EL DIAGNÓSTICO DE TEP

ALTA PROBABILIDAD ≥ 80%	≥2 Segmentos grandes de perfusión sin concordancia o su equivalente moderado/largo con Rx normal. Cualquier defecto de perfusión mayor que el defecto en Rx.
PROBABILIDAD INTERMEDIA 20-80%	Múltiples defectos de perfusión asociados a opacidades en Rx > 25% de un segmento y > 2 defectos de perfusión concordante con Rx. Normal. Un segmento moderado. Un segmento grande y 2 moderados. Un segmento grande y uno moderado. 3 segmentos moderados. Un segmento grande-moderado triple concordancia. Dificultad para categorizar como alta o baja probabilidad.
BAJA PROBABILIDAD < 20%	Defectos de perfusión no segmentarios. Cualquier defecto de perfusión con una anomalía radiográfica sustancialmente mayor. Defecto perfusorio segmentario solo con Rx normal. Cualquier defecto de perfusión con Rx normal. Pequeños de perfusión.
MUY BAJA PROBABILIDAD < 10%	No defectos de perfusión. Defectos de perfusión más pequeños que lesiones en Rx. 2 o más defectos regionales concordantes con Rx normal. 1-3 defectos pequeños de perfusión. Defecto triple concordante en región superior pulmonar o confinado a un segmento solo. Signo de la raya alrededor de un defecto de perfusión.
ESTUDIO NORMAL	Sin defectos de perfusión. Perfusión que delimita exactamente la forma de los pulmones vista en la Rx.

Tomado de J Nucl Med 1995;36:1573-1578

NEOPLASIA OCULTA EN PACIENTES CON ETV EVALUADOS CON ¹⁸F – FDG PET/CT

Aun así, las interpretaciones tradicionales basadas en los criterios de probabilidad siempre han sido poco entendidas y confusas para la mayoría de los médicos que refieren los estudios. La preferencia del clínico por la angiotomografía pulmonar se basa en su mayor disponibilidad, el corto tiempo de adquisición y que la interpretación del estudio resulta con mayor claridad.

Sin embargo es de fundamental importancia reconocer que el estudio tomográfico brinda una dosis de radiación efectiva hasta 5 veces mayor que el gammagrama V/Q (8-10mSv versus 2mSv) y 20 – 40 veces más radiación a las glándulas mamarias, factor muy importante cuando se considera realizar un estudio en una mujer joven.

En estudio publicado en 2011 que incluyó a 578 pacientes a los cuales se les realizó gammagrama V/Q con interpretación de las imágenes de acuerdo a la forma tradicional basada en probabilidades, y 664 pacientes con interpretación basada en un sistema trinario que consiste en clasificar el resultado de la siguiente manera:

- 1.- Sin evidencia de embolismo pulmonar
- 2.- Positivo para embolismo pulmonar
- 3.- Estudio indeterminado

Los resultados encontrados sugieren que un sistema trinario simplificado de interpretación del gammagrama V/Q arroja resultados similares a la forma tradicional basada en probabilidad y además facilita la comunicación entre las distintas especialidades involucradas en el manejo del paciente con embolismo pulmonar.¹⁹

NEOPLASIA OCULTA EN PACIENTES CON ETV EVALUADOS CON ¹⁸F – FDG PET/CT

TABLA 5	
SISTEMA TRINARIO	SISTEMA TRADICIONAL
POSITIVO PARA TEP 8.4%	PROBABILIDAD ALTA 4.9%
INDETERMINADO 3.5%	PROBABILIDAD INTERMEDIA 5%
NEGATIVO PARA TEP 88.1%	PROBABILIDAD BAJA / PROBABILIDAD MUY BAJA / ESTUDIO NORMAL 90.1%

En resumen el gammagrama V/Q sigue siendo de gran utilidad en la valoración de pacientes con sospecha de tromboembolia pulmonar. Es imperativo seleccionar aquellos pacientes en quienes es preferible realizar el estudio centellográfico sobre la angiotomografía pulmonar (mujeres jóvenes, pacientes con alergia al medio de contraste yodado intravenoso, pacientes sin neumopatía crónica de base y placa de tórax normal, así como con una probabilidad pre –test alta para embolismo pulmonar). Resulta obvio que existirán pacientes en quienes se prefiera realizar el estudio tomográfico. En cuanto al sistema de interpretación, el sistema tradicional basado en probabilidades es lo más estandarizado y validado, sin embargo la simplificación de la interpretación mediante un sistema trinario es una tendencia muy viable que mejora la comunicación entre las distintas áreas.

NEOPLASIA OCULTA EN PACIENTES CON ETV EVALUADOS CON ^{18}F – FDG PET/CT

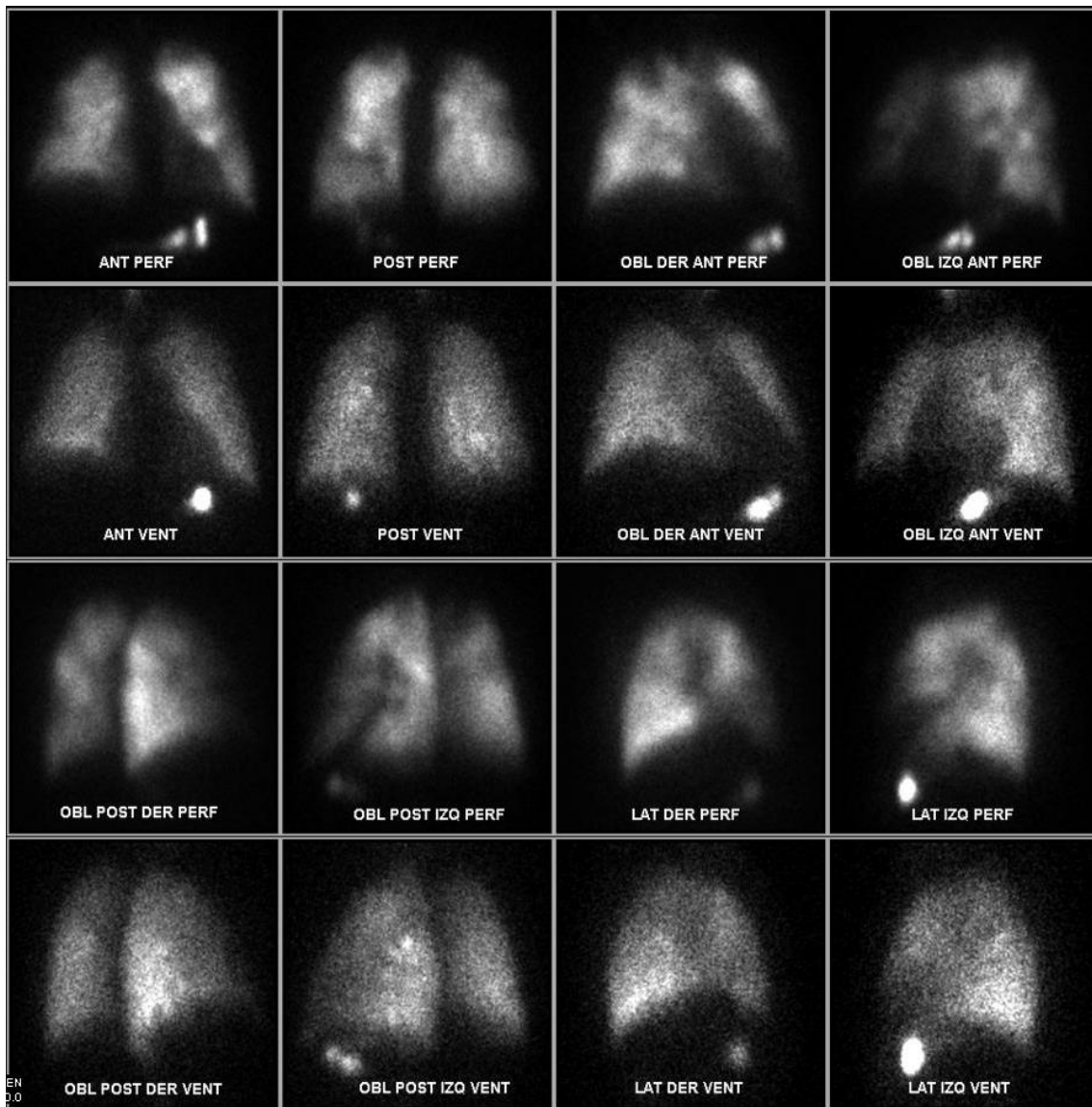


Fig. 2 Gammagrama pulmonar ventilatorio y perfusorio el cual muestra múltiples defectos perfusorios, bilaterales, de configuración segmentaria, los cuales muestran ventilación conservada (patrón no concordante), compatible con tromboembolismo pulmonar bilateral (Centro Médico ABC).

NEOPLASIA OCULTA EN PACIENTES CON ETV EVALUADOS CON ¹⁸F – FDG PET/CT

iii.- ULTRASONIDO VENOSO

El ultrasonido de compresión es un método bien validado para el diagnóstico de la trombosis venosa profunda y debido a la relación de la TVP con el tromboembolismo pulmonar, dicho método resulta de mucha utilidad en la valoración diagnóstica de pacientes con sospecha de TEP.

50% de los pacientes con trombosis en las venas proximales de los miembros inferiores presentan embolismo pulmonar y muchos de estos eventos son asintomáticos. El ultrasonido de compresión es una prueba muy certera para el diagnóstico de trombosis venosa proximal de los miembros inferiores en pacientes sintomáticos que se presentan con sospecha de un primero episodio de trombosis, alcanzando una sensibilidad y especificidad de 97%. Es importante mencionar que la sensibilidad y especificidad disminuyen en la evaluación de venas distales y cuando es utilizado como método de escrutinio en pacientes de alto riesgo pero sin síntomas de trombosis venosa profunda.²⁰

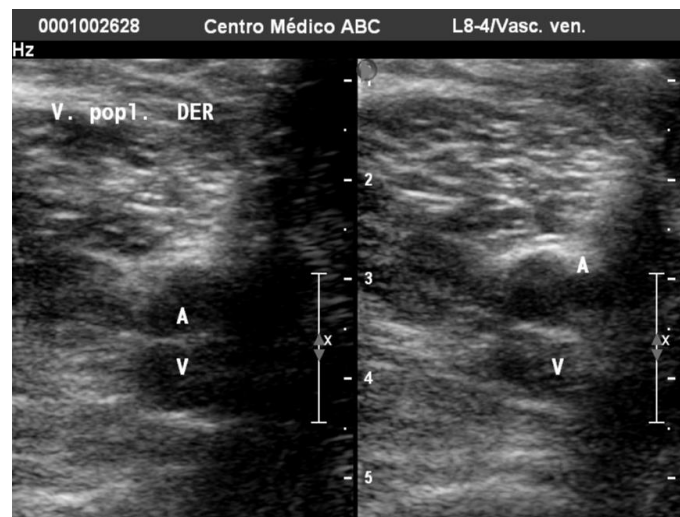


Fig. 3 USG con técnica de compresión. Imagen que muestra a la arteria y vena poplítea derecha con diámetros adecuados (izquierda). Vena poplítea no compresible (derecha) (Centro Médico ABC).

iv.- ANGIOGRAFÍA PULMONAR

NEOPLASIA OCULTA EN PACIENTES CON ETV EVALUADOS CON ¹⁸F – FDG PET/CT

La angiografía pulmonar se considera el estándar de oro para el diagnóstico de embolismo pulmonar. Permite la visualización directa de la vasculatura pulmonar y por lo tanto la posibilidad de detectar defectos de llenado que representen émbolos. Zuckerman y colaboradores revisaron 547 pacientes sometidos a angiografía pulmonar reportando complicaciones mayores (distrés respiratorio, intubación, hematoma) en el 0.9% de pacientes; las complicaciones menores (nefrotoxicidad por contraste) ocurrió en 4.8% de los pacientes. En el estudio PIOPED (1111 pacientes con angiografía) 5 pacientes tuvieron complicaciones fatales (0.5%), 9 pacientes con complicaciones mayores no fatales (1%) y 60 pacientes con complicaciones menores (5%). Parecer ser que la incidencia de complicaciones es lo suficientemente baja para apoyar su uso en el diagnóstico de embolia pulmonar, sin embargo es un procedimiento invasivo y requiere un alto grado de experiencia para la realización e interpretación del estudio. Otra desventaja es su alto costo y uso limitado en pacientes con falla renal. Por lo anterior su uso rutinario no se recomienda y se reserva con juicio y criterio para casos en que los métodos no invasivos no son concluyentes.²¹

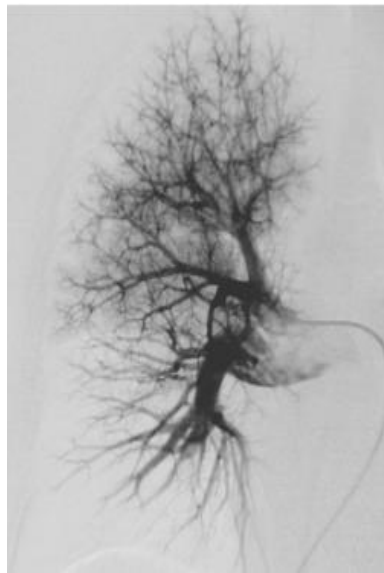

Fig. 5 Ejemplo de angiografía pulmonar normal (árbol vascular pulmonar derecho). Tomado de *Radiology* 2004; 233:806–815

NEOPLASIA OCULTA EN PACIENTES CON ETV EVALUADOS CON ¹⁸F – FDG PET/CT

v.- RESONANCIA MAGNÉTICA

El protocolo recomendado en resonancia magnética (RM) para el diagnóstico de tromboembolia pulmonar consiste en imágenes de tiempo real, perfusión y angiografía. Los hallazgos de embolismo pulmonar en RM son similares a los de angiotomografía / angiografía pulmonar (defectos de llenado, vasos obstruidos). La sensibilidad de la RM con gadolinio en el diagnóstico de TEP al comparar con el estándar de angiografía pulmonar es del 77 al 100%, con una especificidad del 95 - 98%. El estudio PIOPED III encontró una sensibilidad del 92% y especificidad del 96% cuando se realizó el estudio con una técnica adecuada, por lo que su uso se recomienda para centros con alta experiencia en la realización de estos estudios y para pacientes en quienes los otros estudios más “convencionales” se encuentran contraindicados. El uso de agentes de contraste basados en gadolinio debe usarse con precaución en pacientes nefrópatas, en cuyo caso se prefieren protocolos con baja dosis de contraste o técnicas sin contraste. Las ventajas que ofrece éste método es que la certeza diagnóstica es adecuada, no proporciona radiación ionizante (factor importante a considerar en pacientes embarazadas así como en población pediátrica) y es una opción a realizar en pacientes en quienes se contraindica la angiotomografía debido al antecedente de alergia al contraste yodado.²²

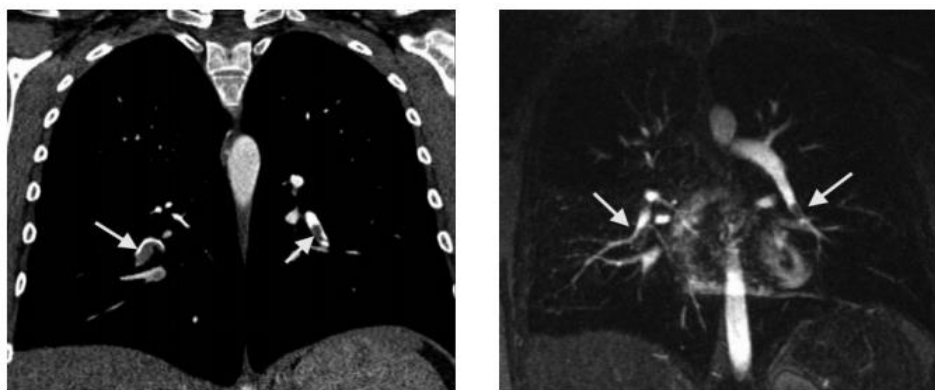


Fig. 5 Paciente femenino de 25 años de edad. Imágenes de angiotomografía pulmonar (izquierda) y de angiografía por resonancia magnética, en donde se muestran hallazgos compatibles con tromboembolia pulmonar con afección de la arteria lobar inferior de forma bilateral. Tomado de *The British Journal of Radiology*, March 2011.

NEOPLASIA OCULTA EN PACIENTES CON ETV EVALUADOS CON ¹⁸F – FDG PET/CT

II. MARCO DE REFERENCIA.

Del 1 al 5% de los procesos neoplásicos se presentan con sitio primario oculto. En un estudio de 24 pacientes con lesiones metastásicas probadas por histopatología en los cuales no había evidencia de sitio primario por exploración física, laboratorios y estudios de imagen convencional, el estudio de ¹⁸F -FDG PET/CT fue superior a las técnicas de imagen convencional al encontrar el sitio primario confirmado por cirugía y biopsia en el 39.1% de los pacientes, y en 26.1% con hallazgos sugestivos de sitio primario. ²³

III. PLANTEAMIENTO DEL PROBLEMA

La enfermedad tromboembólica venosa generalmente es asociada a uno o más factores de riesgo bien identificados en la mayoría de los pacientes, sin embargo existe un número considerable de individuos en quienes la causa del proceso trombótico no se identifica con claridad y existe la posibilidad de que el paciente curse con una neoplasia por el momento desconocida a la que le sea atribuible el evento de trombosis.

IV. JUSTIFICACIÓN

La alta incidencia de neoplasia en la actualidad y lo frecuente de los eventos trombóticos en pacientes con cáncer hacen obligatorio el uso de estrategias para identificar tumores ocultos como probables desencadenantes del proceso trombótico en pacientes con causas no aparentes de ETV. Algunos estudios han estimado el porcentaje de neoplasia oculta entre 10.6 y 42% en pacientes con ETV. En un estudio de 99 pacientes el ¹⁸F – FDG PET/CT mostró una sensibilidad de 77.8%, VPP de 22.6% y VPN de 97% como herramienta única en la detección de malignidad oculta, por lo que sugiere ser un método útil para la detección de neoplasia oculta en pacientes con ETV. ^{24, 25}

NEOPLASIA OCULTA EN PACIENTES CON ETV EVALUADOS CON ¹⁸F – FDG PET/CT

V. OBJETIVOS

A. Objetivo Principal

- I. Observar la incidencia de neoplasia oculta en pacientes con enfermedad tromboembólica venosa utilizando ¹⁸F – FDG PET/CT.

B. Objetivos secundarios

- I. Describir la fisiopatología y los factores de riesgo que asocian a los procesos neoplásicos con la ETV.
- II. Describir la epidemiología de neoplasia oculta y ETV.
- III. Evaluación de otros factores de riesgo asociados a ETV.

VI. METODOLOGÍA

A. Tipo de estudio

- a. Observacional
- b. Descriptivo
- c. Transversal

B. Universo de estudio

- a. Todos los pacientes con diagnóstico de ETV (TVP, TEP o ambas) a los cuales se les realizó estudio de ¹⁸F – FDG PET/CT en el periodo comprendido del 17 de diciembre del 2007 al 31 de julio del 2015 en el servicio de Medicina Nuclear e Imagen Molecular de “The American British Cowdray Medical Center I.A.P” Campus Observatorio.

NEOPLASIA OCULTA EN PACIENTES CON ETV EVALUADOS CON ¹⁸F – FDG PET/CT

C. Criterios de inclusión

- a. Pacientes mayores de 18 años.
- b. Genero indistinto.
- c. Diagnóstico de ETV incluyendo TVP, TEP o ambas mediante diagnóstico clínico, USG venoso de miembros inferiores, centellografía pulmonar ventilatoria - perfusoria y/o angiotomografía pulmonar realizados en “The American British Cowdray Medical Center I.A.P” Campus Observatorio.
- d. Pacientes ambulatorios o internados con diagnóstico de ETV en quienes se haya realizado ¹⁸F – FDG PET/CT en el periodo comprendido del 17 de diciembre del 2007 al 31 de julio del 2015 en el servicio de Medicina Nuclear e Imagen Molecular de “The American British Cowdray Medical Center I.A.P” Campus Observatorio.

NEOPLASIA OCULTA EN PACIENTES CON ETV EVALUADOS CON ¹⁸F – FDG PET/CT

D. Variables

TABLA 6					
VARIABLE	DEFINICIÓN CONCEPTUAL	DEFINICIÓN OPERACIONAL	UNIDADES DE MEDIDA	ESCALA	TIPO DE VARIABLE
GENERO		M / F	Cualitativa	Dicotómica	Independiente
EDAD		Años	Cuantitativa	Discontinua	Independiente
TABAQUISMO	Cualquier número de cigarrillos sin importar el tiempo de duración de consumo	+/-	Cualitativa	Dicotómica	Independiente
SOBREPESO U OBESIDAD	IMC = ó > 25	+/-	Cualitativa	Dicotómica	Independiente
TERAPIA HORMONAL	Tratamiento de reemplazo hormonal o anticonceptivo	+/-	Cualitativa	Dicotómica	Independiente
CIRUGÍA PREVIA	Cirugías mayores 4 semanas previas a la realización del estudio:	Si/No	Cualitativa	Dicotómica	Independiente
INMOVILIZACIÓN	> 3 días a la realización del estudio	+/-	Cualitativa	Dicotómica	Independiente
TVP	-No compresión del vaso.	Si/No	Cualitativa	Dicotómica	Independiente
	-Ausencia o disminución de flujo venoso.				
ANTECEDENTE DE PROCESO ONCOLÓGICO	Cualquier tipo de cáncer, sin importar localización, ni extensión ni tipo de tratamiento.	Si/No	Cualitativa	Dicotómica	Independiente
ANTECEDENTE DE ETV	Cuadro previo de TEP o TVP	Si/No	Cualitativa	Dicotómica	Independiente
TEP	TEP (V/Q o angioCT)	+/-	Cualitativa	Dicotómica	Independiente

E. Proceso de captación de la información

- a. Se realizó la revisión de expedientes clínicos de todos los pacientes a los cuales se les realizó estudio ¹⁸F – FDG PET/CT en el periodo comprendido del 17 de diciembre del 2007 al 31 de julio del 2015 en el servicio de Medicina Nuclear e Imagen Molecular de “The American British Cowdray Medical Center I.A.P” Campus Observatorio., con diagnóstico clínico / imagenológico de Enfermedad tromboembólica venosa (TVP / TEP).
- b. El investigador realizó la consulta de resultados de reportes de USG Doppler, gammagrama V/Q y ¹⁸F – FDG PET/CT en el sistema RIS (*Radiologic Information System*) interno del Centro Médico ABC.
- c. Recopilación de información:
 - i. Organización de datos:
 1. Se utilizó sistema software Microsoft Office (Microsoft Word para el procesamiento de texto y Microsoft Excel para la representación gráfica de los resultados) y representando los resultados en cuadros y gráficos con su posterior análisis y discusión.
 - ii. Recursos para el estudio
 1. Recursos humanos:
 - a. Investigador
 2. Recursos materiales y financieros

NEOPLASIA OCULTA EN PACIENTES CON ETV EVALUADOS CON ¹⁸F – FDG PET/CT

- a. Material de oficina
- b. Equipo de computo

VII. RESULTADOS

Se revisaron los expedientes de 69 pacientes con diagnóstico de enfermedad tromboembólica venosa a los cuales se les realizó estudio ¹⁸F – FDG PET/CT en el periodo comprendido del 17 de diciembre del 2007 al 31 de julio del 2015. El total de pacientes cumplió con los criterios de inclusión.

Para el cálculo de la incidencia de neoplasia oculta en pacientes con ETV se consideraron aquellos pacientes que tuvieron hallazgos metabólicos, tomográficos o ambos en el estudio de ¹⁸F – FDG PET/CT y que tienen confirmación histopatológica de neoplasia. A estos pacientes se les definió como “verdaderos positivos”.

- I. 7 pacientes (10.14%) con antecedente de ETV en los que se encontró neoplasia (oculta), no diagnosticada previamente, confirmada por histopatología.
- II. 2/7 (28.57%) son del sexo femenino y 5/7 (71.42%) del sexo masculino.
- III. Los tipos de neoplasia fueron:
 - 1 adenocarcinoma de endometrio tipo endometriode
 - 1 tumor neuroectodérmico primitivo (PNET)/ Sarcoma de Ewing
 - 1 linfoma No Hodgkin de alto grado, con células grandes de inmunofenotipo B
 - 1 carcinoma urotelial de vejiga
 - 1 carcinoma papilar de tiroides

NEOPLASIA OCULTA EN PACIENTES CON ETV EVALUADOS CON ¹⁸F – FDG PET/CT

- 1 carcinoma de células pequeñas pulmonar
 - 1 adenocarcinoma pulmonar
- IV. Ninguno de los pacientes “verdaderos positivos” presentó síntomas sugestivos de cáncer (pérdida de peso o síntomas relacionados al sitio de la neoplasia).
- V. 6 de los pacientes “verdaderos positivos” no tienen antecedente de cáncer. 1 paciente “verdadero positivo” (carcinoma de células pequeñas de pulmón) tiene el antecedente de cáncer de vejiga en remisión (sin evidencia actual de la enfermedad); el ¹⁸F – FDG PET/CT encontró la 2ª neoplasia, oculta hasta antes de su realización.
- VI. La edad promedio fue de 64.92 años.
- VII. Del total de pacientes: 24 (34.78%) son del sexo femenino y 45 (65.21%) del sexo masculino.
- VIII. Del total de pacientes 35/69 (50.72%) presentaron TEP (tromboembolismo pulmonar), de los cuales 13 pertenecen al género femenino (37.14%) y 22 al género masculino (62.85%).
- IX. Del total de pacientes 66/69 (95.65%), presentaron trombosis venosa de los cuales 22 pertenecen al género femenino (33.83%) y 45 al género masculino (66.16%).
- X. Del total de pacientes 26/69 (37.68%) presentaron antecedente de tabaquismo.
- XI. A continuación se muestra una tabla de resultados de las variables estudiadas, así como el análisis de riesgo de dichas variables para neoplasia oculta.

NEOPLASIA OCULTA EN PACIENTES CON ETV EVALUADOS CON ¹⁸F – FDG PET/CT

TABLA 7 CARACTERÍSTICAS DEMOGRÁFICAS Y CLÍNICAS DE LA POBLACIÓN ESTUDIADA

VARIABLES	
PET/CT VERDADEROS POSITIVOS PARA NEOPLASIA OCULTA (CONFIRMADOS POR HISTOPATOLOGÍA)	7 (10.14%)
EDAD MEDIA	64.92 años
GENERO	
Masculino	45 (65.21%)
Femenino	24 (34.78%)
TABAQUISMO	26 (37.68%)
SOBREPESO U OBESIDAD	29 (42.02)
TERAPIA HORMONAL	3 (4.34%)
CIRUGÍA PREVIA	4 (5.79%)
INMOVILIZACIÓN	8 (11.59%)
ANTECEDENTE ONCOLÓGICO	8 (11.59%)
ANTECEDENTE DE ETV	15 (21.73%)
TVP	66 (95.65%)
TEP (ANGIOCT O V/Q)	35 (50.72%)

NEOPLASIA OCULTA EN PACIENTES CON ETV EVALUADOS CON ¹⁸F – FDG PET/CT

ANÁLISIS DE RIESGOS

Se buscó la asociación de las variables independientes para el riesgo de neoplasia oculta, calculando el Riesgo Relativo (RR), valor *p* (calculado en base a la chi cuadrada) e Intervalo de Confianza (IC).

TABLA 8 ANÁLISIS ESTADÍSTICO			
VARIABLE	RR	<i>p.</i>	95% IC
TABAQUISMO	2.2051	0.2623	0.5454 – 9.0826
SOBREPESO U OBESIDAD	1.8391	0.3927	0.4452- 7.5978
TERAPIA HORMONAL	3.6667	0.1737	0.6228 – 21.5887
CIRUGÍA PREVIA	0.8800	0.4886	0.0583 – 13.2863
INMOVILIZACIÓN	0.5250	0.3483	0.0330 – 8.3501
ANTECEDENTE DE PROCESO ONCOLÓGICO	1.2708	0.8144	0.1747 – 9.2469
ANTECEDENTE DE ETV	1.4400	0.6438	0.3097 – 6.6958
TVP	0.8857	0.1737	0.6523 – 1.2026
TEP	0.0670	0.2161	0.0173 – 0.2592

NEOPLASIA OCULTA EN PACIENTES CON ETV EVALUADOS CON ^{18}F – FDG PET/CT

Ninguno de los factores de riesgo fue estadísticamente significativo para presentar neoplasia oculta.

VIII. DISCUSIÓN

La imagen molecular es una especialidad de la medicina que día con día participa de manera determinante en la atención de pacientes con muy diversas patologías. El avance tecnológico médico en las últimas décadas nos ha permitido desarrollar nuevas estrategias para la prevención, diagnóstico y tratamiento de las enfermedades. A pesar de ello frecuentemente tenemos que afrontar la realidad de que un gran número de personas padecen cáncer, hecho de particular importancia en la población estudiada y en el área de atención del Centro Médico ABC. De forma extensa se encuentra descrito en la literatura las múltiples complicaciones que afectan a los pacientes con cáncer. Una de dichas complicaciones es la enfermedad tromboembólica venosa, que de manera puntual se describe en este trabajo, con particular énfasis a la asociación que existe entre la ETV y el cáncer, sus factores de riesgo y mecanismos fisiopatológicos. Al momento de la realización de este trabajo no existen publicaciones que evalúen la incidencia de neoplasia oculta en pacientes con enfermedad tromboembólica venosa mediante el uso de imagen molecular utilizando el estudio ^{18}F – FDG PET/CT. Se encontró que aproximadamente el 10% de pacientes con ETV presentan una neoplasia oculta y que el ^{18}F – FDG PET/CT se antoja un método ideal para la búsqueda de procesos oncológicos ocultos para su posterior confirmación histopatológica y tratamiento indicado según sea el caso.

NEOPLASIA OCULTA EN PACIENTES CON ETV EVALUADOS CON ¹⁸F – FDG PET/CT

Lo anterior resalta de manera importante la utilidad del ¹⁸F – FDG PET/CT para búsqueda de neoplasia oculta particularmente en pacientes con ETV sin una causa clara (idiopática). En base a los resultados obtenidos debemos siempre tomar en cuenta que nuestros pacientes con ETV pudieran presentar un proceso oncológico y que el estudio ¹⁸F – FDG PET/CT es una herramienta muy útil para la detección de neoplasias ocultas.

IX. CONCLUSIONES

- Aproximadamente el 10% de pacientes con ETV idiopática presentaron un proceso neoplásico oculto, hecho que debemos tomar en consideración en la evaluación de pacientes con trombosis.
- La asociación entre ETV y cáncer es un tema ampliamente estudiado y reconocido en cuanto a factores de riesgo y mecanismos fisiopatológicos.
- El estudio ¹⁸F – FDG PET/CT es una herramienta muy útil para la búsqueda de procesos neoplásicos ocultos.

X. CONSIDERACIONES ÉTICAS

Debido al tipo de investigación se considera “sin riesgo para el paciente”, por lo que no requiere de consentimiento informado, solo autorización por los comités institucionales del Centro Médico ABC, lugar en donde se realizó la investigación.

El autor declara que no tiene conflictos de interés en la realización de esta investigación y no se requirió de recursos económicos.

El presente estudio cumple con los lineamientos mencionados en, el reglamento de la Ley General en Materia de Investigación, Título Segundo, Capítulo 1, Artículos 16, 17, 20, 21, 22 y 23:

- ART. 16. EN LAS INVESTIGACIONES EN SERES HUMANOS SE PROTEGERÁ LA PRIVACIDAD DEL INDIVIDUO SUJETO DE INVESTIGACIÓN, IDENTIFICÁNDOLO SÓLO CUANDO LOS RESULTADOS LO REQUIERAN Y ÉSTE LO AUTORICE.
- ART. 17. DONDE CONSIDERA ESTE TIPO DE ESTUDIOS COMO INVESTIGACIÓN CON RIESGO MÍNIMO:
 - REQUIERE DE CONSENTIMIENTO INFORMADO DE ACUERDO A LO ESTABLECIDO EN LOS ARTÍCULOS 20, 21 Y 22.
 - DADO QUE SE TATA DE UNA INVESTIGACIÓN CON RIESGO MÍNIMO, SE SOLICITA AUTORIZACIÓN AL COMITÉ DE BIOÉTICA INSTITUCIONAL, PARA OBTENER EL CONSENTIMIENTO INFORMADO EN VERBAL DE ACUERDO A LO ESTABLECIDO EN EL ART. 23.

NEOPLASIA OCULTA EN PACIENTES CON ETV EVALUADOS CON ^{18}F – FDG PET/CT

XI. ANEXO IMÁGENES ^{18}F – FDG PET/CT

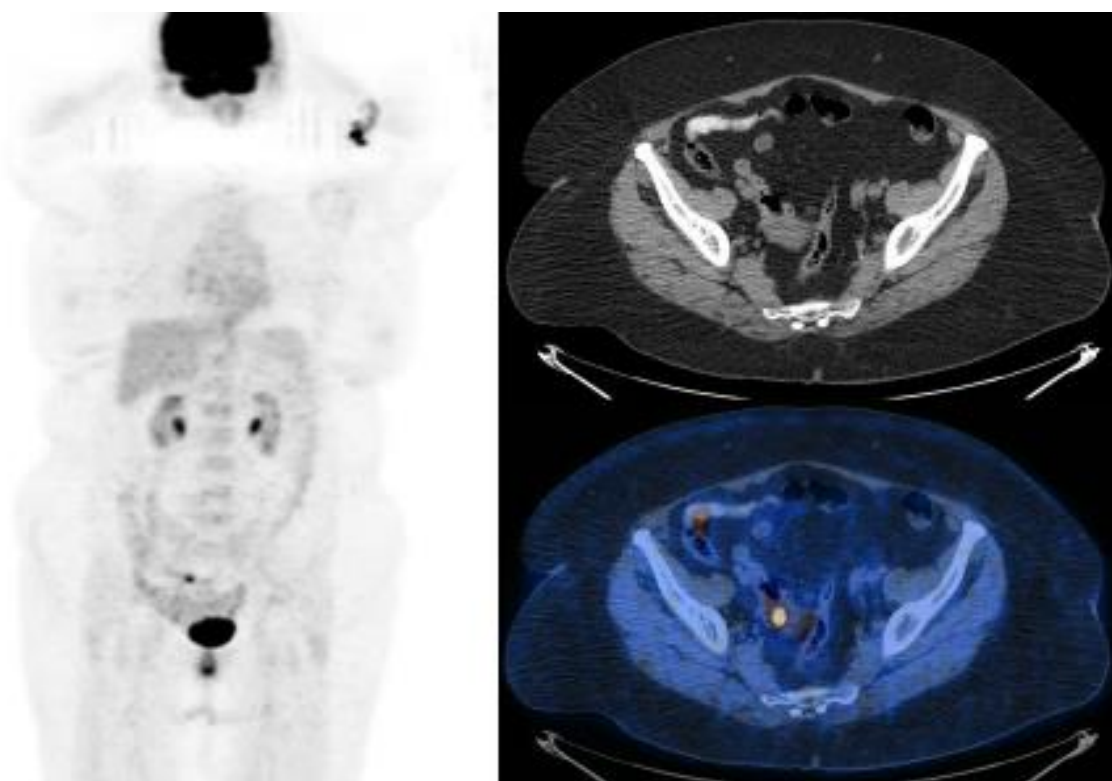


Imagen 1 – Estudio ^{18}F – FDG PET/CT de paciente femenino de 72 años de edad con diagnóstico de TVP izquierda, mostrando una zona focal de hipermetabolismo en topografía del anexo derecho. El resultado histopatológico es de Adenocarcinoma de Endometrio.

NEOPLASIA OCULTA EN PACIENTES CON ETV EVALUADOS CON ^{18}F – FDG PET/CT

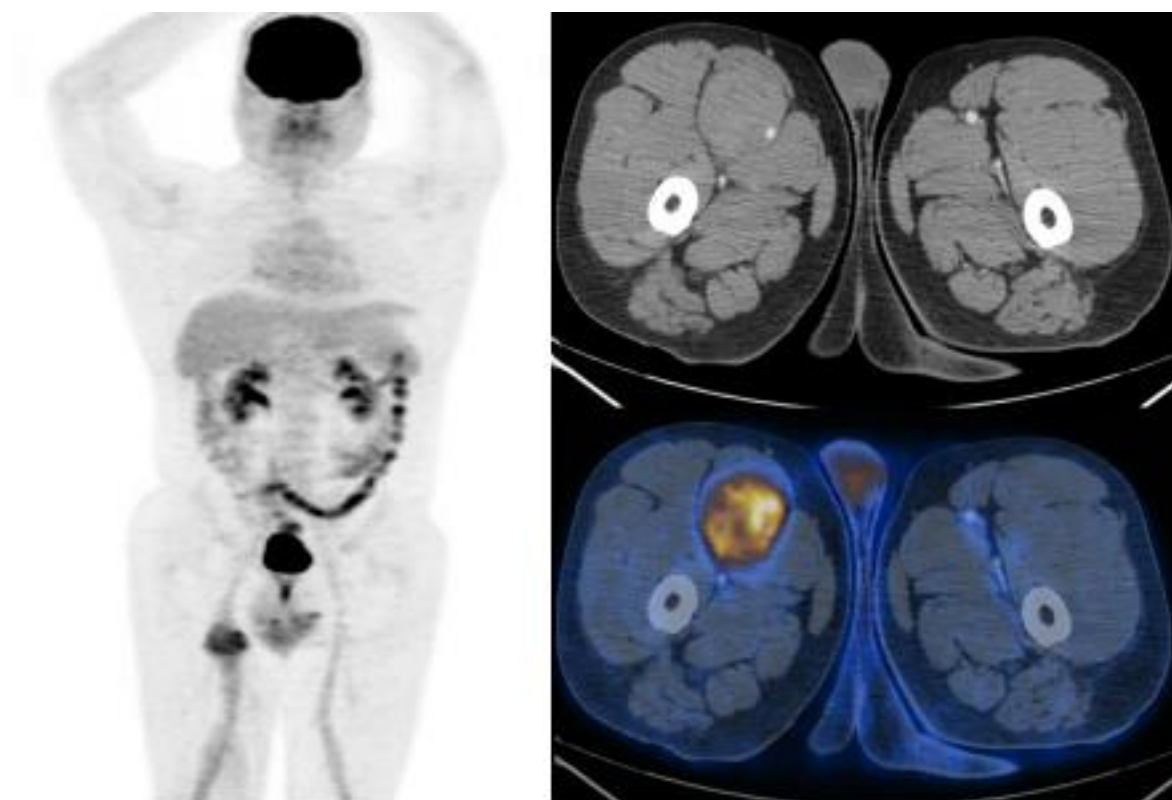


Imagen 2 – Estudio ^{18}F – FDG PET/CT de paciente masculino de 45 años de edad con diagnóstico de TVP derecha y TEP bilateral, mostrando una lesión localizada el muslo derecho asociada a incremento del metabolismo. El resultado histopatológico es de Sarcoma de Ewing.

NEOPLASIA OCULTA EN PACIENTES CON ETV EVALUADOS CON ^{18}F – FDG PET/CT

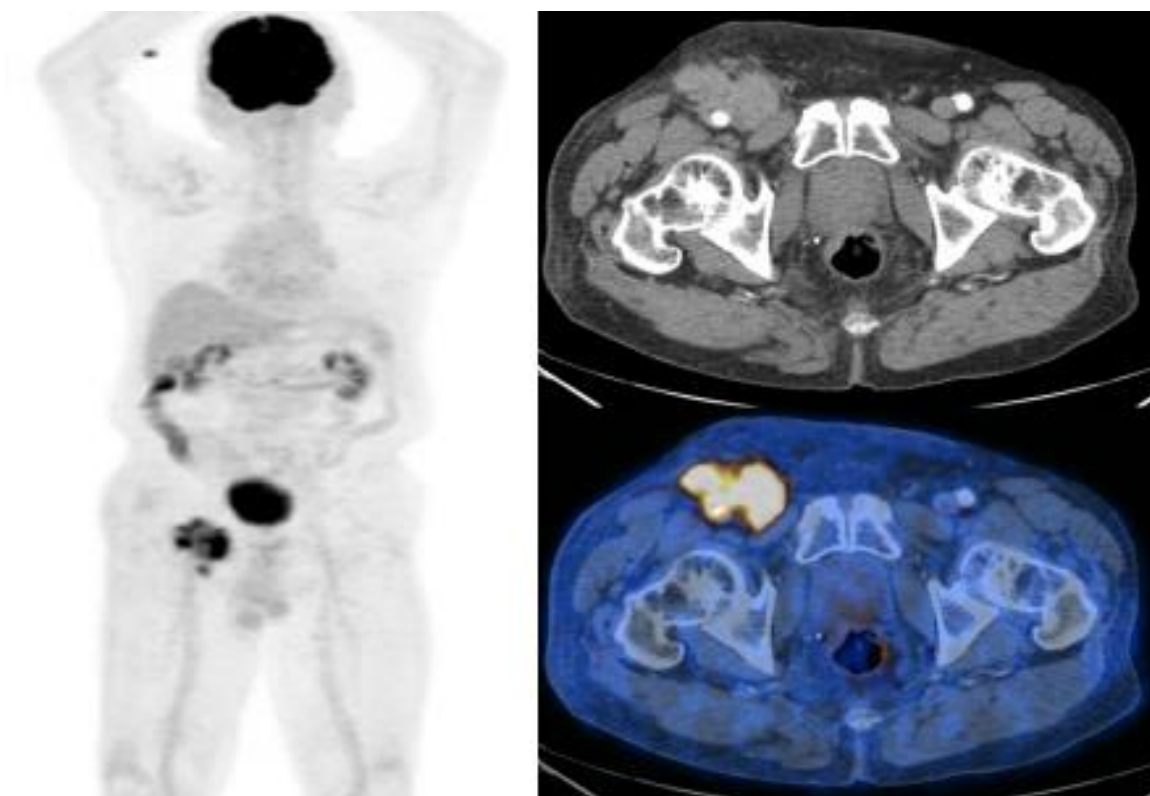


Imagen 3 – Estudio ^{18}F – FDG PET/CT de paciente masculino de 90 años de edad con diagnóstico de ETV, mostrando un conglomerado ganglionar inguinal derecho, asociado a incremento del metabolismo. El resultado histopatológico es de Linfoma No Hodgkin.

NEOPLASIA OCULTA EN PACIENTES CON ETV EVALUADOS CON ^{18}F – FDG PET/CT

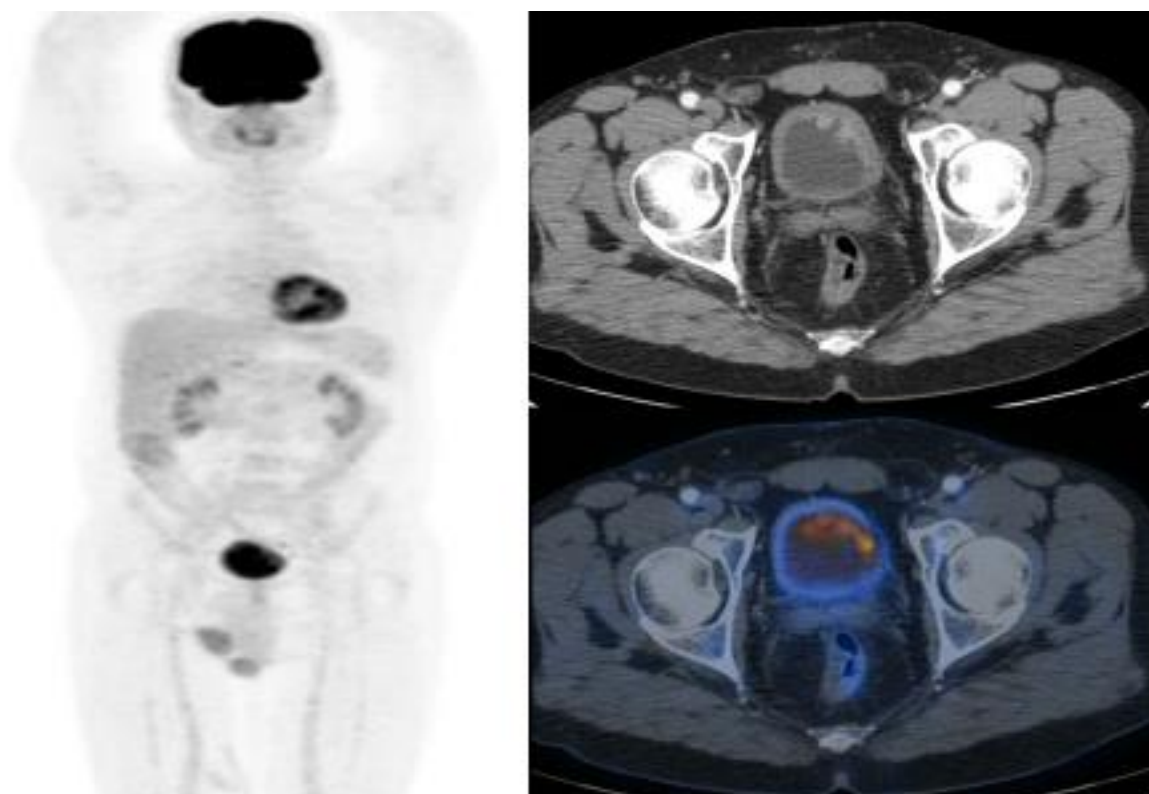


Imagen 4 – Estudio ^{18}F – FDG PET/CT de paciente masculino de 55 años de edad con diagnóstico de TVP derecha, mostrando una lesión en la pared vesical asociada a incremento del metabolismo. El resultado histopatológico es de Carcinoma Urotelial de Vejiga.

NEOPLASIA OCULTA EN PACIENTES CON ETV EVALUADOS CON ^{18}F – FDG PET/CT

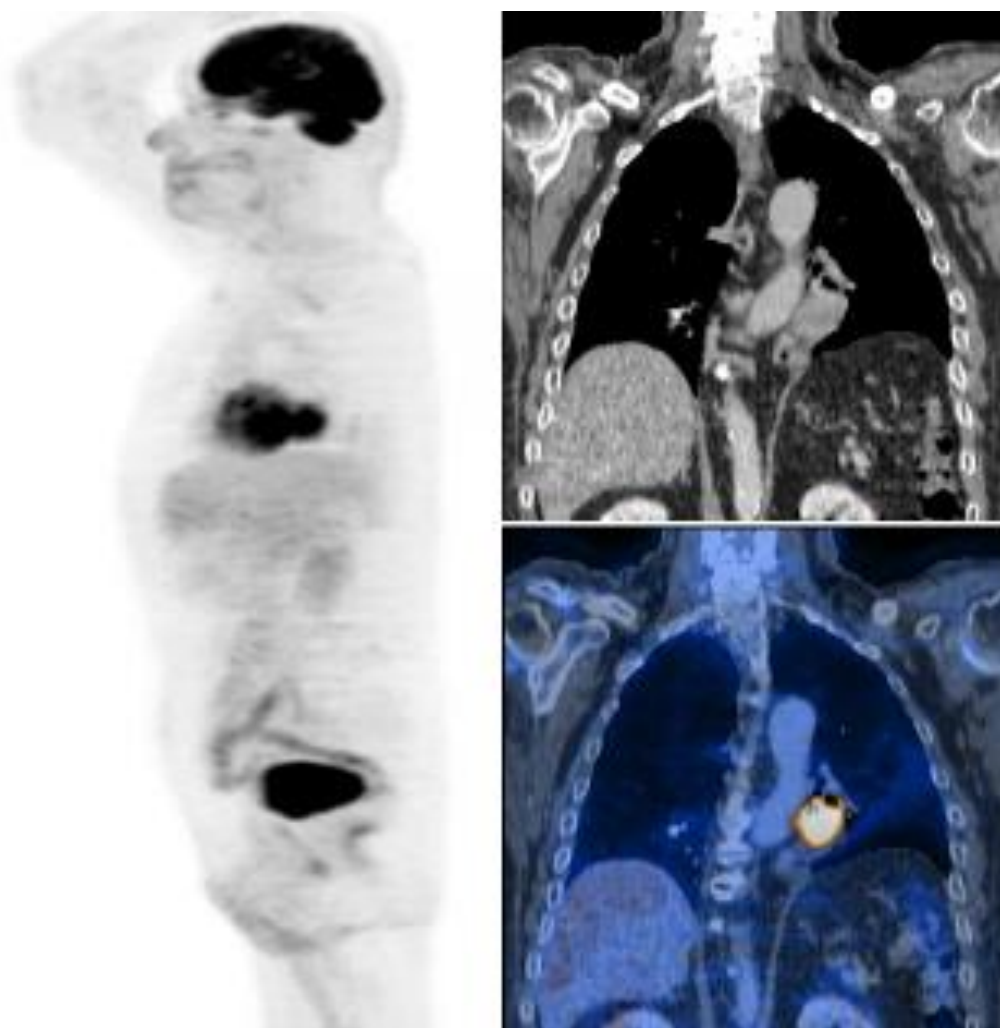


Imagen 5 – Estudio ^{18}F – FDG PET/CT de paciente masculino de 85 años de edad con diagnóstico de TVP bilateral, mostrando una lesión en pulmonar derecha asociada a hipermetabolismo. El resultado histopatológico es de Carcinoma Pulmonar de células pequeñas.

NEOPLASIA OCULTA EN PACIENTES CON ETV EVALUADOS CON ^{18}F – FDG PET/CT

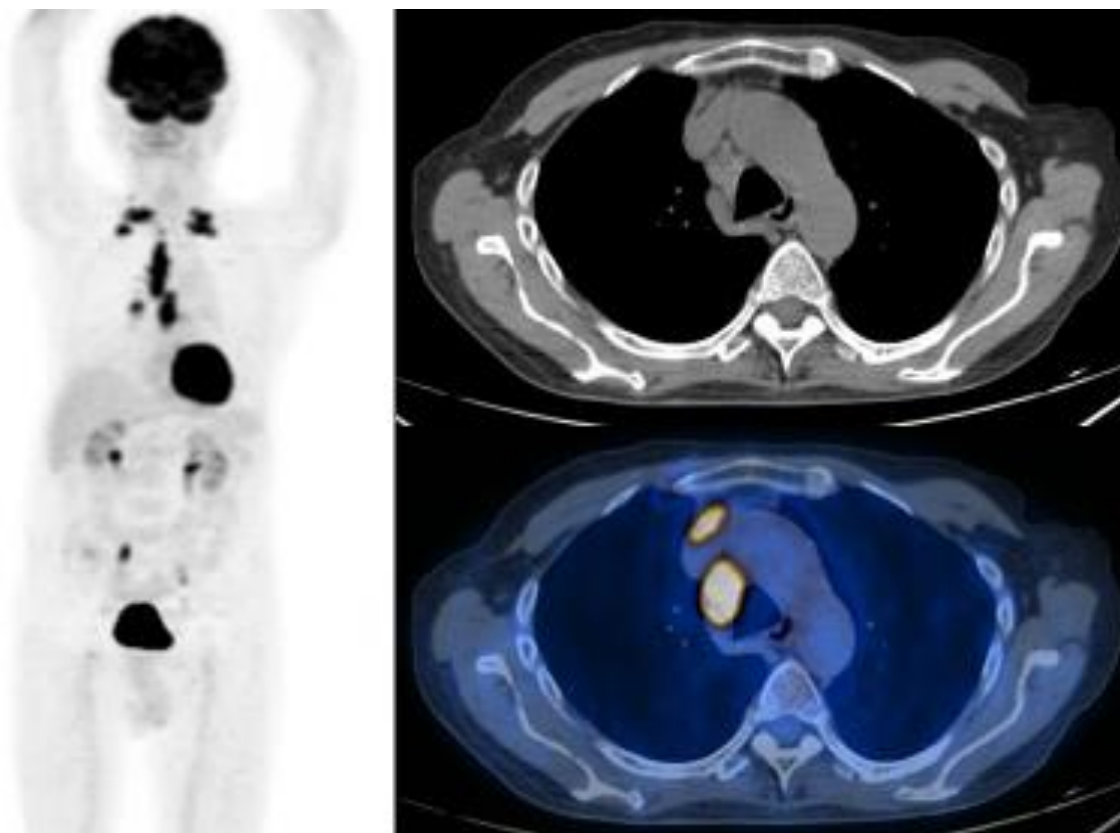


Imagen 5 – Estudio ^{18}F – FDG PET/CT de paciente masculino de 83 años de edad con diagnóstico de TVP derecha y TEP bilateral, mostrando adenopatías cervicales y mediastinales con incremento del metabolismo. El resultado histopatológico es de Carcinoma pulmonar de células no pequeñas.

NEOPLASIA OCULTA EN PACIENTES CON ETV EVALUADOS CON ¹⁸F – FDG PET/CT

XII. REFERENCIAS

- ¹ Nimia Reyes, Scott Grosse, Althea Gran. Deep Vein Thrombosis & Pulmonary Embolism. The Pre-Travel Consultation Counseling & Advice for Travelers – Centers for Disease Control and Prevention
- ² Michael B. Streiff, MD, FACP. Association Between Cancer Types, Cancer Treatments, and Venous Thromboembolism in Medical Oncology Patients. Clinical Advances in Hematology & Oncology Volume 11, Issue 6 June 2013
- ³ O. Königsbrügge et al. Risk factors for venous thromboembolism in cancer: novel findings from the Vienna Cancer and Thrombosis Study (CATS). Thrombosis Research 133 S2 (2014) S39–S43
- ⁴ S.Z. Goldhaber - Risk factors for venous thromboembolism - J Am Coll Cardiol, 56 (2010), pp. 1–7
- ⁵ Samuel Z. Goldhaber, MD - Venous thromboembolism: Epidemiology and magnitude of the problema - Best Practice & Research Clinical Haematology 25 (2012) 235–242
- ⁶ P. Prandoni, F. Noventa, A. Ghirarduzzi, et al. - The risk of recurrent venous thromboembolism after discontinuing anticoagulation in patients with acute proximal deep vein thrombosis or pulmonary embolism. A prospective cohort study in 1,626 patients - Haematologica, 92 (2007), pp. 199–20
- ⁷ G. Piazza, S.Z. Goldhaber - Venous thromboembolism and atherothrombosis: an integrated approach - Circulation, 121 (2010), pp. 2146–2150
- ⁸ James P. Wilmot - The NCCN Clinical Practice Guidelines on Venous Thromboembolic Disease: Strategies for Improving VTE Prophylaxis in Hospitalized Cancer Patients Cancer Center, University of Rochester, Rochester, New York, USA - The Oncologist 2007;12:1361–1370
- ⁹ Soraya Mezouar. Involvement of Platelet-Derived Microparticles in Tumor Progression and Thrombosis. Seminars in Oncology, Vol 41, No3, June 2014, pp346-358
- ¹⁰ S.R. Kahn - The post-thrombotic syndrome - Hematol Am Soc Hematol Educ Prog, 2010 (2010), pp. 216–220
- ¹¹ Frere et al. Therapy for Cancer-Related Thromboembolism .Seminars in Oncology, Vol 41, No3, June 2014, pp319-338
- ¹² Sopov et al. The Metabolic Spectrum of Venous Thrombotic Disorders Found on PET/CT - AJR:193, December 2009

NEOPLASIA OCULTA EN PACIENTES CON ETV EVALUADOS CON ¹⁸F – FDG PET/CT

- ¹³ Le Roux et al. Performance of ¹⁸F fluoro-2-désoxy-D-glucose positron emission tomography/computed tomography for the diagnosis of venous thromboembolism. *Thrombosis Research* 135 (2015) 31–35
- ¹⁴ Callejas MF . Incidental venous thromboembolism detected by PET-CT in patients with cancer: prevalence and impact on survival rate. - *Thromb Res.* 2014 May;133(5):750-5.
- ¹⁵ N. van Es et al . Cancer-associated unsuspected pulmonary embolism. *Thrombosis Research* 133 S2 (2014) S172–S178
- ¹⁶ Bailey et al. V/Q Imaging in 2010: A Quick Start. *Semin Nucl Med* 40:408-414
- ¹⁷ Freeman et al. The Current and Continuing Important Role of Ventilation-Perfusion Scintigraphy in Evaluating Patients With Suspected Pulmonary Embolism. *Semin Nucl Med* 38:432-440
- ¹⁸ Freitas et al .Modified PIOPED Criteria Used in Clinical Practice. *J NuclMed*1995.
- ¹⁹ Glaser et al. Successful and Safe Implementation of a Trinary Interpretation and Reporting Strategy for V/Q Lung Scintigraphy. *J Nucl Med* 2011; 52:1508–1512
- ²⁰ Anderson e al. The Use of Leg Venous Ultrasonography for the Diagnosis of Pulmonary Embolism . *Semin Nucl Med* 38:412-417
- ²¹ Srivastava et al. Diagnosis of Pulmonary Embolism with Various Imaging Modalities. *Seminars in Vascular Surgery*, Vol 17, No 2 (June), 2004: pp 173-180
- ²² Hochhegger B - Magnetic resonance imaging findings in acute pulmonary embolism - *Br J Radiol.* 2011 Mar;84(999):282-7. doi: 10.1259/bjr/26121475. Epub 2011 Jan 11
- ²³ Chin-Chuan Chang. ¹⁸F-FDG PET/CT in Patients with Cancer of Unknown Primary Site. *Ann Nucl Med Sci* 2009;22:11-18
- ²⁴ Alfonso et al. Screening for occult malignancy with FDG-PET/CT in patients with unprovoked venous thromboembolism *Hem - Int. J. Cancer:* 133, 2157–2164 (2013) VC 2013 UICC.
- ²⁵ Guillermo A Rojas – Trombosis Venosa profunda y/o tromboembolismo pulmonar en el paciente oncológico- *Rev Inst Nal Cancerol (Mex)* 1996;42(2).
- ²⁶ Guillermo A Rojas – Trombosis Venosa Profunda. 15 años de experiencia: factores de riesgo, trombofílicos y marcadores tumorales – *Rev Mex Angiol* 2004: 32(4): 108 – 118.
- ²⁷ Guillermo A Rojas – Trombosis Venosa Profunda del Miembro Superior - *Rev Mex Angiol* 2000: 28(2): 39 - 46.

NEOPLASIA OCULTA EN PACIENTES CON ETV EVALUADOS CON ¹⁸F – FDG PET/CT

²⁸ Ochoa Carrillo – Parámetros de práctica clínica basados en evidencia en Tromboprofilaxis: Diagnóstico y Tratamiento de la enfermedad tromboembólica venosa en el paciente con Cáncer – GAMO 2009; 4: 7-2.