



UNIVERSIDAD NACIONAL AUTÓNOMA DE MÉXICO

FACULTAD DE MEDICINA

**DIVISION DE ESTUDIOS DE POSGRADO E INVESTIGACIÓN
SECRETARÍA DE SALUD**

INSTITUTO NACIONAL DE PEDIATRÍA

“BOLAS FUNGICAS RENALES POR CANDIDA EN NEONATOS”

T E S I S

**PARA OBTENER EL TÍTULO DE
ESPECIALISTA EN PEDIATRÍA**

P R E S E N T A

DRA. INGRID SOFIA FLORES COHEN

**TUTOR DE TESIS
OSCAR VAZQUEZ TSUJI**

MÉXICO, D.F. JULIO 2015





Universidad Nacional
Autónoma de México

Dirección General de Bibliotecas de la UNAM

Biblioteca Central



UNAM – Dirección General de Bibliotecas
Tesis Digitales
Restricciones de uso

DERECHOS RESERVADOS ©
PROHIBIDA SU REPRODUCCIÓN TOTAL O PARCIAL

Todo el material contenido en esta tesis esta protegido por la Ley Federal del Derecho de Autor (LFDA) de los Estados Unidos Mexicanos (México).

El uso de imágenes, fragmentos de videos, y demás material que sea objeto de protección de los derechos de autor, será exclusivamente para fines educativos e informativos y deberá citar la fuente donde la obtuvo mencionando el autor o autores. Cualquier uso distinto como el lucro, reproducción, edición o modificación, será perseguido y sancionado por el respectivo titular de los Derechos de Autor.

"BOLAS FUNGICAS RENALES POR CANDIDA EN NEONATOS"



**DR. ALEJANDRO SERRANO SIERRA
PROFESOR TITULAR DEL CURSO DE
ESPECIALIZACION EN PEDIATRIA**



**DRA. ROSAURA ROSAS VARGAS
DIRECTORA DE ENSEÑANZA**



**DR. MANUEL ENRIQUE FLORES LANDERO
JEFE DEL DEPARTAMENTO DE PRE Y POSGRADO**



**DR. OSCAR VAZQUEZ TSUJI
TUTOR DE TESIS**

INDICE

1. Título.....	3
2. Introducción.....	3
3. Objetivo.....	3
4. Justificación.....	3
5. Hipótesis.....	3
6. Marco teórico.....	3
7. Conclusiones.....	11
8. Bibliografías.....	12
9. Agradecimientos.....	13

TITULO “Bolas Fúngicas Renales por *Candida* en Neonatos”

INTRODUCCION

Existen varios factores que contribuyen en diferentes grados al desarrollo de sepsis por hongos, entre los que se encuentran el estado inmunológico del paciente, peso bajo al nacimiento, uso de antibióticos de amplio espectro, presencia de catéteres centrales, uso de sondas urinarias de forma prolongada y uso de alimentación parenteral.

La candidiasis invasora neonatal presenta una mortalidad elevada cuando el diagnóstico no se realiza de manera temprana, esta se presenta del 25% al 30%, pudiendo afectar el tracto urinario, cerebro, meninges, ojo, hígado, bazo, corazón y articulaciones entre otros.

Candida ocupa el tercer lugar de los organismos más frecuentemente aislados en salas de cuidados intensivos neonatales en niños con sepsis y peso muy bajo al nacimiento. También es la causa más común de infección de tracto urinario en unidades de cuidado intensivo neonatal.

OBJETIVO

Demostrar la importancia de los macrófagos positivos al receptor CX3CR1 para el control de la proliferación de la infección por *Candida*.

JUSTIFICACION

Cerca del 40% de los neonatos hospitalizados en la terapia intensiva neonatal con presencia de candiduria presentan candidiasis renal, algunos de ellos con bolas fúngicas renales por lo cual es de suma importancia entender los procesos por los cuales se controla la infección por *Candida*.

La presencia de bolas fúngicas renales se encuentra relacionada a siembra hematológica e infección ascendente a partir de la vejiga urinaria.

HIPOTESIS

El receptor CX3CR1 actúa promoviendo la supervivencia de los macrófagos y su acumulación en los tejidos, lo que facilita una interacción entre macrófagos y tejidos infectados.

MARCO TEORICO

Cerca del 40% de los neonatos hospitalizados en la terapia intensiva neonatal con presencia de candiduria presentan candidiasis renal, algunos de ellos con bolas fúngicas renales.

La presencia de bolas fúngicas renales se encuentra relacionada a siembra hematológica e infección ascendente a partir de la vejiga urinaria.

En la orina de pacientes con infección urinaria por *Candida* asociada a bolas fúngicas renales, se ha documentado la presencia de leucocitos, levaduras y pseudomicelio, sin establecerse una relación fisiopatogénica entre estas estructuras.

A pesar de que la candidiasis urinaria es común en las unidades de cuidados intensivos neonatales, la candidiasis renal con bolas fúngicas renales es poco común, cuando esta se presenta, puede complicarse con la presencia de fungomas en el sitio de la infección y ocasionar obstrucción renal llevando al paciente a la falla renal.

El predominio en la susceptibilidad a la producción de infecciones en los neonatos y en especial en los prematuros, se encuentra bien documentada. Este predominio es debido en gran medida a la inmadurez del sistema inmunológico para montar una adecuada respuesta celular y humoral.

En los neonatos existe una producción y capacidad limitada de todos los componentes celulares del sistema inmune, además de que existen deficiencias cuantitativas y cualitativas de los componente humorales del sistema inmunológico. Estas deficiencias en relación a madurez inmunológica, están bien caracterizadas: En relación a los granulocitos, su función mejora conforme se desarrolla el neonato, cuando se comparan niños pretérmino y de término. En este caso se observa disminución en la capacidad de migración, número de glicoproteínas de adhesión, una menor actividad microbicida, alteración de la fagocitosis, metabolismo de O₂ y producción de radicales hidroxilo. En el caso de los monocitos/macrófagos existe disminución en la capacidad de migración, quimiotaxis y producción de IL-6. En relación a las células NK, estas presentan una funcionalidad del 30% al 65%, de éstas solo el 50% expresa el CD56, no muestran expresión del CD57, con expresión reducida del CD16. En relación al complemento, en los recién nacidos a término los niveles se encuentran al 50% comparados con el adulto y se incrementan hasta alcanzar niveles normales entre los 6 y 18 meses de vida.

Las citoquinas proinflamatorias del tipo GM-CSF y MIP-1 α , se encuentran disminuídas en el recién nacido.

Para el caso de la inmunidad específica, en los neonatos existe protección parcial debido a la presencia de IgG materna, sin embargo los neonatos presentan linfocitos B y células plasmáticas inmaduras con una actividad de células T inmadura, así como una capacidad limitada de producción de citoquinas en inmunoglobulinas.

Aunque aún es poco lo que se conoce acerca del papel que juegan los mononucleares/macrófagos en relación a la infección renal, se sabe que los fagocitos mononucleares se acumulan en el tejido renal infectado por *Candida*. Los macrófagos que son positivos al receptor CX3CR1 juegan un papel crítico en el control de la proliferación de la infección por *Candida*.

El receptor CX3CR1 actúa promoviendo la supervivencia de los macrófagos y su acumulación en los tejidos, lo que facilita una interacción entre macrófagos y tejidos infectados. El receptor CX3CR1 promueve la focalización de macrófagos al proveer de señales de supervivencia tanto en un estado estable como en el de infección, protegiendo a las células del proceso de apoptosis dependiente de caspasa.

Se han realizado observaciones en estudios realizados con ratones, en donde se ha demostrado que en la candidiasis sistémica se produce focalización de macrófagos a nivel renal, produciéndose contacto directo de los macrófagos con el hongo en las primeras horas de iniciada la infección.

También se sabe, que la depleción de monocitos/macrófagos inducida por clodronato en ratones tiene como consecuencia una mayor mortalidad después de un episodio de candidiasis sistémica. El receptor CX3CR1 es crítico para la defensa innata del huésped en contra de los patógenos fúngicos en humanos, al promover la supervivencia de los macrófagos y su acumulación en los tejidos.

En el Instituto Nacional de Pediatría, se está realizando el seguimiento de los neonatos con diagnóstico de bolas fúngicas renales. Los casos se han confirmado mediante examen directo de orina centrifugada, urocultivo, ultrasonido renal y en los casos de sepsis concomitante, detección de antígeno para *Candida* en suero y hemocultivos.

En el examen directo de la orina centrifugada de la mayoría de los casos se ha encontrado la presencia de blastoconidios, pseudomicelio y micelio verdadero de *Candida*. Se ha observado además la presencia de leucocitos polimorfonucleares y macrófagos, en los que se ha podido evidenciar un proceso activo de adherencia sobre la superficie del micelio y pseudomicelio de *Candida*. (Figuras 1 y 2)

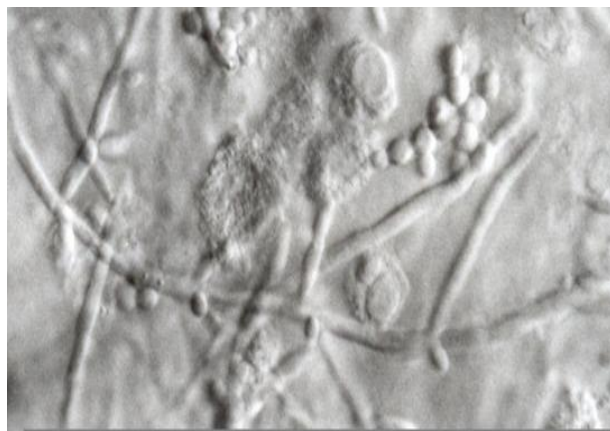

Figura 1.

Micelio de *Candida albicans* en orina centrifugada, con la presencia de leucocitos adheridos al mismo, algunos en proceso de autólisis. Examen directo en fresco. Microscopía de contraste interferencial diferencial de Nomarsky. 400X.

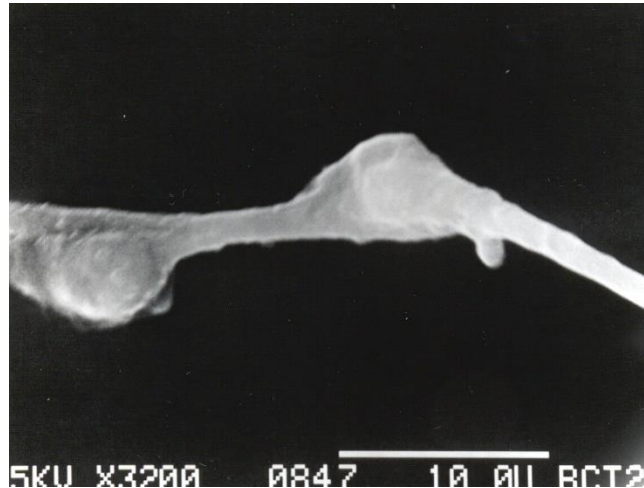


Figura 2. Micelio de *C. albicans* proveniente de orina centrifugada, en el que se observa la adherencia de dos células fagocíticas que envuelven las zonas de emergencia de las blastoconidias. Microscopía de barrido 3200X.

El examen de orina centrifugada mediante microscopía de luz clara, incubada a 37°C en portaobjetos excavados, ha mostrado la presencia de fagocitosis activa de las levaduras por parte de macrófagos y leucocitos polimorfonucleares.

En el interior de muchos macrófagos se observaron levaduras fagocitadas en proceso de reproducción activa, mediante conidiogénesis con formación de levaduras hijas, hasta producirse la destrucción de la célula fagocítica, sin observarse alteraciones aparentes en la superficie de los hongos debidas al proceso de fagocitosis. Estas observaciones realizadas mediante microscopía de luz clara, fueron confirmadas mediante microscopía electrónica de transmisión.

En muchos macrófagos se observó la presencia de fusión entre ellos, mediante la unión estrecha de membranas, fenómeno que se encontró implicado en la formación inicial de las bolas fúngicas, al fusionarse una gran cantidad de estas células que más tarde van a funcionar como la matriz central en la formación de las bolas fúngicas. (Figuras 3, 4, 5 y 6)

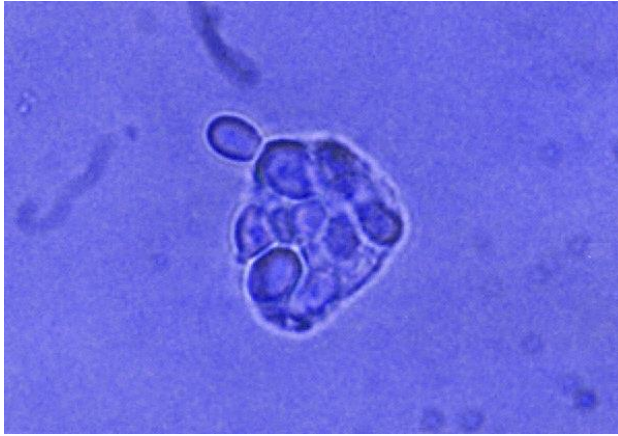

Figura 3. Examen de orina centrifugada incubada en portaobjetos de vidrio excavados, incubados a 37°C. Se puede observar una gran cantidad de blastoconidias en el interior del citoplasma de una célula macrófaga y la emergencia del hongo a través de la membrana del macrófago. Microscopía de campo claro con azul de metileno. 400X amplificada.

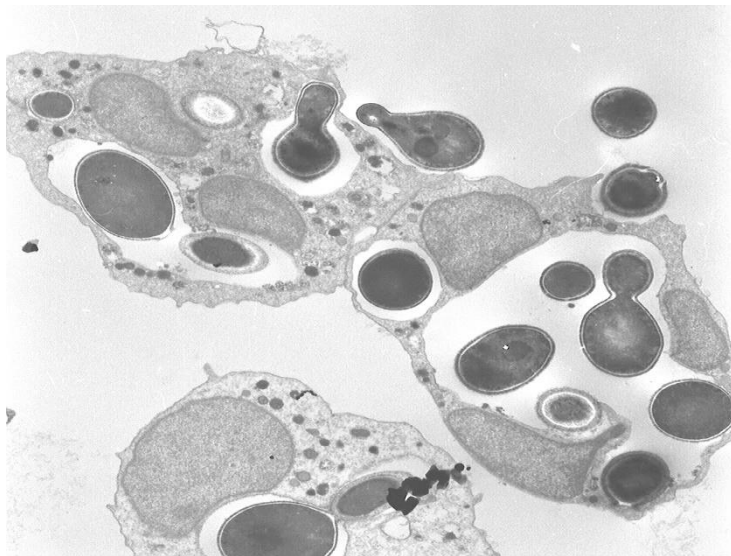


Figura 4. Fotomicrografía electrónica en la que se observan varios macrófagos con blastoconidias fagocitadas sin daño estructural en su pared celular, además de agrandamiento de los fagosomas, con evidencia de reproducción activa del hongo en su interior (blastoconidiogénesis o gemación). Se puede observar fusión de membranas entre los macrófagos. Microscopía electrónica de transmisión. 5000X.

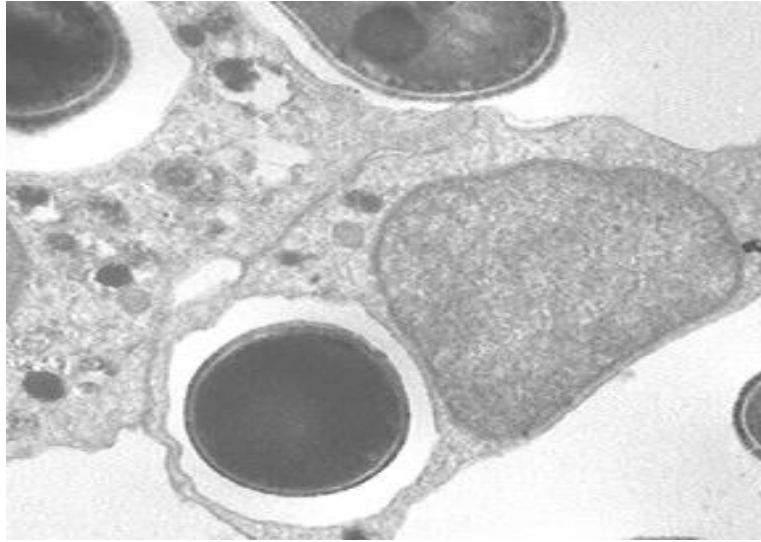

Figura 5. Fotomicrografía electrónica ampliada, en la que se puede observar la fusión de membranas entre los macrófagos. Microscopía electrónica de transmisión. 5000X.

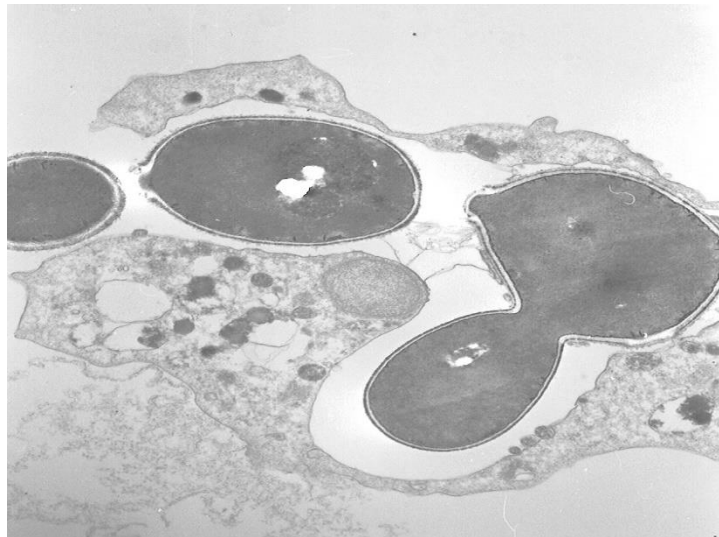


Figura 6. Blastoconidios de *C. albicans* fagocitados por un macrófago en los que se observa el proceso activo de blastoconidiogénesis en el interior del fagosoma. Entre las dos estructuras micóticas se pueden apreciar los septos recién formados y la capa más externa de fibrillas, aún incompleta debido al proceso de separación reciente. Microscopía electrónica de transmisión. 15000X.

La invasión y destrucción de las células fagocíticas observadas mediante microscopía de luz clara y electrónica de transmisión, se pudieron correlacionar con las observaciones efectuadas mediante microscopía de barrido del sedimento urinario, en donde se observaron grandes cantidades de macrófagos destruidos, con emergencia a través de la membrana de los macrófagos, de levaduras y micelio. (Figura 7 y 8)

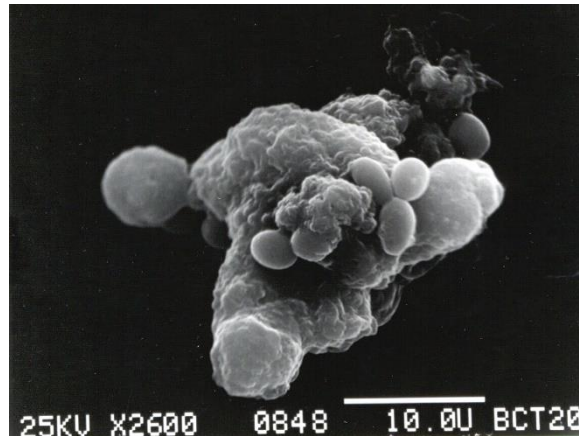


Figura 7. Macrófago fagocitando blastoconidios de *Candida albicans*. Obsérvese la membrana rugosa característica del macrófago. Microscopía de barrido. 2600X.

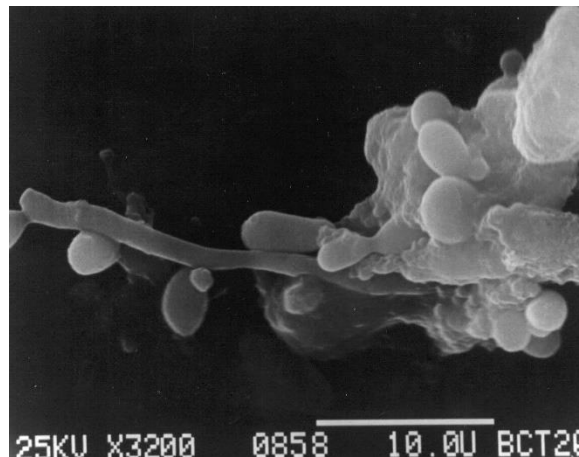


Figura 8. Célula fagocítica destruída en la que se observa la salida de micelio con presencia de conidias de *C.albicans*. Microscopía de barrido 3200X.

De esta manera *Candida* utiliza a las células macrofágicas destruídas como sustrato alimenticio y de soporte estructural para formar la bola fúngica. Las observaciones realizadas mostraron estructuras redondeadas u ovaladas formadas por acúmulos de micelio y blastoconidias sobre la superficie una matriz formada por los detritus celulares de los macrófagos destruídos. Las bolas fúngicas observadas han medido en promedio 100 a

150 micrómetros de diámetro mayor, aunque algunas alcanzaron los 200 micrómetros. (Figura 9, 10 y 11)

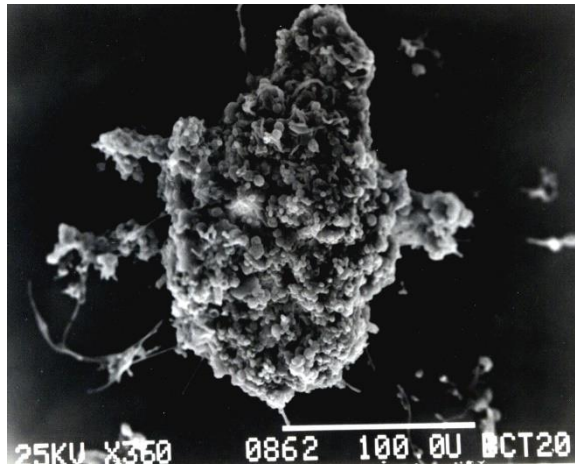


Figura 9. Bola fúngica renal por *C. albicans* en la que se observa sobre su superficie una gran cantidad de elementos fúngicos . Microscopía de barrido 360X.




Figura 10. Acercamiento de una bola fúngica en la que se aprecia una gran cantidad de blastoconidias, pseudomicelio y micelio de *C. albicans*. Microscopía de barrido 940X.

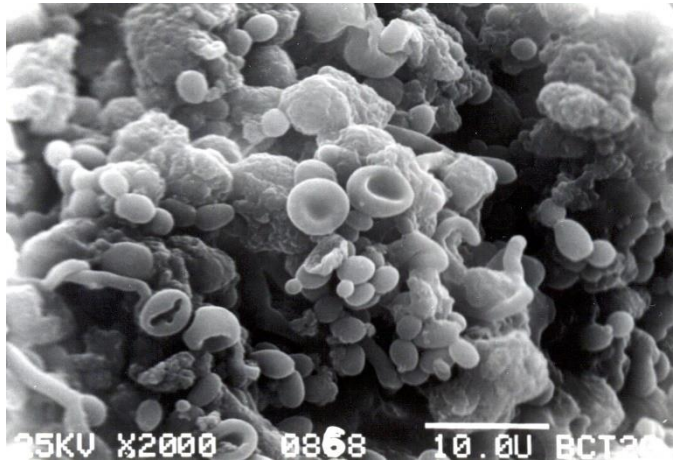


Figura 11. Bola fúngica en la que se aprecia la membrana característica rugosa de los macrófagos subyacentes al micelio, blastoconidias y algunos eritrocitos. Algunas estructuras miceliales muestran conidiogénesis. Microscopía de barrido 2000X.

CONCLUSIONES

La falta de una respuesta celular antifúngica adecuada en los neonatos para lograr la destrucción de *Candida*, es una de las causas que pudieran explicar la formación de bolas fúngicas renales en este grupo de edad, debido a la falta de eficiencia de los fagolisosomas para poder destruir al hongo y posteriormente funcionar como matriz estructural y nutricia para formar las bolas fúngicas (micetoma renal).

De acuerdo a las observaciones realizadas, la formación de bolas fúngicas renales son el resultado de un fenómeno mixto infeccioso-saprobio: 1. Un proceso infeccioso celular (macrófagos sin la adecuada capacidad fungicida) que culmina en la reproducción intracelular del hongo y en la destrucción de los fagocitos, 2. Aglutinación de fagocitos, secundaria a adhesión de membrana mediada por receptores de superficie, 3. Desarrollo saprobio de *Candida* sobre la matriz orgánica conformada por células destruidas y otras aun viables (bola fúngica o fungoma).

Es muy probable que las bolas fúngicas de gran tamaño que son observadas en el ultrasonido renal (se toma como estándar tres milímetros de diámetro), no sean expulsadas en la orina debido a factores de tipo anatómico a nivel de los ductos colectores de Bellini.

El tratamiento inicial de las bolas fúngicas es con antifúngicos de los cuales los más utilizados son la anfotericina B, el fluconazol y la flucitosina con lo que se observa una buena respuesta en la mayoría de los casos.

Cuando se observa obstrucción incompleta se utiliza la combinación de anfotericina B y fluconazol, dicho tratamiento causa la desaparición de las lesiones. La inyección percutánea de estreptoquinasa en la pelvis renal a través de sondas también se ha probado en

combinación con el tratamiento antifúngico intravenoso para romper las bolas fúngicas que son resistentes al tratamiento médico así como el drenaje percutáneo y la realización de irrigaciones. Cuando existen bolas fúngicas que causan obstrucción urinaria y que no responden a los antifúngicos, el tratamiento quirúrgico realizado por medio de una nefrostomía percutánea. Esta entidad clínica es más frecuente de lo que se piensa y requiere de su sospecha clínica para poder abordarla de manera temprana.

BIBLIOGRAFÍAS

- Babut J M, Coeurdacier P, Bawab F, Treguier C, Fremond B. Urinary Fungal Bezoars in Children. Report of Two Cases. *Eur J Pediatr Surg* 1995; 5: 248-252.
- Pappu LD, Purohit DM, Bradford BF, Turner WRJ, Levkoff AH. Primary renal candidiasis in two preterm neonates. Report of cases and review of literature on renal candidiasis in infancy. *Am J Dis Child* 1984; 138:923–6.
- Vazquez-Tsuji O, Campos-Rivera T, Ahumada-Mendoza H, Rondan-Zarate A, Martinez-Barbabosa I. Renal ultrasonography and detection of pseudomycelium in urine as means of diagnosis of renal fungus balls in neonates. *Mycopathologia* 2005; 159:331–7.
- Chung BH, Chang SY, Kim SI, Choi HS. Successfully treated renal fungal ball with continuous irrigation of fluconazole. *J Urol* 2001; 166:1835–6.
- Penagos PMJ, Berrón PR, García CML, Zaragoza BJ. El Sistema Inmune del Recién Nacido. *Al Asma Inmunol Ped* 2003;12: 63-8.
- Lionakis MS, Swamydas M, Fischer BG, Plantinga TS, Johnson MD. Et al.
- CX3CR1-dependent renal macrophage survival promotes *Candida* control and host survival . *J Clin Invest*. 2013;123:5035-51.

Oscar Vázquez Tsuji ¹, Ingrid Sofía Flores Cohen² Teresita Campos Rivera ³, Adrián Rondán Zárate. ⁴

1. Jefe del Departamento de Parasitología y Micología. Presidente del Comité de Estancia Hospitalaria, Instituto Nacional de Pediatría.
2. Médico Residente de Pediatría de Tercer Año. Instituto Nacional de Pediatría.
3. Médico adscrito al Departamento de Parasitología y Micología. Instituto Nacional de Pediatría.
4. Médico adscrito al Departamento de Biología Celular. Facultad de Medicina. Universidad Nacional Autónoma de México.

AGRADECIMIENTOS

A mi mamá por su constante apoyo, amor y confianza en mi en todo momento.

A Irma e Ixchel por su optimismo, sus palabras, su amor incondicional y apoyo.

A Omar por darme ánimo y por su entendimiento.

A Diana por siempre apoyarme, animarme y escucharme.