



UNIVERSIDAD NACIONAL AUTÓNOMA DE MÉXICO

**FACULTAD DE MEDICINA
DIVISION DE ESTUDIOS DE POSTGRADO E INVESTIGACIÓN
SECRETARIA DE SALUD**

INSTITUTO NACIONAL DE PEDIATRÍA

TESIS DE POSTGRADO PARA OBTENER EL TÍTULO EN LA ESPECIALIDAD DE

PEDIATRÍA

SÍNDROME DE CACH(ATAXIA INFANTIL CON HIPOMIELINIZACIÓN ENCEFÁLICA)

INFORME DE UN NIÑO MEXICANO

PRESENTA

DRA GABRIELA CASTELLANOS AYALA

TUTOR DE TESIS:

DR GUILLERMO DÀVILA GUTIÉRREZ



MEXICO, D.F 2015



Universidad Nacional
Autónoma de México

Dirección General de Bibliotecas de la UNAM

Biblioteca Central



UNAM – Dirección General de Bibliotecas
Tesis Digitales
Restricciones de uso

DERECHOS RESERVADOS ©
PROHIBIDA SU REPRODUCCIÓN TOTAL O PARCIAL


Todo el material contenido en esta tesis esta protegido por la Ley Federal del Derecho de Autor (LFDA) de los Estados Unidos Mexicanos (México).

El uso de imágenes, fragmentos de videos, y demás material que sea objeto de protección de los derechos de autor, será exclusivamente para fines educativos e informativos y deberá citar la fuente donde la obtuvo mencionando el autor o autores. Cualquier uso distinto como el lucro, reproducción, edición o modificación, será perseguido y sancionado por el respectivo titular de los Derechos de Autor.

TÍTULO


**SÍNDROME DE CACH(ATAxia INFANTIL CON HIPOMIELINIZACIÓN
ENCEFÁLICA)**

INFORME DE UN NIÑO MEXICANO



DR ALEJANDRO SERRANO SIERRA

PROFESOR TITULAR DEL CURSO DE ESPECIALIZACIÓN EN PEDIATRÍA



DRA ROSAURA ROSAS VARGAS

DIRECTORA DE ENSEÑANZA



DR MANUEL ENRIQUE FLORES LANDERO

JEFE DEL DEPARTAMENTO DE PRE Y POSGRADO



DR GUILLERMO DÁVILA GUTIERREZ

TUTOR DE TESIS

DEDICATORIAS

A mi familia, por su infinita confianza y su apoyo incondicional, gracias por su tolerancia, ejemplo y amor

A Dios, por haberme acompañado y guiado a lo largo de mi carrera, por ser mi fortaleza en todo momento y brindarme una vida llena de aprendizajes y sobre todo de felicidad.

A los niños, mis mejores maestros, con quien aprendí entre risas y juegos.

A mis maestros, en especial al Dr. Guillermo, ejemplo de dedicación, constancia y amabilidad, gracias por su paciencia. Y a todos los que me inspiraron para querer ser como ellos.

INDICE

RESUMEN.....	5
INTRODUCCIÓN.....	6
CASO CLINICO	8
DISCUSIÓN	13
CONCLUSIÓN.....	17
PROPUESTAS.....	18
REFERENCIAS BIBLIOGRAFICAS.....	19

SÍNDROME DE CACH(ATAXIA INFANTIL CON HIPOMIELINIZACIÓN ENCEFÁLICA)

INFORME DE UN NIÑO MEXICANO

RESUMEN

Comprendidas entre las leucoencefalopatías, las leucodistrofias son un grupo de enfermedades neurodegenerativas frecuentes en pediatría; sin embargo existen algunas leucodistrofias infrecuentes que han sido recientemente descritas como el Síndrome de CACH. Informamos el primer caso de Síndrome de CACH en una lactante mexicana de 1 año 2 meses con un desarrollo neurológico normal hasta el inicio de su padecimiento actual, que comenzó después de un proceso infeccioso y manifestado con el tiempo: irritabilidad, ataxia, disminución de agudeza visual y espasticidad. La Resonancia Magnética Cerebral demostró la leucoencefalopatía difusa y evanescente. Durante su estudio otras entidades fueron descartadas. El síndrome de CACH es una de las nuevas leucodistrofias, su diagnóstico se basa en la evolución clínica, imágenes características y el estudio molecular, con un patrón de herencia autosómico recesivo y no tiene un tratamiento específico. En un futuro cercano los estudios genéticos permitan reconocer los diferentes fenotipos-genotipos, facilitando su diagnóstico oportuno para brindar una terapia génica. **PALABRAS CLAVE** Leucoencefalopatía evanescente, síndrome de CACH, leucodistrofia, leucoencefalopatía.

ABSTRACT

Among the leukoencephalopathies, the leukodystrophies are a group of neurodegenerative diseases common in pediatrics. However, there are some rare leukodystrophies that have recently been described as CACH Syndrome. We report the first case of CACH syndrome in a Mexican 1-year and 2-month old infant with abnormal neurological development until the onset of his current condition, which started after an infection eventually manifested irritability, ataxia, decreased visual acuity and spasticity. The brain MRI showed diffuse and evanescent leukoencephalopathy. During his study other entities were discarded. CACH syndrome is one of the new leukodystrophies, its diagnosis is based on clinical evolution, characteristic images and molecular study, with an autosomal recessive inheritance pattern and unspecified treatment. In the near future, genetic studies will allow recognizing the different phenotypes, genotypes, facilitating a timely diagnosis to provide gene therapy. **Key words:** Leukoencephalopathy with vanishing white matter, CACH syndrome, leukodystrophy, leukoencephalopathy

INTRODUCCIÓN

El término “leucodistrofia” se emplea para definir la pérdida de sustancia blanca del encefálo que ocurre cuando la mielina no esta normalmente formada.¹ El concepto fue introducido por Bielschowski y Henneberg en 1928 y hasta la actualidad se sigue empleando en la mayoría de los textos y revistas dentro del contexto de las leucoencefalopatías, las enfermedades neurodegenerativas o las enfermedades metabólicas. Así, a pesar de que el enfoque inicial es diferente, la conclusión es la misma, las leucodistrofias son enfermedades heredo-metabólicas que causan la pérdida progresiva de la mielina y que se manifiestan como un síndrome de deterioro neurológico progresivo que inicia con discapacidades motoras. La pérdida de las habilidades previamente adquiridas se presenta con una progresión variable en el tiempo y en los casos graves se manifiestan como una devastación neurológica.^{1,16}

El término “leucoencefalopatía” se emplea cuando existe retraso en la mielinización, dismielinización, demielinización o la combinación de estas.²

La mielina es una lipoproteína constituida por un sistema de bicapas fosfolipídicas formadas por esfingolípido y es sintetizada por las células de Schwann. El 30% de las proteínas de la mielina corresponde a la proteína básica y la proteolípida y un 70% se conforma por lípidos: colesterol, fosfolípidos y glicolípidos. Es el componente principal de la sustancia blanca del encefálo, médula espinal y de los nervios periféricos, envuelve de una forma espiral a los axones de las neuronas en los seres vertebrados, permitiendo una mejor y más rápida transmisión de los impulsos nerviosos a través de los nodos de Ranvier ricos en canales de sodio. La pérdida de la mielina disminuye la velocidad de conducción y la amplitud del

potencial de acción, desestabilizando la estructura molecular del citoesqueleto axonal. ³

El síndrome de ataxia infantil con hipomielinización del cerebro (Síndrome de CACH) se informó por Schiffman en 1992.⁴ El síndrome, es causado por mutaciones de alguna de las 5 subunidades del factor de inicio de la traducción eIF2B (mutación eucariótica relacionada con leucodistrofias). Se hereda en forma autosómica recesiva⁵ y en ocasiones en forma autosómica dominante.^{6,10}

La mayoría de los informes sobre esta patología son en pacientes caucásicos. ⁷ El fenotipo más común inicia entre 1 y 5 años de edad , en niños con un neurodesarrollo normal, hasta el inicio del padecimiento. ⁵

Los criterios diagnósticos del síndrome de CACH (SCACH) son :

1. Desarrollo sicomotor previo normal o discretamente retrasado.
2. Inicio en la infancia temprana con aparición de un síndrome cerebeloso y piramidal, seguido de atrofia óptica, epilepsia, signos de disfunción del tallo cerebral, con preservación relativa de las funciones cognitivas.
3. Curso crónico progresivo con agravaciones episódicas a menudo desencadenadas por traumatismos craneales leves o por cuadros febriles motivados por infecciones banales.
4. Resonancia magnética cerebral (RMC) demostrando una afectación precoz, difusa y simétrica de la sustancia blanca de los hemisferios cerebrales, con la presencia de cavidades en las que la intensidad de la señal es similar a la del líquido cefalorraquídeo (LCR) en todas las secuencias. El espectro protónico en estas zonas es también parecido al del LCR, con disminución de los metabólicos normales.⁸

CASO CLÍNICO

Lactante femenino de 1 año 2 meses de edad que inicia su padecimiento al 1 año un mes de vida. Originarios de Tlahuac, Distrito Federal, padres sanos no consanguíneos ni endogámicos y un hermano sano.

Producto de la segunda gestación, con control prenatal desde el primer trimestre, con ingesta de ácido fólico y fumarato ferroso. Durante el embarazo la madre curso con infecciones de vías urinarias en el 1º, 2º y 8º mes, siendo tratada con medicamento no especificado. Al 8º mes de la gestación se agrega enfermedad hipertensiva del embarazo que fue tratada con hidralazina y furosemida, sin mejoría. Parto a término, obtenida mediante intervención Cesárea urgente, sin complicaciones, por preclamsia severa, con un peso al nacimiento de 2600 g, talla de 49 cm, desconociéndose el Apgar. Sin complicaciones perinatales.

Desarrollo sicomotor: Fijó la mirada a los 2 meses, seguimiento visual a los 2 meses, sonrisa social a los 3 meses, sostén cefálico a los 3 meses, gateo a los 6 meses, sedestación al 4º mes, bipedestación a los 9 meses, deambulación asistida a los 11 meses, pinza gruesa a los 8 meses, balbuceo a los 7 meses, monosílabos a los 9 meses. Nunca logro la marcha independiente, ni pronunciar palabras. Su esquema de inmunizaciones completo para su edad.

Inicio su padecimiento después de una gastroenteritis con fiebre 3 días antes, tratado con hidratación oral y antipirético. Inicio con ataxia troncal, irritabilidad, pérdida progresiva de hitos del desarrollo (sostén cefálico, sedestación, bipedestación, pinza gruesa y fina, lenguaje) y disminución de la agudeza visual.

En su primer ingreso se le realizó tomografía computada cerebral que demostró una hipodensidad difusa, homogénea y simétrica de la sustancia blanca. La punción lumbar resultó traumática con IgG positiva para Varicela. Un segundo estudio de líquido cefalorraquídeo tenía anticuerpos negativos contra Varicela. Se concluye erróneamente el diagnóstico de leucoencefalopatía por varicela y se trata con metilprednisolona, con mejoría de los hitos del desarrollo (sostén cefálico, sedestación, lenguaje, pinza gruesa); sin embargo se mantuvo solamente 2 meses con mejoría para reiniciar nuevamente con la misma sintomatología: irritabilidad extrema y pérdida de hitos del desarrollo. Se hospitaliza nuevamente con la siguiente exploración física:

Perímetro cefálico: 45 cm (porcentil 25-50), Peso: 6,500 gramos (porcentil 25.50), talla: 81 cm (porcentil 25-50). Muy irritable, con hipotonía axial, sin sostén cefálico y sin lograr la sedestación independiente, sin reflejos de defensa, en posición de tijera, buscando la fuente sonora y consolándose solo con la voz materna. No tenía seguía objetos con la mirada, el fondo de ojo normal y presentaba problemas para la deglución. El resto de pares craneanos normales. Extremidades inferior con aumento de tono, con reflejos de estiramiento aumentados, con Babinski bilateral y clonus Aquileo. Los signos meníngeos fueron negativos. (Figura 1)

ESTUDIOS DE LABORATORIO

Citoquímico de líquido cefalorraquídeo (LCR) con aspecto de agua de roca, proteínas 15mg/dl, glucosa 55mg/dl, aspecto transparente, sin película, células 0, gram negativo. Anticuerpos antivirales en líquido cefalorraquídeo negativos (CMV, HSV, EBV, Parvovirus B19, Herpes tipo 6, varicela, Zoster, panenterovirus) ,

Determinación de Arilsulfatasa A normal(86nmol/h/mg). Glicina en LCR en 69.9 mmol/l, con bandas oligoclonales negativas.

ESTUDIOS DE GABINETE

RMC con: En las secuencias T2 y Flair se observó una hiperintensidad extensa de la sustancia blanca cerebral comprometiendo las fibras subcorticales, vías piramidales a nivel del brazo posterior de cápsulas internas y pedúnculos cerebrales y cerebelosos. Restricción de la señal de sustancia blanca cerebral en secuencia de difusión. Espectroscopia región frontal derecha con disminución de N-Acetil-aspartato con elevación marcada de pico Mio-inositol y presencia de pico doble de lactato.(Figura 2 y 3).

Potenciales evocados auditivos de tallo cerebral normales, audición normal para tonos altos en forma bilateral(umbral auditivo derecho 20dB, izquierdo 30dB). Potenciales evocados visuales anormales por dispersión del potencial cortical en ambos ojos.

Estudio de neuroconducción dentro de la normalidad en todos los nervios estudiados(mediano, cubital,tibial,peroneo,sural).

Se trató con relajantes musculares, fisioterapia y programa de estimulación.

En el seguimiento por la consulta externa durante un año después de su alta, se encuentra retraso en el lenguaje, con persistencia de la ataxia troncal, con espasticidad predominante en extremidades inferiores, hiperreflexia universal y Babinski bilateral. Con mayor pérdida de habilidades previamente aprendidas.

Una segunda RMC demostró una mayor destrucción de la sustancia blanca, imágenes quísticas pequeñas periaxiales, con discreta dilatación del sistema ventricular supratentorial. (Figura 4).

FIGURAS

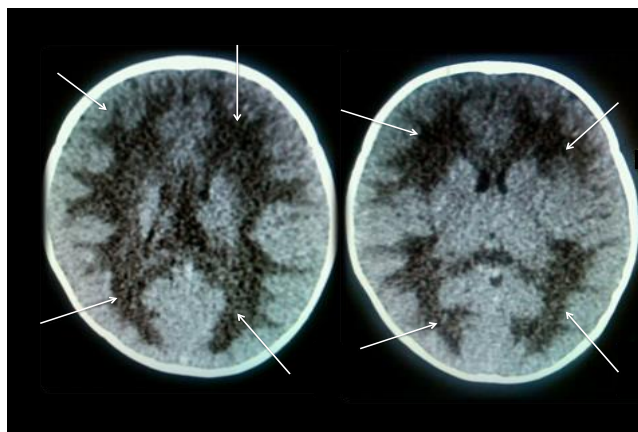
Figura 1

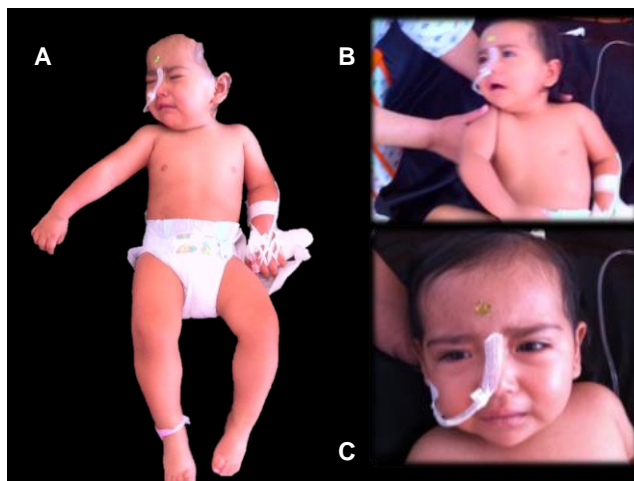

Figura 1:

- A: Paciente con irritabilidad, llanto continuó e hipersensibilidad
- B: Sin control cefálico, hipotónica y con alteraciones en la deglución.
- C: Alimentación con sonda transpilórica.

Figura 2



- Figura 2:
TAC simple cerebral: cortes axiales observandose hipodensidad de sustancia blanca bilaterales, simétricas y extensas (flechas).

Figura 3

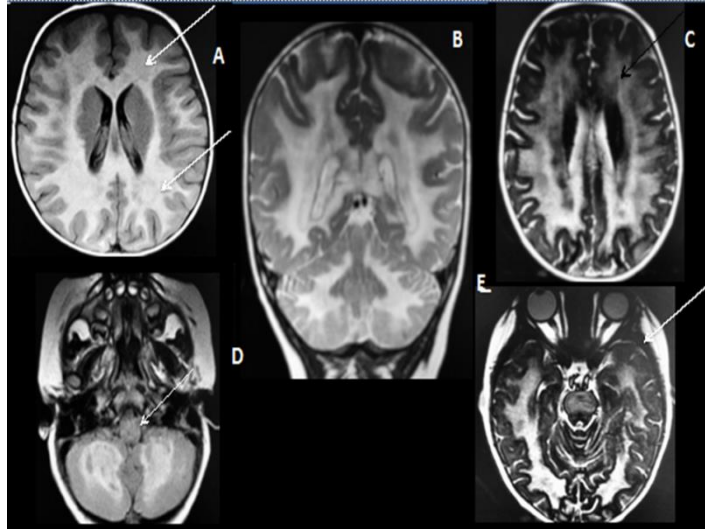


Figura 3:

Resonancia magnética cerebral :

A y B secuencias T1, observe la hiperintensidad difusa, supra e infratentorial de la sustancia blanca "Vanishing White Matter Disease"

C: Secuencia T2 coronal que demuestra la hiperintensidad de la sustancia blanca.

D y E: Estudio de mielina: note la disminución heterogénea de la misma.

Figura 4

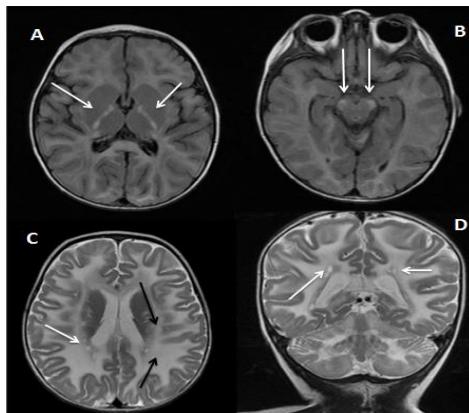


Figura 4.

Resonancia magnética cerebral :

A y B imágenes en FLAIR corte axial, con mayor destrucción de sustancia blanca comparado figura 3, más evidente en brazo posterior de capsula interna.

C y D imágenes en potenciadas en T2 corte axial y coronal respectivamente en la que se observan lesiones quísticas periventriculares.

DISCUSIÓN

La leucodistrofía con sustancia blanca evanescente o SCACH es la primera enfermedad humana hereditaria causada por mutaciones de un componente de la maquinaria de la traducción del ácido ribonucleico (ARN). El mecanismo fisiopatogénico, sin embargo, no se conoce con exactitud.⁸ Se desconoce de qué manera una alteración de la actividad del factor eIF2B (mutación eucariótica del factor de iniciación en la traducción 2B (eIF2B) causante de las leucodistrofias más comunes, ataxia infantil con hipomielinización, Vanishing White Matter Disease/SCACH) conduce a la degeneración de la sustancia blanca cerebral, y por qué el daño queda restringido a este tejido, cuando los genes que codifican las cinco subunidades del eIF2B se afectan.⁸ La disminución de la actividad de eIF2B incrementa de hecho la traducción de ciertos ARNm, lo que aumenta la síntesis de proteínas que son a su vez reguladoras de la transcripción; se afecta así, la expresión de múltiples genes. La hipótesis de que estos ARNm podrían expresarse de forma selectiva en tejidos determinados explicaría el hecho sorprendente de que el daño ocurra habitualmente sólo en la sustancia blanca cerebral. A partir de la identificación de las alteraciones genéticas responsables, el espectro clínico del SCACH es mucho más amplio y su frecuencia mucho mayor de lo imaginado inicialmente.^{9,16,18}

Existen diferentes mutaciones en cualquiera de los cinco genes que codifican las cinco subunidades del factor de iniciación de la traducción eIF2B –EIF2B5 (3q27),

EIF2B2 (14q24), EIF2B1 (12q24.3), EIF2B3 (1p34.1) y EIF2B4 (2p23.3). En 2002, Fogli y colaboradores demostraron que esta enfermedad es una variante fenotípica de la leucoencefalopatía con sustancia blanca evanescente, al encontrar en tres casos en dos familias, la mutación homocigota R195H en el gen EIF2B5 .^{10,23,24} Francalanci y colaboradores en 2001 describieron en dos hermanas italianas otra forma de leucoencefalopatía que se expresa con: ataxia, espasticidad, inicio precoz y rápida progresión , Ambas niñas, resultaron homocigotas para la mutación L309V en el gen EIF2B5 .¹¹ Van der Knaap y colaboradores en 2003 informan nueve casos de leucoencefalopatía quística con inicio precoz y curso progresivo. De ellos, seis se iniciaron en el período prenatal con una afectación multisistémica con oligohidramnios, retraso del crecimiento intrauterino, cataratas, pancreatitis, hepatoesplenomegalia, hipoplasia renal y disgenesia ovárica, identificándose diferentes mutaciones, heterocigotas y homocigotas, de EIF2B2, EIF2B4 y EIF2B5 y afectación de otros tejidos, además de la sustancia blanca cerebral .^{10,24,27} Fogli y colaboradores realizaron un estudio genético informando siete pacientes con diferentes mutaciones, heterocigotas y homocigotas, del gen de inicio de traducción EIF2B2, EIF2B4 y EIF2B5 .^{12,24} Un inicio tardío, en la adolescencia o en la edad adulta, y un curso más lentamente progresivo se han observado en nueve casos publicados, algunos de ellos con una clínica de presentación muy poco sugestiva de esta enfermedad, con síntomas psiquiátricos, deterioro cognitivo y demencia.¹³ La mayoría de los estudios con diagnóstico de SCACH se han informado en población caucásica, en 2001 fue descubierto el primer caso japonés .^{6,14}

Esta enfermedad puede tener también un inicio temprano y prenatal ya que se han documentado movimientos fetales disminuidos, oligohidramnios, microcefalia a partir del tercer mes de gestación y posterior al nacimiento un rápido deterioro, vómitos, irritabilidad, hipotonía axial, eventos de apnea, coma, falla respiratoria y muerte a los pocos meses. Las crisis convulsivas se presentan posterior a los síntomas de regresión o demencia. ^{13,25,26}

El diagnóstico es importante para establecer el pronóstico, un plan de tratamiento individual y multidisciplinario y un consejo genético. ¹⁷

Los criterios clínicos que encontramos en nuestro paciente fueron: Desarrollo psicomotor previo normal, inicio en la infancia temprana con síntomas de ataxia y espasticidad, seguido de atrofia óptica, signos de afectación del tronco cerebral como alteración de mecánica de la deglución, con preservación relativa de las funciones cognitivas y agravaciones episódicas desencadenadas por infecciones.

Las características de la RMC del caso presentado cumplen con los criterios establecidos por Barker ^{19,21,22,26} y son los siguientes:

1. Las lesiones de sustancia blanca difusas y subcorticales.
2. Parte o toda la sustancia blanca se encuentra igual o con una densidad semejante a la del LCR en la secuencia FLAIR, con presencia de quistes en la sustancia blanca de los hemisferios cerebrales.
3. Presenta un patrón de “evanecimiento”
4. Afección de la sustancia blanca de cerebelo pero sin la presencia de quistes.
5. No hay reforzamiento con contraste de las imágenes.

6. Los lóbulos temporales pueden encontrarse relativamente menos afectados de las lesiones de sustancia blanca y de las lesiones quísticas.

Numerosos estudios han intentado encontrar un marcador bioquímico en esta entidad. El único dato encontrado en nuestra paciente, es la presencia de un cociente glicina en LCR/plasma aumentado. El origen de esta alteración no es claro, y en todo caso es inespecífica y no se considera como criterio diagnóstico de esta entidad. Se ha descrito otro posible marcador bioquímico la determinación de asialotransferrina en el LCR , que se ha encontrado en niveles bajos en pacientes con SCACH, (ya que se produce exclusivamente por astrocitos y oligodendrocitos, y su reducción podría ser el reflejo de alteraciones funcionales en estas células). En México aun no se realiza la determinación de asialotransferrina y no se realizan hasta el momento estudios de genética molecular que nos permitan determinar los fenotipos-genotipos de este síndrome, por lo que el diagnóstico de SCACH lo realizamos por exclusión cumpliendo con los criterios clínicos y de imagen antes mencionados. Descartamos leucodistrofia metacromática con la determinación de la arilsulfatasa; así como otras leucoencefalopatías post o parainfecciosas de origen viral. No se demostró síntesis intratecal de inmunoglobulinas y las bandas oligoclonales resultaron negativas por lo que un proceso autoinmune también fue descartado. El diagnóstico diferencial se debe de realizar con otras leucodistrofias que manifiestan evanescencia de la sustancia blanca con formación de quistes, como la leucodistrofia de Vander Kaap y la leucoencefalopatía de Cree.¹⁵

Los datos clínicos y radiológicos de la paciente cumplen con los criterios para el diagnóstico de SCACH y después de revisar la literatura mundial y nacional concluimos que es el primer caso informado en México.

Hasta el momento no existe un tratamiento específico para el SCACH. El manejo sintomático individualizando las necesidades de cada paciente puede mejorar su calidad de vida; sin embargo la prevención es fundamental evitando la endogamia y la consanguinidad; así como previniendo nuevos embarazos , hasta que sea posible el diagnóstico prenatal en México.

CONCLUSIÓN

1. La leucodistrofia con sustancia blanca evanescente o síndrome de CACH es considerada una de las nuevas leucodistrofias , su diagnostico se basa en la evolución clínica, imágenes de RMC características y el estudio molecular, con un patrón de herencia autosómico recesivo y no tiene un tratamiento específico. En un futuro cercano los estudios genéticos permitirán correlacionar los diferentes fenotipos-genotipos con su pronóstico y permitirán un diagnóstico temprano, aún in útero y plantear con ello una terapia génica.
2. En México no tenemos acceso a muchos estudios moleculares, por lo que la detección de estas nuevas leucodistrofias debe realizarse mediante la correlación entre la clínica e imagen.

3. Revisamos PubMed, Med Consult, ovid, cochrane y no hay hasta el momento otro caso de síndrome de CACH informado en México y es el segundo caso informado en Latinoamérica.⁷

PROPUESTAS

El pediatra (médico de primer contacto) debe conocer nuevas entidades patológicas que antes no eran diagnosticadas, ya que en México existen muchas poblaciones con endogamia y consanguinidad que favorecen su incidencia.

El crear asociaciones para enfrentar enfermedades huérfanas, cuya atención y estudio resultan costosos para la mayoría de la población es importante para solucionar los problemas que enfrentamos en la actualidad, en especial el poder realizar los estudios de genética molecular y ofrecer un tratamiento multidisciplinario e interinstitucional que impacte la calidad de vida de estos pacientes y de su familia.

REFERENCIAS BIBLIOGRAFICAS

1. Kohlschütter A, Eichler F. Childhood leukodystrophies: A clinical perspective. *Expert Rev. Neurother* 2011; 10: 1485–96.
2. Lyon G, Fattal-Valevski A, Kolodny E. Leukodystrophies clinical and genetic aspects. *Top Magn Reson Imaging* 2006; 17: 219-42.
3. Waxman S. Demyelinating diseases new pathological insights, new therapeutic targets. *N Engl J Med.* 1998; 338: 323-5.
4. Bugiani M, Boor I, Powers J, Scheper G, Van der Knaap M. Leukoencephalopathy with vanishing white matter: A Review. *J Neuropathol Exp Neurol* 2010; 69 :987-96.
5. Schiffmann R, Elroy-Stein O. Childhood ataxia with CNS hypomyelination/vanishing white matter disease -A common leukodystrophy caused by abnormal control of protein synthesis. *Molecular Genetics and Metabolism* 2006; 88: 7–15.
6. N. Wong S, Luk D, N. Wong V, Scheper G, van der Knaap M. Vanishing white matter disease: The first reported chinese patient. *J Child Neurol* 2008; 23: 710.
7. San Antonio-Arce V, Fernández-Mayoralas M, Muñoz-Jareño N, Fresneda-Machado C, Sáiz-Ayala A, Campos-Castelló J. Leucoencefalopatía con sustancia blanca evanescente: a propósito de un caso. *Rev Neurol* 2006; 43: 535-40.
8. Schiffmann Raphael , Van Der Knaap Marjo S. The latest on leukodystrophies. *Curr Opin Neurol* 2004;17:187–92.
9. Kohlschütter A, Eichler F. Childhood leukodystrophies: A clinical perspective. *Expert Rev. Neurother* 2011; 10:1485–96 .
10. Vanderver A, Schiffmann R, Timmons M, Kellersberger K, Fabris D, Hoffman E, et al. Decreased asialotransferrin in cerebrospinal fluid of patients with childhood-onset ataxia and central nervous system hypomyelination/ vanishing white matter disease. *Clinical Chemistry* 51 2005;11:2031–42

11. Patay Zoltan. Diffusion-weighted MR imaging in leukodystrophies .Eur Radiol 2005; 15: 2284–303.
12. Nowell M, Grossman R, Hackney D, Zimmerman R, Goldberg H, Bilaniuk L. MR Imaging of white matter disease in children. AJR 1988; 151: 359-65.
13. Bernard L. M, McCann Deidrick K, Moser H, Naidu S. Leukodystrophies: pathogenesis, diagnosis, strategies, therapies and future research directions. Journal of Child Neurology 2003;18: 581-90.
- 14.V. Raymond G, Eichler F, Fatemi A, Naidu S. Leukodystrophies. international review of child neurology series. Pediatric Neurol 2011; 8: 240.
15. Peña-Landín D. Dávila-Gutiérrez G, Gómez-Garza G, Serna M. Enfermedad de Van der Knaap (leucoencefalopatía megaencefálica con quistes subcorticales). Informe en un niño mexicano. Acta Pediatr Mex 2011;32(6): 359-66.
16. Kohlschütter A, Bley A, Brockmann K, Gärtner J, Krageloh-Mann I, Rolfs A, Schöls L. Leukodystrophies and other genetic metabolic leukoencephalopathies in children and adults. Brain & Development 2010; 32: 82– 9.
17. Lyon G, Fattal-Valevski A, Kolodny E. Leukodystrophies clinical and genetic aspects. Top Magn Reson Imaging 2006;17:219-242.
18. Kohler W, Hubertusburg F . Leukodystrophies with late disease onset: an update . Current Opinion in Neurology 2010;23: 234–41 .
19. Jung-Eun Cheon, Yong S, Kyu-Chang W, Byung-Kyu C, Je G, Chong J, et al. Leukodystrophy in children: A pictorial review of MR imaging features . RadioGraphics 2002; 22: 461–76.

20. McKee A, Gavett B, Stern R, Nowinski C, Cantu R, Kowall N, et al. TDP-43 proteinopathy and motor neuron disease in chronic traumatic encephalopathy. *Neuropathol Exp Neurol* 2010; 69: 918-29.
21. Meoded A, Poretti A, Yoshida S, Huisman M. Leukoencephalopathy with vanishing white matter: Serial MRI of the brain and spinal cord including diffusion tensor Imaging. *Neuropediatrics* 2011; 42: 82–5.
22. Jurkiewicz E, Mierzewska H, Bekiesinska-Figatowska M, Pakua-Kosciesza I, Kmiec T, Scheper G, et al. MRI of a family with leukoencephalopathy with vanishing white matter. *Pediatr Radiol* 2005; 35: 1027–30.
23. P. Richardson J, S. Mohammad S, D. Pavitt G. Mutations causing childhood ataxia with central nervous system hypomyelination reduce eukaryotic Initiation factor 2B complex formation and activity. *Molecular and Cellular Biology* 2004; 24: 2352–63.
24. Fogli A, Schiffmann R, Bertini E, Ughetto S, Combes P, Eymard-Pierre E, et al. The effect of genotype on the natural history of eIF2B-related leukodystrophies. *Neurology* 2004; 62:1509-17.
25. Scali O, Di Perri C, Federico A. The spectrum of mutations for the diagnosis of vanishing white matter disease. *Neurol Sci* 2006; 27:271–7.
26. J. Leegwater P, C. Pronk Jan, Van der Knaap M. Leukoencephalopathy with vanishing white matter: from magnetic resonance imagin pattern to five genes. *Journal of Child Neurology* 2003; 18: 639-45.
27. Van der Knaap M, Pronk J, Scheper G. Vanishing white matter disease. *Lancet Neurol* 2006; 5: 413-23.