



# UNIVERSIDAD NACIONAL AUTÓNOMA DE MÉXICO

---

---

FACULTAD DE MEDICINA  
DIVISIÓN DE ESTUDIOS DE POSGRADO E INVESTIGACIÓN  
SECRETARÍA DE SALUD  
INSTITUTO NACIONAL DE PEDIATRÍA

**ENCEFALOPATÍA PANCREÁTICA, UN DIAGNÓSTICO A  
CONSIDERAR. PRESENTACIÓN DE UN CASO**

TESIS PARA OBTENER EL TÍTULO DE  
**ESPECIALISTA EN PEDIATRÍA**

PRESENTA:

**DRA KARLA LORENA CHÁVEZ ACOSTA**

TUTOR:

**DRA. SANDRA LUZ LIZÁRRAGA LÓPEZ**





Universidad Nacional  
Autónoma de México

Dirección General de Bibliotecas de la UNAM

**Biblioteca Central**




**UNAM – Dirección General de Bibliotecas**  
**Tesis Digitales**  
**Restricciones de uso**

**DERECHOS RESERVADOS ©**  
**PROHIBIDA SU REPRODUCCIÓN TOTAL O PARCIAL**


Todo el material contenido en esta tesis esta protegido por la Ley Federal del Derecho de Autor (LFDA) de los Estados Unidos Mexicanos (México).

El uso de imágenes, fragmentos de videos, y demás material que sea objeto de protección de los derechos de autor, será exclusivamente para fines educativos e informativos y deberá citar la fuente donde la obtuvo mencionando el autor o autores. Cualquier uso distinto como el lucro, reproducción, edición o modificación, será perseguido y sancionado por el respectivo titular de los Derechos de Autor.


# ENCEFALOPATÍA PANCREÁTICA, UN DIAGNÓSTICO A CONSIDERAR. PRESENTACIÓN DE UN CASO



**DR. ALEJANDRO SERRANO SIERRA**  
**PROFESOR TITULAR DEL CURSO DE ESPECIALIZACIÓN EN PEDIATRÍA**



**DRA. ROSAURA ROSAS VARGAS**  
**DIRECTORA DE ENSEÑANZA**



**DR. MANUEL ENRIQUE FLORES LANDERO**  
**JEFE DEL DEPARTAMENTO DE PRE Y POSGRADO**



**DRA. SANDRA LUJÁN NIZARRAGA LÓPEZ**  
**TUTOR DE TESIS**

# ENCEFALOPATÍA PANCREÁTICA, UN DIAGNÓSTICO A CONSIDERAR. PRESENTACIÓN DE UN CASO

	PÁGINA
1. RESUMEN / ABSTRACT.....	4
2. INTRODUCCION.....	5
3. CASO CLINICO.....	8
4. DISCUSIÓN .....	12
5. CONCLUSIONES.....	16
6. REFERENCIAS.....	18

## **Encefalopatía pancreática, un diagnóstico a considerar. Presentación de un caso**

Karla Lorena Chávez-Acosta,<sup>1</sup>Sandra Luz Lizárraga-López,<sup>2</sup>Patricia Zarate-Castañón,  
<sup>3</sup>Roberto García-Navarrete.<sup>4</sup>

<sup>1</sup>Médico residente de pediatría.

<sup>2</sup>Médico adscrito del Departamento de Terapia Intensiva.

<sup>3</sup> Jefa del Departamento de Terapia Intensiva.

<sup>4</sup> Médico adscrito del Departamento de Neurocirugía, del Instituto Nacional de Pediatría

### **Correspondencia**

Karla Lorena Chávez Acosta. Médico Pediatra

Insurgentes Sur 3700-C. Col. Insurgentes Cuicuilco. CP. 04530. Distrito Federal, México

karlalcha@hotmail.com

### **RESUMEN**

La encefalopatía pancreática (EP) es una complicación sistémica rara presentada en pacientes con pancreatitis aguda, generalmente se presenta en los estadios tempranos de un cuadro grave de pancreatitis aguda y tiene una tasa de mortalidad hasta del 57%.

Describimos el caso clínico de una paciente de 16 años de edad que tuvo alteraciones neurológicas durante la evolución de un cuadro de pancreatitis aguda. Se descartaron otras etiologías y se consideró el diagnóstico de EP. Discutimos los factores clínicos y de laboratorio asociados con la presentación de esta complicación, así como la relación entre moléculas proinflamatorias y su papel como neuromoduladores en el sistema nervioso central de estos pacientes.

**Palabras clave:** encefalopatía pancreática, pancreatitis aguda en niños.

## **Pancreatic Encephalopathy, a case report**

### **ABSTRACT**

Pancreatic encephalopathy (PE) is an uncommon complication of acute pancreatitis. PE, one of multiple organ dysfunction syndromes; it generally occurs in the early stage of severe acute pancreatitis and has a high mortality of 57%.

In this report, a 16 years old female patient presented neurological symptoms during an episode of acute pancreatitis. Other etiologies were discarded, and PE was considered. We discuss clinical and laboratorial factors associated with this complication. We also discuss about the role of pro-inflammatory molecules as neuromodulators within the central nervous system during the evolution of patients with acute pancreatitis.

**Keywords:** pancreatitis, pancreatic encephalopathy, neuroimmunomodulation

### **INTRODUCCIÓN**

En los últimos años se ha descrito un incremento en la incidencia de pancreatitis aguda en niños y adultos. Los estudios en niños a nivel mundial señalan una incidencia de 0.7 hasta seis casos por 10, 000 niños, mayormente en escolares y por lo general se asocian a enfermedad sistémica. En México existen pocos casos; sin embargo, en el Hospital de Pediatría del Centro Médico Nacional Siglo XXI, Rojas y colaboradores informaron de cinco casos en un periodo de seis meses. En 2008 en el Hospital Infantil de México Federico Gómez se registraron 16 / 10,000 casos, una de las tasas más altas reportadas, muy probablemente asociados al uso de medicamentos como la L-asparaginasa por el aumento en la frecuencia de padecimientos oncológicos que son tratados en este tipo de centros de referencia nacional.<sup>1</sup>

Etxeberria y colaboradores definieron a la pancreatitis aguda como un proceso inflamatorio que causa elevación de enzimas pancreáticas con respuesta inflamatoria local y sistémica y compromiso variable de órganos y sistemas distantes.<sup>2</sup> Para el

diagnóstico de esta patología se requiere de dos de los siguientes tres parámetros: dolor abdominal, elevación  $\geq 3$  veces de los valores normales de amilasa y/o lipasa y estudios de imagen con datos compatibles con pancreatitis (edema pancreático, necrosis pancreática o peri pancreática, inflamación peripancreática, colección aguda de líquido, hemorragia o absceso pancreático y pseudoquiste pancreático)<sup>3</sup> Las principales causas de pancreatitis aguda en pediatría son: traumáticas, alteraciones anatómicas del sistema biliar, infecciosas (virus, bacterias, hongos, parásitos), enfermedades sistémicas, patologías hereditarias y metabólicas; además de fármacos, entre los más frecuentes los antineoplásicos.<sup>4-5</sup>

Las complicaciones derivadas de la pancreatitis aguda aparecen en la fase temprana durante los primeros 15 días de evolución de la enfermedad. La mortalidad debida a las complicaciones depende del órgano afectado, asociación con necrosis y proceso séptico, alcanzando hasta un 25-50% en aquellos pacientes con pancreatitis aguda necrosante, con tasa global de mortalidad de la enfermedad del 5%.<sup>2</sup> (**cuadro 1**)<sup>6-10</sup>.

**Cuadro 1. Complicaciones más frecuentes de la pancreatitis aguda**

Complicación	%	Definición operacional
<b>1. Insuficiencia respiratoria aguda.</b>  48%	<b>25-</b>	PaO <sub>2</sub> $\leq$ 60 mmHg, bajo respiración espontánea de aire ambiente. Derrame pleural en 15%.
<b>2. Insuficiencia renal aguda</b>	<b>5-28%</b>	Creatinina sérica > 2 mg/dL tras una adecuada rehidratación, u oliguria < 30 mL en 3 horas o 700 mL en 24 horas
<b>3. Estado de choque</b>  22%	<b>15-</b>	Presión arterial sistólica menor a 90 mmHg que necesita aminas presoras.
<b>4. Disfunción multiorgánica</b>	<b>20%</b>	Presencia de signos de sepsis, asociado a insuficiencia de 2 o más órganos. Tiene que ser persistente, al menos más de 3 días bajo tratamiento médico intensivo. Acidosis metabólica, coagulopatía (TPT < 50% y plaquetas < 100.000 /mm <sup>3</sup> ) y encefalopatía (GCS < 14)
<b>5. Sepsis extra pancreática</b>  70%	<b>40-</b>	Puede ser de origen pulmonar, urinario, gastrointestinal, otros. Gérmenes más comunes: bacilos Gram negativos,

		cocos Gram positivos.
<b>6. Coagulación intravascular diseminada</b>	<b>2-10%</b>	TP < 70%, plaquetas < 100.000/mm <sup>3</sup> , hipofibrinogenemia < 100 mg/dL y dímero D > 250 ng/mL.
<b>7. Hiperglucemia</b>	<b>4%</b>	Glucemia > 120 mg/dL, de forma persistente y que necesita insulina terapéutica para su control
<b>8. Hipocalcemia</b>	<b>25%</b>	Calcio en suero < 8 mg/dL de forma persistente y que necesita calcio terapéutico.
<b>9. Hemorragia gastrointestinal</b>	<b>2%</b>	Hematemesis o melena (sangrado de tubo digestivo alto o bajo) > 250 mL en una vez o > 500 mL/24 horas.
<b>10. Encefalopatía pancreática</b>	<b>11%</b>	GCS < 14 durante la fase aguda de la pancreatitis aguda grave. Agitación psicomotriz. EEG inespecífico. Estudios de imagen normales. LCR: disociación albumino-citológica. Deben excluirse el síndrome de abstinencia alcohólica y encefalopatía hepática.
<b>10. Otras alteraciones metabólicas</b>		Acidosis hiperosmolar, hipoglucemia, hipofosfatemia, hipernatremia, alteraciones secundarias a la sepsis o al estado de shock

Entre las complicaciones más graves se encuentra la encefalopatía pancreática que se caracteriza por disminución del estado de alerta (puntuación en la escala de coma de Glasgow – GCS - menor de 14) durante la evolución de la pancreatitis aguda grave; además, alteraciones del comportamiento: agitación psicomotriz, euforia, confusión, crisis convulsivas focales o generalizadas, alteraciones inespecíficas en el electroencefalograma (EEG), tomografía computada (TC) de cráneo normal y disociación albumino-citológica en líquido cefalorraquídeo.<sup>11,12</sup> La EP es una complicación rara y muy poco reportada, con una incidencia estimada cercana al 11% en pacientes pediátricos con pancreatitis aguda grave.<sup>13,14.</sup>

Keilchi y Akinobu indican estudios experimentales en los que se observan proteínas secretoras asociadas al proceso de pancreatitis aguda (PAP – pancreatitis associated proteins). Estas proteínas provocan la elevación de citocinas como TNF- $\alpha$ , IL-6 e IL-1b, ocasionando una respuesta inflamatoria intensa, involucrando órganos extra abdominales como el sistema nervioso central (SNC) y desencadenando un cuadro de encefalopatía.<sup>15, 16</sup>



El TNF- $\alpha$  ha cobrado una gran relevancia en el estudio de la pancreatitis aguda, relacionándose con el pronóstico, riesgo de sepsis y de mortalidad. Dentro de sus funciones se le identifica como una citosina con efectos pleiotrópicos sobre el sistema inmune.<sup>17</sup> En el campo de las neurociencias, se le ha vinculado con una gran variedad de procesos neuropatológicos como isquemia, neurotrauma y toxicidad mediada por neurotransmisores excitadores.<sup>18-20</sup> En los últimos años se ha demostrado que además de los efectos reconocidos sobre la viabilidad celular, posee propiedades que en el SNC producen cambios rápidos en la excitabilidad neuronal.<sup>21</sup> Cuando existen alteraciones patológicas que se acompañan de incrementos de otras citocinas pro-inflamatorias como la IL-1b, los efectos biológicos pueden ser mediados por receptores expresados de forma constitutiva en células de la glía o células endoteliales de la barrera hematoencefálica.<sup>22-25</sup> De esta forma y de acuerdo a su posible efecto neuromodulador, el TNF- $\alpha$  y la IL-1b, pueden afectar funciones mentales y disminuir el umbral para crisis convulsivas, al modificar la permeabilidad de la barrera hematoencefálica y la excitabilidad neuronal, respectivamente.<sup>26</sup>

La importancia de esta patología radica en su consideración como diagnóstico diferencial al presentarse en un paciente pediátrico con cuadro clínico de encefalopatía asociado a pancreatitis aguda en presencia de factores de riesgo (Activación pancreática, incremento en la producción de radicales libres y citocinas, anormalidades en la microcirculación, alteraciones hemodinámicas, hipoxemia, infección bacteriana, desequilibrio hídrico o electrolítico y deficiencia de vitamina B1)<sup>27</sup>. El reconocimiento temprano puede disminuir la morbimortalidad así como dar pauta para realizar estudios complementarios como la TAC de cráneo y el EEG como parte del manejo integral sobre todo en los pacientes que reciben antineoplásicos o esteroides. Los informes de encefalopatía pancreática en niños es escasa, motivo por lo que se convierte en un tema aún con muchas oportunidades de enseñanza e investigación.

## **CASO CLÍNICO.**

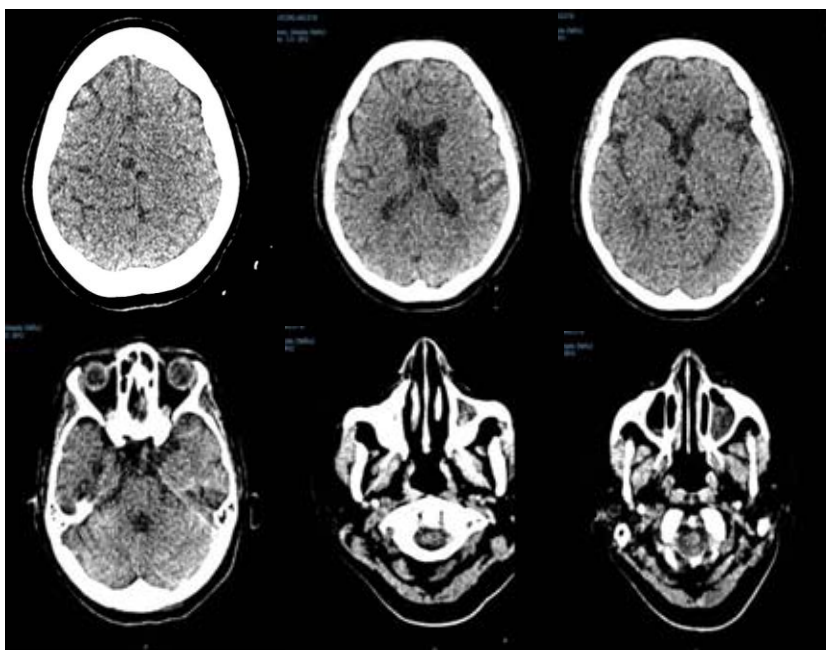
Paciente femenina de 16 años de edad con diagnóstico de leucemia linfoblástica aguda (LLA) pre B de alto riesgo por su edad. Como antecedente de importancia, siete días

previos al ingreso recibió un primer ciclo de quimioterapia con L-asparaginasa a dosis de 14,500 UI/día durante 5 días, vincristina 2 mg 1 dosis e hidrocortisona en base a prednisona equivalente a 60 mg/día durante 7 días. A su ingreso presentó dolor abdominal intenso en mesogastrio de inicio súbito, con irradiación hacia la espalda, incapacitante, escala visual análoga de dolor 8/10, acompañado de náusea y evacuaciones semilíquidas. En la exploración física se observó abdomen distendido, dolor a la palpación media en epigastrio y resistencia muscular. Los estudios de laboratorio de su ingreso fueron: glucosa de 100 mg/dl, calcio sérico 8.7 mg/ml, amilasa y lipasa 611 mg/dl y 819 mg/dl, respectivamente. Un ultrasonido abdominal mostró edema en la cabeza y cuello del páncreas, abundante líquido peri-pancreático y esteatosis hepática. La TC de abdomen reveló edema en el tejido peri-pancreático, además de necrosis de la cabeza y cuello del páncreas, lo que permitió clasificar la pancreatitis como Baltazar E.<sup>28</sup>

Horas después de su llegada a urgencias, presentó datos de choque hipovolémico con hipotensión, oliguria, acidosis metabólica, hiperlactatemia, hipocalcemia e hiponatremia e ingresó a la unidad de cuidados intensivos (UTIP). Ameritó soporte ventilatorio mecánico durante siete días por presentar datos de daño pulmonar agudo manifestado por radiografía de tórax con datos de fuga capilar a intersticio pulmonar e hipoxemia y saturación arterial de oxígeno (SaO<sub>2</sub>) de 55%. Se corrigió la hiponatremia y se inició administración de antibióticoterapia con cefepime y metronidazol para cobertura del proceso intraabdominal. Como parte del manejo del cuadro de pancreatitis se indicó ayuno, soluciones calculadas en bolo con expansores de volumen como albumina de forma inicial y posteriormente líquidos de mantenimiento, analgesia con buprenorfina y Ketorolaco, además de suspenderse la dexametasona que como se mencionó anteriormente fue indicada como parte del manejo antineoplásico. Al mostrar mejoría hemodinámica se inició nutrición parenteral.

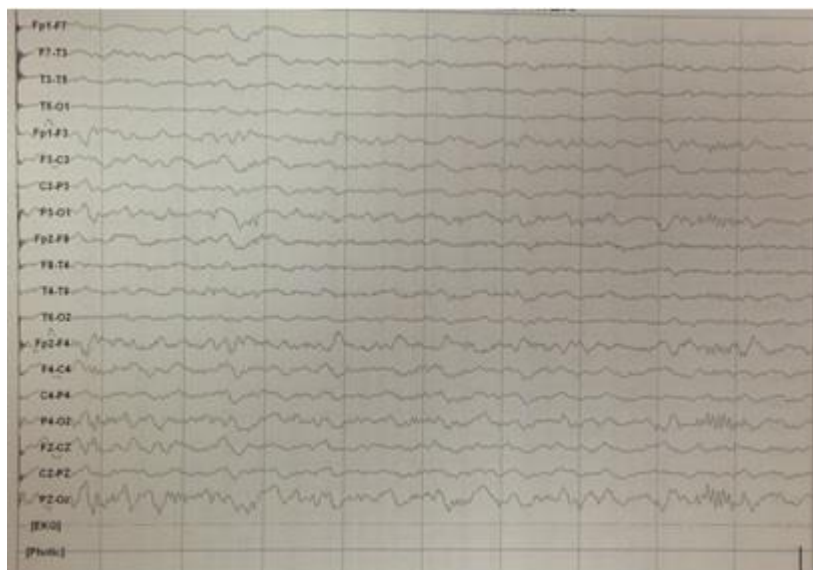El día 8 de estancia en la terapia intensiva se logra extubación programada al presentar mejoría en condiciones ventilatorias y hemodinámicas, sin embargo persiste poco reactiva al medio a pesar de la suspensión de la sedación previa a la extubación. Durante el día 13 del internamiento la paciente presentó de forma súbita agitación

psicomotriz, alucinaciones visuales y disminución en escala de coma de Glasgow a 12 puntos, seguido de crisis convulsivas caracterizadas por falta de interacción con el medio, superversión ocular hacia la derecha y movimientos clónicos hemicorporales izquierdos de dos minutos de duración. Fue tratada con dos bolos de diazepam a 0.1 mg/kg/dosis, impregnación con difenilhidantoína (DFH) a 20 mg/kg/dosis y mantenimiento a 7 mg/kg/día. Posterior al evento se descartaron anomalías metabólicas y electrolíticas obteniendo perfil bioquímico y niveles de amonio normales. La TC de cráneo documentó reforzamiento de la corteza cerebral y cerebelosa, sin datos de sangrado agudo, masa intracraneal u otra lesión (**figura 1**). El EEG mostró actividad de base lenta de predominio frontal con atenuación en derivaciones posteriores (**figura 2**).



- **Figura 1.** Tomografía axial computarizada. Parénquima cerebral sin evidencia de lesiones focales ni difusas. Llama la atención dilatación quística del espacio aracnoideo a nivel de la punta del temporal en el lado izquierdo. A nivel de los senos

paranasales ocupación etmoido-maxilar bilateral de predominio izquierdo.

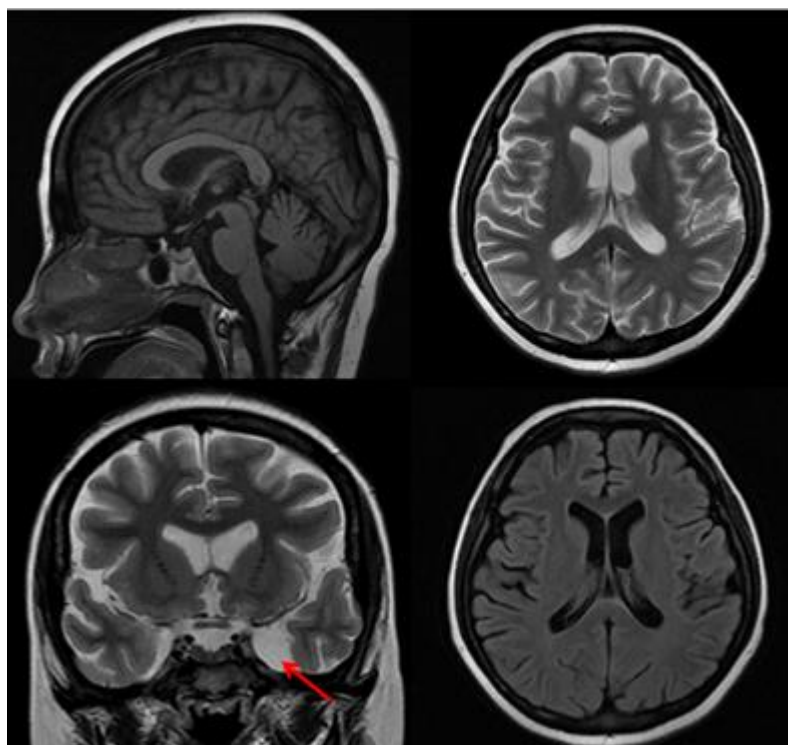


**Figura 2.** Electroencefalograma. Actividad de base lenta para la edad de la paciente. Atenuación de la actividad funcional y del voltaje en la región occipital bilateral. Ante la sospecha de infiltración neoplásica al SNC por una patología de base, se realizó

punción lumbar que reportó presión de apertura normal, líquido cefalorraquídeo transparente, glucosa de 67 mg/dL (sérica en ese momento de 102 mg/dL), proteínas 22 mg/dL, células escasas y sin observar blastos. La tinción Gram no documentó microorganismos y los cultivos bacterianos y virales se reportaron negativos: incluyendo *Streptococo pneumoniae*, *Neisseria meningitidis*, *Mycobacterium tuberculosis*, enterovirus, herpes virus, virus Epstein-Barr, varicela, influenza, adenovirus y hepatitis.

Se realizó resonancia magnética en la que se identificó discreta atrofia cerebral cortical subcortical, aspecto adelgazado de las arterias cerebrales de manera generalizada de tipo inespecífico y engrosamiento mucoso etmoidal, algunas celdillas mastoideas ocupadas por líquido y quiste aracnoideo temporal izquierdo. No se encontraron datos compatibles con isquemia, hemorragia o hipoxia. Se consideró poco probable la relación entre el quiste aracnoideo y la sintomatología del paciente (**figura 3**). El servicio de Neurología concluyó cuadro clínico compatible con síndrome encefálico y sugirió retirar buprenorfina para reevaluar. La paciente continuó con episodios de crisis convulsivas durante 6 días a pesar de haber concluido tiempo de vida media (VM) del medicamento a nivel de sistema nervioso central (VM de la buprenorfina de 6 horas). Posteriormente con mejoría gradual en el estado de alerta, encontrándose en el día 20 de estancia en la

terapia intensiva ya sin nuevos eventos convulsivos y hacia el día 25 con integridad neurológica de 15 puntos en la escala de coma de Glasgow.



**Figura 3.** Resonancia magnética, que demuestra disminución del volumen cerebral cortico-subcortical en relación a atrofia. Incidentalmente se observa la presencia de un pequeño quiste aracnoideo en la fosa temporal izquierda (flecha).

## DISCUSIÓN

En los diagnósticos diferenciales en el paciente con cuadro clínico compatible con encefalopatía y que simultáneamente presenta de manera aguda pancreatitis, es importante considerar los siguientes: isquemia cerebral secundaria a hipotensión, estado hiperosmolar, hipocalcemia o acidosis metabólica por diabetes secundaria a la pancreatitis. Así mismo se debe excluir encefalitis infecciosa, síndrome neuroléptico maligno, encefalopatía metabólica o tóxica, lesión ocupativa intracraneal, hemorragia o isquemia intracraneal e infiltración tumoral entre otros. Del espectro de enfermedades que pudo dar pie a la sintomatología neurológica se descartaron de acuerdo a sus antecedentes y la frecuencia de presentación en la edad pediátrica (**cuadro 2**).<sup>29-38</sup>

<b>DIAGNÓSTICO DIFERENCIAL</b>	<b>Cuadro 2. MÉTODO DE EXCLUSIÓN</b>
<b>Encefalitis</b>	<p><b>Definición:</b> La encefalitis es un proceso inflamatorio del sistema nervioso central, asociado a una evidencia clínica de una disfunción neurológica, varios agentes incluidos virus, bacterias, hongos.</p> <p><b>Clínica:</b> Alteraciones del comportamiento u otros síntomas neurológicos como déficits motores (ataxia y otras alteraciones del movimiento), alteración de pares craneales, parestesias, convulsiones, somnolencia o letargia que, en casos graves, progresa a coma y muerte.</p> <p><b>Exclusión:</b> Líquido cefalorraquídeo normal y agentes virales en LCR normales.</p>
<b>Encefalopatía metabólica</b>	<p><b>Definición:</b> Afección SNC o SNP por un error congénito del metabolismo intermediario (aminoacidopatías, acidurias orgánicas, trastornos del ciclo de la urea e intolerancia a los azúcares), enfermedades lisosomales (esfingolipidosis, glucoproteinos, mucopolisacaridosis), trastornos peroxisomales y trastornos en producción de energía (glucogenosis, defectos en la oxidación de los ácidos grasos y enfermedades mitocondriales).</p> <p><b>Clínica:</b> La edad de presentación puede variar, aunque su incidencia es más elevada en el periodo neonatal. Se presenta con hipoxia, infección o hemorragia cerebral, patología cardiopulmonar) signos tales como irritabilidad, letargia o coma, rechazo del alimento o vómitos, convulsiones, hipotonía/hipertonía, respiración irregular o taquipnea.</p> <p><b>Exclusión:</b> No coincide con la clínica ni edad clásica de presentación; en los paraclínicos LCR normal, sin alteraciones en ganglios basales.</p>
<b>Encefalopatía tóxica</b>	<p><b>Definición:</b> Alteración a nivel de sistema nervioso secundario a ingesta de metales pesados, solventes y vapores, pesticidas y neurotóxicos de origen natural.</p> <p><b>Clínica:</b> Confusión, dificultad para la atención, convulsiones, estado de coma.</p> <p><b>Exclusión:</b> Por historia clínica no tiene antecedentes de exposición a metales.</p>
<b>Lesión ocupativa intracraneal</b>	<p><b>Definición:</b> Aumento de la presión intracraneal que puede ser ocasionada por las siguientes: Contusión/TCE, Hemorragia, Isquemia, Neoplasia, Encefalitis, Meningitis, Hiponatremia, Post-radiación, Absceso, trombosis del seno dural.</p> <p><b>Clínica:</b> Triada de inicio: cefalea, vómitos y edema de papila. Progresión clínica, con disminución del nivel de conciencia, crisis convulsivas.</p> <p><b>Exclusión:</b> LCR y virales en LCR, electrolitos séricos normales. RM y TAC que descartan sangrado, neoplasia intracraneal, trombosis. No tiene antecedente de radiación ni contusión-trauma ni datos de fractura en imagen.</p>
<b>Hemorragia o isquemia intracraneal</b>	<p><b>Definición:</b> La hemorragia intra-cerebral es una colección de sangre dentro del parénquima cerebral, producida por una rotura vascular. Entre las causas más comunes se encuentran: malformación arteriovenosa, traumatismo, aneurisma.</p> <p><b>Clínica:</b> Comienza súbitamente con dolor de cabeza seguido de pérdida progresiva de funciones neurológicas (debilidad, hemiparesia, pérdida del habla o de la visión y confusión). Son frecuentes náuseas, vómitos, crisis convulsivas y pérdida de conciencia que puede ocurrir en pocos minutos.</p> <p><b>Exclusión:</b> La clínica no empata con la presentada en la paciente. Esta causa fue descartada por estudios de imagen y de laboratorio (perfil de coagulación, TAC y RM sin datos de hemorragia o isquemia).</p>
<b>Infiltración tumoral</b>	<p><b>Definición:</b> Progresión tumoral hacia estructuras de sistema nervioso.</p> <p><b>Clínica:</b> Cefalea, náuseas y vómitos, irritabilidad, rigidez nuchal, papiledema, afectación de pares craneales (sobre todo III, IV, VI y VII). Otras manifestaciones menos frecuentes son las convulsiones, el síndrome hipotalámico-obesidad por afectación del centro de saciedad, la infiltración de la médula espinal o la paraparesia secundaria a la afectación de la raíces nerviosas de la cola de caballo. En general, la afectación del SNC es más frecuente en la LMA mielomonocítica o monocítica (LMA-M4 y LMA-M5).</p> <p><b>Exclusión:</b> Descartada por forma de aparición de la sintomatología, además punción lumbar sin datos de infiltración como presencia de células tumorales.</p>

**LCR.** Líquido Cefalorraquídeo. **SNC.** Sistema Nervioso Central. **SNP.** Sistema Nervioso Periférico. **TCE.** Traumatismo craneoencefálico. **RM.** Resonancia Magnética. **TAC.** Tomografía Axial Computarizada. **LMA.** Leucemia Mielocítica Aguda

Decidimos descartar hemorragia o isquemia intracraneal debido a que son causas comunes y que clínicamente inicia de manera súbita con dolor de cabeza seguido de pérdida progresiva de funciones neurológicas (debilidad, hemiparesia, pérdida del habla o de la visión y confusión). También son frecuentes las náuseas, vómitos, crisis convulsivas y pérdida de conciencia que pueden ocurrir en pocos minutos. En la TC de cráneo se descartó isquemia, sangrado, neoplasia intracraneal, trombosis y en la resonancia magnética (RM) de encéfalo se identificó atrofia cortico-subcortical, y como

hallazgos un quiste aracnoideo temporal izquierdo y sinusitis etmoidal y maxilar bilateral (**figura 3**).

El principal factor de riesgo para presentar EP en la edad pediátrica es la presencia de un cuadro de pancreatitis aguda grave el cual puede ser desencadenado por obstrucción o sobredistención del conducto pancreático, fármacos, hipercalcemia, incremento en la permeabilidad del conducto pancreático, isquemia, infecciones virales o bacterianas e hiperestimulación de la glándula. Estos factores inician una inapropiada activación de los gránulos de zimógeno por las hidrosilasas pancreáticas, con la consecuente isquemia del órgano, pudiendo presentar desde un cuadro de dolor abdominal leve a moderado, hasta una forma severa hemorrágica o necrotisante con la consecuente elevación de las enzimas pancreáticas en sangre que pueden desencadenar el proceso inflamatorio a nivel sistema nervioso central manifestado clínicamente como encefalitis.<sup>39</sup>

La **encefalopatía esteroidea** debida a la administración de corticoesteroides produce con frecuencia efectos adversos, entre los cuales se presentan los síntomas neuropsiquiátricos, desde cuadros de psicosis, manía o depresión, hasta alteraciones cognitivas similares a las que se ven en los cuadros demenciales. La incidencia de estos problemas oscila entre 3% y 6% y son más frecuentes en mujeres, en una relación de 2:1 La aparición de síntomas por lo general se desarrolla entre el tercero y el undécimo día después de iniciado el tratamiento y es dependiente de la dosis utilizada. Según los datos aportados por el Boston Collaborative Drug Surveillance Program las manifestaciones neuro-psiquiátricas aparecieron en el 1.3% de 463 pacientes tratados con 40 mg/día o menos de prednisona, fueron observadas en el 4.6 % de 175 pacientes que recibían dosis entre 40-80 mg/día de prednisona, mientras que para dosis mayores de 80 mg/día, la incidencia fue de 18.4% entre 38 pacientes que recibían esta dosis.<sup>40</sup> Aunque la paciente recibió esteroides, el cuadro fue de instalación súbita, sin clínica psiquiátrica; la principal sintomatología que se presentó fueron crisis convulsivas que no se han descrito como parte de la encefalopatía por esteroides. Además, la sintomatología que causan los esteroides por lo general desaparece en el transcurso de

3-5 semanas, a diferencia de la paciente que presenta remisión de la sintomatología neurológica en las primeras 2 semanas de iniciado el cuadro clínico neurológico.

La **encefalopatía causada por quimioterapia** es la forma de expresión más frecuente de neurotoxicidad por quimioterapia sobre SNC; puede acompañarse de focalización neurológica y de crisis generalizadas o ambos. su curso clínico puede ser agudo o crónico; este último produce un cuadro de demencia de tipo subcortical. Algunos fármacos quimioterápicos y tratamientos de soporte con efecto neurotóxico potencial sobre el SNC se muestran en el **cuadro 3**.<sup>41-42</sup> Días previos al cuadro neurológico recibió tratamiento con vincristina y L-asparaginasa; sin embargo, la sintomatología presentada por la paciente no coincide con la que se presenta como efecto neurológico secundario por la administración de estos medicamentos. En específico el uso de L-asparaginasa no se relaciona directamente con sintomatología neurológica, aunque si se relaciona indirectamente como desencadenante del cuadro clínico de pancreatitis que originó el cuadro convulsivo.

**Cuadro 3. Medicamentos Usados en Quimioterapia Oncológica que pueden ocasionar sintomatología Neurológica**

Medicamento	Alteración neurológica
<b>Cisplatino</b>	Hipoacusia neurosensorial, acúfenos, vestibulopatía, signo de Lhermitte, crisis comiciales, infartos isquémicos.
<b>Carboplatino</b>	Encefalopatía
<b>Oxaliplatino</b>	Ototoxicidad
<b>Ifosfamida</b>	Encefalopatía (alteración del nivel de conciencia, agitación, síntomas cerebelosos, parkinsonismo y crisis).
<b>Melfalán</b>	Encefalopatía
<b>Nitrosoureas</b>	Encefalopatía, mielopatía.
<b>Busulfán</b>	Crisis comiciales.
<b>Metotrexate</b>	Meningitis aséptica, mielitis transversa, encefalopatía aguda, subaguda o crónica.
<b>Citarabina</b>	Síndrome cerebeloso agudo, mielopatía, encefalopatía, meningitis aséptica, aracnoiditis.
<b>5-Fluorouracilo</b>	Síndrome cerebeloso agudo.



<b>Fludarabina</b>	Encefalopatía, crisis, ceguera cortical, coma.
<b>Vincristina</b>	Neuropatías craneales.
<b>Etopósido</b>	Cefalea, crisis, alteración del nivel de conciencia.
<b>Ácido trans-retinoico (ATRA)</b>	Hipertensión intracraneal idiopática.
<b>Bevacizumab</b>	Leucoencefalopatía posterior reversible.

**Infiltración neoplásica.** Esta patología se refiere a la progresión de la enfermedad hacia estructuras de sistema nervioso. Clínicamente se caracteriza por cefalea, náuseas, vómitos, irritabilidad, rigidez de nuca, papiledema, y/o afectación de pares craneales (sobre todo III, IV, VI y VII). Otras manifestaciones menos frecuentes son las crisis convulsivas, infiltración de la médula espinal o paraparesia secundaria a la afectación de las raíces nerviosas de la cola de caballo. En general, la afectación del SNC es más frecuente en la leucemia mieloide aguda mielomonocítica o monocítica (LMA-M4 y LMA-M5).<sup>43</sup> Esta causa se descartó por la ausencia en LCR de células tumorales.

Los datos clínicos y radiológicos mencionados permitieron considerar que la sintomatología de la paciente fue por EP aun cuando la disminución de las enzimas pancreáticas inicio previo a la aparición de la sintomatología neurológica como se describe en otros reportes de encefalopatía pancreática. Se continuó con el tratamiento sintomático de la pancreatitis hasta el egreso de la paciente de la terapia intensiva.

## CONCLUSIONES

La pancreatitis aguda es un padecimiento grave con alta tasa de morbilidad y mortalidad. Hasta la fecha el tratamiento continúa siendo el manejo médico con enfoque a la sintomatología y manejo del paciente en ayuno para disminución de la estimulación pancreática durante el proceso agudo de inflamación de esta glándula. Como parte del soporte, existen casos graves que requieren de intubación y manejo aminérgico según la forma en que se presente cada caso, en un intento de restaurar la homeostasis del paciente.

Las complicaciones tan severas presentadas en los pacientes pediátricos que cursan con pancreatitis, en especial los que cursan con pancreatitis grave, obligan a establecer un diagnóstico diferencial minucioso.

La pancreatitis aguda en pacientes con factores de riesgo y datos clínicos compatibles con encefalopatía, requiere de la valoración de un equipo para establecer de forma temprana y oportuna la causa de la sintomatología y poder ofrecer tratamiento médico apropiado, con el propósito de evitar progresión de edema cerebral, daño neurológico y muerte.

En el caso de nuestra paciente se realizó un estudio sistemático, tanto por laboratorio y paraclínicos, los diagnósticos diferenciales que por sus antecedentes pudieron ser causal de la sintomatología neurológica (isquemia, estado hiperosmolar, hipocalcemia, acidosis metabólica por diabetes secundaria a la pancreatitis, encefalitis infecciosa, síndrome neuroléptico maligno, encefalopatía metabólica o tóxica, lesión ocupativa intracraneal, hemorragia o isquemia intracraneal e infiltración tumoral), quedando como principal opción diagnóstica la encefalopatía pancreática.

La encefalopatía pancreática parece ser el reflejo clínico de la interacción existente entre sustancias pro-inflamatorias del sistema inmunológico liberadas durante la cascada inflamatoria característica de la pancreatitis aguda, y el sistema nervioso central. Por este motivo es de primordial importancia considerar este diagnóstico en todo paciente que curse con sintomatología aguda neurológica asociada a un cuadro de afección pancreática.

## REFERENCIAS

1. Consuelo Sánchez A, García Aranda JA Pancreatitis aguda. Bol Med Hosp Infant Mex. 2012; 69 (1):3-10.
2. Etxeberria Lekuona D, Pueyo Royo A, EdurneArteche D. Pancreatitis Aguda. En libro Electrónico de Temas de Urgencias, Digestivas y Quirúrgicas. [www.navarra.es/home\\_es/Temas/Portal+de+la+Salud/Profesionales/Documentacion+y+publicaciones/Otras+publicaciones/Libro+electronico+de+temas+de+urgencia/](http://www.navarra.es/home_es/Temas/Portal+de+la+Salud/Profesionales/Documentacion+y+publicaciones/Otras+publicaciones/Libro+electronico+de+temas+de+urgencia/)
3. Cerda Cortaza L. Análisis de las nuevas clasificaciones de la pancreatitis aguda. Cirujano General 2013 35, Supl.1, 16-17.
4. Lautz TB, Chin AC, Radhakrishnan J. Acute pancreatitis in children: spectrum of disease and predictors of severity. J PediatricSurgery. 2011; 46(6);1149-9
5. Casal L, Meana J, Karatanasópuloz C. Pancreatitis Aguda: Revisión. Revista de Posgrado de la VI cátedra de medicina 2002 112:5-20
6. Vera O. Manejo y tratamiento de la pancreatitis aguda en la unidad de cuidados intensivos. Artículo de revisión. Rev. Med. 2011; 17: 47-59.
7. Marruecos SL, Pancreatitis aguda. Med Clin. 1992; 98:694-98.
8. Mayer AD, Marshall J. Acute Pancreatitis, New England J Med 1985; 312: 399-404.
9. Law NM, Freeman ML. Emergency Complications of Acute and Chronic Pancreatitis. Gastroenterology Clinics of North America. 2003; 32:1169-1194.
10. Sharf B, Bental E. Boon E. Pancreatic encephalopathy. Journal of Neurology. 1991;34:357-361.
11. Qian ZY, Miao Y. Therapeutic strategy for severe acute pancreatitis and pancreatic encephalopathy. ZhonghuaWaiKeZaZhi 2007;45(11): 740-1
12. Ospina Nieto J, López Moncayo H. Pancreatitis Aguda: diez preguntas por responder. Asociación Colombiana de Cirugía, guías de manejo en cirugía. Bogotá, d.c. 2008;45:12-15.
13. Uribe U, Arana Ch, Lorenzana P. Fundamentos de Medicina – Neurología. 2002. Editor Medellín, Colombia: Corporación para Investigaciones Biológicas, 2002: 432-5.

14. Sharf B, Bental E. Pancreatic encephalopathy. *Journal of Neurology* 1991; 34: 357-361.
15. Ampo K, Suzuki A, Konishi H, Kiyama H. Induction of Pancreatitis-Associated Protein (PAP) Family Members in Neurons after Traumatic Brain Injury. *Journal of Neurotrauma*. 2009; 26:1683–1693.
16. Boon P, Reuck de J, Achten E, De Bleecker J. Pancreatic encephalopathy a case report and review of the literature. *Clinical Neurology and Neurosurgery*. 1991; 93: 1116-1118.
17. McEwan DJ. TNF receptor subtype signaling: differences and cellular consequences. *Cell. Signal*. 2002; 14:477–492.
18. Barone FC, Arvin B, White RF, Miller A, Webb CL, Willette RN. Tumor necrosis factor-alpha. A mediator of focal ischemic brain injury. *Stroke*. 1997; 28:1233–1244.
19. Lenzlinger, P.M., Morganti-Kossmann, M.C., Laurer, H.L., McIntosh, T.K. The duality of the inflammatory response to traumatic brain injury. *Mol. Neurobiol* 2001; 24: 169–181
20. Sriram K, O'Callaghan JP. Divergent roles for tumor necrosis factor-alpha in the brain. *J. Neuroimmune Pharmacol*. 2007; 2:140–153.
21. Pickering M, O'Connor JJ. Pro-inflammatory cytokines and their effects. *Prog. Brain Res*. 2007; 163:339–354.
22. Botchkina, G.I., Meistrell III, M.E., Botchkina, I.L., Tracey, K.J. Expression of TNF and TNF receptors (p55 and p75) in the rat brain after focal cerebral ischemia. *Mol. Med* 1997; 3: 765–781.
23. Ravizza T, Gagliardi B, Noé, F, Boer K, Aronica E, Vezzani A. Innate and adaptive immunity during epileptogenesis and spontaneous seizures: evidence from experimental models and human temporal lobe epilepsy. *Neurobiol. Dis* 2008; 29: 142–160.
24. Schafers M, Sorkin L. Effect of cytokines on neuronal excitability. *Neuroscience Lett*. 2008; 437:188–193.
25. Viviani B, Gardoni F, Marinovich M. Cytokines and neuronal ion channels in health and disease. *Int. Rev. Neurobiol*. 2007; 82:247–263.

26. Balosso S, Ravizza T, Aronica E, Vezzani A. The dual role of TNF- $\alpha$  and its receptors in seizures. *ExpNeurol* 2013; 247:267-71.
27. Zhang XP, Tian H. Pathogenesis of pancreatic encephalopathy in severe acute pancreatitis." *Hepatobiliary Pancreat Dis Int.* 2007 Apr; 6(2):134-40.
28. Casas JD, Diaz R, Valderas G, et al. Prognostic value of CT in the early assessment of patients with acute pancreatitis. *Am J Roentgenol.* 2004;182(3):569-574
29. Balosso S, Ravizza T, Aronica E, Vezzani A. The dual role of TNF- $\alpha$  and its receptors in seizures. *ExpNeurol.* 2013; 247:267-71.
30. Banfi A. Encephalitis: Which are and how to treat? *Rev Chil Infect.* 2003; 20(1): S28 - S33.
31. Ruiz M, Santana C. Enfoque práctico para el diagnóstico de los errores congénitos del metabolismo. *Acta Pediátrica Española.* 1998;(56): 39-52.
32. Campistol J. congenital errors of metabolism with epileptic seizures during the first years of life. *Rev neurol.* 2002; 35:S3-S20.
33. Martín E. García M. Enfermedades congénitas del metabolismo en el periodo neonatal (I). Generalidades. *Acta Pediatr Esp.* 2006;64(8):391-395.
34. Arrollo H, Fernández M. Tóxicos ambientales y su efecto sobre el neurodesarrollo. *Medicina (Buenos Aires)* 2013;73(1):93-102.
35. Nava C, Méndez M. Efectos neurotóxicos de metales pesados (cadmio, plomo, arsénico y talio). *Arch Neurociencias Mex.* 2011; (16):140.
36. Gaona V. Cefaleas por hipertensión intracraneana. *rev med hondur.* 2014;82 (2):1-108
37. Betancourt Y, Jiménez B. Pseudotumor cerebral pediátrico. *REV NEUROL* 2006; 42 (3): S67-S73.
38. Ortega A, Romero F. Tumores del sistema nervioso central en la infancia: aspectos clinicopatológicos. *REV NEUROL.* 2004;38 (6):554-564.
39. Hidalgo A. Pancreatitis Aguda y sus complicaciones. Caracas: UCV., Consejo de Desarrollo Científico y Humanístico, 2006. Pp 55-56.
40. Gil Lemus L, Sarmiento Suárez M. Psicosis inducida por esteroides. *Revista colombiana de psiquiatría.* 2007;(36):542-550.

41. Vieitez J, Calleja S. Protocolo diagnóstico y terapéutico de la neurotoxicidad por citostáticos. *Encycl Méd Chir*. 2001;3117–3122.
42. Coeffic D, Antoine E, Khavat D. Quimioterapia antitumoral. *Encycl Méd Chir*. 2002; (6):2,1–7
43. Cano I, Enríquez N. Tumores de fosa posterior en pacientes pediátricos y su correlación clínica, radiológica y anatomopatológica. *Anales de radiología México* 2010;4:185-205.