



**UNIVERSIDAD NACIONAL AUTÓNOMA  
DE MÉXICO**



**FACULTAD DE ESTUDIOS SUPERIORES IZTACALA**

Carrera de biología.

Tesis para obtener el título de Biólogo:

**Descripción anatómica del sistema óseo de  
*Ambystomamexicanuma* través de la técnica de  
transparentación.**

Presenta: Angel Daniel Díaz Pérez.

No. de cuenta 30610177-1

Director de tesis:

M en D. Gabriela Sánchez Fabila.

Los reyes Iztacala, mayo de 2015.





Universidad Nacional  
Autónoma de México



**UNAM – Dirección General de Bibliotecas**  
**Tesis Digitales**  
**Restricciones de uso**

**DERECHOS RESERVADOS ©**  
**PROHIBIDA SU REPRODUCCIÓN TOTAL O PARCIAL**

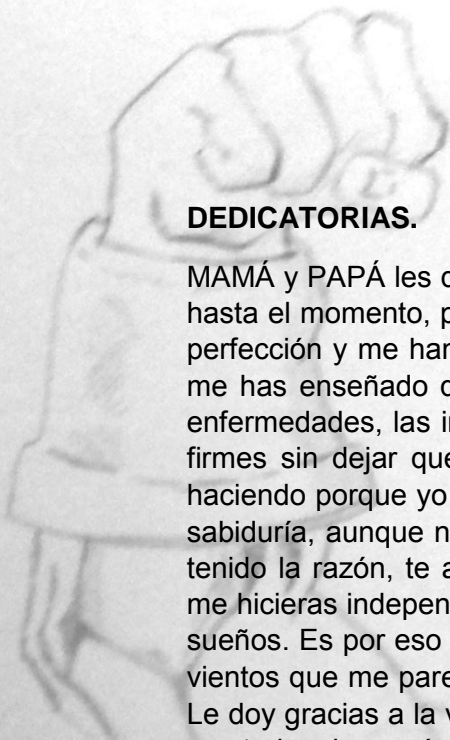
Todo el material contenido en esta tesis esta protegido por la Ley Federal del Derecho de Autor (LFDA) de los Estados Unidos Mexicanos (México).

El uso de imágenes, fragmentos de videos, y demás material que sea objeto de protección de los derechos de autor, será exclusivamente para fines educativos e informativos y deberá citar la fuente donde la obtuvo mencionando el autor o autores. Cualquier uso distinto como el lucro, reproducción, edición o modificación, será perseguido y sancionado por el respectivo titular de los Derechos de Autor.

# ÍNDICE.

RESUMEN	-1-
INTRODUCCIÓN	-2-
ANTECEDENTES	-9-
JUSTIFICACIÓN	-10-
OBJETIVOS	-11-
MATERIALES Y METODOS	-12-
RESULTADOS	-13-
VI. 1. DESCRIPCIÓN DEL CRÁNEO	-16-
VI. 2. DESCRIPCIÓN DE LA COLUMNA VERTEBRAL	-35-
VI. 3.-DESCRIPCIÓN DE LA CINTURA PECTORAL Y EXTREMIDADES ANTERIORES	-47-
VI. 4. DESCRIPCIÓN DE LA CINTURA PELVICA Y EXTREMIDADES POSTERIORES	-52-
VI. 5. DIFERENCIAS OSTEOLÓGICAS ENTRE LAS VARIEDADES	-54-
VII.- DISCUSIÓN	-56-
VIII.- CONCLUSIONES	-62-
IX.- LITERATURA CITADA	-63-
X.- ANEXO-	-66-







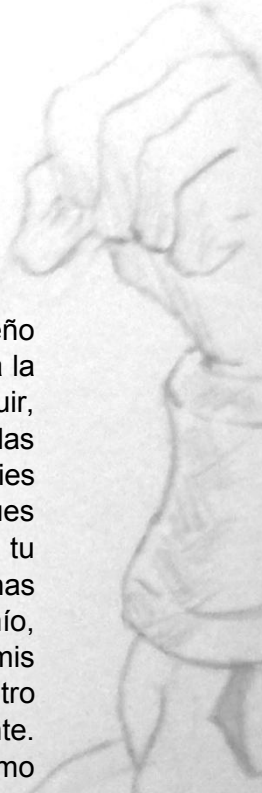
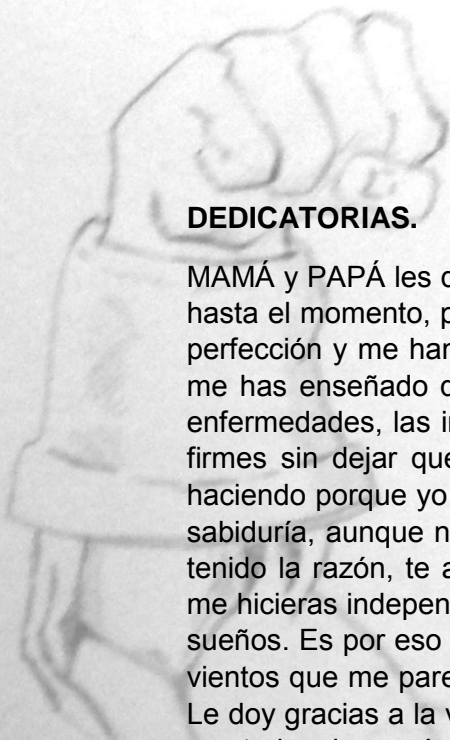
“La victoria de los que ven más allá de lo que tienen enfrente, consiste en el poder de la imaginación sin límites, para obtener lo imposible”.

## DEDICATORIAS.

MAMÁ y PAPÁ les dedico esta tesis que significa la culminación de mi más grande sueño hasta el momento, porque ustedes al ser dos polos opuestos se han complementado a la perfección y me han inculcado lo mejor de ustedes. Tú mamá, eres mi ejemplo a seguir, me has enseñado que la familia es lo más valioso en este planeta, que no importa las enfermedades, las inclemencias ni los desafíos de la vida, siempre te paras con los pies firmes sin dejar que nada te derrumbe, siguiendo adelante y si tú pudiste y lo sigues haciendo porque yo no?!. Tú papá, eres mi héroe, pues en todos mis años e admirado tu sabiduría, aunque no quiera (créeme que muchas ocasiones no quería jaja) siempre has tenido la razón, te agradezco infinitamente que con tu carácter, aunque opuesto al mío, me hicieras independiente, valerme por mí mismo y no depender de nadie para lograr mis sueños. Es por eso que **ME SIENTO ORGULLOSO DE SER SU HIJO**, gritar a los cuatro vientos que me parezco a ustedes dos físicamente, sentimentalmente y emocionalmente. Le doy gracias a la vida por darme unos padres ejemplares como lo son ustedes, los amo con todo mi corazón.

Abuelito Eleazar (Q. E. P. D.) y Abuelita Isabel les dedico esta tesis, porque también son unos padres para mí que siempre, donde quiera que vaya han estado presentes, en mis triunfos y mis derrotas, consolándome pero sobre todo siempre dándome consejos, guiándome por el camino correcto y aunque muchos momentos he estado a punto de desviarme me han protegido. Ustedes influyeron de gran medida a que estudiara Biología, pues me enseñaron a disfrutar las pequeñas pero hermosas cosas que nos proporciona la naturaleza, como su amor al mar, ver siempre más allá de lo que tenemos enfrente e inculcándome el respeto por los animales, plantas y demás seres vivos que nos rodean. Por fin cumplí una de las tantas promesas que les hice.

Para mi hijo Marco Eleazar, te dedico este triunfo para que en un futuro, así como lo hicieron tus abuelos conmigo, te enseñe que no importan los retos que te ponga la vida, si tú tienes un sueño no interesa qué se te ponga enfrente, ¡lucha!, defiéndelo de cualquier persona, inclusive de tu madre y de mí, porque si en mí nunca ha existido la palabra no, no puedo y nunca ha existido un imposible, para ti con mucho menos razón lo existirá, pues acuérdate que una de las cosas que tienen que hacer los hijos, es ser mejores que los padres. Sé que tú vas a ser mejor que yo, no me cabe la menor duda, porque tienes a una madre increíble que te ama profundamente, a la que admiro inmensamente; siempre tendrás el amor de nosotros, de tus cuatro abuelos, y de toda la familia. Nunca olvides que te amo con todo mi corazón y que siempre estaré orgulloso de ti, pase lo que pase.





## AGRADECIMIENTOS

A toda mi familia que desde que nací han estado conmigo a cada paso que doy protegiéndome, cuidándome, guiándome, aconsejándome en todas las decisiones buenas y malas que he tomado que nunca me han dejado solo, en especial quiero hacer mención a mi tía Lulú, Angélica, Lucí, a mi tío Alfonso, Alejandro, Adalberto que siempre han estado en los momentos claves que me han marcado pero han sabido estar incondicionalmente y en especial a mi prima Claudia, que aunque no tenga hermanos, ella ha sido y será como mi hermana a la que quiero con todo mi ser, por la que daría cualquier cosa que ella necesitara.

Diana, a ti que más te puedo decir si ya todo de mi lo sabes, gracias porque siempre has sabido sacarme una sonrisa en mis peores momentos, alegraste e iluminaste mi vida en uno de los momentos más oscuros, contigo he pasado las mejores cosas de mi vida y de la carrera, volví a disfrutar el ver más allá de lo que tenemos enfrente, nunca imagine que encontrara a una persona igual a mí, gracias por estar incondicional junto a mí, porque a pesar del tiempo y las circunstancias no se nos ha olvidado divertirnos como niños.

Fanny, gracias por ser mi hermanita, mi amiga y mi persona favorita nunca me has dejado solo, poco a poco te fuiste convirtiendo en una de las personas más importantes de mi vida a la cual siempre estaré ahí cuando me necesites.

Juan Carlos gracias por tantos años de amistad que con tu sentido del humor tan único, me regalaste las mejores risas de la carrera, eres único y como te lo he dicho antes eres una persona a la que admiro por lo trabajador que eres.

A la U.N.A.M., porque no solo me ha formado como profesionista, si no también influyo en el desenvolvimiento personal en la vida cotidiana, enseñándome que la responsabilidad es proporcional a la libertad y son los pilares para cumplir las metas y sueños que nos proponemos desde niños.

Al Museo de las Ciencias y en particular a los maestros Tizoc A. Altamirano Álvarez, Marisela Soriano Sarabia, porque me adoptaron como hijo "putativo" del museo, que aunque tarde, me enseñaron la pasión, la ética, el compromiso que debe de tener un biólogo, el cual tiene la responsabilidad de compartir la llama del conocimiento a otras personas para el mejoramiento del ambiente, la sociedad y el mundo. Pero sobre todo siempre les estaré infinitamente agradecido por los consejos, la amistad y confianza que depositaron en mí, pues sin ellos no habría podido encontrar el camino que quiero seguir el resto de mi vida como Biólogo.

Al maestro Hugo Castro por la paciencia, confianza y apoyo incondicional desde antes de realizar mi tesis, dado que siempre estuvo dispuesto a brindarme asesoría y corregir mis graves faltas de ortografía y redacción (entregarle los mismos horrores si dame cuenta, jajajaja) sin tener la obligación, haciéndome observaciones precisas engrandeciendo mi trabajo, que con su forma tan alegre y singular de expresar las cosas hicieron que a pesar de los malos momentos no me diera por vencido.

Al ajolotario de la Facultad de Estudios Superiores Iztacala por las facilidades prestadas para la obtención del material biológico, utilizado en el presente trabajo.

## I.- RESUMEN.

El *Ambystomamexicanum* mejor conocido como ajolote, es un urodelo endémico que México, esta especie ha sido descrita como "neoténicos obligados" (conservación de sus características larvarias aun cuando madura sexualmente). Tomando en cuenta que esta especie tiene como ventajas para su estudio científico, su adaptabilidad a cambios del medio, una gran variedad fenotípica y es poco el material en el que se puedan comparar sus estructuras, el presente trabajo contribuye a su estudio con un compendio fotográfico sobre las diferentes regiones del esqueleto axial y apendicular de los ajolotes. En el presente trabajo se utilizaron 47 organismos de cuatro variedades distintas, la primera variedad es la negroide, la segunda es melanístico o melanoide (rosado), la tercera es silvestre (azul verdoso) y la cuarta es albina, que fueron transparentados, describiendo en su totalidad el esqueleto axial y apendicular de los organismos, así como las diferencias osteológicas de las variedades; dividiendo al organismo en siete porciones, cráneo, columna vertebral, cintura escapular, miembros pectorales, cintura pélvica y miembros pélvicos respectivamente. En las variedades albina y melanoide, presentaron la mayor cantidad de diferencias en la formación ósea del esqueleto, así como en la posición y forma de los huesos y cartílagos. Estas diferencias se registraron en columna vertebral, costillas, cintura escapular, extremidades pectorales, cintura pélvica y extremidades pélvicas, no se encontró dimorfismo sexual y actualmente se cuenta con un compendio fotográfico de 1,420 fotografías.



## II.- INTRODUCCIÓN.

Los seres vivos y el ambiente que los rodea son la certeza del constante cambio que estos experimentan a través del tiempo, es decir, su evolución. Las estructuras del sistema óseo que presentan distintos organismos como peces, anfibios, reptiles, aves y mamíferos son homólogas ya que su morfología es semejante pero su función es diferente, por lo que se establece que provienen de un ancestro en común (Curtis et al., 2008).

Como ejemplo el esqueleto de los vertebrados es un tejido metabólicamente activo que puede variar en forma, tamaño y posición por necesidades biomecánicas o culturales como en el caso de los seres humanos (Hickman et al., 2006). El sistema óseo está conformado principalmente de huesos y cartílagos, su función original es la de proporcionar un anclaje interno a los músculos locomotores (la notocorda), hacer de reservorio de los minerales que necesita el organismo, y finalmente convertirse también en un almacén de grasa y lugar en el que se forman los glóbulos rojos (Hill y Wyse, 2006).

Los huesos están constituidos por componentes orgánicos e inorgánicos mineralizados, más de un 99% del volumen óseo es inorgánico (hueso cortical: 99,9%; hueso esponjoso: 99,2%), el componente mineralizado es fundamentalmente hidroxapatito (fosfato cálcico hidratado). Los componentes orgánicos están constituidos por colágeno tipo I (85-90%), otras proteínas (10-15%) como: proteoglicanos (biglicano, decorina), proteínas implicadas en la adhesión celular (trombospondina, osteonectina, sialoproteína ósea), osteocalcina y factores de crecimiento. En el hueso maduro las fibras colágenas se disponen en láminas paralelas (hueso laminar). (Forero et al., 1992).

Los huesos se clasifican según su forma, estructura, función, origen o posición, dependiendo del vertebrado, el número de huesos puede verse modificados de varias decenas a centenas. Según su forma los huesos se clasifican en cinco tipos básicos:

Huesos sesamoideos, largos, cortos, planos, irregulares.

Los huesos cortos, largos y sesamoideos se encuentran en las extremidades. Los planos e irregulares son propios del esqueleto axial: cabeza, columna vertebral y cinturas (Estrada y Uribe, 2002).

El endoesqueleto es el primero en aparecer con carácter cartilaginoso, encontrándose en todos los craniata, también en los primeros estadios ontogenéticos, se forma en el



mesodermo (neurocráneo, vértebras, esqueleto apendicular, cintura escapular y pélvica) y en el ectodermo (esqueleto visceral: esplacnocráneo) (Campbell, et al., 2001).

El exoesqueleto es superficial, se forma en la piel, consiste en tres tejidos mineralizados distintos: un tipo de esmalte, dentina y hueso. A diferencia del hueso y la dentina el esmalte no contiene colágeno. La estructura del exoesqueleto, en comparación con la del endoesqueleto es heterogénea (Campbell, et al., 2001).

El cráneo de cualquier vertebrado siempre presentará modificaciones debido a las presiones de selección natural las cuales modelan su forma y por tanto su papel ecológico, pero este también dejar ver estructuras que permanecen a lo largo de la evolución que pueden ser indicadoras del camino filogenético de la especie (Porter, 1972).

El cráneo de los anfibios como “Gimnofionas y Urodelos”, es una estructura compacta, que recuerda en gran medida al cráneo primitivo de los primeros anfibios que “saltaron” al medio terrestre. Sin embargo en los Anuros, el cráneo presenta una notoria reducción, transformándose en un conjunto de “barras óseas”, que dan a este complejo óseo un aspecto de “vacío”. Sin embargo, en la mayoría de las especies se observa hueso, de origen dérmico, que cubre las barras óseas. El cráneo articula con la primera vértebra a través de dos cóndilos occipitales (García, et al. 2004).

Los anfibios carecen de paladar secundario, la bóveda de la boca (paladar) está principalmente constituido por un hueso denominado parasfenoides. Las coanas (apertura interna de los orificios nasales) se abren a la boca por delante de los huesos palatinos. Los dientes de los anfibios, no solo pueden ubicarse en el maxilar y la mandíbula, también en otros huesos de origen dérmico, como el premaxilar y el complejo palatino (vómer, palatino). El aparato hiobranquial está compuesto por elementos óseos y cartilagosos, es una estructura es compartida por los aparatos digestivo y respiratorio, yace en el piso de la boca, entre la cintura escapular y la mandíbula. Es el apoyo de la musculatura mandibular, branquial y la lengua (García, et al. 2004).

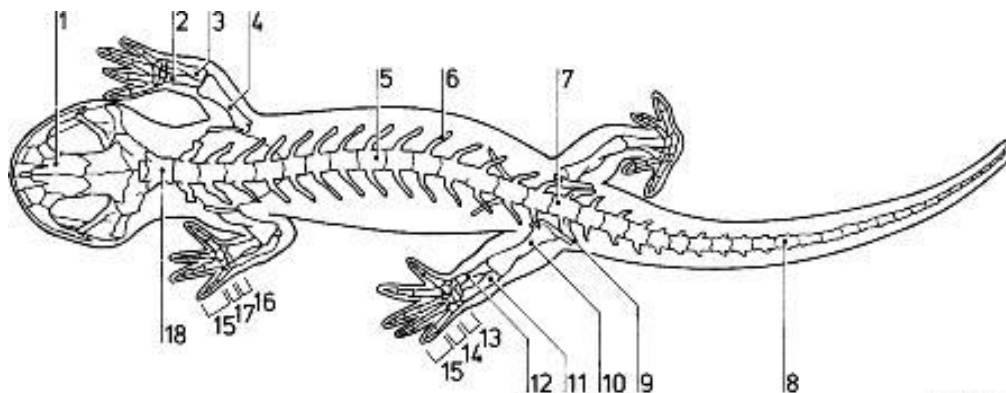
Entre los órdenes vivientes, los Anuros presentan más desarrollado el aparato hiobranquial debido que interviene en la emisión de vocalizaciones (cantos) (Parker y Haswell, 1991).





La columna vertebral consta de una sola vértebra cervical, el atlas, que articula con el cráneo y la primera vértebra dorsal. Al atlas le siguen alrededor de ocho vértebras dorsales en los Anuros, y hasta 15 en los Urodelos. A continuación se encuentra una vértebra sacra, que articula con la cintura pélvica (esto no ocurre en los anfibios Gimnofionas). Finalmente en Urodelos y Gimnofionas se encuentran las vértebras caudales, de número es variable, hasta 100 en algunas especies. En los Anuros, carentes de cola, la vértebra sacra articula con una estructura alargada denominada urostilo (resultado de la fusión de las vértebras caudales), que se ubica entre los huesos ilion. Las costillas pueden estar presentes o no, cuando lo están se presentan fusionadas a las vértebras, o articuladas por una o dos cabezas(Parker y Haswell, 1991).

Las cinturas escapular y pélvica sirven de unión entre el esqueleto axial y los miembros locomotores. Los Gimnofionas carecen de ambas cinturas. Existen tres porciones en la cintura escapular de Anuros y Urodelos: la supraescapular (en forma de hoja); la lateral, con escápula, coracoides y clavícula (esta última falta en Urodelos); y la inferior, constituida principalmente por el esternón. La cintura pélvica articula con la vértebra sacra, posee tres elementos a cada lado: el íleon, el isquion y el pubis. El ilion es el que articula con el sacro, formando el acetábulo dando lugar a la unión con el fémur. Los miembros locomotores cuando están presentes, se conforman por cinco sectores: propodio (húmero y fémur), epipodio (radio-ulna y tibio-fíbula), mesopodio (muñeca y tobillo), metapodio (palmas de las manos y plantas de los pies) y falanges (Parker y Haswell, 1991)(Figura1).



**Figura 1.- Esqueleto de salamandra 1: frontal, 2: radio, 3: ulna, 4: humero, 5: vértebra lumbar, 6: costilla, 7: vertebra sacra, 8: vertebra caudal, 9: ilion 10: fémur, 11: fibula, 12: tibia, 13: tarso, 14: metatarso 15: falanges, 16: carpo, 17: metacarpo y 18: atlas.**



Algunas de las importancias del esqueleto de los anfibios desde su aparición en el planeta Tierra son: brindar un mejor sostén a la musculatura que soporta a los órganos, mejorar el desplazamiento en tierra con la articulación de los miembros locomotores y las cinturas (escapular y pélvica) con el tronco, así como la adaptación evolutiva a condiciones de sequedad por el cambio climático a lo largo de los tiempos (García, *et al.* 2004).

Los salamánderos están distribuidos en todas las regiones templadas y tropicales del mundo, sobre todo en la zona neártica, la cual penetra en México a través de su frontera norte entre las dos Sierras Madres y se extiende en dirección sur, hasta encontrar la Cadena Volcánica Transversal. La mayoría de las especies del género *Ambystoma* habitan normalmente en las aguas estancadas (charcos, pantanos, canales de riego) y orillas de los ríos con poca corriente. Se sabe que algunas especies pertenecientes a este género, son habitantes de cuerpos lóticos, llevando a cabo su reproducción en invierno o primavera, aunque este ciclo puede estar desfasado en ciertas especies a lo largo de año (Cendero, 1972; Montaña, 1995).

### **Ambystoma mexicanum**

El presente trabajo tuvo como objeto de estudio ejemplares de la especie de *Ambystoma mexicanum*, conocido comúnmente como ajolote, es un anfibio, urodelo de la familia de los salamánderos. Su distribución se circunscribe al continente americano, desde el sur de Alaska, este de Canadá, gran parte de Estados Unidos y ocho estados de la república mexicana, hasta la meseta central. Hoy en día el *Ambystoma mexicanum* es endémico de la zona lacustre de Xochimilco y Chalco-Tláhuac, en la ciudad de México, se encuentra en peligro de extinción debido a la contaminación y perturbación de su hábitat natural por especies introducidas que desplazan al ajolote, amenazando su supervivencia. Cuenta con numerosas adaptaciones entre ellas la capacidad de conservar sus características larvianas aun cuando madura sexualmente (Molina, 2010), tiene como ventajas para su estudio, su adaptabilidad a cambios del medio, además de su abundancia en cautividad (Humphrey, 1975), tienen un periodo de vida de 10-12 años y de 25 como máximo en condiciones de laboratorio y en condiciones naturales su edad máxima alcanzada es de tres años (Molina, 2010) (Figura 2).





**Figura 2.- Fotografía de *Ambystoma mexicanum* adulto tomada del vivario de la Facultad de Estudios Superiores Iztacala.**

Su apariencia básica es la de un renacuajo gigante, con patas y cola. Su piel es lisa en casi todo el cuerpo, aunque puede ser ligeramente rugosa y con pequeños poros que solo se aprecian de cerca. Su cabeza es robusta, ancha, plana, contrastando con el resto del cuerpo que es más alargado y aplastado por los lados. Sus ojos son pequeños y sin párpados (Conabio, 2001), en los laterales del animal aparecen bien marcados 12 surcos laterales que recorren de arriba abajo, perpendiculares a la línea del cuerpo. Una característica distintiva son los tres pares de branquias externas y ramificadas que salen hacia atrás de la base de la cabeza. También cuentan con pulmones que se llenan de aire cada dos minutos. A la altura de sus branquias, en el dorso, tiene una membrana rígida que se prolonga toda la cola formando una aleta. Las extremidades tienen dedos finos y puntiagudos que no desarrollan uñas, no presentan membrana interdigital, cuatro dedos en las extremidades anteriores y cinco en las posteriores (Brandon, 1989). Mide en promedio 25.7 cm de largo de la cabeza hasta la cola, e individuos mayores a los 30 cm son raros. Su cabeza más ancha que larga, mide de 3.3 a 3.7 cm. Pesan de 60 a 110 g, y en promedio 85 g. Su boca es grande y tiene alrededor de 126 pequeños dientes maxilares y premaxilares, y de 18 a 20 dientes vomero-palatinos que están ubicados adentro de la cavidad de la boca. Su lengua es retráctil (Conabio, 2001).

Estos animales han sido descritos como "neoténicos obligados"; sin embargo, en estudios hechos en otros animales neoténicos, como el *Necturus*, se observó que no hay inducción de metamorfosis por administración de hormonas y que poseen hormonas como la tiroidea que pueden inducir metamorfosis en otras especies que no sufren metamorfosis en la naturaleza, pero en condiciones de laboratorio se ha logrado inducirla, tal es el caso del *Ambystoma mexicanum* (Cambranis, 2000).



Como resultado de su neotenia, el ajolote conserva durante toda su vida características propias de las larvas (branquias externas, costumbres totalmente acuáticas, cola como la de los peces, etc.). Estas circunstancias se producen principalmente como consecuencia de que las glándulas tiroideas están subdesarrolladas en estos urodelos, y la secreción de tiroxina resulta insuficiente para provocar la metamorfosis. Esta especie en su ambiente natural presenta neotenia obligada, es decir se reproduce en estado larvario, por otro lado la metamorfosis se puede inducir experimentalmente dando como resultado una salamandra terrestre, viable. (Humphrey, 1975; Brandon, 1989).

Se ha reportado que en estados de estrés algunos ejemplares presentan este cambio, esto enfatiza el hecho de que algunas especies pueden sufrir metamorfosis de forma autónoma, dependiendo del medio ambiente y de las condiciones endocrinológicas (Brandon, 1989). La neotenia puede favorecerse no sólo por el frío, sino también por un medio ambiente terrestre inhóspito o por la ausencia de predadores en el agua (Cambranis, 2000). Fenotípicamente presenta diversas variedades que se distinguen por su coloración en la piel. En este proyecto se trabajó con cuatro de estas variedades, la primera variedad es la negroide, la segunda es melanístico o melanoide (rosado), la tercera es silvestre (azul verdoso) y la cuarta es albina (Figura 3).





**Figura 3.- Variedades en pigmentación del *Ambystoma mexicanum* A) negroide, B) melanoide, C) silvestre, D) albino.**

Esta especie se reproduce sexualmente y posee fecundación interna. Sin embargo, como en la mayoría de los anfibios, estas salamandras no poseen órganos copuladores, tomando en cuenta que en un desove se liberan de 500 a 1500 huevecillos (Molina, 2010). La coloración de las larvas jóvenes es clara, con manchas pardas o amarillentas, este tono se hace más oscuro con la edad. La cabeza es aplanada con un hocico obtuso con pocos huesos y pequeños ojos prominentes, surcos costales y línea lateral (Larson, *et al* 2003).

En condiciones experimentales, las hembras alcanzan la madurez sexual entre los 12 y 18 meses de edad, y su vida reproductiva óptima tiene una duración de cinco a seis años (Molina, 2010).





### III.- ANTECEDENTES.

Existen pocos trabajos que describan de forma específica y detallada cuando inicia la formación del esqueleto (cartilaginoso y óseo) del *Ambystoma mexicanum*, sin embargo se tienen como referentes a Francis E. (1934) quien realizó una descripción anatómica detallada de los diferentes sistemas que conforman a la salamandra, realizando una serie de esquemas que permiten comparar con otros organismos. No obstante para 1985 Lauder y Shaffer realizaron un estudio sobre la morfología funcional de los mecanismos de alimentación en los ambystomas, en el cual compararon el cráneo y la musculatura que a este lo envuelven de tres especies (*Ambystoma dumerilii*, *ordinarium* y *mexicanum*). Scadding y Maden (1986), realizaron una comparación de los efectos de la vitamina "A" en el desarrollo y la regeneración de los miembros del *Ambystoma mexicanum* donde describieron a detalle la posición y el orden del desarrollo de cada hueso presente en la ontogénesis de los miembros. Schreckenber y Jacobson (1974), ilustraron y describieron 40 estadios del desarrollo del *Ambystoma mexicanum* y compararon los resultados con dos especies *Ambystoma maculatum* y *Taricha torosa*, donde observaron que la temperatura era un factor para el desarrollo de estos organismos. Sin embargo Nye H.L.D. et al. en el 2003 realizaron una extensión de la tabla de los estados del desarrollo del ajolote, enfocándose al desarrollo de las extremidades, encontrando que no siempre el desarrollo en los urodelos es estrictamente de la parte proximal a la distal sino que puede haber variaciones. En el mismo año Olvera-Ramos J.A. realizó una contribución al estudio del cráneo de *Ambystoma mexicanum*, en el cual analizó 44 cráneos donde observó los principales eventos de osificación que se dan en las etapas juveniles y adultos. Para el 2013 Boisvert C.A. et al. realizaron un comparativo en el desarrollo de la ontogénesis de la cintura pélvica del *Ambystoma mexicanum* y *Neoceratodus forsteri*.

También existen trabajos de otros anfibios que contribuyen al entendimiento de las diferencias que actúan en relación a la descripción del sistema óseo del *Ambystoma mexicanum*, al comparar distintas especies de la clase *Amphibia*. Algunos ejemplos de estos son el de Restrepo (1995), donde se presenta la discusión de los principales rasgos de la osteología de la salamandra *Bolitoglossa adspersa* (Urodela: Plethodontidae) con otros urodelos y en el cual también se utilizó la técnica de transparentación mediante la tinción diferencial. Otro trabajo similar fue realizado por González-Fernández (2012), realizando la morfología comparada y las relaciones filogenéticas existentes de la especie



*Lissotriton boscai* (Caudata: Salamandridae), estudiando la anatomía externa, como interna.

En el caso de la técnica de transparentación y tinción diferencial se tomó como referente a Menegola et al., en el 2001 ya que utilizó la tinción diferencial con rojo de alizarina "S" y azul alciano, para evidenciar anomalías esqueléticas en animales de laboratorio con algún grado de toxicidad, a Kirwan-A., A. M. en el 2004 en la UNAM, Campus Iztacala, México ya que también utilizó la técnica de transparentación en organismos frescos mientras que otros tenían hasta 10 años de haber sido recolectados y puestos en formol, aplicando KOH, con rojo de alizarina "S" y por último a Boisvert y colaboradores en el 2013 realizaron una comparativa en el desarrollo pélvico de las *Ambystoma mexicanum* y *Neocerato dusforsteri*, las cuales fueron sometidas a la técnica de doble tinción con Azul de Alciano y Rojo de Alizarina.

#### IV.- JUSTIFICACIÓN.

Los trabajos que se han llevado a cabo de los distintos anfibios presentes en nuestro territorio nacional son de diferentes ramas de la biología como lo son la genética, la ecología, taxonomía, biogeografía entre otros, y han dado como resultado tener un mayor conocimiento de la gran diversidad con la que cuenta este grupo. Sin embargo son pocas las investigaciones sobre la morfología que se han realizado dirigidas a ciertos géneros de este grupo, entre los que se encuentra el perteneciente al *Ambystoma mexicanum*, por lo que el presente trabajo está enfocado a este fin.

Tomando en cuenta que esta especie tiene como ventajas para su estudio científico, su adaptabilidad a cambios del medio, una gran variedad fenotípica y es poco el material en el que se puedan comparar sus estructuras, el presente trabajo contribuye a su estudio con un compendio fotográfico sobre las diferentes regiones del esqueleto axial y apendicular de los ajolotes con la técnica de tinción y transparentación a través de la digestión alcalina, que permitan la comparación morfológica y morfométrica de los sistemas óseos de las diferentes variedades presentes en el ajolotario de la Facultad de Estudios Superiores Iztacala, para encontrar las diferencias que estas variedades presentan, dado que las únicas diferencias que se aprecian a simple vista son las diferentes pigmentaciones con las que cuentan. Así mismo no se cuenta con ningún dato que establezca si existe dimorfismo sexual presente en su estructura ósea, por lo que este trabajo pretende encontrar resultados que faciliten información en futuros proyectos de investigación.



Si se profundiza en los estudios sobre la morfología de esta especie, las relaciones que existen entre sus distintas variedades y que esta especie no solo cuenta con un dimorfismo sexual externo sino también con uno estructural, se podrían despejar incógnitas sobre el desarrollo de organismos neoténicos, así como la posibilidad de utilizar al *A. mexicanum* como punto de comparación para trabajos posteriores sobre el desarrollo teratogénico que se realizan en este organismo, dado que cada organismo tiene un riesgo a una mutación o malformación relacionado con las características propias de las condiciones de su hábitat.

## **V.- OBJETIVOS.**

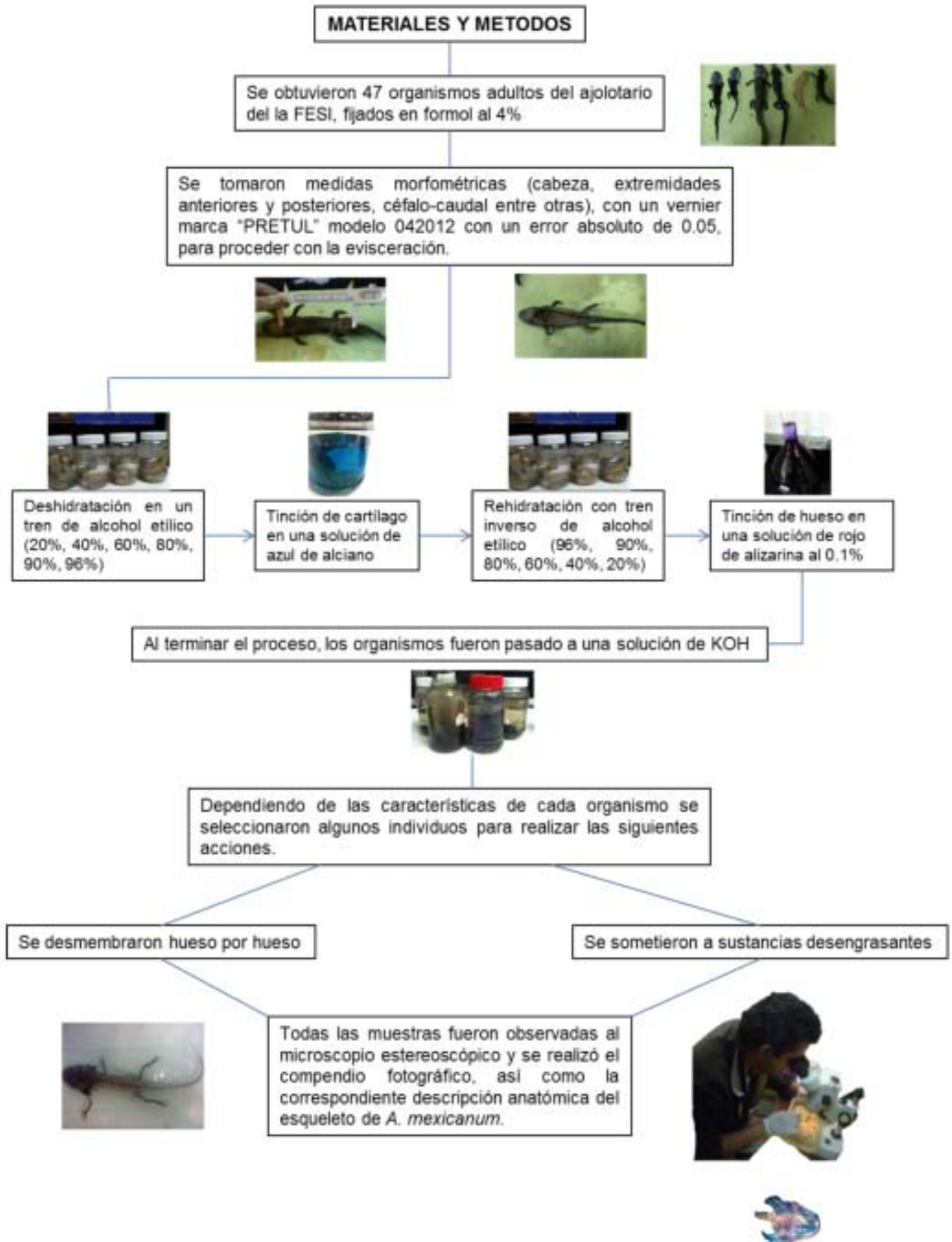
### **Objetivo general.**

Describir el sistema óseo en organismos adultos de *Ambystoma mexicanum* (ajolote mexicano) a través de la técnica de transparentación.

### **Objetivos particulares.**

- Realizar la descripción completa del sistema óseo de *Ambystoma mexicanum* (ajolote mexicano) a través de la técnica de transparentación.
- Comparar la formación de las estructuras óseas que existan entre las diferentes variedades.
- Determinar si existe dimorfismo sexual en *Ambystoma mexicanum* mediante la comparación de las estructuras del sistema óseo.
- Realizar un compendio fotográfico de las estructuras óseas de *Ambystoma mexicanum* que permitan identificar el esqueleto cartilaginoso y óseo.






## VI.- RESULTADOS.

De los organismos estudiados en el presente trabajo se tomaron como punto de partida Las características del esqueleto axial y apendicular para tomar las medidas morfométricas, dividiendo al organismo en siete porciones consideradas en cada uno de ellos en posición dorsal y en posición ventral:

1. Cráneo(Cr), 2. Columna vertebral(Cv), 3. Cintura pectoral (Cpc), 4. Miembros pectorales (Mpc), 5. Cintura pélvica (Cpl), 6. Miembros pélvicos (Mpl) respectivamente (Fig, 4).



**Figura 4.- *Ambystoma mexicanum* sin piel, en el cual se señala las medidas morfométricas que se tomaron 1: Longitud total, 2: Longitud cuerpo cola, 3: Ancho de cabeza, 4: largo de cabeza, 5: Diámetro de ojo derecho, 6: Longitud de extremidad anterior derecha, 7: Diámetro basal de extremidad anterior derecha, 8: Longitud de extremidad posterior derecha, 9: Diámetro basal de extremidad posterior derecha.**

También se elaboró un contenido comparativo (tabla 1) donde nos muestra que no existe una correlación entre las medidas morfométricas, el sexo y las variedades de *A. mexicanum*. Cabe señalar que las medidas de las longitudes de las extremidades anteriores y posteriores se excluyeron de la tabla, debido a que diversos organismos presentaban ausencia de la extremidad o esta se encontraba incompleta en su formación osteológica, lo cual en los análisis matemáticos que se llevó a cabo nos generaría incongruencias en los resultados





Tabla1. Medidas morfométricas

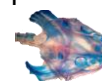
No. de organismo	Diámetro de extremidades anteriores (mm)	Diámetro de extremidades posteriores (mm)	Longitud patrón (mm)	Longitud total (mm)	Longitud craneal (LxA) (mm)	DIAMETRO OCULAR (mm)	No. de dedos anteriores (izq., der.)	No. de dedos posteriores (izq., der.)	Variedad, sexo
1		6.5	112.9	179	35.9 x 28.5	3.6	X	2, 3	albino, hembra
2	3.4	7.8	94.4	152	34.4 x 27.1	4	4	5	negroide, hembra
3	5.9	8.2	92.8	156	32.8 x 26.7	3.7	4	5	silvestre, hembra
4	3.9	6.4	93.5	165	32.6 x 27.8	2.7	4	5	negroide, hembra
5	6	7.3	107.8	190	32.8 x 23	3.4	4	5	negroide, macho
6	3.9	6.5	94.7	160	29 x 21.9	2.6	4	5	silvestre, macho
7	8.3	18	125.8	245	32.8 x 32.9	5	4	4, 5	negroide, macho
8	4.6	7.8	129	220	40 x 27.3	3	4	5	silvestre, macho
9	4.6	8.6	94	153	25 x 18.7	3.5	4	5	negroide, macho
10	5	8	96	167	25 x 33	4	4	5	albino, macho
11	4	5	79	172	21 x 35	2	3	4, X	albino, macho
12	5	6	99	172	28 x 20	4	4	5	negroide, hembra
13	4	6	92	160	30 x 29	3	4	5	negroide macho
14	6	8	123.5	220	37 x 27.7	3.6	4	5	albino, macho
15	4	8	89.5	155	29.5 x 21	2.4	4	5	silvestre, hembra
16	4	9	95	176	31 x 24.5	2.7	4, 1	5	albino, hembra
17	4	7.5	91.1	151	29.6 x 25	2	4	5	negroide, hembra
18	5.8	9.8	101.4	206	30.3 x 32.8	4	4	5	silvestre, macho
19	8.7	12.5	134	256	43.3 x 37.5	4	4	5	albina, hembra
20	5	8	91.4	165	31.5 x 23.7	3	2,0	5,4	silvestre, macho
21	4.9	7.9	102.6	190	35.5 x 29	3.8	4	5	melanoide, macho
22	4	7.3	32.4	150	30 x 23	3	4	5,4	silvestre, macho.
23	6	8.7	121.5	235	41 x 32	4	4,3	5	melanoide, hembra,
24	5	10.5	108.7	210	37.8 x 30	3.7	4	5	silvestre, hembra



25	5.5	9	103.5	190	38 x 32.8	3.6	4	5	silvestre, macho
26	6	9.1	105.7	207	34.7 x 27.9	2.9	4	5	melanoide, macho
27	2.8	5.5	103.5	147	29.5 x 26.7	1.4	2,0	5,5	albino, hembra
28	4.7	7.3	101.4	185	34 x 28	1	4,3	5,4	albino, hembra
29	3	6.5	90	160	30.5 x 22.2	1.8	4	5	silvestre, hembra
30	6	9.9	112	206	38.2 x 28	3.7	4,3	5,3	silvestre, hembra
31	5	11	112.3	218	37.5 x 29	3.3	4	5	silvestre, macho
32	5.5	7.9	98.4	185	34.5 x 29	3	4	5	silvestre, hembra
33	4.6	6.7	92.8	170	31 x 25	2.3	4	5	negroide, macho
34	4.2	6.7	90.8	152	28.3 x 23.4	2	4	5	silvestre, hembra
35	4.2	6.5	94.5	174	32 x 28	2.8	4	5	silvestre macho
36	6	7	110	217	25.7 x 34.2	2.8	4	5	negroide, macho
37	3.7	9	97	173	33.2 x 28.4	3.2	4	5	negroide macho
38	4	10	108.5	220	39.4 x 30.4	3.6	4	5	negroide, macho
39	5	7	97.5	186	25.5 x 34	3	4	5	negroide, hembra
40	4.4	6.3	97	160	30 x 24	2.3	4	5	negroide, hembra
41	4	7.4	103.2	185	34.6 x 28	2	4	5	negroide, hembra
42	6.6	12.5	109.6	231	34.6 x 32	2.8	4	5	melanoide, macho
43	7.3	8.7	103.5	189	33.6 x 25	2.3	3,4	5	melanoide, macho
44	4.5	7.1	95.2	180	31.4 x 27.2	2.7	4	5	melanoide, hembra
45	3.7	6.3	77.8	145	27.5 x 23.6	1.9	4	5	melanoide, hembra
46	5	7.4	98	165	32.8 x 25.6	1.5	4	5,0	melanoide, hembra
47	3.9	37.9	110.7	201	33.6 x 25	2.6	4	5	melanoide macho

**Tabla1.- Medidas morfométricas obtenidas con la ayuda de un vernier con error absoluto 0.05mm, las unidades de medida fueron transformadas a milímetros (mm); el diámetro de las extremidades se tomó de la parte basal y la longitud patrón corresponde a la longitud céfalo-caudal.**

Posteriormente se realizó una descripción de cada una de las regiones anteriormente mencionadas, en el siguiente orden: **Esqueleto Axial:** Cráneo, Columna vertebral, Cintura pectoral, Miembros pectorales y **Esqueleto Apendicular:** Cintura pélvica,




Miembros pélvicos. Al realizar la técnica de doble tinción Los elementos teñidos de azul están compuestos por cartílago, mientras que los elementos teñidos de rojo están osificados.

## VI. 1. DESCRIPCIÓN DEL CRÁNEO.

La descripción del cráneo se realizó del esplanco-cráneo (mandíbula inferior), dermatocráneo y el condro-cráneo (bóveda craneana), en posición dorsal y ventral.

### Vista dorsal.

Las principales unidades funcionales de la cabezason: el cráneo, la mandíbula inferior, hueso hioides y aparato branquial. El cráneo se observa teñido casi en su totalidad de rojo, en los cuales se presentan de manera general los siguientes huesos, premaxilar, maxilar, nasal, frontal, pre-frontal, parietal, escamoso, pterigoideo, todos están pareados (Figura 5).

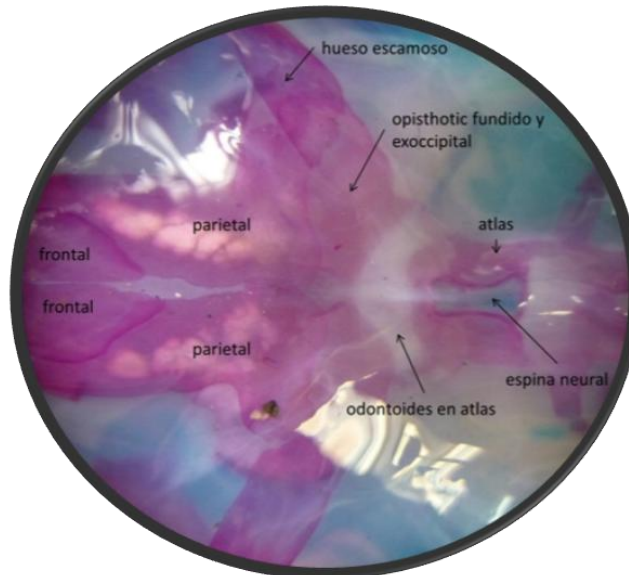


**Figura 5.-** Vista dorsal del cráneo teñido con rojo de alizarina el cual presenta las siguientes estructuras pareadas: 1: dentales, 2: premaxilar, 3: nasal, 4: maxilar, 5: pre frontal, 6: ojo, 7: frontal, 8: parietal, 9: squamosal, 10: exoccipital, 11: cuadrado, 12: pterigoideo.

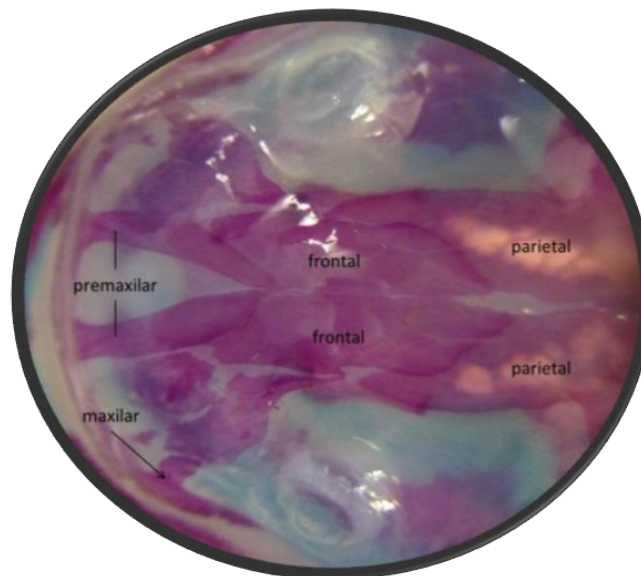
Posee una apófisis odontoides en el atlas que hace tope con la fusión del opistotico y exoccipital. La espina neural del atlas está teñida de azul lo cual nos indica que es cartilaginosa (Figura 6). La articulación del cráneo con la columna vertebral presenta



alguna diferencia entre variedades. Así como una vista frontal se puede distinguir el dentario, el maxilar, nasales y el mandibular completamente osificados el premaxilar y maxilar no están rígidamente unidos a los huesos adyacentes (figura 7).



**Figura 6.- Vista dorsal de la unión del cráneo y la columna vertebral, donde se parecía la fusión del opisthotico y exoccipital, odontoides en atlas a 10X.**

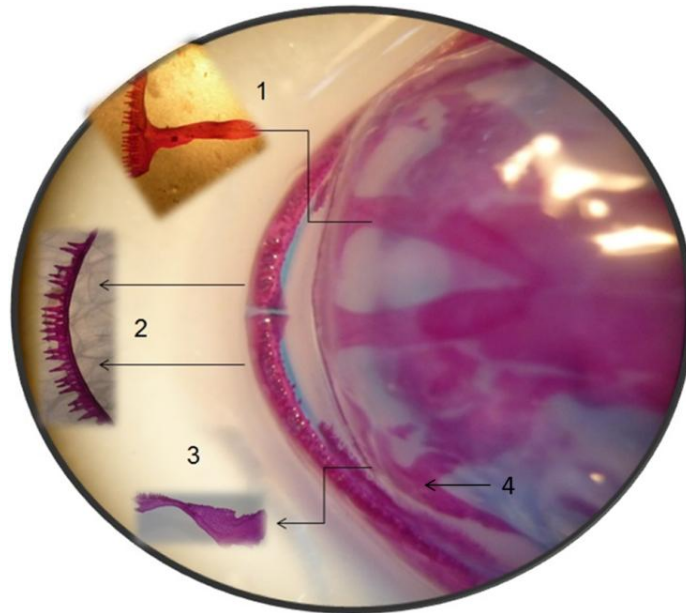


**Figura 7.- Vista dorsal del cráneo, se observa la imbricación del premaxilar, frontal y parietal a 10X.**

El sistema masticador en esta familia de urodelos es único pues no se compone de dos huesos, uno superior y otro inferior que corren de izquierda a derecha por todo el hocico,



sino que está compuesto por diversos huesos pareados colocados bilateralmente (Figura 8) los cuales son: premaxilares, maxilares, pterigoides, squamosales, dentario, se observa un primer frente de diminutos huesos seguido de una línea posterior de dientes con las mismas características.

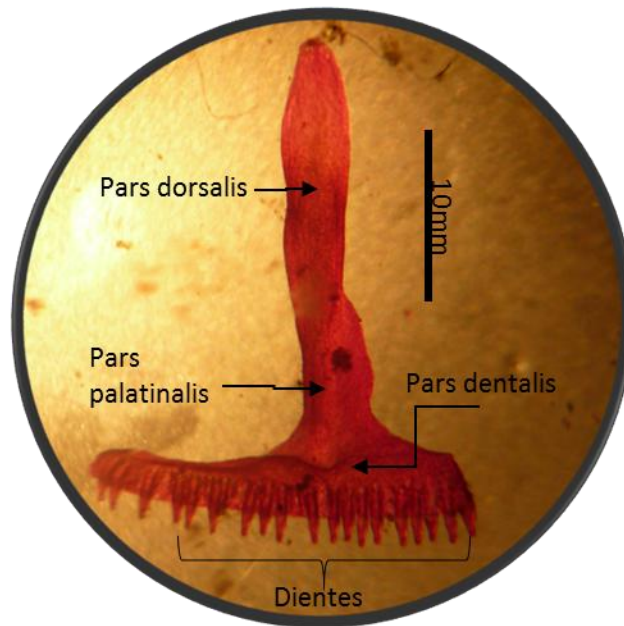


**Figura 8.-Vista dorsal del aparato masticador; 1: Premaxilar, 2: Dentario dividido, 3: pterigoides, 4 maxilar (10X).**

Los premaxilares (Figura 9) también llamados intermaxillares son pareados y forman el esqueleto del hocico (Funk 1827, Bolkay 1928). Se distinguen tres regiones en cada hueso que, según Stadtmüller (1924), surgieron a partir de tres osificaciones distintas. Estos son: (a) los parsdorsalis (o prenasalis) que asciende por encima del lado dorsal de la cápsula nasal y termina en un proceso agudo delgado que en cierta medida se superpone al nasal y frontal, (b) parsdentalis (corpus), forman el borde anterior de la mandíbula y los dientes superiores, es formada por la fusión de alvéolos dentales. c) parspalatinalis es una estrecha pero fuerte barra de hueso que ayuda a formar el paladar óseo. Según Stadtmüller surge por la fusión de alvéolos dentales y como una osificación directa separada de la membrana; se observa una calcificación del parsdentalis diferente del dorsalis, por ser la primera más gruesa y por tanto un poco más densa, indicando con esto el lugar donde comenzó la osificación durante las primeras etapas de desarrollo.



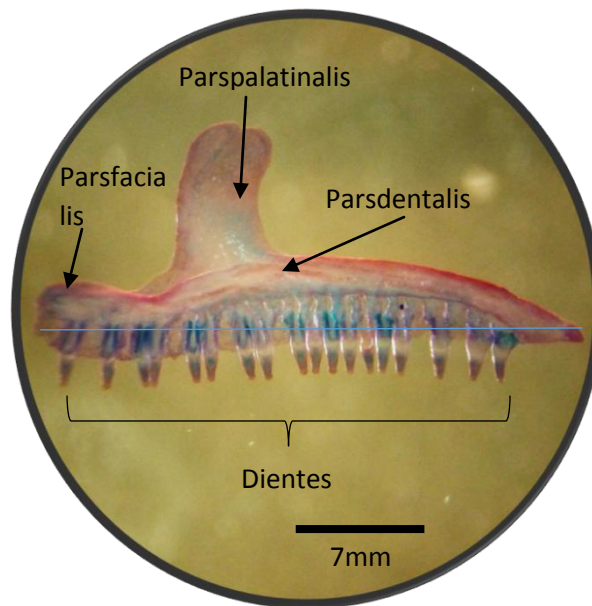




**Figura 9.- Premaxilar derecho teñido con rojo de alizarina en vista ventral a 30X.**

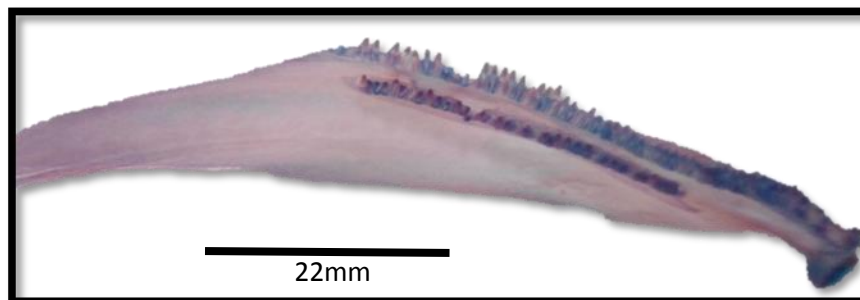
Los maxilares (Figura 10) completan el arco de la mandíbula superior y envuelven el borde latero-ventral de la cápsula nasal cartilaginosa como un canalón, su extremo anterior es romo en su unión con el premaxilar, tiene una ligera curvatura en su posición dorsal. En la porción central dorso-anterior lleva un proceso aplanado y ancho que se proyecta ventralmente sin terminar en punta, y no se une con ningún otro elemento. Al igual que los premaxilares cada hueso tiene tres partes: (a) Los parsfacialis (algunos organismos carecen de ella bordean el margen postero-lateral de la abertura nasal externa y cubren el lado antero-lateral de la cara. Dorsalmente se extiende en el borde del nasal, ventralmente se fusiona con (b) parsdentalis que, como la correspondiente parte del pre-maxilar, surge por la fusión de las cuencas de los dientes. Los dientes sólo se extienden hacia atrás aproximadamente a nivel de la parte anterior del margen de la fenestra óptica. (c) parspalatinalis corresponden íntegramente con la porción de nombre similar del pre-maxilar, contra que hace tope con la parte anterior. En el lado mesial se encuentra con el pre-vómer. El maxilar se extiende posteriormente aproximadamente a nivel de la parte posterior de la fenestra óptica. Su extremidad posterior se encuentra lateral, y ligeramente caudal, a la extremidad anterior del pterygoideo, unido a la extremidad lateral del suspensorium por un par duro de ligamentos (ligamentos yugales) pero no hay conexión ósea como en la rana.






**Figura 10.- Maxilar izquierdo teñido con azul de alciano y rojo de alizarina en vista ventral a 30X.**

El dentario (Figura 11) es diferente al de otras especies pues no es un solo hueso que corra de izquierda a derecha, sino que se encuentra dividido en su parte central en dos huesos completamente separados los cuales presentan una osificación del tipo endocondrial, también presentan dos líneas de dentición desde la parte media hasta la apófisis que se encuentra seguida por el otro dentario, siendo la primera de mayor longitud que la segunda lo cual le permite perforar, retener y en casos específicos desgarrar a sus presas. La posición y/o ubicación de los dientes es similar al de los reptiles del tipo pleurodonto (Vitt, 2014), porque se encuentran en el lado interno de la mandíbula (Figura 12).



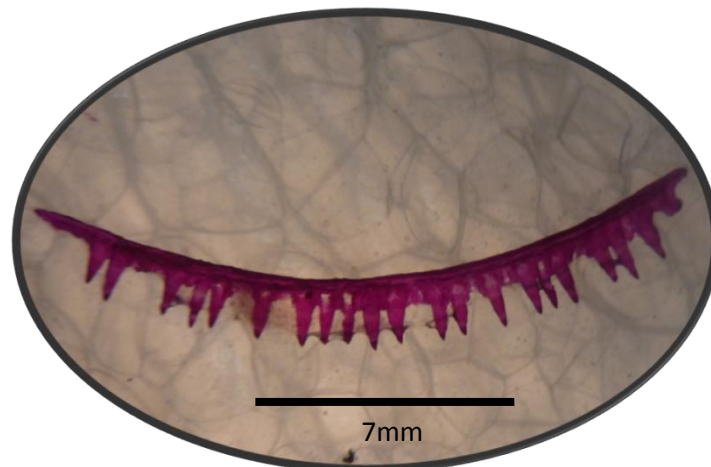
**Figura 11.- Dentario derecho teñido con rojo de alizarina y azul de alciano en vista ventral a 15X.**





**Figura 12.- Vista de la porción media donde los dentarios se separan y tipo de osificación observado a 18X.**

Esta especie comparte con sus primos los reptiles, una característica representativa: la homodoncia, la cual significa que todos sus dientes son iguales, de tipo canino. En una observación simple se aprecia que cada diente tiene una homología de acuerdo con su forma con los mamíferos del tipo hipsodonto, ya que no es visible apreciar la raíz y la corona, dando la apariencia que la corona estuviera fusionada a la base del hueso correspondiente (Figura 13), sin embargo, cada uno de los dientes presenta un plegamiento hacia la cara interna del mismo, este plegamiento representa a la raíz del diente.



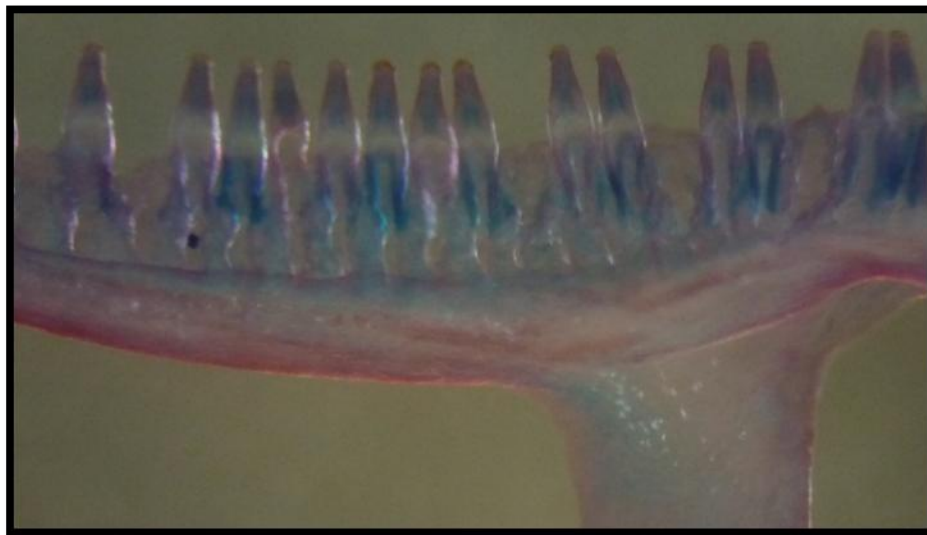
**Figura 13.- Línea secundaria de dientes pertenecientes al dentario en vista lateral, observado a 26X.**

Los dientes presentan dos procesos de osificación paralelos del tipo endocondrial, uno corresponde a la corona (parte superior del diente) y el segundo a la raíz (parte inferior del



diente), separados por una estrecha zona de dentina descalcificada o de tejido conectivo fibroso transparente a lo largo de la dentición que separa el final de la raíz y el inicio de la corona de los dientes.

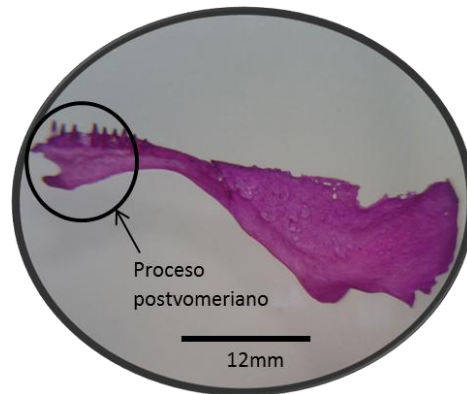
De acuerdo con lo descrito anteriormente sus dientes cuentan con algunas características del tipo pedicelados, sin embargo no presentan una segunda generación de dientes, característica de los pedicelados; y con una homología con los mamíferos del tipo braquidontos, de acuerdo con su crecimiento, ya que se reconocen corona y raíz gracias a los procesos de osificación. Después de formado, no crece más y el desgaste rebaja la corona progresivamente o incluso se llega a romper observándose solo la raíz (Figura 14).



**Figura 14.- Proceso de osificación de los dientes que se presenta en todo el aparato masticador. Foto tomada del maxilar izquierdo en vista ventral e invertida a 40X.**

Los pterigoideos (Figura 15) son un par de huesos más o menos en forma de reja de arado que invierten los cartílagos pterigoideos del cráneo primario, los cartílagos se extienden en una ranura en la superficie dorsal de cada inversión de hueso. El pterigoideo es un hueso plano, con forma triangular, con la apófisis dirigida hacia el extremo anterior del cráneo. El extremo posterior del hueso se encuentra bajo el cuadrado, se extiende lateralmente casi a la articulación de la mandíbula y medialmente sobre el proceso basal. Los puntos de la extremidad anterior antero-lateralmente hacia la extremidad posterior del maxilar pero no lo bastante cercano, por lo tanto, el hueso forma el margen posterior de la órbita.

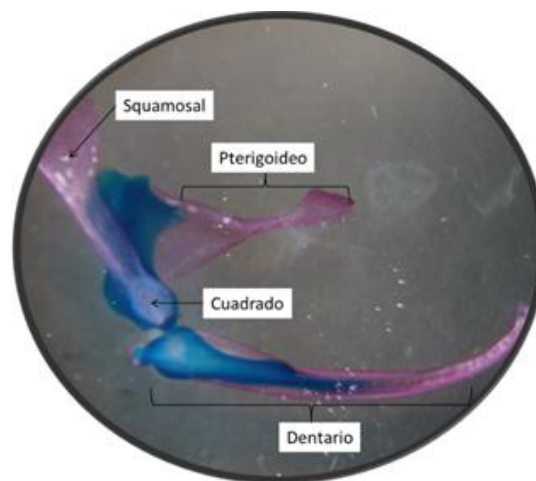




**Figura 15.- Pterigoideo teñido con rojo de alizarina en vista infra-dorsal a 26X**

El pterigoideo se une al cuadrado a través del cartílago de los procesos que cubre, quedando el palatopterigoideo entre la parte interna del cuadrado y el proceso occipital formando una articulación fija (Figura 16).

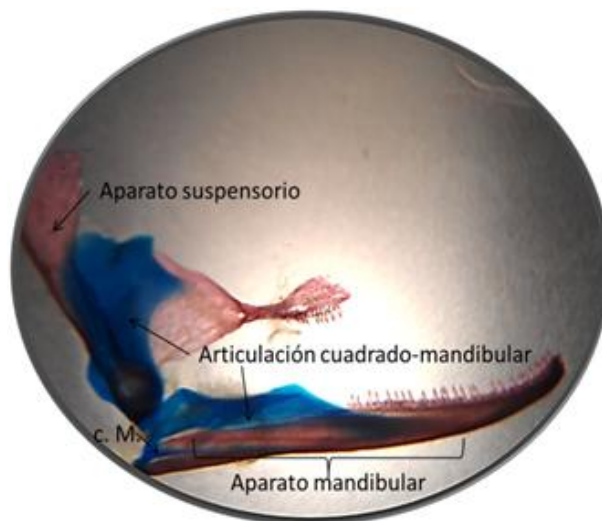
Los squamosales o escamosos pertenecen al aparato suspensor de la mandíbula, son alargados y se encuentran a cada lado del cráneo, están pareados son huesos similares a la férula cercano al lado dorsal de los cuadrados, a los que se vuelven estrechamente fijos (Figura 16). Cada squamosal se proyecta dorso-ventralmente y extiende desde la articulación cuadrato-mandibular a lo largo del proceso ótico del palato-cuadrado y se fusiona más o menos con el hueso periotico por encima del canal horizontal, cubriendo la porción dorso-lateral externa de las cápsulas óticas, sin llegar a unirse (Figura 17). Si bien existe una disposición a que el hueso tiene una forma de 'T' no es tan definida como en la rana.



**Figura 16.- Vista lateral de las estructuras presentes en la zona articular de la mandíbula, observada a 16X.**



El articular se une con el cuadrado, y forma la suspensión mandibular. Este se forma por osificación endocondrial de la porción posterolateral exterior del cartílago de Meckel, la cual es más evidente en la porción caudo-ventral del elemento el cual termina en punta. El cartílago de Meckel persiste durante toda la vida del organismo, formando la barra cartilaginosa interna que soporta todos los elementos de la mandíbula y la articulación con el cuadrado. El articular presenta en su porción dorso-occipital el proceso coronoide, el cual es una elevación amplia a manera de cúspide que asciende desde la porción central para terminar en punta en su porción anterior (Figura 17).

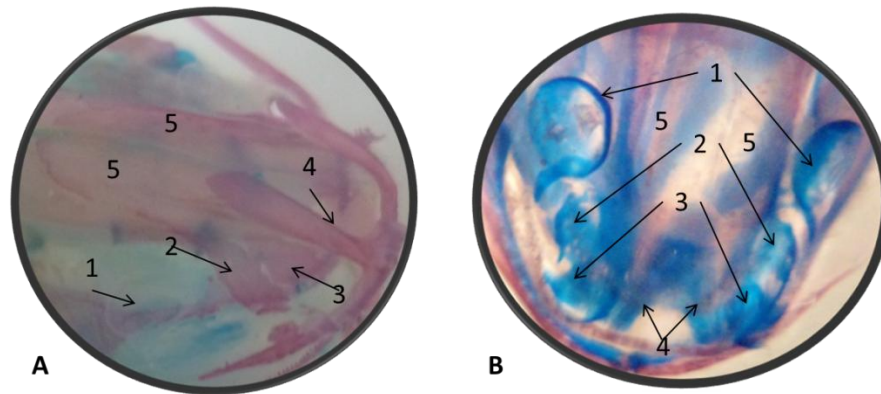


**Figura 17.- Vista lateral de los principales componentes funcionales en la zona mandibular. Obsérvese el arreglo que presenta la articulación cuadrado-mandibular y el cartílago de Meckel (c. M.), los cuales unen y dan soporte a los aparatos suspensorio y mandibular, observada a 16X.**

Los nasales son huesos pareados de una forma bastante irregular que sirven como techo sobre la parte mesial de las cápsulas nasales. Su borde curvado antero-lateral rodea la frontera mesial de la abertura exterior nasal. Se encuentran localizados entre los premaxilares y maxilares, mesialmente se encuentran, y se superponen, a los bordes antero-lateral de los frontales y los pre-nasales de los pre-maxilares, mientras que posteriormente colindan con los pre-frontales, y lateralmente se reúnen a los bordes de las partes faciales de los maxilares, y son ligeramente cubiertos por ellos. Los nasales están claramente en posición lateral y son ampliamente separados uno de otro en la línea media (Figura 18). Ellos son perforados por un número variable de foramina para el paso de la últimas ramas del nervio mesialolfático. Según Stadtmüller su desarrollo es relativamente tardío.

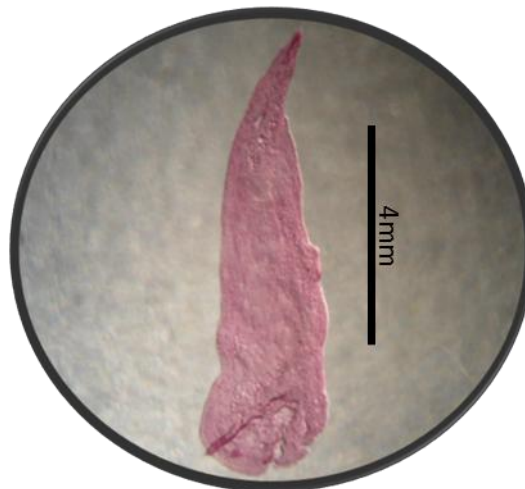






**Figura 18. Vista dorsal del cráneo, en la cual se compara la formación de los nasales, así como las estructuras que rodean a estos, en sus dos forma A) osificadas (teñidos con rojo de alizarina) y B) cartilaginosas (teñidos con azul de alciano). 1.- orbita ocular, 2.- maxilar, 3.- nasal, 4.- pre- maxilar y 5.- frontal.**

Los pre-frontales (Figura 19) son también pareados y se producen en cada lado del cráneo inmediatamente anterior a la órbita. Ellos son más o menos de forma arriñonada, y son comparativamente pequeños. Sus bordes anteriores están cubiertos por los nasales, que recubren los bordes de los frontales, mientras lateralmente que están a su vez empujados debajo de los bordes dorsales del facial (Cabe señalar que la abertura formada por los bordes del pre-maxilar, maxilar y los huesos nasales es mayor que la abertura cutánea real). El borde posterior del pre-frontal es libre y forma un reborde óseo de la frontera antero-dorsal de la órbita. El ducto naso-lagrimal entra en un agujero en el ángulo posterolateral del hueso, y pasa antero-lateral debajo de ella y los pares faciales del maxilar superior para introducir la cápsula nasal cerca de la apertura Narial externa.

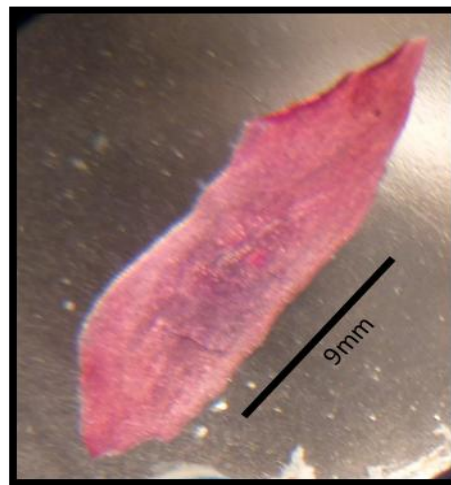


**Figura 19.- Pre-frontal teñido con rojo de alizarina visto a un óptico de 28X.**



El caso apropiado del cerebro está techado por dos pares de huesos de inversión: los frontales y parietales; que permanecen separados durante toda la vida y no se fusionan como en el de la rana.

Los frontales (Figura 20) son planos, alargados en forma ovalada con bordes irregulares ornamentados y en su extremo latero-posterior presenta una apófisis aguda y se encuentran imbricados a los premaxilares. Son grandes y se extienden hacia adelante del marco del prenasal y los procesos del pre-maxilar, mientras que sus bordes antero-laterales, tiene una cierta distancia con la base de las nasales y bordes de los pre-frontales. El borde lateral de cada frontal gira hacia la parte ventral y está cercano al órbito-esfenoidal, posteriormente, los frontales solapan los bordes anteriores de los parietales. La sutura sagital es muy irregular.




**Figura 20.- Frontal teñido con rojo de alizarina en vista ventral observado a 20X**

La superficie dorsal de los frontales y parietales es muy plana, o incluso ligeramente cóncava como se ve la figura 4 y 7, y mientras ambos son huesos relativamente robustos sin embargo, se puede observar a través de ellos la parte dorsal del cerebro, incluso en el adulto.

El parietal (figura 21) es un hueso plano, en su parte anterior se imbrica con el frontal, unido a este por suturas mientras que el resto es cóncavo. Está rodeado por el escamoso, orbitosfenoide latero-ventralmente y por el frontal latero-dorsalmente; posee una forma de romboide alargado con un proceso aplanado amplio terminado en punta en la porción dorso-occipital. Visto desde una posición dorsal, se aprecia que falta gran parte de la porción posterior, por lo cual este elemento comienza en una elongación que descansa a



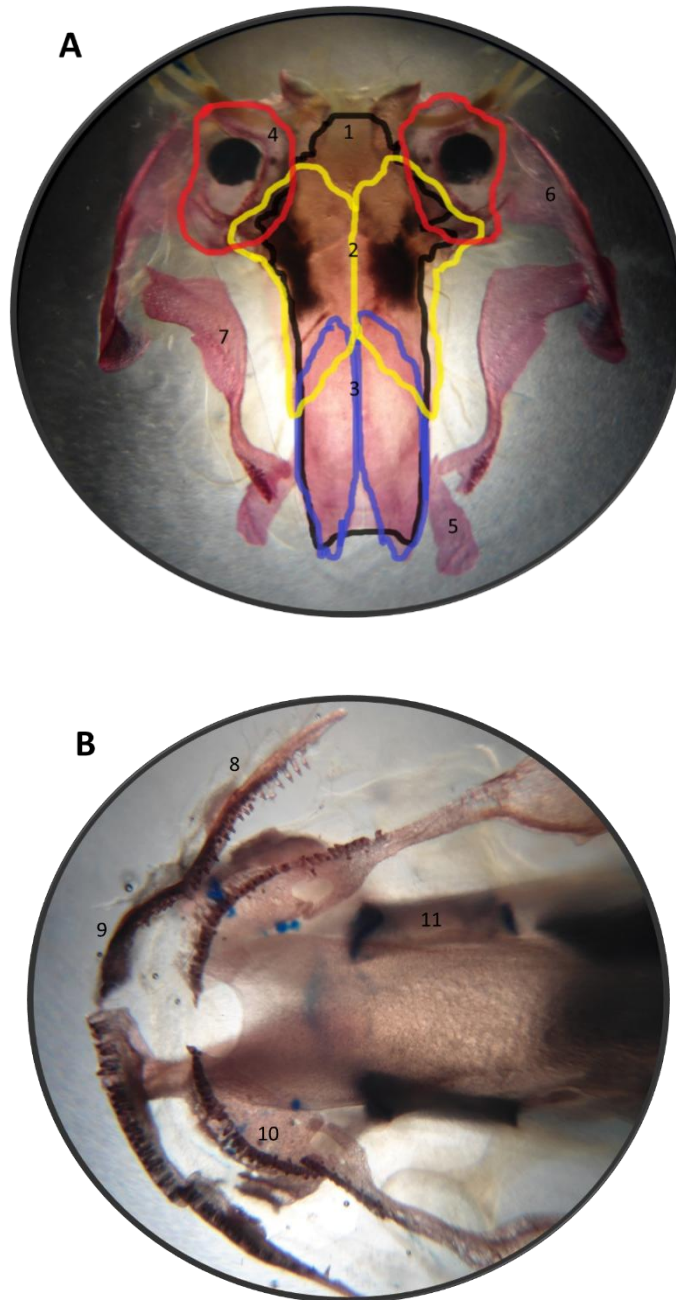
cada lado sobre el orbitosfenoide y que se va ensanchando hacia la porción central y limita los bordes con la fontanela frontoparietal. El borde occipital y ventral se une al escamoso como en hinobiidos, criptobranquidos y *Amphiuma* (Trueb, 1997). En su parte posterior el margen occipital del corpus se imbrica con la porción medial de las capsulas óticas. Tanto los parietales como los frontales no se imbrican con sus homólogos, existen espacios intermedios.



**Figura 21.- Parietal derecho en posición ventral teñido con rojo de alizarina observado a 20X.**

En la cara interna de la bóveda craneana, hay un parasfenoide medio no pareado adyacente al basioccipital, un basioccipital pareado, unpterigoideo pareado (Figura 22A) y un pre-vomer pareado que se encuentra imbricado con el parasfenoide y los orbitosfenoides, un vómer q es paralelo al maxilar; mientras que tanto el pre-maxilar y maxilar tienen un proceso palatinal (Figura 22B).



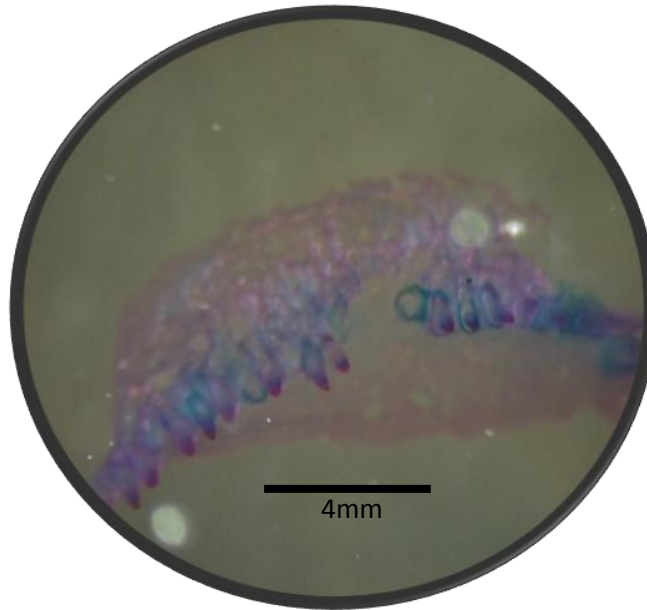


**Figura. 22 A, B.- Vista ventral de la bóveda craneal. 1: parasfenoide (negro), 2: parietal (amarillo), 3: frontal (azul), 4: capsula ótica(basioccipital), 5: pre-frontal, 6: squamosal, 7: pterigoides, 8: maxilar, 9: premaxilar, 10: vómer, 11 orbitosfenoides.**

El vómer (figura 23) es una estructura pareada, las cuales no se articulan entre ellas, cuentan con una forma del tipo elipsoidal con la porción anterior más ensanchada y la occipital más delgada, con dientes en su porción exterior, paralelo al maxilar. Hacia la porción occipital hay un proceso bien desarrollado, parecido al que existe en salamandridos y plethodóntidos; presentan dientes los cuales están orientados hacia la



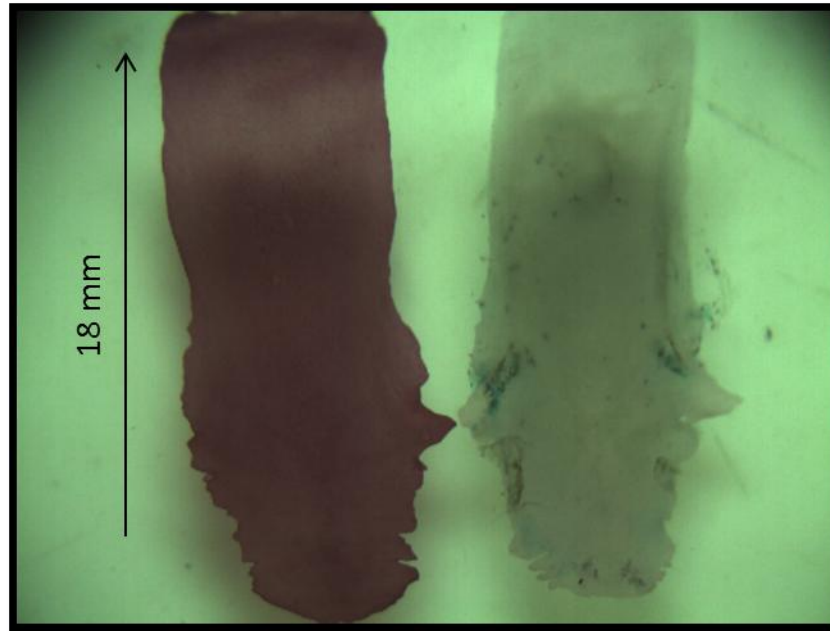
porción lateral del elemento y paralelos al maxilar. En algunos ejemplares tanto la porción rostral del vómer como el proceso occipital forman elementos separados, que se osifican en diferentes momentos; mientras que en otros especímenes se fusionan a través de un puente óseo, incluso en algunos de ellos, los vómeros se articulan con el pterigoides mediante puentes óseos delgados.



**Figura 23.- Vomer observado a 24Xteñido con rojo de alizarina y azul de alciano, donde se muestra la parte basal, la raíz de los dientes y la presencia de un proceso cartilaginoso.**

El parasfenoides (Figura24) es un elemento impar que forma la mayor parte del paladar en la región centro-occipital. Se prolonga desde la región anterior a las orbitas encargándose de delimitar al condrocraneo y servir de soporte del sistema nervioso central. A los lados de la porción occipital, se presentan varios procesos laterales terminados en punta rodeando a un principal con los cuales se une a la porción ventral de las cápsulas óticas. Su límite occipital tiene una forma casi ovalada, y termina antes de alcanzar los cóndilos de las cápsulas óticas.



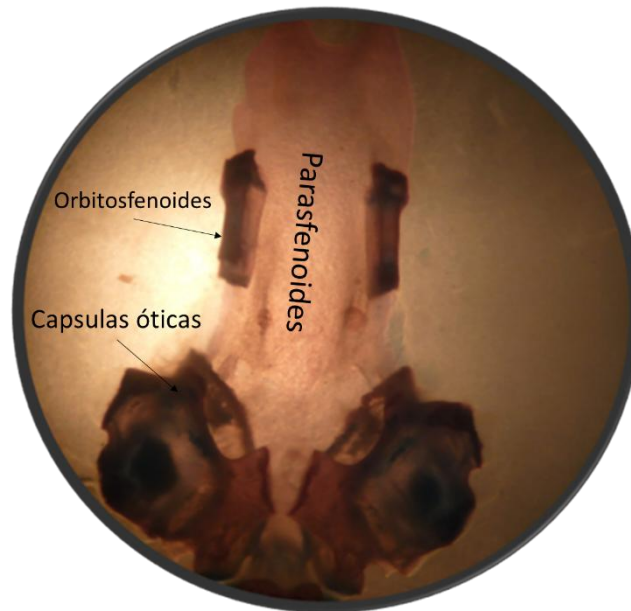


**Figura 24.- Parasfenoides (vista ventral) de las variedades silvestre, melanoide respectivamente de *A. mexicanum*; izquierdo teñido con rojo de alizarina, derecho sin teñir. La flecha indica la dirección antero-posterior de la estructura (10X).**

Tiene una forma aproximadamente rectangular por lo que casi en su totalidad mantiene el mismo ancho en toda su longitud. En la parte que corresponde al piso de los orbitosfenoides que se encuentra anterior a los procesos laterales mencionados (los cuales se unen a las cápsulas óticas) se presentan ensanchamientos que les dan sostén (Figura 25). En algunos individuos la porción anterior no termina como un borde liso, sino que tiene forma de un triángulo truncado, con bordes irregulares.







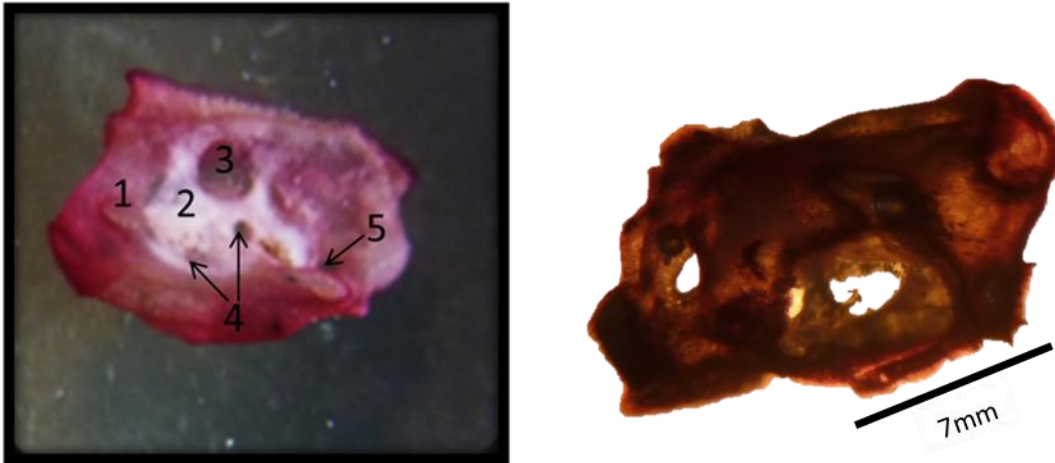
**Figura 25.-** Cráneo de *A. mexicanum* en posición dorsal al cual se le retiró parietal, frontal, pre-frontal, escamosa, nasal, teñido con rojo de alizarina y azul de alciano, observado a 12X.

La capsula ótica posee una forma casi cúbica-esférica alargada. En la posición occipital hay un puente cartilaginoso que une ambas cápsulas por la porción dorsal a la altura del tectumsynoticum: su mitad anterior no es afín con las tinciones por lo que carece de una coloración fuerte y solo se ve un color crema. La primera osificación que se presenta a la altura de la capsula en posición posterior, y va desde la mitad de la pared del neurocraneo en el lugar donde se une con la capsula, justo donde termina la fontanela frontoparietal, corresponde al proótico; mientras que la capsula está constituida por la osificación que corre hacia el margen occipital, el opistoótico. La osificación del cóndilo occipital que rodea a esta altura al foramen magnum corresponde al exoccipital. Los tres elementos se hallan fusionados, y de todos, la capsula (el opistoótico) es la que ocupa mayor espacio. La fenestraovalis se halla cubierta por el opérculo cartilaginoso sobre todo en su porcionoccipital, el cual tiene forma de media luna; entre la porción posterior de la fenestra y la pared anterior de la misma se encuentra la columnela. Esta última abarca gran parte de lo que queda de la fenestra. Por detrás de esta se halla la fenestra rotunda, casi dorsal y próxima al cóndilo. Posee a la altura de la capsula ótica una fenestra rotunda anterior y una ovalis occipital, la cual es evidentemente más grande.

En vista dorsal, se aprecia el punto de unión entre ambas capsulas, dado por un proceso en la porción media occipital a manera de placa con el borde ligeramente ondulado, del cual sobresalen las alas de la región ventral.



En la parte posterior de la estructura hay hasta cinco procesos a manera de láminas unidos con la placa basal, y en la cara occipital hay un cóndilo por capsula en donde se articula el atlas. La capsula tiene un proceso que penetra en la porción occipito-ventral del cartílago postorbital (crista paraotica)(Figura 26).

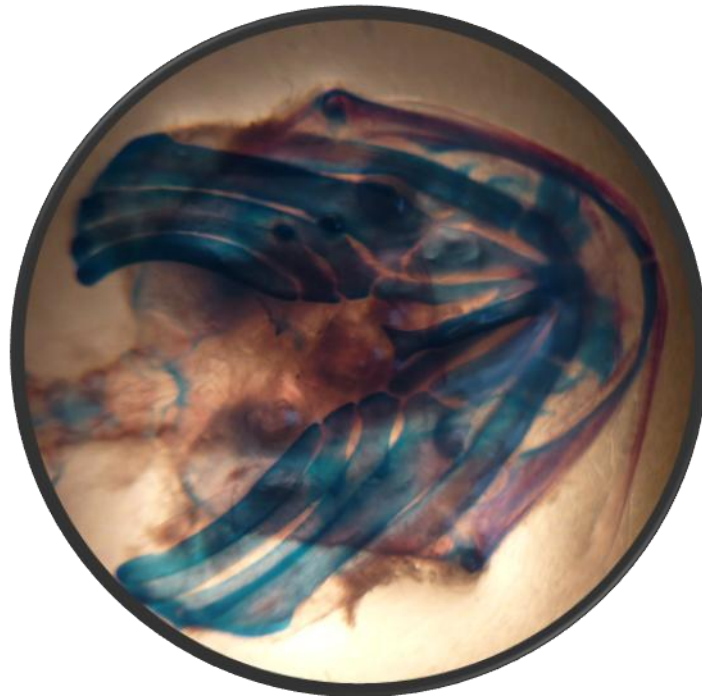


**Figura 26.- Vista lateral de la cápsula ótica (20X). 1: crista paraotica, 2: fenestra ovalis, 3: fenestra perilinfáticas, 4: foramina acústica, 5: fenestra rotunda.**

#### **Vista ventral del cráneo.**

En una vista ventral se observa que predomina el color azul por lo que en su mayoría las estructuras que lo componen son cartilaginosas, sin embargo resalta una línea roja que corresponde al mandibular lo que explica que hay una osificación pericondrial (Figura 27). Dentro de los cartílagos que se aprecian con claridad se encuentran el cartílago ceratohideo y el ceratobranquial, en este último se encuentra el hioides, una estructura osificada en forma de “y” localizada justamente en el centro, teniendo como función principal el soporte de las branquias externas así como el de la lengua contráctil. El aparato hioides se compone de pares ceratohiales que articulan ventralmente con el pequeño cartílagohypohyal. El ceratohial tiene una extensión posterodorsal prominente a partir del cual surge el ligamento mandibulohyoideo, el cual une la parte posteroventral con la mandíbula. Posterior al aparato hioides, el cartílago hypobranquial topa con el cartílago basibranquial medio y forma el suelo del aparato branquial.





**Figura 27.- Vista ventral donde se aprecia de forma general el aparato hiodeo.**

El basihial (Figura 28) es una estructura ósea cartilaginosa formada por dos ramas: una longitudinal y otra transversal, que sirve de soporte a la lengua. El segmento longitudinal es de naturaleza ósea, con dos pequeñas zonas cartilaginosas en sus extremos. En el extremo anterior existen dos pequeños brazos cartilaginosos, uno a cada lado, que constituyen el segmento transversal, estando unidos mediante un puente cartilaginoso por su parte dorsal, formando un anillo alrededor del segmento longitudinal.

El extremo cartilaginoso posterior del segmento longitudinal se articula con los dos ceratobranquiales II. El perfil que presenta no es completamente recto, pues en su parte posterior, antes de que comience la zona cartilaginosa, se eleva dorsalmente permitiendo que los dos ceratobranquiales se articulen con él y entre ellos.

Ceratobranquial I (Figura 28), es una estructura cartilaginosa par de forma curvada, que se une al basihial por su extremo anterior y al epibranchial por su extremo posterior.

El Ceratobranquial II (Figura 28), es una estructura cartilaginosa, par, su extremo anterior se une al basihial y posterior al epibranchial. Tiene forma curvada, pero en dirección opuesta que el ceratobranquial I.



El Epibranquial (Figura 28), es una estructura ósea delgada en su extremo posterior y se ensancha, mientras que en el anterior esta aplanada dorso ventralmente, debido a las superficies articulares que presenta para su unión con los ceratobranquiales I y II.

Ceratohial (Figura 28), es una estructura cartilaginosa con forma de punta de lanza, aunque redondeada en sus extremos y aplanado dorso-ventralmente. Se sitúa dorsalmente a las estructuras anteriores definidas, encontrándose unido por su extremo posterior al epihial.

Epihial (Figura 28), es una estructura ósea, delgada y casi cilíndrica en su extremo posterior, aplanado dorso-ventralmente en el anterior, donde se une al cartílago ceratohial. En su extremo suele ser cóncavo, pero en ocasiones se prolonga penetrando en el ceratohial; asimismo en posición dorsal a las estructuras branquiales.



**Figura 28.- Vista ventral del cráneo en la que se muestra el aparato hioideo observado a 12X y los cartílagos presentes en el: 1: hipohial 2: ceratohial, 3: basihial, 4: epihial 5: hipobranquial 6: ceratobranquial.**



## VI. 2.DESCRIPCIÓN DE LA COLUMNA VERTEBRAL.

### General.

El número de vértebras presente en los organismos fue en promedio de 47, dividiéndose en 2 cervicales, 7 torácicas, 7 lumbares, 5 sacras y de 26 a 31 caudales.

El cuerpo vertebral basidorsal se encuentran completamente osificados, mientras que la espina neural está teñida de azul (Figura 29), cabe destacar que el atlas y el axis no son elementos fusionados (Figura 30). Muestra una forma de reloj de arena, apreciándose pequeñas concavidades de donde nace la raíz de la costilla y se origina el proceso transversal (Figura 31).

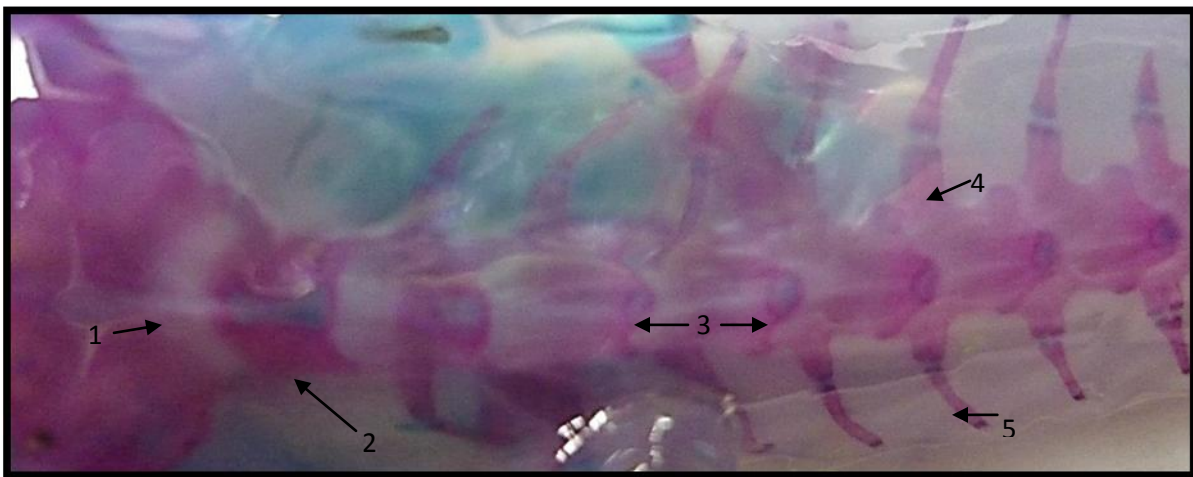


Figura 29.- Vista dorsal de la columna vertebral, donde se aprecia de color blanquecino la medula espinal (1), la tinción de rojo de las vértebras (2) la raíz o costilla verdadera (4) y las costillas flotantes (5) y la tinción de color azul del cartílago presente en las espinas dorsales (3).

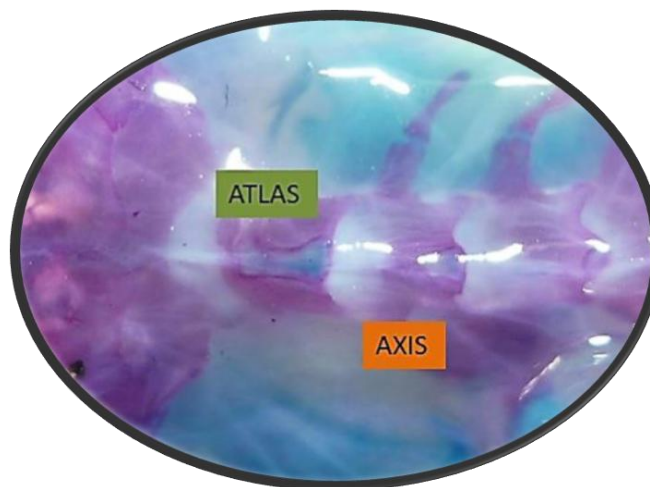
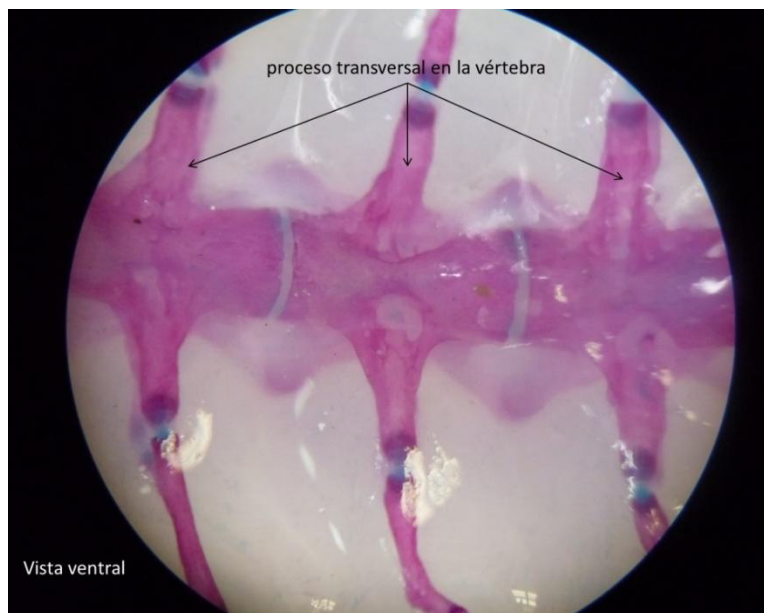


Figura 30- Vista dorsal del Atlas y Axis observadas a 10X, elementos no fusionados

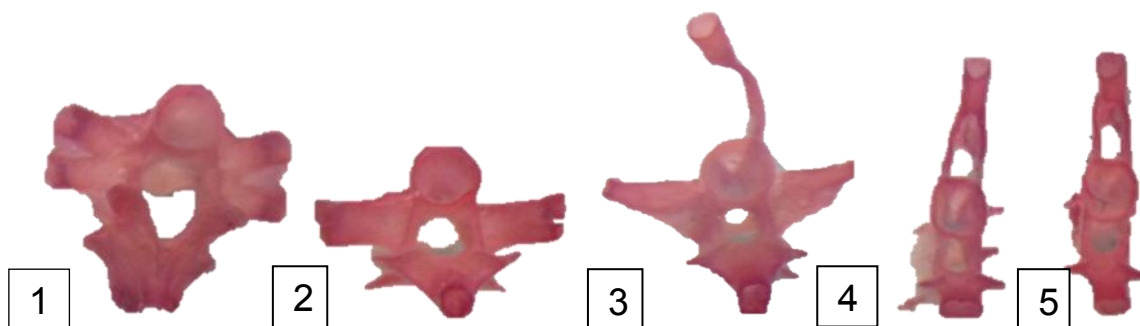




Las vértebras cuentan con dos formas: la heterocelica, exhibida en las vértebras torácica, lumbares y sacras, dondemuestra una forma de reloj de arena en una vista ventral, apreciándose pequeñas concavidades de donde nace la raíz de la costilla y donde se origina el proceso transversal; y la forma anficélica presente en las vértebras caudales, sin embargo dentro de estas formas existen ciertas modificaciones que se encuentran en cada tipo de vértebras (Figura 32), el atlas es robusta y gruesa, el axis es la primera en tener una forma de moño, posterior a esta empiezan a adelgazarse, originando que las costillas se modifiquen de igual manera, generando una fusión en sus apófisis, seguirán adelgazando hasta que la vértebra sea plana y solo exista una mínima reminiscencia de la costilla (Figura 33), sin embargo estas modificaciones que se presentan no son graduales.



**Figura 31- Vista ventral de la columna vertebral a 20X, se muestran las vértebras heterocelicas en forma de reloj de arena.**



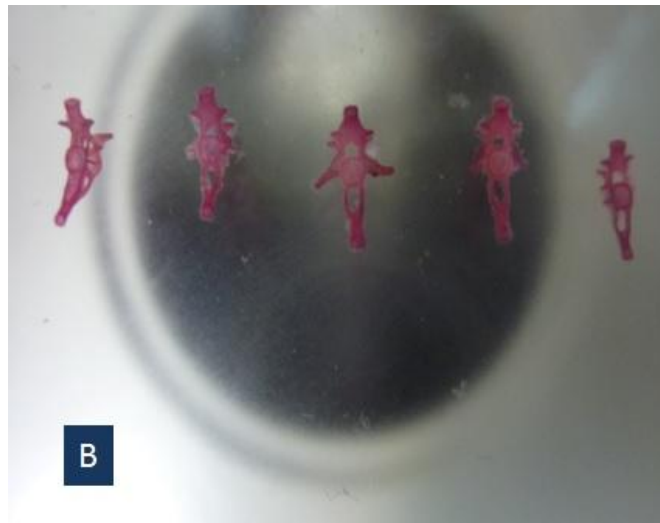
**Figura 32.- Forma heterocelica: 1.- vértebra torácica, 2.- vértebra lumbar, 3.- vertebra sacra y forma anficélica: 4.-vertebra caudal inicial y 5.- vertebra caudal final.**







**Figura 33A.-** Formas que presentan las vértebras desde el atlas, vértebras torácicas, lumbares y sacras, se observan las modificaciones que presentan las costillas (14X).



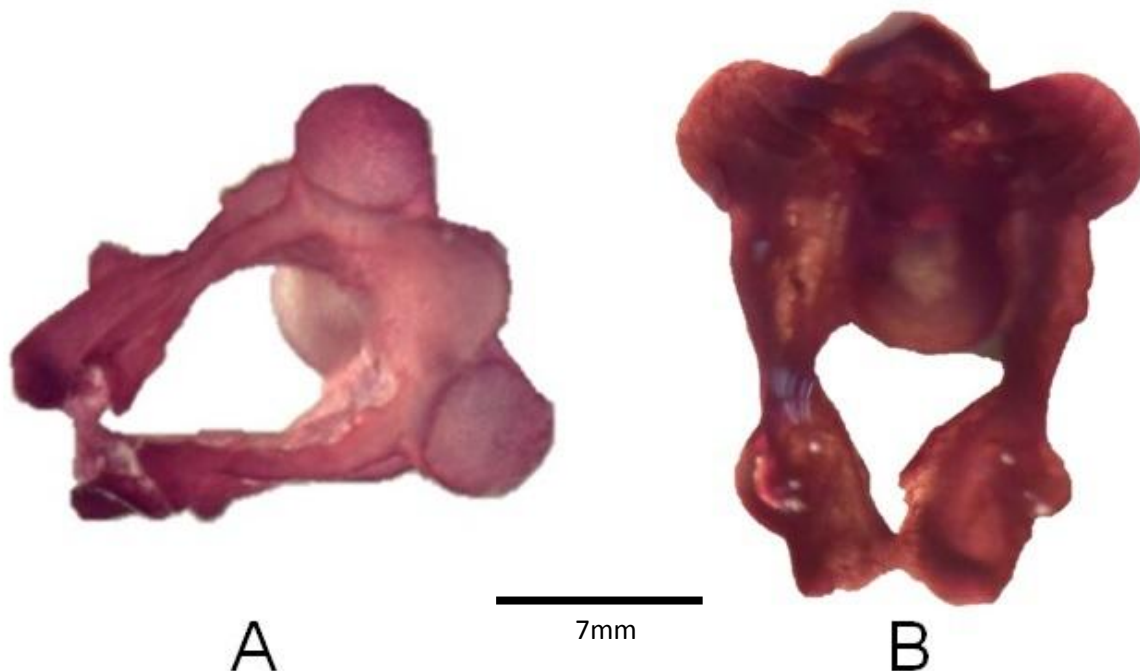
**Figura 33B.-** Formas que presentan las vértebras de la región caudal, se observan las modificaciones que presentan las costillas (14X).

### **Vértebras cervicales.**

El atlas (Figura 34) difiere su forma ampliamente con respecto a las demás vertebras, muestra una forma de abrazadera con dos pequeñas orejas, esta característica lo hace diferente con respecto a las demás vertebras incluso al axis. El cuerpo vertebral es casi inexistente, estando presente sólo en el extremo posterior en la articulación con la segunda vértebra (axis). El arco neural es alto y tiene una bien formada espina neural. Se inclina oblicuamente en el extremo anterior de manera que para dejar un hueco entre la región occipital del cráneo y el arco de la vértebra que está cerrado por una fuerte membrana. El extremo anterior tiene dos grandes fosetas cóncavas para la articulación



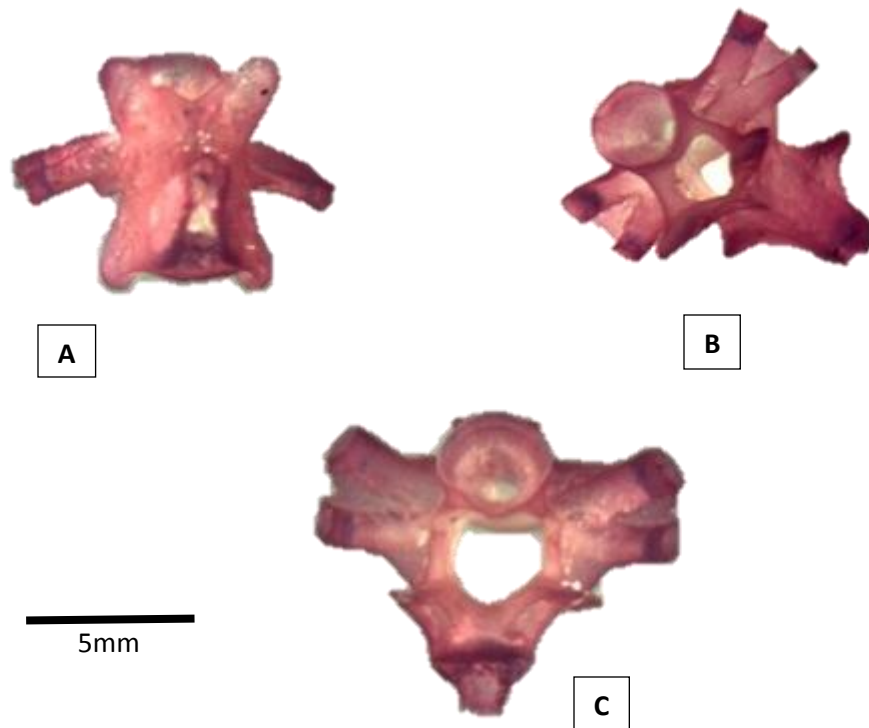
con el cóndilo occipital, también presenta una línea media bien marcada llamada proceso odontoides, que encaja en el foramen Magnum del cráneo y se articula, por medio de dos pequeñas fosetas laterales. Cada lado del arco neural es perforado por tres orificios, uno cerca del extremo anterior de la aparición del primer nervio espinal, otro cerca del extremo posterior para el segundo nervio espinal y la tercera cerca de la mitad del foramen para el paso de vasos sanguíneos. Presenta en el cóndilo de articulación con el cráneo (proceso odontoides) dos fosetas articulares claramente separadas. La cresta neural esta poco desarrollada. Las cavidades cotilares son subcirculares.



**Figura 34- A) Atlas en posición anterior, se aprecian dos grandes círculos laterales llamados focetas, B) Atlas en posición posterior, se aprecia el arco neural, observado a 40X.**

El axis tiene la misma forma que las vértebras torácicas y lumbares (Figura 35). Se caracterizan por poseer dos apófisis bien desarrolladas para la articulación con las costillas bicípitas. Así mismo la neurapofisis cuenta con una formación completa, ensanchándose y aplanándose en su porción más dorsal; este engrosamiento disminuye paulatinamente a partir de la vértebra octava o décima, al igual que la altura de la vértebra.



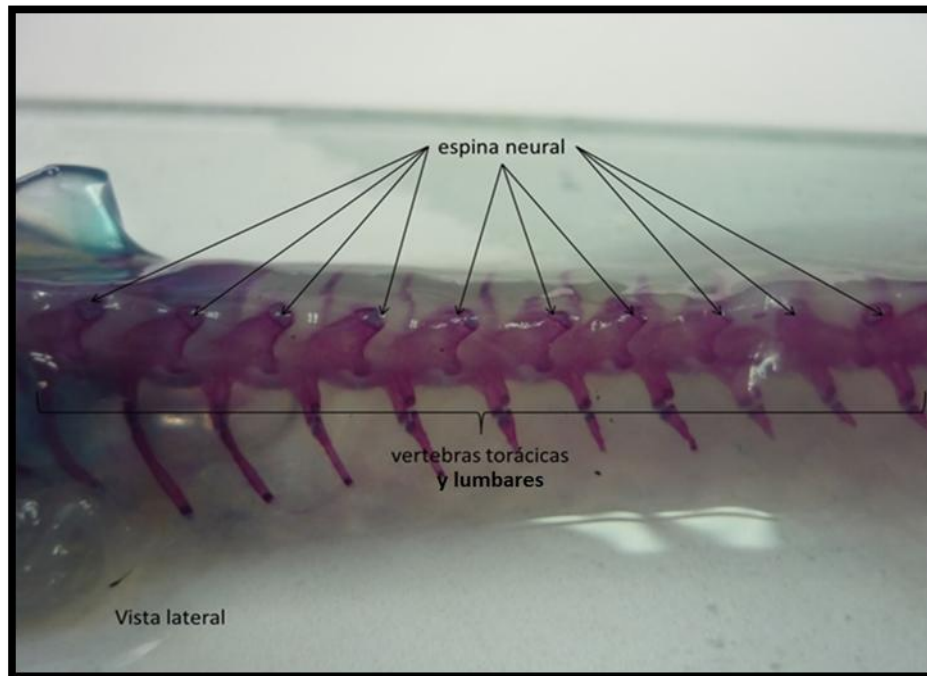


**Figura 36- Axis; A) posición dorsal, B) posición antero-ventral, C) posición anterior, observado a 36X.**


### **Vértebras torácicas y lumbares.**

Las vértebras son todas esencialmente similares, 7 torácicas, 7 lumbares y en total suman 14 cada una de ellas cuenta con una costilla a cada lado (Figura 37); puede tomarse como forma típica de todo el grupo una forma de moño. Es ovalada en la sección transversal, la concavidad posterior tiende a llegar a ser algo más profunda hacia el lado ventral. Los extremos del cuerpo vertebral permanecen cartilaginosos, pero el cuerpo es osificado y hueco, la cavidad se llena con una médula. El canal neural o foramen vertebral es algo pentagonal, los zigapófisis o procesos articulares están bien formados, con forma de ala, especialmente aquellos en el extremo posterior, que son muy amplios y forman un techo sobre la ganglios espinales(Figura 38).





**Figura 37.-** Columna vertebral sin aumento, se observa de manera general el acomodo de las vértebras torácicas y lumbares de la, así como, las espinas neurales y su tinción.



**Figura 38-** Forma típica de moño de las vértebras torácicas y lumbares a) vista dorsal, b) vista lateroventral, observado a 36X.

Las espinas neurales forman una cresta bien definida, desde el atlas, sin embargo, a partir de las vértebras lumbares se van modificando de una forma alargada y disminuyendo su radio. La porción mesial del arco neural entre los zigapófisis posteriores se espesa, y se apoya sobre su superficie posterior un par de pequeñas pero bien marcadas depresiones, una a cada lado de la línea media. El borde anterior del arco

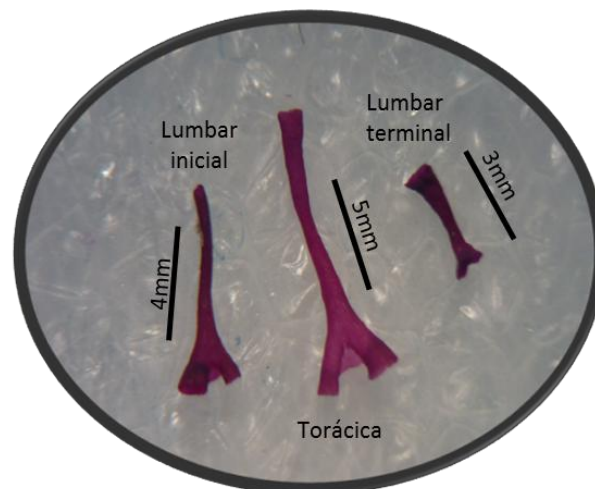


neural es en forma de “V”, de manera que existe un espacio triangular en el lado dorsal de entre una vértebra y la siguiente, que está cerrada por la membrana.

### Costillas.

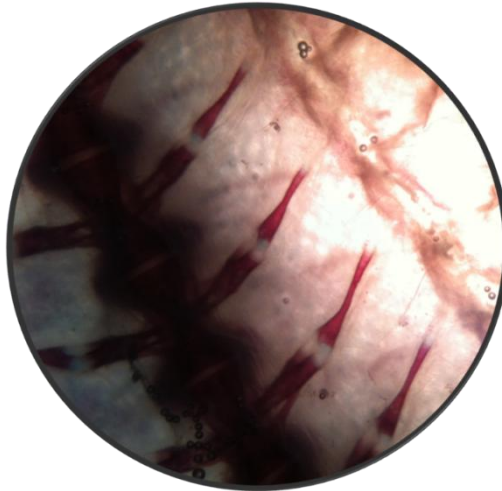
Las costillas son bicipitales, se desarrollan de la región anterior a la torácica, desde la segunda y tercera vértebra, presentando dos tipos de costilla: las costillas verdaderas que nacen de la vértebra y las flotantes unidas a las anteriormente mencionadas. Mientras que hacia la región pélvica se modifican reduciendo las apófisis transversales, osificándose por completo al llegar a la zona caudal (Figura 39) y donde las costillas flotantes desaparecen a partir del sacro.

Se observa en su parte media un cartílago en forma de dona que une la costilla verdadera en su extremo terminal bifurcado con el extremo inicial de la flotante (Figura 40) que también es bifurcado y en su extremo terminal cuenta con cartílago (Figura 41 y 42).

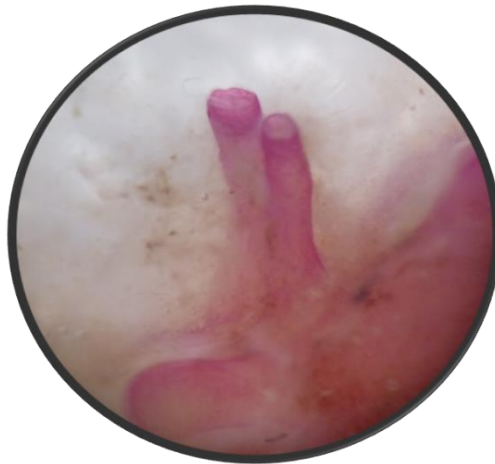

**Figura 39.- Costillas bicipitales presentan tres modificaciones en el tamaño y forma de las costillas conforme se van modificando las vértebras, observadas a 26X.**

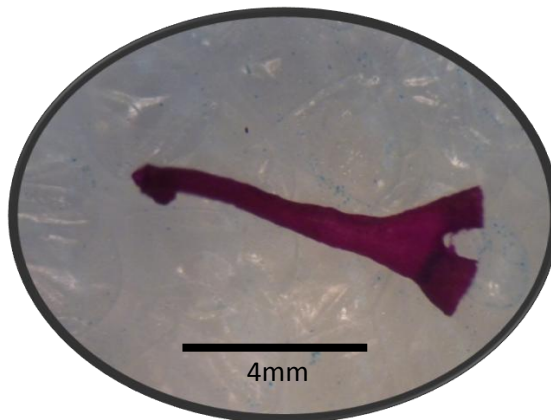




**Figura 40.- Unión de la costilla flotante con la costilla verdadera mediante un cartilago intermedio en forma de dona, observado a 20X.**



**Figura 41.- Costilla verdadera donde se muestra su apófisis bicipital unida a la base de la vértebra, observada a 32X.**



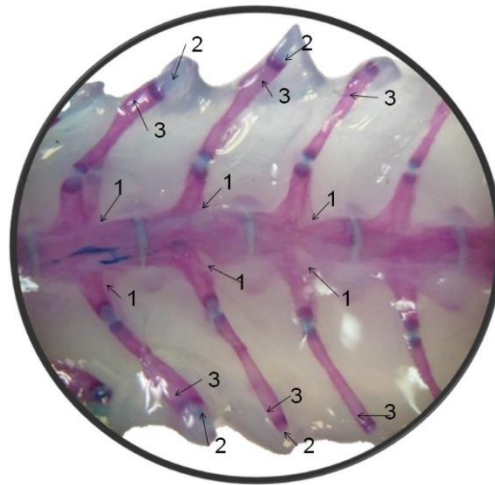
**Figura 42.- Costilla flotante con un extremo posterior (izquierda) bicipital y en su extremo anterior (derecha) extensión cartilaginosa, observada a 26X.**





Las primeras siete costillas tienen un mayor ángulo de flexión hacia el centro interno, generando una fuerte columna vertebral apuntando en una dirección postero-dorsal. Las costillas de la segunda vértebra, y en cierta medida las de la tercera también, en sus extremos laterales cuentan con grandes expansiones compuestas principalmente de cartílago, presentan en las cercanías del punto de unión entre las dos cabeza articulares, y dirigidas hacia la parte posterior del cuerpo, unas apófisis pseudouncinadas, considerablemente desarrolladas en algunos caso (Figura 43). A partir de estas expansiones surgen los músculos torácico-escapulares los cuales permiten suspender la escápula.

Para el caso de las costillas presentes en las vértebras sacras, son puntiagudas y no planas como las son en las vértebras torácicas y lumbares.



**Figura 43.-** Costillas torácicas (10x) con un ángulo de flexión hacia el centro interno (1),sus extremos laterales (3) cuentan con grandes expansiones compuestas principalmente de cartílago con unas apófisis pseudouncinadas (2).

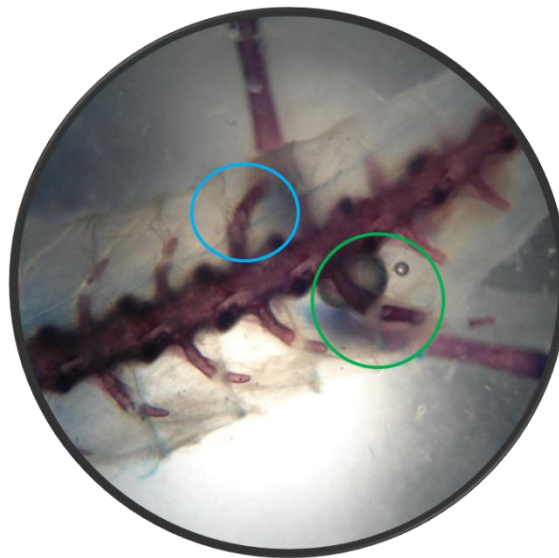
#### **Vértebras sacras.**

La primer vértebra sacra es normalmente la decimoséptima, sin embargo también se presenta en la decimosexta, posterior a esta se le suman de 3 a 4 vertebras más (Figura 44), con carácter excepcional se articulan con la cintura pélvica, se identificaron casos asimétricos en la que el hueso ilíaco se adjuntó a la costilla de la vértebra decimosexta en un lado y de la decimoséptima en el otro (Figura 45).





**Figura 44.- Vista dorso-lateral de las vértebras sacras, observadas a 10X; siendo la decimosexta la primera vertebra sacra en este organismo.**

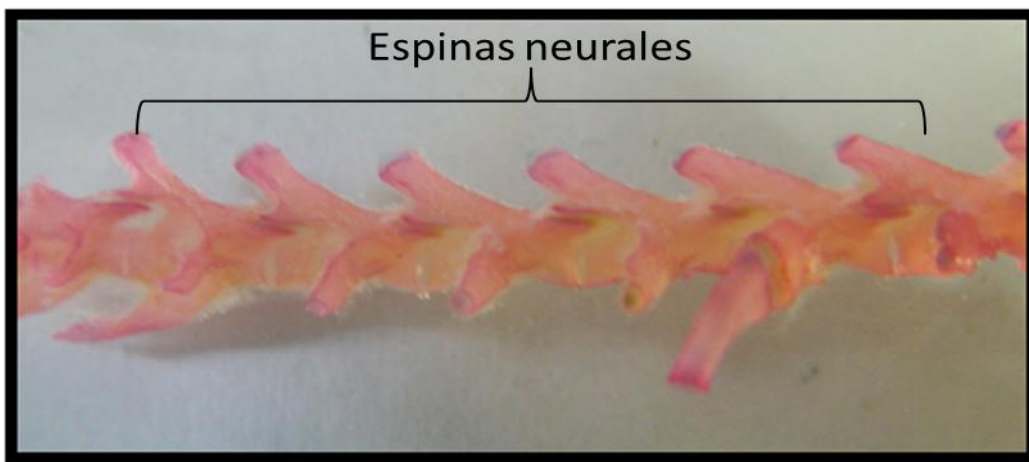


**Figura 45.- Vista dorsal de la vertebras sacras y cintura pélvica (10X). En el círculo de color azul se puede apreciar la unión del hueso iliaco a la costilla de la vértebra decimosexta, mientras que en el círculo de color verde se aprecia la unión del hueso iliaco a la costilla de la vértebra decimoséptima.**

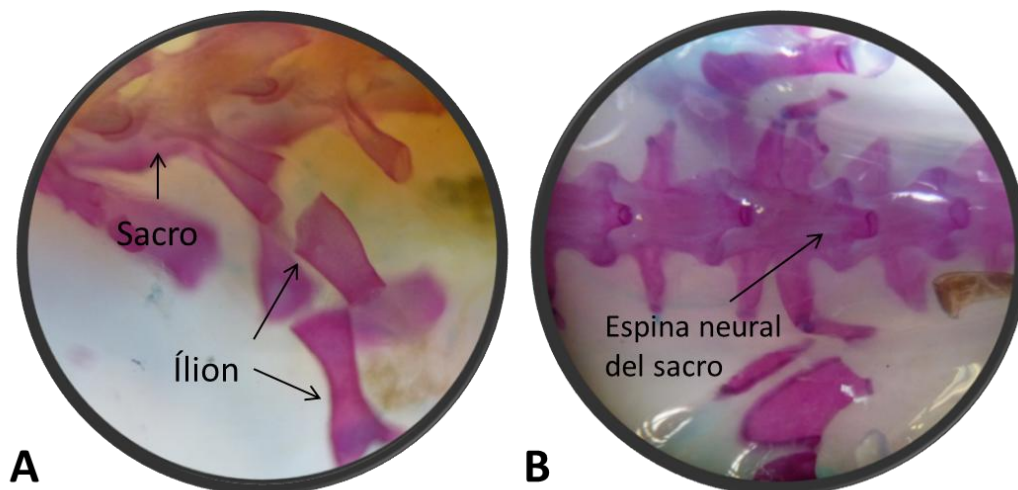
No difieren mucho en forma de las torácicas y lumbares, sin embargo estas llegan a ser en algunos casos más robustas y alargadas, presentando un grado de elevación gradual de la espina neural, llegando a obtener casi los 90° de inclinación; debido a que a partir de las vértebras sacras se da inicio a la modificación que se presenta en las vértebras caudales (Figura 46). El sacro se caracteriza por ser la vértebra más ancha y robusta de la



columna vertebral debido a su función de punto de anclaje de la cintura pélvica (Figura 47 A). Posee una espina neural poco desarrollada (Figura 47 B).



**Figura 46.-** Vista lateral de las vértebras sacras donde se observa un aumento gradual del ángulo que se forma entre la espina neural y el cuerpo de la siguiente vértebra.



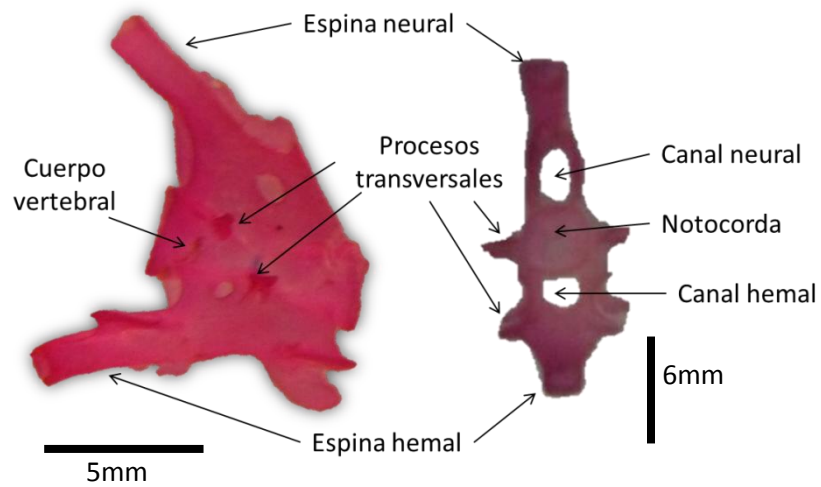
**Figura 47.-** A: vista lateral de la unión del sacro con el hueso iliaco y la cintura pélvica (24X), B: vista dorsal de la espina neural del sacro poco desarrollada (12X).

### Vértebras caudales.


Las vértebras caudales (Figura 48) inician a partir de la vértebra 21(Figura 49) y presentan una reducción gradual en los procesos transversales que, sin embargo, nunca desaparecen por completo, incluso en la punta de la cola. Los zigapófisis también se reducen de acuerdo con el tamaño de disminución de las vértebras, pero igualmente nunca son totalmente ausentes. Como regla general, sólo la primera vértebra caudal lleva costillas y son muy pequeñas. El extremo posterior de cada arco hemal está ligeramente



alargado, mientras que el anterior se estrecha considerablemente de modo que no se extiende lo bastante hacia el extremo posterior del cuerpo vertebral en la parte dorsal-lateral.



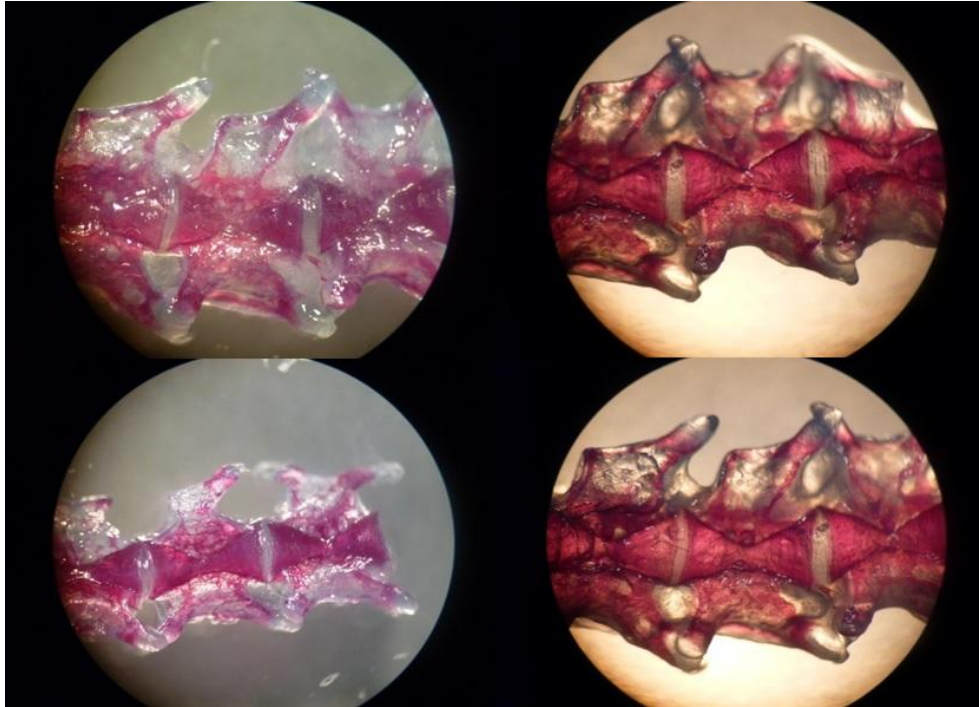
**Figura 48.- Principales estructuras de una vértebra caudal en vista lateral y vista posterior.**



**Figura 49.- Vertebra 21; a) posición ventral, b) posición posterior, c) posición anterolateral**



Hay una cresta baja que se observa a lo largo de la línea media ventral, mientras que los laterales están perforados justo debajo de las apófisis transversales por un agujero que permite la salida y entrada de los segmentarios vasos sanguíneos de la cola (Figura 50).



**Figura 50.- Vista lateral de vértebras caudales en las cuales se aprecia el tipo de osificación presente en variedad albina (derecha) y melanística (izquierda), observado a 26x.**

### **VI. 3. DESCRIPCIÓN DE LA CINTURA PECTORAL Y EXTREMIDADES ANTERIORES.**

Se observa que en esta región no hay una predominancia en cuanto a osificación o cartílago (Figura 51). Son cartilaginosos la supraescapula, el procoracoideo, el coracoideo, mientras que la escapula y húmero se encuentran completamente osificados.

La escapula es aplanada y ligeramente curvada, es de naturaleza esencialmente ósea, presentando una cavidad glenoidea para la articulación del húmero, cuenta con una forma típica de “F” (Figura 52).

La supraescapula, de naturaleza cartilaginosa, es delgada y aplanada. Situada en posición dorsal (Figura 52).

Coracoides, también de naturaleza cartilaginosa, es plano y delgado, cierra la cintura escapular por su parte ventral (Figura 52).



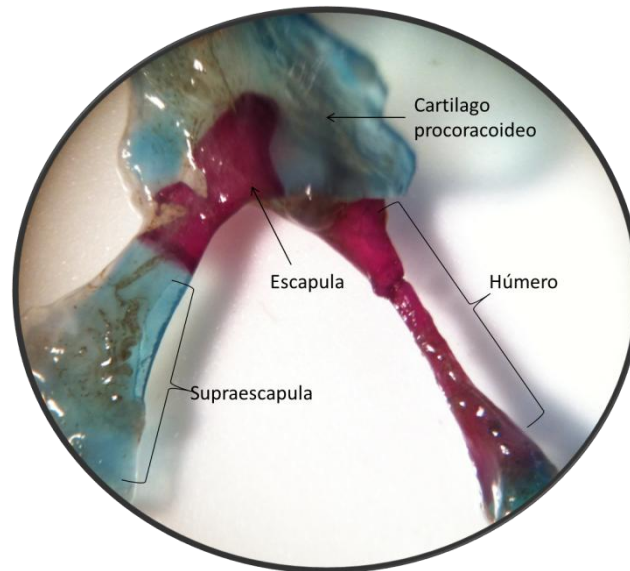
El procoracoideo se encuentra unido por una sutura que separa el lado derecho con respecto al lado izquierdo, la cual se presumiría que fuera la interclavícula que no está bien definida. En la mayoría de los organismos se presentó una particularidad, tiene una forma de "C" (Figura 53 A) y en la parte superior presenta una formación totalmente cartilaginosa, es una pequeña lamina que junto con el coracoides cierra la cintura escapular por su parte ventral debido a una doble formación de cartílago (Figura 53 B).



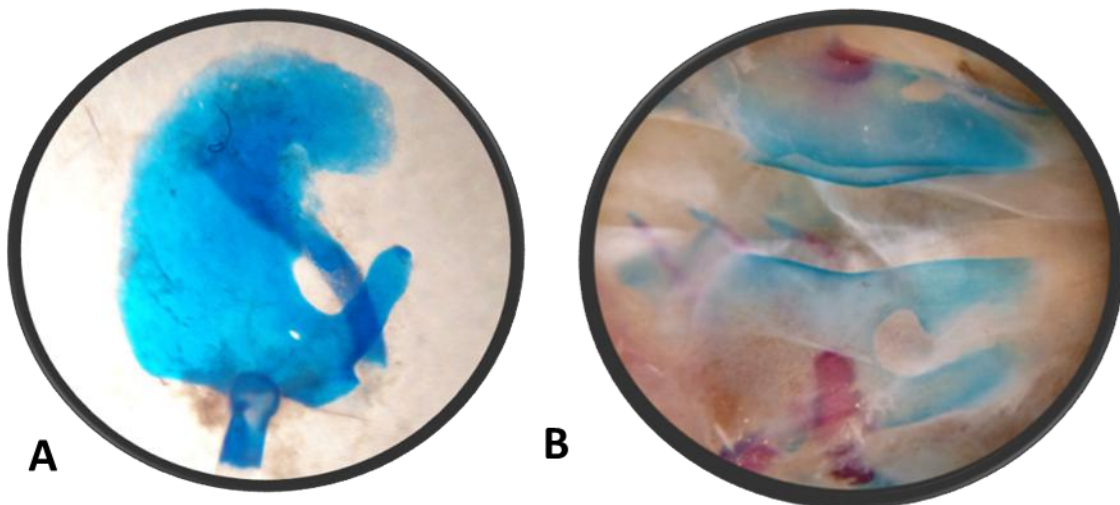
**Figura 51.- Vista dorso lateral de la cintura pectoral (10X) separando la porción derecha de la izquierda mediante un corte sagital donde se observa el procoracoides, supra escapula teñidos de azul; la escapula y humero teñidos de rojo.**







**Figura 52.-** Vista ventral de lado derecho de la cintura pectoral observada a 14X teñido con rojo de alizarina y azul de alciano, donde se muestra todos sus componentes articulados entre sí.



**Figura 53.-** A: procoracoideo teñido con azul de alciano donde se muestra la forma típica en forma "C" en estos organismos (20X). B: presencia de la doble laminilla cartilaginosa (24X).

En las extremidades anteriores, se observa que el húmero, radio, ulna y falanges, se encuentran osificados a excepción donde se articula cada elemento siendo cartilaginoso, al igual que los metacarpos.

El húmero es un hueso largo, aplanado dorso-ventralmente en su extremo proximal y lateralmente en su extremo distal, en su zona de articulación, presenta dos apófisis (cresta dorsal y ventral del húmero), tras éstas se produce un adelgazamiento progresivo

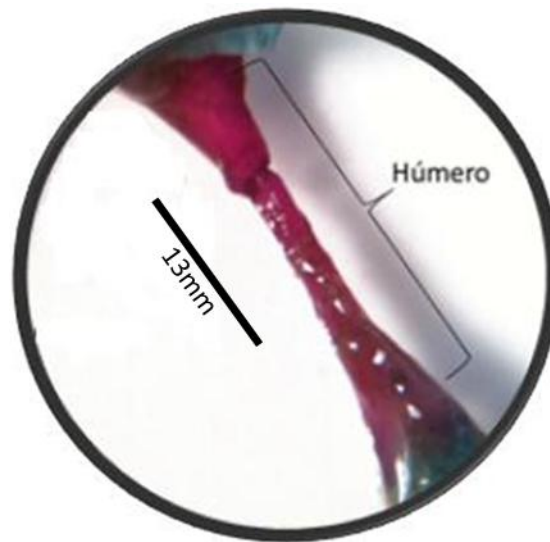


hasta adquirir una sección casi circular y posteriormente se ensancha y aplanada de nuevo, pero en sentido lateral (Figura 54).

El radio es un hueso corto, delgado en su extremo proximal, ensanchado y redondeado en su extremo lateral(Figura 55).

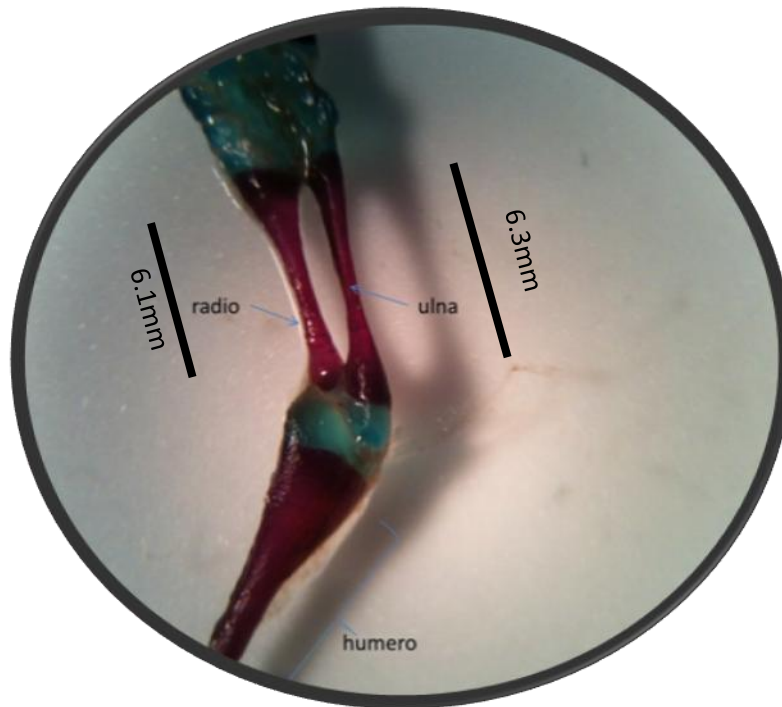
La ulna es un hueso corto de forma cilíndrica(Figura 55).

El carpo está constituido por siete huesos, aunque en ocasiones se produce la fusión de algunos de ellos, todos están recubiertos por cartílago, que es más abundante en las zonas de articulación con los metacarpos, ulna, radio y tomando como referencia a González (2012) y Restrepo (1995), sufórmula falangeal general es de: 2-2-3-2(Figura 56).

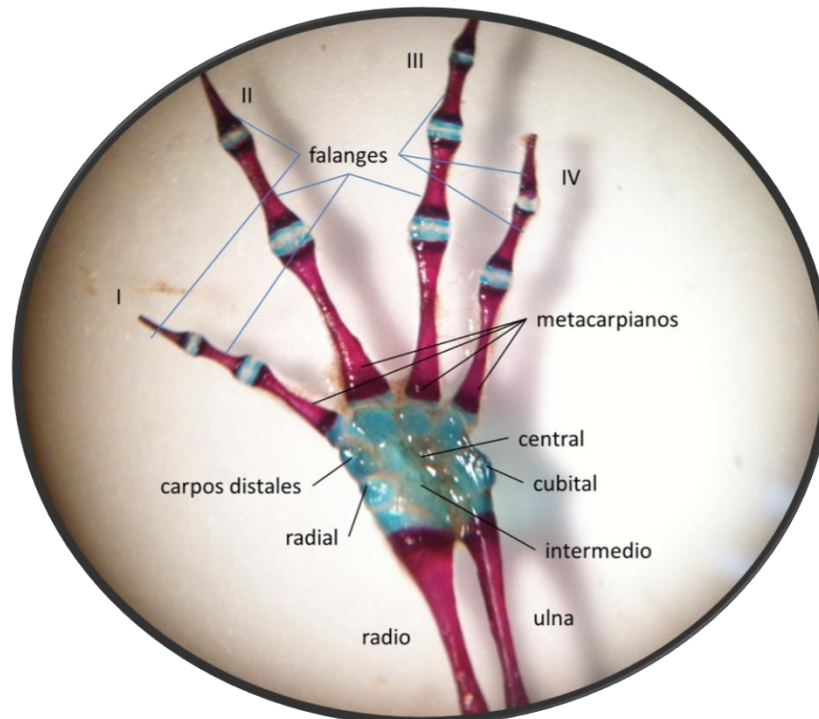


**Figura 54.- Húmero teñido con rojo de alizarina observado a 30X.**





**Figura 55.-** Radio y ulna teñido con rojo de alizarina, se muestran articulados entre el radial, intermedio y el humero (16x).



**Figura 56.-** Vista dorsal de la extremidad anterior derecha observado a 16X teñido con rojo de alizarina y azul de alciano, donde se muestra todos sus componentes articulados entre sí.



#### VI. 4. DESCRIPCIÓN DE LA CINTURA PELVICA Y EXTREMIDADES POSTERIORES.

Los tres miembros que componen a la cintura pélvica son: ilion, isquion, pubis y se encuentran pareados. El ilión, e isquion están osificados, en los extremos terminales presentan la apófisis cartilaginosa llamada pubis.

Acetábulo: es una porción articular cóncava, formada por el ilion, el isquion y el pubis, a la cual se articula la cabeza del fémur, con lo que se forma la articulación de la cintura pélvica (Figura 57).

El ilión es un hueso corto, alargado y cilíndrico, el cual une el sacro con el isquion (Figura 57).

El isquion es una estructura plana situado en posición ventral, se une con el acetábulo, el cual está compuesto por cartílago y en la parte superior de estos dos elementos se presenta una estructura cartilaginosa que en su extremo se presenta bifurcada, esta estructura se denomina sínfisis y se encuentra soldado al pubis (Figura 58).

El pubis es un cartílago aplanado y se encuentra unido a la parte anterior del isquion (Figura 58).

Sínfisis púbica: es un cartílago bifurcado en su extremo terminal con una forma aplanada y está unido al pubis del cual deriva su nombre (Figura 58).

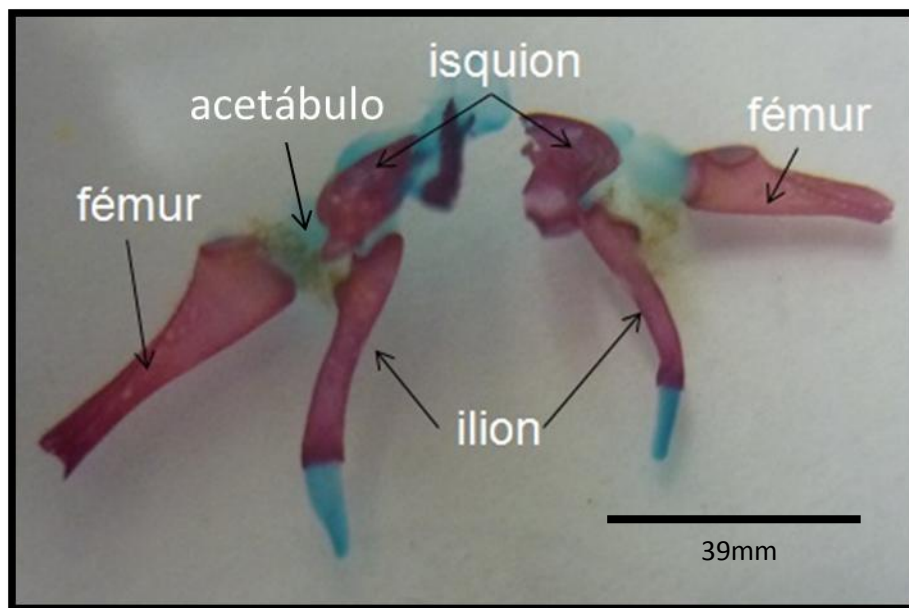
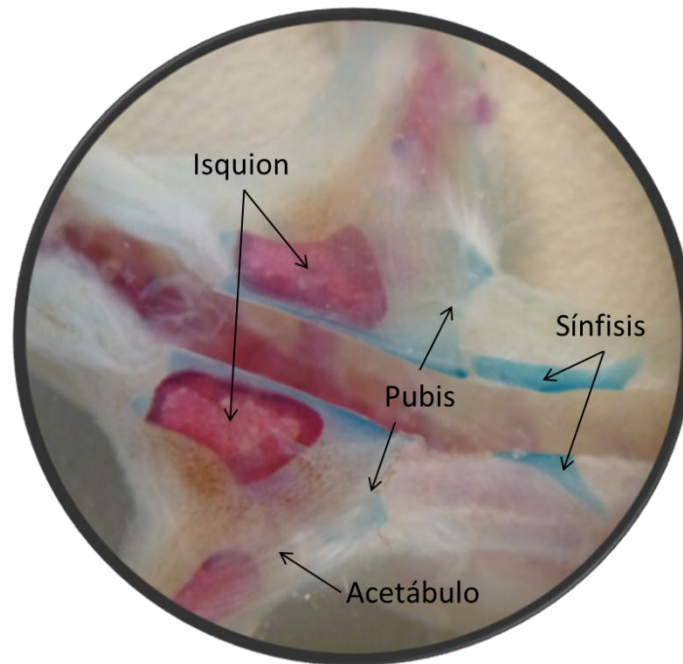


Figura 57.- Vista ventral de la cintura pélvica en corte sagital, observado a 18X.





**Figura 58.- Unión del fémur con la cintura pélvica a través del acetábulo, observado a 10X.**

Las extremidades posteriores que se observan son: el fémur, la tibia, la fibula y las falanges, se encuentran completamente osificados, sin embargo los metacarpos son cartilagosos

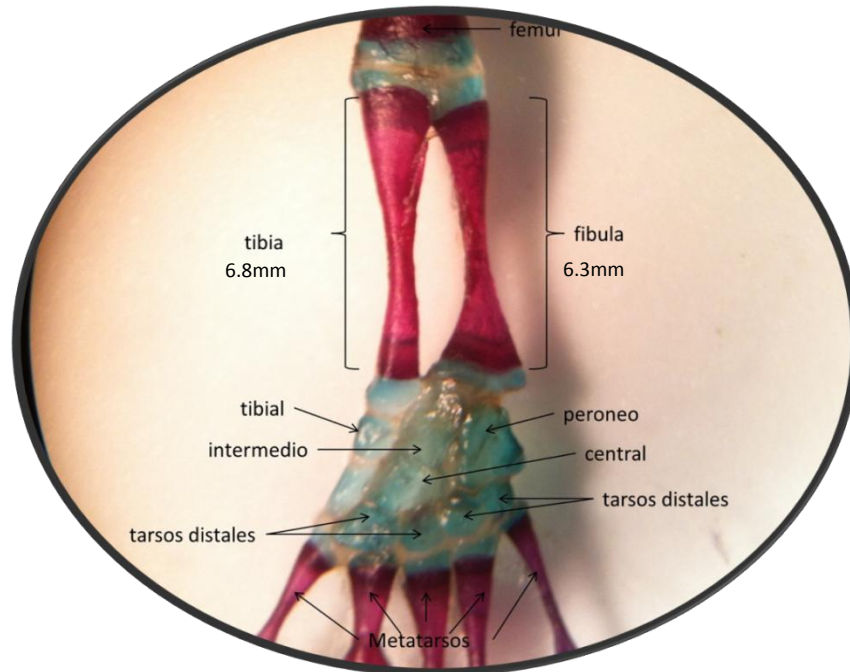
El fémur es un hueso largo de forma ligeramente sinusoidal, en su extremo proximal, presenta una apófisis trocanteral bastante desarrollada.

La fibula es un hueso aplanado, corto y ligeramente curvado, que se encuentra lateralmente a la tibia (Figura 59).

La tibia es un hueso largo, de forma cilíndrica, que presenta en su extremo proximal una cresta tibial (Figura 59).

El tarso está constituido por ocho elementos, que se encuentran rodeados de cartílago, más abundante en las zonas de articulación con los metatarsos, fibula y tibia (Figura 59). De acuerdo a lo reportado por González (2012) y Restrepo (1995), la fórmula falangeal general de la extremidad posterior es: 2-4-3-2-2.





**Figura 59.-Vista dorsal de la extremidad posterior derecha observada a 16X teñido con rojo de alizarina y azul de alciano, donde se muestra todos sus componentes articulados entre sí.**

#### **VI. 5. DIFERENCIAS OSTEOLÓGICAS ENTRE LAS VARIEDADES.**

Todos los organismos que se trataron fueron registrados individualmente y se observaron tanto de forma directa como al microscopio para determinar las posibles diferencias que se presentan entre las variedades.

De manera general al observar las cuatro variedades de *A.mexicanum* se puede apreciar que cuentan con una semejanza morfológica externa amplia y que la única diferencia evidente con la que cuentan es la pigmentación de su piel. Sin embargo, una descripción profunda de los organismos permitió establecer numerosas diferencias que se resumen en la tabla 2, donde se pueden apreciar disimilitudes en 12 huesos.





**Tabla 2.- Diferencias osteológicas entre las variedades Albino, Melanoide, Silvestre, Negroide de *Ambystoma mexicanum*.**

HUESO\VARIEDAD	ALBINO	MELANOIDE	SILVESTRE	NEGROIDE
Craneo	redondo	cuadrado	redondo	cuadrado
Escamoso	sin proyeccion hacia fuera en vista dorsal	sin proyeccion hacia fuera en vista dorsal	con una proyeccion hacia fuera en vista dorsal	con una proyeccion hacia fuera en vista dorsal
Arco mandibular	con un ángulo mas cerrado	con un ángulo mas cerrado	con un ángulo mas abierto	con un ángulo mas abierto
Extremidades anteriores	mas anchos, menos robustos	mas anchos, no tan robustos	menos anchos mas robustos	menos anchos mas robustos
Extremidades posteriores	casi igual de anchas que las anteriores	muy anchas y robustas	normal	normal
Digitos anteriores	ausencia de digitos o con desarrollo incompleto	ausencia de un dígito en algunos organismos	normal	normal
Digitos posteriores	ausencia de digitos o con desarrollo incompleto	polidactilia	normal	normal
Atlas y axis	osteogenesis semicompleta	osteogenesis incompleta	no fusionadas	no fusionadas
Odontoides del atlas	es mas amplio por lo que el espacio intervertebral entre el exoccipital y el atlas sea mayor por lo que se alcanza a ver a simple vista	no es muy amplio por lo que el espacio intervertebral entre el exoccipital y el atlas es mediano por lo que es visible	no es muy amplio por lo que el espacio intervertebral entre el exoccipital y el atlas es mediano por lo que es visible	no es aplo por lo que el espacio intervertebral entre el exoccipital y el atlas es muy minimo por lo que no es muy visible
Sacro y punto de anclaje con la cintura pelvica	robusto y un punto se anclaje se encuentra en la vértebra 16 del lado derecho y el otro se encuentra en la vértebra 17 del lado izquierdo	muy robusto y un punto se anclaje se encuentra en la vértebra 16 del lado derecho y el otro se encuentra en la vértebra 17 del lado izquierdo	casi igual de robusto que las vértebras lumbares y el punto de anclaje es en la vertebra 17	casi igual de robusto que las vértebras lumbares y el punto de anclaje es en la vertebra 17
Vértebras sacras	amorfa, con poca firmaza	lgunas vértebras cuentan con doble espina neural	sin malformaciones	sin malformaciones
Hioides	ángulo formado por la bifurcación del extremo posterior es obtus, por lo que no cuenta con una forma de "y" bien definida	ángulo formado por la bifurcación del extremo posterior es obtus, por lo que no cuenta con una forma de "y" bien definida	el ángulo formado por la bifurcación del extremo posterior es agudo, por lo que tiene bien definida la forma de "y"	el ángulo formado por la bifurcación del extremo posterior es agudo, por lo que tiene bien definida la forma de "y"



## VII.- DISCUSIÓN.

Una vez obtenidos los resultados de la transparentación y descripción anatómica de manera comparada de las distintas variedades de *Ambystoma mexicanum*, se pudieron observar algunas variaciones procedimentales, las cuales se relacionan estrechamente con la madurez y el tamaño de los mismos. Las diferencias observadas en el proceso de la técnica de transparentación son debidas a que se realizó un ajuste de la técnica original de Diafanización de vertebrados; con lo cual se logró contrastar las características entre las variedades de *Ambystoma mexicanum*; el estricto control del tiempo de exposición al KOH y la concentración de la solución fueron factores determinantes para mantener la integridad del material biológico. Las ventajas que nos ofrece esta técnica son superiores a las que se presentan si hubiéramos limpiado el esqueleto de los organismos más grandes como los anfibios, pues en esta labor, se pierden estructuras debido a la desarticulación del mismo, la ruptura y presencia de tejido en los huesos más pequeños y delgados como los que se encuentran en las falanges y en el cráneo.

Las cuatro variedades cuentan con un perfil oval a vista simple; sin embargo, al tomar las medidas de largo y ancho del cráneo de cada uno de los organismos y sacando el promedio de cada variedad se obtuvo que las variedades albinas y negroides cuentan con un cráneo más cuadrado, mientras que las restantes cuentan con un cráneo rectangular redondeado. Esto probablemente debido a que la unión del arco mandibular con el escamoso forma una proyección hacia fuera, permitiendo que sea más ancho el cráneo. Algo que es de mencionarse es que de acuerdo con CONABIO (2011) la cabeza del ajolote sin importar la variedad, en promedio es más ancha que larga, pero las medidas que se tomaron difieren lo dicho por CONABIO ya que son más largas que anchas. Con la finalidad de corroborar lo observado se realizó un análisis de regresión lineal, donde estadísticamente existe un modelo de predicción de la longitud craneal bastante significativo, lo que lleva a interpolar valores de LC con base en la longitud total (Gráfica 1 ANEXO). El modelo de regresión calculado es  $y = 0.1622x + 0.2483$  con un valor de  $R^2 = 0.9419$  lo cual indica un valor de predicción entre las variables aceptable

En la Gráfica 2 (ANEXO) existe un modelo de predicción de la anchura craneal significativo lo que lleva a interpolar los valores de AC con base a LT. El modelo de predicción es significativo estadísticamente hablando, donde el valor de  $R^2$  de 0.947 es capaz de predecir hasta un  $P > 94\%$  de la variabilidad observada en la anchura craneal.



Mostrando así la relación que existe entre las variables, si conocemos la anchura y la longitud craneal de los organismos podemos pronosticar acerca de la longitud total.

Sin duda alguna las variedades albino y melanoide fueron las que mostraron mayores diferencias tanto morfológicas como osteológicas. Al tomar las medidas de las extremidades anteriores, registraron una mayor anchura como lo muestra la Gráfica 3 (ANEXO). Esto se pudo deber a que durante el retiro de epidermis se observó que era mucho más gruesa por lo que se supone, como lo menciona (Rivera et al., 2001), los organismos de este tipo al tener una deficiencia de melanina en las células de la epidermis son más susceptibles a los rayos de luz y a otros aspectos físicos, así como, alta detectabilidad teniendo una mayor posibilidad de ser depredados; por lo que estos desarrollan adaptaciones específicas como el engrosamiento de la piel, un mayor desarrollo de la musculatura que les permitan desplazarse mucho más rápido ante un depredador; estas adaptaciones las desarrollan para poder sobrevivir a los cambios físicos y químicos con lo que cuenta el medio en el que se encuentra.

Todos los organismos albinos presentaron la mayor cantidad de deformaciones ya que no hubo ningún organismos que no contara con alguna deformidad en el esqueleto post-craneal, algunos solo contaban con una sola deformidad sin embargo otros contaban con más de tres deformidades; siendo las más comunes la ausencia completa o parcial de alguna extremidad, polidactilia, ausencia de dígitos, sin embargo hubo casos aislados que en las que se presentaron deformidades que cabe mencionarlas por su naturaleza como la ortogénesis del tercer dígito que de acuerdo con Nye H.L.D. et al. (2003) y Scadding (1986) inicia en los carpos distales, pero en este organismo se presentó como una ramificación del metacarpo y la primera falange, estando este tercer dígito completamente osificado, se tiñó por completo con rojo de alizarina.

Otra malformación presente y única fue la fusión del atlas con el axis, se aprecia claramente las dos vértebras sin embargo no hay un cierre completo en el extremo posterior del atlas, siendo en ese punto donde está unido el axis por lo que la forma de la espina neural en una vista dorsal es de “C”, pero cabe mencionar que las estructuras de las dos vértebras están bien definidas.

Por último se presentaron en tres organismos la malformación de las vértebras caudales, donde las vértebras en una vista frontal presentaban una ondulación longitudinal así como doble formación de las espinas neurales, ausencia en uno de los laterales de los procesos



transversales y la formación incompleta de las apófisis, lo que origino que los organismos contaran con longitudes cefalo-caudales mayores que las demás variedades (Gráfica 6ANEXO), en la que albino obtuvo el mayor promedio con 10.566cm seguida por melanoide con 10.273 cm, silvestre con 10.064cm y por ultimo negroide con 10.024cm.

Estas malformaciones pueden ser derivadas probablemente de aspectos físicos como el estrés ocasionado por tener un hábitat pequeño, así como aspectos físico-químicos del agua aspectos genéticos por cuestiones en donde las últimas generaciones de organismos se cruzan entre los familiares y también por algunos patógenos de acuerdo con Cruz-Pérez *et. al.* (2009).

Al igual que con la variedad albina, la variedad melanoide cuenta con diferencias que por su naturaleza le proporcionan a esta variedad características únicas. Debido a que cuenta con un mayor ancho en las extremidades anteriores (Gráfica 3, ANEXO), en la que melanoide obtuvo el mayor promedio con 0.532 cm seguida por albino con 0.503cm, silvestre con 0.477cm y por ultimo negroide con 0.473cm. y un mayor ancho en las extremidades posteriores (Gráfica 4, ANEXO), en la que melanoide obtuvo el mayor promedio con 1.173 cm seguida por silvestre con 0.824cm, negroide con 0.807 y por ultimo albino con 0.773cm. También cuenta con una piel más gruesa y un menor diámetro ocular (Gráfica 5, ANEXO), en la que melanoide obtuvo el menor promedio con 0.250cm seguida por albino con 0.279cm, silvestre con 0.304cm y por ultimo negroide con 0.312cm. Esto puede derivarse de algún gen ya que como se sabe los genes que provocan el albinismo y el melanismo afectan la visión de los organismos trayendo consigo la falta de visión parcial o en casos extremos la ceguera (Molina-Montoya, 2011) por lo que puede haber otro gen o genes que estén provocando la disminución de la órbita ocular a tal grado que pueda llegar a no expresarse y genere la ausencia de ojos como se registró en un solo organismo.

La mayoría de los organismos de la variedad melanoide tiene el mayor número de vertebras en el esqueleto de las cuatro variedades, donde se registraron hasta 67 vertebras, por lo que junto con la variedad albina, obtuvieron las mayores longitudes totales (Gráfica 7, ANEXO), en la que melanoide obtuvo el mayor promedio con 19.367cm seguida por albino con 18.775cm, silvestre con 18.047 y por ultimo negroide con 17.993cm. Opuesto a lo estipulado por Francis E. (1934) que menciona que los urodelos de la familia ambistomatidae en promedio cuentan con un total de 47 vertebras. Además cuenta con el punto de anclaje de la cintura pélvica en la vértebra 16 y 17 característica



que comparte con uno organismo albino, sin embargo no se cuenta con información al respecto del porque esta característica y si le brinda alguna ventaja o habilidad sobre las demás variedades.

De acuerdo con la Gráfica 8 (ANEXO) el cálculo de las razones A/B en los ejemplares estudiados permite teorizar de cuantas veces se predice una media de un valor morfométrico con base en otro, por ejemplo podemos decir que la anchura del cráneo es 10.14 veces la dimensión del diámetro ocular. También indica que la razón tendiente a 1 es mostrar una estructura casi cuadrada como es el caso de LC/AC=1.2.

La relación entre la longitud céfalo-caudal vs longitud total (Gráfica 9, ANEXO), donde se muestra la confianza que existe en la relación de las medidas morfológicas con un  $r^2=0.9548$  lineal y la relación existente entre la longitud caudal y la longitud total (Gráfica 10, ANEXO), donde se muestra la confianza que existe en la relación de las medidas morfológicas con un  $r^2=0.9733$  lineal; la cual registró una variable creciente en cuanto a la correlación de forma positiva. La longitud caudal crece de manera proporcional al crecimiento de la longitud céfalo-caudal por lo que se mantiene el creciente positivo.

Las regresiones entre lo ancho de las extremidades anteriores y posteriores muestran un crecimiento correlacional con respecto a las regresiones de la longitud craneal y ancho craneal confirmando que los resultados mantienen un crecimiento alométrico con respecto a los obtenidos por las regresiones entre la longitud céfalo-caudal con respecto a la longitud caudal y total.

En el caso del cráneo se observó que la mayoría de sus estructuras en la parte dorsal están osificadas, sin embargo estas estructuras no se encuentran fusionadas y solamente están sujetas y unidas entre sí por la musculatura que las envuelve, esto se comprobó una vez que los organismos se sometieron a sustancias desengrasantes y se observó que durante el proceso cada estructura se separó hasta desaparecer el cráneo como tal; caso contrario a lo que presenta el resto del cuerpo, de acuerdo con Lauder y Shaffer (1985) "Es relativamente poco el movimiento que se produce entre los huesos dentro del cráneo aunque el premaxilar y maxilar no están rígidamente unido a los huesos adyacentes".

Las cuatro variedades tiene dientes en cuatro huesos: el premaxilar, maxilar, vómer y pterigoideo, que de acuerdo con Pérez *et al.* (2003), los urodelos cuentan con una dentición pedicelada, sin embargo, en uno de sus esquemas define que la condición pedicelada de los dientes se define en una segunda generación, en caso de que el diente



principal se extraiga de la dentadura por algún motivo, donde el segundo diente crea un canal que va dejando atrás para salir a la superficie en la dentadura y así reponer el diente faltante como lo presentan los tiburones, pero en el caso del *A. mexicanum* no se aprecian estos segundos dientes como se muestra en el compendio fotográfico, por lo que estrictamente no se puede hablar de dientes pedicelados, esta condición se puede explicar de acuerdo con Fabrezi (2001) que se desarrolla en estadios postmetamórficos. Además poseen una apófisis odontoides en el atlas que hace tope con la fusión del parasphenoide (opistótico) y exoccipitals. Siendo que las variedades albina y melanoide presentan una mayor brecha entre la parte posterior del cráneo y la primera vértebra (Atlas), y la apófisis odontoides del atlas es menos desarrollada que en las variedades silvestre y negroide. Por lo tanto posee el mayor número posible de elevación craneal, también, tiene un espacio intervertebral relativamente grande entre el atlas y el cráneo un alargado arco neural.

Cabe resaltar que el hioides es la única estructura osificada presente en la parte ventral del cráneo. Recordando que la función principal es el soporte de las branquias externas, así como el de la lengua contráctil permitiendo la sujeción firme de las presas, debido a su movimiento limitado y la gama de movimiento no es suficiente para producir cambios importantes en el volumen de la cavidad bucal. Una función significativa de la morfología del aparato branquial desde una perspectiva funcional es la presencia del basibranchial, los ceratobranchiales y las epibranchias, ya que se escalonan en la posición y bloquean el paso de agua cuando se oponen las barras epibranchias el uno al otro. El enclavamiento es preciso, y un sellado efectivo se forma en la parte posterior de la cabeza cuando se adicionan las barras epibranchias, según lo reporta Lauder y Shaffer (1985).

Para el caso de la columna, de forma general, el número total de vértebras presente en todos los organismos fue variada sin embargo el rango del número de vértebras osciló entre las 38 y 42. Siendo 2 las vértebras cervicales, 7 torácicas, 7 lumbares, 5 sacras y de 11 a 21 vértebras caudales. Algo muy similar es lo que reportan para las salamandras Francis *et al.* (1934) las cuales cuentan con un total de 38 a 44 vértebras y las dividen en 4 regiones: la región cervical con una vértebra (Atlas), el tronco con 13 a 15 vértebras (el término tórax es equivocado para anfibios), el sacrum con una o dos vértebras y caudal con 22 a 25 vértebras; lo que nos indique que el número de vértebras es muy similar y no se modifica en organismos que metamorfosearon.





Existen algunas características específicas para esta especie y probablemente únicas para estos urodelos pues el atlas muestra una forma única a las demás vertebras incluso a la del axis, esto para dar un mayor soporte al cráneo y una mayor flexibilidad para atrapar a su presa, esta homología de la primera vértebra cervical de Urodelos ha causado una cantidad significativa de discusión pues se ha considerado que es de una doble naturaleza, porque no la creían vertebra por el proceso de "odontoides" y la ausencia del centrum de una vértebra que no poseía arco neural, y pensaron que el ' atlas ' era la segunda vértebra de Amniota. Parker (1882), aunque está de acuerdo en cuanto a su naturaleza múltiple, se refiere a la vértebra como la representación de una parte de la región occipital de Amniota, y por lo tanto cree que la segunda vértebra de los Urodelos era equivalente de los atlas de amniotas. Albrecht (1878) supone que la vértebra es el homólogo del pro-atlas de reptiles, sin embargo es una sola vértebra, y no dos fusionados.

Resumiendo entonces, no se pueden afirmar cada uno de los dos anteriores y aparentemente contradictorios puntos de vista, puesto que la primera vértebra de la población adulta tiene un doble origen, mientras que una parte del arco intercalado también se fusiona con el cráneo y existen espacios entre este y las vértebras sacras. Estos arcos son, sin duda, homólogos con los huesos del galón de reptiles y algunos mamíferos, pero están completamente fusionados con el centro de las vértebras. Toda la serie forma un canal óseo tan completo como el canal neural, y muy diferente a la formada por los ligeros 'galones en forma de Y' del tipo *Lacertili* se encuentran en algunos Urodelos, por ejemplo, *Necturus*.

En el caso de las formulas falangeales se encontró una inconcordancia debido a que en este trabajo se observó de forma general una formula falangeal para la extremidad anterior de:2-2-3-2, en la extremidad posterior de:2-2-3-4-2 y de acuerdo con lo reportado por González (2012) y Restrepo (1995), las formulas falangeales generales para las extremidades anteriores son:1-2-3-2y para las extremidades posteriores son: 1-2-3-3-2, por lo que los ajolotes cuentan con una falange de más en los dígitos I y IV concluyendo que en la metamorfosis existe una fusión de las falanges terminales en estos dígitos.



## VIII.- CONCLUSIONES.

En cuanto a la descripción anatómica del esqueleto, presenta semejanzas con reptiles, urodelos y anfibios, sin embargo su morfología no se asemeja más a un solo grupo de los antes mencionados y cuenta con características únicas que tampoco presentan los organismos metamorfoseados (salamandras).

A nivel de variedades la estructura del esqueleto es similar entre sí, sin embargo, una gran cantidad de detalles anatómicos sugieren que no existe un solo tipo de modelo esquelético, sino varios patrones que parecen tener, en parte, un sustento funcional relacionado con el estrés que les impone su hábitat y su propia biología.

Las variedades melanística y albina mostraron la mayor cantidad de diferencias respecto a las otras dos variedades (silvestre y negroide). Lo que sugiere que probablemente la condición genética de su biología implica un tipo de adaptaciones diferentes, que se ve reflejado en la formación y características óseas.

En cuanto al dimorfismo sexual, se observaron dos estructuras diferentes entre los machos y las hembras son, el hioides el cual en los machos presenta en su extremo de la bifurcación dos cartílagos, mientras que en las hembras carecen de estos cartílagos, el hioides se presenta completamente osificado; la otra diferencia se presenta en el sínfisis, en las hembras el ángulo interno de la bifurcación es más abierto debido a que en la metamorfosis y en su estado de salamandra este cartílago crece hacia los lados casi rodeando su región abdominal, mientras que en los machos este ángulo interno es más cerrado y en el estado de salamandra se desarrolla poco. Cabe mencionar que estos resultados invitan a posteriores trabajos de investigación debido a que se trabajaron pocos ejemplares para poder corroborarlo.

Por último se realizó un compendio fotográfico de 1,420 imágenes, en donde se captura a detalle los rasgos únicos presentes en la anatomía del *Ambystoma mexicanum*.

Los organismos que se tiñeron de forma exitosa, así como el compendio fotográfico son una alternativa viable en muchas áreas de enseñanza, ya que se pueden utilizar como modelos y además presentan algunas características que hacen fácil la aceptación para su estudio por los alumnos. Estas piezas constituyen un valioso recurso para su utilización, no solo como material didáctico, sino además con fines científicos o piezas de museo y en la actualidad este material biológico está depositado en el laboratorio de



anatomía de vertebrados en el Módulo de Morfofisiología Animal en la Facultad de Estudios Superiores Iztacala-UNAM.

#### IX.- LITERATURA CITADA.

Albrecht, P., (1878) Uebereinen Processusodontoides des Atlas bei den urodelen Amphibien. Centralbl. f. med. Finlandia vol. XVI 577-578.

Boisvert C.A., Joss J.M.P. y Ahlberg P.E., (2013). Comparative pelvic development of the axolotl (*Ambystoma mexicanum*) and the Australian lungfish (*Neoceratodus forsteri*): conservation and innovation across the fish-tetrapod transition *EvoDevo* 4:3

Bolkay, St. J. 1928. 'Die Schädel der Salamandrida mit besonderer Rücksicht auf ihre systematische Bedeutung.' *Zeitschr. f. ges. Anat., Abt. i, Bd. lxxxvi.* [= *Zeitschr. f. Anat. u. Entzwicklungsges.*]. 259-319 pp.

Brandon, R. A., (1989). Natural History of the Axolotl and its Relationship to other Ambystomatida Salamanders. In: *Developmental Biology of the Axolotl.* Amstrong, J.B. and Malacinski, G.M. (eds.) Oxford Univ. Press. New York, U.S.A. 13-21 pp.

Cambranis, O. A., (2000) *El ajolote* Elementos No. 36, Vol. 6, Página 55

Campbell Neil A; Mitchell Lawrence G. y Reece Jane B. 2001. *Biología: Conceptos y Relaciones.* Unidad 5. Animales: Forma y Función. 3ª ed. Pearson educación, México. 604-606 pp.

Cendrero, L., (1972). Anfibios. *Zoología hispanoamericana.* Porrúa, México. 333-446 pp.

Conabio (2011) Axolotl o Ajolote Mexicano. Web. 01 consulta el 6 de agosto del 2013, de:  
[http://www.biodiversidad.gob.mx/especies/especies\\_priori/fichas/pdf/ajoloteMexicano.pdf](http://www.biodiversidad.gob.mx/especies/especies_priori/fichas/pdf/ajoloteMexicano.pdf)

Curtis, H. Barnes, N. Aschnek, A & Massarini, Alicia., (2008) *Biología.* Chile. Editorial Médica Panamericana. 583-610 pp.

Estrada F. Elvira y Uribe A. Ma. Del Carmen. 2002. *Atlas de Histología de Vertebrados.* Universidad Nacional Autónoma de México. Facultad de ciencias. México. 35 pp.

Fabrezi, M., (2001). Variación morfológica de la dentición en anuros. *Cuadernos de Herpetología* 15: 17-28.

Flores, V., (1993). Riqueza de los anfibios y reptiles. *Biología y problemática de los vertebrados en México.* Ciencias, México. 7: 33-42.

Forero, T. M., Espinosa C. E. & García G. M., (1992) *Manual de prácticas de cordados.* Universidad de Murcia. 205 pp.



- Francis, E. T. B., Lond, B. SC., Reading, PH. D., (1934) *The anatomy of the salamander*. Clarendon Press. Oxford 376p.
- Funk, A. F. 1827. De Salamandrae terrestres vita, evolutione, Formatione Tractatus, Berolini. [Imprint and Plates and some copies dated 1826].
- García-Paris, M; Montori A. y Herrero P; 2004. *Amphibia, Lissamphibia*. En: Fauna Ibérica, vol. 24. Ramos M.A. et al. (Eds). Museo Nacional de Ciencias Naturales. CSIC. Madrid. 640pp.
- Gomez, A. M., (2006). Descripción anatómica del desarrollo del esqueleto de *Cichlasomanigrofasciatum* (Günther, 1869) *Actinopterygii: Cichlidae*. Tesis de Licenciatura. FES Iztacala. UNAM.
- González-Fernández, J. E. (2012). Morfología Comparada y relaciones filogenéticas de *Lisso-triton Boscai* (Caudata, Salamandridae). J. E. González (ed). Fuenlabrada (Madrid). xvii+203 pp.
- Hickman, C. P., Ober, W. C. & Garrison, C. W., (2006). *Principios integrales de zoología*, 13ª edición. McGraw-Hill-Interamericana, Madrid. XVIII+1022 pp.
- Hill, W. R. & Wyse, A. G., (2006) *Fisiología Animal*. España. Editorial Médica Panamericana. 834-886 pp.
- Humphrey, R. R. (1975). The axolotl, *Ambystoma mexicanum*. In: R.C. King (ed.), Handbook of genetics, Vol.4. Plenum Press, New York, pp. 3-17.
- Kirwan- A., A. M., (2004). Implementación de una técnica combinada de plastinación-transparentación para el estudio del esqueleto de mamíferos. Tesis de Licenciatura. FES Iztacala. UNAM.
- Lauder, V. G. & Shaffer, B. H., (1985) Functional Morphology of the Feeding Mechanism in Aquatic Ambystomatid Salamanders. *Journal of Morphology* 185:297-326.
- Menegola, E., Broccia, M. L. y Biavini, E., (2001). Atlas of Rat Fetal Skeleton Double Stained for Bone and Cartilage. *Teratology* 64: 125-133.
- Molina, V. A., (2010). El ajolote de Xochimilco. *Ciencias*. 98: 54-58.
- Molina-Montoya, N. P., (2011) Albinismo oculocutáneo: alteraciones visuales, oculares y manejo optométrico, *Investigaciones Andina*, 13 (23): 324-337.
- Montaño, A. J. (1995). Estructura de las glándulas tiroideas en los estadios larvales y adultos de *Ambystomatigrinum* durante un ciclo anual. Tesis de licenciatura. Facultad de Ciencias, UNAM.
- Nye H. L.D, Cameron J.A., Chernoff E.A.G. y Stocum D.L., (2003). Extending the table of stages of normal development of the axolotl: limb development. *Developmental dynamics* 226:555-560.



Olvera-Ramos, J. R. (2003). Contribución al estudio del cráneo de *Ambystomamexicanum*(Ambystomatidae: Urodela). Tesis de Licenciatura. FES Iztacala. UNAM.

Parker T. J. y Haswell W.A. 1991. Zoología cordados. Volumen II. Super clase gnatostomados. Clase Anfibios. REVERTÉ. España. 387- 389 pp.

Parker, W. K., (1882). On the Morphology of the Skull in AmphibiaUrodela. Trans.Linn. Soc., Londres, Ser.II, Zool., vol.II, 3:165-212.

Pérez, M. V, Civis, L. J. y Jiménez, F. E., (2003). Los vertebrados fósiles en la historia de la vida excavación, estudio y patrimonio. Ediciones Universidad de Salamanca, España 70-74pp.

Porter, K. R. 1972. Herpetology W.B. Saunders. Estados Unidos. 524pp.

Restrepo, E. A., (1995) Comparación de la osteología de la salamandra *Bolitoglossaadspersa*(Urodela: Plethodontidae) con otros urodelos. UniversitasScientiarum. Bogotá-Colombia., vol. II 2:43-50.

Sánchez, F. G., (2001). Relaciones de similitud entre ocho especies de pleuronectiformes mexicanos a partir del análisis del esqueleto postcraneal. Tesis de Licenciatura. FES Iztacala. UNAM.

Scadding, S. R. y Maden M., (1986). Comparison of the effects of vitamin A on limb development and regeneration in the axolotl. J. Embryol. exp. Morph. 91:19-34

SchreckenberG. M. y Jacobson A. G., (1974), Normal stage of Development of the Axolotl, *Ambystoma mexicanum*. DevelopmentalBiology 42: 391-400.

Stadtmüller, Fr.(1924). Entwicklung und Bau der papillenförmigenErhebungen(Filter fortsätze) auf den Branchialbogen der SalamandridenLarven.' Zeitschr. Morphol. Anthropol., Bd. XXIV. 125-56 pp.

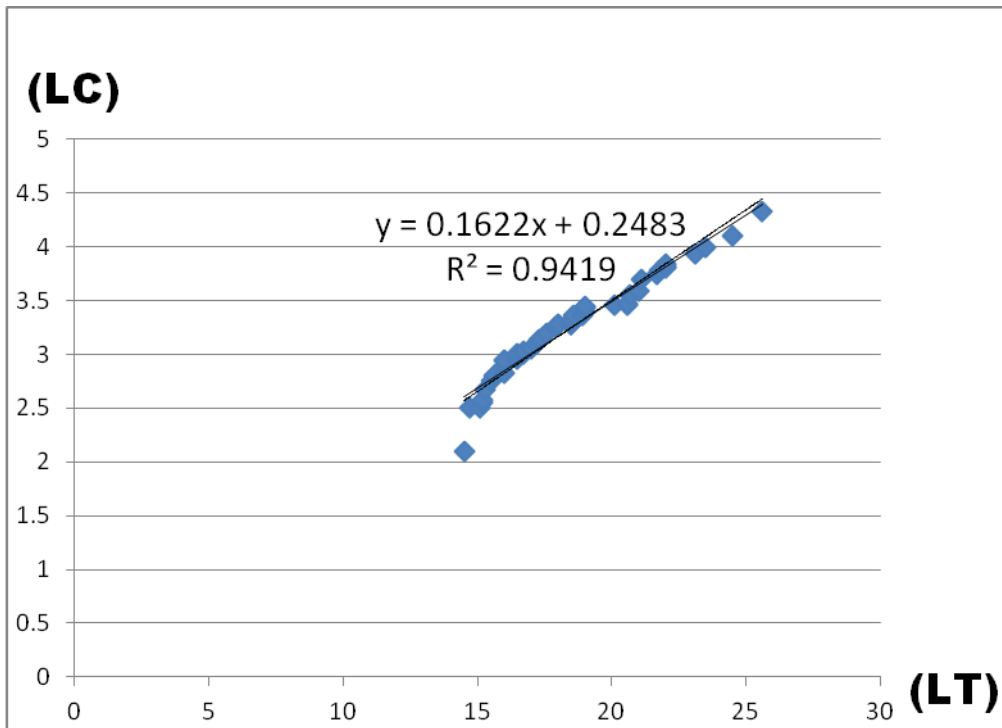
Stephan-Otto y Ensástigue, L. (2001). El ajolote, otro regalo de México al mundo. *Biodiversitas*, México. Año 7. 35: 7-11.

Vidal, R. L., (2006). Análisis de la distribución de las deformidades óseas del esqueleto axial de *Trichiuruslepturus*(Peciformes: *Trichiuridae*). Tesis de Licenciatura. FES Iztacala. UNAM.

Vitt J. L. y Caldwell P. J., (2014). Herpetology an Introductory Biology ofAmphibians and Reptiles, 4ª Edición. Elsevier, Norman, Oklahoma 43-65pp.



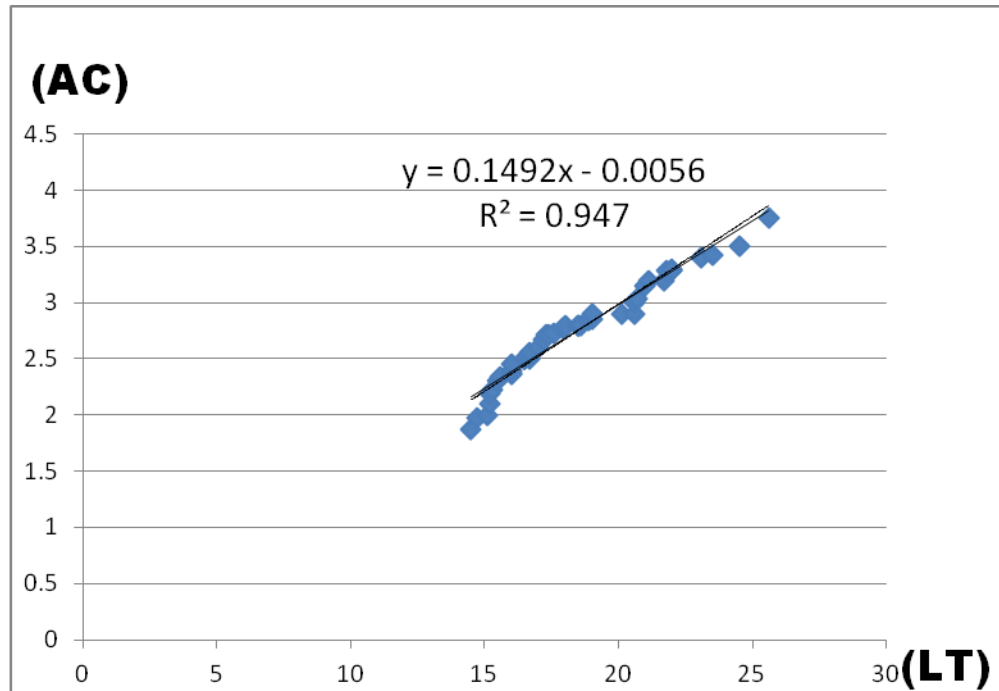
## X.- Anexo.



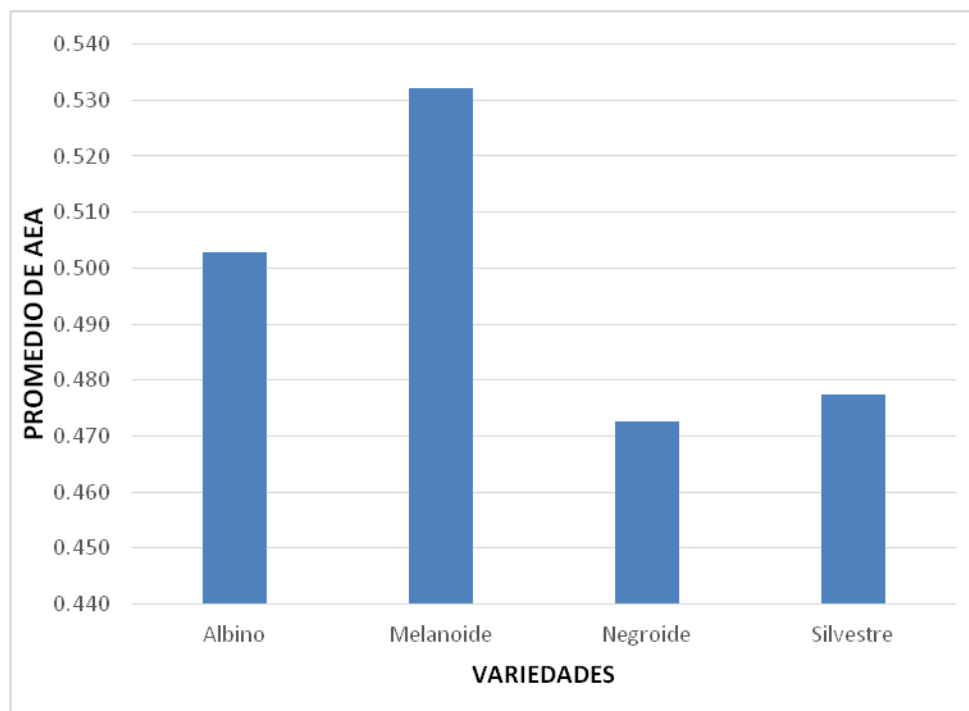
Gráfica 1.- Respuesta funcional de la longitud craneal (LC) vs longitud total (LT) de *A. mexicanum*. Se muestra el nivel de confianza que existe en la relación de las medidas morfológicas con un  $R^2 = 0.9419$  lineal.





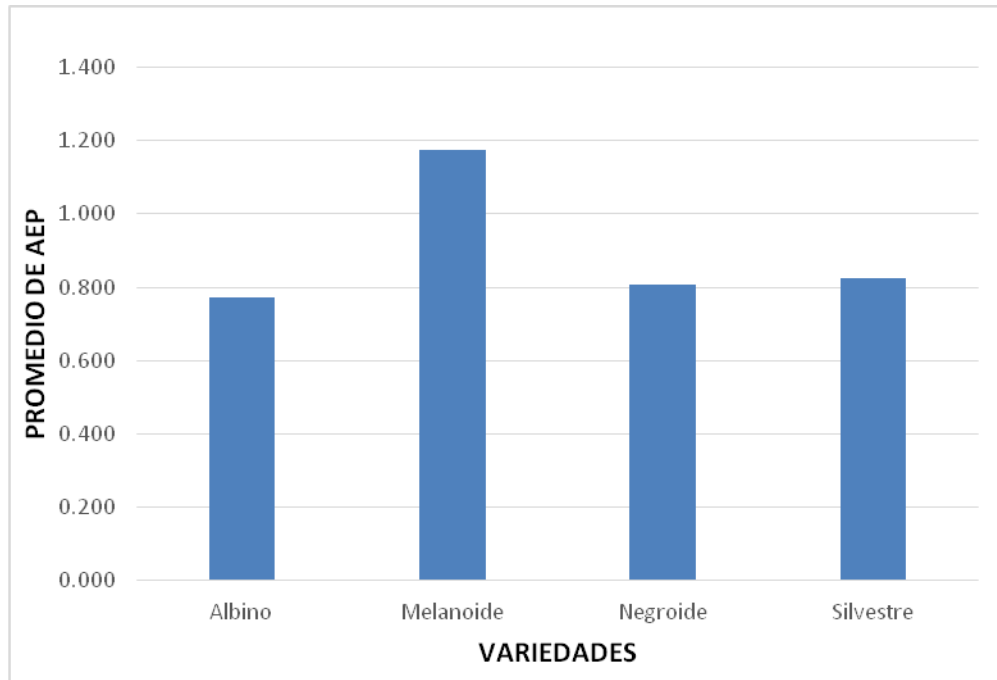


**Gráfica 2.-** Respuesta funcional de la anchura craneal (AC) vs longitud total (LT) de *A. mexicanum*. Se muestra la confianza que existe en la relación de las medidas morfológicas con un  $R^2 = 0.947$  lineal y un  $R^2 = 0.9329$ .

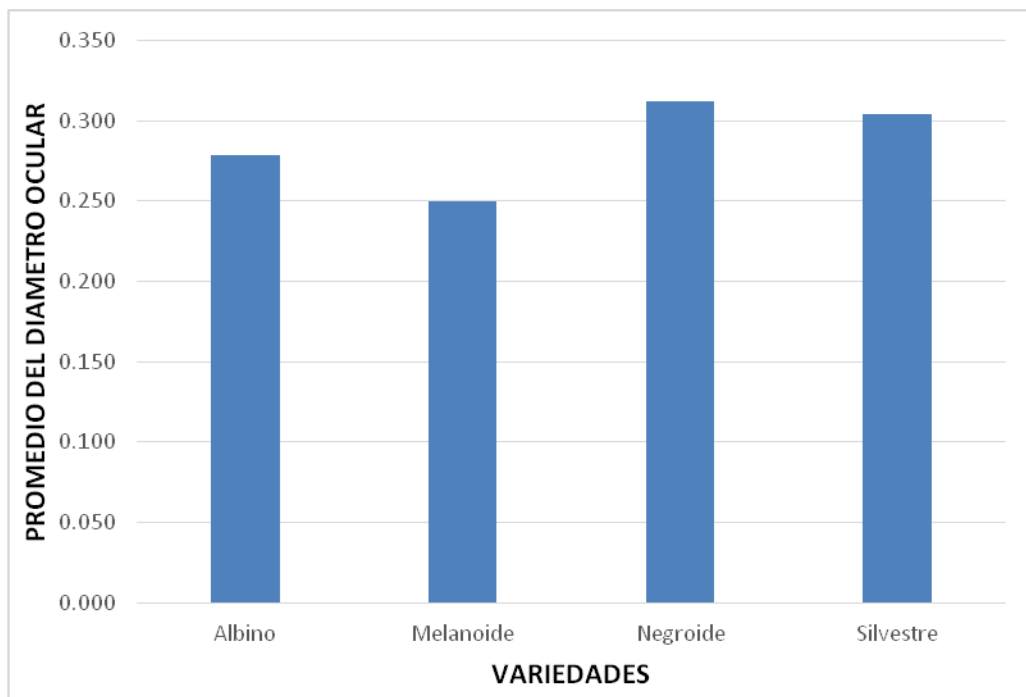


**Gráfica 3.-** Promedio de las mediciones que se tomaron del ancho de las extremidades anteriores (AEA) de las variedades albino, melanoide, negroide y silvestre.



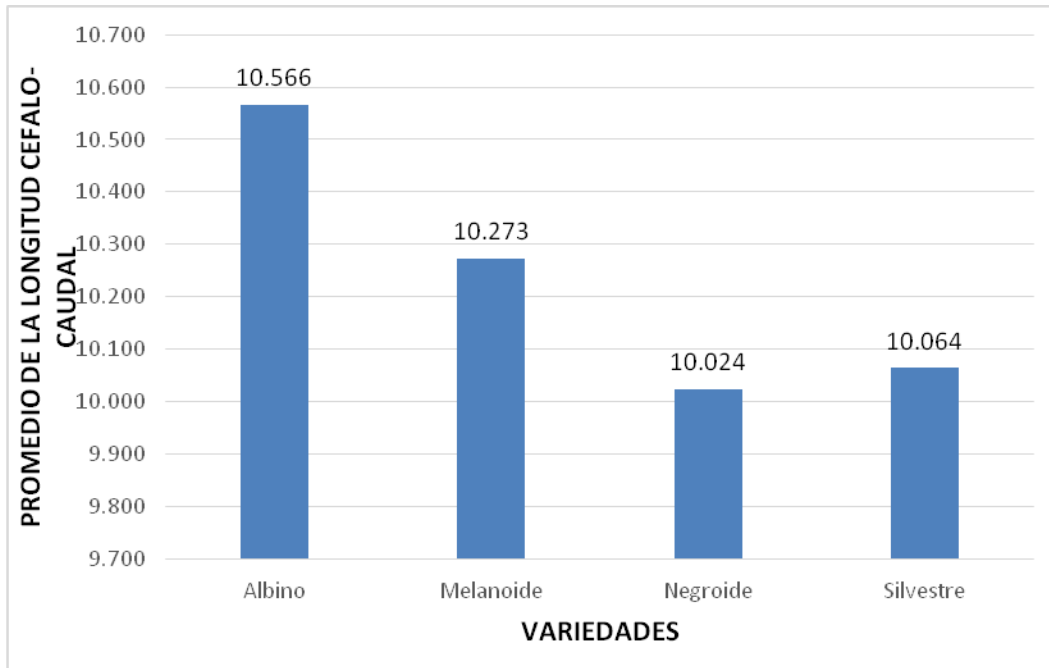


**Gráfica 4.- Promedio de las mediciones que se tomaron del ancho de las extremidades posteriores (AEP) de las variedades albino, melanoide, negroide y silvestre.**

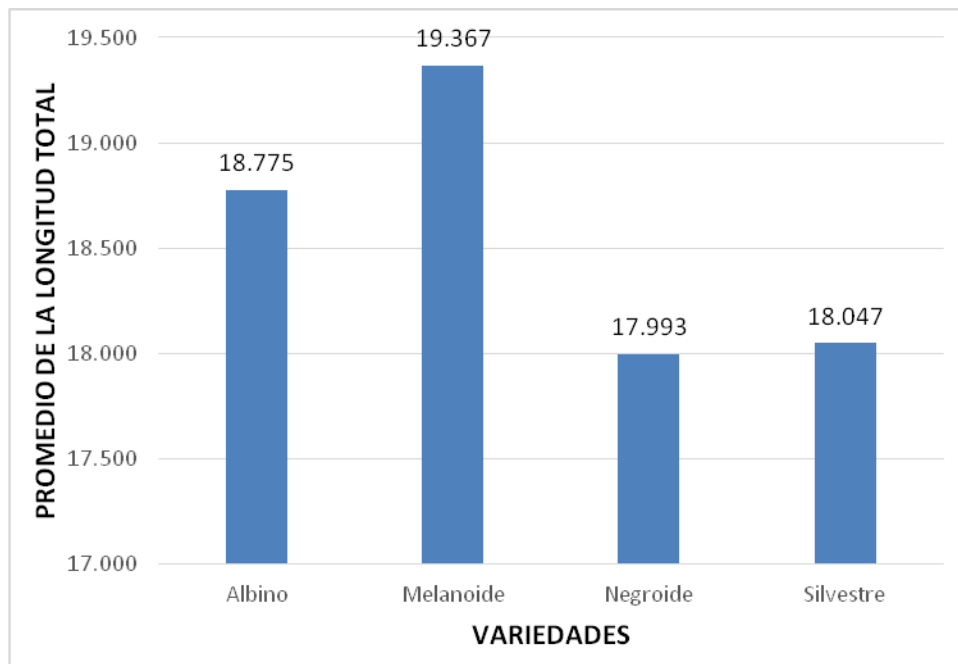


**Gráfica 5.- Promedio de las mediciones que se tomaron del diámetro ocular de todas las variedades.**



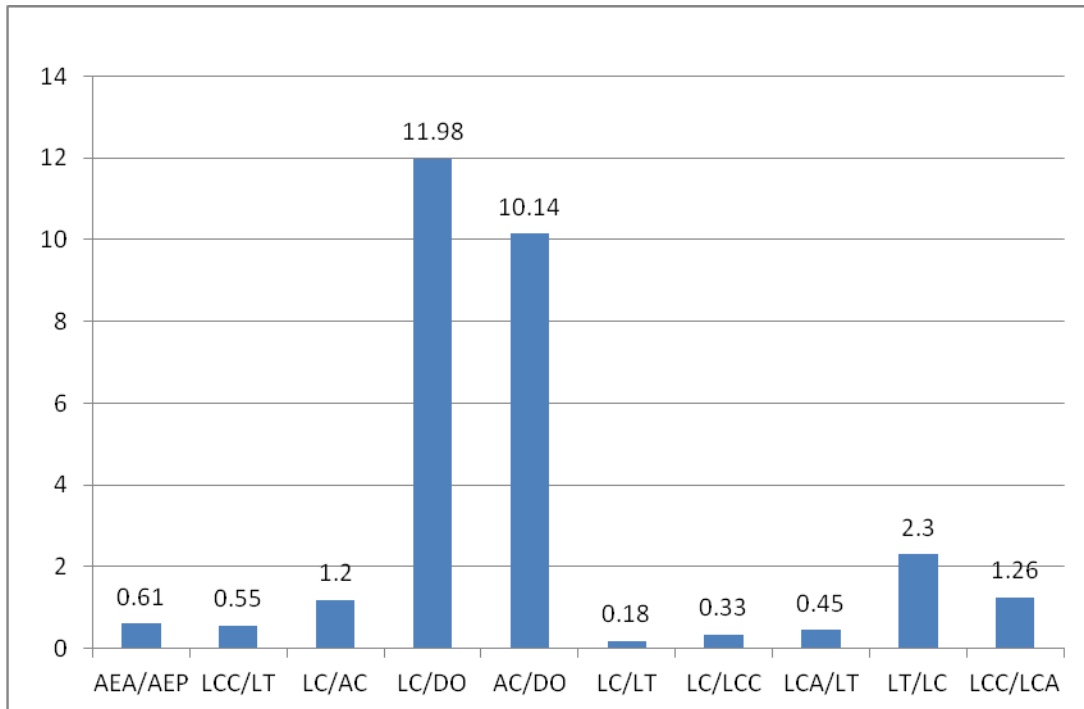


**Gráfica 6.- Promedio de las mediciones que se tomaron de la longitud cefalo-caudal de todas las variedades.**

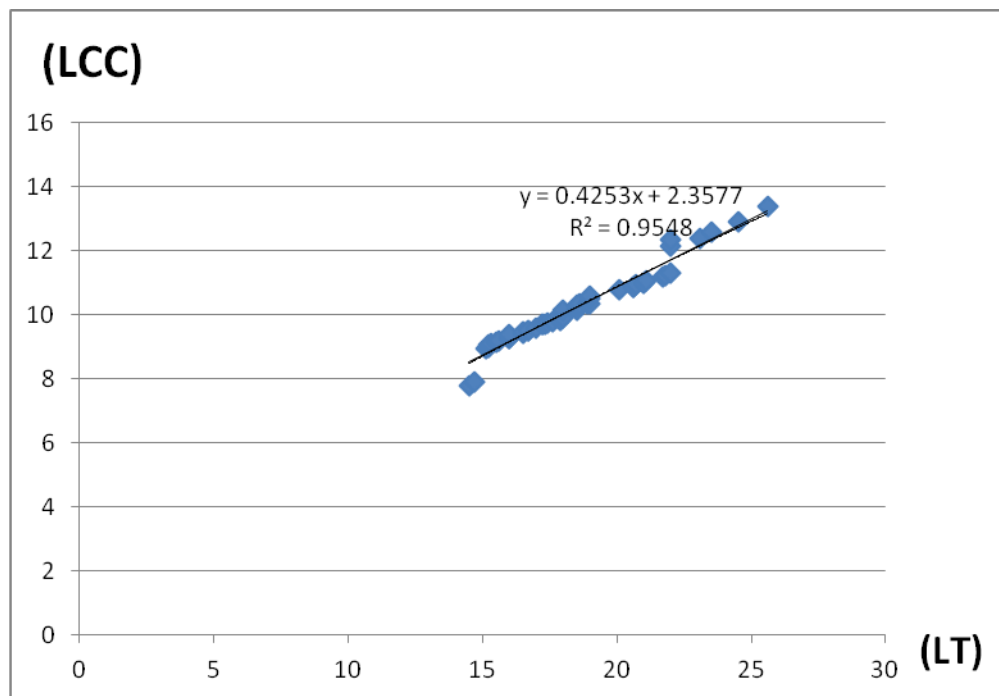


**Gráfica 7.- Promedio de las mediciones que se tomaron de la longitud total de todas las variedades.**



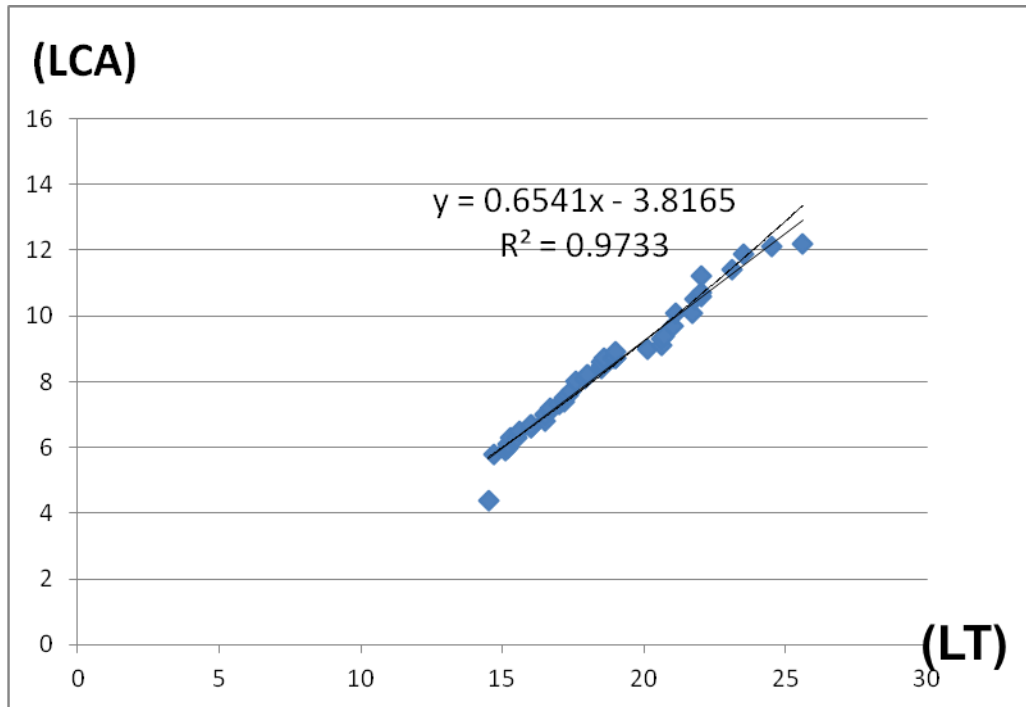


**Gráfica 8.-**Valores de la media de las razones entre las diferentes medidas morfométricas *A. mexicanum*. AEA: ancho de extremidades anteriores, AEP: ancho de extremidades posteriores, LCC: longitud céfalo-caudal, LT: longitud total, LC: longitud craneal, AC: ancho de cráneo, DO: diámetro ocular.



**Gráfica 9.-** Modelo de regresión entre la longitud céfalo-caudal (LCC) vs longitud total (LT) de *A. mexicanum*.





Gráfica 10.- Modelo de regresión entre la longitud caudal (LCA) vs longitud total (LT) de *A.mexicanum*.

