



**UNIVERSIDAD NACIONAL AUTÓNOMA DE MÉXICO**

**FACULTAD DE MEDICINA**

**DIVISIÓN DE ESTUDIOS DE POSGRADO E INVESTIGACIÓN**

**SECRETARÍA DE SALUD**

**INSTITUTO NACIONAL DE PEDIATRÍA**

**“DERIVACIÓN ILIACA-MESENTÉRICO-CAVA EN PACIENTES  
MENORES DE DOS AÑOS DE EDAD. INFORME DE CASOS Y REVISIÓN  
DE LA LITERATURA”**

**TESIS**

**PARA OBTENER EL TÍTULO DE ESPECIALISTA EN  
CIRUGÍA PEDIÁTRICA**

**PRESENTA**

**DR. NOÉ VILLANUEVA LÓPEZ**

**TUTOR DE TESIS:**

**DR. FRANCISCO ANTONIO MEDINA VEGA**



**MÉXICO, D.F. ENERO 2015.**



Universidad Nacional  
Autónoma de México




**UNAM – Dirección General de Bibliotecas**  
**Tesis Digitales**  
**Restricciones de uso**

**DERECHOS RESERVADOS ©**  
**PROHIBIDA SU REPRODUCCIÓN TOTAL O PARCIAL**

Todo el material contenido en esta tesis esta protegido por la Ley Federal del Derecho de Autor (LFDA) de los Estados Unidos Mexicanos (México).

El uso de imágenes, fragmentos de videos, y demás material que sea objeto de protección de los derechos de autor, será exclusivamente para fines educativos e informativos y deberá citar la fuente donde la obtuvo mencionando el autor o autores. Cualquier uso distinto como el lucro, reproducción, edición o modificación, será perseguido y sancionado por el respectivo titular de los Derechos de Autor.

DERIVACION ILIACA-MESENTÉRICO-CAVA EN PACIENTES  
MENORES DE DOS AÑOS DE EDAD. INFORME DE CASOS Y  
REVISIÓN DE LA LITERATURA



DRA. ROSAURA ROSAS VARGAS  
DIRECTORA DE ENSEÑANZA




DR. LUIS MARTÍN GARRIDO GARCÍA

JEFE DEL DEPARTAMENTO DE PRE Y POSGRADO



DR. JORGE MAZA VALLEJOS

PROFESOR TITULAR DEL CURSO DE CIRUGÍA PEDIÁTRICA



DR. ANTONIO MEDINA VEGA

TUTOR DE TESIS

## AGRADECIMIENTOS.

A DIOS: que me permitió llegar hasta esta meta y tener una gran familia.

A MI ESPOSA LILIANA: que por su apoyo y dedicación me soporto todos los días que no pude estar con ella.

A MIS PADRES: que con su guía para poder entender mejor las cosas y poder esforzarme cada día más.

A MIS HIJAS: que aunque no estuve diariamente con ellas las amo y este esfuerzo es dedicado a ellas.

A MIS HERMANOS: que con su ejemplo puedo seguir luchando en esta vida.

A MIS PROFESORES: que confiaron en mí y me dieron la oportunidad de desarrollarme en esta gran escuela.

A MIS AMIGOS: que me han apoyado para continuar en este viaje.

A MIS COMPAÑEROS DE RESIDENCIA Y AMIGOS: A Berenice, Rodrigo y Jaén que con su apoyo juntos salimos adelante.

## INDICE

Resumen .....	5
Introducción .....	7
Etiología .....	7
Definición de hipertensión portal .....	8
Objetivo .....	10
Presentación del caso 1 .....	10
Estudio comparativo del inicio de la sintomatología .....	11
Estudios pre quirúrgicos .....	11
Estudio comparativo a los 5 días post quirúrgicos .....	13
Resultados del doppler y estudios de laboratorio actuales .....	14
Presentación del caso 2 .....	14
Análisis .....	16
Conclusión .....	17
Referencias .....	18

## DERIVACIÓN ILIACA-MESENTÉRICO-CAVA EN PACIENTES MENORES DE DOS AÑOS DE EDAD. INFORME DE CASOS Y REVISIÓN DE LA LITERATURA

### **Resumen**

#### Introducción

Dentro del tratamiento de la hipertensión portal en pacientes pediátricos, está indicada la realización de algún tipo de derivación porto-sistémica, la cual es un procedimiento quirúrgico poco frecuente en pacientes menores de 2 años, debido a la baja incidencia de esta patología a esta edad, así como el incremento en el número de complicaciones.

#### Objetivo

El objetivo es exponer la experiencia y los resultados de este procedimiento en pacientes menores de 2 años de edad atendidos en la clínica de Cirugía Hepatobiliopancreática del servicio de cirugía general del Instituto Nacional de Pediatría.

#### Análisis

Las causas de hipertensión portal en la edad pediátrica son varias. De las causas extrahepáticas, la más frecuente es la degeneración cavernomatosa portal.

Los niños con hipertensión portal menores de 2 años presentan síntomas severos como: sangrado digestivo recurrente o anemizante, otros con datos de hiperesplenismo; en muchas ocasiones no se puede dar manejo médico y requieren de procedimientos quirúrgicos como una derivación porto-sistémica, para disminuir el grado de las varices y evitar el sangrado que atente la vida del paciente.

### Conclusión

La derivación iliaca-mesentérico-cava en pacientes menores a 2 años es una alternativa factible que mejora el estado clínico del paciente, disminuyendo el riesgo de sangrado; sin embargo faltan estudios a largo plazo para conocer la evolución de estos pacientes.

### ***Introducción***

Actualmente, está bien establecido que la hipertensión portal no es un fenómeno puramente mecánico. En esta entidad, existen alteraciones hemodinámicas en los sistemas circulatorios hepático y sistémico; éstas, en combinación con factores mecánicos, contribuyen al desarrollo de hipertensión portal.

En la circulación hepática, las alteraciones hemodinámicas se caracterizan por una vasoconstricción y una respuesta anómala a la vasodilatación; mientras que en la circulación sistémica, especialmente en el lecho esplácnico, los vasos están congestionados y con un flujo aumentado. Por lo tanto, una elevación de las resistencias hepáticas debido a un aumento del flujo venoso portal, mediado a través de la dilatación esplácnica, contribuye al desarrollo de la hipertensión portal; la consecuencia del flujo y la presión transmural elevada a través de los vasos colaterales, a partir de una vasculatura portal hipertensa, hacia la circulación venosa sistémica con menor presión, es causa de muchas de las complicaciones de la hipertensión portal, como la hemorragia de las varices esofágicas.<sup>2</sup>

### ***Etiología.***

La etiología de la hipertensión portal es de tres tipos:

1. Causas pre-hepáticas: alteraciones en la llegada del flujo hepático portal: hipertensión portal extrahepática, como la degeneración cavernomatosa de la porta.
2. Causas hepáticas: Incremento en la resistencia vascular hepática debida a cirrosis por atresia de las vías biliares, fibrosis hepática.
3. Causas post-hepáticas: alteraciones en la salida del flujo hepático portal: obstrucción venosa hepática; siendo más común el Síndrome de Budd Chiari.<sup>3</sup>



### ***Definición de hipertensión portal***

La hipertensión portal se define como un gradiente de presión hepático mayor de 6 mmHg, o también como una presión intraesplénica mayor de 15 mmHg o, por último, como una presión directa de la vena porta mayor de 21 mmHg (30 cm agua).<sup>4</sup>

En los últimos años, se han propuesto múltiples formas de tratamiento para controlar la hemorragia por la ruptura de várices esofágicas que suelen tener estos pacientes.<sup>5</sup> Hasta la fecha, no existe un método terapéutico ideal que de primera intención resuelva el problema tanto en niños como en adultos.<sup>6,7</sup>

Santi y Marion en 1953 y 1954<sup>8,9</sup> y Clatworthy en 1955<sup>9</sup> propusieron la derivación mesentérico cava y Clatworthy y Boles en 1959<sup>10</sup> describieron la derivación esplenorrenal proximal para el tratamiento de la hipertensión porta en niños.

En el Instituto Nacional de Pediatría, el método terapéutico de elección para los pacientes con hipertensión porta prehepática han sido las derivaciones mesentérico-iliaca y esplenorrenal proximal.

La derivación porto-sistémica es una cirugía poco utilizada en pacientes menores de dos años, ya que los pacientes con hipertensión porta con sangrado digestivo recurrente o causante de anemia o que ponga en riesgo la vida habitualmente, son mayores de esta edad. Otros pacientes desarrollan hiperesplenismo, generalmente mayores de cuatro años; sin embargo, cada vez es más frecuente que ocurra en pacientes menores.

La derivación espleno-renal distal (de Warren) es uno de los procedimientos de elección en pacientes con hipertensión porta dada su selectividad; sin embargo, el calibre de los vasos esplénicos en pacientes menores de dos años, dificulta técnicamente su realización, además de aumentar significativamente la posibilidad

de trombosis, por lo que el tipo de derivación más utilizada es la iliaca-mesenterico-cava.

En la literatura nacional e internacional existen informes aislados de pacientes menores de dos años con hipertensión portal, a quienes se les realizó algún tipo de derivación quirúrgica.

Uno de los artículos iniciales que proporcionaron información sobre este tipo de procedimientos es el de Bismuth et al, que describe los primeros 90 casos en los que se realizó algún tipo de derivación; incluyen pacientes entre 18 meses hasta 15 años edad. En 19 de los 90 pacientes se realizó una derivación mesocava; cinco de ellos fueron menores de dos años, pero no refieren qué tipo de derivación se les realizó. Del total de sus pacientes intervenidos sólo el 5 % presentó trombosis. <sup>1</sup>

Uno de los trabajos más importantes realizados en México es el de Vargas Gómez et al., un estudio retrospectivo de 34 pacientes con hipertensión porta pre-hepática entre 7 meses y 14 años de edad, a quienes se les realizó una derivación mesentérico iliaca y esplenorrenal proximal entre 1980 a 1991. Observaron una gran diferencia entre la derivación iliaca mesentérica que se realizó con una diferencia de tres años menor en comparación con la esplenorrenal, más notoria en pacientes menores de ocho años de edad, ya que en 14 de sus 15 pacientes operados antes de esta edad se efectuó una derivación iliaca mesentérica. Se reportan dos casos de pacientes menores de 2 años. <sup>11</sup>

Álvarez et al. publicaron un estudio de 108 pacientes con hipertensión porta: 76 fueron sometidos a cirugía portosistémica; utilizaron como procedimientos iniciales la derivación esplenorrenal (Warren) en 32 de sus pacientes, y en otros 32 utilizaron derivaciones mesocavas; en los restantes, utilizaron otro tipo de derivaciones. Sólo cuatro pacientes de los 76, fueron menores de dos años de edad; dos desarrollaron trombosis. La indicación de la cirugía fue la misma que la

de nuestros pacientes: el sangrado del tubo digestivo. Igual que en nuestros pacientes, el resultado fue aceptable ya que mejoró la calidad de vida del paciente.<sup>12</sup>

La revisión sistemática fue realizada a través de PubMed en la que se incluyeron como criterios los casos menores de dos años edad con este tipo de derivación. La gran mayoría de los estudios incluyen series de pacientes mayores de esta edad, así como otros tipos de derivaciones porto sistémicas diferentes a nuestros casos.

### ***Objetivo***

El objetivo es exponer nuestra experiencia y los resultados de este procedimiento en pacientes menores de dos años de edad.

### ***Presentación de casos***

**Caso 1.** Niña de 1 año 9 meses de edad con antecedentes de aspiración de meconio; al nacimiento tuvo sangrado del tubo digestivo y anemia. Al año 3 meses de edad, y un cuadro similar por una semana, requirió hemoderivados y hospitalización debido a la hematemesis y descompensación hemodinámica.

**Cuadro 1 Estudio comparativo del inicio de la sintomatología.**

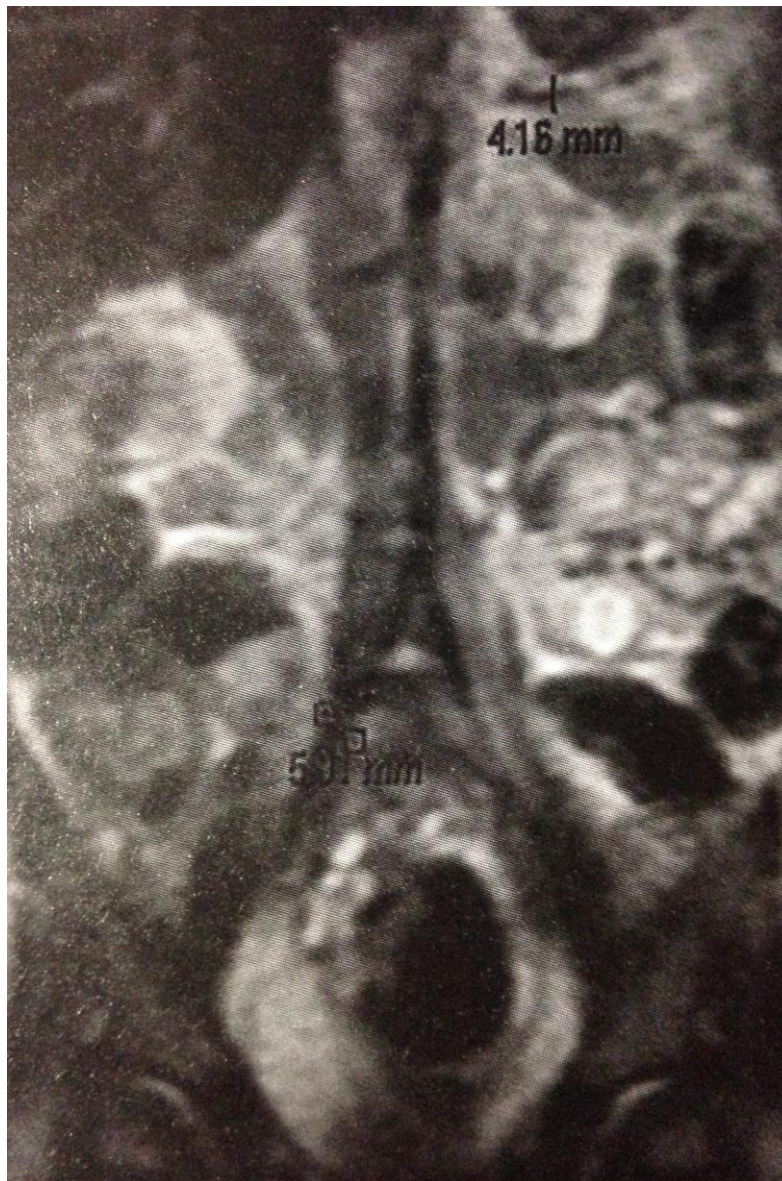
	Caso 1	Caso 2
Presentación	1 año 9 meses	1 año 6 meses
Inicio del sangrado de tubo digestivo	1 año 2 meses	1 año 1 mes
Hospitalizaciones previas al procedimiento quirúrgico	1 ocasión	4 ocasiones
Manejo requerido	Hemoderivados	Hemoderivados

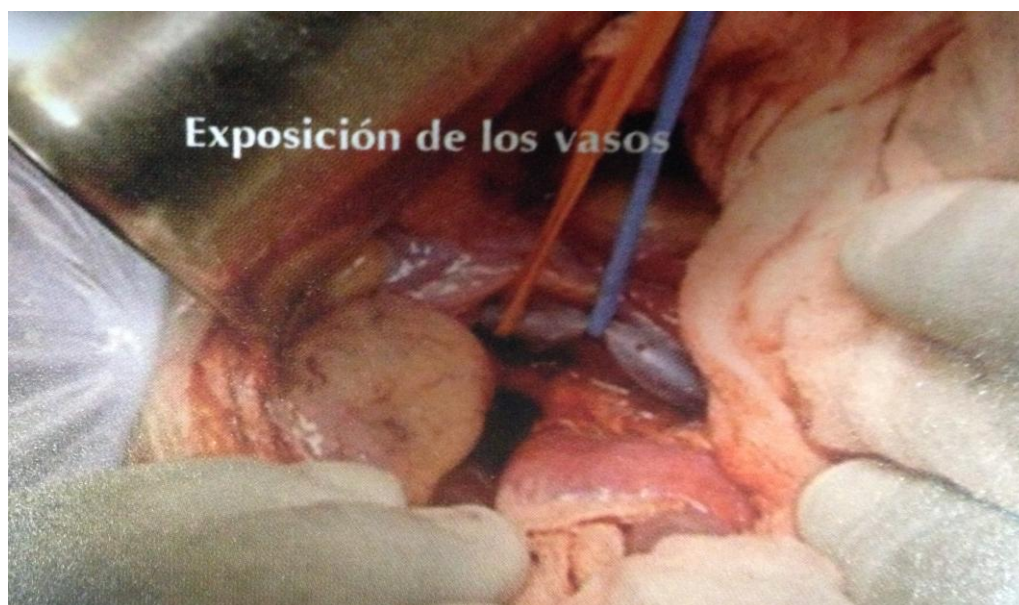
Durante su hospitalización se realizó una endoscopia que mostró varices esofágicas G III y várices fúndicas; además, una gastroduodenopatía congestiva (Cuadro 2).

**Cuadro 2 Estudios pre-quirúrgicos**

Estudios iniciales	CASO 1	CASO 2
Ultrasonido	Esplenomegalia de 11.5 x 4.4 cm	Esplenomegalia de 10.6 x 4.5 cm
Angiorresonancia	Múltiples colaterales esplenogástricas, esplenorrenales y esplenosistémicas	Múltiples colaterales esplenogástricas, esplenorrenales y esplenosistémicas
Endoscopia	Varices grado III (3, 6 y 7 horas)	Varices grado III y IV (6 y 9 horas respectivamente)
Recuento plaquetario	75 000	59 000

Al año 6 meses tuvo púrpura trombocitopénica idiopática y sangrado del tubo digestivo alto. Se le trató con esteroide. Se hospitalizó a la edad de 1 año 9 meses. Se realizó angiorresonancia magnética que mostró una degeneración cavernomatosa de la porta con múltiples colaterales esplenogástricas, esplenorreñales y esplenosistémicas (figura 1), esplenomegalia de 11.5 x 4.4 cm - asociada a hiperesplenismo con plaquetas de 75 000. La vena esplénica media 4 milímetros. Se realizó una derivación ilio-mesenterico-cava con una anastomosis de 7 mm. (Figura 2)





Recibió enoxaparina durante cinco días y se cambió a ácido acetilsalicílico. Un ultrasonido postquirúrgico demostró derivación adecuada y permeable; tamaño del bazo de 7 x 2.7 cm. Una endoscopia de control antes de su egreso, mostró varices GI. Plaquetas de 168 000. (Cuadro 3 y 4)

**Cuadro 3 Estudio comparativo a los 5 días postquirúrgicos.**

Resultados a los 5 días postquirúrgicos	Caso 1	Caso 2
Ultrasonido	Bazo: 7 x 2.7 cm Anastomosis permeable	Bazo: 8.3 x 2.3 cm Anastomosis permeable
Endoscopia	Varices esofágicas G I	Varices esofágicas G II y III
Recuento plaquetario	168 000 plaquetas	101 000 plaquetas

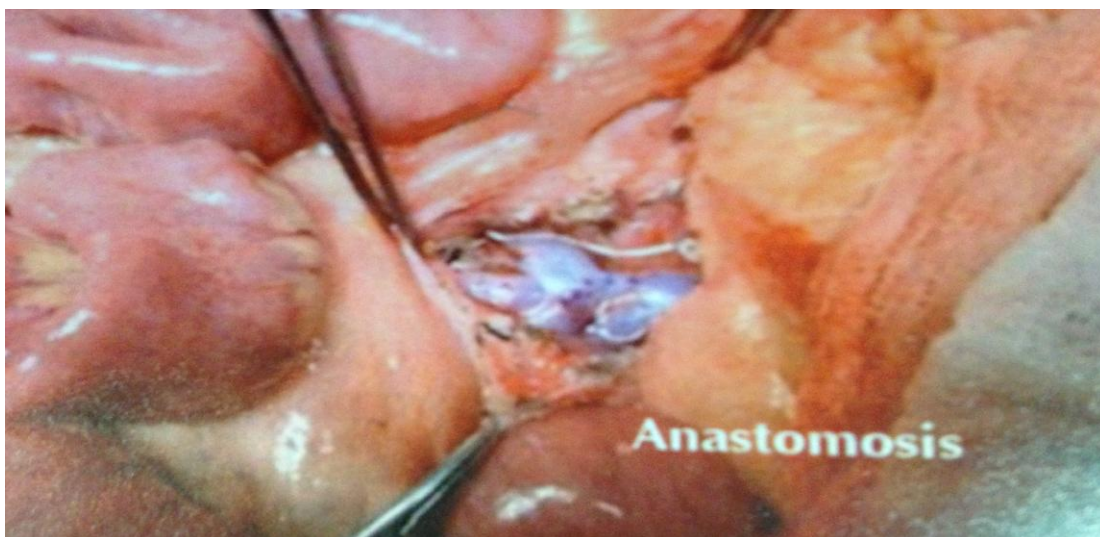**Cuadro 4 Resultados del Doppler y los exámenes de laboratorio hasta el momento.**

Estudio actual	Caso 1	Caso 2
Ultrasonografía doppler (anastomosis)	Permeable	Permeable
Recuento plaquetario	187 000	144 000
Datos de sangrado	No	No
Tiempo postquirúrgico	13 meses	11 meses

**Caso 2.** Niño de 1 año 6 meses producto de gestación de 37 semanas, Apgar 5-7. Fue hospitalizado diez días. Se le puso un catéter umbilical por 24 horas. Inició su padecimiento con evacuaciones semilíquidas con moco y sangre, se le trató en una forma conservadora (cuadro 1).

	Caso 1	Caso 2
Presentación	1 año 9 meses	1 año 6 meses
Inicio del sangrado de tubo digestivo	1 año 2 meses	1 año 1 mes
Hospitalizaciones previas al procedimiento quirúrgico	1 ocasión	4 ocasiones
Manejo requerido	Hemoderivados	Hemoderivados

Fue Hospitalizado en cuatro ocasiones por sangrado del tubo digestivo en el hospital de Toluca. Fue enviado a INP. Una endoscopia mostró varices G III y IV y gastropatía congestiva (Cuadro 2). Una angiorresonancia magnética reveló degeneración cavernomatosa de la porta, esplenomegalia de 10.6 x 3.5 e hiperesplenismo, plaquetas 59 000, el diámetro de la vena esplénica fue de 5 mm. Se realizó una derivación iliaca-mesenterico-cava con anastomosis de 6 mm. (figura 3)



Recibió enoxaparina durante cinco días y después ácido acetilsalicílico. Un ultrasonido postquirúrgico mostró la derivación adecuada y permeable; bazo de 8.3 x 2.3 cm. Una endoscopia de control antes de su egreso, mostró disminución del grado de las varices de grado II y III. La cifra de plaquetas fue 101 000 (Cuadro 3 y 4).



## Análisis

Las causas de hipertensión portal en la edad pediátrica son variadas. En las extra-hepáticas es más común la transformación cavernomatosa portal, que en las intra-hepáticas. Independientemente de la etiología, estos niños tienen riesgo elevado de sangrado por varices, sobre todo si la presión venosa portal es mayor de 28 mmHg.<sup>4</sup>

Los niños con hipertensión portal tienen síntomas severos: sangrado digestivo recurrente e hiperesplenismo.<sup>13</sup>

La derivación portocava da excelentes resultados para reducir la presión de los vasos gástricos y esofágicos a cifras normales.<sup>14</sup>

El tratamiento quirúrgico se debe considerar en pacientes que han requerido transfusiones, procedimientos endoscópicos o hiperesplenismo<sup>13</sup>. La mayoría de los pacientes son candidatos a una derivación portosistémica<sup>4</sup>. Se estima que el 30-40% de los pacientes con varices se encuentran en un estado compensado y un 60% en estado descompensados<sup>15</sup>. El tratamiento inicial de los pacientes con sangrado es estabilizarlos para, posteriormente, realizar un tratamiento definitivo.<sup>16</sup> La mayoría de los pacientes descompensados requerirá algún tipo de derivación portosistémica.<sup>17</sup> La ligadura endoscópica es efectiva para prevenir sangrados iniciales en los pacientes con varices moderadas<sup>15</sup>.

La ruptura de las varices esofágicas ocasiona un 70% de los sangrados de tubo digestivo en los pacientes con hipertensión portal<sup>18</sup>. El consenso general registra que la mayoría de las muertes ocurre en las primeras seis semanas de hospitalización<sup>19</sup>.

En nuestros dos casos se realizó una derivación iliaca-mesentérico-cava a pesar de no ser la mejor edad para esto, ya que aún con el tratamiento médico, la

sintomatología continuaba y la posibilidad de que tuvieran sangrado de tubo digestivo masivo que pusiera en riesgo la vida era muy alta. Hasta el momento la evolución de ambos pacientes es satisfactoria y continuaremos en estrecha vigilancia de su evolución.

***Conclusión.***

La derivación portosistémica en pacientes menores a dos años es una alternativa factible que mejora el estado clínico del paciente, disminuyendo el riesgo de sangrado; sin embargo, faltan estudios a largo plazo para conocer la evolución de estos pacientes.

## **Referencias**

1. Bismuth H, Franco D, Alagille D. Portal Diversion for Portal Hypertension in Children. *Am Surg* 1980; 192:18-24.
2. Montaña-Loza A, Meza-Junco J. Patogénesis de la hipertensión portal. *Rev Invest Clin* 2005;57: 596-607.
3. Antonio-Sandoval L, Yamamoto-Nagano A, Ortiz-Galván RC, Diego-Pérez J, Lorenzo-Hernández A. Ventajas de la Derivación Esplenorrenal Distal vs otras derivaciones portosistémicas en pacientes pediátricos con Hipertensión Portal e Hiperesplenismo en un Hospital de Tercer Nivel de Atención *Rev Mex de Cir Ped* 2008;15:106-13.
4. Shun A, Delaney DP, Martin HCO, Henry GM, Stephen M. Portosystemic Shunting for Paediatric Portal Hypertension. *J Pediatr Surg* 1997;32: 489-93.
5. Karrer J, Portal hypertension. *Semin Pediatr Surg* 1992;1:134-44
6. Sahni P, Pande GK, Nundy S. Extrahepatic portal vein obstruction. *Br J Surg* 1990;77:1201-2.
7. Terblanche J, Burroughs A, Kenneth EF. Controversies in the management of bleeding esophageal varices. *N Engl J Med* 1989; 320:1393-8.
8. Santi P, Marion P. Techniques des derivations porto-caves. *Semin Hop Paris* 1953;29:2758-67.
9. Clatworthy H. A new type of portal to systemic venous shunt for portal hypertension. *Arch Surg* 1955;71:588.
10. Clatworthy H, Boles T. Extrahepatic portal bed block in children: pathogenesis and treatment: *Ann Surg* 1959; 150: 371-83.
11. Vargas-Gómez MA, González-Castillo AD, Ramírez-Mayans JA, Mora-Tiscareño MA, Martínez-Sosa MC. Evaluación de la derivación mesentérico-iliaca y esplenorrenal en niños con hipertensión porta prehepática. *Rev Mex Cir Ped* 1994; 1: 59-70
12. Álvarez F, Bernard O, Brunelle F, Hadchouel P, Odievre M, Alagille D. Portal obstruction in children II. Results of surgical portosystemic shunts. *JPediatr* 1983;103:703-07.

13. Dasgupta R, Roberts E, Superina RA, Kim PC. Effectiveness of Rex shunt in the treatment of portal hypertension. *J Pediatr Surg* 2006;41:108-12.
14. Chen H, Ping W, Yang P, Yan JQ, Li QY, Ma D, et al. Long Term results of small -diameter proximal splenorenal venous shunt: a retrospective study. *World J Gastroenterol* 2011;17:3453-58.
15. Bosch J, Berzigotti A, García-Pagan JC, Abraldes JG. The management of portal hypertension: Rational basis, available treatments and future options. *J Hepatol* 2008;48:68-92.
16. Gugig R, Rosenthal P. Management of Portal Hypertension in children. *Gastroenterol Rep* 2011;13:1176-84.
17. Botha JF, Campos BD, Grant WJ, Horslen SP, Sudan DL, Shaw BW, et al. Portosystemic Shunts in Children: A 15-Year Experience. *J Am Coll Surg* 2004;2:179-85.
18. Amico GD, De Franchis R, Cooperative Study Group. Upper Digestive Bleeding in Cirrhosis. Post-therapeutic Outcome and Prognostic Indicators. *J Hepat* 2003;38:599-612.
19. De Franchis R. Evolving Consensus in Portal Hypertension. Report of the Baveno IV Consensus Workshop on methodology of diagnosis and therapy in portal hypertension. *J Hepatol* 2005;43:167-76.