



UNIVERSIDAD NACIONAL AUTÓNOMA DE MÉXICO



FACULTAD DE ODONTOLOGÍA

PROTOCOLO DE ATENCIÓN EN PACIENTES CON
TRATAMIENTO DE DENOSUMAB EN CIRUGÍA BUCAL.

T E S I N A

QUE PARA OBTENER EL TÍTULO DE

C I R U J A N A D E N T I S T A

P R E S E N T A:

BETZABEL RODRÍGUEZ REYES

TUTOR: Mtro. VÍCTOR MANUEL DÍAZ MICHEL

ASESOR: C.D. SAMUEL JIMÉNEZ ESCAMILLA



Universidad Nacional
Autónoma de México

Dirección General de Bibliotecas de la UNAM

Biblioteca Central



UNAM – Dirección General de Bibliotecas
Tesis Digitales
Restricciones de uso

DERECHOS RESERVADOS ©
PROHIBIDA SU REPRODUCCIÓN TOTAL O PARCIAL

Todo el material contenido en esta tesis esta protegido por la Ley Federal del Derecho de Autor (LFDA) de los Estados Unidos Mexicanos (México).

El uso de imágenes, fragmentos de videos, y demás material que sea objeto de protección de los derechos de autor, será exclusivamente para fines educativos e informativos y deberá citar la fuente donde la obtuvo mencionando el autor o autores. Cualquier uso distinto como el lucro, reproducción, edición o modificación, será perseguido y sancionado por el respectivo titular de los Derechos de Autor.



PROTOCOLO DE ATENCIÓN EN PACIENTES
CON TRATAMIENTO DE DENOSUMAB EN
CIRUGÍA BUCAL.



"El espíritu presente, las ciencias ratifican."

José Martí



PROTOCOLO DE ATENCIÓN EN PACIENTES CON TRATAMIENTO DE DENOSUMAB EN CIRUGÍA BUCAL.



AGRADECIMIENTOS.

A Dios, por todo lo que soy.

A mi hija, por ser mi mayor inspiración, no existen palabras para expresar el amor que te tengo y lo que significas para mí. Este camino arduo es por ti y para ti. Pequeñita, te amo con todo mi ser.

A mis padres, por apoyarme y sustentar cada paso de mi esfuerzo, por permitir día a día cruzar barreras y continuar avanzando agigantadamente por la vida. Sin ustedes no hubiese logrado ser lo que orgullosamente hoy soy. Gracias por confiar en mí.

A mi Aba y Abo, por su gran amor, compañía, apoyo incondicional desmedido y en los momentos más difíciles. Por sus grandes consejos, por su paciencia, por siempre buscar un medio para lograr un fin. Sin ustedes el sabor del final de este camino que comienza un nuevo recorrido sería insípido.

A mi hermano, porque te quiero y a pesar de que no comprendas mis palabras me demostraste que puedo superar la tristeza de no poder compartir contigo coherentemente mis emociones, y que si se puede triunfar sobrepasando adversidades.

A mi tía Tami, por su gran talento profesional y el amor a los pacientes que desde niña inculcó en mí.



PROTOCOLO DE ATENCIÓN EN PACIENTES CON TRATAMIENTO DE DENOSUMAB EN CIRUGÍA BUCAL.



AGRADECIMIENTOS.

A mi prima Belkis, por sus valiosos consejos que aún recuerdo al lado de mi colchón.

A mi tíos Lupita y Miguel, por aparecer en mi vida en un momento crucial y brindarme el beneficio ilimitado de su espléndida forma de ser y actuar.

A mi familia, por ser parte de mi vida.

A mis amigos, por darme tantos momentos de alegría y compartir valiosos momentos de mi vida personal y académica. Gracias por estar a mi lado y sostenerme en la risa y en el llanto.

Al Mtro. Víctor Manuel Díaz Michel, gracias por ser mi tutor, por provocar en cada encuentro una sonrisa en mi rostro e impulsarme académicamente. Lo estimo de corazón.

Al C.D. Samuel Jiménez Escamilla, gracias por apoyarme en la realización de este trabajo.

A la Dra. Rocío Fernández porque para mí, llena de valiosos conocimientos y una gran personalidad es un ejemplo de baluarte a seguir.

A mis profesores, por sus compartir sus conocimientos y formarme académicamente.



PROTOCOLO DE ATENCIÓN EN PACIENTES CON TRATAMIENTO DE DENOSUMAB EN CIRUGÍA BUCAL.



AGRADECIMIENTOS.

Al honorable jurado, por ofrecerme su gran conocimiento y experiencia para mi realización profesional.

A mis pacientes, por permitir mi desarrollo profesional y confiar siempre en mí.

A mi Universidad, gracias por ser mi segunda casa, gracias por acogerme, gracias por ser un lugar lleno de gratos recuerdos, gracias por ser parte de mí, gracias por permitir que creciera como persona, como profesionista, por inculcar conocimientos percederos en mis manos y en mi corazón. Muchas gracias por ser orgullosamente UNAM!

"Por mi raza hablará el espíritu"



PROTOCOLO DE ATENCIÓN EN PACIENTES CON TRATAMIENTO DE DENOSUMAB EN CIRUGÍA BUCAL.



ÍNDICE.

INTRODUCCIÓN.	8
Capítulo 1. FISIOLOGÍA ÓSEA.	10
1.1 Histología.	11
1.2 Formación y resorción ósea.	13
Capítulo 2. ANTICUERPOS MONOCLONALES.	19
Capítulo 3. TERAPÉUTICA CON DENOSUMAB.	22
3.1 Marco histórico.	23
3.2 Definición y estructura.	24
3.3 Mecanismo de acción.	25
3.4 Farmacocinética.	26
3.5 Forma farmacéutica y formulación.	27
3.6 Indicaciones, dosis y contraindicaciones.	28
3.7 Efectos adversos y reacciones secundarias.	30
3.8 Interacciones medicamentosas.	32
Capítulo 4. INTRODUCCIÓN A LA OSTEONECROSIS MANDIBULAR INDUCIDA POR AGENTES ANTIRRESORTIVOS.	33
4.1 Fisiopatología de la ONM.	36
4.2 Etapas clínicas de la ONM.	39



PROTOCOLO DE ATENCIÓN EN PACIENTES CON TRATAMIENTO DE DENOSUMAB EN CIRUGÍA BUCAL.



Capítulo 5. ESTUDIO COMPARATIVO DEL USO DENOSUMAB VS BISFOSFONATOS.	44
5.1 Generalidades de los bisfosfonatos.	45
5.2 Comparación del Denosumab y los bisfosfonatos.	46
5.3 Reporte de casos clínicos de pacientes con tratamiento de Denosumab.	49
5.3.1 Caso 1.	49
5.3.2 Caso 2.	55
5.3.3 Caso3.	65
 Capítulo 6. PROTOCOLO DE MANEJO DEL PACIENTE CON TRATAMIENTO DE DENOSUMAB EN CIRUGÍA BUCAL.	 78
6.1 Manejo prequirúrgico.	79
6.1.1 Factores de riesgo.	79
6.1.1.1 Relacionados con el fármaco.	79
6.1.1.2 Relacionados con los factores locales.	80
6.1.1.3 Relacionados con factores sistémicos.	82
6.1.1.4 Relacionados con otros factores.	82
6.1.2 Criterios de diagnóstico.	82
6.1.3 Medidas preventivas.	83
6.2 Manejo transquirúrgico.	85
6.3 Manejo postquirúrgico.	88
 CONCLUSIONES.	 89
 REFERENCIAS BIBLIOGRÁFICAS.	 91



PROTOCOLO DE ATENCIÓN EN PACIENTES CON TRATAMIENTO DE DENOSUMAB EN CIRUGÍA BUCAL.



INTRODUCCIÓN.

El cirujano dentista ha de estar siempre en constante actualización con los nuevos fármacos que salen al mercado y conocer sus indicaciones, efectos adversos, interacciones medicamentosas y demás particularidades que jueguen un papel importante relacionado con nuestra profesión.

El manejo de los pacientes que presentan tratamiento con fármacos antirresortivos siempre ha sido un tema interesante por las complicaciones que se presentan con estos, fundamentalmente en el área de la cirugía bucal.

El Denosumab, anticuerpo monoclonal aprobado en el 2010 por la Food and Drug Administration (FDA) causa una reducción superior a la de los bisfosnatos en el recambio óseo sin un cambio en la formación y producción de osteoblastos, lo que indica sus grandes propiedades antirresortivas. La densidad mineral ósea se incrementa en mayor medida y los marcadores del recambio óseo son más eficazmente suprimidos.

Sin embargo, los casos de osteonecrosis mandibular asociados a Denosumab representan una complicación importante sobre todo en pacientes que reciben altas dosis del fármaco mensualmente debido a que padecen de cáncer y metástasis óseas.

Aunque los resultados del tratamiento quirúrgico de estos pacientes con osteonecrosis mandibular asociada a Denosumab son buenos, quizá por el efecto reversible del fármaco, el paciente pasa por un periodo con sintomatología e infecciones por exposiciones óseas acompañada de necrosis, y que en algunos casos prolongados, aun suspendiendo la terapia con Denosumab



PROTOCOLO DE ATENCIÓN EN PACIENTES CON TRATAMIENTO DE DENOSUMAB EN CIRUGÍA BUCAL.



bloques enteros de la mandíbula deben ser extirpados, lo cual tiene un gran impacto en la calidad de vida del paciente.

Se necesitan estrategias para la prevención de la osteonecrosis mandibular asociada al Denosumab, y basándonos en que la incidencia de esta enfermedad puede reducirse significativamente como se ha demostrado en los pacientes tratados con bisfosfonatos, en este trabajo hemos propuesto un protocolo para manejar a los pacientes tratados con Denosumab en el área de cirugía bucal.



Capítulo 1

FISIOLOGÍA ÓSEA



Capítulo1. FISIOLÓGÍA ÓSEA.

1.1 Histología.

El hueso es un tejido conjuntivo especializado formado por células, fibras y sustancia fundamental donde sus componentes extracelulares están calcificados confiriéndole dureza y firmeza adecuadas para su función de soporte y protección. Proporciona sostén interno al cuerpo, ofrece sitios de inserción a músculos y tendones, protege a los órganos vitales de las cavidades craneal y torácica y rodea a los elementos hematopoyéticos de la médula ósea, es decir, donde se forman los nuevos glóbulos rojos. ^{1,2}

La disposición de las trabéculas permite que el hueso soporte grandes cargas como es el caso de la cabeza del fémur, la cual es capaz de sostener verticalmente hasta una tonelada y sostener tres veces el peso del cuerpo en cada paso. El tejido óseo soporta fuerzas torsionales y tensionales superándolas con su resistencia y elasticidad. En las personas de edad avanzada o con patologías óseas estas cualidades menguan y se pueden presentar fracturas. ^{1,2}
(Ver figura1)

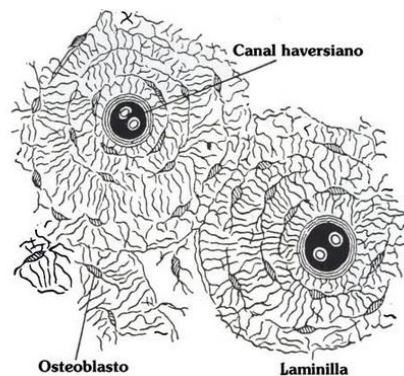


Figura 1. Estructura microscópica del hueso. ²

Existen dos formas de hueso: cortical o compacto y trabecular o esponjoso. El primero abarca las capas más externas de casi el 80% de los huesos del cuerpo, aparece como una masa sólida continua en la que solo microscópicamente se observan espacios. (Ver figura 2) El segundo, que constituye el 20% restante está constituido por un retículo tridimensional de espículas óseas ramificadas o de trabéculas que delimitan un sistema de espacios laberínticos que se ocupan por la médula ósea. ^{1,2}

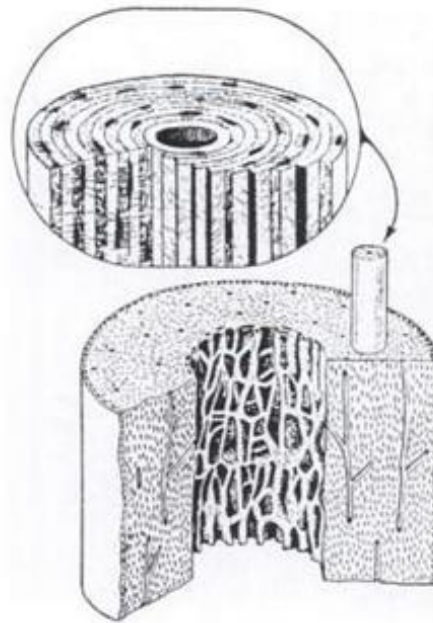


Figura 2. Diagrama de la zona cortical de un hueso que muestra las estructuras de un osteón. Las unidades en forma de varillas de la estructura están formadas por laminillas. ²

El hueso se compone de una matriz fibrocelular orgánica u osteoide que está formada por fibras de colágeno (50%-95%), y el resto es un medio gelatinoso homogéneo denominado sustancia fundamental que a su vez se compone de un líquido extracelular y proteoglicanos principalmente condroitín-sulfato y ácido hialurónico, y una matriz mineral constituida por fosfato cálcico y carbonato, magnesio y fluor en estado cristalino. La matriz mineral tiene una estructura cristalina rígida llamada hidroxiapatita, $\text{Ca}_{10}(\text{PO}_4)_6(\text{OH})_2$ y otros iones,



PROTOCOLO DE ATENCIÓN EN PACIENTES CON TRATAMIENTO DE DENOSUMAB EN CIRUGÍA BUCAL.



magnesio, citrato, fosfato. La acción de la enzima fosfatasa en la matriz colágena produce la cristalización de minerales a partir del calcio disuelto y el fosfato de los fluidos de los tejidos. ^{2,3}

En un organismo sano todo el tejido óseo se haya mineralizado excepto el osteoide donde el hueso se está formando rápidamente como en el caso de un área de fractura. La sustancia ósea se renueva a partir del intercambio dinámico de las sales del hueso con los iones de los fluidos corporales. El calcio de la sangre está en equilibrio con el del tejido óseo, cerca de 1 gramo se recambia diariamente, proceso influido por la secreción de la glándula tiroides y paratiroides, la vitamina D y el pH local. Los huesos contienen el 99% del calcio corporal, 88% del fosfato, 70% del citrato y 80% del carbonato y 50% de magnesio. ²

1.2 Formación y resorción ósea.

El hueso se encuentra en un continuo estado de depósito por los osteoblastos y absorción por los osteoclastos. Este proceso local llamado remodelación ósea se completa en un ciclo aproximado comprendido de 100 días a 4 meses en un organismo adulto y ocurre en zonas pequeñas de células llamadas unidades osteorremodeladoras. ^{4,5}

Se pueden observar impulsos modeladores que cambian las formas de los huesos conforme hay resorción en un sitio y adición de tejido nuevo en otro. ⁴

Aproximadamente el 5 % de la masa ósea se encuentra en remodelación por la intervención de 2 millones de unidades osteorremodeladoras en el esqueleto humano. La velocidad de remodelación del hueso es aproximadamente de un 4 % anual en hueso compacto y del 20% en el trabecular, y esta dependerá de las



PROTOCOLO DE ATENCIÓN EN PACIENTES CON TRATAMIENTO DE DENOSUMAB EN CIRUGÍA BUCAL.



fuerzas tensionales y distensionales que impone la fuerza de gravedad del esqueleto. ⁴

Existen cuatro tipos de células óseas que intervienen en el proceso de formación, resorción y mantenimiento del hueso: células osteoprogenitoras, osteoblastos, osteocitos y osteoclastos donde cada una de ellas exceptuando a los osteoclastos se derivan de un mismo tipo celular básico hasta alcanzar su maduración y diferenciación. ⁵

Las células osteoprogenitoras son células indiferenciadas que se localizan en el periostio, endostio y placa epifisaria del hueso en crecimiento. Son células derivadas de células mesenquimatosas encontradas en la médula ósea y que tienen la capacidad de diferenciarse en adipocitos, fibroblastos, miocitos y osteoblastos; en estas últimas cuando son estimuladas por proteínas morfogénicas óseas y factores transformadores de crecimiento. ⁵

Los osteoblastos, células de formación ósea, son fibroblastos modificados que inician su desarrollo a partir del tejido mesenquimático, con regulación extensa por el factor de crecimiento que se encuentra en las superficies externas de los huesos y en las cavidades óseas. Posteriormente los factores de transcripción específicos de la osificación, como el Cfa1/Runx2 permitirá a los osteoblastos su diferenciación para que logren depositar colágeno tipo I y constituir hueso nuevo, proceso llamado osificación. La actividad osteoblástica se realiza aproximadamente en el 4% de las superficies óseas de un individuo adulto. ^{3,4}

Además de este proceso de osificación los osteoblastos tienen la función de calcificación de la matriz ósea mediante la secreción de fosfatasa alcalina, que actúa elevando las concentraciones cálcicas y de fosfato hasta que precipiten. Esta actividad sin duda alguna aumenta la concentración sérica de fosfatasa alcalina que se evidencia en lesiones y fracturas óseas. ⁵



PROTOCOLO DE ATENCIÓN EN PACIENTES CON TRATAMIENTO DE DENOSUMAB EN CIRUGÍA BUCAL.



Los osteocitos son osteoblastos maduros que se alojan en lagunas dentro de la matriz ósea calcificada. Se comunican entre ellos y con los vasos sanguíneos a partir de pequeños canalículos a través de los cuales intercambian nutrientes y metabolitos. ⁵

Los osteoclastos, miembros de la familia de los monocitos pues se derivan de las mismas células hematopoyéticas mononucleares que dan origen a los segundos, son los encargados de la resorción ósea por medio de la fagocitosis. Los osteoclastos están activos sobre menos del 1 % de las superficies óseas de un individuo adulto. ^{3,5}

Las células del estroma de la médula ósea tienen su formación en estrecha relación con la formación de los osteoclastos y los macrófagos ya que secretan citosinas esenciales que promueven la diferenciación. ⁵

La vía paracrina principal que explica el proceso de remodelación ósea consiste en tres factores:

- RANKL (ligando* del receptor activador para el factor nuclear $\kappa\beta$).
- RANK (su receptor).
- OPG (la osteoprotegerina que es un receptor inhibitor soluble para RANKL). ⁵

**Ligando: concepto que en términos generales puede definirse como una molécula capaz de ser reconocida por otra provocando una respuesta biológica mediante el reconocimiento molecular, se puede decir que el ligando es el agente pasivo. (Nota al margen)*



PROTOCOLO DE ATENCIÓN EN PACIENTES CON TRATAMIENTO DE DENOSUMAB EN CIRUGÍA BUCAL.



RANKL pertenece a la familia del factor de necrosis tumoral (TNF) y tanto RANK como OPG son miembros de la familia del receptor TNF. La OPG es una proteína soluble secretada por las células precursoras que actúa como receptor señuelo uniéndose a RANKL y compite con el activador del receptor del factor nuclear $\kappa\beta$ evitando que este se una a los osteoclastos controlando así la diferenciación de los monocitos.^{4,5}

Cuando las células estromales, los osteoblastos y los linfocitos T expresan el activador del receptor relacionado con el ligando del factor nuclear $\kappa\beta$ y el activador del receptor del factor nuclear $\kappa\beta$ (RANK) en su superficie y se ponen en contacto con los monocitos apropiados que expresan el ligando receptor RANKL, se activan dos vías de señalización diferentes:

1. Interactúan el activador y el receptor relacionado con el ligando del factor nuclear $\kappa\beta$ y el activador del receptor del factor nuclear $\kappa\beta$ (RANK) entre las dos células.
2. Las células no monocíticas secretan el factor secretan el factor estimulador de colonias de monocitos (M-CSF), el cual se fija a su receptor correspondiente en los monocitos (c-fin).⁴

Estos dos fenómenos de señalización terminarán en la diferenciación de monocitos en osteoclastos.⁴

Los osteoclastos emiten proyecciones análogas a vellosidades que se adhieren al tejido óseo a partir de las integrinas en una extensión de la membrana nombrada zona de sellado, provocando un área aislada entre el hueso y una parte del osteoclasto que se conoce también como un borde fruncido. Las vellosidades secretan: enzimas proteolíticas liberadas de los lisosomas de los osteoclastos y ácidos como el ácido cítrico y el ácido láctico liberados de las mitocondrias y vesículas secretorias. Las bombas de protones (ATPasas dependientes de hidrogeniones) se desplazarán de los endosomas a la

membrana celular en aposición del área aislada acidificándola hasta un pH aproximado de 4.0. El pH ácido disolverá a la hidroxiapatita y a las proteasas ácidas secretadas por la célula que desintegrarán el colágeno formando una depresión superficial en el hueso.^{3,4} (Ver figura 3)

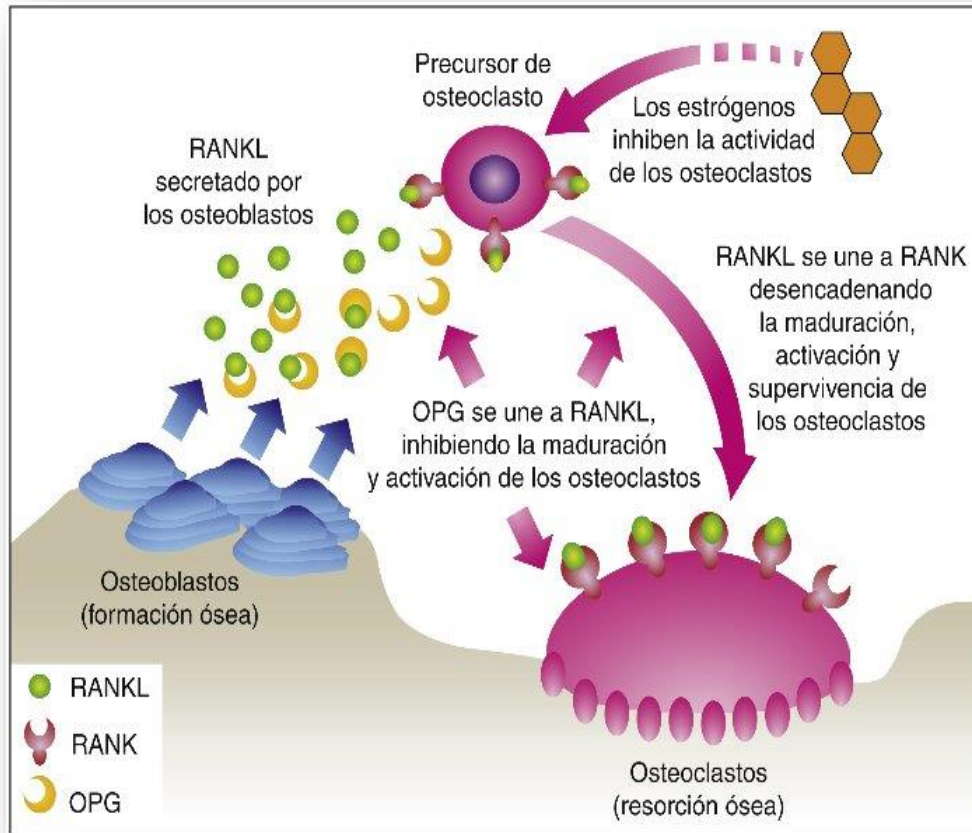


Figura 3. Control de la actividad de los osteoclastos mediante la interacción entre el receptor activador del ligando del factor nuclear- $\kappa\beta$ (RANK) y la osteoprotegerina (OPG). Fuentes de imágenes 1

Posteriormente se realiza la endocitosis de los metabolitos de la digestión y se desplazan por transcitosis a todo el osteoclasto para ser liberados en el líquido intersticial.⁴



PROTOCOLO DE ATENCIÓN EN PACIENTES CON TRATAMIENTO DE DENOSUMAB EN CIRUGÍA BUCAL.



Los productos de la desintegración del colágeno son las sustancias que se miden en la orina para cuantificar la rapidez con que ocurre la resorción ósea, estos poseen estructura de piridinolina. ⁴

La remodelación en el hueso cortical ocurre por la actividad de los osteoclastos de formar túneles en el interior de este, seguidos de osteoblastos, en tanto la remodelación del hueso trabecular se produce en las superficies de las trabéculas. ⁴

Celularmente el control de la formación de osteoclastos por los osteoblastos se realiza por medio del activador del receptor del factor nuclear $\kappa\beta$ por la unión con el ligando-activador del receptor del factor nuclear $\kappa\beta$ y el mecanismo factor estimulador de colonias de monocitos-osteoprotegerina, en cambio, no se han definido específicamente como se retroalimentan los osteoclastos en los osteoblastos. ⁴

La remodelación ósea se regula por la hormona paratiroidea (PTH) que acelera la resorción ósea y los estrógenos que la disminuyen inhibiendo la producción de citosinas osteoerosivas y estimulando la acción osteoblástica. La leptina, hormona secretada por los adipocitos y que actúa en el hipotálamo para disminuir el hambre mediante la estimulación de la actividad simpático-suprarrenal influye sobre la actividad de los osteoblastos resultando una proliferación de estos por medio de la unión de la noradrenalina con los receptores β_2 adrenérgicos. ^{4,6}



Capítulo 2

ANTICUERPOS MONOCLONALES



Capítulo 2. ANTICUERPOS MONOCLONALES.

Un anticuerpo o inmunoglobulina (Ig) es una glicoproteína del tipo gammaglobulina que está formado por unidades estructurales básicas, dos cadenas pesadas de mayor tamaño y dos cadenas ligeras más pequeñas. Disponen de una forma idéntica que actúa como receptor de los linfocitos B, la cual es una pequeña región del ápice de la proteína conocida como región hipervariable pues permite la existencia de millones de anticuerpos, cada uno con un extremo distinto y que será capaz de unirse a una diana específica conocida como antígeno.^{7,8} (Ver Figura 4)

Los anticuerpos son empleados por el sistema inmunitario para identificar y neutralizar elementos extraños tales como bacterias, virus o parásitos.^{7,8}

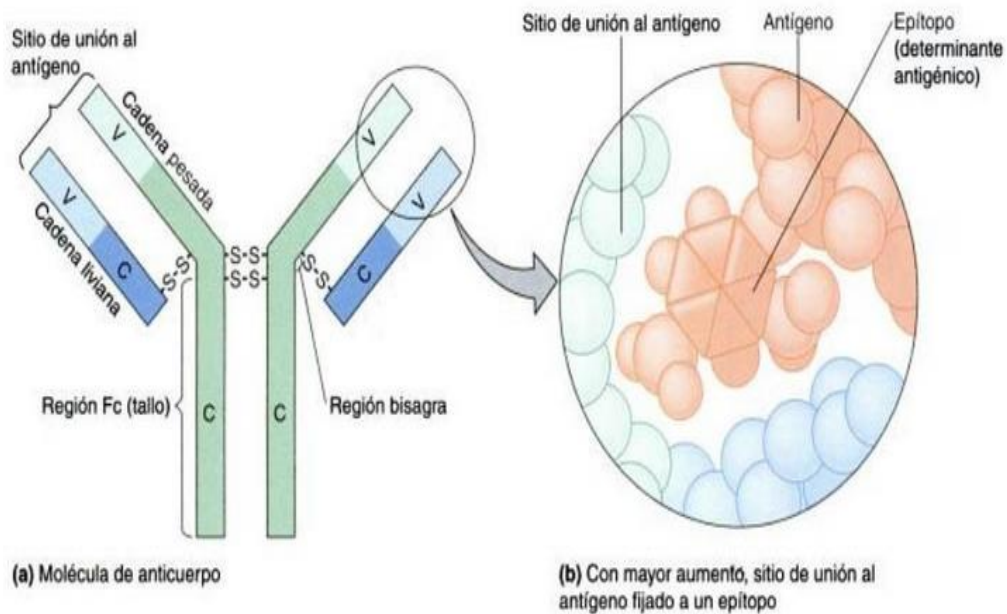


Figura 4. Estructura de la inmunoglobulina. Fuentes de imágenes 2



PROTOCOLO DE ATENCIÓN EN PACIENTES CON TRATAMIENTO DE DENOSUMAB EN CIRUGÍA BUCAL.



Un anticuerpo monoclonal es un anticuerpo homogéneo, es decir, idéntico, producido por una célula híbrida producto de la fusión de un clon de linfocitos B descendiente de una sola y única célula madre y una célula plasmática tumoral. ⁹

Es posible producir anticuerpos monoclonales que se unan específicamente con cualquier molécula con carácter antigénico. Este fenómeno es de gran utilidad en bioquímica, biología molecular y medicina. ⁹

Un anticuerpo monoclonal no se diferencia estructuralmente de otros anticuerpos que se encuentran de forma natural. La propiedad que hace única a los anticuerpos monoclonales es que todas las moléculas de una preparación cualquiera son idénticas. Su reacción con un antígeno definido debe ser exactamente la misma todas las veces y es precisamente esta predictibilidad en su preparación y función lo que los hace tan útiles en la comprensión y tratamiento de muchas enfermedades. ¹⁰

Su descubrimiento y técnica de producción se le atribuyen a George Köhler y Cesar Milstein en 1975 en el Laboratorio de Biología Molecular en la Universidad de Cambridge. ¹⁰



Capítulo 3.

TERAPÉUTICA CON DENOSUMAB





PROTOCOLO DE ATENCIÓN EN PACIENTES CON TRATAMIENTO DE DENOSUMAB EN CIRUGÍA BUCAL.



Capítulo 3. TERAPÉUTICA CON DENOSUMAB.

3.1 Marco histórico.

La utilización de Denosumab fue aprobada en junio del 2010 en los Estados Unidos de América por la Food and Drug Administration (FDA) para ser empleado en el tratamiento de la osteoporosis en mujeres posmenopáusicas con alto riesgo de fracturas, tras la presentación de un estudio con 7.000 pacientes en el que se comprobó la reducción de fracturas vertebrales y de cadera tras su administración. ^{11,12}

En julio de 2011 la Comisión Europea aprobó su empleo para la prevención de fracturas, compresión de la médula espinal y dolor óseo grave en pacientes con tumores malignos que presentan metástasis en hueso. ¹³

Actualmente existen dos medicamentos autorizados en España con Denosumab, elaborados por el laboratorio Amgen:

- ✚ Prolia®, el cual se indica para el tratamiento de la osteoporosis en mujeres y en varones con riesgo elevado de fracturas, y para el tratamiento de la pérdida ósea asociada con la supresión hormonal en hombres con cáncer de próstata. ¹⁴
- ✚ Xgeva®, que se indica para la prevención de eventos relacionados con el esqueleto (fractura patológica, radioterapia ósea, compresión de la médula espinal o cirugía ósea) en adultos con metástasis óseas de tumores sólidos. ¹⁴



PROTOCOLO DE ATENCIÓN EN PACIENTES CON TRATAMIENTO DE DENOSUMAB EN CIRUGÍA BUCAL.



3.2 Definición y estructura.

Denosumab es un anticuerpo monoclonal humano de la subclase IgG2 que está compuesto por 2 cadenas pesadas y 2 cadenas ligeras, cada una de ellas con 448 y 215 aminoácidos, respectivamente que inhiben la formación, activación y supervivencia de los osteoclastos. ¹⁵

La producción de Denosumab se realiza a través de procesos de biotecnológicos con ratones transgénicos donde los genes de la inmunoglobulina murina se sustituyen por genes de la inmunoglobulina humana. Este reemplazo de los genes permite producir anticuerpos que se consideran humanos, a diferencia de otros anticuerpos monoclonales desarrollados para uso clínico (quiméricos o humanizados). La ventaja de los anticuerpos completamente humanos es su baja inmunogenicidad, debida a la ausencia de proteínas no humanas. ¹⁵

En los estudios clínicos actuales de Denosumab no se han observado anticuerpos neutralizantes en ningún paciente. A diferencia de los anticuerpos del isotipo IgG1, los anticuerpos IgG2 son malos activadores de la respuesta inmunitaria innata del organismo que destruye las células diana, como la citotoxicidad dependiente del complemento (CDC) o la citotoxicidad celular dependiente de anticuerpos (ADCC). Por ende, Denosumab se une a la membrana y al RANKL soluble, esperándose que no exista efecto directo sobre las células debido a CDC o ADCC. Denosumab no se une con los demás miembros de la familia del TNF (TNF- α , TNF- β , TRAIL y CD40L), lo que indica su especificidad respecto de su diana. ¹⁵

3.3 Mecanismo de acción.

Denosumab es un anticuerpo monoclonal humano (IgG2) que se orienta y une con gran afinidad y especificidad al receptor RANKL, proteína crucial para la osteoclastogénesis que se localiza en la superficie de los osteoclastos y sus precursores, inhibiendo su actividad. El ligando RANK existe como una proteína transmembranal o soluble y activa la formación, función y supervivencia de los osteoclastos, responsables de la resorción ósea por lo que la acción de Denosumab va orientada a inhibir la interacción RANKL/RANK reduciendo de esta manera la resorción ósea e incrementando la masa y resistencia del hueso cortical y trabecular. ^{16, 17} (Ver Figura 5)

En sistemas de cultivo celular con RANKL humano, Denosumab inhibe la formación de osteoclastos, pero no se detectan efectos sobre la proliferación de los osteoblastos. ¹⁵

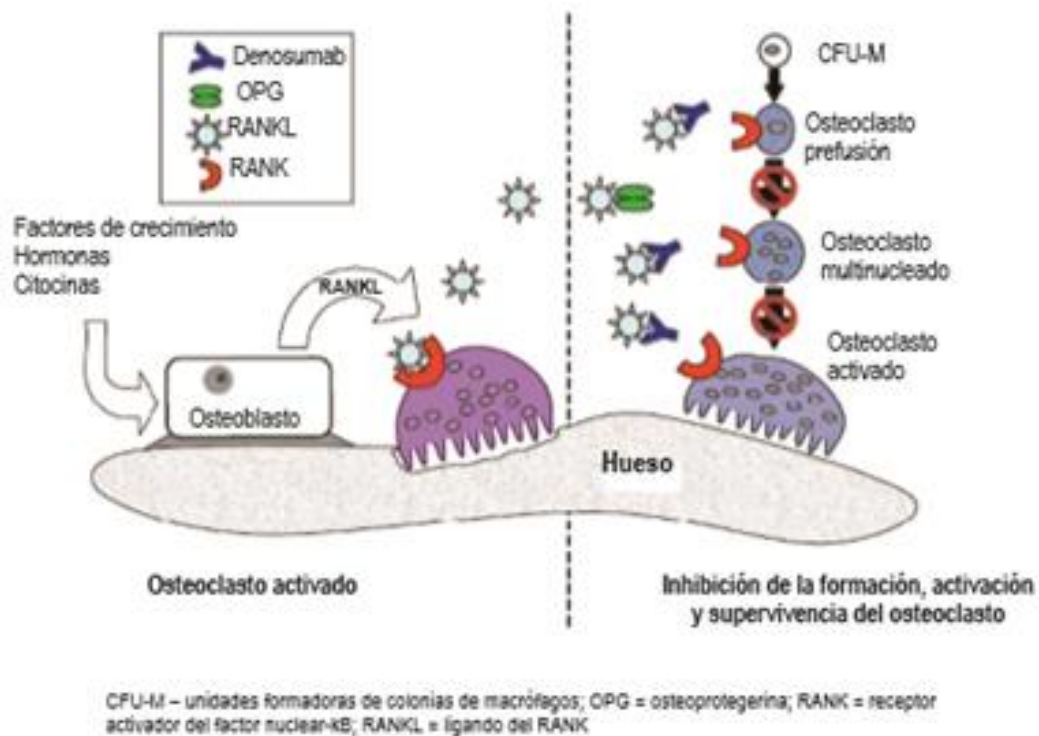


Figura 5. Mecanismo de acción de Denosumab Fuentes de imágenes 3



3.4 Farmacocinética.

Después de la administración subcutánea, la biodisponibilidad fue de 61% a un 62 % y Denosumab mostró una farmacocinética no lineal en amplios rangos de dosis; pero con incrementos proporcionales con la dosis de 60 mg (o 1 mg/kg) y superiores. ^{16, 17}

Absorción: Después la administración de una dosis subcutánea de 60 mg, la biodisponibilidad fue de 61% y las concentraciones máximas en el suero (C_{máx.}) de 6 µg/mL (rango de 1 a 17 µg/ml) ocurrieron en 10 días (rango de 2 a 28 días). Posteriormente los niveles séricos de C_{máx} declinarán con una vida media de 26 días (rango de 6 a 52 días) durante un periodo de 3 meses (rango de 1.5 a 4.5 meses). El 53% de los pacientes no presentaron cantidades medibles detectables de Denosumab 6 meses posteriores a la administración. ^{16, 17}

En pacientes con cáncer avanzado, quienes recibieron dosis múltiples de 120 mg cada 4 semanas se apreció una acumulación que aproximadamente duplicó las concentraciones séricas de Denosumab y el estado de equilibrio se alcanzó a los 6 meses, constatando una farmacocinética independiente del tiempo. En estado de equilibrio, el promedio de la concentración sérica fue 20.6 µg/ml (rango: 0.456 a 56.9 µg/ml). En sujetos que discontinuaron la dosis de 120 mg cada 4 semanas, el promedio de vida media fue 28 días (rango: 14 a 55 días). ^{16, 17}

Distribución: No se apreció una acumulación o cambio en el tiempo. ^{16, 17}

Metabolismo: Como Denosumab se compone únicamente de aminoácidos y carbohidratos al igual que la inmunoglobulina nativa con base a los datos no clínicos, su metabolismo está diseñado para eliminarse de igual forma que la inmunoglobulina, resultando su degradación en péptidos pequeños y aminoácidos individuales. ^{16, 17}



PROTOCOLO DE ATENCIÓN EN PACIENTES CON TRATAMIENTO DE DENOSUMAB EN CIRUGÍA BUCAL.



Eliminación: Con base en los datos no clínicos está previsto que no se elimine vía hepática, sino que se degrade en péptidos pequeños y aminoácidos individuales al igual que la inmunoglobulina. ^{16, 17}

Existen dos mecanismos posibles de eliminación: una vía de eliminación saturable mediada por las células diana del fármaco y un catabolismo no específico mediado por células del sistema retículo endotelial (mecanismo común con las otras inmunoglobulinas G) ¹⁵

Poblaciones de pacientes especiales:

Adultos mayores: La edad no resultó ser un factor considerable en la farmacocinética del Denosumab de pacientes en un rango de edad de 28 a 87 años. ^{16, 17}

Niños y adolescentes (hasta 18 años): No existen datos farmacocinéticos disponibles en pacientes pediátricos. ^{16, 17}

Raza: La farmacocinética fue independiente de la raza. ^{16, 17}

Insuficiencia hepática y renal: No se requieren adecuaciones, incluyendo pacientes en diálisis. ^{16, 17}

3.5 Forma farmacéutica y formulación.

En el caso de PROLIA® su presentación es en jeringas prellenadas que contienen:

Denosumab 60 mg

Vehículo, c.s. 1.0 ml ¹⁶



PROTOCOLO DE ATENCIÓN EN PACIENTES CON TRATAMIENTO DE DENOSUMAB EN CIRUGÍA BUCAL.



En el caso de XGEVA® se presenta en solución para inyección subcutánea donde el frasco ampolla contiene:

Denosumab 120 mg

Vehículo, c.b.p. 1.7 ml. ¹⁷

Los ingredientes inactivos son: sorbitol, acetato, polisorbato 20 (solo en las jeringas precargadas), agua bidestilada e hidróxido de sodio. ¹⁸

3.6 Indicaciones, dosis y contraindicaciones.

Indicaciones terapéuticas de PROLIA®:

PROLIA® está indicado en el tratamiento de la osteoporosis en mujeres posmenopáusicas ya que incrementa la densidad mineral ósea (DMO) y reduce la incidencia de fracturas de cadera, vertebrales y no vertebrales. También se utiliza cuando existe pérdida ósea en pacientes que se someten a ablación hormonal (deprivación androgénica) por cáncer de próstata no metastásico. En estos pacientes PROLIA® reduce la incidencia de fracturas vertebrales. Otra indicación es en el tratamiento de la pérdida ósea en las mujeres que recibieron la terapia adyuvante con inhibidores de la aromatasa para el cáncer de mama.

^{18,19, 20}

Dosis:

La dosis recomendada de PROLIA® es la administración por inyección subcutánea de 60 mg una vez cada 6 meses en la parte superior del brazo, parte superior del muslo o en el abdomen. Todos los pacientes deben recibir diariamente calcio 1 g y al menos 400 IU de vitamina D. ^{18,19, 20}



PROTOCOLO DE ATENCIÓN EN PACIENTES CON TRATAMIENTO DE DENOSUMAB EN CIRUGÍA BUCAL.



Si la dosis de PROLIA® faltara en un momento determinado se deberá administrar tan pronto como sea posible y se empezara a contar a partir de ese momento los siguientes 6 meses para su próxima aplicación. ^{18,19, 20}

Indicaciones terapéuticas de XGEVA®:

XGEVA® está indicado para la prevención de eventos óseos relacionados (fracturas patológicas, radioterapia de hueso, compresión medular o cirugía ósea) con neoplasias malignas avanzadas con metástasis ósea de tumores sólidos.

XGEVA® también se indica para el tratamiento de tumores óseos de células gigantes en adultos y adolescentes con esqueleto maduro donde no se pueda hacer resección quirúrgica. ^{19,21}

Limitación en su uso: XGEVA® no está indicado en la prevención de eventos óseos relacionados con mieloma múltiple ya que en un estudio aleatorizado que se realizó la mortalidad de estos pacientes fue mayor con XGEVA®. ^{19,21}

Dosis:

La dosis recomendada para metástasis ósea de tumores sólidos es la administración por inyección subcutánea de 120 mg cada 4 semanas en la parte superior del brazo, parte superior del muslo o en el abdomen. La administración de calcio y vitamina D es necesaria para prevenir la hipocalcemia. ^{19,21}

La dosis recomendada para el tratamiento de tumores óseos de células gigantes es la administración de 120 mg cada 4 semanas, y una dosis adicional de 120 mg en los días 8 y 15 del primer mes de la terapia.

Los pacientes deben recibir suplementos de calcio y vitamina D mientras están en tratamiento para evitar la hipocalcemia. ^{19,21}



PROTOCOLO DE ATENCIÓN EN PACIENTES CON TRATAMIENTO DE DENOSUMAB EN CIRUGÍA BUCAL.



Contraindicaciones:

Hipersensibilidad, hipocalcemia, hipocalcemia grave sin tratar. ^{16, 17}

3.7 Efectos adversos y reacciones secundarias.

Denosumab puede causar diversos efectos adversos:

- Reacciones alérgicas.

Los síntomas de las reacciones alérgicas graves son:

- hipotensión
- problemas respiratorios
- opresión en la garganta
- edema en cara, labios o lengua
- rash cutáneo.
- prurito. ^{18,19, 20}

- Hipocalcemia.

La terapia con Denosumab puede causar niveles séricos bajos de calcio, lo cual puede empeorar durante la terapia si antes de empezarla ya existe hipocalcemia, por lo que hay que tratarla previamente. Algunas personas con niveles bajos de calcio en sangre no presentan sintomatología, sin embargo, para otras algunos síntomas pueden ser:

- Espasmos o calambres musculares.
- Entumecimiento u hormigueo en los dedos, dedos de los pies, o alrededor de la boca.



PROTOCOLO DE ATENCIÓN EN PACIENTES CON TRATAMIENTO DE DENOSUMAB EN CIRUGÍA BUCAL.



Por tal situación el médico puede prescribir calcio y vitamina D para ayudar a prevenir los niveles bajos de calcio en la sangre durante el tratamiento. ^{18, 20, 21}

Un incremento de problemas de hipocalcemia se ha detectado en ensayos clínicos de pacientes con incremento en la disfunción renal, más comúnmente en disfunciones severas (aclaramiento de la creatinina inferior a 30 ml/minuto y/o diálisis), y con/sin suplementación inadecuada de calcio. ^{19,21}

- Osteonecrosis mandibular.

La osteonecrosis mandibular se manifiesta con dolor mandibular, osteomielitis, osteítis, erosión del hueso, infecciones dentales o periodontales, dolor dental, ulceración gingival, erosión gingival. El dolor persistente o cicatrización lenta después de la cirugía bucal también pueden manifestaciones de osteonecrosis mandibular. ^{18, 20, 21}

En ensayos clínicos se ha indicado que la incidencia de osteonecrosis mandibular de pacientes con metástasis ósea se es más alta y de mayor duración. ^{18, 20, 21}

El 79% de los pacientes con ONM ha tenido una historia de extracción dental, mala higiene oral, o el uso de un aparato dental como factor predisponente. ^{18, 20, 21}

- Fracturas atípicas de la diáfisis proximal del fémur o subtrocantéricas.

Estas fracturas pueden ocurrir en cualquier parte de la diáfisis femoral desde justo debajo del trocánter menor hasta por encima del supracondílea en orientación transversal u oblicuas cortas sin evidencia de trituración. Fracturas femorales atípicas ocurren más comúnmente con un mínimo o ningún trauma a la zona afectada. Ellas pueden ser bilaterales y muchos pacientes refieren dolor prodrómico en la zona afectada, por lo general se presenta como un dolor



PROTOCOLO DE ATENCIÓN EN PACIENTES CON TRATAMIENTO DE DENOSUMAB EN CIRUGÍA BUCAL.



fastidioso, semanas o meses antes de que se produzca una fractura completa. Una serie de informes relacionan este tipo de fracturas en pacientes que también estaban recibiendo tratamiento con glucocorticoides (por ejemplo, prednisona) en el momento de la fractura. ^{18, 20, 21}

- Infecciones.

Las infecciones graves en la piel, el área inferior del estómago (abdomen), la vejiga u oído puede ocurrir bajo la terapia con Denosumab. La inflamación del revestimiento interno del corazón (endocarditis), debido a una infección también puede ocurrir con frecuencia. Prolia puede afectar el sistema inmune. ^{18, 20, 21}

- Embrio toxicidad fetal.

Puede causar daño fetal.

Lactancia: Se desconoce si Denosumab se excreta en la leche humana. Debido a que Denosumab tiene el potencial de causar reacciones adversas en los lactantes, debe tomarse una decisión con relación a si se interrumpe la lactancia o se suspende el medicamento. ^{18, 20, 21}

3.8 Interacciones medicamentosas

No existe evidencia de que otros tratamientos para cáncer afectan a la terapéutica con Denosumab y sus efectos farmacodinámicos. Las concentraciones séricas de Denosumab entre el primer y tercer mes y su reducción en el marcador uNTx/Cr (telopéptido urinario N-terminal correcto para la creatinina) en la remodelación ósea al tercer mes fueron similares con y sin el tratamiento intravenoso con bisfosfonatos no se alteraron con otros tratamientos concomitantes como quimioterapia y / terapia hormonal. ²¹



Capítulo 4.

INTRODUCCIÓN A LA OSTEONECROSIS MANDIBULAR INDUCIDA POR AGENTES ANTIRRESORTIVOS





Capítulo 4. INTRODUCCIÓN A LA OSTEONECROSIS MANDIBULAR INDUCIDA POR AGENTES ANTIRRESORTIVOS.

La osteonecrosis de los maxilares (ONM) es una enfermedad ósea debilitante que es definida por la Asociación Americana de Cirujanos Orales y Maxilofaciales (AAOMS) y la Sociedad Americana de Investigación Ósea y Mineral (ASBMR) como la persistencia de la exposición de hueso en la cavidad oral durante más de 8 semanas con o sin presencia de dolor, infección o trauma anterior en un paciente que no ha recibido radioterapia en los maxilares.^{22, 23, 24}

Aunque la exposición de hueso necrótico en la cavidad oral ha sido reportada en una variedad de pacientes que no recibieron terapia con bisfosfonatos (BF), el número de casos de ONM relacionados con estos ha seguido aumentando de manera constante desde el primer informe en 2003 hasta la fecha. Muchos análisis retrospectivos y prospectivos han identificado que la ONM se relaciona con la terapia de BP, siendo esta la única variable consistente, especialmente cuando existen aplicaciones intravenosas, lo que sugiere que los BF juegan un papel significativo en la fisiopatología de la ONM. Muchos autores intentan explicar los posibles mecanismos que subyacen a la fisiopatología de la osteonecrosis de los maxilares relacionada con los bisfosfonatos generando un gran debate en la literatura sobre la remodelación ósea, inhibición de la angiogénesis, microtraumatismos constante, toxicidad de los BF a los tejidos blandos e infección bacteriana. Entre todas estas explicaciones es importante destacar que la estrecha correlación con la incidencia de la ONM y la potencia de los BP sugiere que la inhibición de la función de los osteoclastos y la diferenciación podría ser un factor clave en la fisiopatología de la enfermedad.

^{22,23, 24}



PROTOCOLO DE ATENCIÓN EN PACIENTES CON TRATAMIENTO DE DENOSUMAB EN CIRUGÍA BUCAL.



Actualmente, otros inhibidores de la diferenciación y función de los osteoclastos están sumándose al armamentario farmacológico para el tratamiento de enfermedades con aumento del recambio óseo. La asociación de estas nuevas terapias con ONM continúa estudiándose. ²⁴

A partir del 2008 la Asociación Dental Americana (ADA) del Consejo de Asuntos Científicos ha adaptado un nuevo concepto para describir la ONM relacionada con las drogas antirresortivas. El Consejo ADA recomienda englobar todos los casos relacionados con la administración de agentes antirresortivos en osteonecrosis de los maxilares inducida por agentes antirresortivos (ONMAR), en inglés, ARONJ. ^{22,23}

Una gran cantidad de pacientes están siendo tratados con agentes antirresortivos tales como la terapia hormonal de reemplazo, los moduladores selectivos del receptor de estrógeno, calcitonina (inhibidor directo de los osteoclastos), bisfosfonatos (BF), o anticuerpos monoclonales como es el caso del Denosumab. ^{22,23}

Actualmente, la literatura ha asociado el desarrollo ONMAR con el uso de BF y el antireceptor activado por el factor nuclear $\kappa\beta$ ligando (anti-RANKL) anticuerpo monoclonal tal como Denosumab. Se ha dictaminado que la ONMAR es resultado de la disminución del recambio óseo causado por los fármacos antirresortivos, por lo que el Denosumab parece tener una extensión igual o mayor de la supresión del recambio óseo que los BF. Además de las drogas BF y anti-RANKL, otros agentes antirresortivos tienen un bajo riesgo de ONMAR, que puede ser en parte debido a que no suprimen el recambio óseo en más de un 50%. ^{22,23}



4.1 Fisiopatología de la ONM

Aunque el primer caso ONMAR se informó hace más de una década, la fisiopatología de la enfermedad no ha sido completamente aclarada. Una fuente de gran debate entre los clínicos y los investigadores proponen los mecanismos potenciales para la fisiopatología de la ONMAR. ²⁵

Las hipótesis propuestas que intentan explicar la localización única de la ONMAR exclusivamente en la mandíbula son alteración de la remodelación ósea o supresión excesiva de la resorción ósea, la inhibición de la angiogénesis, microtraumatismos constantes, la supresión de la inmunidad innata o adquirida, la deficiencia de vitamina D, la toxicidad de los BF, y la inflamación del tejido blando o infección. ²⁵

A. Inhibición de la resorción ósea osteoclástica y remodelación.

Los BF, y otros antirresortivos tales como Denosumab, inhiben la diferenciación de los osteoclastos y su función, y aumentan la apoptosis, lo cual lleva a la resorción ósea y remodelación óseas disminuidas. La diferenciación y función de los osteoclastos juegan un importante papel en la cicatrización y remodelación ósea en todos los sitios del esqueleto, pero la osteonecrosis de los maxilares sólo se produce principalmente dentro del hueso alveolar del maxilar y la mandíbula. ²⁵

Un aumento de la tasa de remodelación en las mandíbulas puede explicar la predisposición diferencial de ONM en comparación con otros huesos en el esqueleto axial o apendicular. Los estudios a largo plazo en el modelo animal de demuestran el recambio óseo cortical disminuido a través de la histomorfometría dinámica. ²⁵



PROTOCOLO DE ATENCIÓN EN PACIENTES CON TRATAMIENTO DE DENOSUMAB EN CIRUGÍA BUCAL.



El papel central de la inhibición de la remodelación se ve corroborada por una incidencia similar de ONM observada con otros medicamentos antirresortivos como Denosumab. Existe evidencia preliminar que demuestra la mejoría en la cicatrización en pacientes que reciben ácido zoledrónico sistémico que cuando se tratan con la hormona paratiroidea, posiblemente debido a su efecto positivo sobre los osteoclastos para aumentar la remodelación ósea. ²⁵

B. Inflamación / infección.

Ambos factores de riesgos orales, sistémicos y locales han sido implicados en la patogénesis de la ONM, donde varios estudios en humanos evidencian que la mayoría de las extracciones que han provocado ONM están relacionadas a dientes con enfermedad dental bacteriana, periodontal o periapical. La inflamación o infección ha sido considerada un componente importante de la ONM. Los primeros estudios identificados bacterias, especialmente especies de *Actinomyces*, se muestran en las biopsias realizadas al hueso necrótico presente en la ONM. La presencia de bacterias ha impulsado estudios para evaluar la posibilidad de una biopelícula compleja en el hueso expuesto. Estos estudios han identificado bacterias en combinación con hongos y virus, que pueden requerir terapias más sofisticadas para combatir este biofilm asociado a la ONM de múltiples organismos. ²⁵

C. Inhibición de la angiogénesis.

La angiogénesis es un proceso que implica el crecimiento, la migración y la diferenciación de las células endoteliales para formar nuevos vasos sanguíneos. La angiogénesis tumoral influye favorablemente en el crecimiento e invasión tumoral de los vasos, resultando en la metástasis tumoral. La angiogénesis requiere unión de moléculas de señalización tales como vascular factor de crecimiento endotelial (VEGF) a receptores en la



PROTOCOLO DE ATENCIÓN EN PACIENTES CON TRATAMIENTO DE DENOSUMAB EN CIRUGÍA BUCAL.



células endoteliales. Esta señalización promueve la sangre nueva crecimiento de los vasos. La osteonecrosis es considerada clásicamente una interrupción en el suministro vascular o necrosis avascular, y por lo tanto, no es de extrañar que la inhibición de la angiogénesis es una hipótesis líder en la fisiopatología de la ONM. ²⁵

Experimentos in vitro demuestran de forma consistente una reducción en la angiogénesis en respuesta al ácido zoledrónico donde se aprecian niveles disminuidos de VEGF circulantes. ²⁵

Sin embargo, la inhibición de la angiogénesis no se ha informado con Denosumab. ²⁵

D. Otras hipótesis.

1. La toxicidad de los tejidos blandos

Aunque BF se dirigen principalmente a los osteoclastos y a unirse a la hidroxapatita en el hueso, la toxicidad en los tejidos blandos ha sido reportada. Múltiples tipos de células se sometieron a aumento de la apoptosis o disminución de la proliferación después de la exposición a BF in vitro incluyendo células cervicales, de próstata, y epiteliales orales. Desde que los BF se excretan por vía renal después de sólo unas pocas horas en el circulación, su concentración en los tejidos fuera hueso es mínima. En contraste con BF, no se ha reportado toxicidad en los tejidos blandos con Denosumab. ²⁵

2. Disfunción inmune innata o adquirida.

En el primer modelo animal no se podía inducir constantemente ONM a menos que BF se combinaran con esteroides en un en el momento de la extracción dental. Desde entonces, muchos otros estudios



PROTOCOLO DE ATENCIÓN EN PACIENTES CON TRATAMIENTO DE DENOSUMAB EN CIRUGÍA BUCAL.



mostraron ulceración de la mucosa, retraso en la cicatrización, hueso expuesto, necrosis histológica e inflamación cuando BF y la quimioterapia son administradas en roedores sometidos a extracciones. ²⁵

Como se describió anteriormente, existen muchas hipótesis, y muchos de los modelos animales anteriores muestran evidencia que la enfermedad puede ser multifactorial. Para empezar para desarrollar terapias eficaces para los pacientes con ONM, estos modelos animales son relevantes, ya se trate de un diagnóstico precoz, la prevención, o terapia dirigida. ²⁵

4.2 Etapas clínicas de la ONM.

Las modificaciones en el sistema de estadificación son necesarias para asegurarnos de que sigue siendo un fiel reflejo de la presentación de la enfermedad y para ayudar en la estratificación adecuada de los pacientes. (25)

Un estadio de categoría 0 fue añadido en el 2009 para incluir pacientes con síntomas no específicos o anomalías clínicas y radiográficas que podrían ser atribuidas a la exposición a agentes antiresortivos. Al tiempo de que se desconociera el riesgo de que un paciente con enfermedad en estadio 0 avanzara a un estadio de superior de enfermedad. Desde entonces varios casos estudiados fueron reportados que hasta un 50% de los pacientes con estadios 0 han progresado a los estadios 1, 2 y 3. Por consiguiente parece que el estadio 0 puede ser una categoría de enfermedad válida que captura pacientes con enfermedad prodromal (variante no expuesta). También la definición de hueso expuesto fue ampliada incluyendo la presencia de fístulas cutáneas o mucosas en los estadios 1, 2 y 3. Otros grupos de investigación han propuesto incluir solo signos radiográficos, por ejemplo, esclerosis, secuestro óseo persistente



PROTOCOLO DE ATENCIÓN EN PACIENTES CON TRATAMIENTO DE DENOSUMAB EN CIRUGÍA BUCAL.



posterior a la extracción, etc. para definir un caso de ONMAR. Los miembros del Comité Especial reconocen los beneficios y riesgos del diagnóstico ONMAR potenciales basado solamente en los signos radiográficos por lo que eligieron no usar únicamente estos en el caso de la definición. Los miembros del comité aceptaron la consecuencia que la definición del caso actual puede subestimar la verdadera frecuencia de la enfermedad mediante la inclusión de falsos positivos en la numeración, por ejemplo, los casos con hallazgos radiológicos sugerentes de ONMAR. ²⁵

Con el fin de dirigir las directrices de tratamiento racionales y recoger datos para evaluar el pronóstico de los pacientes que han utilizado ya sea agentes antirresortivos intravenosos u orales, y agentes antiangiogénicos, el Comité propone el uso de los siguientes parámetros: ²⁵

Pacientes con riesgo

Pacientes asintomáticos sin hueso necrótico expuestos que han sido tratados antirresortivos orales o intravenosos, o terapia antiangiogénica. ²⁵

Etapas 0 (variante de hueso no expuesto)

Los pacientes no presentan evidencia clínica de hueso necrótico, pero se presentan con síntomas clínicos inespecíficos y hallazgos radiográficos como:

Síntomas

- Odontalgia sin explicación por causa odontogénica.
- Dolor sordo óseo en el cuerpo de la mandíbula, que puede irradiarse a la región de la articulación temporomandibular.
- Dolor del seno maxilar, que puede estar asociado con inflamación y engrosamiento de su pared.



PROTOCOLO DE ATENCIÓN EN PACIENTES CON TRATAMIENTO DE DENOSUMAB EN CIRUGÍA BUCAL.



- Función neurosensorial alterada.

Hallazgos clínicos.

- Movilidad dental que no se explica por periodontitis crónica.
- Fístula periodontal / periapical que no está asociada con necrosis pulpar debido a la caries.²⁵

Hallazgos radiográficos.

- Pérdida de hueso alveolar o resorción no atribuible a enfermedad periodontal crónica.
- Cambios en los huesos, patrón trabecular de tejido denso y la persistencia de hueso, alveolos sin remodelación después de la extracción.
- Regiones de osteosclerosis que involucran al hueso alveolar y / o el hueso basilar que lo rodea.
- Engrosamiento / oscurecimiento del ligamento periodontal (engrosamiento de la lámina dura y la disminución del tamaño del espacio del ligamento periodontal).²⁵

Estos hallazgos no específicos, que caracterizan a esta variante de la ONM no expuesta, puede ocurrir en pacientes con una historia previa de la Etapa 1, 2 o 3 de la enfermedad que han sanado y no tienen ninguna evidencia clínica de hueso expuesto.²⁵

Etapa 1

Hueso necrótico expuesto, o fístulas óseas internas, en los pacientes que son asintomáticos y no tienen evidencia de infección. Estos pacientes también



PROTOCOLO DE ATENCIÓN EN PACIENTES CON TRATAMIENTO DE DENOSUMAB EN CIRUGÍA BUCAL.



pueden presentar hallazgos radiográficos mencionados para la etapa 0, que se localizan en la región del hueso alveolar. ^{25, 26} (Ver figura 7)

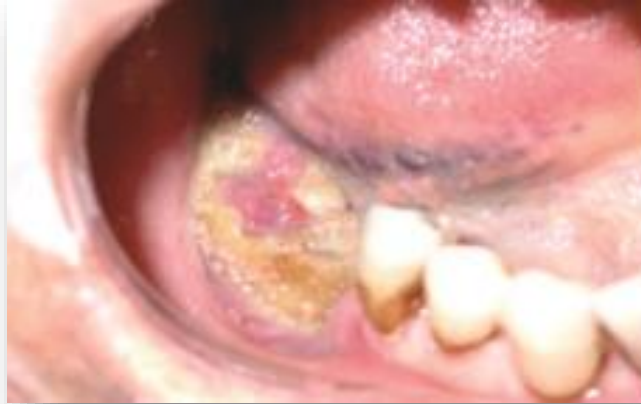

Figura 7. Hueso necrótico expuesto en paciente sin sintomatología ni infección clínica. ²⁶

Etapa 2

Hueso necrótico expuesto, o fístulas óseas internas, en los pacientes con evidencia de infección. Estos pacientes son típicamente sintomáticos y también pueden presentar los hallazgos radiográficos mencionados para la etapa 0 que se localizan a la región del hueso alveolar. ^{25, 26} (Ver figura 8)

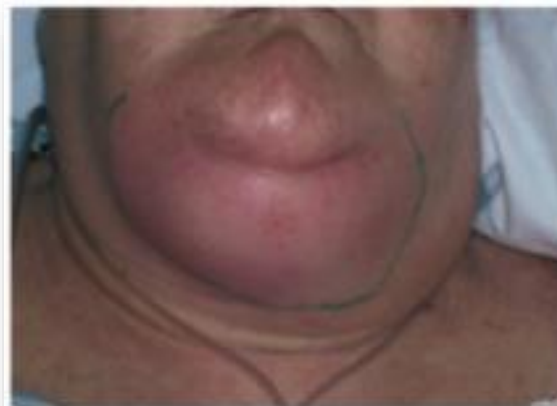

Figura 8. Zona de tumefacción y enrojecimiento submandibular en relación con una zona de osteonecrosis en boca. ²⁶



PROTOCOLO DE ATENCIÓN EN PACIENTES CON TRATAMIENTO DE DENOSUMAB EN CIRUGÍA BUCAL.



Etapa 3

Hueso necrótico expuesto, o fístulas óseas, con evidencia de infección, y uno o más de los siguientes signos:

- Hueso necrótico expuesto se extiende más allá de la región de hueso alveolar, es decir, el borde inferior y la rama en la mandíbula, seno maxilar y malar en el maxilar.
- Fractura patológica.
- Fístulas extraorales / comunicación oroantral, nasal.
- Osteolisis que se extiende hasta el borde inferior mandibular o el piso del seno. ^{25, 26} (Ver figura 9)

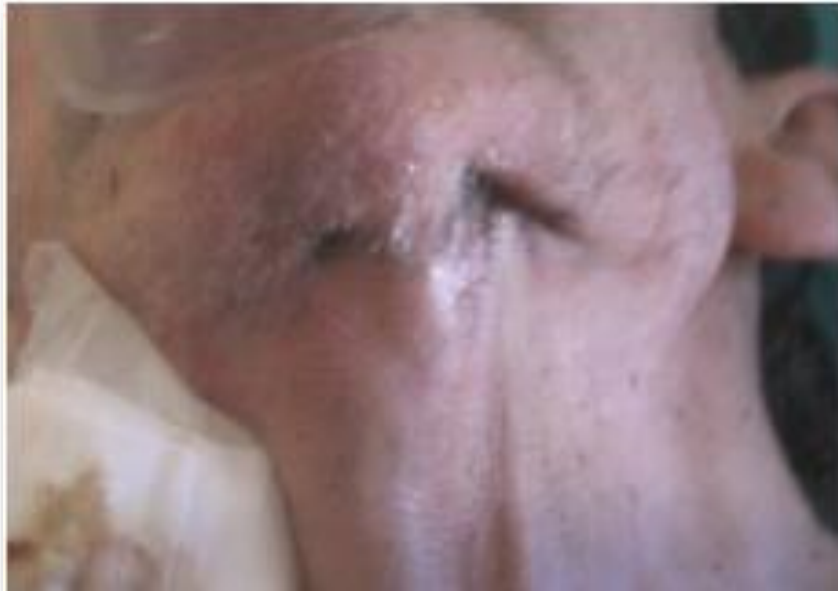

Figura 9. Fistulizaciones en zona submandibular en relación con una zona de osteonecrosis en boca. ²⁶



Capítulo 5.

ESTUDIO COMPARATIVO DEL USO DENOSUMAB VS BISFOSFONATOS





Capítulo 5. ESTUDIO COMPARATIVO DEL USO DENOSUMAB VS BISFOSFONATOS.

5.1 Generalidades de los bisfosfonatos.

En la actualidad existen dos tipos de fármacos que se utilizan en el tratamiento de la osteoporosis:

1. Fármacos antirresortivos que reducen la pérdida ósea como son: bisfosfonatos, calcitonina, moduladores selectivos del receptor de estrógenos (SERM) o calcio.
2. Fármacos anabólicos que incrementan la formación de hueso: PTH o teriparatida.

El ranelato de estroncio ejerce ambos efectos.²⁷

Actualmente la clase de fármacos de uso antirresortivo más amplio son los bisfosfonatos (BF) que son análogos del pirofosfato resistentes a enzimas en los que el enlace P-O-P fácilmente hidrolizable se sustituye por el enlace P-C-P no hidrolizable. El pirofosfato es un componente de los líquidos tisulares acumulados en el hueso siendo participe en la regulación ósea. Los bisfosfonatos inhiben la resorción ósea ya que actúan sobre los osteoclastos. En la matriz ósea forman complejos muy estables con el calcio y se liberan paulatinamente de acuerdo a como se van reabsorbiendo el hueso por los osteoclastos, que quedan expuestos de esta forma a una mayor concentración del fármaco.^{27,28}

Según el mecanismo de acción molecular los BF se agrupan en dos generaciones:

1. Compuestos simples que son muy similares al pirofosfato y actúan promoviendo la apoptosis de los osteoclastos. (p. ej., etidronato).



PROTOCOLO DE ATENCIÓN EN PACIENTES CON TRATAMIENTO DE DENOSUMAB EN CIRUGÍA BUCAL



2. Bisfosfonatos potentes que tienen una cadena lateral que contiene un grupo nitrogenado amino, piridina o imidazol, son más potentes y evitan la acción de los osteoclastos inhibiendo las reacciones de prenilación necesarias para que las proteínas de superficie celular se fijen a la membrana del osteoclasto lo cual es necesario para la unión de estos al hueso.

Estos son los BF de uso más frecuente (aminobisfosfonatos), alendronato (ácido alendrónico, DCI), risedronato (ácido risedronato, DCI), ibandronato (ácido ibandrónico), pamidronato (ácido pamidrónico, DCI) y zoledronato (ácido zoledrónico, DCI).^{27, 28}

5.2 Comparación del Denosumab y los bisfosfonatos.

Tanto BF como Denosumab se asocian con el desarrollo de osteonecrosis mandibular asociada a tratamiento con agentes antirresortivos (ONMAR) y están indicados para el tratamiento de la osteoporosis postmenopáusica en mujeres con riesgo elevado de fracturas y para el tratamiento de la pérdida ósea asociada con cáncer. Denosumab tiene varias ventajas, incluyendo una mejor tolerancia, fácil administración a través de una inyección subcutánea, y disminución de la incidencia de nefrotoxicidad en comparación con BF. En cuanto a la vida media del fármaco, Denosumab tiene una vida media más corta de 25.4 días, en comparación con 10 a 12 años para BF, lo cual constituye una gran ventaja para el primero. En un ensayo de fase II, Denosumab suprimió los marcadores de resorción ósea, incluyendo el marcador que se excreta vía urinaria del extremo amino terminal de una fracción entrecruzada de la cadena del colágeno tipo I, conocido como N-telopéptido (NTx) dentro de las 24 horas después de la dosis inicial y una mayor reducción de estos marcadores en un 74% frente al 63% en los pacientes tratados con BF. Denosumab tiene una vida media más corta y por lo tanto, es reversible. Se elimina a través de la ruta de



PROTOCOLO DE ATENCIÓN EN PACIENTES CON TRATAMIENTO DE DENOSUMAB EN CIRUGÍA BUCAL



aclaramiento de inmunoglobulina en el sistema retículo endotelial, lo que hace que sea menos nefrotóxico y, posiblemente, el fármaco de elección para pacientes con enfermedades renales o propensión a la disfunción renal, como el cáncer de células renales y cáncer de próstata. En la fase III de ensayos clínicos de 5677 pacientes con metástasis ósea, el riesgo de ONMAR fue similar tanto para BF con 37 (1,3%) casos (ácido zoledrónico) y Denosumab con 52 (1,8%) casos. ²²

En tres ensayos clínicos aleatorizados de fase 3 que incluyeron un total de 5723 pacientes con cáncer (en su mayoría cáncer de mama o de próstata) tratados con Denosumab o zoledronato los resultados revelaron 89 casos de ONM: 52 en el grupo de tratamiento con Denosumab (razón de riesgos [RR]: 1,83%; intervalo de confianza [IC] del 95%: 1,37-2,39) y 37 en el grupo de tratamiento con zoledronato (RR: 1,30%; IC 95%: 0,92-1,79). En dos estudios de fase 3 de hombres con cáncer de próstata resistentes a castración y en ausencia de exposición previa a BF por vía intravenosa, la prevalencia estimada de la ONM en los pacientes tratados con Denosumab fue del 2% y del 5%, respectivamente, frente a un 1% y un 0%, respectivamente, en los tratados con zoledronato o placebo. En el año 2011 se realizó un estudio que comparaba la eficacia de Denosumab (120 mg al mes) y la de zoledronato para retrasar o prevenir los trastornos de tipo óseo en una serie de 1776 pacientes con cáncer avanzado y metástasis óseas o mieloma (pero excluyendo el cáncer de mama y el de próstata), ambos grupos de tratamiento tuvieron tasas similares de ONM. Sin embargo, no se presentaron casos de ONM en ninguno de los dos estudios aleatorizados que compararon Denosumab con placebo, uno un estudio multicéntrico que incluyó 1468 pacientes con cáncer de próstata tratados con terapia de supresión androgénica y otro que incluyó 7868 mujeres posmenopáusicas con osteoporosis en los cuales su terapia con Denosumab era la administración cada 6 meses de 60mg durante 36 meses; esta dosis es



PROTOCOLO DE ATENCIÓN EN PACIENTES CON TRATAMIENTO DE DENOSUMAB EN CIRUGÍA BUCAL



inferior a la administrada a los pacientes incluidos en el estudio del año 2011 (120 mg al mes durante 36 meses), lo cual parece indicar que el intervalo de dosificación, la dosis acumulada, o ambos factores, pueden ser importantes en términos del desarrollo de la ONM relacionada con Denosumab.²⁹

En un estudio longitudinal que trató de explicar el efecto de las drogas antiresortivas en la remodelación ósea de la mandíbula y que comparó a los BF con el Denosumab a fin de dilucidar la patogénesis de la ONM, e investigar si la supresión excesiva del recambio óseo en la mandíbula es un acontecimiento crucial para provocar ONM, y si esta teoría también se aplica después de la ingesta de inhibidores de RANKL se encontró que la diferencia entre Denosumab y BF radica en que en los pacientes tratados con BF el recambio óseo se mantiene bajo, asemejándose a un efecto de memoria. Esto está en correspondencia con las observaciones de los alveolos postextracción en pacientes tratados con BF donde estos no sufrieron remodelación ósea y permanecieron visibles durante meses o años, producto a que los BF se unen covalentemente al hueso permaneciendo allí durante años. En contraste, el efecto de Denosumab como un anticuerpo es temporal. Se ha demostrado que la remodelación del hueso de la mandíbula se reanuda cuando la terapia con Denosumab es retirada y esto se corresponde con el hallazgo del presente estudio donde a partir de la scintigrafía realizada a tres grupos de pacientes se demostró que existe un aumento del recambio óseo cuando se deja de administrar Denosumab. El presente estudio longitudinal es el primero en investigar los cambios en el volumen del recambio óseo durante el tratamiento con Denosumab.²³

Los resultados demostraron que el recambio óseo en la mandíbula fue similar al del fémur, y que tanto en la mandíbula como en el fémur es significativamente menor que en el maxilar superior. Dado que aproximadamente los dos tercios de los casos publicados de ONMAR ocurrieron en la mandíbula, y que el



PROTOCOLO DE ATENCIÓN EN PACIENTES CON TRATAMIENTO DE DENOSUMAB EN CIRUGÍA BUCAL



recambio óseo en esta es menor que el maxilar superior, parece inverosímil que el recambio óseo tiene un papel clave en la patogénesis de cualquiera ONM asociada a BF o a Denosumab porque ninguna de las regiones óseas investigadas mostraron cambios significativos en el volumen del recambio óseo durante la observación 24 meses después de terminar la terapia con Denosumab o con un BF aunque siempre fue superior este recambio con Denosumab.²³

5.3 Reporte de casos clínicos de pacientes con tratamiento de Denosumab.

5.3.1 Caso 1.

Mujer de 65 años que acudió a la clínica de cirugía oral y maxilofacial en la Universidad de California, Los Ángeles (UCLA), presentando dolor y hueso expuesto en la posterior de la mandíbula de duración desconocida. En su historia refiere padecer diabetes mellitus no insulino-dependiente, presenta obesidad mórbida, una amputación por debajo de la rodilla por la ausencia congénita del peroné derecho, hipertensión, insuficiencia cardiaca congestiva, hipotiroidismo, hiperlipidemia, y un tumor de células gigantes sacra (TCG). En el momento de la anamnesis estaba medicada con Lipitor (Pfizer, New York, NY), omeprazol (Procter & Gamble, Cincinnati, OH), lisinopril (Merck & Co, Whitehouse Station, NJ), Premarin (Pfizer), Lasix (Sanofi-Aventis, París, Francia), Lyrica (Pfizer), Synthroid (Abbott Pharmaceuticals, Pasadena, CA), Actos (Takeda Pharmaceuticals, Deerfield, IL), gliburida (Bristol Myers Squibb, Nueva York, NY), cloruro de potasio (Abbott Pharmaceuticals), GlycoLax (Schwarz Pharmaceuticals, Mequon, WI), lorazepam (Bioval Technologies, Lugano, SuíZerland), Dilaudid (Purdue Pharmaceuticals, Stamford, CT), Nitrofurantoína (Procter & Gamble), y un parche de fentanilo (Mylan Technologies, St Albans, VT). El TCG fue parcialmente disecado en 2005. En



PROTOCOLO DE ATENCIÓN EN PACIENTES CON TRATAMIENTO DE DENOSUMAB EN CIRUGÍA BUCAL



2007, el paciente cayó y sufrió una fractura de L2-L5. En ese momento se le administró inyecciones subcutáneas de 120 mg de Denosumab semanales durante 3 semanas, seguido de un periodo de 2 semanas de descanso, y continuó con una sola inyección de 120 mg de Denosumab cada 4 semanas mientras seguía mejorando. Aproximadamente 2 a 3 años antes de su visita a nuestra clínica, la paciente informó de un curso de 4 meses de alendronato, 70 mg por semana, "para sus huesos."²⁴

En su historia dental fue significativo el dolor en la parte posterior mandibular derecha con inicio a finales del 2008 lo cual se trató mediante tratamiento de conductos del segundo premolar, primer y segundo molar de dicha zona. En abril del 2009 acude a su seguimiento oncológico y se observó un área sospechosa de hueso expuesto en la región posterior de la hemiarcada derecha mandibular. En ese momento, la paciente fue remitida a la UCLA para una consulta en la clínica de cirugía oral y maxilofacial. Tras un examen oral, se apreció un área rectangular de hueso expuesto de aproximadamente de 4 a 6 mm en la superficie lingual de la parte posterior de la mandíbula derecha, de 1 a 2 mm inferior al margen gingival del segundo molar mandibular (Figura 1). No había signos de infección distintos del eritema leve que rodea el hueso expuesto. La zona era extremadamente sensible a la palpación. La superficie del hueso se sentía suave, sin aristas vitales, y se une firmemente, sin evidencia clínica de secuestro.

²⁴ (Ver figura 10)

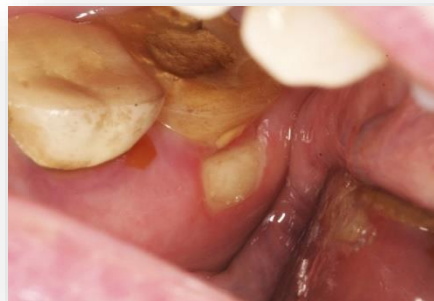

Figura 10. Hueso expuesto en la zona lingual del segundo molar inferior derecho, con un mínimo eritema gingival marginal.²⁴

Una ortopantomografía (*Figura 11*) reveló trabeculación irregular con una mayor densidad en la zona retromolar derecha, que se extiende hasta el techo del conducto del nervio alveolar inferior.

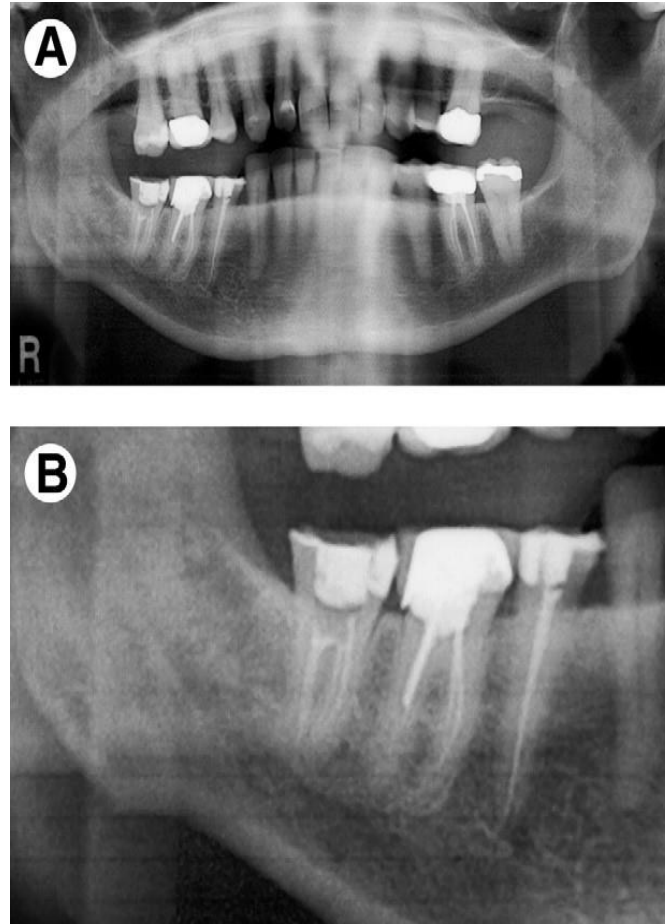


Figura 11. Ortopantomografía del paciente cuando se presenta a la clínica.

A: La radiografía panorámica demuestra un incremento en la densidad del trabeculado en el área retromolar derecha en comparación con el lado izquierdo no afectado. B: Vista magnificada de la región posterior derecha de la mandíbula que demuestra el trabeculado irregular con incremento de la densidad ósea y pérdida de la definición cortical de la línea oblicua externa y el techo del conducto del nervio dental inferior. ²⁴

Para una evaluación más detallada, se realizó una tomografía computarizada de haz volumétrico (CBCT) (*Figura 12*). La imagen CBCT confirmó los hallazgos

panorámicos y además demostró ligera formación perióstica de hueso nuevo, corticación irregular de la placa lingual de la mandíbula en el área del primer molar mandibular derecho a la zona de los tercer molar que correspondía al área de hueso clínicamente expuesto, y trabeculación irregular con aumento de la densidad a través de todo el espesor bucal-lingual de la mandíbula desde la zona retromolar a la zona del primer molar inferior derecho.²⁴

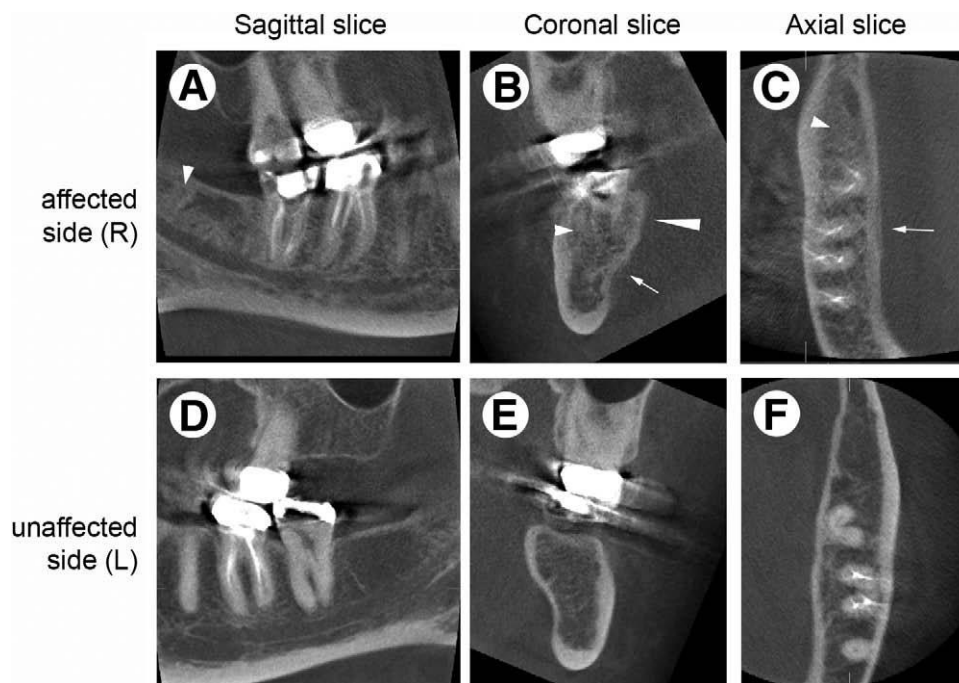


Figura 12. Imagen CBCT del paciente.

Sagital (A, D), coronal (B, E), y axial rebanadas de las (panel superior) zonas afectada (C, F) y no afectadas (panel inferior) demuestran reacción ósea perióstica (flechas), corticación irregular de la placa lingual mandibular (larga punta de flecha), y el aumento de la densidad trabecular (puntas de flechas cortas).²⁴

La historia del paciente, junto con los hallazgos clínicos y radiográficos, fue consistente con un diagnóstico de ONM. La enfermedad se clasifica como estadio 2, caracterizado por el hueso expuesto y necrótico con dolor y eritema,



PROTOCOLO DE ATENCIÓN EN PACIENTES CON TRATAMIENTO DE DENOSUMAB EN CIRUGÍA BUCAL



sin exudado purulento. Para prevenir la infección, se prescribió clindamicina 300 mg por vía oral 4 veces al día y clorhexidina al 0,12% enjuague bucal dos veces al día. Para el control del dolor se administró, Darvon-N-100 (Xanodyne Pharmaceuticals, Newport, KY) cada 4 a 6 horas. La paciente fue vista a la segunda y cuarta semanas después de la visita inicial, sin ningún cambio en la gravedad clínica de hueso expuesto o tejidos blandos eritematosos.²⁴

Después de 8 semanas, la paciente se presentó para el seguimiento con un cambio mínimo en el área de hueso expuesto, pero con el tejido gingival que rodea la exposición ósea ligeramente más eritematoso. Debido a que la paciente ya había tenido hueso clínicamente expuesto en la mandíbula durante más de 8 semanas sin antecedentes de radioterapia, fue diagnosticada con ONM. En este caso no se asoció con la terapia de BF. Dos semanas más tarde, la paciente se presentó a la clínica con una historia de 6 días de moderado, eritematoso y leve hinchazón en la región submentoniana causándole dificultad para tragar. No se observó ninguna relación dental como fuente de la infección. Ella fue admitida en el hospital para administrarle antibióticos por vía intravenosa y realizar la incisión y drenaje. Una tomografía computarizada demostró acumulación de líquido localizada en la región submentoniana. Se drenó del absceso fluido purulento (20 a 25 cc). Mientras que la paciente estaba en el quirófano, un examen oral minucioso reveló que no existía ninguna etiología directa de la infección submentoniana con el área de la ONM. Después de la cirugía, la infección se calmó y la paciente fue dada de alta. Varios días más tarde, fue ingresada en un hospital de la comunidad con síntomas de falta de aliento. Se realizó un diagnóstico de edema pulmonar e insuficiencia cardíaca congestiva. La condición del paciente se deterioró, y desarrolló el síndrome de dificultad respiratoria del adulto e insuficiencia orgánica multisistémica. Ella murió durante esta hospitalización.²⁴



PROTOCOLO DE ATENCIÓN EN PACIENTES CON TRATAMIENTO DE DENOSUMAB EN CIRUGÍA BUCAL



Discusión

En los ensayos clínicos, Denosumab provoca rápidas disminuciones en los marcadores de recambio óseo sin un cambio en la formación de hueso, lo que sugiere sus propiedades antirresortivas. Denosumab también ha mostrado excelentes resultados clínicos en comparación con BP en el cáncer y la terapia de la osteoporosis, con mayor aumento en la densidad mineral ósea y supresión de los marcadores de recambio óseo, con eficacia, incluso en pacientes previamente resistentes a BF. Es importante destacar que existen casos de ONM en pacientes que no reciben inhibidores de osteoclastos y suele aparecer en presencia de tratamiento con glucocorticoides, infección, necrosis ósea inducida por el calor, trauma, y problemas en la coagulación. En este caso la paciente padecía un sin número de problemas médicos como obesidad, diabetes, y un tratamiento de corta duración con alendronato. Este historial médico complejo podría haber contribuido a la ONM ya que se pudo haber deteriorado la homeostasis ósea. Creemos que la inhibición potente de la actividad osteoclástica por Denosumab jugó un papel central en el desarrollo de la ONM de esta paciente pues aunque tenía antecedentes de uso oral de BF es poco probable que haya contribuido a su ONM por la corta duración del tratamiento. En una gran serie de pacientes tratados con alendronato, no se reportaron casos de osteonecrosis de los maxilares asociada a bisfosfonatos (ONMB) cuando el medicamento fue tomado por menos de 3 años. Sin embargo, existe la posibilidad que el tratamiento con alendronato haya mejorado sinérgicamente la inhibición de la actividad osteoclástica del Denosumab.²⁴

Un reciente comunicado de prensa informa igual incidencia de ONM en los pacientes tratados con Denosumab frente a ácido zoledrónico para el tratamiento de las metástasis óseas o mielomas múltiples. Como los osteoclastos son el objetivo común de BF y Denosumab, la potente inhibición de los osteoclastos parece desempeñar un papel central en la fisiopatología de la ONM.²⁴



PROTOCOLO DE ATENCIÓN EN PACIENTES CON TRATAMIENTO DE DENOSUMAB EN CIRUGÍA BUCAL



5.3.2 Caso 2.

Paciente masculino de 26 años de edad se presentó a la clínica de cirugía oral y maxilofacial en la Universidad de California-Los Ángeles Escuela de Odontología para evaluar algunos dientes fracturados y con dolor sordo en la hemiarcada derecha de la mandíbula. En su historial médico fue significativo un tumor de células gigantes en la región sacra izquierda diagnosticado en el 2009 que había sido tratado con Denosumab subcutáneo de 120 mg cada 3 meses hasta enero de 2011. Su terapia se suspendió durante casi un año hasta que se reanudó el tratamiento con Denosumab en diciembre de 2011, con 120 mg por vía subcutánea cada 1 a 2 meses. En marzo de 2013, se presentó con varios dientes fracturados y dolor sobre todo en el maxilar inferior derecho. No había visto a un dentista en varios años. En su historia clínica plasmó que la única intervención quirúrgica fue la colocación de una derivación ventrículo-peritoneal cuando era niño. Su medicación en el momento de la presentación incluyen la oxycodona, hidromorfona (Dilaudid, Purdue Pharma, Stamford, CT), gabapentina (Neurontin, Pfizer, New York, NY), metocarbamol, calcio, vitamina D, y una terapia previa Denosumab (Amgen, Thousand Oaks, CA) que su oncólogo había suspendido la en diciembre del 2012 hasta que pudo ser rehabilitado dentalmente.³⁰

En el examen dental, hubo múltiples dientes cariados y fracturados eran sensibles a la palpación, incluyendo el segundo premolar superior derecho y el primer molar superior izquierdo, y restos radiculares del primeros premolares superiores y primeros molares inferiores. (Figura 13).³⁰

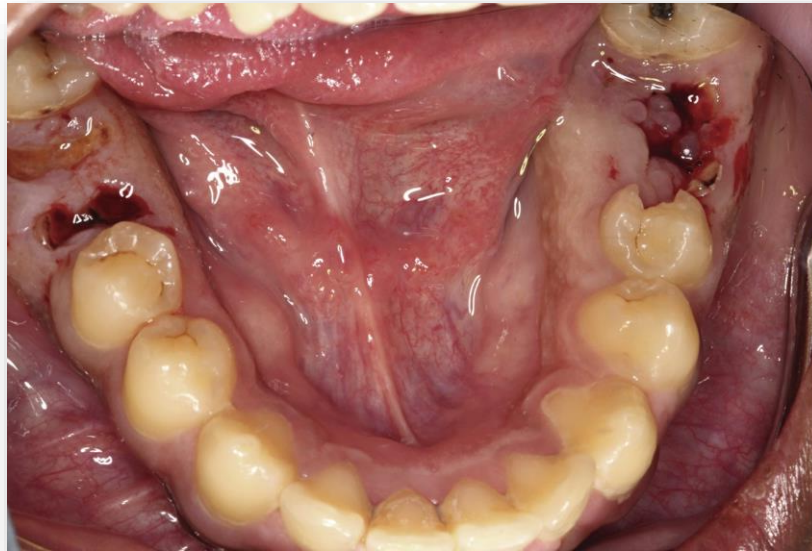


Figura 13. Presentación clínica del paciente. Fragmentos radiculares en las áreas de los primeros molares mandibulares. No existe exposición ósea o formación de fístulas.³⁰

No existían signos activos de infección, es decir, exudado purulento, eritema o edema. No hubo parestesia, anestesia, o disestesia en el momento en el que se presentó. La ortopantomografía mostró múltiples dientes cariados (*Figura 14, flechas blancas*) con ensanchamiento del espacio del ligamento periodontal y pérdida de la lámina dura, sugestivos de enfermedad periapical. En particular, el aumento de la densidad ósea alveolar alrededor de los dientes se observó el primer molar inferior izquierdo y el primer molar mandibular izquierdo (*Figura 14 B, C, flechas negras*). Los cambios en los huesos escleróticos aparecieron más extensa en el lado derecho.³⁰

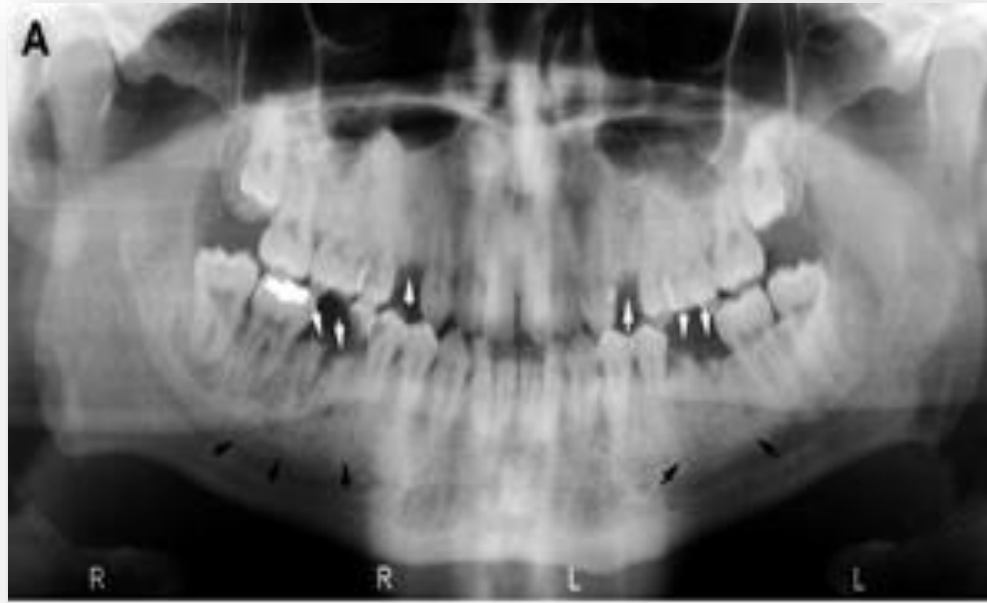

Figura 14. A: Ortopantomografía del paciente al momento de su presentación.³⁰

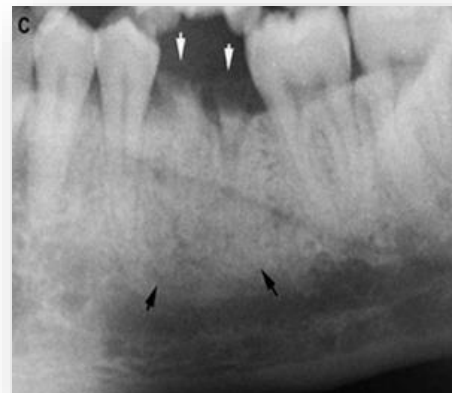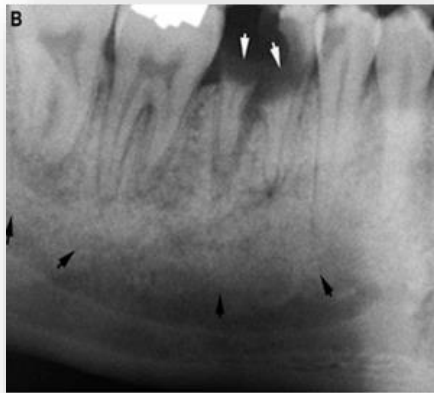


Figura 14. B, C : Áreas magnificadas de la ortopantomografía centradas en las regiones derecha e izquierda posteriores de la mandíbula respectivamente. Las flechas blancas se encuentran señalando los fragmentos radiculares, y las flechas negras muestran áreas de incremento de la densidad ósea.³⁰



PROTOCOLO DE ATENCIÓN EN PACIENTES CON TRATAMIENTO DE DENOSUMAB EN CIRUGÍA BUCAL



Para examinar más a fondo la arquitectura del hueso alveolar, se ordenó una tomografía computarizada (CBCT) de alta resolución, limitando el campo de visión (FOV) con un haz cónico. Se obtuvieron las exploraciones utilizando un escáner Accuitomo 170 (J Morita EE.UU., Irvine, CA) a una distancia de 4.4 cm FOV. Los escáneres CBCT mostraron los restos radiculares del primer molar inferior izquierdo y el primer molar inferior derecho (*Figura 3, las flechas blancas*) y aumento de la densidad trabecular del reborde alveolar con pérdida de la arquitectura trabecular (*Figura 15, flechas negras*). También se observaron múltiples pequeñas áreas de osteolisis (*Figura 15, puntas de flecha blancas*). Estos cambios eran más extensos en el lado derecho, desde la zona retromolar a la zona de los premolares y de la cresta alveolar hasta el borde inferior de la mandíbula a través de todo el ancho bucolingual de la mandíbula. En contraste, en el lado izquierdo, los cambios trabeculares se localizaron principalmente en la zona del segundo molar inferior izquierdo al primer molar inferior izquierdo. Es importante destacar que las exploraciones CBCT mostraron la presencia de un gran segmento de la placa cortical lingual que se separa del hueso cortical y trabecular adyacente. Este fragmento de hueso se extiende desde la superficie distal del primer molar inferior izquierdo a la superficie distal del tercer molar inferior izquierdo (*Figura 16, puntas de flecha blanca*), muy sugerente de un secuestro óseo.³⁰

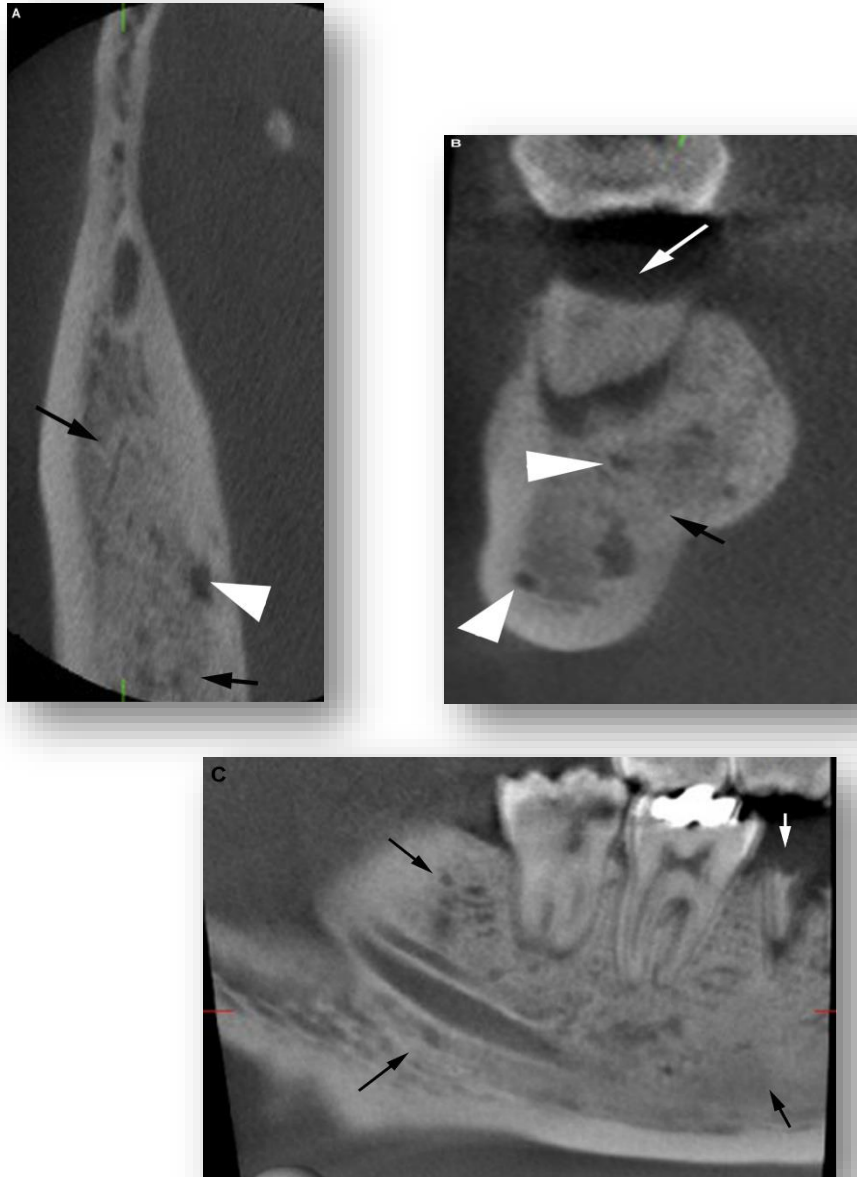


Figura 15. Cortes axiales A, D; secciones transversales, B, E; y cortes sagitales de la tomografía computarizada de haz cónico, C, F. A, B, C derechos y D, E, F izquierdos de la zona posterior mandibular. Las flechas blancas indican los restos radiculares, las flechas negras indican las áreas de incremento en la densidad trabecular y pérdida de la arquitectura del trabeculado, y las cabezas de flechas blancas señalan áreas de radiolocidez.³⁰

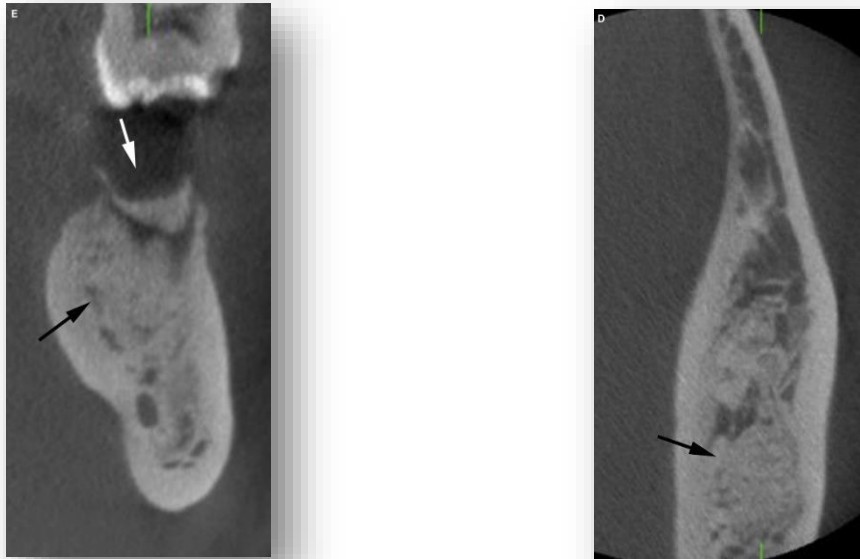


Figura 15 (continuación) ³⁰

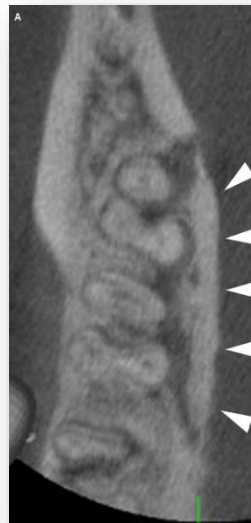

Figura 16. Corte axial A; sección transversal B; y corte sagital de la tomografía computarizada de haz cónico en la zona posterior derecha de la mandíbula C. Las cabezas de flechas blancas delinear un esquema de secuestros óseos. ³⁰

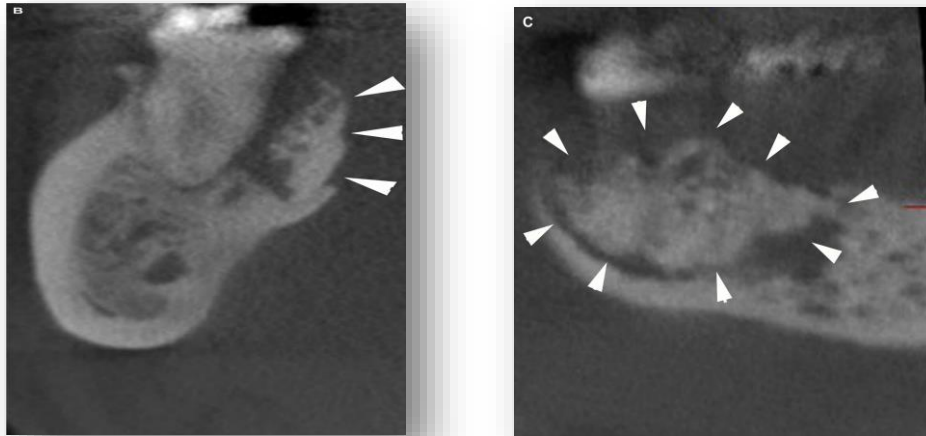


Figura 16 (continuación) ³⁰

De la historia y el examen del paciente, junto con los hallazgos radiológicos, el diagnóstico diferencial incluía la osteomielitis crónica esclerosante, enfermedad fibroósea, cáncer primario o metastásico, y el estadio 0 de ONM. Debido al riesgo de infección y, potencialmente, una mayor gravedad de la ONM, se consideró necesario extraer los dientes con enfermedad dental significativa y realizar una biopsia del sequestro óseo que fue visto radiográficamente. El Denosumab no se utilizó durante 2 meses, y el paciente comenzó terapia de amoxicilina 500 mg por vía oral 3 veces al día y clorhexidina 0,12% enjuague bucal dos veces por día. ³⁰

Después de 2 meses, el primer premolar superior derecho, los primeros molares inferiores, se extrajeron con el desbridamiento y eliminación del sequestro óseo que fue llevado a patología para su estudio histológico. La tinción con hematoxilina y eosina mostró osteonecrosis completa con lagunas de osteocitos vacías (*Figura 17, las flechas azules*) y aros de neutrófilos (*Figura 17, las flechas verdes*) a lo largo de toda la extensión del fragmento óseo. No hay presencia de osteocitos, osteoblastos y osteoclastos. Con la combinación de los métodos

imagenológicos y biopsia además del previo tratamiento antirresortivo, se confirmó el diagnóstico de la etapa 0 de ONM. ³⁰

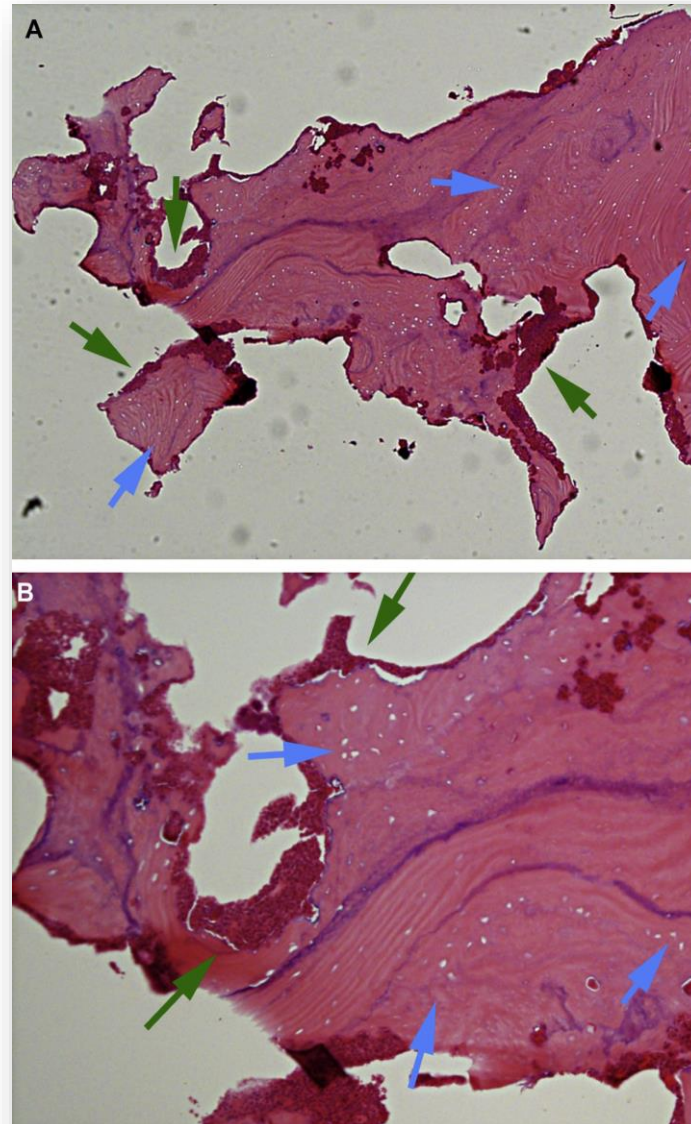


Figura 17. Cortes histológicos de fragmentos óseos teñidos con hematoxilina y eosina y acercamientos A, 4, B, 10, y C, 20. Las flechas azules señalan lagunas de osteocitos vacías, y las flechas verdes aros de neutrófilos rodeando al hueso. No se observan osteoblastos, osteocitos u osteoblastos. ³⁰

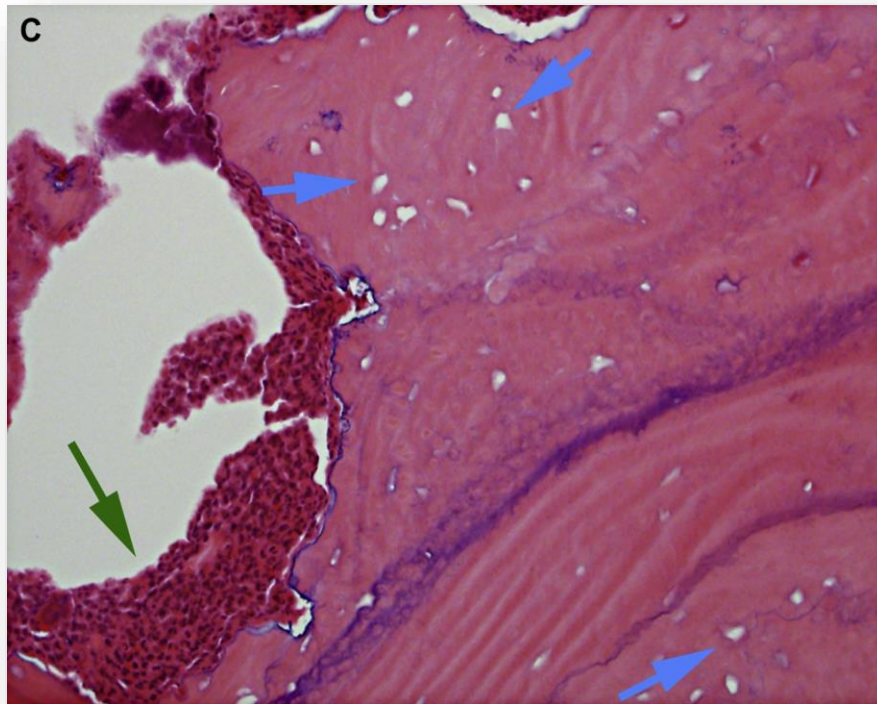


Figura 17. (continuación) ³⁰

Discusión

Los pacientes tratados con BF pueden presentar síntomas clínicos o radiográficos de ONM sin hueso expuesto oralmente. La etapa 0 de ONM se caracteriza por una ausencia hueso clínicamente expuesto en los pacientes que presentan síntomas inespecíficos y ha sido reportada en pacientes que reciben BF intravenosos y orales hasta en un 30% de los casos de ONM. La detección del estadio 0 ONM, subraya la importancia del diagnóstico precoz. Los síntomas clínicos pueden ser inespecíficos, tales como odontalgia no explicados por una causa odontogénico, dolor óseo sordo y persistente, dolor en los senos maxilares que podría estar asociado con la inflamación y engrosamiento de la pared del mismo, o función neurosensorial alterada. Hallazgos clínicos más específicos



PROTOCOLO DE ATENCIÓN EN PACIENTES CON TRATAMIENTO DE DENOSUMAB EN CIRUGÍA BUCAL



pueden incluir movilidad dental sin estar asociada a enfermedad periodontal crónica, fístula periapical o periodontal no asociada con necrosis pulpar debido a caries.³⁰

En este caso el paciente presentó dolor óseo sordo, especialmente en la región posterior inferior derecha. A pesar de que estaba tomando el Denosumab y no BF, esto apoya aún más las similitudes entre ONM asociada a BF y ONM asociada a Denosumab.³⁰

El AAOMS ha definido las características radiográficas de la etapa 0 en los pacientes tratados con BF como la pérdida de hueso alveolar, no atribuible a la enfermedad periodontal crónica, alteraciones óseas trabeculares incluyendo hueso denso tejido y hueso no remodelado persistente en los sitios de extracción, el engrosamiento de la lámina dura, y una estrecha relación con el canal del nervio del dentario inferior. Estas conclusiones fueron corroboradas en un estudio radiográfico de los pacientes tratados con BF con relación a los síntomas clínicos.³⁰

No se observaron hallazgos en el presente paciente tratados con Denosumab en la etapa 0 de la enfermedad. Una ortopantomografía muestra la arquitectura trabecular difuso y osteosclerosis, pero no pudo detectar la presencia de secuestro. Esto pone de relieve las limitaciones de la radiografía de 2 dimensiones, incluyendo las radiografías intraorales y panorámicas, en el diagnóstico de la ONM, especialmente en la evaluación de la etapa 0 enfermedad. De hecho, las radiografías convencionales pueden subestimar la presencia y el alcance de los cambios corticales y trabeculares en pacientes con ONM. Sin embargo, las exploraciones CBCT de alta resolución delinean claramente la presencia de un secuestro óseo en la cara lingual del alvéolo. La detección radiográfica de secuestro de hueso tuvo un impacto importante en el manejo de este paciente. Debido a la dificultad en el diagnóstico clínico o con



PROTOCOLO DE ATENCIÓN EN PACIENTES CON TRATAMIENTO DE DENOSUMAB EN CIRUGÍA BUCAL



radiografías convencionales de la etapa 0 ONM, los autores recomiendan el empleo de imágenes para CBTC para todos los pacientes en tratamiento con antirresortivos con sintomatología inespecífica.³⁰

El sello distintivo de la ONM en los estudios histopatológicos humanos y animales es la presencia de hueso necrótico con la pérdida de osteocitos y lagunas vacías. Aunque el estadio 0 ONM no estaba en la descripción original de la enfermedad, los estudios en animales han sugerido que el estadio 0 ONM no es infrecuente. Debido al tratamiento conservador recomendado para la ONM, se carece de grandes estudios histológicos en pacientes con estadio 0. Sin embargo, los datos en animales han informado de la presencia de hueso necrótico en ausencia de exposición del hueso que puede ser tan alta como 66%. En los pacientes, el estadio 0 enfermedad a menudo progresa a la etapa 1, 2, o 3, y el 30% de los casos de ONM puede estar inicialmente presente y sin evidencia clínica de hueso necrótico expuesto.³⁰

En conclusión, este informe ha descrito un caso de estadio 0 ONM confirmada radiográficamente e histológicamente en un paciente en tratamiento con Denosumab. Es importante destacar que los datos actuales se suman a la evidencia de que la ONM asociada a Denosumab es similar a la ONM asociada a BF en el espectro completo de la enfermedad y hace hincapié en el papel central de la supresión de la remodelación ósea en la fisiopatología de la enfermedad.³⁰

5.3.3 Caso 3.

Paciente de 67 años de edad, fue remitido a la clínica de cirugía oral y maxilofacial en Harborview Medical Center en Seattle, Washington, porque presenta hueso expuesto en su maxilar y mandíbula 6 meses después de la



PROTOCOLO DE ATENCIÓN EN PACIENTES CON TRATAMIENTO DE DENOSUMAB EN CIRUGÍA BUCAL



extracción de los dientes 3, 4, 5, y 30 por su dentista general de atención primaria. En su historial médico fue significativo que padece de hipertensión, obesidad y cáncer de próstata. No se le habían administrado bifosfonatos o radioterapia. Informó consumo de tabaco desde hace 40 años y actualmente tomaba hidroclorotiazida, lisinopril, succinato de metoprolol, ibuprofeno, calcio y suplementos de vitamina D. Estaba usando enjuague bucal de gluconato de clorhexidina para el hueso expuesto en sus maxilares. También informó llevar 3 años con terapia de ablación hormonal (acetato de goserelina) para el tratamiento de su cáncer de próstata. ³¹

El paciente fue inscrito en un ensayo clínico que incluyó la administración de Denosumab para pacientes con cáncer de próstata que reciben terapia de privación hormonal. El estudio fue doble ciego y los sujetos fueron asignados al azar para recibir un placebo o Denosumab (Xgeva, Amgen, Thousand Oaks, CA). Los pacientes recibieron inyecciones subcutáneas mensuales de 120 mg de Denosumab o placebo. El paciente descrito en este informe recibió durante 22 meses tratamiento con Denosumab antes de la extracción de los dientes. Las inyecciones se detuvieron 4 meses después de las extracciones dentales debido a la presencia de hueso expuesto. ³¹

Cuando el paciente se presenta 6 meses después de la extracción de los dientes, se quejó de un dolor moderado que emanaba de su mandíbula derecha. El examen físico no reveló inflamación facial, linfadenopatías en cabeza y cuello y presentó una apertura oral normal. En el examen intraoral reveló un área de 1 x 2 cm de hueso expuesto en la parte posterior del maxilar derecho y un área de 2 x 3 cm de hueso expuesto en la región posterior derecha de la mandíbula, ubicación de las extracciones anteriores. La encía que rodeaba la zona era eritematosa y dolorosa a la palpación, con una pequeña cantidad de secreción purulenta. No se observó la comunicación oroantral. El resto de su dentadura



PROTOCOLO DE ATENCIÓN EN PACIENTES CON TRATAMIENTO DE DENOSUMAB EN CIRUGÍA BUCAL



estaba en malas condiciones, con gran acumulación de cálculo, caries, eritema gingival y edema. ³¹

Una ortopantomografía fue tomada cuando se presentó (*Figura 18, a*) 6 meses después de las extracciones de los 3 dientes maxilares y 1 diente mandibular y 2 meses después de la interrupción de Denosumab (Tabla I). La radiografía reveló edentulismo parcial y generalizada pérdida ósea horizontal sobre los dientes restantes, radiotransparencias periapicales y ensanchamiento del espacio del ligamento periodontal en numerosos dientes, restos radiculares, evidencia de extracciones recientes en la mandíbula y el maxilar derecho, y un patrón de hueso trabecular anormal en la región posterior derecha mandibular. Se evaluó en el paciente el marcador N-telopéptido resultando 6,5 nmol / L equivalentes de colágeno óseo, que se encuentra en el extremo inferior del rango normal de referencia para los hombres, 5,4 a 24,2 nmol / L. La historia del paciente combinado con hallazgos clínicos y radiográficos fue consistente con el diagnóstico de la ONM similar a la ONMB. El diagnóstico clínico fue etapa 2 de ONMB. ³¹

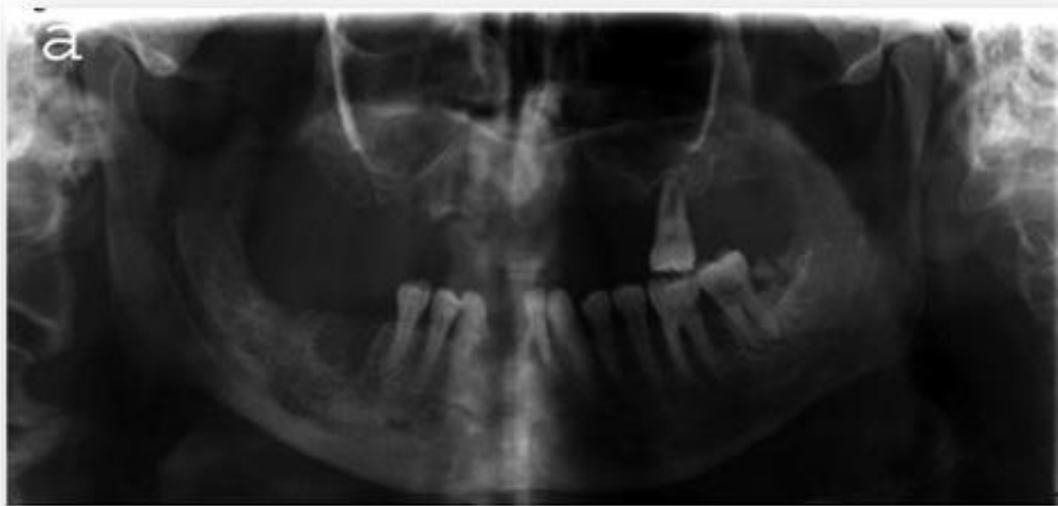

Figura 18. (a) Ortopantomografía tomada cuando el paciente se presentó a la evaluación.

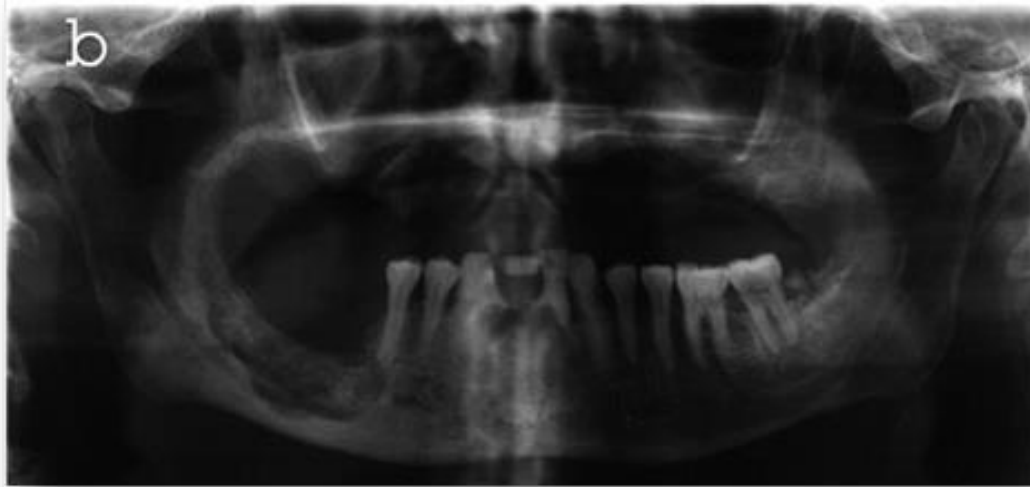

Figura 18. (b) Ortopantomografía 5 meses después del cese de Denosumab. El sequestro en la mandíbula derecha está bien delimitado en la cresta alveolar. El primer molar superior izquierdo se exfolió espontáneamente sin presentar hueso expuesto entre la radiografía panorámica inicial y la segunda.³¹

El tratamiento inicial consistió en desbridamiento conservador del hueso mandibular derecho y antibióticos orales. El examen histológico reveló hueso necrótico con adhesión de bacterias, incluyendo las formas filamentosas e inflamación aguda focal. No se encontró tejido maligno en el hueso. El análisis microbiológico no reveló elementos ácido-alcohol resistentes o elementos fúngicos. En el cultivo bacteriano crecieron 4 grupos de *Streptococcus milleri* con 2 tipos de colonias, 4 floras anaerobias mixtas y 1 especie de *Neisseria*. El paciente fue tratado durante 2 semanas con amoxicilina / ácido clavulánico 875 mg / 125 mg dos veces al día vía oral, enjuague bucal con gluconato de clorhexidina al 0,12% 3 veces al día, y la hidrocodona / acetaminofeno 5 mg / 500 mg cada 6 horas según sea necesario para el dolor. En los siguientes meses



PROTOCOLO DE ATENCIÓN EN PACIENTES CON TRATAMIENTO DE DENOSUMAB EN CIRUGÍA BUCAL



el paciente se mantuvo con enjuagues bucales de clorhexidina diarios y los antibióticos sólo se utilizaron durante los brotes (aumento del dolor, eritema, la purulencia). Él tenía varios procesos de menor importancia en el contorno del hueso expuesto en la mandíbula derecha donde desarrolló bordes óseos filosos que irritaron a su lengua (Tabla I). Una ortopantomografía que se obtuvo 5 meses después del cese de Denosumab y 3 meses después del desbridamiento inicial mostró una mayor delimitación de un secuestro óseo en la zona derecha de la mandíbula y la disminución de la altura del hueso alveolar en el maxilar inferior derecho (*Figura 18, b*). El primer molar superior izquierdo fue exfoliado de forma espontánea durante el período de 3 meses tras el desbridamiento sin presentar hueso expuesto en el maxilar izquierdo tras la pérdida del molar. El maxilar derecho clínicamente curado 11 meses después del cese de la terapia con Denosumab. A los 22 meses después de las extracciones y 18 meses después del cese de Denosumab, el paciente presentó un secuestro óseo de 4 x 2 cm que se había exfoliado espontáneamente (*Figura 19, a*). El examen clínico reveló en la encía que cubre el hueso expuesto en el maxilar superior y la mandíbula derecha la presencia de mucosa de color rosa no dolorosa a la palpación. En la ortopantomografía se mostró disminución de la altura y el aumento de radiopacidad del cuerpo mandibular derecho (*Fig. 19, b*). Poco después de la cicatrización completa del hueso, los dientes 17, 18, 22, 23, 27, 28, y 29 se extrajeron y el paciente no desarrolló ONM. (*Figura 20, A y B*).³¹

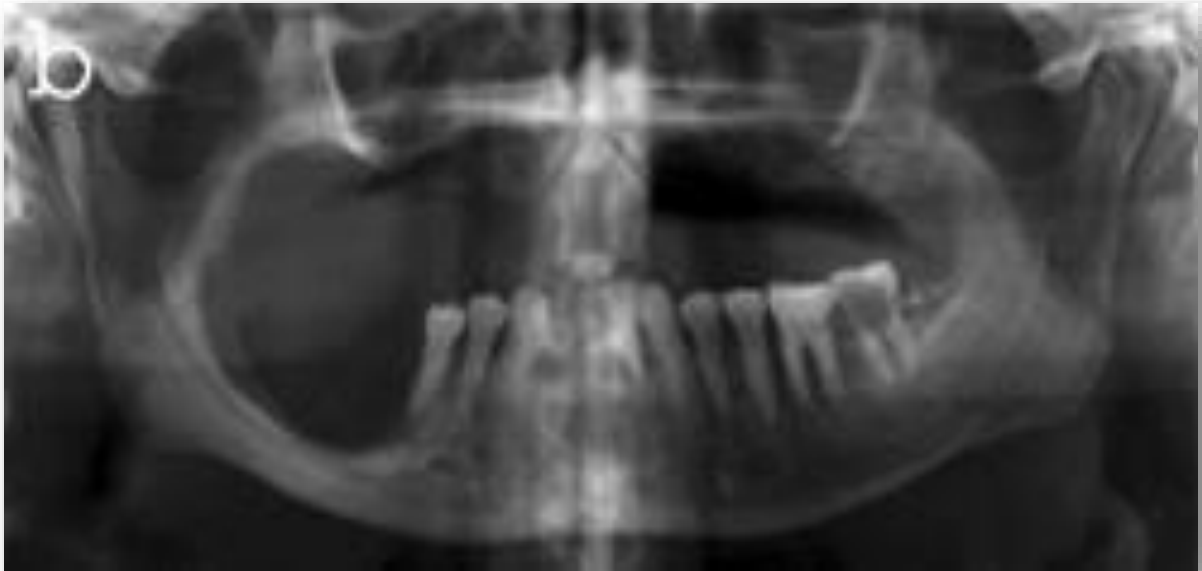
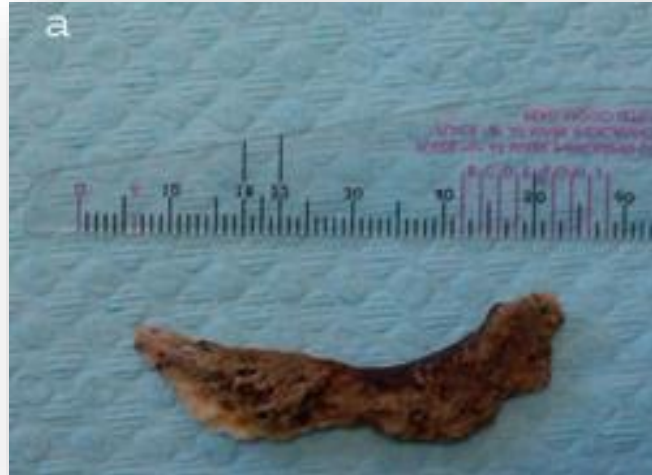
Figura 19. (a) Secuestro óseo que se exfolia espontáneamente 18 meses después de la interrupción de Denosumab. (b) Ortopantomografía tomada después de la exfoliación espontánea del secuestro óseo de la mandíbula derecha, que fue de 18 meses después del cese de Denosumab. La altura de la cresta alveolar ha disminuido y la densidad del hueso en la región derecha de la mandíbula aumentó.³¹



PROTOCOLO DE ATENCIÓN EN PACIENTES CON TRATAMIENTO DE DENOSUMAB EN CIRUGÍA BUCAL



Tabla I. Cronología de la atención del paciente y los resultados posteriores a la extracción dental.³¹

<i>Tiempo total desde la extracción dental</i>	<i>Tiempo total desde la interrupción del Denosumab</i>	<i>Resultados tras la extracción de los dientes a los 22 meses de tratamiento con Denosumab.</i>
6 meses	2 meses	Aparición de hueso expuesto que se trató con desbridamientos conservadores, antibióticos orales para los brotes agudos de la infección, y enjuagues bucales con clorhexidina.
15 meses	11 meses	Hueso expuesto en el maxilar que sanó, diente 14 exfoliado de forma espontánea, y exposición ósea que continúa en la mandíbula tratados con enjuagues orales con clorhexidina.
22 meses	18 meses	Cicatrización espontánea de la mandíbula y mucosa normal que cubre el hueso alveolar maxilar y mandibular.

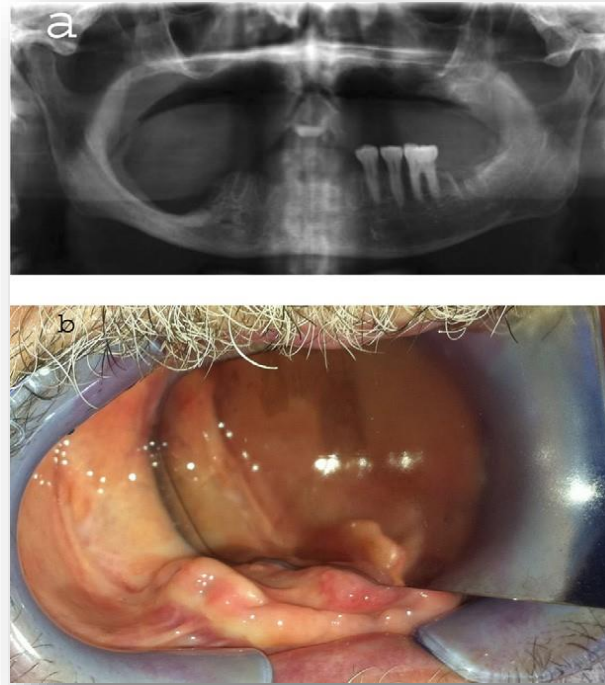


Figura 20. (a) Ortopantomografía que muestra la mandíbula después de la extracción de los dientes inferiores sin posibilidad de restauración. (b) Fotografía clínica de la mandíbula derecha mostrando el hueso sano cubierto por mucosa de aspecto normal.³¹

Discusión

Los BF se usan con frecuencia para evitar las complicaciones esqueléticas asociadas con la osteoporosis en mujeres postmenopáusicas, pacientes con mieloma múltiple, hipercalcemia y la metástasis de osteosarcomas. Los BF tienen una alta afinidad por la unión a calcio se incorporan fácilmente en la matriz ósea. El mecanismo exacto de las propiedades antirresortivas no ha sido completamente aclarado pero se cree que reducen el recambio óseo inhibiendo el reclutamiento de los osteoclastos por las superficies óseas, y posiblemente aumentar apoptosis de los osteoclastos. Cuando se toman oralmente, la absorción de los BF es extremadamente pobre, menos del 1% de la dosis



PROTOCOLO DE ATENCIÓN EN PACIENTES CON TRATAMIENTO DE DENOSUMAB EN CIRUGÍA BUCAL



administrada llega al plasma. Una vez que los BF han alcanzado el torrente sanguíneo, la vida media plasmática del fármaco es extremadamente corta, porque más o menos el 50% de la dosis absorbida se incorpora en el hueso y el resto se elimina rápidamente por los riñones. No hay metabolismo sistémico de los BF debido a la falta de mecanismos celulares para degradar el enlace central carbono-fosfato-fosfato de la droga. Una vez incorporado a la matriz ósea, el medicamento se elimina del cuerpo por la liberación de la matriz ósea durante la resorción activa. La vida media de los BF después de la incorporación a la matriz ósea es 10 años.³¹

La ONMB fue reportada por primera vez en 2003. Una reciente revisión sistemática publicada en 2010 sugiere que la prevalencia de esta en pacientes con cáncer oscila entre un 0,7% hasta un máximo de 24,5%, y en los pacientes no oncológicos, en un 0,01 a 0,34%. Actualmente, se recomienda descansar del medicamento para permitir la resolución de los efectos sobre el recambio óseo, sin embargo, la duración de los efectos es desconocida debido a la larga vida media de los BF (10 años).³¹

El Denosumab y BF tienen significativamente diferentes mecanismos de acción. El Denosumab está sometido a ensayos clínicos para el tratamiento de otros trastornos óseos metabólicos, incluyendo la artritis reumatoide, el mieloma múltiple, y cáncer. La formulación actual de Denosumab se administra como una inyección subcutánea. El paciente descrito en este reportaje fue inscrito en un ensayo clínico con inyecciones subcutáneas mensuales de una alta dosis de Denosumab, 120 mg.³¹

El Denosumab es una inmunoglobulina monoclonal humana 2G (Ig2G). Funciona al disminuir el metabolismo óseo mediante la inhibición de un paso crítico en la diferenciación de los osteoclastos. Específicamente, inhibe la unión de ligando del receptor activador del factor nuclear (RANKL) en la membrana



PROTOCOLO DE ATENCIÓN EN PACIENTES CON TRATAMIENTO DE DENOSUMAB EN CIRUGÍA BUCAL



celular de los osteoblastos a su receptor activador constituyente del factor nuclear (RANK) en las membranas celulares de los osteoclastos y células precursoras de los osteoclastos. Farmacológicamente, imita la función del osteoprotegerina molécula endógena (OPG). RANK es un receptor transmembranal que se expresa en las membranas celulares de los osteoclastos maduros y RANKL en los precursores de los osteoclastos, es una citoquina membranal que se encuentra en la superficie de osteoblastos. La unión de RANKL a RANK desencadena la fusión de precursores de osteoclastos para producir osteoclastos, estimulando la fijación de estos al hueso, promoción de su activación y su apoptosis. OPG controla la interacción de RANK y RANKL. A diferencia de RANK y RANKL, OPG es una molécula soluble, que se produce por los osteoblastos. OPG es similar en estructura a RANK en la membrana celular del osteoclasto pero no se une a la membrana celular y carece del dominio transmembrana de las funciones RANK. La OPG como un receptor secretado autócrino para unirse a la molécula RANKL de los derivados de los osteoblastos derivados posee similitud estructural con otras moléculas proapoptóticas en el factor de necrosis tumoral; que se une competitivamente a RANKL en la superficie del osteoblasto y evita la unión de RANKL a los receptores de RANK que se encuentran en preosteoclastos. OPG tiene un efecto antirresortivo potente en las mujeres posmenopáusicas, y ha sido probado para su uso en pacientes. OPG recombinante se metaboliza rápidamente in vivo y requiere la administración frecuente para mantener una supresión adecuada del recambio óseo. Debido a la farmacocinética desfavorable de OPG recombinante, las opciones terapéuticas alternativas que se hayan interpuesto para producir un inhibidor de RANKL con una vida media suficiente para permitir programas de dosificación. Los anticuerpos monoclonales para RANKL se consideraron debido a su vida media más larga en relación con OPG recombinante y Denosumab es un anticuerpo monoclonal para RANKL que puede imitar la acción de la OPG. El Denosumab tiene una actividad no lineal relacionada con la dosis describe la



PROTOCOLO DE ATENCIÓN EN PACIENTES CON TRATAMIENTO DE DENOSUMAB EN CIRUGÍA BUCAL



farmacocinética en un grupo de pacientes con cáncer que recibieron dosis únicas o múltiples. La droga fue rápidamente absorbida con valores máximos en suero en 8 a 10 días (dosis única) o 10 a 14 días (varias dosis). La vida media en suero fue de 25 a 29 días. No se observó ningún cambio significativo de la farmacocinética con dosis múltiples del fármaco. El Denosumab se ha demostrado que aumenta la densidad mineral ósea y sin incorporación en la matriz ósea. En un estudio con "knock-in" ratones con RANKL humano, Denosumab se encontró a localizarse en los vasos sanguíneos en la cavidad medular y la corteza sin incorporación en la matriz ósea o células que se alineaban en las superficies óseas. Por lo tanto, una clara ventaja de Denosumab sobre los BF es la vida media relativamente corta del fármaco. ³¹

La osteonecrosis de los maxilares en pacientes tratados con Denosumab se ha identificado durante los ensayos clínicos para la evaluación eficaz de la droga. Taylor describió un caso de ONM en un paciente con cáncer recibiendo Denosumab, la exposición ósea se resolvió con exfoliación espontánea del hueso necrótico 15 meses después de la interrupción del tratamiento con Denosumab. (32) Aghaloo informó un caso de ONM en un paciente que está recibiendo Denosumab para el tratamiento de un tumor de células gigantes sacra, tenía antecedentes de un breve período de 3 meses de terapia con BF orales. El paciente murió de múltiples complicaciones antes de la resolución de la ONM. Ambos pacientes recibieron dosis mensuales de Denosumab. ³¹

El paciente de este informe describe que recibió inyecciones subcutáneas mensuales de Denosumab. La ONM en el maxilar resuelta 15 meses después de las extracciones, 11 meses después de la interrupción de Denosumab, y la ONM en la mandíbula resuelta 22 meses después que se eliminaron los dientes, 18 meses después del cese de Denosumab. La ONM probablemente tenía una resolución lenta debido a las múltiples dosis elevadas de Denosumab que tienen



PROTOCOLO DE ATENCIÓN EN PACIENTES CON TRATAMIENTO DE DENOSUMAB EN CIRUGÍA BUCAL



un efecto prolongado sobre el recambio óseo debido a la liberación lenta del Denosumab administrado vía subcutánea.³¹

En un estudio con cerca de 2000 sujetos que recibieron Denosumab o el zoledronato bisfosfonato intravenoso, la incidencia de ONM fue del 1,5% en el grupo de Denosumab y el 1,3% en el grupo de BF. Saad informó que la incidencia de ONM fue del 1,8% en el grupo de Denosumab y del 1,3% en el grupo de los BF. Las diferencias entre los 2 grupos no fueron estadísticamente significativas. Además, Saad encontró que los pacientes que tomaban Denosumab tenían una resolución más rápida de la ONM que los pacientes que tomaban el zoledronato bisfosfonato, un 40% en comparación con el 29%. Sugirieron que la recuperación más rápida puede estar relacionado con la inhibición "reversible" de RANKL. En teoría, la ONM se puede resolver más rápido con un descanso de los medicamentos en los pacientes que toman Denosumab en comparación con los pacientes que toman BF. Debido Denosumab tiene un efecto reversible en RANKL, la inhibición de los osteoclastos puede invertirse rápidamente y permitir una resolución más rápida de la ONM que en los pacientes que toman BF.³¹

La reversibilidad de la ONM en los pacientes que recibieron Denosumab es apoyado por Taylor en un reporte de caso de ONM donde el paciente descrito en este reporte resolvió con desbridamientos mínimos y los tratamientos con antibióticos orales intermitentes.³¹

La ONM en el maxilar resuelto 11 meses después de la cese de la terapia de Denosumab y la ONM resuelta 18 meses después de dejar la droga. El hecho de que la ONM no se desarrolló después de la extracción de varios dientes, 18 meses después de la interrupción de la terapia también apoya la hipótesis de que el efecto de Denosumab sobre el hueso puede ser rápidamente reversible. La ONM se ha comunicado raramente en pacientes tratados con Denosumab



PROTOCOLO DE ATENCIÓN EN PACIENTES CON TRATAMIENTO DE DENOSUMAB EN CIRUGÍA BUCAL



para la osteoporosis. Papapoulos reporta una incidencia de 2 casos de ONM en un total de 4550 mujeres que participaron en un estudio de investigación de la seguridad y eficacia de Denosumab para el tratamiento de la osteoporosis. Estos pacientes recibieron inyecciones de Denosumab 60 mg cada 6 meses, en contraste con inyecciones mensuales de 120 mg administrados a los pacientes con cáncer metastásico. La mayor incidencia de ONM en pacientes con cáncer puede estar relacionado con la dosis mayor. ONMB se informó inicialmente en pacientes que reciben tratamiento con altas dosis por vía intravenosa y no fue reconocido en los pacientes que tomaron la dosis más baja bifosfonatos orales hasta después.³¹



Capítulo 6.

PROTOCOLO DE MANEJO DEL PACIENTE CON TRATAMIENTO DE DENOSUMAB EN CIRUGÍA BUCAL





6. PROTOCOLO DE MANEJO DEL PACIENTE CON TRATAMIENTO DE DENOSUMAB EN CIRUGÍA BUCAL.

Debido a que no existe literatura actual sobre un protocolo de manejo específico para los pacientes con tratamiento de Denosumab en este trabajo propongo establecerlo a partir de modificaciones que se realicen de los manuales que existen para pacientes tratados con BF.

6.1 Manejo prequirúrgico.

6.1.1 Factores de riesgo.

6.1.1.1 Relacionados con el fármaco.

- Dosis acumulativa.

Se puede inferir a partir del análisis de la farmacocinética del Denosumab y de los estudios de fase II y fase III que se han realizado ya sea comparando los resultados del Denosumab con los BF o buscando reportes de casos clínicos de ONM asociada al tratamiento con Denosumab que en pacientes que reciben dosis subcutáneas de 120mg cada 4 semanas la dosis acumulativa y la concentración plasmática es mayor que en pacientes que reciben 60 mg cada 6 meses o menos, provocando esto un mayor riesgo de ONM en los primeros donde la supresión del recambio óseo es superior y siendo casi nulo en los segundos.

Esto se explica porque si analizamos que la vida media del Denosumab es de 26 a 32 días al administrar en el caso de los pacientes con cáncer 120 mg cada 4 semanas se alcanzaría un estado estacionario del fármaco, mientras que si



PROTOCOLO DE MANEJO DE PACIENTES CON TRATAMIENTO DE DENOSUMAB EN CIRUGÍA BUCAL



se administra 60 mg cada 6 meses la concentración plasmática decaería totalmente.

- Duración de la terapia.

Mientras más extensa sea la terapia recibida, los efectos sobre la supresión del recambio óseo estarán presentes durante más tiempo incrementado a su vez el riesgo de que se produzca ONM asociada a la terapia de Denosumab.

Es importante señalar que cuando se suspende la administración de un fármaco con farmacocinética no lineal la concentración plasmática es cero después de 7 vidas medias, aunque no podemos descartar que existan reservorios tisulares del fármaco. En el caso de Denosumab sus 7 vidas medias se cumplirían aproximadamente en un rango de 182 - 224 días, es decir, de 26 a 32 semanas que corresponden a los 6 meses que plantean los estudios de reversibilidad de la acción de este.

En los casos clínicos expuestos se observa claramente que la relación con las dosis administradas y el tiempo de duración de la terapia tienen un efecto representativo sobre la aparición de la ONM.

6.1.1.2 Relacionados con los factores locales.

- Enfermedad oral concomitante.

En los pacientes con historia de enfermedad inflamatoria dental (por ejemplo, abscesos periodontales y dentales) se incrementa el riesgo. (26)



PROTOCOLO DE MANEJO DE PACIENTES CON TRATAMIENTO DE DENOSUMAB EN CIRUGÍA BUCAL



- Anatomía local.

Las lesiones aparecen en los maxilares superiores y en la mandíbula siendo esta última la favorita. Las causas de predilección por estas zonas son varias: los huesos maxilares están más relacionados con el medio externo pues solo están separados por el ligamento periodontal y un tejido conectivo denso periodontal de $\leq 0,5$ mm. Esto resulta en que las vías de propagación de las infecciones odontógenas y periodontales marginales sigan en muchos casos la vía ósea. La mucosa de revestimiento al ser muy delgada hace susceptible a los maxilares a múltiples factores traumáticos (por ejemplo, prótesis desajustada) provocando úlceras y comunicación del medio bucal y el hueso. La irrigación es abundante pero de tipo terminal. Todos estos factores implican que los requerimientos mecánicos de los maxilares necesiten un elevado recambio óseo, 10 veces superior a otros huesos. Es la zona molar, la línea milohiodea, otras prominencias óseas y los torus linguales o palatinos son las partes más afectadas.²⁶

En el caso especial de la mandíbula como ya se referenció anteriormente la ONM ocurre con mayor incidencia ya que el recambio óseo que ocurre en esta es menor que en la maxila.

- Cirugía dentoalveolar.

Incluyendo, pero no limitando del todo aumento de cresta ósea, extracciones, colocación de implantes dentales, cirugía periapical y periodontal que implique daño óseo. En estos casos, si el paciente está en tratamiento con Denosumab de 120 mg aumenta la probabilidad de desarrollar ONM.



PROTOCOLO DE MANEJO DE PACIENTES CON TRATAMIENTO DE DENOSUMAB EN CIRUGÍA BUCAL



6.1.1.3 Relacionados con factores sistémicos.

Factores sistémicos:

- Cáncer.
- Osteopenia/osteoporosis si acompañan al diagnóstico de cáncer.

6.1.1.4 Relacionados con otros factores.

Otros factores que pueden incrementar el riesgo, aunque no están bien definidos como:

- Terapia corticoidea.
- Diabetes.
- Tabaco.
- Alcohol.

6.1.2 Criterios de diagnóstico.

Los criterios diagnósticos de ONM incluyen:

1. Paciente que recibió o está recibiendo tratamiento con fármacos antirresorptivos, en este caso, Denosumab.
2. Presencia de una o varias lesiones ulceradas en la mucosa de los procesos alveolares, con exposición del hueso maxilar o mandibular. Pueden existir casos sin exposición ósea, con dolor o fístulas, que deben ser considerados como candidatos para realizar un estudio más detallado.
3. Exposición ósea con un aspecto necrótico.
4. Lesión que se presenta espontánea o tras un antecedente de cirugía dentoalveolar (especialmente exodoncias).
5. Ausencia de cicatrización durante un periodo de al menos 6 semanas. ³³



PROCOLO DE MANEJO DE PACIENTES CON TRATAMIENTO DE DENOSUMAB EN CIRUGÍA BUCAL



Pruebas complementarias

1. Imagenológicas: radiografía convencional, tomografía axial computarizada, resonancia magnética nuclear, pueden ser inespecíficas hasta estadios muy avanzados, ayudan a evaluar la gravedad y extensión y en la planificación del tratamiento. ²⁶

2. Sanguíneas: la determinación matutina en condiciones de no ayuno del telopéptido C-terminal se considera que tiene la mejor correlación con el recambio óseo (CTX test). ²⁶

Ha podido establecerse una graduación de riesgo, que unida con los datos clínicos del paciente podría ayudar en decisiones terapéuticas:

- CTX test < 100 pg/ml = riesgo alto.
- CTX test 100-150 pg/ml = riesgo moderado.
- CTX test > 150 pg/ml = riesgo bajo.

Datos recientes indican que la determinación del CTX no es predice el desarrollo de ONM, pero sí identifica una zona de riesgo. ²⁶

3. Histológicas: la biopsia del hueso expuesto se realizará rigurosamente ante la sospecha de que la causa de la lesión patológica sea ocasionada por la terapia con Denosumab de modo primario o metastásica especialmente en los enfermos con antecedentes de cáncer, se debe descartar que se trate de un carcinoma epidermoide. ³³

6.1.3 Medidas preventivas.

Pacientes que van a comenzar un tratamiento con Denosumab:



PROTOCOLO DE MANEJO DE PACIENTES CON TRATAMIENTO DE DENOSUMAB EN CIRUGÍA BUCAL



- Revisión odontológica integral. ²⁶
- Extracción de todas las piezas dentales inviábiles o en mal estado. ²⁶
- Terminar con todos los procedimientos invasivos dentales y conseguir una buen estado periodontal. ²⁶
- Se debe retrasar el inicio de la terapia con Denosumab hasta que el lugar de la extracción tenga curada la mucosa (14-21 días). ²⁶
- Ajuste de las prótesis parciales removibles evitando que estas ocasiones traumatismos.
- Ajuste de la oclusión traumática.

Pacientes que ya reciben Denosumab:

Para mantener una relación riesgo beneficio positiva y reducir las complicaciones óseas se realizarán revisiones periódicas odontológicas y/o maxilofaciales. En piezas inviábiles debe extraerse la corona y tratar con endodoncia las raíces que se mantienen (las intervenciones deben ser tan conservadoras como sea posible). ²⁶

Sería recomendable, si las condiciones clínicas lo permiten, la suspensión del medicamento durante un periodo mínimo de tres meses antes la realización de cualquier tipo de procedimiento quirúrgico oral, siempre explicándole al paciente los riesgos de sufrir ONM y obteniendo la firma del consentimiento informado donde se añadan los riesgos y beneficios propios de cada procedimiento quirúrgico a realizar. ³³

La reincorporación de la terapia antirresortiva en caso de suspensión se realizará cuando la cicatrización de la cirugía efectuada haya concluido. ³³

En el caso de la cirugía implantológica se recomienda un plazo mínimo de tres meses de suspensión, de lo contrario no pueden realizarse implantes dentales si el paciente utiliza altas y frecuentes dosis de Denosumab. ^{26, 33}



PROTOKOLO DE MANEJO DE PACIENTES CON TRATAMIENTO DE DENOSUMAB EN CIRUGÍA BUCAL



La determinación sanguínea del telopeptido C-terminal del colágeno tipo I (b-Ctx) que brinde valores superiores a 150 pg/mL permitiría realizar cualquier tipo de cirugía con mínimo riesgo y sin la necesidad de suspender la terapia con Denosumab. Sin embargo, se debe aclarar que este parámetro precisa de mayores estudios científicos para confirmar su total validez.³³

6.2 Manejo transquirúrgico.

En cualquiera de los estadios los segmentos móviles de los secuestros óseos deben retirarse sin exponer el hueso no involucrado. Las piezas dentales sintomáticas, sin hueso necrótico expuesto, deberían extraerse, pues es improbable que su extracción exacerbe el proceso necrótico establecido. Para estas categorías, las estrategias de tratamiento recomendadas son:

Estadio 0:

Debido a que la sintomatología de este estadio es inespecífica y no existe exposición ósea, el plan de tratamiento a seguir se basará obligatoriamente en el estudio imagenológico con CBTC de alta resolución donde se pueden delinear claramente la presencia de un secuestro óseo ya que la radiografía convencional no aporta la información suficiente.³⁰

Estadio I:

Se deberá cuantificar en milímetros el área expuesta y sugerir si fuera posible la suspensión del tratamiento en interconsulta con el médico tratante. Se indican enjuagues con antisépticos (por ejemplo clorhexidrina al 0,12% o al 0.2% cada 12 horas por 15 días), educación del paciente para un adecuado cuidado bucal, revisión de la indicación del Denosumab.^{26, 33}



PROTOCOLO DE MANEJO DE PACIENTES CON TRATAMIENTO DE DENOSUMAB EN CIRUGÍA BUCAL



Control evolutivo a los 15 días:

- Igual o menor tamaño de exposición en el momento del diagnóstico: se mantiene el mismo tratamiento durante los 15 días subsecuentes.
- Incremento en el tamaño de la exposición, dolor o signos de infección: aplicar el tratamiento de estadio II. ³³

Control evolutivo al mes:

- Mejoría o resolución: sugerir al especialista correspondiente la restauración del fármaco si la situación clínica del paciente lo amerita y aplicar rigurosamente las normas de prevención.
- Incremento en el tamaño de la exposición, dolor o signos de infección: aplicar el tratamiento de estadio II. ³³

Estadio II:

Valorar con el médico tratante la suspensión del Denosumab si fuera posible hasta lograr la cicatrización de los tejidos.

Enjuagues antisépticos con clorhexidina al 0.12% o 0.2% cada 12 horas durante 15 días, control del dolor administrando antiinflamatorios no esteroideos (AINES) y sólo desbridamiento superficial para aliviar la irritación de los tejidos blandos.

Tratamiento sintomático y empírico hasta que se disponga de resultados de cultivo y antibiograma con antibióticos de amplio espectro (penicilina, cefalexina, clindamicina o la primera generación de fluoroquinolonas). ^{32, 33}

Control evolutivo a los 15 días:

- Menor tamaño de exposición, desaparición o mejoría del dolor, desaparición de los signos flogóticos: pasar a tratamiento de estadio I.



PROTOKOLO DE MANEJO DE PACIENTES CON TRATAMIENTO DE DENOSUMAB EN CIRUGÍA BUCAL



- Persistencia o agravamiento de la sintomatología: mantener el mismo tratamiento durante otros 15 días. Solicitar estudio complementario: TC (aunque se disponga de un estudio previo).³³

Control evolutivo al mes:

- Desaparición del dolor, desaparición de los signos flogóticos: pasar a tratamiento de estadio I. Si la situación clínica lo requiere, se efectuará la reincorporación del tratamiento con el Denosumab y se aplican rigurosamente las normas de prevención.
- Persistencia o agravamiento de la sintomatología: valorar la necesidad del tratamiento recomendado para el estadio 3.³³

Estadio III:

Como en el estadio previo, pero con un desbridamiento o resección para conseguir un mayor control de la infección y el dolor.³²

Bajo anestesia local, si fuera posible, se elimina el secuestro óseo y si es necesario la exodoncia de los dientes involucrados. El lecho quirúrgico se irriga con clorhexidina 0,2% y se cierra del defecto con material reabsorbible.³³

Control evolutivo a los 15 días:

- Evolución favorable: suspender la antibioticoterapia y los antiinflamatorios. Se mantienen los enjuagues bucales y se aplican estrictamente las medidas de prevención sobre los dientes remanentes. Control a los 15 días.
- Evolución desfavorable (incremento en la exposición ósea, dolor intenso, signos de infección): se mantiene la antibioticoterapia, enjuagues y antiinflamatorios durante 15 días.



PROTOCOLO DE MANEJO DE PACIENTES CON TRATAMIENTO DE DENOSUMAB EN CIRUGÍA BUCAL



Control evolutivo al mes:

- Evolución favorable: promover, si la situación clínica lo requiere la reincorporación del tratamiento con Denosumab y aplicar rigurosamente las normas de prevención sobre los dientes remanentes.
- Evolución clínica desfavorable: reintervenir quirúrgicamente al paciente de forma igualmente conservadora si es posible, y bajo anestesia local.³³

En circunstancias graves con fracaso de todas las medidas previas se pueden plantear cirugías alternativas, siempre tratando sean lo más conservadoras posibles:

- Fractura patológica: legrado tejido óseo necrótico y placa de reconstrucción (evitar injertos).
- Osteonecrosis hasta borde inferior: resección en bloque y placa de reconstrucción (evitar injertos).
- Fístula extraoral: desbridamiento eliminando áreas de osteonecrosis que produzcan irritación mucosa.³³

6.3 Manejo postquirúrgico.

Una vez los tejidos cicatrizados totalmente se realiza el seguimiento de la siguiente manera:

- Si el paciente continúa la terapia con Denosumab se deberán seguir rigurosamente las medidas preventivas que incluyen revisiones odontológicas integrales y estudios imagenológicos mensuales.
- Si el paciente suspende definitivamente el tratamiento con Denosumab se deberá continuar estrictamente con los cuidados preventivos hasta que hayan transcurrido 6 meses posteriores a la última dosis administrada.



PROTOCOLO DE MANEJO DE PACIENTES CON TRATAMIENTO DE DENOSUMAB EN CIRUGÍA BUCAL



CONCLUSIONES.

El cirujano dentista de práctica general y especialista debe estar capacitado para conocer la terapia empleada en el tratamiento de pacientes con osteoporosis y cáncer así como los efectos adversos y secundarios del uso terapéutico de estos fármacos.

El Denosumab es un anticuerpo monoclonal que se emplea para inhibir el recambio óseo y aumentar la densidad mineral ósea en pacientes que padecen de osteoporosis, para el tratamiento de la pérdida ósea asociada a la supresión hormonal en hombres con cáncer de próstata y para la prevención de eventos relacionados con el esqueleto (fractura patológica, radioterapia ósea, compresión de la médula espinal o cirugía ósea) en adultos con metástasis óseas de tumores sólidos, y que debido a su potente efecto antirresortivo provoca osteonecrosis mandibular principalmente en los pacientes con cáncer que reciben elevadas dosis del fármaco.

Es nuestro deber presentar especial atención a las manifestaciones clínicas y radiográficas, aun con sintomatología no específica que refieran los pacientes con tratamiento de Denosumab ya que existe un alto riesgo de desarrollar osteonecrosis mandibular.

Es de suma importancia trazar estrategias que nos apoyen a la prevención de esta patología considerando que existen diversos factores de riesgo para se produzca.

Denosumab presenta varias ventajas en comparación con los bisfosfonatos, una de estas es que posee una vida media menor (de 26 a 32 días) y que al biotransformarse como una inmunoglobulina no posee efectos acumulativos, efecto reversible posterior a los 6 meses de su última dosis administrada representando esto un dato valioso para establecer un periodo de alto y



PROTOCOLO DE MANEJO DE PACIENTES CON TRATAMIENTO DE DENOSUMAB EN CIRUGÍA BUCAL



moderado riesgo en la realización de procedimientos quirúrgico y en la posible remisión de una osteonecrosis mandibular instaurada.

Una de las pruebas complementarias más eficaces que se pueden realizar en pacientes que estén bajo la terapia de Denosumab consiste en la medición del marcador urinario de colágeno entrecruzado tipo I C-terminal (Ctx) que indica el nivel de recambio óseo que maneja el paciente en esos momento.



PROTOCOLO DE MANEJO DE PACIENTES CON TRATAMIENTO DE DENOSUMAB EN CIRUGÍA BUCAL



REFERENCIAS BIBLIOGRÁFICAS.

1. Bloom, Fawcett DW. *Tratado de Histología*. 12^a. ed. Editorial Interamericana McGraw-Hill, 2001. Pp. 217-225.
2. David Le Vay. *Anatomía y Fisiología Humana*. 2^a. ed. Editorial Pidotribo, Barcelona, España, 2004.
3. Guyton A. C. *Tratado de Fisiología Médica*. 12^a. ed. Madrid. Editorial Elsevier, 2011. Pp.957-960.
4. Ganong. W. F. *Fisiología médica*. 24^a. ed. Editorial McGraw-Hill, 2013. Pp. 385-388.
5. Porth C M. *Fundamentos de fisiopatología*. 3^a. ed. España, 2011.
6. Stuart Ira Fox. *Fisiología humana*.12^a.ed. N.Y., U.S.A.: Editorial Mc Graw Hill, 2011.
7. Litman GW, Rast JP, Shablott MJ, *et al*. *Phylogenetic diversification of immunoglobulin genes and the antibody repertoire*. Rev. Med. Molecular Biology Evolution. 1993; 10 (1): 60–72. [PMID8450761](#)
8. Janeway CA, Jr *et al*. *Immunobiology*. 5a ed. N. Y.: Editorial Garland Science, 2001. Pp. 674-677 [ISBN 0-8153-3642-X](#)
9. Ruiz. G. y col. *Anticuerpos monoclonales terapéuticos. Informe de vigilancia tecnológica*. España: Editorial; Genoma España, Fundación General de la Universidad Autónoma de Madrid. 2007. Pp. 10-14.
10. Sikora K., Smedley H. M. *Anticuerpos monoclonales*. España: Editorial Reverte S. A. Barcelona. 1986. Pp. 1-3.
11. <http://www.fda.com> /Denosumab (Prolia, Amgen): Examen y aprobación de la FDA.
12. *Publicación periódica en línea: Perrone M. FDA clears Amgen's bonstrengthening drug Prolia*. 2010. (<http://www.biosciencetechnology.com/news/2010/06/fda-clears-amgens-bone-strengthening-drug-prolia>)



PROTOCOLO DE MANEJO DE PACIENTES CON TRATAMIENTO DE DENOSUMAB EN CIRUGÍA BUCAL



13. <http://www.fda.com/Amgen anuncia la autorización de denosumab por la CE>.
14. *Publicación periódica en línea*: Agencia Española de Medicamentos y Productos Sanitarios AEMPS. *Denosumab (PROLIA®, XGEVA®): RIESGO DE OSTEONECROSIS MANDIBULAR E HIPOCALCEMIA*. 2014. http://www.aemps.gob.es/informa/notasInformativas/medicamentosUsoHumano/seguridad/2014/docs/NI-MUH_FV_13-2014_Denosumab.pdf
15. S. Redondo^{1, 2} MD, PhD, U. Medina-Moreno¹ MD, PhD, J. Navarro-Dorado¹, M. Ramajo¹ PhD, T. Tejerina¹ MD, PhD 1. *Denosumab en el tratamiento de la osteoporosis posmenopáusica y de la pérdida de masa ósea en pacientes con deprivación androgénica*. Actualidad en Farmacología y terapéutica. Marzo 2012; 10 (1): 17- 27.
16. http://www.medicamentosplm.com/home/productos/prolia_solucion/2506/101/44450/146
17. http://www.medicamentosplm.com/home/productos/xgeva_solucion_inyectable/2506/101/44472/162
18. <http://www.fda.com/> *FDA medicacion guide Prolia*.
19. <http://www.vademecum.es/principios-activos-denosumab-m05bx04>
20. <http://www.fda.com/> *HIGHLIGHTS OF PRESCRIBING INFORMATION These highlights do not include all the information needed to use Prolia safely and effectively. See full prescribing information for Prolia*.
21. <http://www.fda.com/> *HIGHLIGHTS OF PRESCRIBING INFORMATION These highlights do not include all the information needed to use XGEVA® safely and effectively. See full prescribing information for XGEVA*.



PROTOCOLO DE MANEJO DE PACIENTES CON TRATAMIENTO DE DENOSUMAB EN CIRUGÍA BUCAL



22. Ristow O *et al.* *Effect of antiresorptive drugs on bony turnover in the jaw: denosumab compared with bisphosphonates.* Rev. Med. British Journal of Oral and Maxillofacial Surgery. 2014; 52: 308–313.
23. Uyanne J, Calhoun CC, Le AD. *Antiresorptive drug-related osteonecrosis of the jaw.* Rev. Med. Dent Clin N Am. 2014. 58(2): 369–384.
24. Aghaloo T. L. *et al.* *Osteonecrosis of the Jaw in a Patient on Denosumab.* Rev. Med. J Oral Maxillofac Surg. 2010.68:959-963.
25. Special Committee on Medication- Related Osteonecrosis of the Jaws. *Medication-Related Osteonecrosis of the Jaw.* Position Paper American Association of Oral and Maxillofacial Surgeons. 2014. Pp 1-26.
26. Casala C., Somesob E., Álvarez A.M., Fariñad J., Álvarez T. *Osteonecrosis de maxilares relacionada con el uso de bifosfonatos.* Rev. Med. FARMACÉUTICOS DE ATENCIÓN PRIMARIA Publicación periódica de divulgación y expresión científica de la Sociedad Española de Farmacéuticos de Atención Primaria. Editorial. Elsevier España. 2012; 10(1):9-14.
27. Rang H. P., Dale M.M., Ritter J. M., Flower R. J., Henderson G. *Farmacología.* 7a ed. Mexico: Editorial Elsevier, 2012. Pp.437-438.
28. Golan D. E., Tashjian A. H., Armstrong E. J. *Principios de farmacología: bases fisiopatológicas del tratamiento farmacológico.* 3a ed. Buenos Aires: Editorial Lippincott Williams & Wilkins, 2012. Pp.552-554.
29. Pedro Diz, José L. López-Cedrún, Jorge Arenaz, Crispian Scully. *Necrosis ósea mandibular relacionada con el tratamiento con denosumab.* Rev. Med. JADA. Diciembre 2012; 7(6):260-264.



PROTOCOLO DE MANEJO DE PACIENTES CON TRATAMIENTO DE DENOSUMAB EN CIRUGÍA BUCAL



30. Aghaloo T. L. et al. *Stage 0 Osteonecrosis of the Jaw in a Patient on Denosumab*. Rev. Med. American Association of Oral and Maxillofacial Surgeons J Oral Maxillofac Surg. 2014; 72:702-716.
31. Malan J., Ettinger K., Naumann E., Beirne R., Okinawa. *The relationship of denosumab pharmacology and osteonecrosis of the jaws*. Rev. Med. Medical Management and Pharmacology Update. December 2012; 114(6): 671-676.
32. Bagán JV, Diz-Dios P, Gallego L, Infante-Cossío P, Jiménez Y, Junquera LM, López J, Ortega-Aranegui R, Poveda R, Sánchez-Fernández E, Santamaría J, Verrier-Hernández A, Vicente-Barrero M. *Recomendaciones para la prevención de la osteonecrosis de los maxilares (ONM) en pacientes con cáncer tratados con bisfosfonatos intravenosos*. Rev. Med. Med Oral Patol Oral Cir Bucal. Mayo 2008; 13(3):161-167.
33. Junqueira L. M. Diagnóstico, prevención y tratamiento de la osteonecrosis de los maxilares por bisfosfonatos. Recomendaciones de la sociedad española de cirugía oral y maxilofacial. (SECOM). Cient dent. 2008; 5(3):229-237.

FUENTES DE IMAGEN

1. <http://zl.elsevier.es/es/revista/actas-urologicas-espanolas-292/perdida-masa-osea-pacientes-cancer-prostata-sometidos-90002102-articulo-revision-2011>
2. Tortora G. J., Funke B. R., Case C. L. *Introducción a la microbiología*. 9a ed. Buenos Aires: Editorial Médica Panamericana, 2007. Pp. 506.
3. Adaptada de Prolia: EPAR- Public assessment report (http://www.ema.europa.eu/docs/en_GB/document_library/EPAR_-_Public_assesment_report/human/001120/WC500093529.pdf)