



**UNIVERSIDAD NACIONAL AUTÓNOMA DE  
MÉXICO**

---

---



**FACULTAD DE ODONTOLOGÍA**

**OSTEONECROSIS RELACIONADA A BIFOSFONATOS  
CON POSIBLE TERAPÉUTICA Y PRESENTACIÓN DE UN  
CASO CLÍNICO.**

**TESINA**

QUE PARA OBTENER EL TÍTULO DE

**CIRUJANO DENTISTA**

P R E S E N T A:

ABRAHAM TADEO DÍAZ RAMÍREZ

TUTOR: Esp. BERNARDO CRUZ LEGORRETA

ASESORES:



Universidad Nacional  
Autónoma de México



**UNAM – Dirección General de Bibliotecas**  
**Tesis Digitales**  
**Restricciones de uso**

**DERECHOS RESERVADOS ©**  
**PROHIBIDA SU REPRODUCCIÓN TOTAL O PARCIAL**

Todo el material contenido en esta tesis esta protegido por la Ley Federal del Derecho de Autor (LFDA) de los Estados Unidos Mexicanos (México).

El uso de imágenes, fragmentos de videos, y demás material que sea objeto de protección de los derechos de autor, será exclusivamente para fines educativos e informativos y deberá citar la fuente donde la obtuvo mencionando el autor o autores. Cualquier uso distinto como el lucro, reproducción, edición o modificación, será perseguido y sancionado por el respectivo titular de los Derechos de Autor.

## **Agradecimientos**

A mis padres Nohemi y Dagoberto, porque sin ellos yo no sería nada, por su total apoyo y comprensión, por estar siempre al pendiente y ayudarme en cada paso que he dado, por su tolerancia y por crearme metas que juntos hemos cumplido.

A mi hermana Guissel que a pesar de todo me has ayudado y aconsejado.

A mi familia por ser un pilar y parte importante en este logro, por creer en mí y apoyarme en todo momento, en especial Gabriela y Antonio.

A mis primos Isaac y Mauricio, que son mis hermanos menores.

A mis amigos Roldán (El Briagas), Ferchita, Gabipaty, Fanny, Christian (Bottom Bitch), Mauricio, por todos los momentos, pedas, congresos, y demás tonterías que vivimos en la facultad que siempre voy a recordar porque siempre estuvieron llenas de alegría, siempre los voy a querer.

Quiero agradecer a los profesores que dejaron una marca importante más allá del conocimiento, resaltando a mi tutor Bernardo Cruz Legorreta por sus enseñanzas dentro y fuera del salón de clase, así como la realización de este trabajo y a mi maestra favorita Mariana Latorre.

Quiero resaltar la ayuda de Areli Pino en este trabajo en especial a Yamely Bonifacia (MLP?) que su ayuda fue esencial.

Mi eterno agradecimiento a la Universidad Nacional Autónoma de México por ser mi Alma Mater y a la Facultad de Odontología es todo un orgullo formar parte de la máxima casa de estudios.

Y finalmente gracias a la música, al metal y a Strikemaster que por eso, este camino se hace más corto y placentero.

## ÍNDICE

1	INTRODUCCIÓN	4
2	ANTECEDENTES	5
2.1	TEJIDO OSEO	5
2.1.1	HISTOFISIOLOGÍA DEL TEJIDO ÓSEO	5
2.1.2	COMPOSICIÓN DE TEJIDO ÓSEO	8
2.1.3	MATRIZ ÓSEA	8
2.2	ESTRUCTURA OSEA	9
2.3	OSIFICACIÓN	11
2.4	FISIOLOGÍA OSEA	11
2.5	REMODELADO OSEO	13
3	BIFOSFONATOS	
3.1	DEFINICIÓN	16
3.2	ANTECEDENTES	16
3.3	CLASIFICACIÓN	17
3.4	MECANISMOS DE ACCIÓN	19
3.5	VÍAS DE ADMINISTRACIÓN	21
3.6	INDICACIONES TERAPÉUTICAS	23
3.7	CONTRAINDICACIONES TERAPÉUTICAS	25
4	COMPLICACIONES DE LOS BIFOSFONATOS	
4.1	OSTEONECROSIS RELACIONADA A BIFOSFONATOS	26
4.2	ANTECEDENTES	26
4.3	CARACTERÍSTICAS CLÍNICAS	26
4.4	CARACTERÍSTICAS RADIOLÓGICAS	29

4.5	CRITERIOS DE DIAGNÓSTICO DE OSTEONECROSIS	31
4.6	DIAGNÓSTICOS DIFERENCIALES	31
4.7	FACTORES DE RIESGO	32
4.7.1	RELACIONADOS CON EL FARMACO	32
4.7.2	FACTORES LOCALES	32
4.7.3	FACTORES DEMOGRÁFICOS Y SISTÉMICO	33
4.7.4	OTROS FACTORES	33
4.8	PREVENCIÓN	34
4.9	POSIBLE TRATAMIENTO PARA LA OSTEONECROSIS	35
4.10	CONSIDERACIONES PARA EL TRATAMIENTO	36
4.10.1	OPCIONES DEL TRATAMIENTO	36
4.11	AUXILIARES DEL TRATAMIENTO	41
5	PRESENTACIÓN DE CASO CLINICO	42
6	DISCUSIÓN	45
7	CONCLUSIÓN	46
8	BIBLIOGRAFÍA	47

# 1 INTRODUCCIÓN

Los bifosfonatos son potentes inhibidores de la reabsorción ósea, por lo tanto son usados como principal tratamiento para la osteoporosis, y otras enfermedades óseas como lo son metástasis en hueso, mieloma, cáncer de mama, cáncer de próstata y también para prevenir fracturas patológicas.

La eficacia de estos bisfosfonatos en dichas enfermedades está bien establecida.

Los bifosfonatos son medicamentos que no sólo inhiben la resorción ósea sino también el metabolismo del hueso y el remodelado óseo a través de la inhibición de los osteoclastos. Los bifosfonatos se dividen en dos grupos; los nitrogenados y no nitrogenados de los cuales se tratará ampliamente más adelante.

También se ha mostrado evidencia de que el incremento en su uso por parte de algunos pacientes da como resultado la osteonecrosis en mandíbula y maxila. Ésta puede darse de manera espontánea o después de una extracción dental o cirugía de hueso.

La osteonecrosis ocurre cuando hay menos flujo sanguíneo en el hueso, por lo tanto la falta de irrigación provoca la necrosis del hueso. De aquí, que al realizar un tratamiento dental que involucre implícitamente al hueso, no se de una reparación ósea adecuada, lo cual desencadena la osteonecrosis. Es indispensable que el Cirujano Dentista de práctica general así como el especialista y conozcan esta alteración, su frecuencia, que sean capaces de llegar a un correcto diagnóstico e indicar el posible tratamiento que se pueda llevar.

## 2 ANTECEDENTES

### 2.1 Tejido Óseo.

El hueso es un tejido conectivo especializado cuya matriz extracelular se encuentra calcificada, con lo que queda atrapadas las células que la secretaron. Aunque el hueso es una de las sustancias más duras del cuerpo, es un tejido dinámico que cambia constantemente de forma en relación con las tensiones que recibe.<sup>1</sup>

El tejido óseo proporciona al esqueleto fortaleza necesaria para cumplir con su principal función que es la de ser órgano de sostén dado que actúa como sitio de inserción de los músculos y, a la vez, brinda cierta rigidez al organismo para protegerlo de la fuerza de la gravedad.<sup>1</sup>

Pero además de actuar a modo de almacén tiene otras funciones como la de almacén y regulador metabólico de elementos como el calcio y el fósforo, o como productor de las células sanguíneas mediante un proceso denominado hematopoyesis, ya que los elementos hematopoyéticos se alojan en la médula ósea.<sup>1</sup>

#### 2.1.1 Histofisiología del Tejido Óseo.

El tejido óseo es un tipo de tejido conjuntivo mineralizado formado por cristales microscópicos de fosfato de calcio dentro de una matriz de colágeno, así están formadas las laminillas de matriz osteoide calcificada que así, en conjunto, es mucho más denso y menos activo metabólicamente o también conocido como hueso esponjoso.<sup>2</sup>

El hueso cortical o compacto se estructura en conductos de Havers recubiertos por laminillas en disposición concéntrica donde se sitúan los osteocitos. El hueso esponjoso o trabecular lo constituyen laminillas óseas

en forma de red que delimitan cavidades areolares en cuyo interior se encuentra médula ósea.<sup>2</sup>

### 2.1.2 Composición del Tejido Óseo

El hueso está compuesto de células que se encuentran en una matriz extracelular que ha quedado calcificada. A su vez, la matriz calcificada está compuesta por fibras y sustancia intercelular.<sup>1</sup>

El hueso presenta las siguientes células:

#### Osteoclastos.

Las células encargadas de la reabsorción son los osteoclastos. Los osteoclastos contienen fosfatasa ácida tartrato resistente (TRAP), que permite la desfosforilación de las proteínas, cuya actividad es aprovechada para su identificación. Además tienen receptores para calcitonina, son los encargados de la resorción y la remodelación del hueso.<sup>3</sup>

#### Osteoblastos.

Los osteoblastos proceden de las células mesenquimales pluripotenciales de la médula ósea, endostio, periostio y pericitos perivasculares.<sup>3</sup>

Actualmente se sabe que:

- 1.- Sintetizan las proteínas colágenas y no colágenas de la matriz orgánica del hueso.
- 2.- Dirigen la disposición de las fibrillas de la matriz extracelular.
- 3.- Contribuyen a la mineralización de la sustancia osteoide, gracias a la fosfatasa alcalina.
- 4.- Median en la reabsorción llevada a cabo por los osteoclastos a través de la síntesis de citoquinas específicas.
- 5.- Sintetizan factores de crecimiento.<sup>3</sup>



## Osteocito.

Una vez mineralizada la matriz, algunos osteoblastos quedan atrapados dentro, transformándose en osteocitos. Los osteoblastos y osteoclastos permanecen en la superficie ósea, mientras que los osteocitos lo hacen en el interior.<sup>3</sup>

Durante la vida del osteocito, este no puede mantener la matriz mineral que lo rodea por lo que aparece microfracturas, produciéndose entonces una resorción del hueso no vital, liberándose citosinas como la proteína morfogenética ósea (BMP) y los factores de crecimiento I y II.<sup>3</sup>

## Células Osteoprogenitoras.

Las células osteoprogenitoras se diferencian de las células mesenquimáticas primitivas. La célula madre mesenquimática pluripotente que da origen a las células osteoprogenitoras que a su vez pueden diferenciarse para originar células formadoras de hueso más especializadas (es decir osteoblastos).<sup>2</sup>

Las células osteoprogenitoras están localizadas en la cubierta celular interna del periostio, revisten los conductos de Havers y se encuentran también en el endostio. Estas células son activas al máximo durante el periodo de crecimiento óseo.<sup>1</sup>

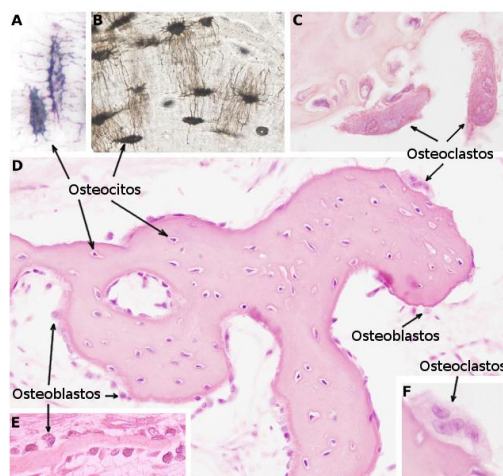


Fig. 1 A, B) Hueso compacto y C- F) Hueso en formación (3)

### 2.1.3 Matriz Ósea.

La matriz extracelular es un sistema inerte que estabiliza la estructura física del hueso, ya que actúa como soporte para facilitar la adhesión celular. La matriz extracelular ayuda a que las células conserven su estado diferenciado. Ésta matriz está formada por proteínas extracelulares que interactúan entre sí formando una malla. Influyen en el desarrollo de las células; migración, proliferación, forma y funciones metabólicas.<sup>1,2</sup>

La matriz se divide en dos principales, orgánica e inorgánica.

#### Matriz Orgánica.

La matriz orgánica o sustancia osteoide representa un tercio del peso óseo. Está formada fundamentalmente por proteínas, entre las que destaca el colágeno tipo I y tipo V principalmente, la cual está muy entrecruzada, lo que impide que se extraiga con facilidad.<sup>2,3</sup>

Los glucosaminoglicanos, proteoglicanos, glicoproteínas y moléculas de adhesión como la osteonectina, la osteocalcina y la osteopontina. Todas ellas poseen mucha afinidad a la hidroxiapatita. La síntesis de estas proteínas es estimulada por la vitamina D.<sup>2,3</sup>

#### Matriz Inorgánica.

La matriz inorgánica del hueso, que constituye cerca del 65% de su peso seco, está compuesta principalmente por calcio y fósforo, junto con otros componentes como bicarbonato, citrato, magnesio, sodio y potasio. Calcio y fósforo existen primordialmente en forma de cristales de hidroxiapatita  $\text{Ca}_5(\text{PO}_4)_3(\text{OH})$ .<sup>2,3</sup>

## 2.2 Estructura Ósea.

Los huesos se clasifican según su forma: los huesos largos, que tienen un cuerpo localizado entre dos cabezas; los huesos cortos, que tienen anchura y longitud iguales; los huesos planos, que son delgados, planos y a manera de láminas y los huesos irregulares que tienen forma irregular.<sup>1</sup>

La mayoría de los huesos tienen estructura básica formada por:

- Una zona externa cortical o compacta.
- Una zona trabecular o esponjosa.<sup>1</sup>

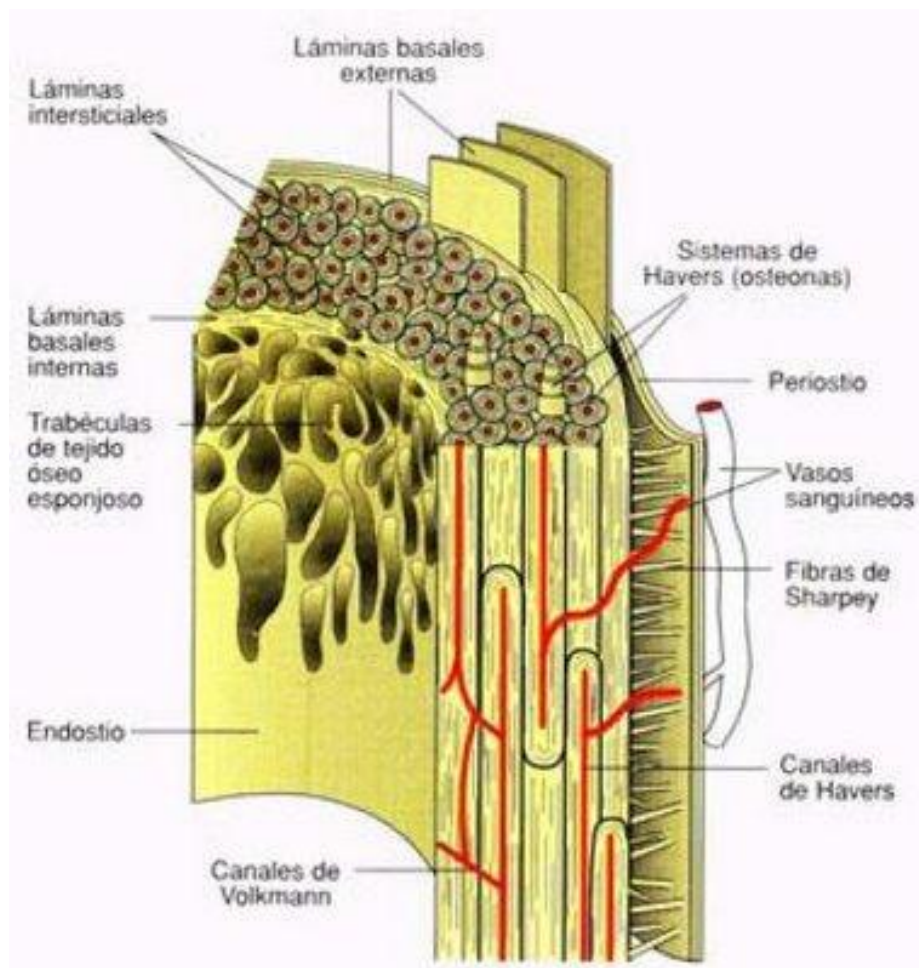


Fig. 2. Estructura de hueso compacto y esponjoso (6)

Tejido Óseo Esponjoso	Tejido Óseo Compacto
<ul style="list-style-type: none"> <li>• Está compuesto por finos listones u hojas, las trabéculas se entrecruzan en distintas direcciones y forman un reticulado esponjoso, cuyos espacios huecos se intercomunican están ocupados por la médula osea.</li> </ul>	<ul style="list-style-type: none"> <li>• Forma a simple vista una masa compacta sin espacios visibles. Posee una estructura dura y predomina la matriz ósea. Aquí se localizan los osteocitos dentro de las lagunas alrededor de los conductos de Havers, formando los Sistemas de Havers u osteonas corticales.</li> </ul>
<ul style="list-style-type: none"> <li>• Actúa como andamio, provee rigidez y soporte a la mayoría del hueso compacto.</li> </ul>	<ul style="list-style-type: none"> <li>• Otro sistema de canales conductores de vasos son los conductos de Volkmann, que comunican los conductos de Havers entre sí con la superficie externa e interna del hueso.</li> </ul>
	<ul style="list-style-type: none"> <li>• Este hueso provee rigidez y soporte ya que forma una capa exterior sólida sobre los huesos.<sup>3,4,5</sup></li> </ul>

Tabla 1. Características de Tejido Óseo

### 2.3 Osificación.

Existen dos formas de osificación: intramembranosa y endocondral. El desarrollo del hueso en la osificación intramembranosa se produce directamente en el tejido conectivo primitivo del feto (mesénquima), mientras que el desarrollo óseo por osificación endocondral tiene lugar sobre un molde preformado de cartílago.<sup>2</sup>

La formación del hueso se produce del mismo modo en ambos casos.<sup>2</sup>

#### Osificación Intramembranosa.

La denominación intramembranosa se debe a que la formación de los huesos comienza dentro de una placa membranosa densa de mesénquima que rodea el cerebro.<sup>6</sup>

En la osificación intramembranosa se forma el hueso por diferenciación de células mesenquimáticas en osteoblastos.<sup>6</sup>

#### Osificación Endocondral.

Esta osificación comienza con la proliferación y agrupación de células mesenquimatosas, estas se diferencian de los condroblastos que a su vez producen matriz cartilaginosa o cartílago hialino y adquiere la forma general del hueso específico.<sup>5,6</sup>

Una vez establecido el modelo cartilaginoso aumenta de tamaño por crecimiento intersticial y por aposición. Por agregado de matriz cartilaginosa originada por condrocitos.<sup>5,6</sup>

### 2.4 Fisiología Ósea.

El hueso es una forma especial de tejido conjuntivo con una trama de colágena impregnada con sales de calcio y fosfato en particular la hidroxiapatitas.<sup>5,6</sup>

En hueso viejo, se observa resorción constante y formación de tejido nuevo, lo cual hace posible la remodelación, gracias a la cual el hueso reacciona a las grandes fuerzas de tensión y distensión que se le imponen. Es un tejido perfectamente vascularizado.<sup>5,6</sup>

Hormonas reguladoras del metabolismo de Calcio
<ul style="list-style-type: none"> <li>• <b>Calcitonina:</b> Es una hormona secretada por la glándula tiroides cuyo efecto es disminuir las concentraciones plasmáticas de calcio, es decir da efectos opuestos a la parathormona (PTH), ya que el aumento de la concentración plasmática de calcio estimula la secreción de calcitonina y esta disminuye al ser regulada por medio de un efecto inmediato que consiste en disminuir la acción reabsortiva de los osteoclastos, e incluso provoca efectos en la disminución en la formación de nuevos osteoclastos.</li> </ul>
<ul style="list-style-type: none"> <li>• <b>Calcio:</b> El calcio es una molécula esencial para el envío de señales intracelulares y también desempeña otras funciones fuera de la célula. En el organismo de un joven adulto hay un promedio de 1100gr. de calcio y, de él, 99% se ubica en el esqueleto de dos maneras: “como reservorio” de intercambio fácil y como depósito común de mayor magnitud del mineral estable cuyo intercambio es lento.</li> </ul>
<ul style="list-style-type: none"> <li>• <b>Parathormona:</b> La PTH es un polipéptido lineal es sintetizada y secretada por la glándula tiroides, actúa de modo indirecto en el hueso aumentando su resorción y movilización del calcio aumentándolo y deprimir el fosfato plasmático.</li> </ul>
<ul style="list-style-type: none"> <li>• <b>Factor de inhibición de la osteoclastogénesis:</b> Factor de inhibición de la osteoclastogénesis (OCIF), es un miembro de la familia de receptores del factor de necrosis tumoral. El RNAm de la OCIF se expresa en numerosos tejidos humanos (pulmón, corazón, riñones, hígado, intestino, estómago, cerebro, glándula tiroides y médula espinal) además en el hueso, en el cual su principal función parece ser la inhibición de la maduración de los osteoclastos y de su activación.<sup>5,6</sup></li> </ul>

Tabla 2. Hormonas reguladoras del metabolismo de Calcio

## 2.5 Remodelado Óseo.

Los huesos en crecimiento retienen en gran medida la forma estructural general desde el principio del desarrollo óseo en el feto hasta el final del crecimiento óseo del adulto. Esto se logra mediante remodelación de superficie, proceso que consiste en depósito de hueso bajo ciertas regiones del periostio, con resorción concomitante de éste bajo otras regiones periósticas. De manera semejante, el hueso se está depositando en ciertas regiones de la superficie endóstica, en tanto que en otras regiones se está resorbiendo.<sup>1</sup>

La estructura interna del hueso del adulto se está remodelando de manera continua conforme se forma hueso nuevo y se está resorbiendo el hueso muerto. Esto se relaciona con el hecho que:

- Se están sustituyendo de manera sostenida los conductos de Havers
- Deber resorberse hueso de una zona y añadirse a otra para resistir a las tensiones cambiantes que se le aplican.<sup>1</sup>

Conforme los sistemas de Havers se resorben mueren sus osteocitos. Por añadidura, se reclutan osteoclastos en la zona para resorber la matriz ósea con lo que se forman cavidades de absorción. Aunque el hueso primario se remodela de esta manera, lo que incrementa su resistencia gracias a la alineación ordenada de colágena alrededor del sistema de havers, la remodelación prosigue durante toda la vida conforme la resorción queda sustituida por el depósito y la formación de nuevos sistemas de Havers.<sup>1</sup>

## Factores Reguladores del Remodelado Óseo.

El remodelado óseo depende de varios factores como son:

- **Factor Genético:** La variabilidad ósea de cada persona. Se ha sugerido que la pérdida de masa ósea que se observa en algunos individuos puede deberse a otros factores distintos de los nutricionales o hormonales. Algunos autores han mencionado que existe una programación genética que, activada por factores ambientales, determinaría la pérdida de hueso en personas mayores.<sup>5,6</sup>
- **Factor Nutricional:** La falta de calcio y la deficiencia de Vitamina D son dos de los factores más relevantes en personas mayores ya debido a la mencionada deficiencia se inhibirá el proceso de remodelación ósea.<sup>5,6</sup>
- **Factores Mecánicos:** Las tensiones que resultan de las cargas mecánicas son un regulador importante del remodelado en algunas partes del esqueleto. La inactividad física produce una pérdida de masa ósea significativa, mientras que el ejercicio físico provoca un efecto contrario.<sup>5,6</sup>
- **Factores Químicos:** Existen diversos reguladores de remodelado óseo, entre ellos se encuentran de tipo hormonal como la PTH que favorece la activación de los osteoclastos y secundariamente la de los osteoblastos.<sup>5,6</sup>

Otro factor importante es la Fosfatasa Alcalina, ya que sus valores aumentan al haber remodelado óseo, así como con la presencia de fracturas u otras alteraciones localizadas del metabolismo óseo como son la osteoporosis y el hiperparatiroidismo.<sup>2</sup>

## Fases del Remodelado Óseo.

Podemos encontrar seis diferentes fases remodelado óseo.



- Fase Quiescente: El hueso se encuentra en condiciones de reposo.
- Fase de Activación: Cuando aumenta la actividad metabólica con la liberación de enzimas proteolíticas que dejan expuestas sustancias quimiotácticas encargadas de reclutar a las células mononucleares precursoras de osteoclastos de la circulación. Una vez generados y activados los osteoclastos se fijan a la superficie que va a ser remodelada.
- Fase de Resorción: Cuando los osteoclastos secretan enzimas y degradan la matriz desmineralizada y termina con la apoptosis osteoclástica.
- Fase de Inversión: En esta fase las cavidades de resorción contienen células mononucleares incluyendo monocitos y osteocitos que fueron liberados en la matriz del hueso y proteoblastos que sintetizan una sustancia cementante.
- Fase de formación de Osteoblastos: Atraídos por los factores de crecimiento que se liberaron de la matriz, se diferencian en osteoblastos, y estos ya estando formados van a sintetizar los componentes orgánicos de la matriz.<sup>5,6</sup>

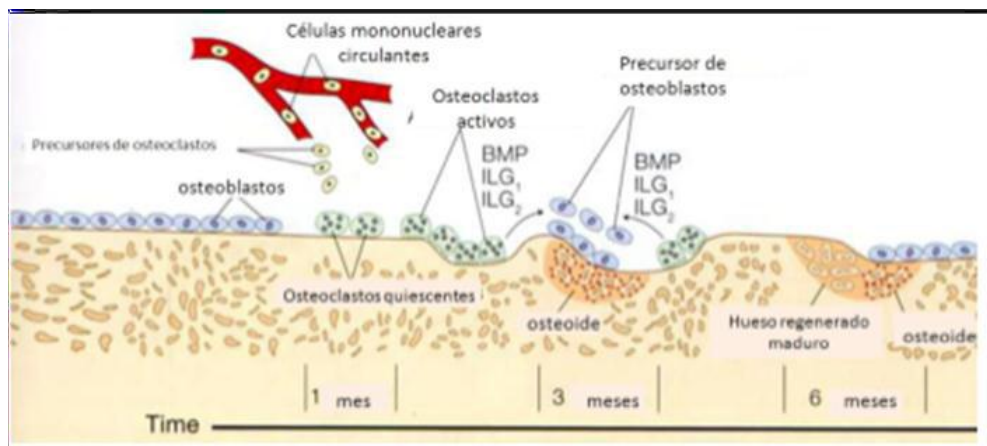


Fig. 2 Proceso de remodelación ósea (7)

## 3 BIFOSFONATOS

### 3.1 Definición

Los bifosfonatos son moléculas en las cuales encontramos dos átomos de ácido fósfórico que están unidos covalentemente a un átomo de carbono, se consideran análogos de los pirofosfonatos orgánicos, tienen una gran afinidad por los cristales de hidroxiapatita y actúan como potentes inhibidores de la actividad osteoclástica.<sup>8</sup>

Han demostrado ser altamente eficaces en el tratamiento tanto sintomático, como preventivo de procesos patológicos, como lo son la Osteoporosis, Enfermedad de Padgett, hipercalcemia malignizante, así como en metástasis óseas de enfermedades tumorales malignas (cáncer de mama, próstata y pulmón). En pacientes que presentan dichas enfermedades disminuye la incidencia en fracturas patológicas y dolor severo que acompaña a las entidades óseas.<sup>8</sup>

### 3.2 Antecedentes.

Los bifosfonatos fueron sintetizados por primera vez en el siglo XIX y son moléculas simples con un átomo de carbono en el centro y 2 moléculas de fosfato adjunta a cada lado que también se encuentra unido a los 2 sitios de carbono que son los sitios R1 y R2 que completan los 4 accesorios típicos al átomo carbono no ionizado. El sitio de R2 es donde casi todas las diferencias farmacológicas del bisfosfonato ocurren.<sup>9</sup>

El primer bifosfonato oral en los Estados Unidos, el alendronato, se introdujo en la década de 1990 para el tratamiento de la osteoporosis posmenopáusica como un intento de reducir el riesgo de fracturas, sobre todo de la cadera, la columna y extremidades. Los Bifosfonatos orales más recientes difieren sólo en la cadena lateral de nitrógeno en el sitio R2, incluyendo risedronato, para el tratamiento de la osteoporosis

posmenopáusica y corticosteroides inducida por la osteoporosis e ibandronato para el tratamiento de osteoporosis posmenopáusica, los bifosfonatos orales se encuentran en un gran ensayo clínico de la osteoporosis masculina y osteoporosis inducida por esteroides.<sup>10</sup>

Otro uso de bisfosfonatos orales ha sido para la enfermedad de Paget, osteodistrofia de la insuficiencia renal, e hiperparatiroidismo, así como lesiones de células gigantes.<sup>11</sup>

Los bifosfonatos intravenosos se desarrollaron para infusión y por lo general una vez al mes son administrados para los pacientes con cáncer metastático al hueso. Fueron diseñados para este uso debido a su capacidad para aumentar Densidad Mineral Ósea (BMD) y para suprimir los osteoclastos, que son los encargados a la liberación de la parathormona.<sup>10</sup>

### 3.3 Clasificación.

Los bifosfonatos son compuestos sintéticos con una estructura química similar a la de un pirofosfato inorgánico, un regulador endógeno de la mineralización ósea.<sup>12,13</sup>

Hay dos tipos principales de BPS: Unos que contienen nitrógeno (alendronato, risedronato, pamidronato) y otros que no contienen nitrógeno (etidronato, tiludronato).<sup>12,13</sup>

De acuerdo a su estructura molecular se pueden clasificar en dos grupos que son:

- Bifosfonatos nitrogenados
- Bifosfonatos no nitrogenados

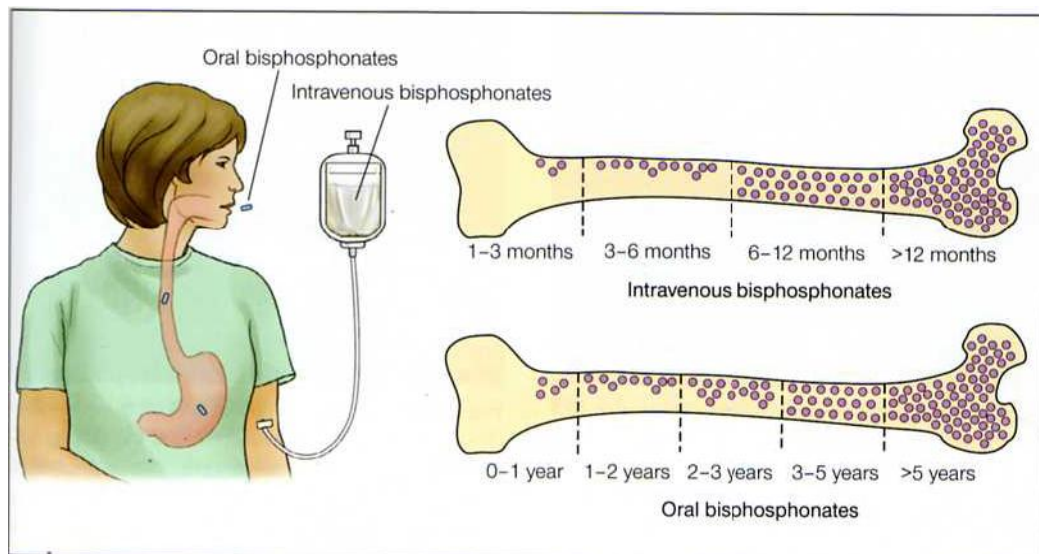


Fig. 3 Repetidas dosis de bifosfonatos intravenosos acumulados en hueso, así como bifosfonato orales (14)

Los bifosfonatos también se pueden clasificar como de primera, segunda y de tercera generación, lo que implica potencias y eficacias progresivamente mayores.<sup>14,15</sup>

- 1<sup>a</sup> Generación Contiene cadenas laterales (R1, R2) (medronato, clodronato y etidronato) o contienen un grupo un grupo clorofenileno.
- 2<sup>a</sup> Generación (aledronato y pamidronato). Contienen un grupo nitrógeno en cada lateral. Su potencia es 10 a 100 veces mayor que la de los compuestos de la primera generación.
- 3<sup>a</sup> Generación (risedronato y coledronato). Con un átomo de nitrógeno con un anillo heterocíclico son 10 000 veces más potentes que los agentes de la primera generación.<sup>14,15</sup>

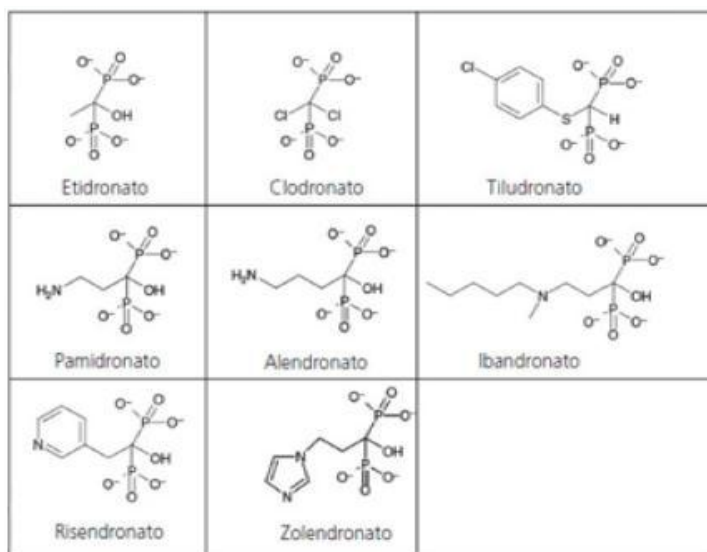


Fig. 4 Diferentes formas químicas de los bifosfonatos (7)

### 3.4 Mecanismos de Acción.

El mecanismo de acción de los bifosfonatos depende de la presencia o ausencia de una molécula de nitrógeno en su estructura bioactiva.<sup>14,15,16</sup>

Los bifosfonatos actúan casi exclusivamente en el hueso cuando se administra a dosis fisiológicas debido a afinidad específica a los huesos, donde se depositan tanto en el hueso recién formado y en la proximidad de los osteoclastos. Los bifosfonatos actúan sobre el hueso a través de varios mecanismos simultáneamente. Ambos pueden disminuir la actividad de los osteoclastos y disminuir el número de osteoclastos.<sup>15,16,17</sup>

La primera se ejemplifica por la internalización de los osteoclastos, causando la interrupción de la resorción ósea mediada por osteoclastos, la segunda por inhibir el reclutamiento de osteoclastos y la aceleración de la muerte celular programada (apoptosis) de los osteoclastos, reduciendo así el número de osteoclastos. Ambos mecanismos conducen a la reducción de la resorción ósea y a una disminución en el recambio óseo.<sup>15,16,17</sup>

En términos moleculares, una de las principales acciones de los bifosfonatos es la inhibición de la enzima farnesil difosfato sintasa, reduciendo así la

capacidad de resorción ósea de los osteoclastos y la inducción de la apoptosis de esas células.<sup>15,16,17</sup>

El período medio de vida de los bifosfonatos en la circulación es bastante corto. La presencia de nitrógeno en su formulación hace que su metabolización sea difícil, por lo tanto, una vez incorporado en el tejido óseo, pueden persistir hasta 10 años, dependiendo del tiempo de rotación esquelético y la acción por lo tanto, prolongada. Esto explica por qué dosis individuales o de administración intravenosa, pueden ser eficaces durante un largo tiempo en la gestión de la enfermedad de Paget y los efectos acumulativos son visibles incluso cuando el paciente no está utilizando la terapia de BF.<sup>15,16,17</sup>

De la misma manera se ha demostrado que son potentes inhibidores de la remodelación ósea como de la alteración de la angiogénesis y la infección.

- La inhibición de remodelación ósea: Este es el mecanismo principal asociado a la OAB. Los bifosfonatos alteran de una manera específica la función de los osteoclastos y reducen su número, y su apoptosis. Se han hecho pruebas actualmente y se ha sugerido que los bifosfonatos que contienen nitrógeno inhiben la prenilación de las proteínas.
- Inhibición de la angiogénesis: Se ha propuesto una hipótesis sobre la inhibición de la formación de los vasos sanguíneos por el uso de bifosfonatos, ya que se ha visto que su uso retrasa la cicatrización después de extracciones dentales. Sin embargo se desconocen los efectos de los bifosfonatos en la angiogénesis de hueso y médula ósea, tejidos de interés en la osteonecrosis mandibular.
- Infección: En la cavidad oral existe la presencia de muchos microorganismos, lo que evidentemente aumenta la presencia de infecciones posteriores a procedimientos dentales, aumentando la incidencia en pacientes con cáncer ya que son tratados con inmunosupresores.<sup>15,16,17</sup>

En estudios que se han realizado sobre los efectos de los bifosfonatos en células inmunes se ha observado que pueden inhibir la activación y proliferación de linfocitos T así como la supresión varias citoquinas, lo cual interfiere con la presencia celular, y favorece la infección.<sup>15,16,17</sup>

Todos los bifosfonatos actúan a través de la unión de los radicales de fosfato de hidroxiapatita, en donde el carbono y el fosfato dan nombre a este fármaco; la presencia de dos radicales de fosfonatos, sirve de conexión para el mecanismo de acción molecular de estos compuestos.<sup>15,16,17</sup>

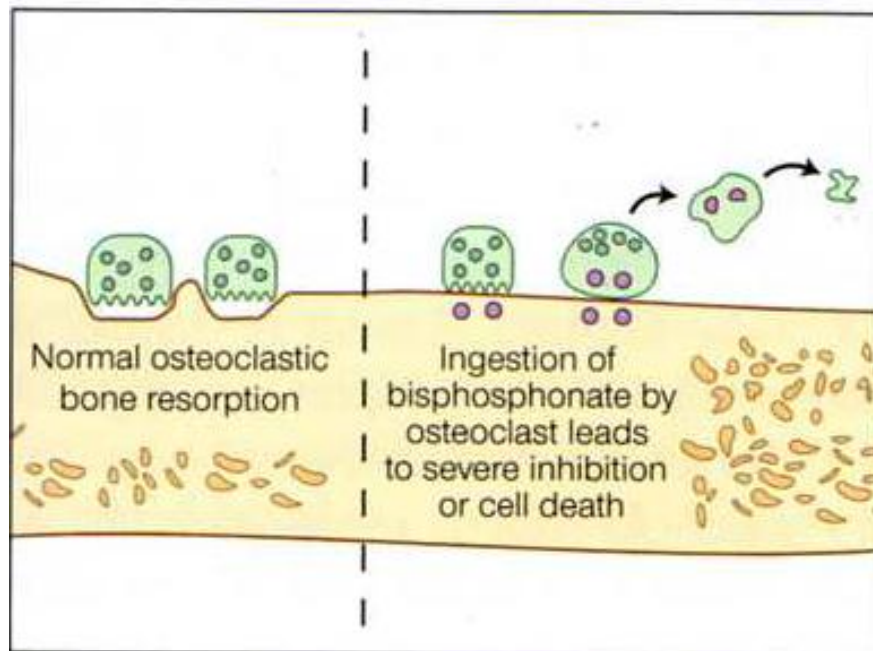


Fig. 5 Osteoclastos reabsorben hueso que contiene bifosfonato, ingestan el bifosfonato que causara apoptosis. (14)

### 3.5 Vías de Administración.

El uso de bifosfonatos está indicado como tratamiento en diferentes patologías y su administración puede ser oral o intravenosa.<sup>18</sup>

Vía Oral	Vía Intravenosa
Aledronato (Fosamax): Su dosis es de 70mg una vez a la semana es un bifosfonato únicamente indicado para la osteoporosis.	Pamidronato (Aredia): Su dosis administrada es de 90mg dividido en tres semanas, este bifosfonato es uno de los más potentes y sus indicaciones terapéuticas son para disminuir el dolor producido por metástasis óseas asociadas al cáncer de mama y mieloma múltiple.
Ibadronato (Actonel, Acral): Su dosis administrada es en comprimidos de 5mg diariamente o de 35mg una vez por semana y se indica para el tratamiento de osteoporosis postmenopáusica.	Ácido Zoledrónico (Zometa): Su dosis administrada es de 4mg/5mg diarios y sus indicaciones terapéuticas son para el tratamiento en pacientes que tienen metástasis óseas y está contraindicado en pacientes que tienen algún padecimiento renal o durante el embarazo.
Clodronato ( Bonefos): Su dosis administrada puede ser en dosis únicas de 1500mg cada dos semanas o dosis múltiples de 300mg/dl durante 5 días o también cada dos semanas puede ser administrado tanto oral como parenteralmente (IV) y se indica para el tratamiento de hipercalcemia secundaria y neoplasias malignas.	Etidronato (Didronel): Su dosis administrada es de 7.5mg/kg/día disuelto en 500ml de suero administrado varias horas, durante tres días, está indicado en el tratamiento de hipercalcemia. <sup>19,20,21</sup>
Etidronato (Difosfen): Su dosis administrada puede ser a 200 a 400mg durante dos semanas, seguido de 10 a 13 semanas sin tratamiento con este y con suplemento de calcio 500mg más 400 UI vitamina D3.	

Tabla 3. Vías de Administración de los bifosfonatos



### 3.6 Indicaciones Terapéuticas.

Los bifosfonatos son utilizados mayormente para tratar este tipo de enfermedades:

#### Osteoporosis

La osteoporosis fue definida en 1991 como “una enfermedad esquelética sistémica”, caracterizada por baja masa ósea y deterioro en la microarquitectura del tejido óseo, que origina fragilidad ósea aumentada con el consecuente aumento en el riesgo de fractura.<sup>22,23,24</sup>

En pacientes que padecen osteoporosis los bifosfonatos son administrados para la reducción de fracturas y resorción ósea.<sup>22,23,24</sup>

#### Mieloma Múltiple.

El mieloma múltiple es un cáncer que se forma debido a la presencia de células plasmáticas malignas. Las células del mieloma producen una sustancia que le indica a los osteoclastos que aceleren la disolución de los huesos.

Debido a que los osteoblastos no reciben una señal para dejar el hueso nuevo, el hueso viejo se desintegra sin que el hueso nuevo lo reemplace. Esto debilita a los huesos y causa que se fracturen fácilmente.<sup>22,23,24</sup>

En pacientes que presentan mieloma múltiple los bifosfonatos son eficaces para tratar la reducción de dolor óseo y de las complicaciones esqueléticas.

<sup>22,23,24</sup>

#### Cáncer de mama

El cáncer de mama es el cáncer más frecuente en mujeres, tanto en los países desarrollados como en los países en desarrollo.<sup>22,23,24</sup>

En pacientes que padecen cáncer de mama se consigue reducir la hipercalcemia, las fracturas y aliviar el dolor, junto con el tratamiento antineoplásico habitual.<sup>22,23,24</sup>

#### Cáncer de próstata

El cáncer de próstata es extremadamente frecuente, aun cuando su causa es todavía desconocida.<sup>22,23,24</sup>

Los bifosfonatos funcionan igual que en el caso de cáncer de mama o pulmón, los resultados se reflejan en la reducción del dolor, las fracturas e hipercalcemia.<sup>22,23,24</sup>

### Enfermedad de Paget (Osteítis Deformante)

La enfermedad de Paget es un trastorno crónico del remodelado óseo, caracterizado por un aumento de la resorción ósea producido por osteoclastos atípicos, seguido por un incremento acelerado de la formación ósea, lo que resulta en la formación de hueso desorganizado. El hueso afectado se deforma, por lo que aumenta el riesgo de complicaciones, como fracturas en zonas que soportan peso, artropía o compromiso de estructuras del sistema óseo. Como consecuencia muchos pacientes presentan dolor y limitación de movilidad.<sup>22,23,24</sup>

Los bifosfonatos en esta enfermedad se indican por la reducción de fracturas y dolor para que el paciente pueda tener mejor calidad de vida.<sup>22,23,24</sup>

### Hipercalcemia Maligna.

La hipercalcemia tumoral maligna es un síndrome clínico caracterizado por la elevación anormal de calcio sérico como consecuencia de un tumor maligno.<sup>22,23,24</sup>

El uso de bifosfonatos para la hipercalcemia es para poder disminuir la misma, reducir el dolor, intentar prevenir el desarrollo de lesiones osteolíticas y fracturas.<sup>22,23,24</sup>

### Osteogénesis Imperfecta.

La osteogénesis imperfecta es un grupo de patologías genéticas hereditarias del tejido conjuntivo que se caracterizan por fragilidad ósea, aunque pueden implicar otros tejidos como los dientes, ligamentos y articulaciones. Los pacientes presentan huesos pequeños, delgados, con pocas trabéculas,

corticales finas y tasas de alto remodelado óseo, lo que les pone en alto riesgo de fracturas y deformidades.<sup>22,23,24</sup>

En pacientes con este padecimiento los bifosfonatos son administrados para la disminución de fracturas.<sup>22,23,24</sup>

### 3.7 Contraindicaciones.

El uso de bifosfonatos está contraindicado en pacientes que manifiesten reacciones alérgicas o intolerancia al tratamiento.<sup>22,23,24</sup>

Anormalidades en el esófago que retarden el vaciamiento esofágico, como estenosis o acalasia, hipocalcemia, deficiencia renal severa, embarazo y lactancia.<sup>22,23,24</sup>

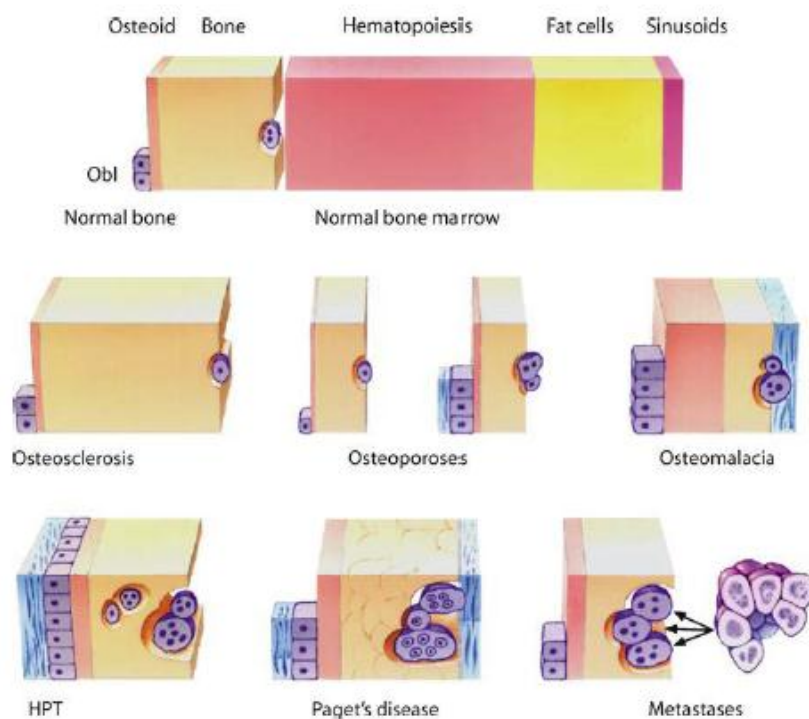


Fig 6 Enfermedades con anomalías óseas y defectos que causan en la remodelación de hueso (30)

## 4 COMPLICACIONES DE LOS BIFOSFONATOS

### 4.1 Osteonecrosis Asociada a Bifosfonatos.

La Asociación Dental Americana de Cirujanos Orales y Maxilofaciales define la Osteonecrosis Asociada a Bifosfonatos (OMB), como hueso necrótico expuesto en la región maxilofacial, persistente por más de ocho semanas en pacientes que están tomando o han tomado bifosfonatos y que no han recibido radiación en cabeza y cuello.<sup>28,29,30</sup>

### 4.2 Antecedentes.

Aunque desde 1990 se reportan los diferentes usos terapéuticos de los bifosfonatos, es en 1995 cuando se reporta el primer caso de una falla de osteointegración en la colocación de implantes en un paciente bajo terapia con BF para el tratamiento de la osteonecrosis.<sup>28,29,30</sup>

En 2001 se empezaron a reportar con mayor regularidad los efectos secundarios del medicamento, ya que para este momento se había difundido ampliamente su uso, se comenzaron a reconocer en pacientes bajo este tratamiento, lesiones óseas dentofaciales con el diagnóstico de osteomielitis refractarias.<sup>29,30,31</sup>

En 2003 se estableció el diagnóstico definitivo de Osteonecrosis de Maxilares Relacionada a Bifosfonatos.<sup>29,30,31</sup>

### 4.3 Características Clínicas.

Se ha encontrado que las estructuras más afectadas por la OMAB son la mandíbula en un 78%, el maxilar 16% y ambos pueden estar afectados en un 5%, se han presentado 52% en pacientes con antecedentes de extracciones dentales y el 48% de una forma espontánea.<sup>32,33</sup>

Las características clínicas de OMAB son:

- Áreas de exposición ósea.
- Alveolos postextracción que no sanan.

- Tumoración hemimandibular dolorosa a la palpación.
- Movilidad y pérdida de órganos dentarios.
- Fístulas cutáneas.
- Fístulas oro-antrales.
- Salida de material purulento.
- Inflamación.
- Parestesia.
- Exfoliación de sequestratos óseos.<sup>33</sup>

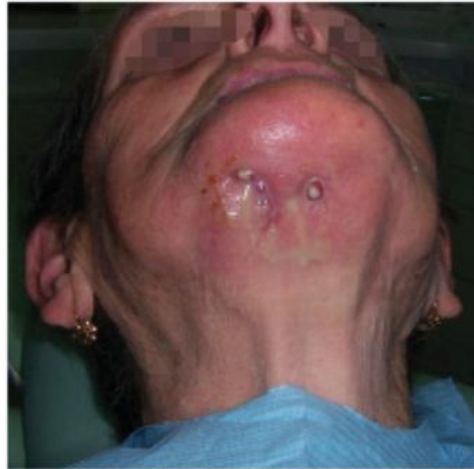

Fig. 7 Fístula oro antral en paciente con osteonecrosis estadio III (33)

Se deben de presentar 3 particulares características en los pacientes para poder ser diagnosticados como Osteonecrosis Relacionada a Bifosfonatos.

- El paciente está o ha estado en tratamiento con Bifosfonatos.
- Presenta hueso expuesto o necrótico en zona maxilar de más de 8 semanas de evolución.
- No tener antecedentes de radioterapia mandibular.<sup>34</sup>

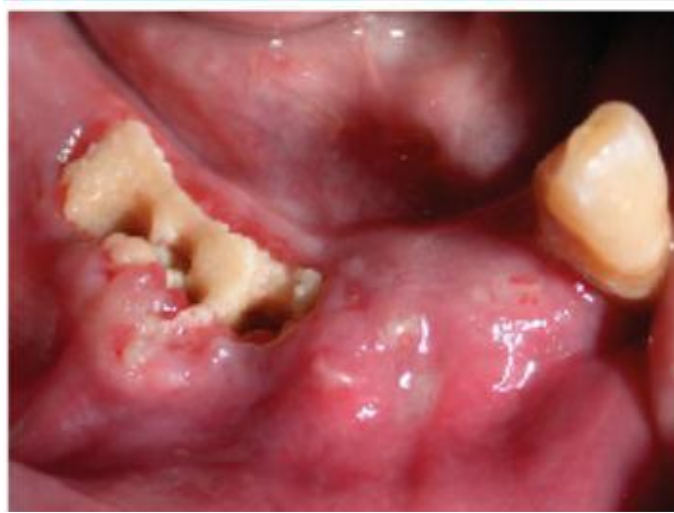

Fig. 8 Exposición de hueso alveolar post extracción (33)

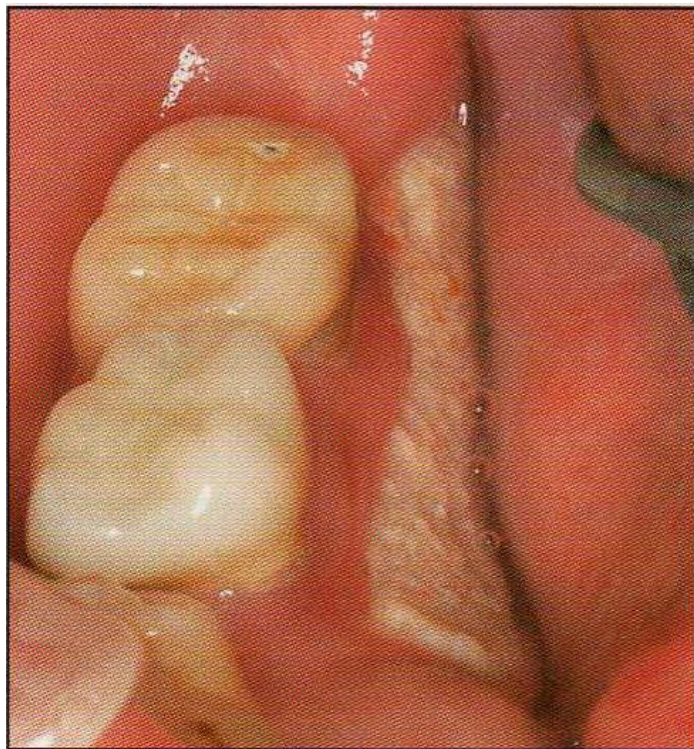

Fig. 9 Exposición de Hueso necrótico espontanea (33)

<b>ESTADIO</b>
<b>Estadio 0:</b> Historia de tratamiento con Bifosfonatos, pero no hay signos ni síntomas.
<b>Estadio 1:</b> Presencia de hueso expuesto necrótico, o bien una pequeña úlcera en la mucosa oral sin exposición de hueso necrótico. Ambos serían asintomáticos y sin evidencia de infección.
<b>Estadio 2A:</b> Presencia de hueso expuesto o necrótico o bien una pequeña úlcera de la mucosa oral sin exposición de hueso necrótico, pero con síntomas. Dolor e infección de los tejidos blandos y hueso. Se controla con tratamientos conservadores y no progresa.
<b>Estadio 2B:</b> Presencia de hueso expuesto o necrótico o bien una pequeña úlcera de la mucosa oral sin exposición de hueso necrótico, pero con síntomas. Dolor e infección de los tejidos blandos y hueso. No se controla con tratamientos conservadores y progresa la necrosis o bien los signos de infección derivados de ella.
<b>Etapa 3:</b> Presencia de hueso expuesto o necrótico en pacientes con dolor, infección y uno o más de los siguientes signos: Osteolisis que se extiende al borde inferior, fistula extra oral y puede haber fractura patológica. <sup>34</sup>

Tabla 4. Estadio de la Osteonecrosis según Bagan.

#### 4.4 Características Radiológicas.

Inicialmente no se observan cambios radiográficos. A medida que evoluciona el padecimiento se observan zonas moteadas, similares a las que se presentan en la osteomielitis.<sup>31</sup>

Las imágenes tempranas son similares a las que se observan en patología periapical o en las lesiones de metástasis. Otro hallazgo frecuente es el ensanchamiento del espacio del ligamento periodontal y conforme evoluciona ya se pueden percibir zonas escleróticas, secuestros óseos y osteólisis.<sup>32</sup> Como se mencionó anteriormente, se deben de presentar las siguientes 3 características en los pacientes para poder ser diagnosticados como Osteonecrosis Relacionada a Bifosfonatos.<sup>33</sup>

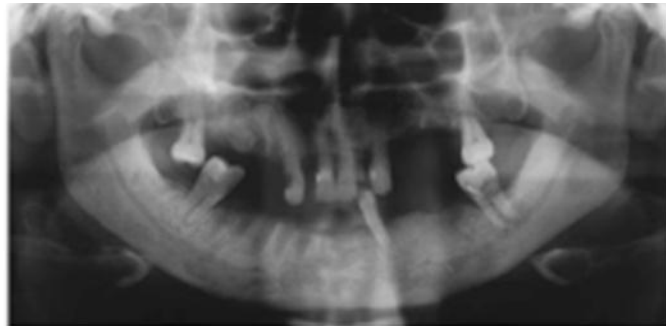

Fig. 10 Hueso alveolar expuesto sin cicatrizar. (33)

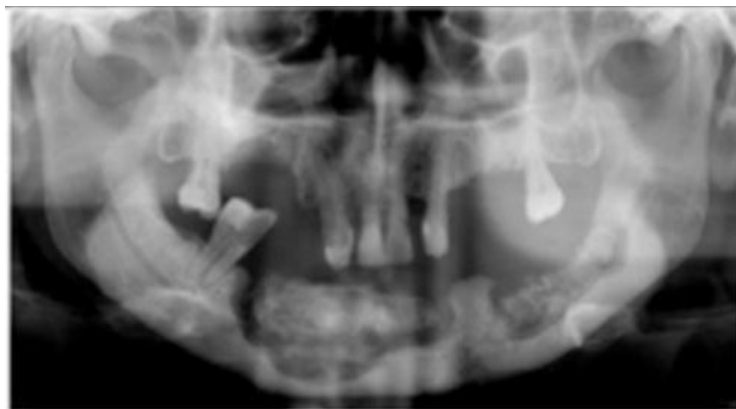

Fig. 11 Secuestro óseo en mandíbula. (33)



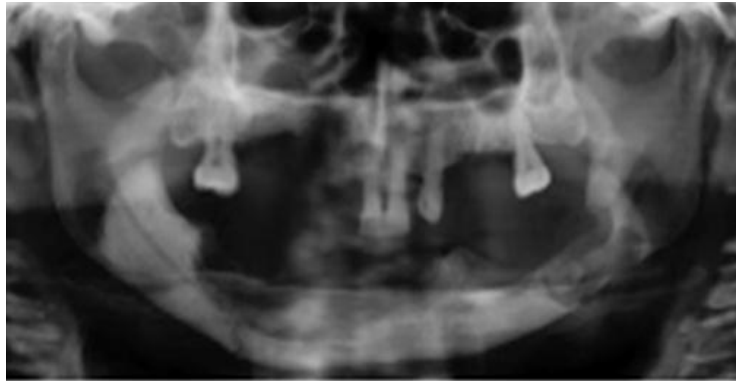


Fig. 12 Fractura mandibular patológica. (33)

#### 4.5 Criterios de Diagnostico de Osteonecrosis.

1.- Paciente que recibió o está recibiendo tratamiento con bisfosfonatos intravenosos.

2.- Presencia de una o varias lesiones ulceradas en la mucosa de los procesos alveolares, con exposición del hueso maxilar o mandibular.

También pueden existir casos sin exposición ósea, con dolor o fístulas, que deben ser considerados como candidatos para realizar un estudio más detallado.

3.- El hueso expuesto presenta un aspecto necrótico.

4.- La lesión se presenta de forma espontánea o, más frecuentemente, tras un antecedente de cirugía dento-alveolar (especialmente exodoncias).

5.- Ausencia de cicatrización durante un periodo de al menos 6 semanas.<sup>34</sup>

Tabla 5. Criterios de Diagnostico según Bagan

#### 4.6 Diagnósticos Diferenciales.

En pacientes que padecen de OMAB o que están en riesgo es indispensable tomar en cuenta otras patologías comunes que no deben ser confundidas con OMAB.<sup>31</sup>

Los diagnosticos diferenciales son:

- Osteolítis alveolar.
- Periodontitis ulcero necrosante.
- Tumor primario en mandíbula.
- Transtornos en la articulación temporomandibular.
- Metástasis tumoral.
- Osteomelitis mandibular.<sup>32</sup>

#### 4.7 Factores de Riesgo.

La Asociación Americana de Cirugía Oral y Maxilofacial (AAOMS) clasifica de la siguiente manera los factores de riesgo de padecer osteonecrosis mandibular por bifosfonatos.<sup>33</sup>

##### 4.7.1 Relacionados con el fármaco

- Potencia del bifosfonato. Por vía intravenosa aumenta la toxicidad y la susceptibilidad al desarrollo de osteonecrosis, entre ellos el ácido zoledrónico que es uno de los bifosfanatos más utilizados en la actualidad y es unas 850 veces más potente que el pamidronato y los bifosfonatos administrados vía oral en riesgo se relaciona con la dosis administrada y el tiempo de exposición del medicamento.
- La duración en tratamientos muy prolongados aumentan el riesgo de padecer osteonecrosis. Por lo regular tratamientos que llevan más de 2 años.<sup>35</sup>

##### 4.7.2 Factores Locales.

- Cirugía oral: Las extracciones dentales, implantes y cirugía periapical.
- Factores anatómicos: Torus palatinos y linguales, exostosis o rebordes prominentes de los cuales suelen ser recubiertos por una mucosa muy

delgada, la osteonecrosis suele presentarse más en mandíbula que en maxila.

- Patología oral: Mala higiene oral, infecciones dentales y periodontales agudas y crónicas.<sup>33,35</sup>

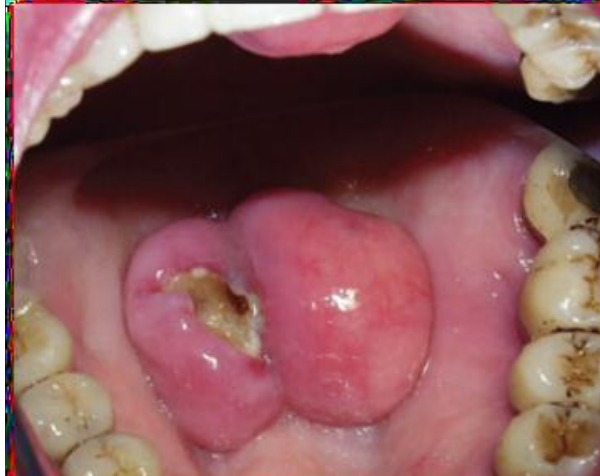

Fig. 13 Osteonecrosis por torus palatino (34)

#### 4.7.3 Factores Demográficos y Sistémicos.

- Edad: En pacientes adultos el riesgo aumentará un 9% con cada década de vida.
- Raza y género: Es mayor el riesgo en personas de raza caucásica, principalmente en mujeres.
- Tipo de proceso oncológico: Existe mayor riesgo en pacientes que padecen mieloma múltiple seguido por cáncer de mama.
- Factores sistémicas: Tratamiento corticoideo, diabetes, coagulopatías, radioterapia de cabeza y cuello, hipotiroidismo, hipertensión arterial, artritis y daño neurológico.<sup>35,36</sup>

#### 4.7.4 Otros Factores.

- Pacientes con hábitos de tabaquismo y alcoholismo tienen un mayor riesgo que aquellos pacientes que no fuman ni beben.<sup>35</sup>

## 4.8 Prevención

La estrategia preventiva de la OMAB en el caso de los bifosfonatos orales debe ser en primer lugar, conservar la cavidad oral del paciente en buen estado, mantener buena higiene y realizar la exodoncia de órganos dentarios que nos puedan provocar algún problema. Y ya que el mayor riesgo ocurre cuando el tratamiento con bifosfonatos orales se han ingerido por 3 años o más, se propone la suspensión del mismo cuando las condiciones del paciente lo permitan, en un período de 3 meses antes de cualquier intervención.<sup>32,33,35</sup>

En caso de los bifosfonatos intravenosos, antes de iniciar el tratamiento debe de existir una buena salud bucodental.<sup>32,33,35</sup>

### Recomendaciones de Tratamiento para el Especialista.

- Endodoncia: Se debe minimizar el trauma en el margen gingival, aislar al paciente, evitar la sobreinstrumentación. Evitar cirugía endodóntica.
- Periodoncia: Iniciar la terapia básica con profilaxis y curetajes cerrados, el recontorneado óseo debe ser mínimo. No se recomienda colocación de implantes ni la regeneración tisular guiada.
- Cirugía: Profilaxis antibiótica en procedimientos complejos y extracciones simples, en pacientes que llevan un uso prolongado de BF, iniciar antibióticoterapia dos días antes y si es posible retirar tratamiento tres meses antes del procedimiento.
- Prostodoncia y Prótesis: Prevenir el trauma de las mucosas, realizando prótesis con bordes romos atraumáticos para evitar cualquier tipo de lesión en la mucosa, evitar prótesis sobrecontorneadas que permitan la retención de placa dentobacteriana e inicio de enfermedad periodontal.<sup>35</sup>

Los valores en suero del Telopéptido C Terminal son coadyuvantes para el manejo del paciente quirúrgicamente.<sup>34</sup>

CTX	RIESGO	TRATAMIENTO
300pg/ml	Sin riesgo	Se puede realizar cualquier tratamiento dental, con sus debidas precauciones
150pg/ml	Riesgo medio	No se pueden realizar tratamientos quirúrgicos amplios.
>100pg/ml	Alto riesgo	Tratamientos conservadores únicamente. <sup>34</sup>

Tabla 6. Valores de referencia del telopeptido CTX en sangre

#### 4.9 Posible Tratamiento para la Osteonecrosis.

En ausencia de un claro desarrollo y prevención, un tratamiento es un reto considerable. Es por eso que se recomienda que a todos los pacientes que van a tomar o están tomando BF se les informe de los beneficios y riesgos del tratamiento y motivarlos para mantener una buena higiene oral de la mano con sus respectivas visitas al dentista.<sup>34</sup>

#### 4.10 Consideraciones para el Tratamiento.

El tratamiento de Osteonecrosis puede variar desde la simple observación, remoción del fragmento de secuestro óseo o en casos muy avanzados el de la mandíbula o maxilar.<sup>35</sup>

Se dan consideraciones de tratamiento para paciente que iniciarán o están ya bajo tratamiento con BF ya sea por la vía oral o intravenosa, y dependiendo el estadio en el que se encuentra el avance de la OMAB.<sup>35</sup>

##### 4.10.1 Opciones de Tratamiento

El tratamiento a seguir depende del estadio en el que se encuentre el paciente.<sup>34</sup>

##### Estadio 0

No hay tratamiento indicado. Debe haber educación por parte del paciente sobre su salud oral e implementar una buena técnica de cepillado, así también el uso de enjuagues e hilo dental.<sup>34</sup>

##### Estadio 1.

Se debe cuantificar en milímetros el tamaño de la lesión, y sugerir si es posible, la suspensión del bifosfonato por parte del especialista que los prescribió.<sup>34</sup>

Utilizar enjuagues con clorhexidina a, 0,12% o al 0,2% cada 12 horas durante 15 días.<sup>34</sup>

Tener un control evolutivo a los 15 días. Si hay igual o disminución de exposición que en el momento de diagnóstico se deberá mantener durante otros 15 días; si hay aumento en el tamaño de la exposición, dolor o signos de infección, se deberá aplicar el tratamiento del estadio 2.<sup>34</sup>

Control evolutivo al mes. Si hay mejoría o resolución del caso, se debe sugerir al especialista la restitución del bifosfonato y aplicar rigurosamente las normas de prevención. Si hay aumento en el tamaño de la exposición, dolor o signos de infección, se deberá aplicar el tratamiento del estadio 2.<sup>34</sup>

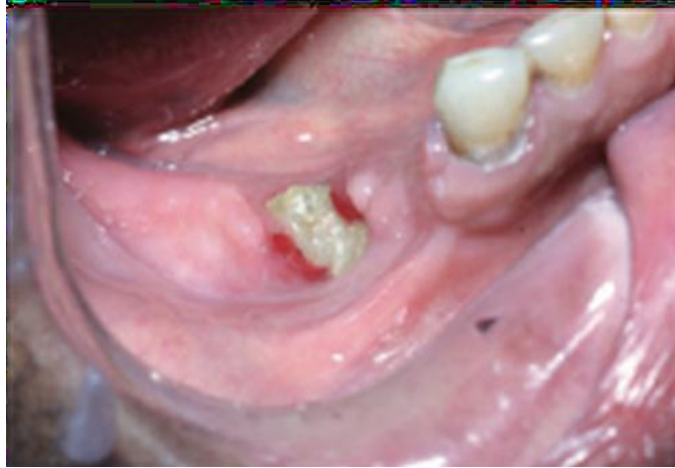

Fig.14 exposición de hueso postextracción asintomático. (30)

## Estadio 2.

Se debe cuantificar en milímetros el tamaño de la lesión, y sugerir si es posible, la suspensión del bifosfonato por parte del especialista que los prescribió.<sup>34</sup>

Utilizar enjuagues con clorhexidina al 0,12% o al 0,2% cada 12 horas durante 15 días.<sup>34</sup>

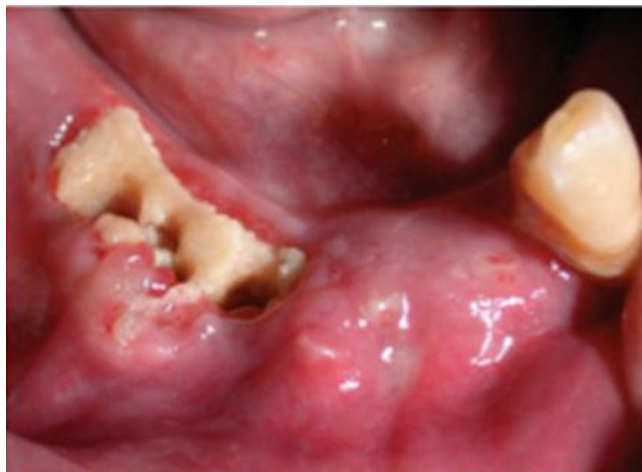

Fig. 15 osteonecrosis estadio II post extracción. (30)

Administrar antibioticoterapia de manera empírica mientras no se disponga de resultados de cultivo y antibiograma. El antibiótico de primera elección es la amoxicilina con ácido clavulánico 2000/125 mg. Cada 12 horas durante 15 días. En los protocolos de Estados Unidos se usa amoxicilina 500 mg. cada 8 horas. En los pacientes alérgicos a la penicilina se administra Levofloxacino 500 mg cada 24 horas, metronidazol 500 mg cada 8 horas, doxiciclina 100 mg cada 24 horas o azitromicina 500 mg cada 24 horas.<sup>34</sup>

En este estadio siempre se deberá contar con el estudio imagenológico.

Administrar antiinflamatorios no esteroideos por vía oral. Nimesulida 50 mg 2 cápsulas c/12 h durante 15 días.<sup>34</sup>

Tener un control evolutivo a los 15 días. Si el tamaño de la exposición es menor, desaparece o hay mejoría del dolor y otros síntomas, se instaura el tratamiento del estadio 1. Si hay persistencia o se agrava, se debe mantener el tratamiento durante otros 15 días.<sup>34</sup>

Control evolutivo al mes. Si el dolor y los signos desaparecen se debe administrar el tratamiento del estadio 1; reincorporar el tratamiento de bifosfonatos y aplicar rigurosamente las normas de prevención. Si hay persistencia o se exacerba la sintomatología, se deberá implementar el tratamiento para el estadio 3.<sup>34</sup>

### Estadio 3.

Sugerir si es posible, la suspensión del bifosfonato por parte del especialista que lo prescribió.<sup>34</sup>

Utilizar enjuagues con clorhexidina y antibioticoterapia de acuerdo a la pauta antes mencionada.<sup>34</sup>

Si es posible, bajo anestesia local, se debe eliminar el secuestro óseo, incluyendo la extracción de los dientes involucrados, si los hubiera. Se debe irrigar el lecho quirúrgico con clorhexidina al 0,12% o 0,2%, y procurar que el cierre de las heridas sea de primera intención, con suturas reabsorbibles.<sup>34</sup>



Tener control evolutivo a los 15 días: Si la evolución es favorable, se recomienda suspender la antibioticoterapia y AINES administrados. Mantener los enjuagues con clorhexidina y aplicar rigurosamente las normas de prevención, y citar en 15 días. Si la evolución es desfavorable, se debe mantener la antibioticoterapia, AINES y enjugues por otros 15 días.<sup>34</sup>

Control evolutivo al mes. Si la evolución es favorable se debe reincorporar el tratamiento de bifosfonatos y aplicar rigurosamente las normas de prevención sobre el hueso y dientes remanentes. Cuando la evolución es desfavorable se recomienda programar una nueva cirugía.<sup>34</sup>

Si hay presencia de fractura en terreno patológico, se debe realizar el legrado del tejido óseo necrótico y placa de reconstrucción.<sup>34</sup>

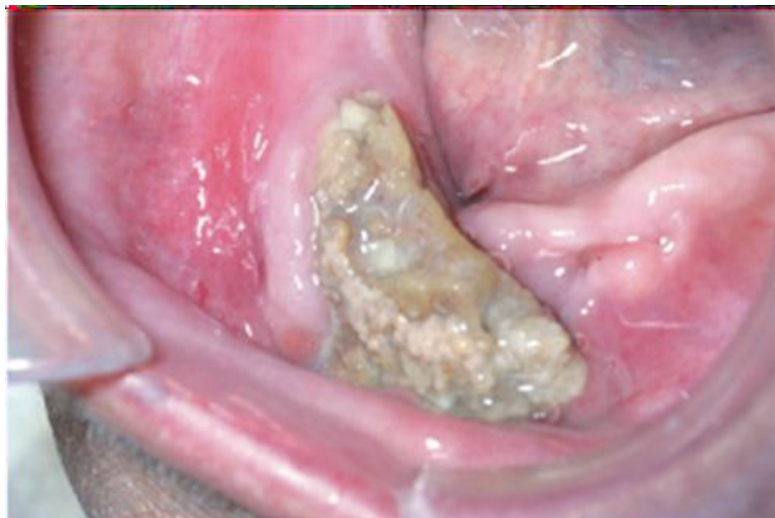

Fig.16 Osteonecrosis mandibular estadio III. (33)

En presencia de fístula extraoral, se realizará el desbridamiento, eliminando áreas de osteonecrosis que produzcan irritación en la mucosa.<sup>34</sup>

En el momento en que la osteonecrosis llega hasta el borde inferior de la mandíbula lo recomendado es realizar la resección en bloque y colocar placa de reconstrucción.<sup>34</sup>

Cuando las circunstancias son graves y fracasan todas las medidas ya mencionadas, se pueden plantear situaciones complejas en las que pueden proponerse cirugías alternativas lo más conservadoras posibles.<sup>34</sup>

El tratamiento odontológico de los pacientes que están tomando bifosfonatos o que iniciarán el uso de los mismos permitirá actuar de manera preventiva. Si el paciente manifiesta lesión, éste será tratado dependiendo del estadio actual de la enfermedad. Actualmente, los diferentes trabajos de investigación en los cuales se toma como alternativa de tratamientos el empleo de factores de crecimiento como el plasma rico en plaquetas.<sup>34</sup>

El plasma rico en plaquetas es un producto que se obtiene por centrifugación diferencial de sangre, logrando un producto concentrado de plaquetas que al combinarse con la mezcla de activación de Trombina/Calcio constituye un "gel" que al ser aplicado localmente en forma tópica sobre la herida, aumenta los mecanismos de regeneración, de manera rápida y eficaz.<sup>34</sup>

El plasma rico en plaquetas provee además de proteínas como la fibronectina (adhesina), factores de crecimiento como el PDGF (Factor de crecimiento derivado de plaquetas), TGF-B (factor de crecimiento transformador beta), FGF (Factor de crecimiento fibroblástico), VEGF (Factor de crecimiento endotelial vascular), IGF (Factor de crecimiento insulínico).<sup>34</sup>

El uso de este tratamiento es para lograr una regeneración más rápida y de mejor calidad de los tejidos dañados. También la aplicación de plasma rico en plaquetas produce una disminución del dolor en el sitio y permite un proceso de recuperación más rápido.<sup>34</sup>

Destruir los microorganismos responsables de la formación de la placa dental bacteriana.<sup>34</sup>

#### 4.11 Auxiliares de Tratamiento.

##### Terapia de Laser

Los efectos bioestimulantes del láser mejoran el proceso de cicatrización, incrementa la matriz inorgánica del hueso y estimula a los osteoblastos así como hace que la sangre circule con mayor facilidad en los capilares.<sup>35</sup>

##### Plasma rico en Factores de Crecimiento

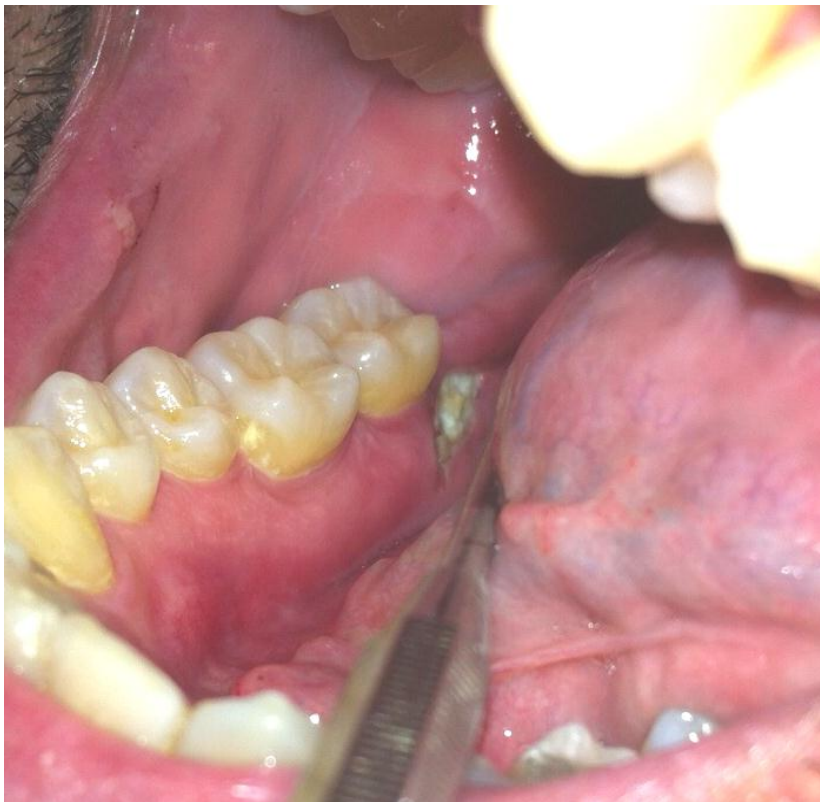Se han realizado estudios en los que asocian que los factores de crecimiento como el plasma rico en plaquetas utilizado después del desbridamiento de hueso con la finalidad de estimular la angiogénesis y reparar el tejido óseo local. En este procedimiento todo el hueso alveolar es removido, restando solamente el componente basal. Posteriormente es colocado el plasma rico en plaquetas y finalmente se sutura la mucosa.<sup>35</sup>

## 5 CASO CLÍNICO

Paciente masculino de 48 años con antecedentes de mieloma múltiple diagnosticado desde hace 5 años y que estuvo en tratamiento con 21 dosis de pamidronato 90mg.

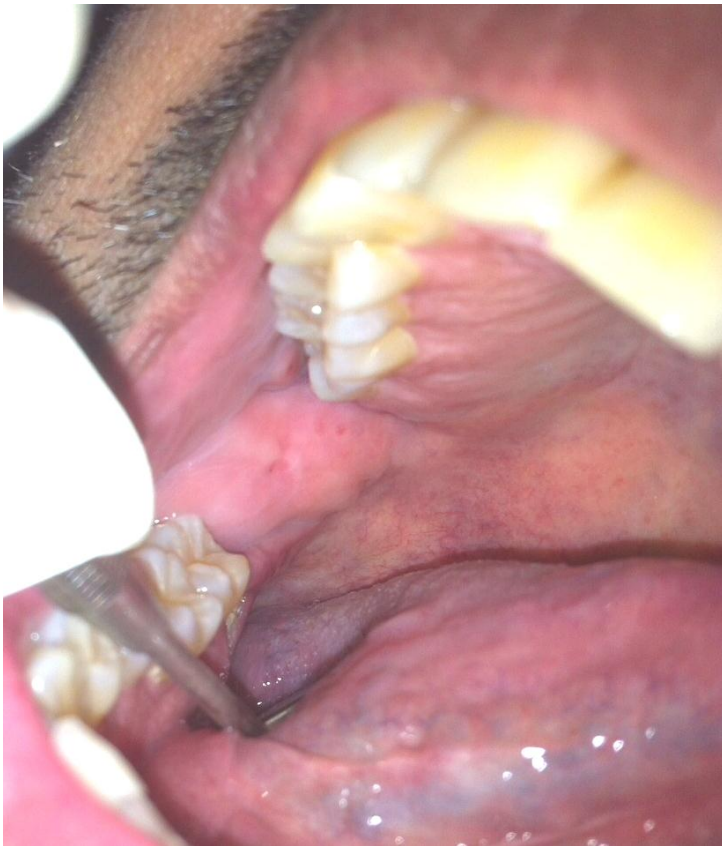Acude a su revisión de rutina, a la exploración se observa que presenta una zona de exposición ósea en mandíbula en zona del diente 46 de varios meses de evolución.

Intraoralmente se observa hueso expuesto aproximadamente de unos 8mm de diámetro, asintomática.



Por cuestiones periodontales se tuvo que hacer la extracción del diente 47, antes de realizar el procedimiento se realizó profilaxis antibiótica utilizando amoxicilina con ácido clavulánico 2000/125 mg cada 12 horas durante 12 días antes y en conjunto enjuagues con clorhexidina al 0,12% cada 12 horas. Al tercer día de iniciado el tratamiento se realiza la extracción del diente 47, no sé sutura, se le menciona al paciente que debe continuar con los enjuagues de clorhexidina al igual que el antibiótico.

Se hace una revisión a la semana siguiente para observar que la cicatrización sea una herida limpia, sin rasgos de infección así como ver que la lesión no se ha exacerbado, se vuelve revisar a los 15 días, al mes y a los tres meses, todo sin ninguna complicación.



Cancela su cita a los 6 meses por recidiva de mieloma y comienza quimioterapias.

Actualmente está en remisión y su última revisión fue hace aproximadamente 2 meses.

## 6 DISCUSIÓN

La efectividad de los bifosfonatos está bien establecida para tratamientos como la osteoporosis, ostopenia, mieloma múltiple, cáncer de mama, cáncer de próstata, enfermedad de Padgett entre algunas otras, y así mismo está comprobada su eficacia ya que se prescribe alrededor del mundo, dado que reduce el dolor, complicaciones, aumenta la supervivencia del paciente y a la vez la calidad de vida.

Sin embargo se reportan casos de Osteonecrosis en Maxila y Mandíbula por la prescripción de estos fármacos, debido a la falta de información, la nula prevención y no hay un control alguno.

Por ese motivo se debe de establecer como primera instancia realizar cualquier procedimiento dental antes de que se prescriba.

Si ya el paciente está en tratamiento se debe de suspender para realizar algún procedimiento dentoalveolar o periodontal, pero la problemática es que los médicos o especialistas que lo prescribieron no lo permiten.

Hoy en día hay muchos artículos y publicaciones sobre un tratamiento óptimo para la Osteonecrosis Maxilar y Mandíbular, pero no hay un común acuerdo y es controversial, ya que diversos autores van desde únicamente tratamientos conservadores, hasta la remoción total de la lesión.

El éxito en el tratamiento de la Osteonecrosis Maxilar y Mandíbular como menciona Bagan son los más adecuados, aunque otros autores que describen que tienen éxito únicamente con intervención quirúrgica, pero esta intervención aumenta el riesgo de sufrir fracturas así como nuevas zonas con osteonecrosis. Las sesiones con cámara hiperbárica, no han demostrado una eficacia uniforme, y en pacientes con cáncer promueve la proliferación de células cancerígenas, por lo que plantea Bagan es correcto.

## **7 CONCLUSIONES**

Está bien establecida la función e importancia de los bifosfonatos en múltiples enfermedades óseas, y así mismo se aprecia que el beneficio es mayor a las complicaciones que se pueden llegar a presentar.

Sin embargo su capacidad de inhibir los osteoclastos y la antiangiogénesis, así como su permanencia prolongada, son factores que provocan la Osteonecrosis Mandíbular.

El tratamiento de estas lesiones es extremadamente difícil y prolongado, tiene diferentes variables como el tipo de bifosfonato, el estadio en el que se encuentra el paciente y los factores desencadenantes. Por lo tanto, no hay una terapéutica de primera elección.

Es esencial hacer una adecuada historia clínica, en especial cuando el paciente ha estado bajo tratamiento de osteoporosis o cáncer. Así que la prevención, diagnóstico y el tratamiento debe ser abordado de forma multidisciplinaria, basándose en la valoración clínica tanto el médico que instaure el tratamiento como el especialista responsable del tratamiento.

También es indispensable que el Cirujano Dentista tenga la suficiente información sobre la Osteonecrosis relacionada a bifosfonatos, medidas preventivas, así como el establecimiento de un protocolo común para realizar las revisiones bucodentales en pacientes. De esta forma se evitarán diagnósticos errados, malinterpretados o tardíos y en consecuencia, se podrá dar una atención adecuada.

El pronóstico y la severidad de su uso es aún incierto, debido a que la enfermedad de base puede hacer necesaria la continuación del tratamiento con bifosfonatos, provocando la extensión y duración del efecto de los mismos, por lo cual uno de los objetivos principales debe ser una mejor calidad de vida de las personas que utilicen estos tratamientos y en lo concerniente al paciente, evitar complicaciones.



## 8 REFERENCIAS BIBLIOGRÁFICAS

- 1.- Ganong W. Fisiología médica. 18ª ed. México. Edit. El Manual Moderno. 1998. Pag. 427-441, 779-882.
- 2.- Guyton A. Tratado de fisiología médica. 10 ed. Querétaro. Editorial Mc Graw-Hill Interamericana, 2003. Pag. 1081-1100.
- 3.- Gómez E, Campos A. Histología y embriología bucodental. 2ª ed. Madrid España. Editorial Médica-Panamericana. 2003. pag. 338-383
- 4.- Michael H. Ross. Histología Texto y atlas a color. 2da edición. Bogotá Argentina. Edit. Médica-Panamericana. 1992. pag. 147-180
- 5.- Stevens Alan. Texto y Atlas de Histología. 1ra edición. Madrid España. Edit.
- 6.- Ross Michael. Histología Texto y Atlas Color 3ra edición. Buenos Aires Editorial Médica Panamericana paginas. 153-162
- 7.- Ferrer J, Tovar I, Martínez P. Osteoprotegerina y Sistema RANKL/RANK: ¿el futuro del metabolismo óseo?. An Med Interna Madrid. 2002;19:385-388
- 8.- Morice Morina Wanda et. al. Osteonecrosis de los maxilares asociado al uso de bifosfonatos. Revista Médica de Costa Rica y Centroamérica LXIX. 2012. pp 47-52
- 9.- Toranzo F. José Martín, Flores V. Carlos Eduardo. Et. al. Osteonecrosis de los maxilares asociada a bifosfonatos en pacientes con cáncer. Revista ADM vol. LXV, No. 1. 2009. pp 46-49
- 10.- James, M. Et. Al. Bifosfonatos y Osteonecrosis de los maxilares. J. Morphol. 2008. vol. 26(3). pp 681-688
- 11.- Prado Bernal Nubia et al. Manejo estomatológico del paciente en terapia con bifosfonatos. Revista ADM. Vol. LXVIII. No. 1. 2011. pp 8-16
- 12.- Vestergaard, Peter et. al. Oral bisphosphonate use increases the Risk for Inflammatory Jaw Disease: A Cohort Study. American Association of Oral and Maxillofacial Surgeons. 2012. 70. pp 821-829.
- 13.- Salvatore L. Ruggiero. Bisphosphonate-related osteonecrosis of the jaw: an overview. 2010. New York Academy of Sciences. vol. 218. pp 38-46
- 14.- Khan Aliya. Bisphosphonate-associated osteonecrosis of the jaw. Canadian Family Physician. Le Médecin de famille canadien. 2008. vol. 54. pp 1019-1021
- 15.- Shereen Nabhani; Hiba Moubayed. Risk of osteonecrosis of the jaw in cancer patients taking bisphosphonates. Am J Health-Syst Pharm. Vol 66 Sep 1, 2009. pp
- 16.- Gómez Clavel J.F. Osteonecrosis asociada a bifosfonatos : su influencia en la práctica odontológica. Revista ADM. vol. LXV, No. 4. 2009. pp 36-44.
- 17.- Bocanera Pérez S. Vicente Barrero M. et. al. Osteonecrosis maxilar secundaria al uso de bifosfonatos por vía oral. Exposición de tres casos clínicos relacionados con Aledronato. Revista méd. De Chile 2009;137. pp 275-279

- 18.-López Jornet, P.et. al.Bisphosphonate-associated osteonecrosis of the jaw.Knowledge and attitudes of dentist and dental students:a preliminary study.Journal of Evaluation in Clinical Practicevol.16.2010.pp872-882
- 19.-Burr, David. Et.al.Mandibular necrosis in beagle dogs treated with bisphosphonates.Indiana University School of Medicine.2009vol.12.pp.221-228
- 20.-González, J.E.;Álvarez,F.J.et.al.Osteonecrosis Mandibular y Maxilar Secundaria a Bifosfonatos. Presentación de tres Nuevos casos.Int. J. Morphol.2011vol.29(3).pp1022-1027.
- 21.-García G. Fátima.et.al.Osteonecrosis mandibular relacionadas con el uso de bifosfonatos. Protocolo de actuación y casos clínicos.Revista SECIB.2008. vol.1 .pp16-28.
- 22.-Coha Bozena,Holik Hrvoje.et.al.Prevention and treatment of osteonecrosis of the jaw.2011Journal healt.vol.3.pp557-559
- 23.-Pierotti, Enrique.Bisphosphonates in the treatment of metabolic bone diseases.Arq Bras Endocrinol Metab.2010;vol.58.pp215-220
- 24.- García-Sáenz JA, Osteonecrosis of the jaw as an adverse bisphosphonate event:Three cases of bone metastatic prostate cancer patients treated with zoledronic acid.Med Oral Patol Oral Cir. Bucal 2007;12pp351-356.
- 25.- Bonacina, Ricardo et al. Preventive Strategies and Clinical Implicationsfor Bisphosphonate-Related Osteonecrosis of the Jaw: A Review of 282 Patients.J Can Dent Assoc 2010;vol.76pp1-7
- 26.- Herreros MB1, Franco R1, Acurra M2 . Instituto de Investigaciones en Ciencias de la Salud (IICS) Pediatr. (Asunción), Vol. 35; Nº 1; 2008pag.33
- 27.-Cella, Luigi et. Al. Autologous bone marrow stem cell intralesional transplantation repairing bisphosphonate related osteonecrosis of the jaw.J. Head & Face Medicine.2011.vol.49.pp1-7
- 28.- American Cancer Society. Cancer Facts and Figures 2011. Atlanta, GA: American Cancer Society; 2011. Pag, 2
- 29.- National Osteoporosis Foundation. America Bone Health: The State of Osteoporosis and Low Bone Mass in Our Nation. 2006. Pag. 1
- 30.- F. S. De Ponte , Bisphosphonates and Osteonecrosis of the Jaw: A Multidisciplinary Approach. Springer-Verlag Italia 2012 .pp85-120
- 31.- Marx R, et al.Bisphosphonate-induced exposed bone (osteonecrosisosteoporosis) of the jaws: risk factors,recognition,prevention,and treatment.Quientessence Pub Co. 2006. Cap 3.pp24-26
- 32.- Taylor KH, Middlefell LS, Mizen KD. Osteonecrosis of the jaws induced by anti-RANK ligand therapy. Br J Oral Maxillofacail Surg 2010;48:221-3.
- 33.-Masip Zurriaga E, Herrero Fonollosa M, Berini Aytés L, Gay Escoda C. Osteoquimionecrosis de los maxilares asociada a la administración de

bifosfonatos por vía endovenosa: A propósito de seis casos. Vol. 26.(6) – 2010.pp.301-312

34. Bagán Sebastian, José V. Osteonecrosis de los Maxilares por Bifosfonatos. Edita: Medicina Oral SL Valencia España 2008. Pp 77-96

35.-[http://www.revistanefrologia.com/modules/manuscritos/files/10320\\_18030\\_4647](http://www.revistanefrologia.com/modules/manuscritos/files/10320_18030_4647)

36.-Miksd, M.D.Quality of life implications of bisphosphonates asociated osteonecrosis of the jaw.The oncologist.2011.vol.16.pp121-132

